

Sertoliformni cistadenom rete testisa - prikaz bolesnika i pregled literature

Pošpaić, Maša; Krušlin, Božo; Ulamec, Monika

Source / Izvornik: *Liječnički vjesnik*, 2023, 145, 125 - 129

Journal article, Published version

Rad u časopisu, Objavljena verzija rada (izdavačev PDF)

<https://doi.org/10.26800/LV-145-3-4-4>

Permanent link / Trajna poveznica: <https://um.nsk.hr/um:nbn:hr:105:795880>

Rights / Prava: [Attribution-NonCommercial-NoDerivatives 4.0 International/Imenovanje-Nekomercijalno-Bez prerada 4.0 međunarodna](#)

Download date / Datum preuzimanja: **2024-09-28**



Repository / Repozitorij:

[Dr Med - University of Zagreb School of Medicine Digital Repository](#)





Sertoliformni cistadenom rete testisa – prikaz bolesnika i pregled literature

Sertoliform cystadenoma of the rete testis – case report and literature review

Maša Pošpaic¹ , Božo Krušlin^{2,3}, Monika Ulamec^{2,3}

¹ Odjel patologije i citologije, Županijska bolnica Čakovec, Čakovec

² Klinički zavod za patologiju i citologiju „Ljudevit Jurak“, KBC Sestre milosrdnice, Zagreb

³ Zavod za patologiju, Medicinski fakultet Sveučilišta u Zagrebu, Zagreb

Deskriptori

TUMORI TESTISA – kirurgija, patologija;
CISTADENOM – kirurgija, patologija;
RETE TESTISA – kirurgija, patologija;
TUMOR SERTOLIJEVIH STANICA – kirurgija, patologija;
ORHIDEKTOMIJA

Descriptors

TESTICULAR NEOPLASMS – pathology, surgery;
CYSTADENOMA – pathology, surgery;
RETE TESTIS – pathology, surgery;
SERTOLI CELL TUMOR – pathology, surgery;
ORCHIECTOMY

SAŽETAK. Tumori testisa čine 1% neoplazmi u odraslih muškaraca i 5% svih uroloških tumora u svijetu. Čak 95% svih tumora testisa čine tumori zametnih stanica, dok se manji dio tumora razvija iz paratestikularnih struktura uključujući rete testisa, epididimis i funikulus spermaticus. Tumori rete testisa dijele se u cistične promjene, neneoplastične proliferacije, benigne i maligne tumore. Sertoliformni cistadenom rete testisa rijedak je benigni tumor. Pojavljuje se u svim dobnim skupinama, a klinički se očituje u obliku bezbolne palpabilne mase u skrotumu. Histološki je najčešće solidne arhitekture, građen od gusto zbijenih tubula obloženih kubičnim do cilindričnim epitelnim stanicama obilnih svijetlih citoplazmi i bazalno smještenih jezgara te mjestimično naglašenih nukleola, nalik Sertolijevim stanicama. Imunohistokemijski tumorske stanice pokazuju pozitivnu reakciju na PAX8, a mogu biti pozitivne i na markere strome te spolnog tračka testisa kao što su inhibin, kalretinin i SOX9. Radikalna ili parcijalna ingvinalna orhidektomija dovode do potpunog izlječenja pa dodatno onkološko liječenje nije potrebno, a recidivi nisu zabilježeni. Ovdje donosimo prikaz bolesnika sa sertoliformnim cistadenomom rete testisa koji je liječen radikalnom ingvinalnom orhidektomijom.

SUMMARY. Testicular tumours represents 1% of neoplasms in adult men and 5% of all urological tumours in the world. Approximately 95% of all testicular tumours are germ cell tumours, while a smaller proportion of tumours develop from paratesticular structures including rete testis, epididymis and spermatic cord. Tumours of the rete testis are divided into cystic changes, non-neoplastic proliferations, benign and malignant tumours. Sertoliform cystadenoma of the rete testis is a rare benign tumour which occurs in all age groups and is clinically presented with painless palpable mass in the scrotum. Histologically, it mostly has a solid architecture and is composed of densely packed tubules lined with cubic to cylindrical epithelial cells of abundant pale cytoplasm, basally located nuclei and variably prominent nucleoli, similar to Sertoli cells. Immunohistochemically, tumour cells show a positive reaction to PAX8 and may be positive for sex cord-stromal markers such as inhibin, calretinin and SOX9. Radical or partial inguinal orchidectomy leads to complete cure, and no recurrences have been reported so no further oncological treatment is necessary. Here we present a case report of a patient with sertoliform cystadenoma of the rete testis who was treated with radical inguinal orchidectomy.

Većinu tumora unutar skrotuma čine tumori testisa.¹ Njihova je incidencija u porastu uslijed ranog otkrivanja ultrazvučnom metodom. Tumori testisa čine 1% neoplazmi u odraslih muškaraca i 5% svih uroloških tumora u svijetu.² Prema podacima iz baze podataka GLOBOCAN u 2020. godini u svijetu je bilo 74.000, a u Hrvatskoj 192 nova slučaja tumora testisa.³ Incidencija tumora testisa u Hrvatskoj pokazuje jedan od najviših trendova porasta u Europi. Budući da se češće javljaju u mlađih muškaraca koji su radno aktivni i u fertilnoj dobi, tumori testisa predstavljaju velik javnozdravstveni problem.

Čak 95% svih tumora testisa jesu tumori zametnih stanica.⁴ Za neseminomske i miješane tumore zametnih stanica testisa incidencija je najviša u trećem desetljeću, a za čiste seminome u četvrtom desetljeću života.²

Manji dio tumora razvija se iz paratestikularnih struktura, uključujući rete testisa, epididimis i funikulus spermaticus. Tumori rete testisa dijele se u cistične promjene, neneoplastične proliferacije, benigne i maligne tumore.¹ Benigni su tumori epitela rete testisa rijetki, a javljaju se u muškaraca između drugog i osmog desetljeća života. Prezentiraju se palpabilnom masom unutar skrotuma i klinički se najčešće ne razlikuju od ostalih tumora testisa pa uglavnom rezultiraju radikalnom orhidektomijom. Histološki su građeni od

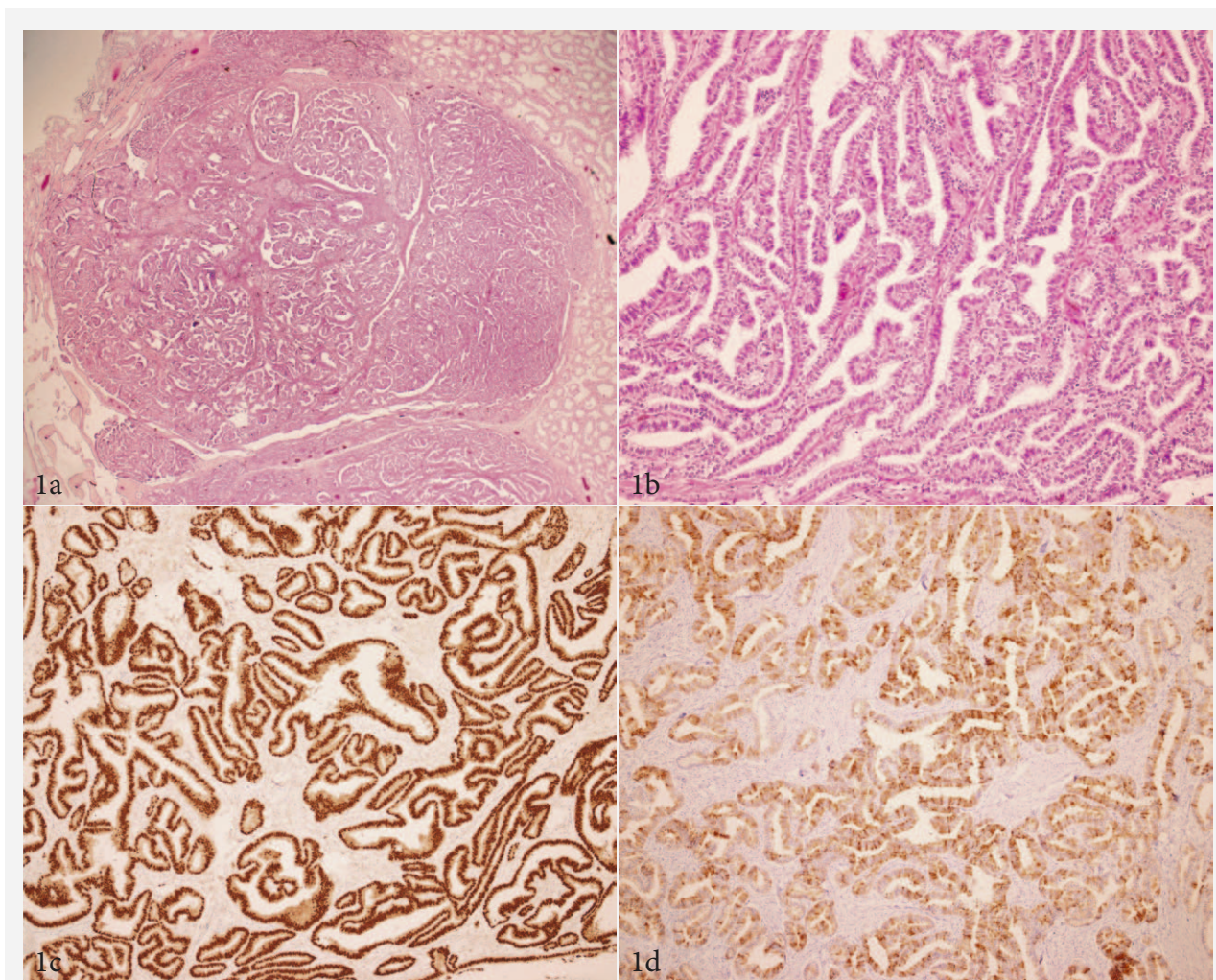
✉ Adresa za dopisivanje:

Maša Pošpaic, dr. med., <https://orcid.org/0000-0001-6942-5160>,

Odjel patologije i citologije, Županijska bolnica Čakovec,

I. G. Kovačića 1e, 40000 Čakovec, e-pošta: masapospaic@gmail.com

Primljeno 21. rujna 2022., prihvaćeno 11. siječnja 2023.



SLIKA 1. MIKROSKOPSKI IZGLED TUMORA; A. 20x HE, MIKROSKOPSKI IZGLED RELATIVNO OŠTRO OGRANIČENOG SERTOLIFORMNOG CISTADENOMA S VIDLJIVIM PRIJELAZOM PREMA DILATIRANIM KANALIĆIMA RETE TESTISA; B. 200x HE, TUMOR JE GRAĐEN OD TUBULA I PAPILARNIH FORMACIJA OBLOŽENIH CILINDRIČNIM STANICAMA SVIJETLIH CITOPLAZMI I RELATIVNO MONOMORFNH, BAZALNO SMJEŠTENIH JEZGARA, NALIK SERTOLIJEVIM STANICAMA; C. 100x PAX8, IMUNOHISTOKEMIJSKI TUMORSKE STANICE POKAZUJU POZITIVNU REAKCIJU NA PAX8; D. 100x INHIBIN, IMUNOHISTOKEMIJSKI TUMORSKE STANICE SU DIJELOM POZITIVNE NA INHIBIN.

FIGURE 1. MICROSCOPIC TUMOUR FEATURES; A. 20x HE, MICROSCOPIC FEATURES OF RELATIVELY SHARPLY DEMARCATED SERTOLIFORM CYSTADENOMA INVOLVING CYSTICALLY DILATED RETE TESTIS; B. 200x HE, TUMOUR IS COMPOSED OF TUBULES AND PAPILLARY FORMATIONS LINED WITH CYLINDRICAL CELLS OF PALE CYTOPLASMS AND RELATIVELY MONOMORPHIC BASALLY LOCATED NUCLEI, SIMILAR TO SERTOLI CELLS; C. 100x PAX8, TUMOUR CELLS ARE IMMUNOHISTOCHEMICALLY POSITIVE FOR PAX8; D. 100x INHIBIN; TUMOUR CELLS ARE IMMUNOHISTOCHEMICALLY FOCALY POSITIVE FOR INHIBIN.

gusto zbijenih tubula (adenom), mogu imati naglašenu cističnu komponentu (cistadenom), papilarnu arhitekturu (papilarni cistadenom), fibromatoznu stromalnu komponentu (adenofibrom) ili su građeni od solidnih tubula nalik na tumor Sertolijevih stanica (sertoliformni cistadenom).⁵

Sertoliformni cistadenom rete testisa vrlo je rijedak benigni tumor rete testisa. Očituje se u obliku bezbolne palpabilne mase u skrotumu. Pojavljuje se u svim dobnim skupinama. Klinički pregled, vrijednosti serumskih tumorskih markera i ultrazvučna dijagnostika rijetko su korisni u postavljanju dijagnoze. Lokali-

ziran je u hilusu testisa, veličinom može varirati od mikroskopskog do 4 cm, oštro je ograničen, sivkasto-bjelkaste boje, a može biti solidne ili cistične konzistencije.¹ Histološki je tumor najčešće solidne arhitekture, građen od gusto zbijenih tubula obloženih kubičnim do cilindričnim epitelnim stanicama obilnih svijetlih citoplazmi i bazalno smještenih jezgara te mjestimično naglašenih nukleola, nalik Sertolijevim stanicama.⁵ Rjeđe tumor može biti građen od pojedinačnih stanica, razgranatih tubula ili papilarnih struktura. Tumor se nalazi intraluminalno, a često je vidljiv prijelaz prema urednom epitelu kanalića rete testisa

koji su dilatirani.⁶ Imunohistokemijski stanice pokazuju pozitivnu reakciju na PAX8, a mogu biti pozitivne i na markere strome te spolnog tračka testisa (inhibin, kalretinin i SOX9).⁵ Istodobna ekspresija inhibina i PAX8 u skladu je s pretpostavljenim embrionalnim razvojem rete testisa iz mezonefričkih kanala i spolnih tračaka. Marker spolnih stanica testisa (PLAP, AFP, HCG, CD30) i neuroendokrini markeri (sinaptofizin, kromogranin A, CD56) negativni su. Budući da ga je teško klinički razlikovati od drugih tumora testisa, liječi se najčešće radikalnom ingvinalnom orhidektomijom koja rezultira potpunim izlječenjem. Tumor je benigne prirode pa je prognoza dobra, a recidivi nisu zabilježeni.¹

Prikaz bolesnika

Četrdesetosmogođišnji muškarac u rujnu 2021. godine dolazi na pregled zbog tvorbe na desnom testisu koju palpira unazad mjesec dana. Navodi da unazad godinu dana osjeća tupu bol u tom području. Iz osobne anamneze doznaje se da je prije nekoliko godina učinjena desnostrana ingvinalna hernioplastika. Klinički se u desnom testisu palpira manji tvrdi areal vanjske plohe. Ultrazvučno se prikaže desni testis s manjom hipoehogenom zonom veličine 1,7 x 0,9 cm. Protokolarnim MSCT-om toraksa, abdomena i male zdjelice nije nađeno znakova proširene bolesti. Vrijednosti laktat-dehidrogenaze, alfa-fetoproteina i humanoga korionskog gonadotropina nisu povišene. Bolesnik se hospitalizira u Općoj bolnici Varaždin gdje se učini desnostrana ingvinalna radikalna orhidektomija. Na patohistološku analizu primljen je testis s epididimisom veličine 5,5 x 5 cm i funikulusom spermaticusom duljine 4,5 cm. Na prerezu se u hilusu testisa nalazi žuta oštro ograničena tumorska tvorba većeg promjera 2 cm. Parafinski blokovi s pripadajućim stakalcima obojenim hemalaun-eozinom pošalju se na konzultaciju u Klinički zavod za patologiju i citologiju „Ljudevit Jurak“ u KBC Sestre milosrdnice. Histološki se u području rete testisa prema tkivu testisa nalazi relativno oštro ograničen tumor bez kapsule, građen od tubula i papilarnih formacija obloženih cilindričnim stanicama svijetlih citoplazmi i relativno monomorfni je jezgari, nalik Sertolijevim stanicama. Žarišno je prisutna pseudostratifikacija jezgari. Mjestimično je vidljiv prijelaz prema urednom epitelu kanalića rete testisa koji su dilatirani. Nema atipije stanica, mitozna niti nekroze. Imunohistokemijski tumorske stanice pokazuju pozitivnu reakciju na PAX8 te žarišno pozitivnu reakciju na CK7, CA-IX i inhibin, dok su CK20 i estrogen negativni (slika 1). U ostatnom parenhimu testisa vidljivi su kanalići s održanom spermatogenezom. Na temelju dostupnih kliničkih podataka, histološke slike i imunohistokemijske analize zaključeno je da se radi o sertoliformnom cistadenomu rete testisa.

Rasprava

Sertoliformni cistadenom je rijetki benigni tumor rete testisa koji se prvi put spominje u literaturi 1997. godine. Patohistološka diferencijalna dijagnoza sertoliformnog cistadenoma uključuje druge benigne tumore rete testisa, tumor Sertolijevih stanica i adenokarcinom rete testisa.¹

Od ostalih benignih tumora rete testisa na temelju same morfologije može se razlikovati adenom građen od gusto zbijenih tubula, cistadenom s naglašenom cističnom komponentom, papilarni cistadenom s brojnim papilarnim formacijama te adenofibrom s naglašenom fibromatoznom stromalnom komponentom.⁵

Tumori Sertolijevih stanica ubrajaju se u tumore specijaliziranih stromalnih stanica testisa, a morfološki i imunohistokemijski mogu nalikovati sertoliformnom cistadenomu. Čine manje od 1% tumora testisa i drugi su po zastupljenosti tumora specijaliziranih stromalnih stanica, poslije tumora Leydigovih stanica. Javljaju se u svim dobnim skupinama, a klinički se najčešće manifestiraju kao sporo rastuća asimptomatska masa unutar testisa. Metastaze su vrlo rijetke, najčešće u retroperitonealne limfne čvorove. Za razliku od sertoliformnog cistadenoma koji je lokaliziran u hilusu, tumori Sertolijevih stanica nalaze se unutar testisa. Mogu biti veličine od 2 do 5 cm, obično su dobro ograničeni, bjelkaste do žućkaste boje, najčešće solidne, a rjeđe cistične konzistencije. Nekroza i hemoragija su vrlo rijetke.⁵ Histološki su nodularni, građeni od tubula između kojih se nalazi kolagena vezivna stroma koja može biti vrlo obilna. Tubuli su obloženi stanicama srednje obilnih do obilnih svijetlih do eozinofilnih citoplazmi koje mogu sadržavati masne vakuole.⁶ Stanična atipija i mitoze obično su odsutne i nalaze se u oko 5% tumora. Imunohistokemijski inhibin je pozitivan u oko 50% tumora, a beta-katenin je nuklearno pozitivan u 60 – 70% tumora. Stanice su tipično pozitivne i na kalretinin, SF1, CD99, melan A i WT1, najčešće su pozitivne na vimentin, S-100 i SOX9, a često mogu biti pozitivne i na sinaptofizin, kromogranin A, CK AE1/AE3 i EMA. Skelozirajuća varijanta tumora Sertolijevih stanica pokazuje pozitivnu reakciju na PAX8, stoga se on ne može koristiti u razlikovanju od sertoliformnog cistadenoma.¹ Većina tumora Sertolijevih stanica benigne je prirode, no oko 5% tumora pokazuje agresivno ponašanje, maligni potencijal i mogućnost metastaziranja.⁵

Adenokarcinom rete testisa rijedak je maligni tumor koji, za razliku od sertoliformnog cistadenoma, ima lošu prognozu. Može se javiti od prvog do devetog desetljeća života, s vrškom incidencije oko sedamdesete godine. Klinički se obično nalazi palpabilna masa u skrotumu koja može biti bolna, a ponekad je prisutna i hidrokela. Tipično je lokalno širenje tumora i metastaziranje u paraaortalne ili ilijačne limfne čvorove. Rjeđe

TABLICA 1. PRIKAZ DOSAD POZNATIH SLUČAJEVA IZ LITERATURE
 TABLE 1. REVIEW OF PREVIOUSLY KNOWN CASES FROM THE LITERATURE

Autori / Authors	Godina / Year	Broj slučajeva / Number of cases	Prosječna dob bolesnika / Patient average age	Klinička slika / Clinical presentation	Prosječna veličina tumora (cm) / Average tumour size	Način liječenja / Method of treatment	Recidiv bolesti / Disease recurrence
Jones i suradnici ⁷ / Jones et al. ⁷	1997.	2	59	palpabilna masa u skrotumu / palpable scrotal mass	3	radikalna ingvinalna orhidektomija / radical inguinal orchidectomy	nije poznato / unknown
Sinclair i suradnici ⁸ / Sinclair et al. ⁸	2006.	1	26	palpabilna masa desnog testisa / palpable right testicular mass	1,2	radikalna ingvinalna orhidektomija / radical inguinal orchidectomy	ne / no
Kacar i suradnici ⁹ / Kacar et al. ⁹	2011.	1	6	obostrana ginekomastija, palpabilna masa u lijevom skrotumu, povišena vrijednost estradiola i testosterona / bilateral gynecomastia, palpable left scrotal mass, increased estradiol and testosterone levels	2	radikalna ingvinalna orhidektomija / radical inguinal orchidectomy	nije poznato / unknown
Sahnan i suradnici ¹⁰ / Sahnan et al. ¹⁰	2012.	1	19	palpabilna masa desnog testisa / palpable right testicular mass	2,2	radikalna ingvinalna orhidektomija / radical inguinal orchidectomy	ne / no
Bremmer i suradnici ¹¹ / Bremmer et al. ¹¹	2013.	1	66	palpabilna bezbolna masa u području glave desnog epididimisa / palpable painless mass of the epididymis head	2,1	radikalna ingvinalna orhidektomija / radical inguinal orchidectomy	ne / no
Lahouti i suradnici ¹ / Lahouti et al. ¹	2017.	1	39	palpabilna bezbolna masa desnog testisa / palpable painless right testicular mass	0,6	radikalna ingvinalna orhidektomija / radical inguinal orchidectomy	ne / no
Paluru i suradnici ¹² / Paluru et al. ¹²	2017.	15	46	nelagoda ili palpabilna masa u području testisa / discomfort or palpable testicular mass	1,5	radikalna ingvinalna orhidektomija / radical inguinal orchidectomy	ne ili nije poznato / no or unknown
Özman i suradnici ¹³ / Özman et al. ¹³	2020.	1	12	bezbolna palpabilna masa desnog skrotuma / painless palpable right scrotal mass	5	parcijalna ingvinalna orhidektomija / partial inguinal orchidectomy	ne / no
Rahota i suradnici ¹⁴ / Rahota et al. ¹⁴	2021.	1	42	palpabilna bezbolna masa desnog testisa / palpable painless right testicular mass	1,7	parcijalna ingvinalna orhidektomija / partial inguinal orchidectomy	ne / no

se nalaze udaljene metastaze u pluća, jetru i kosti. Tumor je poput sertoliformnog cistadenoma također lokaliziran u hilusu testisa, no obično je većeg promjera uz često prisutne satelitske noduse u funikulusu spermatikusu. Prema histološkoj građi razlikujemo

tipični, retiformni, sertoliformni, papilarni, kapošiformni i sarkomatoidni tip adenokarcinoma rete testisa. Tipični je adenokarcinom građen od tubuloglandularnih struktura, retiformni od izduljenih i komprimiranih razgranatih tubula, sertoliformni je solidno-tubu-

larne građe, u papilarnom dominiraju papilarne strukture, kapošiformni je solidne građe s brojnim pukotinastim prostorima, a sarkomatoidni je bifazične građe s izraženom malignom komponentom građenom od vretenastih stanica. Tumorske stanice su kubične do cilindrične, uz izraženu atipiju i mitotsku aktivnost. Često je prisutna nekroza, infiltrativni rast i dezmozplazija. Imunohistokemijski, za razliku od sertoliformnog cistadenoma, tumorske stanice ne pokazuju pozitivnu reakciju na inhibin. Prognoza ovog tumora je loša, s prosječnim petogodišnjim preživljenjem oko 15%.⁵

U tablici 1 prikazani su slučajevi sertoliformnog cistadenoma rete testisa iz dosadašnje literature. Bolesnik iz našeg slučaja u vrijeme postavljanja dijagnoze imao je 48 godina, prezentirao se tupom boli i palpabilnom masom u području desnog testisa. Liječen je radikalnom ingvinalnom orhidektomijom. Veličina tumora bila je 2 cm. U kratkom postoperativnom praćenju nije bilo recidiva niti komplikacija, nakon prvoga postoperativnog kontrolnog pregleda (dva mjeseca nakon operacije) pacijent je dobio upute te se više nije javljao na kontrole, a od postavljanja dijagnoze proteklo je godinu dana.

Ingvinalna eksploracija s radikalnom orhidektomijom zlatni je standard u liječenju malignih tumora testisa. Prema smjernicama Američke urološke zajednice, u bolesnika sa suspektnim malignim tumorom testisa i normalnim kontralateralnim testisom, potrebna je radikalna ingvinalna orhidektomija. Poštedna operacija, tj. parcijalna ingvinalna orhidektomija preporučuje se u bolesnika s negativnim serumskim tumorskim markerima u kojih je potrebno očuvati testikularnu funkciju, a imaju tumor manji od 2 cm, bez promjene u veličini tijekom vremena, koji na intraoperativnoj biopsiji ne pokazuje znakove malignosti. Ako postoji sumnja na malignost, ipak se preporučuje radikalna orhidektomija.¹⁵ Tek nakon postavljanja definitivne patohistološke dijagnoze tumora testisa odlučuje se je li u daljnjem liječenju potrebna kemoterapija ili radioterapija. Zbog toga se bolesnicima prije operativnog zahvata savjetuje da pohrane uzorak sperme u banku sperme, da bi ga u slučaju potrebe mogli iskoristiti u reproduktivne svrhe.

Zaključak

Sertoliformni cistadenom je izrazito rijedak benigni tumor, no ovakvi izvještaji su potrebni radi podizanja svijesti o postojanju benignih tumora testisa i paratestikularnih struktura kako bi se bolesnicima omogućilo adekvatno liječenje te da bi se izbjegli nepotrebni radikalni i preopsežni medicinski postupci.

INFORMACIJA O SUKOBU INTERESA

Autori nisu deklarirali sukob interesa relevantan za ovaj rad.

INFORMACIJA O FINANCIRANJU

Za ovaj članak nisu primljena financijska sredstva.

DOPRINOS AUTORA

KONCEPCIJA ILI NACRT RADA: MP, MU

PRIKUPLJANJE, ANALIZA I INTERPRETACIJA PODATAKA: MP, MU

PISANJE PRVE VERZIJE RADA: MP

KRITIČKA REVIZIJA: BK, MU

LITERATURA

1. Lahouti AH, Brodherson M, Larish Y, Unger PD. Sertoliform Cystadenoma of the Rete Testis: Report of a Case and Review of the Literature. *Int J Surg Pathol.* 2017;25(6):555–8.
2. Laguna MP, Albers P, Algaba F, Bokemeyer C, Boormans JL, Fischer S i sur. EAU Guidelines on testicular cancer [serial on the Internet], 2021. Dostupno na: <https://uroweb.org/guideline/testicular-cancer>. Pristupljeno: 20. 12. 2021.
3. Cancer today, International agency for research on cancer, WHO [baza podataka]. Dostupno na: <https://gco.iarc.fr/today/online-analysis-table>. Pristupljeno: 20. 12. 2021.
4. Michaelson MD, Oh WK. Epidemiology of and risk factors for testicular germ cell tumors. *UpToDate.* 2014. Pristupljeno: 16. 12. 2021.
5. Moch H, Humphrey PA, Ulbright TM, Reuter VE. Tumors of the testis and paratesticular tissue. U: WHO Classification of tumours of the Urinary System and Male Genital Organs. Paris: International Agency for Research on Cancer (IARC); 2016, str. 185–257.
6. Ali TZ, Parwani AV. Benign and malignant neoplasms of the testis and paratesticular tissue. *Surg Pathol Clin.* 2009;2: 61–159.
7. Jones MA, Young RH. Sertoliform rete cystadenoma: A report of two cases. *J Urol Pathol.* 1997;7:47–53.
8. Sinclair AM, Gunendran T, Napier-Hemy RD, Lee S, Denley H. Sertoliform cystadenoma of the rete testis. *Pathol Int.* 2006; 56(9):568–9.
9. Kacar A, Senel E, Caliskan D, Demirel F, Tiryaki T. Sertoliform cystadenoma: a case with overlapping features. *Pediatr Dev Pathol.* 2011;14(2):138–43.
10. Sahnun K, Manjunath A, Vaughan-Shaw PG, Mitsopoulos G. An unexpected finding of a rare intrascrotal lesion: the sertoliform cystadenoma of the rete testis. *BMJ Case Rep.* 2013; 2013:bcr2012008439.
11. Bremner F, Schweyer S, Behnes CL, Blech M, Radzun HJ. Sertoliform cystadenoma: a rare benign tumour of the rete testis. *Diagn Pathol.* 2013;8:23.
12. Paluru S, Ulbright TM, Amin M, Montironi R, Epstein JI. The Morphologic Spectrum of Sertoliform Cystadenoma of the Rete Testis: A Series of 15 Cases. *Am J Surg Pathol.* 2018; 42(2):141–9.
13. Özman O, Yazici G, Özalevli M, Gökmen E, Gönültaş S, Çengel F i sur. Unique Approach to Paediatric Sertoliform Cystadenoma of the Rete Testis: A Case of Testis-Sparing Surgery. *Bull Urooncol.* 2021;20(3):189–91.
14. Rahoma RG, Ploussard G, Gautier JR, Almeras C, Ducoin H, Tollon C i sur. First report of testis-sparing surgery for sertoliform cystadenoma: case presentation and review of literature. *Int J Urol. Case Rep.* 2021;4(6):425–8.
15. Koschel SG, Wong LM. Radical inguinal orchidectomy: the gold standard for initial management of testicular cancer. *Transl Androl Urol.* 2020;9(6):3094–102.