

Povezanost površine poprečnoga presjeka musculus vastus medialis obliquus i vrijednosti postraničnoga nagiba patele kod instabiliteta patelofemoralnoga zgloba

Šimunović, Marko

Doctoral thesis / Disertacija

2023

Degree Grantor / Ustanova koja je dodijelila akademski / stručni stupanj: **University of Zagreb, School of Medicine / Sveučilište u Zagrebu, Medicinski fakultet**

Permanent link / Trajna poveznica: <https://urn.nsk.hr/urn:nbn:hr:105:869122>

Rights / Prava: [In copyright](#)/[Zaštićeno autorskim pravom.](#)

Download date / Datum preuzimanja: **2024-07-12**



Repository / Repozitorij:

[Dr Med - University of Zagreb School of Medicine Digital Repository](#)



SVEUČILIŠTE U ZAGREBU
MEDICINSKI FAKULTET

Marko Šimunović

**Povezanost površine poprečnoga
presjeka *musculus vastus medialis
obliquus* i vrijednosti postraničnoga
nagiba patele kod instabiliteta
patelofemoralnoga zgloba**

DISERTACIJA



Zagreb, 2023.

SVEUČILIŠTE U ZAGREBU
MEDICINSKI FAKULTET

Marko Šimunović

**Povezanost površine poprečnoga
presjeka *musculus vastus medialis*
obliquus i vrijednosti postraničnoga
nagiba patele kod instabiliteta
patelofemoralnoga zgloba**

DISERTACIJA

Zagreb, 2023.

Disertacija je izrađena u Kliničkom zavodu za dijagnostičku i intervencijsku radiologiju Kliničkog bolničkog centra Zagreb.

Voditelj rada: prof. dr. sc. Mislav Jelić, dr. med.

Ovu doktorsku disertaciju posvećujem svojoj supruzi Silvani i kćerima Maris i Bruni jer bez njihove podrške ne bih uspio.

Zahvala

Zahvaljujem svome mentoru prof. dr. sc. Mislavu Jeliću na velikom strpljenju, podršci, savjetima i nesebičnoj pomoći tijekom izrade disertacije u trenucima kada je to bilo najpotrebnije.

Također i prijatelju te kolegi Dinku Niziću koji me je uveo u svijet znanosti, nesebično mi je prenosio znanje i savjete, a hvala mu i na pomoći u statističkoj obradi podataka i interpretaciji rezultata.

Prijatelju Mariju Trupiniću, prof. hrvatskog jezika i književnosti.

Posebno zahvaljujem svojim roditeljima Ivanu i Katici koji su mi usadili radne navike od malih nogu te bratu Mateju na podršci.

Hvala svim kolegama i prijateljima s Kliničkog zavoda za dijagnostičku i intervencijsku radiologiju i Kliničkoga zavoda za neuroradiologiju koji su mi bili i ostali podrška u svakodnevnom radu.

SADRŽAJ

Popis oznaka i kratica	
1. Uvod i svrha rada	1
2. Hipoteza	31
3. Ciljevi rada	32
3.1 Opći cilj	32
3.2 Specifični ciljevi	32
4. Materijali i metode	33
4.1 Ispitanici – uzorak	33
4.2 Metodologija	34
4.3 Statistička obrada	44
5. Rezultati	45
6. Rasprava	50
7. Zaključak	56
8. Kratki sadržaj na hrvatskom jeziku	57
9. Kratki sadržaj i naslov disertacije na engleskom jeziku	59
10. Popis literature	60
11. Kratka biografija	76

POPIS OZNAKA I KRATICA

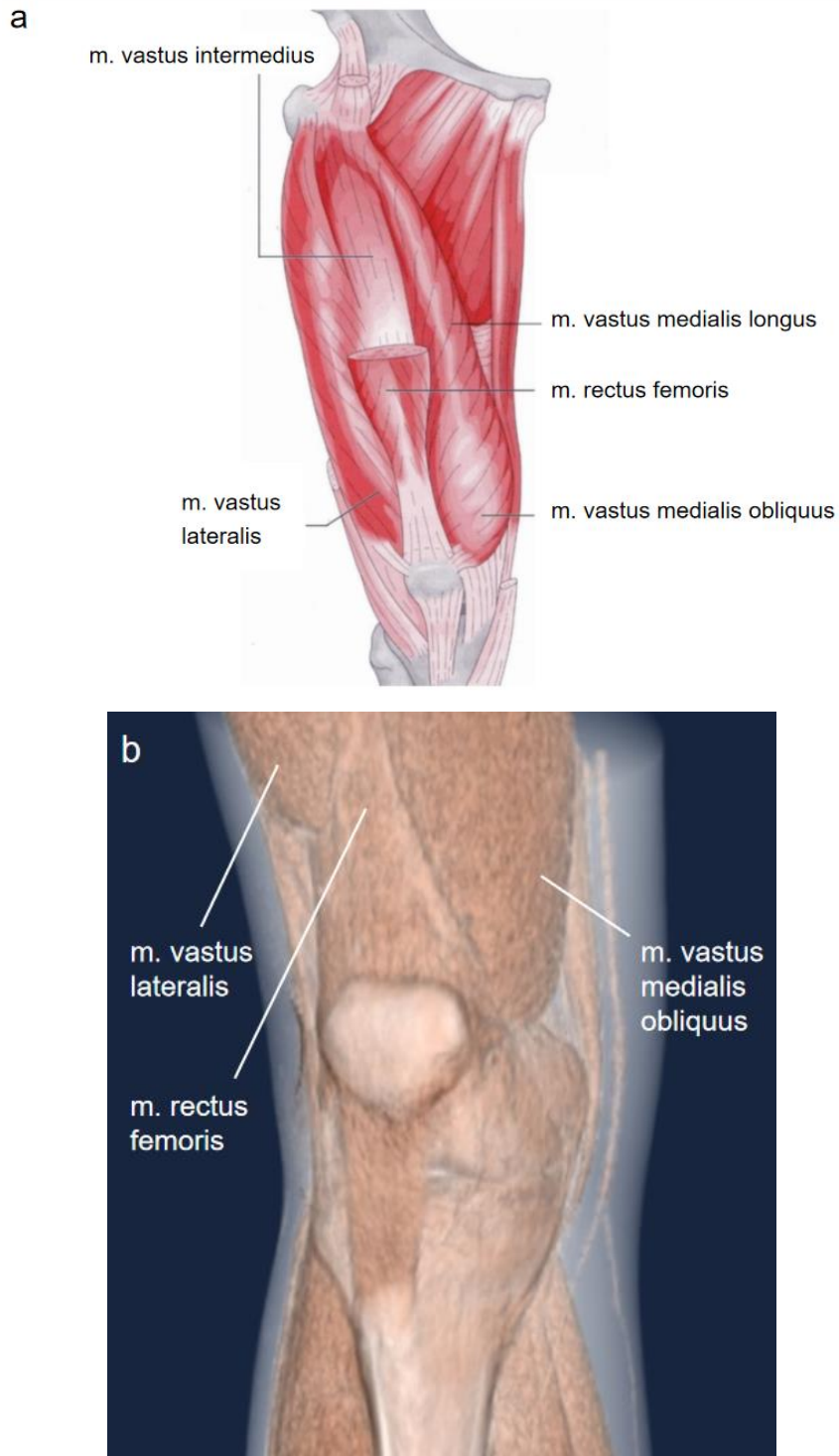
PFI	patelofemoralni instabilitet
VMO	(lat. <i>vastus medialis obliquus</i>)
CT	računalna tomografija
MR	magnetska rezonancija
m.	mišić (lat. <i>musculus</i>)
PF	patelofemoralni (lat. <i>patella</i> i lat. <i>femur</i>)
UZV	ultrazvuk
TT	tuberozitas tibije (engl. <i>tibial tuberosity / tubercle</i>)
TT-TG	udaljenost između tuberozitasa tibije i trohlejnoga žlijeba (engl. <i>tibial tuberosity – trochlear groove distance</i>)
MPFL	medijalni patelofemoralni ligament
LL	laterolateralno
AP	anteroposteriorno
sur.	suradnici
PFS	patelofemoralni sindrom
lat.	latinski
engl.	engleski
df	stupnjevi slobode (engl. <i>degrees of freedom</i>)
RTG	rendgenografija
PNP	postranični nagib patele

1. UVOD I SVRHA RADA

Anatomija mišića kvadricepsa i *vastus medialis obliquus*. Mišić kvadriceps (lat. *m. quadriceps femoris*) voluminozan je i vrlo jak mišić. Glavni je ekstenzor koljena, građen od četiriju glava: ravnoga bedrenoga mišića (lat. *m. rectus femoris*), medijalnoga (lat. *m. vastus medialis*), lateralnoga (lat. *m. vastus lateralis*) te srednjega širokog mišića (lat. *m. vastus intermedius*). Prve se tri glave nalaze sprijeda i bočno, dok je četvrta, srednja glava, smještena u dubini. Jedini mišić koji nema hvatište na natkoljениčnoj kosti ravni je bedreni mišić koji polazi s donjega anteriornog dijela ilijačne kosti i u zglobu kuka ima funkciju fleksora (1, 2). Medijalni široki mišić nazvan je još i „ključem koljenskog zgloba” jer ostaje aktivan u završnim stadijima pružanja noge, pri čemu u koljenu obavlja rotaciju prema van („zaključa koljeno”) i u potpuno pruženoj nozi postiže veću stabilnost koljena (2).

Medijalni široki mišić najmanji je mišić od preostale tri glave *m. kvadricepsa*, njegovo dugačko polazište s medijalnoga dijela natkoljениčne kosti u neposrednoj je blizini intertrohanterične linije (1, 2). Mišićna se vlakna spuštaju koso i medijalno te prelaze u tetivu koja se spaja sa završnom tetivom ravnoga bedrenog mišića (3). *Vastus medialis obliquus* (VMO) i *vastus medialis longus* (VML) sastavni su dijelovi medijalnoga širokog mišića, odvojeni zasebnom fascijom i inervirani zasebnim ograncima femoralnoga živca (4–7).

VMO čine najdistalnije niti medijalnoga širokog mišića koje polaze od distalne trećine tetive *m. adductor magnus* i završavaju na distalnoj tetivi kvadricepsa, u medijalnom dijelu patele (6). VMO je kraći, horizontalnije usmjerenih vlakana prema pateli, za razliku od VML-a koji je duži, proksimalniji dio mišića i ima vertikalnije usmjerena vlakna (5, 8, 9). VMO povlači patelu medijalno, (VML povlači proksimalno!) može se prikazati trima slikovnim modalitetima, od najjeftinijega i najpristupačnijega ultrazvuka (UZV), računalne tomografije (CT) (Slika 1. b) i najskuplje magnetske rezonancije (MR). Zlatnim standardom za prikaz, odnosno mjerenje površine poprečnoga presjeka mišića kvadricepsa smatra se MR, no ujedno je i najskuplji modalitet i zbog toga nešto manje dostupan u odnosu na UZV i CT (10). U svakodnevnoj se praksi smatra da je VMO povezan sa stabilnosti patelofemoralnoga (PF) zgloba (11).

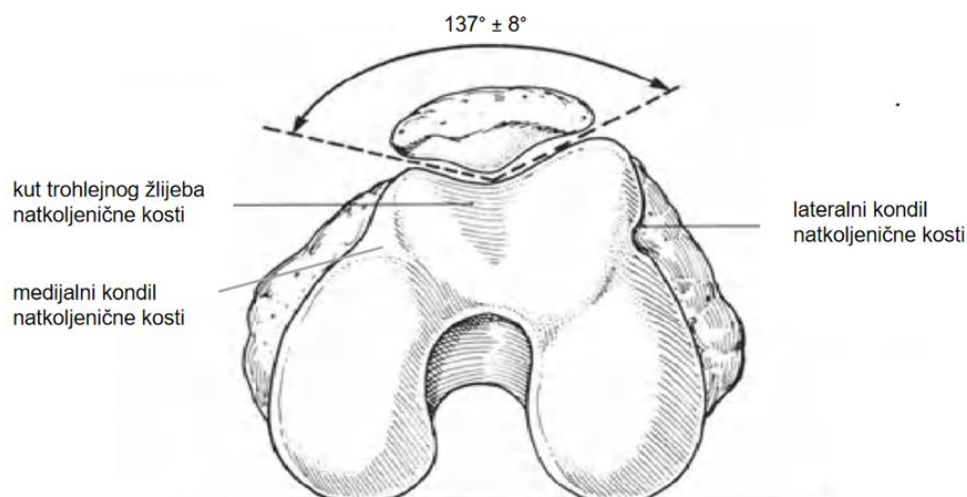


Slika 1. Anatomski prikaz mišića kvadricepsa (a). Djelomični prikaz mišića kvadricepsa na 3D CT rekonstrukciji (b) (slika iz vlastite arhive).

Preuzeto i doručeno iz Hochschild J. Funktionelle Anatomie. Berlin: Thieme Georg Verlag; 2012. (12).

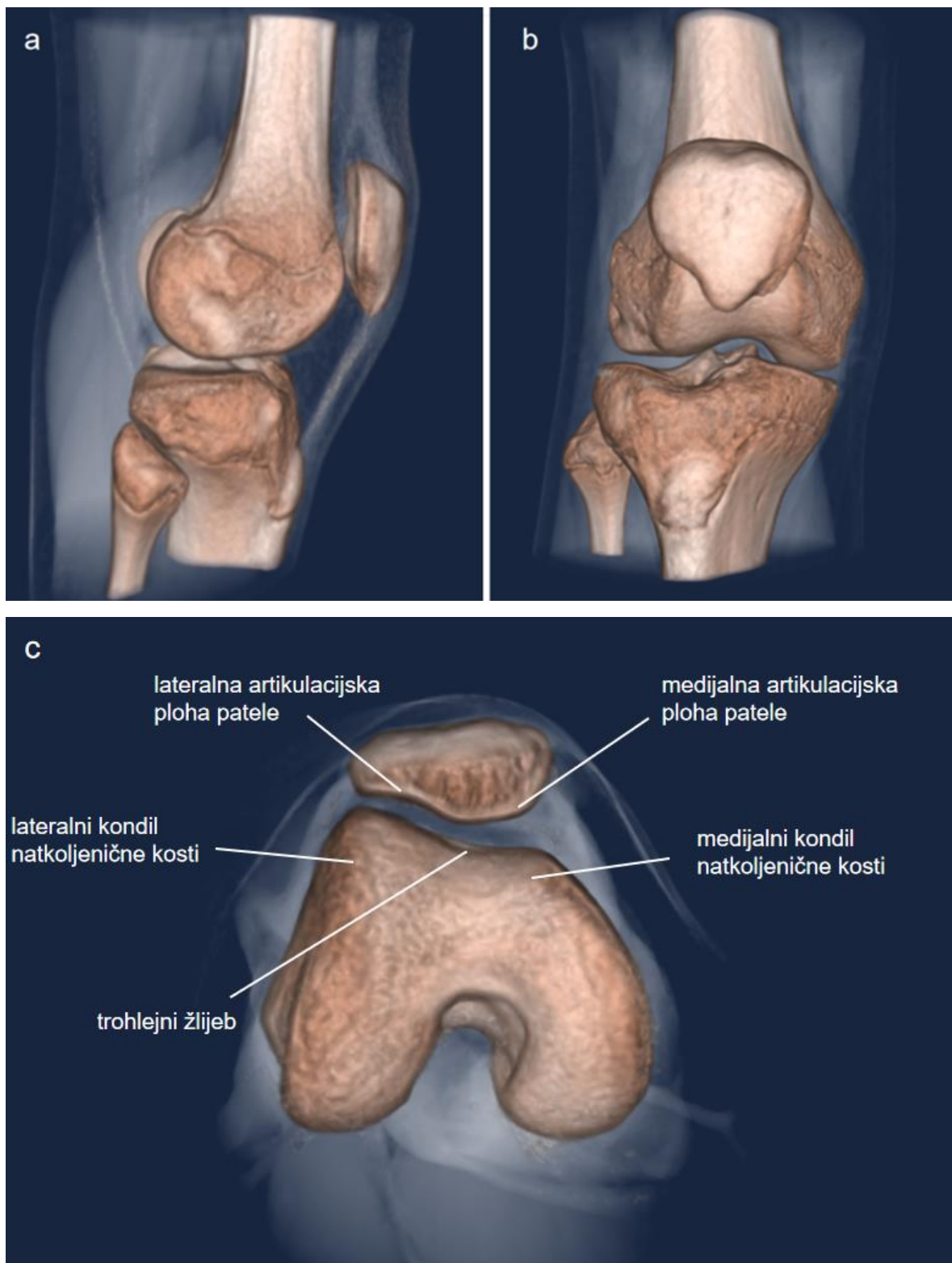
Anatomija patelofemoralnog zgloba. PF zglob funkcionalna je cjelina koljena, smatra se jednim od najsloženijih zglobova u čovjeku (13, 14). PF zglob sastoji se od artikulacijskih ploha koju čine žlijeb (sulkus, udubina, ugibaldište) natkoljениčne trohleje (lat. *trochlea femoris*) i artikulacijska ploha patele (iver; lat. *patella*) (Slika 2. i 3. c). Normalni kut trohlejnog žlijeba natkoljениčne kosti iznosi 137° s varijacijom od $\pm 8^\circ$ (Slika 2.) (15). Lateralni kondil natkoljениčne kosti (bedrena kost; lat. *femur*) viši je i veći od medijalnoga da bi spriječio lateralnu subluksaciju patele (15). Stabilnost zgloba očuvana je kombinacijom dinamičkih mišićnih sila, statičkih ligamenata, brojnih meniskokapsularnih aponeuroza kao i koštanom topografijom (13).

PF poremećaj obuhvaća široki spektar bolesti, uključujući PF bol, PF nestabilnost, poremećaje hrskavice i artritis (16). Njihovo uspješno liječenje zahtijeva dobro poznavanje anatomije i biomehanike PF zgloba (16). Najčešći je razlog navedenih PF poremećaja izmijenjena normalna anatomija kostiju i/ili mekih tkiva PF zgloba što dovodi do biomehaničkih odstupanja i razvoja nestabilnosti patele (16). Evaluacija PF boli u ortopedskim ambulancama zastupljena je s 10 % ukupnih posjeta, od čega se 30 % odnosi na bolesnike u dobi između 13 i 19 godina (16).



Slika 2. Shematski prikaz kuta trohlejnoga žlijeba natkoljениčne kosti koji čine medijalni i lateralni kondil natkoljениčne kosti.

Preuzeto i obrađeno iz: Tria AJ, Alicea JA. Embryology and anatomy of the patella. U: Scuderi GR, ur. *The patella*. New York: Springer; 1995, str. 11–14. (15).



Slika 3. Prikaz CT koljena u 3D rekonstrukciji u sagitalnoj (a), frontalnoj (b), poprečnoj ili aksijalnoj ravnini (c) (slike iz vlastite arhive).

Anatomija patele. Patela je najveća sezamoidna kost u našem tijelu. Nalazi se s prednje strane koljena u sklopu tetive mišića kvadricepsa. Pri savijanju i pružanju noge u koljenu ova koščica klizi preko trohlejnoga žlijeba natkoljениčne kosti (16–18). Iako neki autori smatraju da postoje dvije teorije u razvoju patele, prema jednoj se patela razvija unutar tetive, a prema drugoj unutar natkoljениčne kosti (19). Skupina autora na mišjem je embriju dokazala da se patela razvija iz anterodistalnoga dijela natkoljениčne kosti. Kasnije, razvojem zgloba, dolazi do odvajanja patele iz natkoljениčne kosti, pri čemu se ona ugradi u tetivu kvadricepsa (19).

Sve sezamoidne kosti, zbog sličnih morfoloških karakteristika, dobile su ime po sjemenki sezama (20), a zajedničko im je svojstvo uklopljenost u mišićne tetive. Njihov razvoj, međutim, uglavnom nije dovoljno istražen (20).

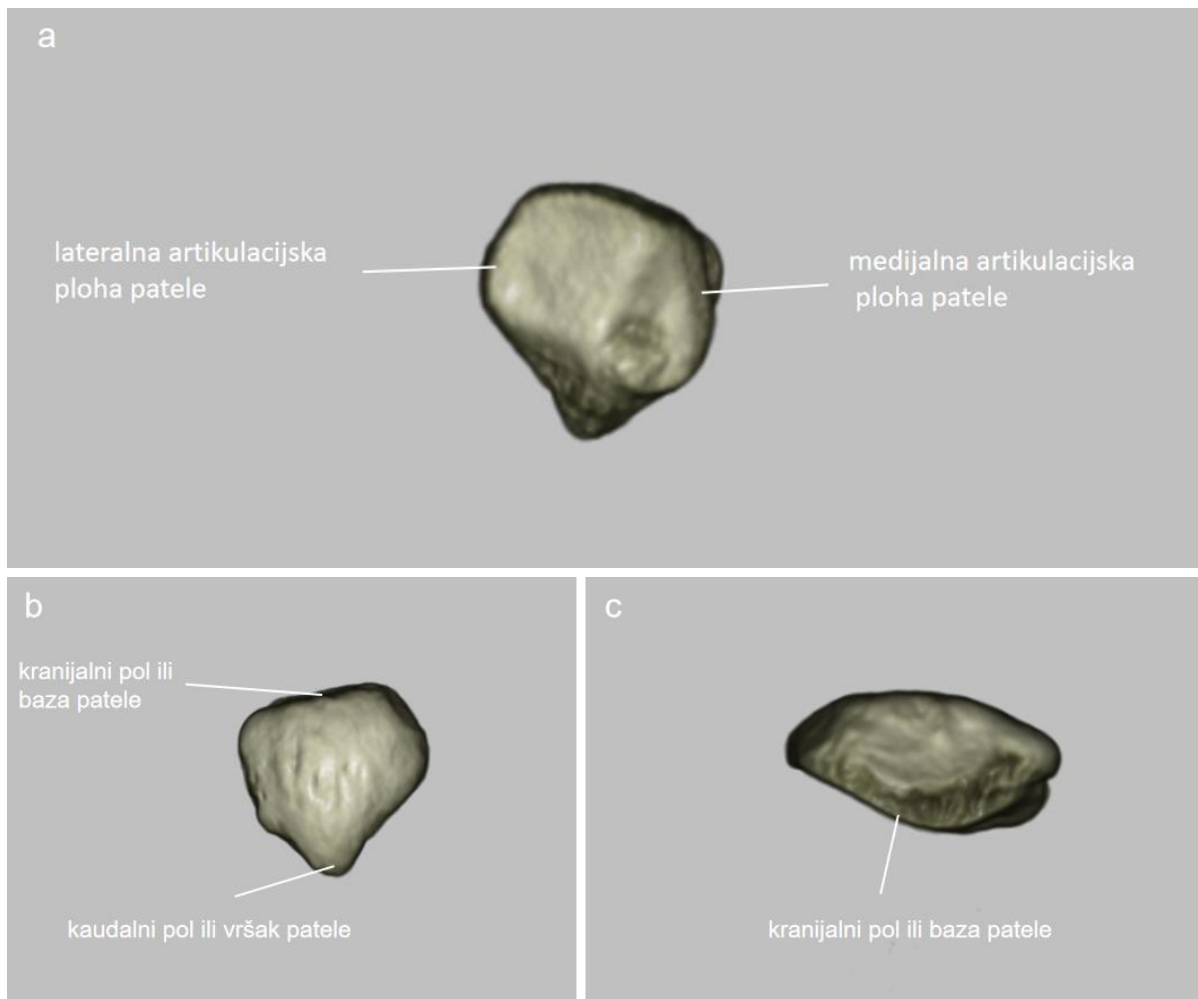
Primarna je funkcija patele poboljšanje efikasnosti poluge mišića kvadricepsa pri pružanju ili otporu kod savijanja noge u koljenu (21–25) što je ostvareno centralizacijom svih dijelova trbuha mišića kako bi se omogućilo glatko klizanje patele (24, 26). Preduvjet pravilnoga klizanja patele uredno je razvijena trohleja natkoljениčne kosti (27). Patela je zbog promijenjenoga kliznog puta najizloženiya luksaciji u prvih 20° do 30° fleksije jer nema koštanu potporu trohleje natkoljениčne kosti, a pasivne joj strukture pružaju neznatan otpor (28). Mekotkivne su strukture najvažnije u kontroli pravilnoga kliznog puta patele u prvih 20° fleksije – pri daljnjem savijanju noge patela ulazi u trohlejni žlijeb i tada koštane strukture imaju važniju ulogu za pravilnu usmjerenost patele (28). Važan je koštani stabilizator patele lateralni kondil trohleje natkoljениčne kosti koji je viši i veći u odnosu na medijalni kondil i pruža se više anteriorno, čime osigurava njezinu veću stabilnost i sprečava patelarne luksacije (28). Amis je sa svojim kolegom Senavongse, inženjerom strojarstva, dokazao da izmijenjena trohlejna geometrija umanjuje lateralnu stabilnost kadaverične patele za 70 % (29). Patela ima i zaštitnu ulogu jer štiti koljeno od direktne traume te osigurava prehranu zglobne hrskavice distalnoga dijela natkoljениčne kosti (30).

Patela je okružena pleksusom krvnih žila koji je opskrbljen s preko šest glavnih ogranaka, od kojih četiri čine ogranci poplitealne arterije, s po jednim ogrankom površinske natkoljениčne te prednje tibijalne arterije (15).

Prednja potkožna inervacija koljena uključuje terminalne ogranke korijenova živaca koji izlaze iz lumbalnoga pleksusa, od razine L2 do L5, dok je anteromedijalna strana inervirana preko *n. genitofemoralis*, *n. femoralis*, *n. saphenous* i *n. obturator*. Anterolateralna strana koljena, međutim, inervirana je preko lateralnoga suralnog i lateralnoga femoralnog potkožnog živca (15).

Patela je trokutasta oblika, s prednje strane zaobljena i hrapava, dok je sa stražnje, zglobne strane podijeljena središnjim grebenom na dvije glavne artikulacijske plohe – medijalnu i lateralnu (15, 21). Medijalna, odnosno lateralna artikulacijska ploha podijeljena je na tri manje artikulacijske plohe koje artikuliraju s trohlejom, pri čemu je obično medijalna zglobna ploha kraća i okomitija u odnosu na lateralnu (16, 22). Kranijalni pol patele naziva se i baza – na nju se hvata zajednička tetiva kvadricepsa, dok kaudalni pol ili vršak patele služi kao polazište patelarnog ligamenta, odnosno tetive (23) (Slika 4.). Gornja trećina patele hvatište je ravnoga bedrenog mišića i srednjega širokog mišića, dok se medijalni i lateralni široki mišić hvataju na medijalnu, odnosno lateralnu konturu patele (21, 23).

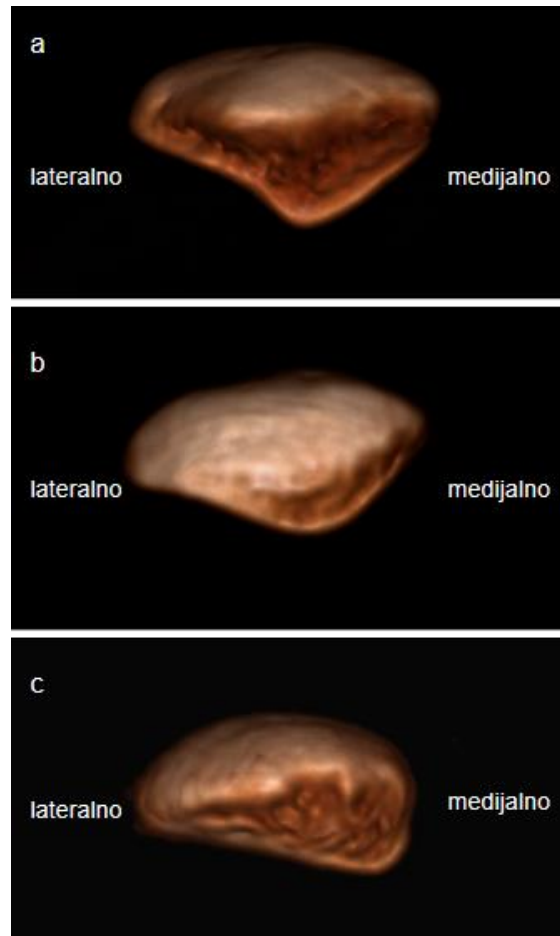
Pri savijanju i pružanju noge u koljenu mijenja se položaj patele. U potpuno pruženoj nozi ona je smještena visoko i samo je distalna trećina njezine artikulacijske plohe u kontaktu s trohlejnim žlijebom, dok se pri savijanju noge spušta tako da je samo njen proksimalni dio u kontaktu s distalnom artikulacijskom plohom trohleje (17). Donji je pol patele neartikulirajući i predstavlja 25 % ukupne visine patele, dok gornji pol artikulira, zauzimajući oko 75 % visine patele, potpuno prekriven hrskavicom (22). Patelarna hrskavica najdeblja je u području središnjega grebena, doseže debljinu 4 do 5 mm, a prema nekim autorima i do 7 mm (22, 23). Ova je hrskavica među najdebljima u ljudskom tijelu jer udovoljava različitim biomehaničkim potrebama PF zgloba (31).



Slika 4. Prikaz patele sa stražnje – zglobne strane (a), prednje – zaobljene strane (b) i prikaz kranijalnoga pola patele (c) u 3D CT rekonstrukciji (slike iz vlastite arhive).

Na temelju asimetrije artikulacijskih ploha patele Gunnar Wiberg, štokholmski ortoped s instituta Karolinska, opisao je tri tipa oblika patele u aksijalnoj ravnini (Slika 5.) (21,25, 32). Prema Wibergu patelarni tip I prisutan je u 10 % slučajeva i ima podjednaku medijalnu i lateralnu artikulacijsku plohu, tip II prisutan u 65 % slučajeva, ima značajno manju i strmiju medijalnu artikulacijsku plohu u odnosu na normalno razvijenu kontralateralnu artikulacijsku plohu (32). Tip III zastupljen je u 25 % slučajeva i kod njega je medijalna zglobna ploha izrazito mala i strma (32). On smatra da je oblik patele tipa I idealan (Slika 5. a), a da bolesnici s oblikom patele tipa III imaju veći rizik za razvoj hondromalacije (Slika 5. c) (33). Pojedini autori, naprotiv, drže da je normalni omjer između lateralne i medijalne artikulacijske plohe 3 : 2, pri čemu je lateralna

artikulacijska ploha duža i strmija radi što bolje kongruencije s lateralnim kondilom natkoljениčne kosti (34).



Slika 5. 3D CT prikaz patele tipa I (a), II (b) i III (c) prema Wibergovoj klasifikaciji (slike iz vlastite arhive).

Evolucijski i embriološki razvoj patele. Smatra se da su se sezamoidne kosti, kao sastavni dio kostura mnogih kraljšnjaka poput žaba, gmazova i sisavaca, razvile prije 200 milijuna godina (35). Patela se prvi puta javlja prije 70 milijuna godine u kenozoiku, zasebno u ptica, nekih gmazova te sisavaca, ujednačenoga izgleda i oblika (36–38). Kenozoik je treća od glavnih era Zemljine povijesti. Dijeli se na paleogen, neogen i kvartar. Započeo je prije otprilike 65,5 milijuna godina, protežući se sve do danas (39). U ovom razdoblju kontinenti poprimaju svoju konfiguraciju i geografske položaje (39).

Šume pomalo zamjenjuju livade, a klima postaje raznolikija (39). Tijekom kenozoika nastaju i veliki planinski lanaci – primjerice Alpe i Karpati u južnoj Europi, planina Atlas u sjeverozapadnoj Africi, Himalaje – razvoj Tihog i Atlanskog oceana (39). U kenozoiku se odvija i brza diverzifikacija velikoga broja sisavaca, najprije sasvim malenih, koji nastanjuju sva područja, uključujući i more (39).

Ljudsko koljeno seže 320 milijuna godina u prošlost, u evolucijsku eru Eryopsa, zajedničkoga pretka gmazova, ptica i sisavaca. Njihovo je koljeno bilo bikondilarno s femorofibularnom artikulacijom, kružnim te asimetričnim kolateralnim ligamentima (15). U evoluciji čovjeka bitni su procesi uspravljanja tijela kojima su ruke postale slobodne za prihvaćanje i držanje predmeta te obavljanje različitih poslova, na što se nadovezuje i razvoj mozga (1). Zadaća je nogu podupiranje tijela i kretanje, odnosno hod, zbog čega su mišići i nožne kosti veće čvrstoće i razvijeniji su od onih na ruci. Posebice su voluminozni mišići ekstenzori, i to veliki stražnjični mišić (lat. *m. gluteus maximus*) koji pruža bedro u kuku, te mišić kvadriceps kao ekstenzor noge u koljenu (1).

Početni embriološki razvoj natkoljениčne, potkoljениčne (goljениčna kost, lat. *tibia*) i lisne kosti (lat. *fibula*) te diferencijacija patele počinje otprilike 37-og dana gestacije (21). Od 41. do 43. dana formiraju se kondili natkoljениčne kosti, zglojni prostor i kapsula (21). Diferencijacijom križnih ligamenata i meniska, od 45-og do 47-og dana, završava embriološki razvoj koljena (21). Patela se razvija hondralnom osifikacijom – jezgra okoštavanja pojavljuje se otprilike tijekom četvrte godine života (1). Rendgenografski se, međutim, patela može uočiti u dobi od dvije do tri godine (1, 22). Osifikacijski centar patele obično je solitaran, ponekad uz paralelni razvoj i sekundarnoga osifikacijskog centra početkom drugoga desetljeća, najčešće u kraniolateralnom dijelu što dovodi do fragmentiranoga izgleda patele. Osifikacija obično završava između trinaeste i šesnaeste godine kod dječaka, a kod djevojčica i ranije (40).

Kongenitalne razvojne varijante patele i radiološka prezentacija. Kongenitalne razvojne varijante patele značajno ograničavaju svakodnevne aktivnosti poput hodanja, trčanja, prolaska stubama, a u konačnici mogu biti posljedica

patelofemoralnoga instabiliteta (PFI) (41–43). Za razliku od ostalih luksacija u zglobovima, PFI je obično posljedica kongenitalnih malformacija patele i trohleje natkoljениčne kosti.

Postoje različite anatomske varijacije oblika, veličine i položaja patele (23, 25, 44). Poznato je nekoliko tipova patelarne displazije poput aplazije, hipoplazije i parcijalne hipoplazije. Patelarna aplazija, odnosno nepostojanje patele, izuzetno je rijetka – najčešće je povezana sa sindromom nokta i patele, genitopatelarnim sindromom ili s Meier-Gorlinovim sindromom, a može se javiti i nakon patelektomije (45). Velika patela (lat. *patella magna*), naziv je za trodimenzionalno povećanu patelu koja je u diskrepanciji sa trohlejom natkoljениčne kosti, obično bez kliničkih simptoma (46). Dvodijelna patela, anatomska varijanta koju se susreće u 1 – 2 % populacije, često je bilateralna i uglavnom asimptomatska (44). Nastaje istodobnim razvojem dvaju centara okoštavanja, pri čemu dolazi do nesraštavanja akcesornoga osifikacijskog centra – najčešće smještenoga superolateralno (25, 47). MR-om se vidi normalan signal koštane srži te intaktna hrskavica. Polovina bolesnika s ovim entitetom ima i pridružene bolove u prednjem dijelu koljena. Kod njih se na MR pregledu pronalazi edem kosti unutar akcesornoga fragmenta, uslijed ponavljanih mikrotrauma (48). Višedijelna patela je rijetka, a podrazumijeva trodijelnu patelu te duplikacije patele koje nastaju zbog nesraštavanja nekoliko osifikacijskih središta (25). Svaki fragment predstavlja autonomni osifikacijski centar koji se kod radiološke procjene ne smiju zamijeniti frakturnim ulomcima. Dorzalni je defekt patele (DDP) dobroćudna osteohondralna lezija, nepoznate etiologije, jednako česta u muškaraca i žena, u trećine je bolesnika bilateralna, obično nestane spontano (49). Radiološki se prezentira kao oštro ograničena osteohondralna lezija, najčešće je smještena superolateralno, sklerotičnih rubova, ali intaktne priležeće hrskavice na MR pregledu, u pravilu se zadeblja kako bi ispunila defekt (49).

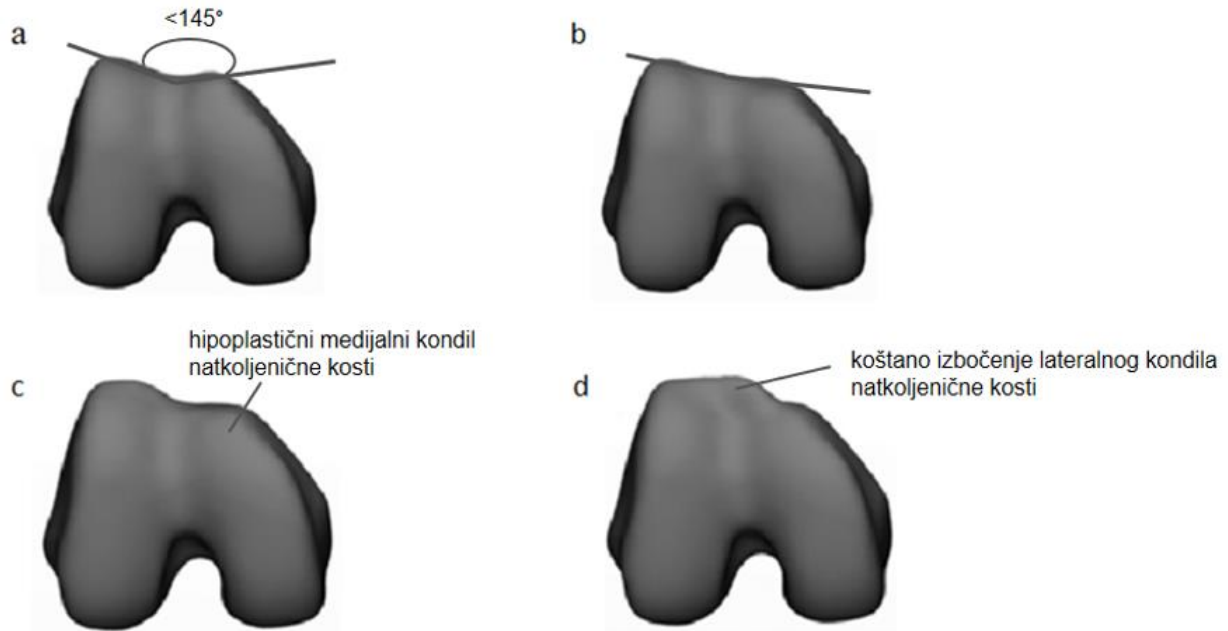
Varijante položaja patele najzad mogu biti u bilo kojoj ravnini i uvelike doprinose izmijenjenoj geometriji PF zgloba, uzrokujući poremećaje s aktivnim ili pasivnim stabilizatorima (44). Ovi problemi često rezultiraju značajnim poteškoćama koje uključuju oštećenja, degenerativne promjene hrskavice, istegnuća tetiva i ligamenata te luksaciju patele (51). Visoka je patela (lat. *patella alta*) anatomska varijanta koja

označava viši položaj patele u odnosu na trohleju natkoljениčne kosti. Nerijetko je asimptomatska, no može biti i značajan čimbenik PFI-ja jer nepravilan smještaj kostiju u trohleji natkoljениčne kosti potencijalno dovodi do povećanoga laksiteta ligamenata, oštećenja hrskavice, nestabilnosti patele i, naposljetku, do luksacije. Viši stav povećava intraartikularni tlak, osobito pri učestalom savijanju noge u koljenu (52, 53). Usto postoji i veza s hondromalacijom patele, Sinding-Larsen-Johansson sindromom i skakačkim koljenom (54). Niska patela (lat. *patella infera*, španj. *baja* [baha], niska) označava prenizak položaj patele u odnosu na trohleju natkoljениčne kosti. Najčešće se javlja nakon traume, kirurških zahvata ili potpune endoproteze koljena. Može biti asimptomatska, no često se prezentira ograničenim pokretima koljena, krepitacijama, retropatelarnom boli i rezultirajućim PF artritismom (48). U literaturi je opisana i povezanost s Osgood Schlatterovom bolešću, međutim, uzročno posljedični odnos nije rasvijetljen (48).

Anatomija trohleje natkoljениčne kosti. Trohleja natkoljениčne kosti predstavlja konkavno zglobno tijelo, utor ili žlijeb koji se nalazi nasuprot patele, a čini je prednji dio medijalnoga i lateralnoga kondila natkoljениčne kosti (16). Pravilan razvoj trohleje jedan je od najvažnijih preduvjeta pravilne biomehanike PF zgloba (15). Ravna (displastična) ili konveksna (zaobljena) trohleja uzrokuje artikularnu inkongruentnost ekstenzornoga sklopa noge.

Radioanatomski, 1994. godine skupina francuskih ortopeda na čelu kojih je bio Henri Dejour utvrdila je da je trohleja displastična na aksijalnim rendgenogramima (s nogom savijenom pod 30° u koljenu) ako je dubina trohlejnoga žlijeba manja od 4 mm i ako je kut trohlejnoga žlijeba veći od 145° (52). Dejour je displastičnu trohleju klasificirao u četiri tipa, prema njezinoj morfologiji (Slika 6.) (53, 55). Prema njemu tip A ima nešto plići trohlejni žlijeb s kutom većim od 145°, dok je u potpunosti ravna u tipu B. Tip C građen je od hipoplastičnog medijalnog i konveksnog lateralnog kondila, dok, naposljetku, kod tipa D prisutna je značajna asimetrija artikulacijskih ploha uz strmo položen medijalni i izbočen (eng. *cliff*) lateralni kondil natkoljениčne kosti. Displazija trohleje natkoljениčne kosti univerzalno je prihvaćena jednim od najvažnijih morfoloških čimbenika za PFI (52, 53, 56). Među prvima to je spoznao američki kirurg Frederick

Houdlette Albee (57). On je davne 1915. godine predložio lateralnu trohleoplastiku kod bolesnika s displazijom trohleje (57).



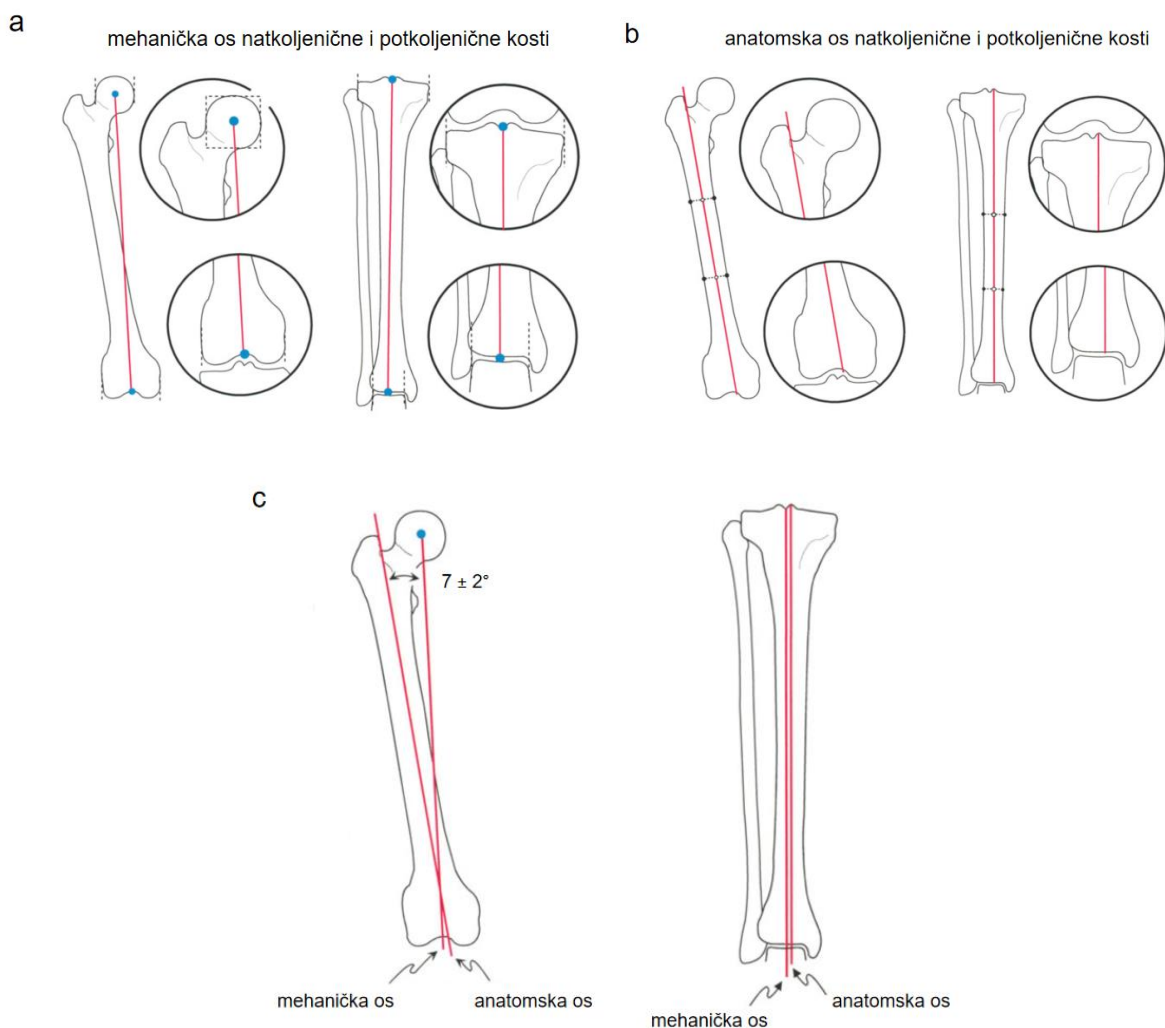
Slika 6. Shematski prikaz četiriju tipova Dejourove radioanatomske klasifikacije displazije trohleje natkoljениčne kosti. Tip A ima plići trohlejni žlijeb s kutom većim od 145° (a), dok je u tipu B trohlejni žlijeb ravan (b). U tipu C medijalni kondil natkoljениčne kosti je hipoplastičan (c), a u tipu D prisutno je koštano izbočenje lateralnoga kondila natkoljениčne kosti (d). Preuzeto i obrađeno iz Dejour DH, Mesnard G, Giovannetti de Sanctis E. Updated treatment guidelines for patellar instability: "un menu à la carte". J Exp Orthop. 2021;8(1):109. (53).

Klinički pregled. Klinički bi pregled u svrhu procjene PFI-ja trebao započeti s detaljnom anamnezom vezanom za trenutak luksacije, eventualne ranije luksacije i njihovo liječenje. U pregled je potrebno uključiti cijeli koštano-zglobni sustav (58). Svaki pregled donjih ekstremiteta podrazumijeva i procjenu lumbalne kralješnice radi potencijalne radikulopatije, kao i pregled kuka – posebice kod pedijatrijskih bolesnika koji mogu imati abnormalnosti poput poskliza glave natkoljениčne kosti ili Legg-Calve-Perthesovu bolest (engl. *Legg-Calve-Perthes disease*) s iradijacijom boli u koljenu (59). Nužno je utvrditi razliku u duljini lijeve i desne noge veće od 1,0 cm, što može

imati negativne učinke na donje ekstremitete tijekom trčanja (60). Razlika u duljini nogu $\leq 0,5$ cm nije neuobičajena i u većini slučajeva ne doprinosi PFI-ju (61). Valja procijeniti prirodene deformacije te pronaciju i svodove stopala (62, 63). Pri hodu i stajanju bolesnika kliničar se treba fokusirati na angulacijske i rotacijske neusklađenosti donjega ekstremiteta (64).

Za razumijevanje deformiteta donjih udova važno je poznavati trodimenzionalni odnos kosti u anatomskim ravninama. Mehanička ili zglobova os razlikuje se od anatomske ili koštane osi. Mehaničku os definira ravna linija koja spaja proksimalni i distalni centar zgloba u frontalnoj i sagitalnoj ravnini (Slika 7. a), dok anatomska os prolazi sredinom trupa kosti i nije ravna u svakoj ravnini (Slika 7. b) (65). Mehanička os noge spaja središta glave natkoljениčne kosti, koljena, tuberozitasa potkoljениčne kosti i gležnja. Kut između mehaničke i anatomske osovine natkoljениčne kosti iznosi $7 \pm 2^\circ$ (Slika 7. c) (65). Obje su osi potkoljениčne kosti u frontalnoj ravnini gotovo paralelne, udaljene samo za nekoliko milimetara (Slika 7. c) (65).

Važno je poznavati osnovne kretnje u koljenu koje se odvijaju oko dvije glavne osi gibanja – poprečne i uzdužne osi (1, 66, 67). Oko poprečne se osi u koljenu odvija fleksija, odnosno savijanje noge, pri čemu se smanjuje kut između natkoljениčne i potkoljениčne kosti te ekstenzija, odnosno pružanje (1, 66, 67). Aktivno se savijanje noge u koljenu može izvesti do 120° , a pasivno još 40° (1). Oko uzdužne osi u koljenu se odvija vanjska ili unutarnja rotacija potkoljениčne kosti koja je moguća samo ako je noga savijena u koljenu jer su u pruženoj nozi kolateralne sveze zategnute (1, 66). Pri daljnjem pregledu koljena potrebno je obaviti kliničke testove za procjenu eventualne ozljede ligamenta ili meniska (58). Palpacijom bi trebalo ispitati osjetljivost medijalne artikulacijske plohe patele i tetive kvadricepsa, provjeriti postoji li lokalizirana toplina ili izljev u zglobu (58). Ispituje se snaga mišića kvadricepsa, trofika VMO-a, slabost abduktora kuka i vanjskih rotatora te razlike u snazi između zahvaćenih i nezahvaćenih donjih ekstremiteta (58, 69). Ubrzani rast djece i adolescenata može uzrokovati insuficijenciju mišića ekstenzora noge i time može izmijeniti klizni put patele (58).



Slika 7. Mehanička os natkoljениčne i potkoljениčne kosti spaja proksimalni i distalni centar zgloba (a), dok anatomska os prolazi sredinom trupa kosti (b). Kut između mehaničke i anatomske osi natkoljениčne kosti iznosi $7 \pm 2^\circ$ (c), a u potkoljениčnoj kosti obje su osi gotovo paralelne (c).

Preuzeto i doradeno iz Paley D. Principles of Deformity Correction. Berlin: Springer-Verlag; 2002. (65).

Akutna je luksacija patele kod većine pacijenata vidljiva na temelju kliničkoga pregleda – koljeno je otečeno s ograničenim pokretima, često s pridruženim izljevom u zglobu, uz bolnost na palpaciju medijalnoga ruba patele te medijalnoga kondila natkoljениčne kosti (66, 69). Važan je anamnestički podatak o mehanizmu ozljede jer kod prisutnoga izljeva u zglobu koljeno je u fleksijskoj kontrakturi zbog čega je otežan klinički pregled

(69). Bolesnika se upućuje na rendgentsko snimanje, obično nakon repozicije patele, pri čemu se u 10 % slučajeva nalazi i pridružena osteohondralna fraktura (70).

Subluksaciju patele teže je razlikovati od prednje koljenske boli i PF artritisa (71). Kod patelarne subluksacije dolazi do prekomjernoga lateralnoga pomaka patele koji se javlja kao posljedica traume ili slabljenja ligamenata. Patela je i dalje u trohlejnomo žlijebu, ali može uzrokovati nelagodu ili osjećaj nestabilnosti (68). Izmještenost (engl. *malalignment*) ekstenzornoga sklopa noge dovodi do promijenjenoga kliznoga puta patele, mijenjajući odnos kontaktnih površina PF zgloba, s posljedičnim oštećenjem hrskavice – hondromalacijom, nestabilnom patelom, i u konačnici prednjom koljenskom boli, osteoartritisom (58, 72). Asimetrija patelarnih artikulacijskih ploha dovodi do inkongruencije PF zgloba, potencijalnoga rizika za bolni sindrom i preuranjeno oštećenje hrskavice (33).

Naime, opis patelarnoga instabiliteta prvi je puta zabilježen u zapisima istaknutoga rimskog liječnika i filozofa grčkoga podrijetla, Klaudija Galena (129. – 216. n. e.) (73, 74). Galen je snažno utjecao na zapadnjačku medicinu i smatra se jednim od najvećih liječnika antičkoga doba. Rođen je 129. godine u Pergamu, starogrčkom gradu u sjeverozapadnom dijelu Male Azije. Medicinsko je umijeće izučio u Smirni, današnjem Izmiru u Turskoj, a potom u Aleksandriji, najvećem medicinskom središtu antičkoga svijeta (74). Nakon navršene 33. godine otišao je u Rim gdje postaje osobni liječnik Marka Aurelija (74). Bio je i vrlo uspješan pisac: poznato je oko 300 naslova njegovih djela, od kojih je oko 150 sačuvano – djelomično ili u cijelosti (74).

Prema literaturi, PFI je definiran kao povećan rizik za luksaciju patele koja može biti posljedica traume ili cijeloga niza morfoloških čimbenika rizika koji dovode do izmještenoga, nefiziološkoga slijeda pokreta unutar PF zgloba (75). Uz PFI, često se koristi sinonim patelarna nestabilnost koji naglašava nemogućnost patele da ostane unutar granica trohleje natkoljениčne kosti. Bolesnici s PFI-jem često se žale na osjećaj „popuštanja“ u koljenu ili kažu da im se čini „kao da će koljeno iskočiti“ (59). Radi se o multifaktorijalnom poremećaju, ovisnom o koštanoj i mekotkivnoj morfologiji koja ima važnu ulogu u pravilnom funkcioniraju ekstenzornoga sklopa noge (53).

Dejour razlikuje primarne i sekundarne morfološke čimbenike PFI-a. Primarni su displazija trohleje natkoljениčne kosti, visoki položaj patele, povećana udaljenost između tuberozitasa potkoljениčne kosti i trohlejnoga žlijeba (TT-TG, engl. *tibial tuberosity – trochlear groove distance*) te izraženi postranični nagib patele (PNP) (52). Sekundarni morfološki čimbenici podrazumijevaju povećani kut natkoljениčne anteverzije, izraženu vanjsku rotaciju potkoljениčne kosti i valgus deformitet koljena (33, 52, 71). Primarna (prva) luksacija patele može se javiti u bilo kojoj dobi, no ipak se najčešće javlja kod adolescenata (76). Nakon ozljede prednje križne sveze, primarna traumatska luksacija patele drugi je najčešći uzrok izljeva krvi u PF zglobu (77). Incidencija luksacije patele u općoj populaciji iznosi 5,8 na 100 000, u dobnoj skupini između 10 i 17 godina iznosi 29 na 100 000 (78, 79), dok je čak 49 na 100 000 kod mladih žena koje se bave tjelesnom aktivnošću (80). Sportske aktivnosti kao što su gimnastika, nogomet, hokej na ledu, plesanje i dizanje utega nerijetko su povezani s luksacijom patele (81). U većini studija prva epizoda luksacije u dječjoj dobi smatra se glavnim rizikom za kasniju rekurentnu luksaciju (76, 82, 83). Bolesnici s luksacijom patele prije šesnaeste godine života imaju 11,2 puta veću šansu za reluksacijom (84), pri čemu se sa svakom narednom godinom života značajno smanjuje rizik od reluksacije patele za 8 % (76). Bolesnici mlađi od 25 godina s pridruženom trohlejnom displazijom imaju 60 – 70 % rizika za reluksaciju unutar prvih pet godina (76).

U kliničkoj praksi dugo se koristio PFI u alternaciji s prednjom koljenskom boli ili s patelofemoralnim sindromom (PFS) koji su, međutim, posljedica brojnih etioloških poremećaja. Stoga su predstavnici Lyonske škole nastojali objektivizirati i, zapravo, klinički rasvijetliti poremećaje PF zgloba (53), podijelivši bolesnike s ovom kazuistikom u tri različite skupine: one s PFS, one sa subjektivnom (potencijalnom) patelarnom luksacijom i, naposljetku, na one s objektivnim patelarnim instabilitetom, odnosno objektivnom patelarnom luksacijom (53).

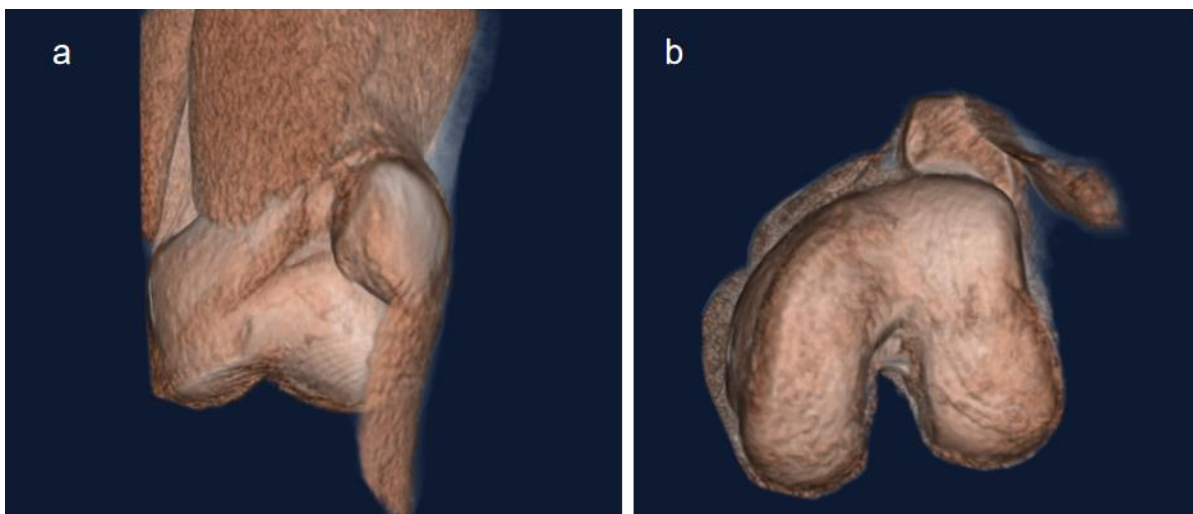
PFS se smatra izoliranim entitetom koji se često navodi u kliničkim nalazima. Takvi bolesnici imaju osjećaj instabiliteta ili boli oko patele, ali bez morfoloških znakova za PFI (53). Dijagnoza PFS-a većinom se koristi nedosljedno i ponekad zbunjuje jer postoji mnoštvo kliničkih stanja koja ga mogu imitirati, kao što su retropatelarni sindrom, trkačko koljeno, idiopatska prednja koljenska bol, kompresijski sindrom

lateralne artikulacijske plohe, skraćen medijalni i lateralni retinakul, sinovijalna plika, sindrom Hoffa masnoga jastučića, kao i brojni drugi poremećaji (33, 58, 68). Njihovo se liječenje zasniva na fizioterapijskim procedurama i drugim konzervativnim tretmanima poput ortoza, modifikacije tjelesne aktivnosti i slično (57, 85, 86). Pretežno je, međutim, u pozadini najučestalija patologija hrskavice – hondromalacija patele – zapravo omekšavanje i degeneracija njezine zglobne hrskavice različitoga opsega (48). Kao značajan uzrok prednje koljenske boli često se viđa kod adolescenata i mlađih odraslih (87). Među najčešćim čimbenicima koji doprinose hondromalaciji opetovane su mikrotraume, poremećaji ligamentornih struktura, vaskularna insuficijencija subhondralne kosti, traume i nepravilni klizni put patele u natkoljeničnoj trohleji (87). Hondromalaciju patele ne bi trebalo koristiti kao samostalnu kliničku dijagnozu, iako se ova dijagnoza u kliničkoj praksi često olako i nekritično postavlja (58). Nešto je rjeđe u pozadini PFS-a osteohondritis disekans patele, trohleje ili kondila natkoljenične kosti, koji se javlja najčešće u adolescenata (87, 88). Točna etiologija ovoga stanja nije poznata, no smatra se da je traumatskoga podrijetla, uzrokovana ponavljanim mikrotraumama koje dovode do prekida opskrbe krvlju i prijeloma u osteohondralnoj kosti (50). Uglavnom je unilateralan, a prezentacija varira od asimptomatske do značajne boli praćene izljevom i sinovitisom. Otkrije li ga se u ranoj fazi, i otklone li se opetovane traume, spontano je zalječenje moguće (89). Ako ga se na vrijeme ne prepozna, i ne krene s adekvatnim liječenjem, može doći do aseptičkoga odvajanja osteohondralnoga fragmenta te je kirurški zahvat nužnost (88, 90).

Subjektivna (potencijalna) patelarna luksacija predstavlja drugu skupinu bolesnika s PFI-jem koji imaju osjećaj instabiliteta, ali nemaju dokumentiranu ni ranije opisanu luksaciju patele, a ni izljev u PF zglob (53). U ovoj skupini bolesnika jedan ili više anatomskih čimbenika za PFI je doista prisutan, ali bez klinički zabilježene luksacije (53). Takvi se bolesnici obično tuže na osjećaj instabiliteta tijekom svakodnevnih aktivnosti, kao što je hodanje ili blage fizičke aktivnosti poput hodanja niz stube ili ustajanja iz sjedećega položaja (55, 91).

Objektivna patelarna luksacija predstavlja skupinu bolesnika koji su imali bar jednu medicinski dokumentiranu luksaciju patele, definiranu kao potpuni gubitak kontakta između artikulacijske plohe patele i trohleje natkoljenične kosti (Slika 8.) (53). Kod

adolescenata i djece važno je evidentirati luksaciju patele zbog učestale upotrebe termina „subluksacije” koju bolesnici mogu subjektivno percipirati i smatrati pravom luksacijom, što unosi nepotrebnu konfuziju (71). Luksirana patela, koju bolesnik lako reponira, spontano i bez boli, podrazumijeva gubitak normalne anatomije PF zgloba (71). Bolesnici u ovoj skupini, s objektivnom patelarnom luksacijom, imaju jedan ili više anatomskih čimbenika rizika za PFI, kao što su displastična trohleja, visok položaj patele, povećana vrijednost TT-TG udaljenosti, PNP-a ili ozljedu medijalnoga patelo-femoralnoga ligamenta (MPFL) (91–93).

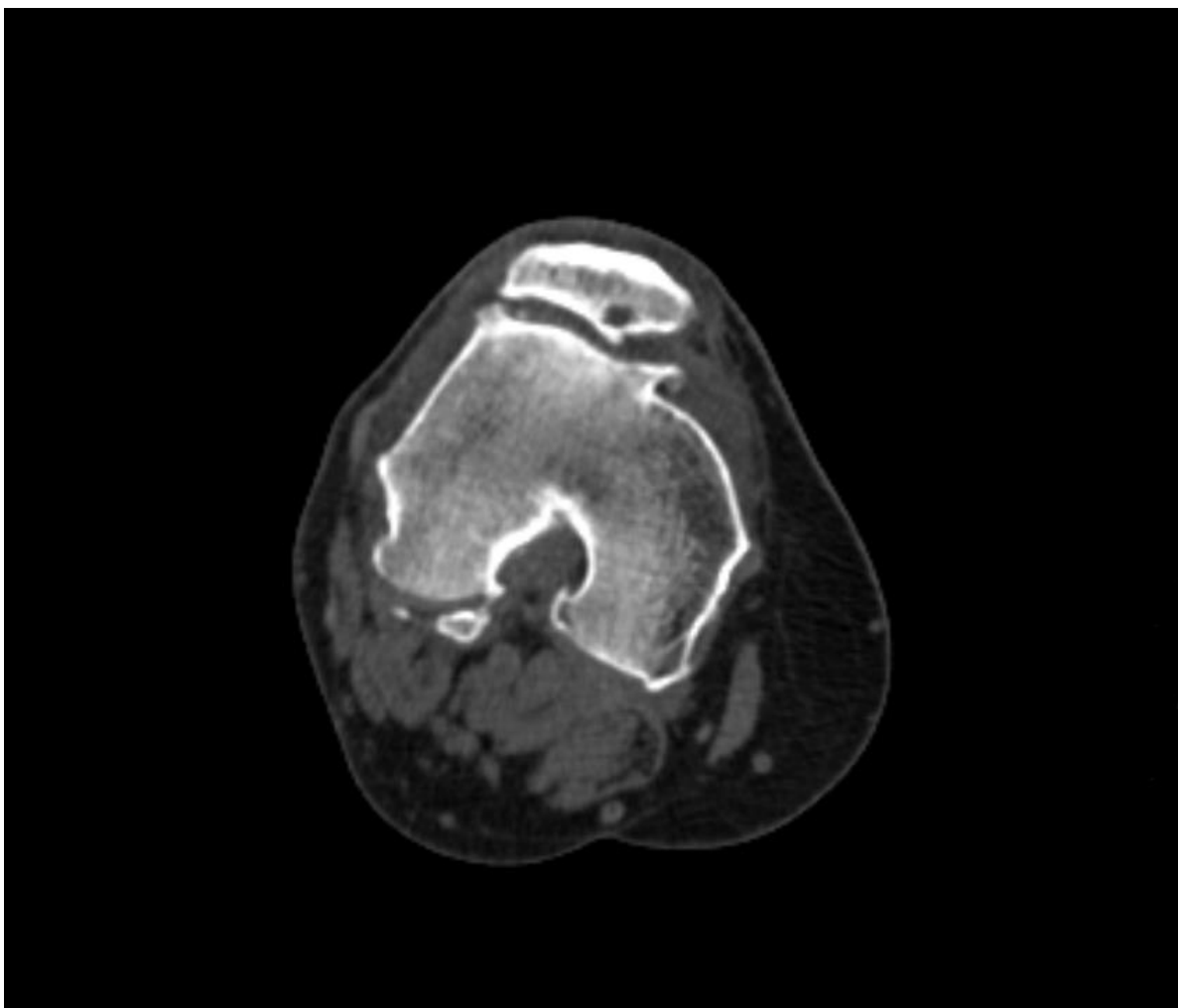


Slika 8. CT prikaz luksirane patele u 3D rekonstrukciji u frontalnoj (a) i u aksijalnoj ravnini (b). (slike iz vlastite arhive).

Bolesnici se također mogu podijeliti prema broju luksacija na rekurentne (više od dvije luksacije), habitualne (učestale luksacije pri prvim stupnjevima fleksije) i permanentne s kontinuirano luksiranom patelom tijekom cijeloga opsega pokreta u koljenu) (53). Zbog prirodne anatomske tendencije lateralnoga pomicanja patele, tijekom kontrakcije mišića kvadricepsa, lateralna je luksacija patele zapravo sinonim za patelarnu luksaciju i u praksi se gotovo podrazumijeva prilikom pisanja kliničkih nalaza (94). Premda su izrazito rijetke, u literaturi su opisane medijalna i gornja luksacija te intraartikularna s patelom unutar zglobnoga prostora. Medijalna luksacija patele najčešća je komplikacija postoperativnoga zahvata nakon popuštanja lateralnoga retinakula (95) ili je posljedica snažne traume s lateralne strane patele (71). Gornja je luksacija

uglavnom opisana u starijih bolesnika s osteoartritisom (96, 97). Intraartikularna luksacija patele obično je posljedica direktne traume i ozljede tetive kvadricepsa na hvatištu za patelu i zahtijeva brzu kiruršku intervenciju (98). Displazija trohleje, povećana TT-TG udaljenost, patela alta, dob < 18 godina u vrijeme prve luksacije i ženski spol značajno su povezani s ponovnom istostranom luksacijom patele (99). Smatra se da slaba fizička pripremljenost ne utječe na luksaciju patele, za razliku od visine i težine (81).

U terapijskom smislu, većina se bolesnika nakon prve luksacije patele liječi konzervativno, posebice mlađi bolesnici kod kojih koštani razvoj nije završen. Kod njih je operativni zahvat indiciran u slučaju akutnih osteohondralnih ozljeda sa slobodnim koštanim fragmentima (99–101). D'Ambrosi i sur. daju preporuke da se kirurško liječenje treba provesti kod bolesnika u drugom i trećem desetljeću života s pridruženom displazijom trohleje – prema Dejour-u stupanj C i D, s patelom altom te s TT-TG udaljenosti za 15 do 20 mm (101). Dugoročna je posljedica bolesnika s PFI-jem preuranjeni PF osteoartritis (Slika 9.), ujedno i vrlo čest problem u odraslih, posebice kod žena (102, 103). Može se javiti kao izolirana bolest ili u kombinaciji s osteoartritisom femorotibijalnoga kompartmenta (104). Dominantan je klinički simptom prednja koljenska bol, napose pri silasku niz stepenice ili pri ustajanju sa stolca. Gotovo trećina bolesnika s PF artritisom ima i ranije prisutne luksacije patele (71), dok ih 20 % razvije depresiju i anksioznost (105).

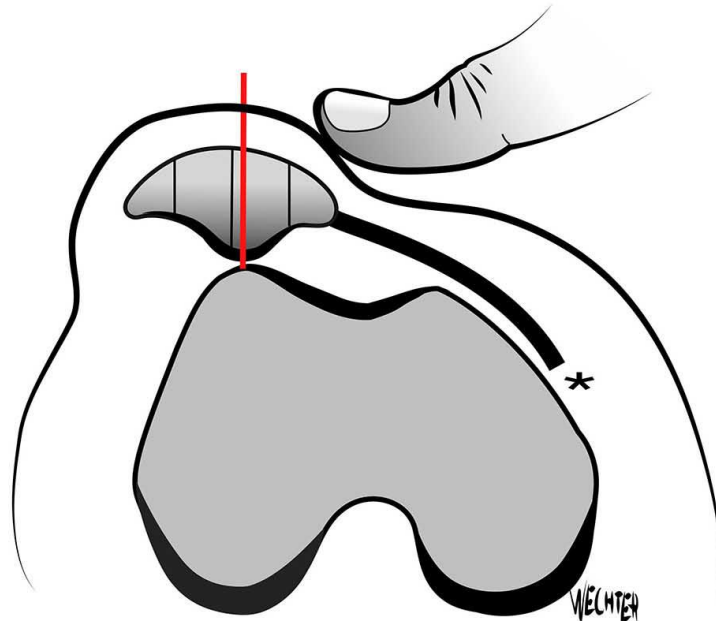


Slika 9. Prikaz aksijalne CT snimke koljena s uznapredovalim osteoartričkim promjenama patelofemoralnoga zgloba (slika iz vlastite arhive).

Kod bolesnika s većim brojem kroničnih ozljeda i PFS-om pouzdana je klinička procjena i dijagnoza otežana (59). Kod njih su nam od velike pomoći klinički testovi za procjenu PFI-ja. Hughston je 1968. godine opisao test straha (engl. *Apprehension test*), jedan od najosjetljivijih i najspecifičnijih testova za PFI (34). Pri izvođenju ovoga testa noga je savijena u koljenu pod kutem od 30°, s opuštenim mišićem kvadricepsom, a ispitivač s medijalne strane potiskuje patelu prema lateralno, promatrajući izraz bolesnikova lica. Ako mu lice odaje strah da će patela iskočiti, tj. ako se suprostavi pomicanju patele prema lateralno, napinjanjem natkoljenične muskulature i ispružanjem noge u koljenu, test straha je pozitivan (106). Premda se pretpostavlja da većina bolesnika s rekurentnim luksacijama patele iskazuje strah pri

izvođenju ovoga testa, ipak je riječ o subjektivnom osjećaju straha koji može oscilirati (106). Tome u prilog idu i rezultati istraživanja Sallaya i sur. prema kojima je samo 39 % bolesnika nakon luksacije patele imalo pozitivan test straha (107). PF bol nastoji se kvantificirati testom inhibicije mišića kvadricepsa. Ovaj se test izvodi tako da se pri potpuno pruženoj nozi u koljenu patela s oba palca povlači kaudalno, a bolesnika se zamoli da kontrahira kvadriceps (58). U slučaju oštećenja hrskavice, bolesnik će se tužiti na bol zbog povećanja tlaka u PF zglobu (58). Pretpostavlja se da instabilitet patele nastaje u dinamičnim uvjetima zbog slabosti ili neravnoteže mišića i stoga je potrebno ispitati klizni put patele i tzv. J-znak (engl. *J sign*) (46, 108). J-znak izražena je lateralna subluksacija patele pri aktivnoj terminalnoj ekstenziji noge (106, 108–110). Klinička manifestacija J-znaka ujedno se smatra i dinamičkim biljegom PF nestabilnosti (111). Povezuju ga s brojnim stanjima kao što su slabost mišića VMO-a, displazija trohlee (106, 112), povišene vrijednosti Q-kuta i TT-TG udaljenosti (112). Pouzdani je uzrok J-znaka nepoznat (108, 113), kao i njegova dijagnostička vrijednost (108, 114). Na znanstvenom skupu „European Society of Musculoskeletal Radiology“ (ESSR) u talijanskome gradu Bariju 2017. godine izloženo je istraživanje provedeno na 55 koljena kod bolesnika s prednjom koljenskom boli i medicinski dokumentiranim pozitivnim J-znakom (108). Rezultat toga istraživanja pokazuje da J-znak nije povezan s dobi, spolom, stranom tijela, kao ni s displazijom trohlee ili s vrijednostima TT-TG udaljenosti (108). U literaturi je još opisan Tanneričin test, objektivniji od testa straha, a primarno služi za utvrđivanje integriteta MPFL-a (115). Pri izvođenju ovoga testa noga je savijena u koljenu pod kutem od 30°, patela se potiskuje palcem s medijalne strane u smjeru mišićnih niti VMO-a, prema dolje i lateralno (106). Ako se patela luksira bez napora ili je krajnja točka mekanija u odnosu na drugo, zdravo koljeno, Tannerični test je pozitivan (46, 115). Hiperobilnost patele je pozitivna ako je njezina lateralna translacija veća za dva kvadranta širine patele (Slika 10.) (116). Značajno povećana lateralna patelarna translacija, posebno u komparaciji s asimptomatskom kontralateralnom nogom, sugerira prethodnu luksaciju patele i ozljedu medijalnoga patelarnog kompleksa (116). Moguće je izvesti i test nagiba patele kojim se utvrđuje ozljeda MPFL-a. Test se izvodi na pruženoj nozi u koljenu, potiskujući palcem lateralni rub patele u žlijeb trohlee, a istovremeno se preostalim prstima odiže njezin medijalni rub (106). Najzad, kliničkim mjerenjem Q-kuta nastojala se dokazati izmještenost ekstenzornoga sklopa na potpuno pruženoj nozi (58, 72, 117–120).

On se mjeri pri pruženoj nozi u koljenu, zatvaraju ga dvije linije, prva ide od *spine iliace anterior superior* do središta patele i druga od središta patele do tuberozitasa tibije (TT) (106). Unatoč oprečnim stajalištima, aktualno mjerenje Q-kuta smatra se dvojbenim, te se sve više napušta u korist radiološke procjene PFI-ja (111, 121–124).

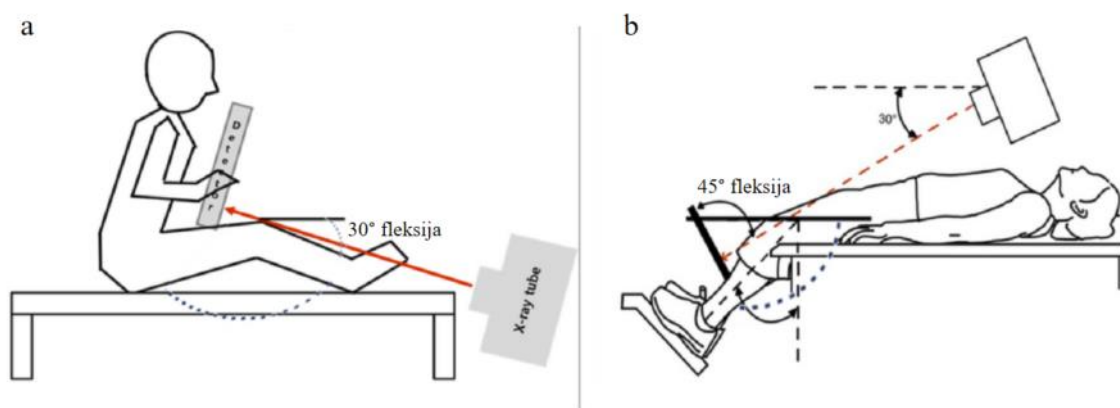


Slika 10. Shematski prikaz pozitivnoga testa hiperobilnosti patele s njezinim lateralnim pomakom za više od dva kvadranta.

Preuzeto iz: Arendt EA, Donell ST, Sillanpää PJ, Feller JA. The management of lateral patellar dislocation: state of the art. J ISAKOS. 2017;2(4):205–12. (116).

Radiološki prikaz PF zgloba. Postoji više načina radioanatomskoga prikaza PF zgloba. U pravilu, inicijalna obrada započinje klasičnim rendgenogramima. Na Kliničkom zavodu za dijagnostičku i intervencijsku radiologiju Kliničkoga bolničkog centra Zagreb standardno se radi sumacijska snimka koljena stojeći s rendgenskim (RTG) snopom u anteroposteriornom (AP) smjeru te u postraničnom smjeru, tzv. laterolateralna (LL) snimka. U svrhu što pouzdanije interpretacije važno je pravilno namjestiti bolesnika i standardizirati radiološko snimanje radi što preciznije analize

odnosa između patele i natkoljениčne kosti. Savijanjem noge u koljenu pod kutem od 20 do 30°, na LL snimkama kondili natkoljениčne kosti u potpunosti se preklapaju dok je fokus centralne zrake usmjeren prema središtu koljena (53). Na osnovi te projekcije može se procijeniti položaj patele pomoću nekoliko poznatih metoda, a najčešće su u uporabi Insall-Salvatijev, Blackburne-Peelov, Caton-Deschampsov indeks i nova linija (56, 125–127). Analizom AP snimke mogu se dobiti informacije o izgledu obaju kompartmenta femorotibijalnoga zgloba, o širini zglobnoga prostora, postojanju frakture, eventualnim slobodnim koštanim fragmentima te degenerativnim promjenama. Za procjenu adekvatne kongruentnosti PF zgloba koriste se aksijalne snimke patele snimljene pri savijenoj nozi u koljenu pod kutom od 30° (inferosuperiorna projekcija, tzv. Laurinova snimka) ili 45° (superoinferiorna projekcija, tzv. Merchantova snimka) (Slika 11.) (128, 129).



Slika 11. Shematski prikaz RTG snimanja aksijalnih snimki patele s usmjerenim rendgenskim snopom u inferosuperiornom (a) i superoinferiornom smjeru (b).

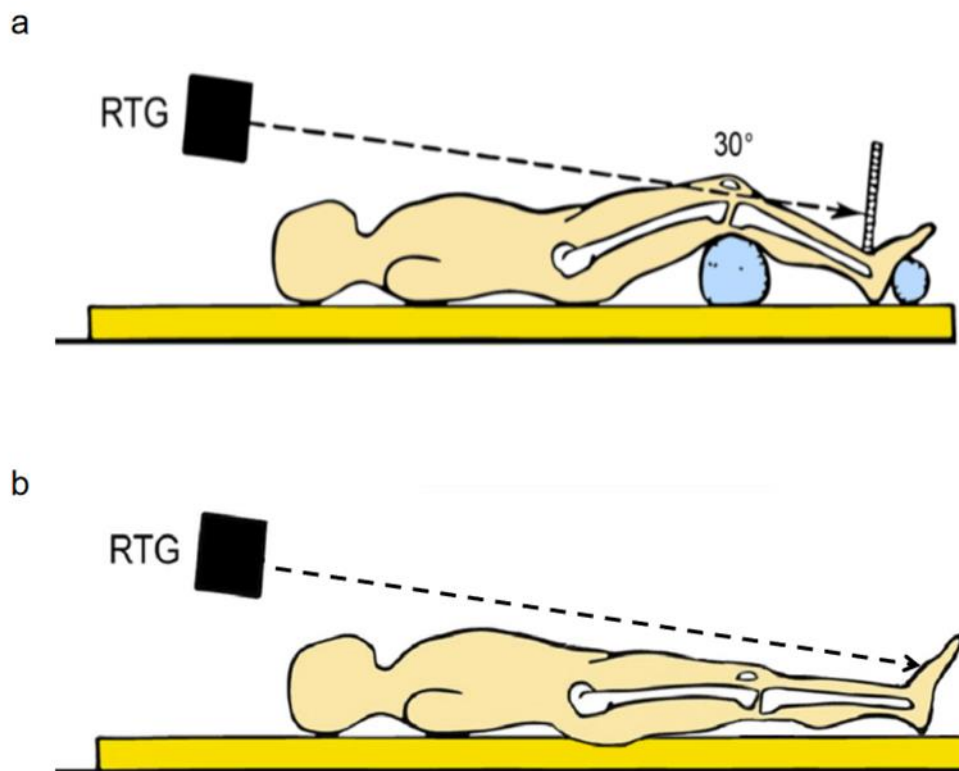
Preuzeto i obrađeno iz Rhee DB, Kim HJ, Kwon DM, Kim JS, Choi HW, Kim JK. Development of an Auxiliary Device for Patellar and Femoral Joint Tangential Axial Radiographic Imaging and a Method for Obtaining an Optimal Radiographic Image Using the Development. Appl Bionics Biomech. 2022;2022. (130).

Aksijalne snimke patele nude dobre osnovne informacije o stanju PF zgloba, o degenerativnim promjenama PF zgloba, o Wibergovoj radiomorfološkoj klasifikaciji patele, slobodnim koštanim fragmentima, omogućuju nam mjerenje kuta trohleje

natkoljениčne kosti, kao i PNP-a. No, aksijalna snimka patele pod kutom od 30° omogućuje dijagnozu displazije trohleje samo u 65 % slučajeva (52). Standardna rendgenografija ispostavila se kao nepouzdana dijagnostička metoda za evaluaciju subluksirane ili dislocirane patele zbog ograničenoga raspona fleksije. Naime, nije moguće adekvatno aksijalno snimanje patele pri fleksiji manjoj od 30° (Slika 12.) (131, 132). Poznato je, međutim, da se većina subluksacija i luksacija dogodi u početnim stupnjevima savijanja noge zbog izostanka koštane potpore (22). Stoga se ne preporučuju radiološka mjerenja, poput TT-TG-a na standardnim RTG snimkama bolesnika u sklopu obrade PFI-ja (133), nego se u našoj ustanovi bolesnike upućuje na CT snimanje.

Naime, tehnološkim napretkom i razvojem CT uređaja početkom 80-tih godina, započinje značajnije šira radiološka obrada bolesnika s dijagnozom PFI-ja. Delgado i Martins među prvima su počeli koristiti CT snimanja kod bolesnika s PFI-jem (134). Glavna je prednost CT-a, u odnosu na RTG, omogućavanje snimanja u bilo kojem stupnju savijanja noge u koljenu, bez distorzije snimaka, odnosno preklapanja ili sumacije slika (85). Stoga nam je oslikavanje CT-om od izuzetne važnosti u sklopu procjene rotacijskih deformiteta kod preoperativnoga planiranja (75). Pored toga, CT je pogodniji zbog bolje prostorne razlučivosti u prikazu trodimenzionalne anatomije i koštanih mjerišta. Naime, zbog dodatnoga prikaza hrskavice na MR-u, teže je definirati koštane biljege (135).

Kod bolesnika s PFI-jem standardna mjerenja na CT snimkama koljena uključuju analizu određivanja položaja patele, vrijednosti TT-TG udaljenosti, određivanje stupnja displazije trohleje natkoljениčne kosti te kuta PNP-a (52, 116).

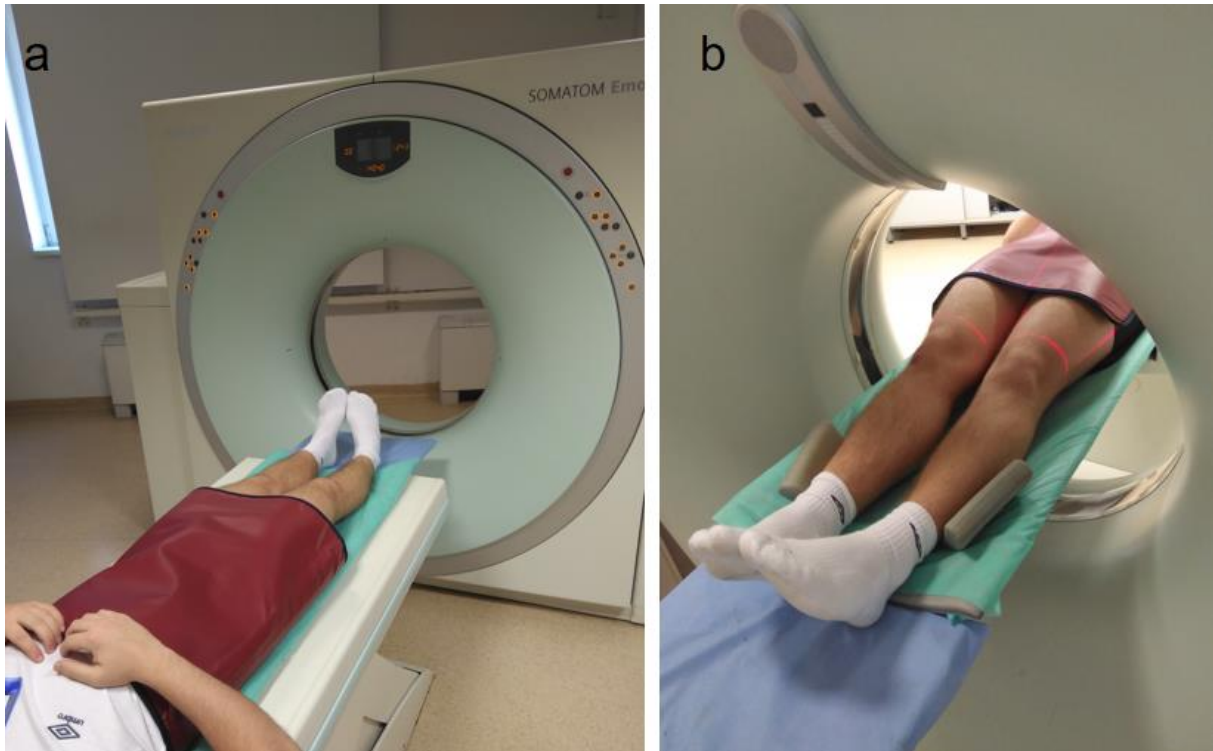


Slika 12. Shematski prikaz aksijalnoga RTG snimanja patele s nogom savijenom pod kutem od 30° u koljenu (a). Prikaz otežanoga aksijalnoga RTG snimanja patele pri nozi savijenoj u koljenu pod kutem manjim od 30° (b).

Slika je djelomično preuzeta i doradena iz: Goutallier D, Bernageau J, Lecudonnec B. [The measurement of the tibial tuberosity. Patella groove distanced technique and results (author's transl)]. Rev Chir Orthop Reparatrice Appar Mot. 1978;64(5):423–8. Francuski. (92).

Radiološki se utvrđuje udaljenost između mehaničke osovine noge i osovine koja je utvrđena ekstenzornim sklopom noge. U današnjem svakodnevnom radu najčešće se koristi TT kao mjerna oznaka ekstenzornoga sklopa, dok nam je druga mjerna oznaka ona koja prolazi središtem koljena kroz koje prolazi zamišljena mehanička os noge. Standardna TT-TG udaljenost za mjerenje translacije ekstenzornoga sklopa noge pokazala se ovisnom o displaziji natkoljениčne trohleje (136, 137), dobi (138–140) i rotaciji koljenskih kostiju (136, 137, 141–143). TT-TIM udaljenost (engl. *tibial tuberosity – tibial intercondylar midpoint*), međutim, alternativni je dijagnostički test za pouzdano

mjerenje translacije ekstenzornoga sklopa, pri oslikavanju CT-om (Slika 13.), neovisan o rotacijama koljenskih kostiju (137).



Slika 13. Prikaz položaja bolesnika pri snimanju CT koljena. Bolesnik je u ležećem položaju na leđima, ispruženih nogu i priljubljenih stopala, uz opušten mišić kvadriceps (a). Podizanjem i vertikalnim pomakom stol se usmjerava kroz otvor CT kućišta (engl. *gentry*) u kojem se označava polje snimanja – ROI (engl. *region of interest*) (b).

Postranični nagib patele (PNP) predstavlja kut lateralne inklinacije patele (patelarni tilt), odnosno radiološka je preslika rotacijske usmjerenosti ekstenzornoga sklopa noge u aksijalnoj ravnini (144). U svakodnevnom radu teško je pouzdano ocijeniti stupanj kontrakcije mišića kvadricepsa pri CT snimanju i zbog toga Dejour smatra da je dijagnostički dostatno mjerenje PNP-a samo u relaksaciji mišića kvadricepsa (52). Postoje različite varijante, odnosno modifikacije mjerenja PNP-a (Slika 14.) (145), no za većinu se ne zna klinička važnost kao ni vrijednost patološkoga praga, te stoga nisu pogodne za komparativna istraživanja. Wiberg je prvi, već 1941. god., objavio rad s istraživanjem PNP-a na RTG-e snimkama (32). Laurin je prvi predložio termin

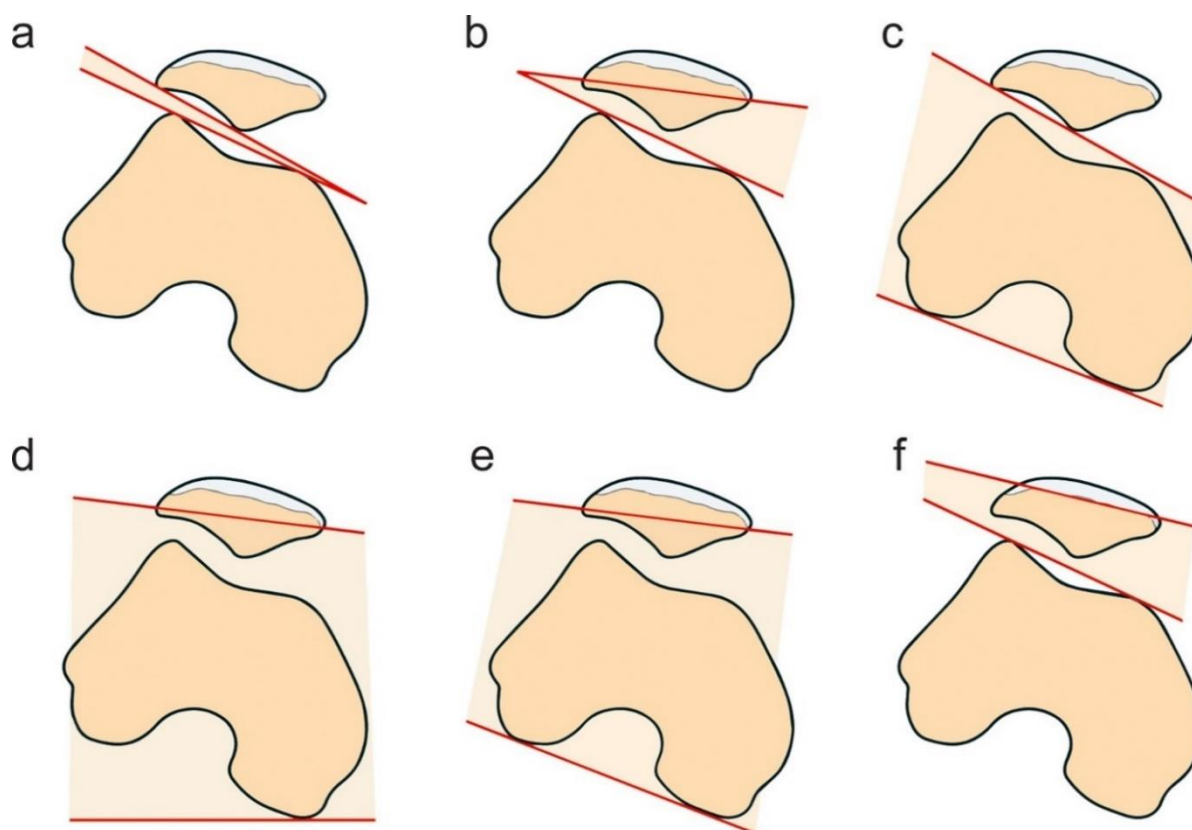
„patelarni tilt“ kao znak nepravilnoga ugibanja patele u trohlejnom žlijebu (146). Značajnije proučavanje PNP-a započinje u 70-im i 80-im godinama 20. stoljeća, u početku rendgenografski (128, 146), a kasnije i na aksijalnim CT snimkama koljena (132, 134, 145, 147–152).

CT nam daje uvid i o kliznom putu patele u prvim stupnjevima savijanja noge u koljenu, u kojima je luksacija patele najčešća (52). Povišene su vrijednosti PNP-a kod bolesnika s rekurentnim luksacijama patele uobičajene (152–154). Smatra se da je PNP (uz analizu određivanja položaja patele, mjerenje TT-TG-a, stupnjevanje displazije trohleje) jedan od najvažnijih dijagnostičkih pokazatelja koje je potrebno analizirati u radiološkom nalazu kod bolesnika s PFI-jem (52, 116). Pojedini su autori stava da je ujedno i najsenzitivniji indikator PFI-ja (155). Pretpostavlja se da je PNP klinička manifestacija hipotrofije mišića VMO-a (52, 147, 156, 157) i važan je orijentir funkcijskoga poremećaja rotacijske devijacije, ne samo toga nego i cijeloga mišića kvadricepsa (52, 147). Kod povišenoga kuta PNP-a dolazi do jačega pritiska na lateralnu stranu PF zgloba što rezultira oštećenjem patelarne ili trohlejne hrskavice te s vremenom dolazi do koštanih promjena u sklopu osteoartritisa (8, 128, 159). Poznato je da je rotacija natkoljениčne i potkoljениčne kosti povezana s PFI-jem, a pojedini autori smatraju da je povezana s PNP-om (152, 159–162). Vrijednost PNP-a važna je i kod bolesnika nakon učinjene trohleoplastike jer omogućuje usporedbu PF kongruentnosti prije i nakon operativnoga zahvata.

U dostupnoj literaturi još ne postoji jasan konsenzus o patološkom pragu PNP-a. Pojedini autori smatraju da je normalni kut PNP-a do 5° (163, 164), dok prema drugima kut veći od 10° treba pažljivo proučiti te analizirati preostale potencijalne morfološke znakove PFI-ja (144, 155, 164). Kod bolesnika s PFI-jem Dejourova vrijednost kuta PNP-a iznosi $16 \pm 3,3^\circ$, dok je u asimptomatskih bolesnika iznosila $10 \pm 4,3^\circ$ (52). Nove-Josserand i sur. fokusirali su se na simptomatski PNP, predlažući patološki prag od 20° na aksijalnim CT snimkama koljena (147). Kod akutne luksacije patele izljev u PF zglobu može povećati kut nagiba PNP-a, na što se mora pripaziti prilikom mjerenja na CT pregledima. Smatra se da je PNP povezan s displazijom trohleje u više od 77,7 % slučajeva (164, 165) te da je nešto nižih vrijednosti u ženskoj populaciji (166).

Ovisan je i o kutu, dubini natkoljениčne trohleje, položaju i obliku patele, ovisan je i o oteklini Hoffina masnoga jastučića i o hondromalaciji PF zgloba (40, 164).

Zajedničko je obilježje svih slikovnih metoda za mjerenje PNP-a korištenje koštanih markera patele, trohleje i kondila natkoljениčne kosti. Sve do sada poznate metode u dostupnoj literaturi prikazane su na Slici 14. U svakodnevnom radu najčešće se koristi metoda po Fulkersonu (151, 162) te metoda po Sasaki-Yagiju (148, 162). Poznato je da dno ugibališta (engl. *trochlear groove*, TG) odražava jedno od središta koljena (53, 69, 162). Rimski svod, odnosno stražnja interkondilna udubina (stražnji luk, lat. *fossa intercondylaris posterior*) koja čini jednu trećinu AP promjera natkoljениčne kosti korisna je oznaka u svakodnevnome radu jer možemo pouzdano pretpostaviti da se nalazimo na najdubljem dijelu ugibališta (53). Opisani rimski svod predstavlja referentni mjerni CT sloj kod metode prema Fulkersonu i Sasaki-Yagiju (162). Fulkerson smatra da bi stražnji kondili natkoljениčne kosti trebali pružiti pouzdanije koštano mjerište (151). Kod njegovoga načina mjerenja PNP-a prvo se povuče stražnji interkondilni pravac, potom najveći poprečni promjer patele, tj. spojnica najudaljenijih točaka medijalnoga i lateralnoga ruba (Slika 14.) (162). Sasaki-Yagi za mjerenje PNP-a koriste jedan pravac uz artikulacijsku plohu trohleje natkoljениčne kosti u najanteriornijem dijelu medijalnoga i lateralnoga kondila natkoljениčne kosti, a drugi je isti kao i kod Fulkersona, najveći poprečni promjer patele (Slika 14.) (148, 162). Pojedini autori za mjerenje PNP-a koriste i lateralnu artikulacijsku plohu patele (146, 149). Ona je, međutim, često podložna morfološkim promjenama što utječe na mjerenje PNP-a (132). Zanimljivo je uočiti da se i Wibergova klasifikacija zasniva na varijaciji medijalne i lateralne artikulacijske plohe patele (32). U bolesnika s PFI-jem, na pouzdanost mjerenja PNP-a važan je i utjecaj hipoplazije obaju kondila natkoljениčne kosti (52, 71). Značajni varus i valgus deformitet dovodi do promjene oblika kondila natkoljениčne kosti, što opet utječe na mjerenje kuta PNP-a (167). Masivni osteofiti u sklopu osteoartričkih promjena također mogu značajno otežati pouzdano mjerenje PNP-a ako se koriste artikulacijske plohe patele i trohleje natkoljениčne kosti.



Slika 14. Shematski prikaz različitih slikovnih metoda mjerenja postraničnoga nagiba patele prema originalnim autorima. Kod svakog autora navedena je slikovna metoda i način na koji je izvršeno snimanje:

a) 1978 – Laurin i sur., RTG pri savijenoj nozi u koljenu od 20° do 30° (146)

b) 1980 – Delgado-Martins, CT pri potpuno pruženoj i savijenoj nozi u koljenu od 30°, 60° i 90° (134)

Identična koštana mjerišta: 1986 – Sasaki-Yagi, CT pri kontrahiranom i opuštenom mišiću kvadricepsa (148)

c) 1983 – Martinez i sur., RTG pri savijenoj nozi u koljenu od 0°, 20° i 45° (149)

d) 1993 – Grelsamer i sur., RTG pri savijenoj nozi u koljenu od 30° (163)

e) 1995 – Nove-Josserand i sur., CT pri kontrahiranom i opuštenom mišiću kvadricepsa (147)

Identična koštana mjerišta: 1987 – Fulkerson, CT pri savijenoj nozi u koljenu od 0°, 10°, 20° i 30° (151)

f) 2005 – Tolouei i sur., CT pri savijenoj nozi u koljenu od 15° (132)

Ultrazvuk (UZV) je pokazao dobru pouzdanost i ponovljivost prilikom mjerenja debljine mišića kvadricepsa (168). Može se izvesti više puta u kratkom vremenskom intervalu, što je od važnosti u praćenju oporavka mišićne snage kvadricepsa, posebice u bolesnika s PFI-jem (169). Gilles i suradnici dokazali su vrlo dobru korelaciju poprečnoga presjeka mišića VMO-a na UZV-u i MR pregledu (168). Jedna je od prednosti UZV-a mogućnost komparacije površine poprečnoga presjeka mišića obje noge. Veliki nedostatak je, međutim, nemogućnost adekvatnoga prikaza koštane abnormalnosti kod bolesnika s PFI-jem pa su stoga svi bolesnici u našoj ustanovi upućeni na oslikavanje CT-om.

Svrha rada. Svrha ovoga rada dodatno je rasvjetljavanje utjecaja morfologije mišića VMO-a na PNP-e kod bolesnika s PFI-jem na aksijalnim CT-presjecima koljena pronalaskom slikovne metode koja je reproducibilna, jasno raspoznaje stabilnu od nestabilne patele i koja, po mogućnosti, ne ovisi o rotaciji koljenskih kostiju. Cilj je procjena rotacije ekstenzornoga sklopa noge novom slikovnom metodom, uz dvije standardne metode za mjerenje PNP-a, prema Fulkersonu i Sasaki-Yagiju, te njihova korelacija s površinom poprečnoga presjeka mišića VMO-a.

2. HIPOTEZA

Površina poprečnoga presjeka mišića *vastus medialis obliquus* povezana je s vrijednosti postraničnoga nagiba patele kod patelofemoralnoga instabiliteta.

3. CILJEVI RADA

3.1. Opći cilj

Istražiti povezanost površine poprečnoga presjeka mišića VMO-a i vrijednosti PNP-a kod PFI-a.

3.2. Specifični ciljevi

1. Ispitati povezanost površine poprečnih presjeka mišića VMO-a i vrijednosti PNP-a, mjerene pomoću modificirane metode po Fulkersonu, po Sasaki-Yagiju i novom metodom između dokumentirano luksirane i neluksirane patele na aksijalnim CT-e presjecima.
2. Ispitati povezanost PNP-a s dobi, spolom, stranom tijela i rotacijskim kutovima koljenskoga zgloba na aksijalnim CT presjecima.
3. Ispitati međusobnu povezanost navedenih mjernih postupaka.
4. Ispitati međusobnu povezanost mjerenja između dva izvođača.

4. MATERIJALI I METODE

4.1. Ispitanici – uzorak

Nakon odobrenja etičkoga povjerenstva Kliničkoga bolničkog centra Zagreb (19.06.2017., klasa: 8.1-17/122-2, broj: 02/21 AG, klasa: 8.1-17/120-2, broj: 02/21 AG) presječno je retrospektivno istraživanje provedeno na Kliničkom zavodu za dijagnostičku i intervencijsku radiologiju Kliničkoga bolničkog centra Zagreb.

Ispitanici su snimljeni po CT protokolu za PFI, na 16-rednom Siemens CT uređaju (Siemens Medical Systems, Erlangen, Germany), u ležećem položaju na leđima, ispruženih nogu i priljubljenih stopala uz opušten mišić kvadriceps. Tehnički su parametri bili: 40 – 51 mA, 130 kV, debljina presjeka 2 mm u koštanom (širina = 1500, sredina = 450) i mekotivnom prozoru (širina = 450, sredina = 45). Dva su izvođača, specijalista radiologije, zasebno izvršila sva mjerenja u računalnom programu Sectra Workstation IDS7 (Version 23.1.12.4638, Linköping, Sweden).

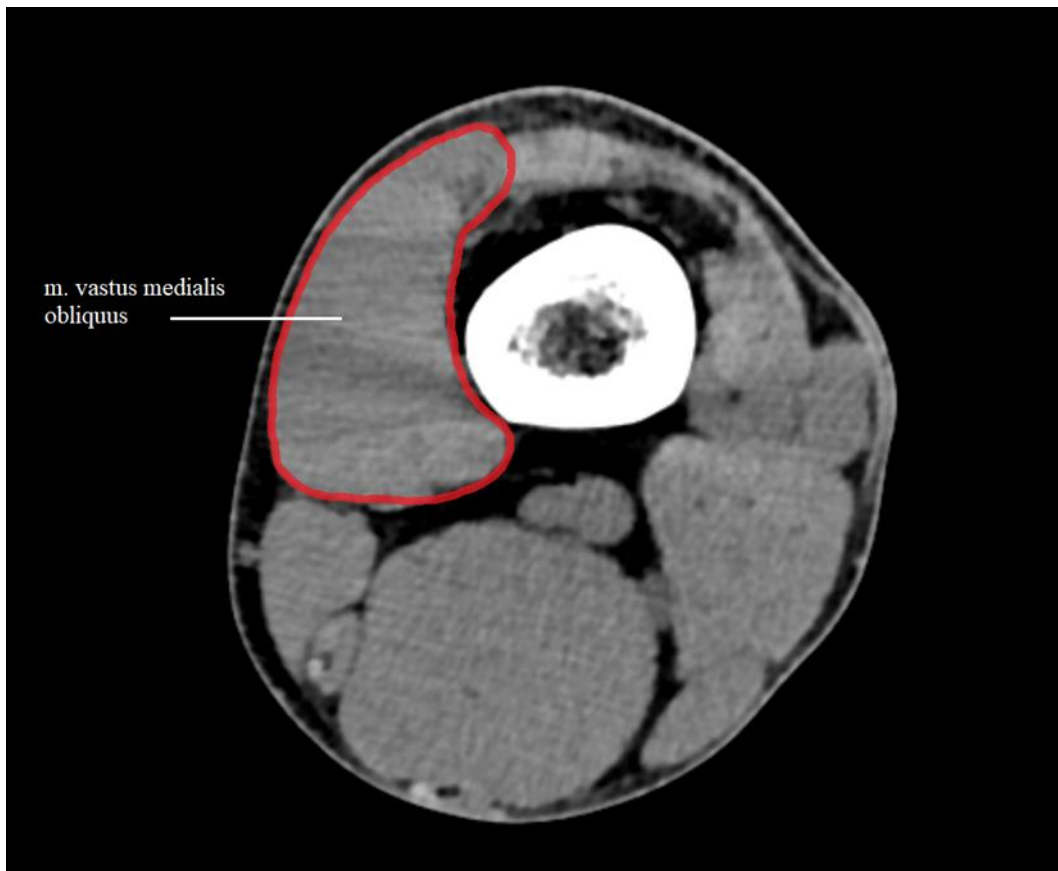
Za svakoga ispitanika snimljenog po CT protokolu za PFI, u periodu od siječnja 2013. do svibnja 2019. godine, u Kliničkom zavodu za dijagnostičku i intervencijsku radiologiju Kliničkog bolničkog centra Zagreb, pregledao sam cjelokupnu medicinsku dokumentaciju dostupnu u bolničkom informatičkom sustavu (BIS) Kliničkog bolničkog centra Zagreb i radiološki slikovni materijal pohranjen u bolničkom PACS sustavu (engl. *Picture Archiving and Communication System*). Na temelju toga isključni faktori istraživanja bili su: 1. nedostupnost medicinske dokumentacije; 2. gonartroza / PF artroza; 3. prethodni kirurški zahvat; 4. ruptura meniska potvrđena MR-om; 5. ozljeda (parcijalna ili potpuna ruptura) MPFL, križnih i kolateralnih ligamenata koljena potvrđena MR-om; 6. poremećaj opće labavosti zglobova; 7. prethodne frakture / dvodijelnost patele, a bez podatka o ranijoj traumi / iskakanju patele; 8. kromosomopatije; 9. ankilozirajući i reumatoidni artritis; 10. spastična dipareza / jednostrana hemipareza; 11. kutna deformacija koljena; 12. patologija koksofemoralnoga zgloba i 13. PFS.

U periodu od siječnja 2013. do svibnja 2019. godine snimljeno je ukupno 383 koljena (217 ispitanika) po CT protokolu za PFI u Kliničkom zavodu za dijagnostičku i intervencijsku radiologiju Kliničkog bolničkog centra Zagreb. Na temelju cjelokupne medicinske dokumentacije iz BIS-a i slikovnog materijala u PACS-u Kliničkog bolničkog centra Zagreb isključeno je ukupno 196 koljena (104 ispitanika): 2 koljena zbog radioloških (zato što je CT dijelom snimljen u drugoj ustanovi), a 194 koljena zbog: nedostupnost ortopedskih nalaza (40), gonartroza / PF artroza (52), prethodni kirurški zahvat (42), PFS (13), ozljeda meniska potvrđena MR-om (7), ozljeda jednog / više koljenskih ligamenata (5), osteohondritis disekans (3), kao i zbog drugih poremećaja (32) poput opće labavosti zglobova (6), prijeloma / dvodijelnosti patele, bez podataka o njezinoj prethodnoj luksaciji (12), Turnerova sindroma (2), ankilozirajućega spondilitisa (2), tumora (1), kutne deformacije (2), spastične dipareze / jednostrane hemipareze (4) te cerebralne paralize (3). Istraživanjem je, nakon provedenih isključnih kriterija, obuhvaćena skupina od 113 ispitanika, odnosno sveukupno 187 koljena analizirano je i podijeljeno u dvije skupine: one s luksiranom patelom (ispitanici kod kojih je u medicinskoj dokumentaciji navedena višekratna luksacija patele) i one s neluksiranom patelom (ispitanici bez dokumentiranoga podatka o luksaciji patele u medicinskoj dokumentaciji).

4.2. Metodologija

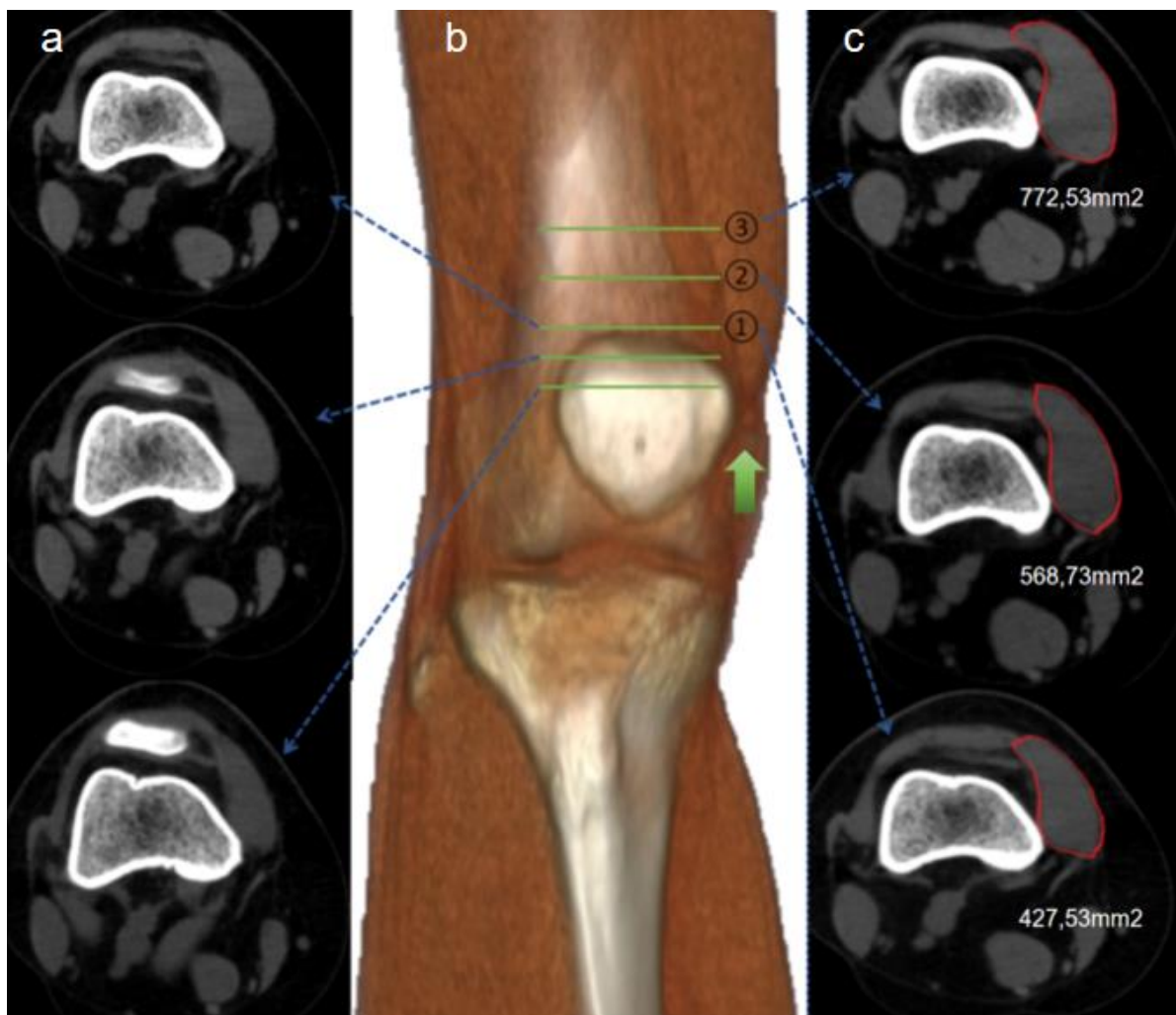
Kapacitet generiranja snage mišića u znatnoj je mjeri određen mišićnim volumenom (170). Mitsiopoulos i sur. dokazali su da nema razlike u mjerenju površine poprečnoga presjeka kadaveričnih mišića na CT i MR pregledu, točnije – razlika je iznosila tek 1,4 %, što govori da su oba modaliteta prikladna za detektiranje promjena mekih tkiva (171). Pouzdano mjerenje veličine ljudskih mišića ključno je za određivanje promjene u mišićnoj masi koje doprinose njihovom funkcioniranju tijekom treninga, starenja, rasta ili bolesti – poput PFI-ja. Površina poprečnoga presjeka mišića sugerira mišićnu snagu (172) i može se pouzdano izmjeriti na višerednom (eng. *multislice*) CT-u (171, 173). Tehničkim napretkom i pojavom višerednih CT uređaja pouzdaniji je prikaz mišića u mekotkivnom prozoru (Slika 15.) (156, 171, 173). U Republici Hrvatskoj većina bolnica posjeduju višeredni CT uređaj koji je mnogo senzitivniji u prikazu koštane abnormalnosti koljena koju možemo kvantificirati različitim mjernim postupcima (52, 151). U dostupnoj literaturi CT morfologija mišića VMO-a istraživala

se na bolesnicima s PFS-om koji se, međutim, prema Lyonskoj školi, smatraju izoliranim entitetom, bez morfoloških znakova PFI-ja (52, 53).



Slika 15. Prikazan je mišić *vastus medialis longus* na aksijalnoj snimci CT koljena u mekotkivnom prozoru (slika iz vlastite arhive).

Mjerenje površine poprečnoga presjeka mišića VMO-a obavlja se ocrtavanjem rubova mišića vlastitom rukom, pomoću računalnog „miša“ i programskoga alata „area“ na trima razinama. Prvo se mjerenje poprečnoga presjeka izvodi na prvom uzlaznom sloju gdje se više ne prikazuje patela prema kranijalno, drugo 1 cm, a treće 2 cm iznad početnoga sloja (Slika 16. c).



Slika 16. Prikaz mjerenja površine poprečnoga presjeka mišića *vastus medialis longus* na aksijalnim CT snimkama i 3D rekonstrukciji.

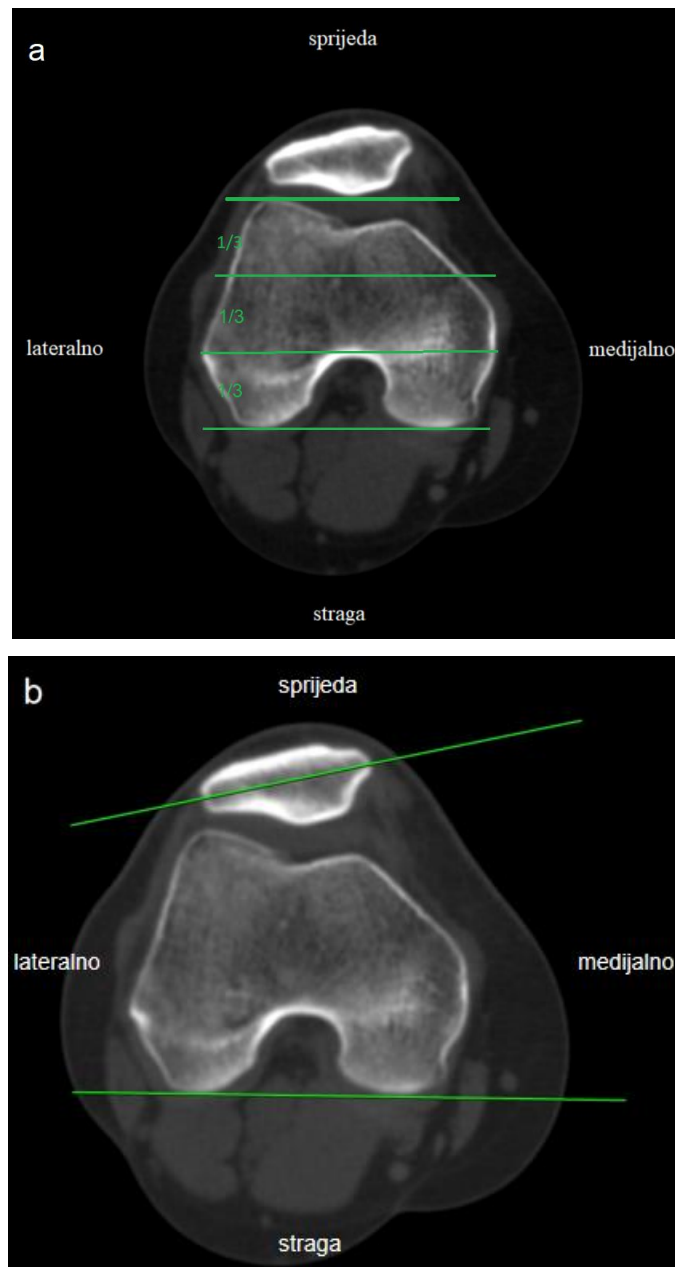
Prvi uzlazni sloj na aksijalnom CT presjeku, na kojem se ne prikazuje patela, predstavlja prvu razinu za mjerenje površine poprečnoga presjeka mišića *vastus medialis longus* (a).

3D prikaz koljena s mjernim slojevima u frontalnoj ravnini, ① – prvi uzlazni CT sloj na kojem se više ne prikazuje patela, ② – uzlazni CT sloj 1 cm iznad prvoga sloja, ③ – uzlazni CT sloj 2 cm iznad prvoga sloja (b).

Prikaz vlastoručnoga ocrtavanja rubova mišića *vastus medialis longus* i vrijednosti površine poprečnoga presjeka mišića *vastus medialis longus* pomoću programskoga alata „area“ (c) (zeleni strelica označava uzlazni smjer) (slike iz vlastite arhive).

Na poprečnim CT snimkama koljena izmjerene su dvije standardne metode za mjerenje vrijednosti kuta PNP-a (metoda prema Fulkersonu i metoda prema Sasaki-Yagiju), kao i nova metoda koju smo nazvali tetivni nagib (TN).

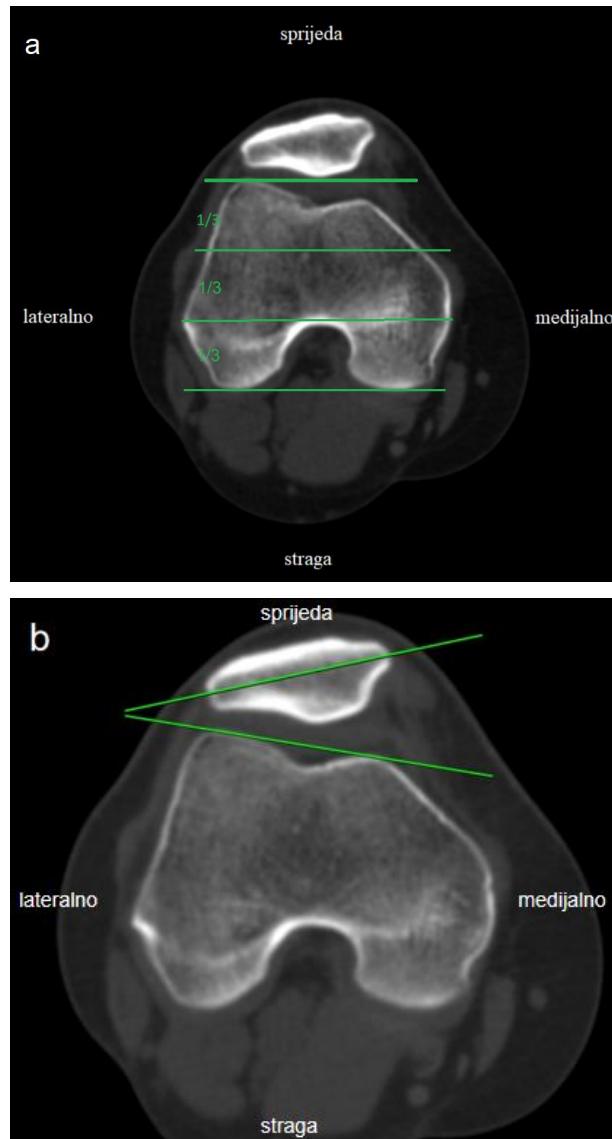
Mjerenje PNP-a po Fulkersonu. Ranije objašnjen rimski svod, odnosno stražnji luk natkoljениčne kosti koji čini jednu trećinu AP promjera kosti na aksijalnom CT sloju, predstavlja referentni sloj na kojem provodimo mjerenje PNP-a prema Fulkersonu (Slika 17. a). Na referentnom sloju, prvo se povuče stražnji interkondilni pravac natkoljениčne kosti, dok je drugi pravac najveći poprečni promjer patele, tj. spojnica najudaljenijih točaka medijalnoga i lateralnoga ruba. Vrijednost kuta između tih dvaju pravaca predstavlja ishod mjerenja PNP-a po Fulkersonu (Slika 17. b) (151, 162).



Slika 17. Referentni sloj za mjerenje postraničnoga nagiba patele je aksijalna CT slika na kojoj je stražnji luk natkoljениčne kosti jedna trećina njezina anteroposteriornoga promjera (a). Kut između stražnjega interkondilnog pravca natkoljениčne kosti i pravca koji je najveći poprečni promjer patele predstavlja vrijednost postraničnoga nagiba patele prema Fulkersonu (b).

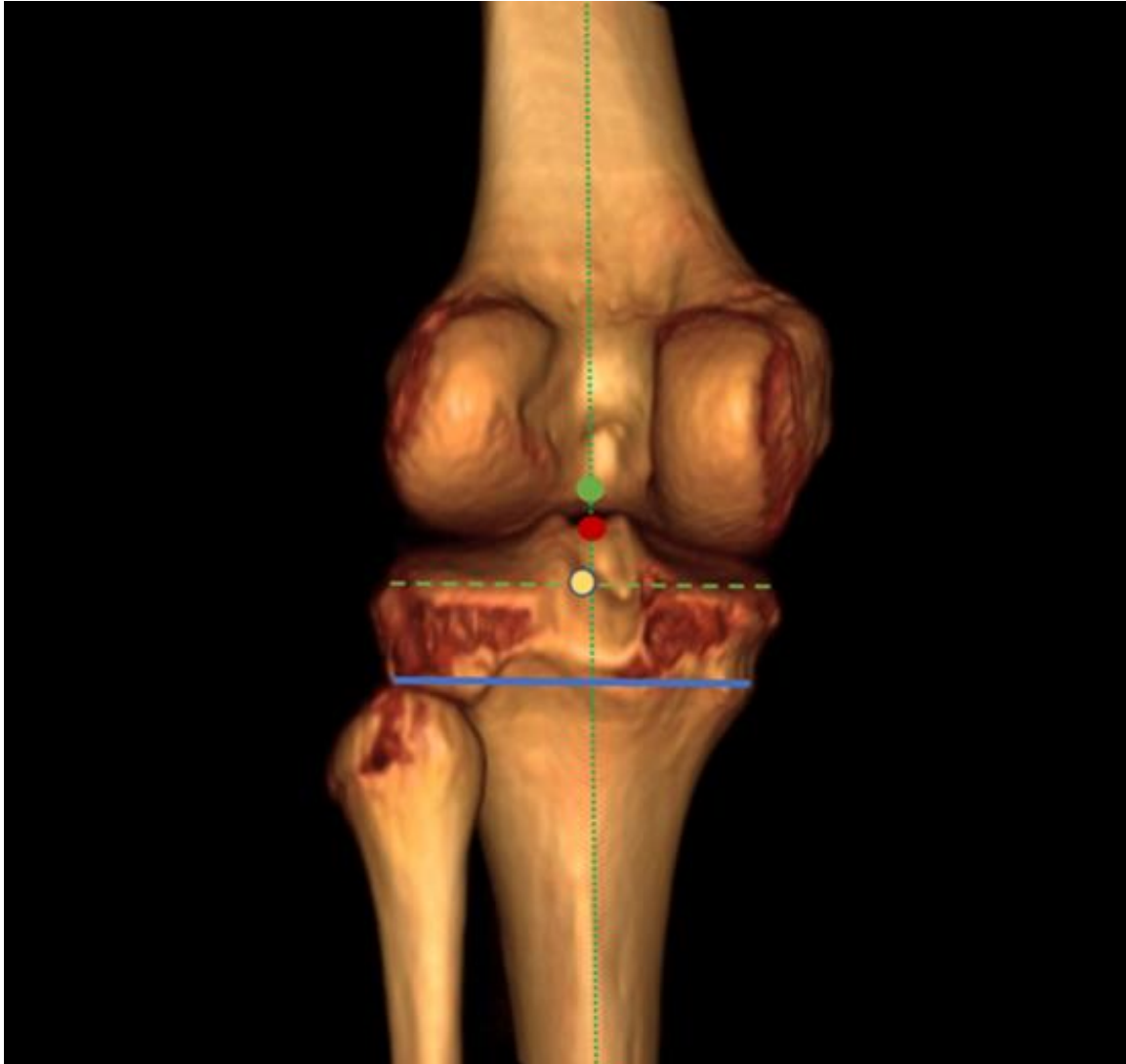
Mjerenje PNP-a po Sasaki-Yagiju. Referentni je sloj aksijalna CT slika na kojoj je stražnji luk ili tzv. rimski svod natkoljениčne kosti jedna trećina njezina AP promjera (Slika 18. a). Prvo se povuče pravac uz artikulacijsku plohu trohlee natkoljениčne kosti

u najanteriornijem dijelu medijalnoga i lateralnoga kondila. Drugi pravac najveći je poprečni promjer patele, tj. spojnica najudaljenijih točaka medijalnoga i lateralnoga ruba. Vrijednost kuta između tih dvaju pravaca predstavlja ishod mjerenja PNP-a po Sasaki-Yagiju (slika 18. b) (5, 148).



Slika 18. Referentni sloj za mjerenje postraničnoga nagiba patele je aksijalna CT slika na kojoj je stražnji luk natkoljениčne kosti jedna trećina njezina anteroposteriornoga promjera (a). Prvo se povuče pravac uz artikulacijsku plohu trohlee natkoljениčne kosti u najanteriornijem dijelu medijalnoga i lateralnog kondila natkoljениčne kosti, a potom pravac koji je najveći poprečni promjer patele. Vrijednost kuta između tih dvaju pravaca predstavlja vrijednost postraničnoga nagiba patele prema Sasaki-Yagiju (b).

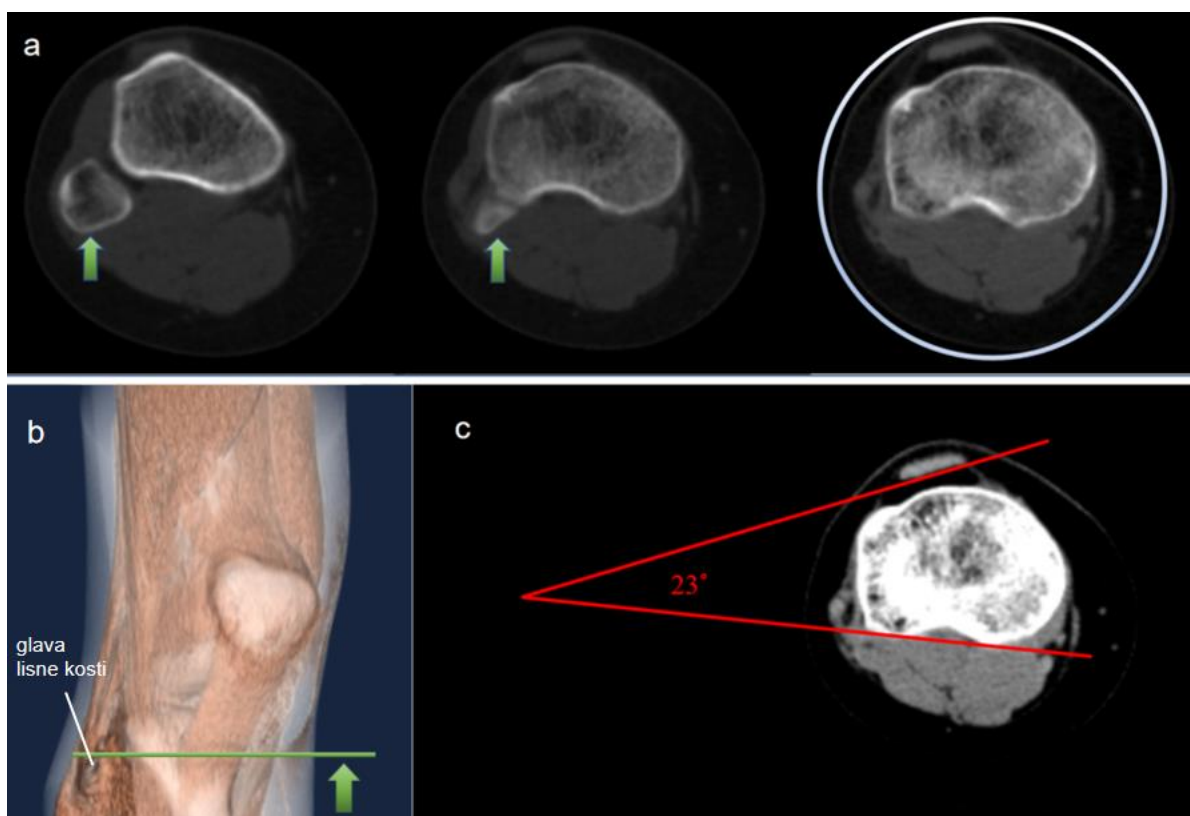
Mjerenje PNP-a novom metodom – TN. Poznato je da interkondilno središte potkoljениčne kosti odražava jedno od središta koljena (Slika 19.) (174). Građa tibijalnoga platoa, međutim, podložna je anatomskim promjenama (175). Kako bi se to unaprijed izbjeglo, kod novoga mjernog postupka za PNP referentna razina spuštена je nešto niže, na razinu vrška glave lisne kosti (Slika 19.). Prethodno je opisano kako dosadašnja koštana mjerišta za procjenu PNP-a koriste patelu, trohleju i kondile natkoljениčne kosti koje su podložne anatomskim varijacijama (asimetriji artikulacijskih ploha patele, promjeni položaja patele) te sekundarnim degenerativnim promjenama u sklopu PFI-ja, dodatno umanjujući pouzdanost mjerenja (32, 52, 71, 167). Osim toga, određivanje referentnoga poprečnog CT sloja na razini rimskoga svoda ponekad je subjektivno. Za novo mjerište PNP-a predložili smo potkoljениčnu kost, koštani orijentir, u prvom redu zbog anatomske postojanosti, a zatim i jednostavnosti pronalaska referentnoga CT sloja (prvi uzlazni CT sloj na kojem se ne prikazuje glava lisne kosti) (Slika 19. i 20. a). Tetiva mišića kvadricepsa, nadalje, predstavlja nam drugi, mekotkivni orijentir za procjenu rotacijske usmjerenosti ekstenzornoga sklopa noge (Slika 20. c).



Slika 19. Shematski prikaz anatomskih točki koje prezentiraju središte zdravoga koljena u frontalnoj ravnini. Središte rimskoga svoda (zelena točka), središte interkondilične eminencije (crvena točka), središte potkoljениčne kosti (žuta točka), novo mjerište – stražnji interkondilni pravac potkoljениčne kosti (plava linija) (slika iz vlastite arhive).

Prema: Moreland JR, Basset LW, Hanker GJ. Radiographic analysis of the axial alignment of the lower extremity. *J Bone Joint Surg Am.* 1987;69:745–9. (174).

Prema tome, referentni je sloj aksijalna CT slika u uzlaznom smjeru na kojoj se više ne vidi glava lisne kosti (Slika 20. a). Prvo se povuče stražnji interkondilni pravac potkoljениčne kosti, a zatim pravac uz stražnji rub tetivne sveze (Slika 20. c). Vrijednost kuta između tih dvaju pravaca predstavlja ishod mjerenja PNP-a novom TN metodom.

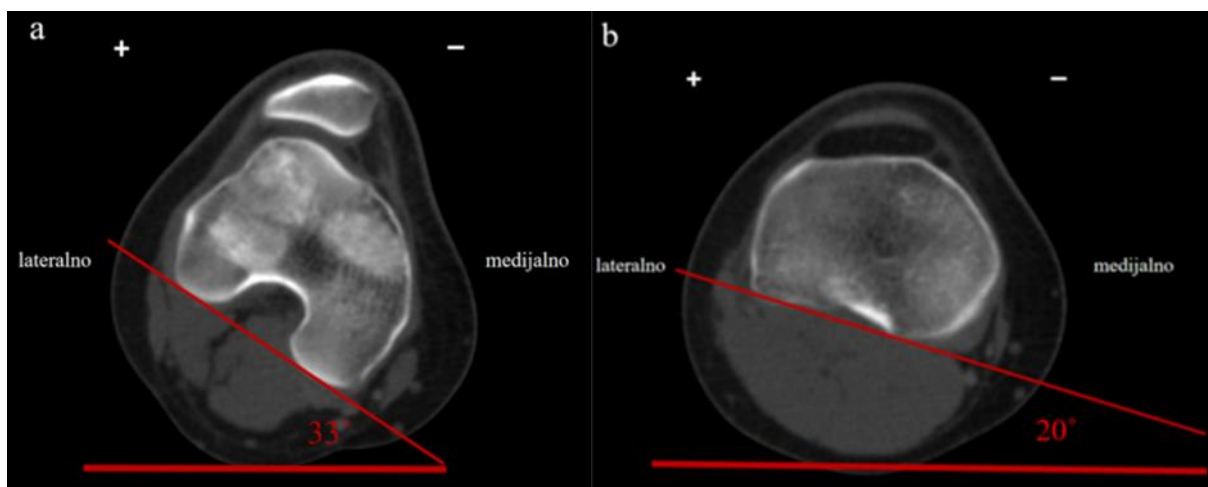


Slika 20. Prikaz referentnoga aksijalnog CT sloja za mjerenje postraničnoga nagiba patele novom metodom (a). Prikaz novoga mjerišta, referentne razine u 3D CT rekonstrukciji (b). Na prvom uzlaznom CT sloju, na kojem se ne prikazuje glava lisne kosti, povuče se stražnji interkondilni pravac potkoljениčne kosti, a potom pravac uz stražnji rub tetivne sveze. Vrijednost kuta koji zatvaraju ta dva pravca predstavlja vrijednost postraničnog nagiba patele pomoću nove metode (c) (zelena strelica označava uzlazni smjer) (slika iz vlastite arhive).

Rotacijski kutovi. Kut rotacije natkoljениčne kosti (engl. *femoral rotation* – FR) mjeri se na razini ranije objašnjenoga rimskoga svoda natkoljениčne kosti (Slika 20. a). Prvo se povuče pravac paralelan s podlogom, a potom stražnji interkondilni pravac natkoljениčne kosti. Vrijednost kuta koji zatvaraju ta dva pravca predstavlja kut rotacije natkoljениčne kosti. Predznak „+“ konvencionalno se stavlja ako je natkoljениčna kost u vanjskoj rotaciji, a predznak „–“ ako se radi o unutarnjoj rotaciji.

Kut rotacije potkoljениčne kosti (engl. *tibial rotation* – TR) mjeri se na razini interkondilnoga središta potkoljениčne kosti na prvom uzlaznom sloju na kojem se ne prikazuje lisna kost (Slika 20. b) (162, 174). Prvo se povuče pravac paralelan s podlogom, a potom stražnji interkondilni pravac potkoljениčne kosti. Vrijednost kuta koji zatvaraju ta dva pravca predstavlja kut rotacije potkoljениčne kosti.

Predznak „+“ konvencionalno se stavlja ako je potkoljениčna kost u vanjskoj rotaciji, a predznak „-“ ako se radi o unutarnjoj rotaciji. Razlika između tih dvaju kutova vrijednost je rotacijskoga kuta koljena, izračunata je pomoću modificirane metode prema Schneideru i Tomczaku (engl. *knee rotation* – KR; $KR = FR - TR$) (26, 162).



Slika 21. Prikaz mjerenja rotacije natkoljениčne i potkoljениčne kosti na aksijalnoj CT slici.

Na razini rimskoga svoda natkoljениčne kosti povuče se pravac paralelan s podlogom, potom stražnji interkondilni pravac. Vrijednost kuta koji zatvaraju ta dva pravca predstavlja kut rotacije natkoljениčne kosti (a). Na razini interkondilnoga središta potkoljениčne kosti povuče se pravac paralelan s podlogom, potom stražnji interkondilni pravac. Vrijednost kuta koji zatvaraju ta dva pravca predstavlja kut rotacije potkoljениčne kosti (b).

Predznak „+“ konvencionalno se stavlja ako je natkoljениčna ili potkoljениčna kost u vanjskoj rotaciji, a predznak „-“ ako se radi o unutarnjoj rotaciji (slike iz vlastite arhive).

4.3. Statistička obrada

Statistička obrada napravljena je u računalnom programu MedCalc (v. 14.8.1., MedCalc software bvba, Ostend, Belgija), s pragom statističke značajnosti od 5 % za dvosmjerne P-vrijednosti. Statistička je snaga izračunata G*Power računalnim programom (v.3.1.9.2., FranzFaul, Sveučilište u Kielu, Njemačka), s pragom statističke snage od 80 % za otkrivanje velikoga, klinički značajnoga učinka. Normalnost distribucije numeričkih varijabli ispitana je Shapiro–Wilkovom provjerom koja se smatra prikladnijom od Kolmogorov–Smirnovljeve provjere (176). Kod simetrične raspodjele podataka za ispitivanje razlika koristio se Studentov t-test, a za ispitivanje postojanja korelacija Pearsonov test. Kod nesimetrične raspodjele podataka koristili su se neparametrijski analogni testovi, Spearman za ispitivanje korelacija i Wilcoxonov test za ispitivanje razlika. Stupanj slaganja izvođača ispitao se intraklasnim korelacijskim koeficijentom (engl. *intraclass correlation coefficient* – ICC). U ovome istraživanju ICC općega slaganja za pojedino mjerenje po dvosmjernome modelu istih izvođača za sve ispitanike tumačio se kao znatno (0,61 – 0,80), ili gotovo savršeno (0,81 – 1,00) slaganje (177).

5. REZULTATI

Od 187 CT-a koljena (53 muška, 134 ženska), 92 CT koljena (23 muška, 69 ženska) bilo je s luksiranom patelom (ispitanici kod kojih je u medicinskoj dokumentaciji navedena višekratna luksacija patele), a 95 CT koljena (30 muška, 65 ženska) bilo je s neluksiranom patelom (ispitanici bez dokumentiranoga podatka o luksaciji patele u medicinskoj dokumentaciji). U Tablici 1. prikazana su glavna obilježja ispitanika.

Tablica 1. Demografski i opći podatci ispitanika

SPOL	ISPITANICI	RASPON DOBI (GODINE)	MEDIJAN DOBI	KOLJENA	LIJEVA KOLJENA	DESNA KOLJENA
MUŠKARCI	34	13 – 58	19	53	26	27
ŽENE	79	10 – 66	21	134	69	65
UKUPNO	113	10 – 66	20	187	95	92

U Tablici 2. prikazana je ukupna opisna statistika s podacima važnijih brojčanih varijabli. Navedeni su populacijski parametri granice 95 %-tne sigurnosti za medijan – 95 % GS (M), i aritmetičku sredinu – 95 % GS (AI), aritmetička sredina, središnji centralni parametar (medijan), prosječno odstupanje od srednjaka (standardna devijacija – SD), minimalni i maksimalni raspon rezultata (min, maks). Osim TN-a i TR-a, sve varijable nisu bile normalno raspodijeljene.

Tablica 2. Opisni statistički podatci glavnih brojčanih varijabli

VARIJABLA	95 % GS (M)	95 % GS (AI)	ARITMETIČKA SREDINA	MEDIJAN	SD	RASPON (MIN – MAX)
F (°)	22,25 – 27,15	.	.	23,4	11,5	5,3 – 68
S-Y (°)	29,10 – 33,25	.	.	30,8	13,4	11,6 – 78,4
TN (°)	.	14,11 – 15,85	15	.	6	1,5 – 37,2
VMO (mm2)	699,32 – 784,60	.	.	744,7	287,8	269,2 – 1985,4
FR (°)	-10,86 – (-5,82)	.	.	- 8,5	14,1	-35,6 – 40,2
TR (°)	.	-3,53 – (-0,80)	-2,1	.	9,5	-32 – 22,8
KR (°)	-6,20 – (-3,06)	.	.	-4,4	8,7	-24,2 – 22
dob (godine)	18,61 – 23,00	.	.	20	10,5	10 – 66

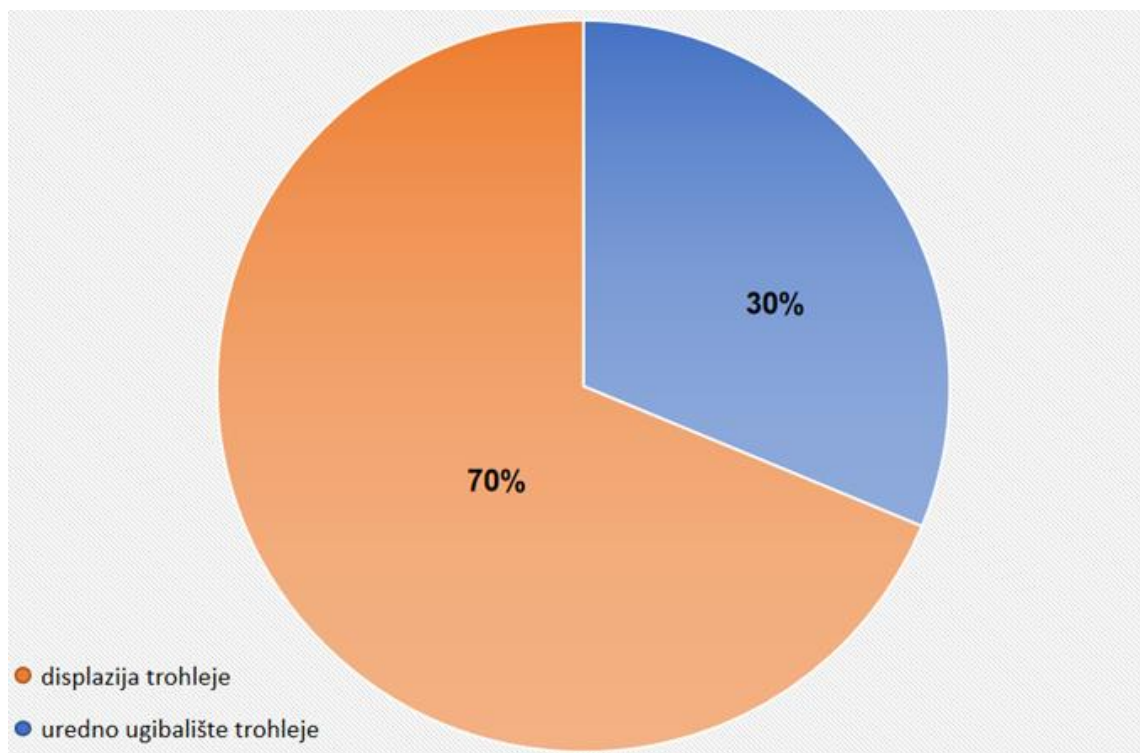
Legenda: F – metoda za mjerenje postraničnoga nagiba patele prema Fulkersonu, S-Y – metoda za mjerenje postraničnoga nagiba patele prema Sasaki-Yagiju, TN – tetivni nagib, FR – kut rotacije natkoljениčne kosti, TR – kut rotacije potkoljениčne kosti, KR – kut rotacije koljena, VMO – mišić *vastus medialis obliquus*

U Tablici 3. u središnjem stupcu je navedena p-vrijednost s granicom značajnosti 0,05. Klinički značajni odnosi ($p < 0,05$) navedeni su u gornjem, a oni koji nisu značajni ($p > 0,05$) navedeni su u donjem dijelu. Korelacije su navedene u desnom dijelu, ispitane su Pearsonovim testom (r_p), ili Spearmanovim testom (r_s), ovisno o raspodjeli podataka. Njihove razlike ishoda u odnosu na stranu tijela, spol, obliku trohleje natkoljениčne kosti i luksirane patele ispitane su zavisnom (z) ili Wilcoxonovom provjerom (t) i navedene su u lijevoj polovici Tablice 3.

Tablica 3. Odnos tetivnoga nagiba, metode prema Fulkersonu i Sasaki-Yagiju za mjerenje postraničnog nagiba patele prema luksiranim patelama, displaziji trohleje, rotacijama koljenskih kostiju, mišiću *vastus medialis obliquus* i glavnim obilježjima bolesnika

KORELACIJE		DVOSTRANI P			RAZLIKE	
odnos	r _p	r _s		t	z	odnos
.	.	.	<0,0001	.	4,4	VMO – spol
TN – F *	.	0,51	<0,0001	.	.	.
TN – SY *	.	0,51	<0,0001	.	.	.
TN – DT *	.	0,31	<0,0001	.	.	.
F – SY	.	0,90	<0,0001	.	.	.
F – DT	.	0,46	<0,0001	.	.	.
SY – DT	.	0,44	<0,0001	.	.	.
.	.	.	0,001	.	-3,2	SY – LP
.	.	.	0,002	.	3,1	F – LP
F – KR	.	-0,22	0,002	.	.	.
SY – KR	.	-0,23	0,002	.	.	.
SY – FR	.	-0,22	0,002	.	.	.
.	.	.	0,003	3,1	.	* TN – LP
F – FR	.	-0,17	0,02	.	.	.
VMO – dob	.	0,18	0,02	.	.	.
F – dob	.	-0,15	0,04	.	.	.
SY – dob	.	-0,13	0,07	.	.	.
.	.	.	0,08	.	1,8	F – L
.	.	.	0,10	.	-1,7	F – spol
SY – TR	.	-0,12	0,10	.	.	.
.	.	.	0,19	.	-1,3	SY – spol
F – VMO	.	-0,1	0,19	.	.	.
.	.	.	0,25	.	1,2	SY – L
TN – dob *	.	-0,08	0,28	.	.	.
.	.	.	0,35	.	-0,9	VMO – DT
F – TR	.	-0,07	0,36	.	.	.
TN – KR *	.	0,06	0,42	.	.	.
.	.	.	0,52	.	-0,7	VMO – L
.	.	.	0,54	.	0,6	* TN – spol
SY – VMO	.	-0,04	0,62	.	.	.
TN – VMO *	.	-0,03	0,66	.	.	.
TN – TR *	0,02	.	0,77	.	.	.
.	.	.	0,87	-0,2	.	* TN – L
TN – FR *	.	-0,01	0,94	.	.	.

Legenda: *Odnos tetivnoga nagiba (TN) prema kutu rotacije natkoljениčne kosti (FR), potkoljениčne kosti (TR), rotaciji koljena (KR), displaziji trohleje (DT), dobi i lateralnosti (L), prema standardnoj metodi za mjerenje postraničnoga nagiba patele prema Fulkersonu (F) i Sasaki-Yagiju (SY) te odnos prema luksiranim patelama (LP) i mišiću *vastus medialis obliquus* (VMO).



Slika 22. Postotak zastupljenosti displazije trohleje natkoljencične kosti unutar ukupnog uzorka

Standardna metoda po Fulkersonu i Sasaki-Yagiju diferencirala je rekurentne dislokatore ($p \leq 0,002$), neovisno o spolu ($p \geq 0,10$), lateralnosti ($p \geq 0,08$) i TR-u ($p \geq 0,10$). Međutim, obje su metode ovisile o FR-u ($p = 0,02$) i KR-u ($p = 0,002$), dok se kod metode po Fulkersonu smanjivala s dobi ($r = -0,15$, $p = 0,035$). TN je diferencirala rekurentne dislokatore ($t = 3,1$, $df = 89$, $p = 0,003$), neovisno o dobi ($r = -0,08$, $p = 0,28$), spolu ($z = 0,6$, $p = 0,54$), lateralnosti ($t = -0,2$, $df = 92$, $p = 0,87$) i o rotacijama koljenskih kostiju ($p \geq 0,42$) (Tablica 3.). Aritmetička sredina kod TN iznosi 15° , sa standardnom devijacijom ($Sd = 6$). 95 % GS za metodu po Fulkersonu iznosila je 22° do 29° , a $Sd = 11,5$, najviše vrijednosti bile su kod Sasaki-Yagija s 95 % GS od 29° do 33° , a $Sd = 13,4$. ICC svih slikovnih testova bili su gotovo savršeni ($> 0,98$), stoga se CT-uređaj smije koristiti u izvođenju slikovnih pretraga za procjenu PF nestabilnosti. Svi slikovni testovi ovisili su o displaziji natkoljencične trohleje ($p < 0,0001$) i međusobno korelirali ($p < 0,0001$), ali ne s VMO-om ($p \geq 0,19$). Površina poprečnoga presjeka VMO-a bila je manja kod rekurentnih dislokatora patele ($z = 2,7$, $p = 0,006$) i žena ($z = 4,4$, $p < 0,0001$), ali povećavala se s godinama ($r = 0,18$, $p = 0,02$), nezavisno od

lateralnosti ($z = -0,7$, $p = 0,52$) i displazije natkoljencične trohleje ($z = -0,9$, $p = 0,35$). Medijan površine poprečnoga presjeka VMO-a kod bolesnika s luksiranom patelom iznosio je $680,77 \text{ mm}^2$, a u bolesnika bez luksacije $811,77 \text{ mm}^2$.

6. RASPRAVA

Retrospektivnim istraživanjem provedenim na CT-snimkama 187 koljena snimljenih u Kliničkom zavodu za dijagnostičku i intervencijsku radiologiju Kliničkoga bolničkog centra Zagreb dokazali smo da površina poprečnoga presjeka mišića VMO-a nije povezana s vrijednostima kuta PNP-a kod PFI-a.

U dostupnoj je literaturi prisutno mnogo radova koji tvrde suprotno, ali i određeni broj radova koji govore u prilog našega istraživanja. I jedni i drugi imaju argumente koji mogu i ne moraju biti točni jer zasad nema jednoglasnoga stava o ovoj problematici. Ipak, prevladava stajalište da je PNP klinička manifestacija atrofije mišića VMO-a (29, 33, 52, 53, 147, 156, 178 – 180), unatoč vrlo malom broju objektivnih dokaza. Klinička opažanja u dosadašnjim istraživanjima povezuju gubitak aktivne, pune ekstenzije noge u koljenu s atrofijom ovoga mišića (29). Stoga je prevagnulo mišljenje da je njegova uloga u zadnjih 15° aktivne ekstenzije ključna i na toj se hipotezi osniva konzervativna terapija (29, 33, 181). U pojedinim se radovima, međutim, pojavila određena sumnja u opravdanost konzervativne terapije, odnosno jačanje mišića VMO-a kod bolesnika s PF problematikom (29, 172, 181, 182). Većina elektromiografskih ispitivanja nije uspjela pronaći selektivnu aktivnost ovoga mišića u terminalnoj ekstenziji (4, 140), kao ni Amis u biomehaničkoj studiji na kadaverima (29). Čak ni na funkcijskom MR pregledu mišića kvadricepsa, pa bilo to i na bolesnicima s PFS-om, nisu pronađene značajne aktivacijske razlike između četiriju glava mišića kvadricepsa (182).

Yeong-Fwu Lin sa sur. je istražio, u jednom od svojih radova, odnos PNP-a (mjeranjem prema Grelsameru) s površinom poprečnoga presjeka mišića VMO-a na 138 koljena (89 žena i 29 muškaraca) oslikanih CT-om, dokazavši klinički značajnu korelaciju između njih (156). Iste godine, na 90 koljena (34 žene, 11 muškarca) istražio je i ovisnost nekoliko standardnih metoda mjerenja PNP-a (mjerenu metodom prema Fulkersonu, Sasaki-Yagiju i Grelsameru) s rotacijama koljenskih kostiju (162). U tom je istraživanju dokazao kako mjerenje prema Sasaki-Yagiju ne ovisi o kutu rotacije natkoljenične i potkoljenične kosti, za razliku od mjerenja prema Fulkersonu i Grelsameru (162). U oba je rada istraživanje provedeno na ispitanicima s PFS-om, dok su, zanimljivo, bolesnici s luksacijom patele bili isključeni iz istraživanja (156, 162).

Naime, PFS je subjektivan, koristi se nedosljedno i izaziva dvojbu. Kao što je ranije objašnjeno, veliki je broj kliničkih stanja koja mogu oponašati PFS – kao što su retropatelarni sindrom, trkačko koljeno, idiopatska prednja koljenska bol, kompresijski sindrom lateralne artikulacijske plohe, skraćen medijalni i lateralni retinakul, plika te osteohondritis disekans (33, 68). Štoviše, PFS je izoliran klinički entitet koji se često navodi u ortopedskim nalazima (53). Takvi bolesnici imaju osjećaj nestabilnosti ili boli oko patele, ali bez morfoloških znakova PFI-a (53).

Do sad se pretežno analizirao utjecaj morfologije mišića VMO-a na PNP, primarno kod bolesnika s PFS-om (6, 156, 178, 183, 184). Tek mali broj recentnih radova proveden je na rekurentnim dislokatorima, ali drugim modalitetom (MR) i na malom uzorku (11, 157, 172). Tako su Balcerek i Liu ispitivali povezanost površine poprečnoga presjeka mišića VMO-a kod asimptomatskih bolesnika i bolesnika s rekurentnom luksacijom patele (157, 172). Oba su autora provela istraživanje na malome uzorku od 30 ispitanika u kontrolnoj i skupini bolesnika s rekurentnim luksacijama. U skupini bolesnika s rekurentnim luksacijama dokazali su blagi silazni trend u površini poprečnoga presjeka mišića VMO-a, koji, međutim, nije dosegao kliničku značajnost u odnosu na kontrolnu skupinu ($p = 0,07$, $p = 0,16$). Možda je tome posredovao mali uzorak (157, 172). Skupina autora iz Wuhana istražila je odnos nekoliko morfoloških karakteristika mišića VMO-a i PNP-a na 75 koljena s rekurentnim luksacijama patele u komparaciji sa 75 stabilnih koljena (11), dokazavši veći stupanj angulacije mišićnih vlakana VMO-a kod rekurentnih luksacija ($35,4 \pm 8,0^\circ$ prema $27,9 \pm 6,3^\circ$), veći kut PNP-a ($25,9 \pm 10,7^\circ$ prema $9,1 \pm 5,2^\circ$) i veći stupanj trohlearne displazije (11). U dostupnoj literaturi, zapravo, prevladava manjak informacija o utjecaju VMO-a kod bolesnika s luksiranom patelom, odnosno nije rasvijetljeno prethodi li hipotrofija VMO-a luksaciji patele ili je ona posljedica njezinih opetovanih reluksacija zbog tjelesne neaktivnosti i bolova (172). Naši rezultati, naprotiv, impliciraju, i to na velikom uzorku, da je atrofija mišića VMO-a posljedica, a ne uzrok patelarnih luksacija, kao što se naširoko smatra (29, 33, 52, 156, 147, 172, 179, 180). Ovakvi rezultati zadaju smjer budućih istraživanja i utiru put eventualnim terapijskim modifikacijama.

Prilikom dugotrajne imobilizacije ili poštete noge zbog ozljede mišić je kvadriiceps sklon hipotrofiji zbog smanjene aktivnosti (2, 185). Pri tome najprije i najviše hipotrofira

čitav medijalni široki mišić, vjerojatno stoga što mu, kao filogenetski najmlađoj glavi mišića kvadricepsa treba, najviše vremena za rehabilitaciju (2, 29). Oslikavanjem MR-om bolesnika s PFS-om i reduciranom debljinom hrskavice tibijalnoga platoa, Wang je sa sur. ustanovio manju površinu poprečnoga presjeka čitavoga medijalnog širokog mišića, što dovodi do povećanoga rizika za razvoj osteoartritisa (186). Upravo se zato pridavala posebna pažnja jačanju medijalnoga širokog mišića (2). U pravilu, bolesnici s primarnom luksacijom patele, bez osteohondralne frakture ili slobodnoga koštanoga fragmenta, liječe se konzervativno, uglavnom mirovanjem, imobilizacijom, fizikalnom terapijom u smislu jačanja mišića VMO-a i poštedom od fizičkih aktivnosti (71, 101). Među istraživačima, međutim, traje rasprava u vezi rehabilitacije mišića kvadricepsa. Period vraćanju sportskim aktivnostima nakon stabilizacije patele i povratka na prijašnju razinu fizičke aktivnosti izrazito varira, od tri do dvanaest mjeseci prema dostupnim izvorima (187). Kliničari su zauzeli dva različita pristupa – prema jednom treba jačati mišić kvadriceps u cijelosti (33, 168, 188, 189), a prema drugom selektivno jačati mišić VMO (156,163, 183). Syme je, doduše, dokazao da oba pristupa dovode do smanjenja bolova kod bolesnika s PFI-jem te da nema razlike u ciljanom jačanju VMO-a u odnosu na generaliziranu rehabilitaciju mišića kvadricepsa (181). Tu je tezu morfološki potvrdio i Giles jer je UZV-om dokazao atrofiju svih dijelova mišića kvadricepsa kod bolesnika s PFS-om, u odnosu na zdrave ispitanike (168).

Nadalje, poznato je da kut rotacije koljena, natkoljениčne i potkoljениčne kosti dovodi do promjene položaja patele u trohleji natkoljениčne kosti (33, 52, 71, 167). Nekoliko je studija dokazalo veći kut rotacije koljena u bolesnika s rekurentnom luksacijom patele (190–192). Smatra se kako vanjska rotacija potkoljениčne kosti rezultira lateralizacijom TT-a, dovodeći do slabljenja mekotkivnih struktura medijalno i promjene vektora sila te posljedično nestabilnosti patele (26, 152, 67, 191, 192, 161, 193). Lin i sur. dokazali su pozitivnu korelaciju kuta rotacije koljena s luksacijom patele (161). Powers, naime, smatra da je unutarnja rotacija natkoljениčne kosti primarni čimbenik koji značajno doprinosi PNP-u kod bolesnika s PFS-om (160). Skupina je istraživača iz Osake, 2014 godine provela istraživanje na 85 bolesnika s predviđenom totalnom zamjenom koljena, i dokazala značajno veći kut PNP-a (mjerenjem metodom po Fulkersonu) kod onih s višim stupnjem osteoartritisa (II–IV stupanj prema Kellgren–Lawrence klasifikaciji), kao i povezanost s kutom rotacije koljena (159). Usto, nedavno je skupina

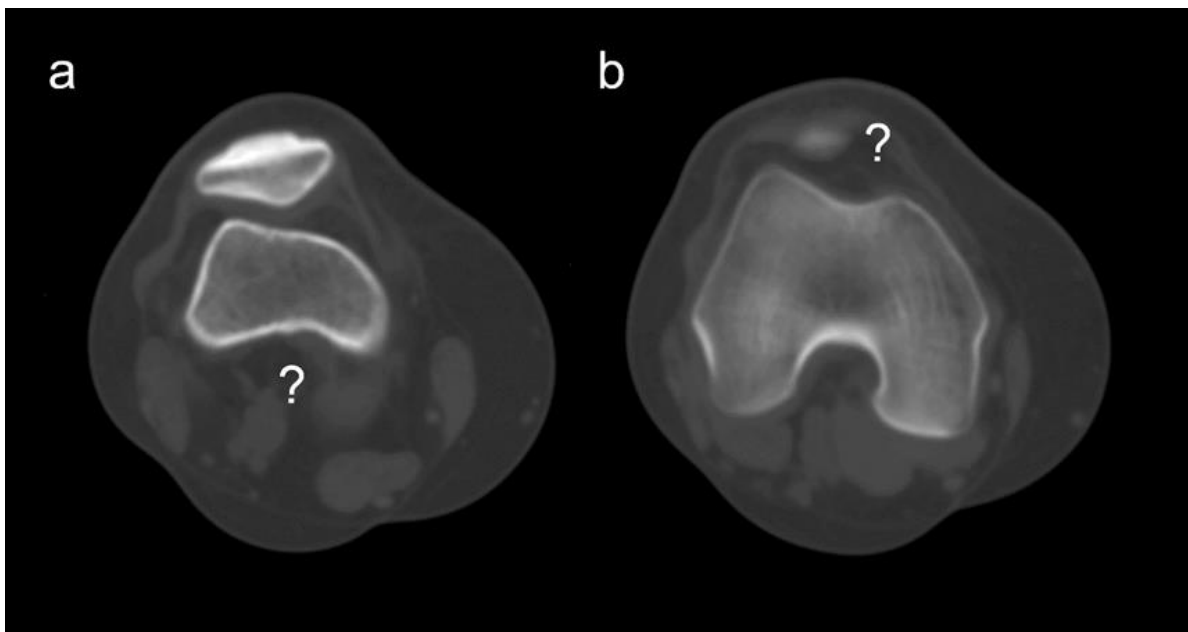
istraživača iz Pekinga dokazala da je kut PNP-a (mjerenjem metodom po Fulkersonu) značajno veći kod bolesnika s kutom rotacije koljena iznad 15° (152). Svi navedeni autori smatraju da su rotacije koljenskih kostiju uzrok PNP-a. Naši rezultati, naprotiv, impliciraju, i to na velikom uzorku da PNP nije uzrokovan koštanom rotacijom jer nova TN metoda razlikuje koljena s luksiranom i neluksiranom patelom („Zna tko je zdrav, a tko bolestan.“), istovremeno interkorelirajući sa standardnim slikovnim metodama („Pokušava izmjeriti istu stvar.“), a ipak ne ovisi o kutevima rotacije koljenskih kostiju. Drugi su autori, poput Lina, dobili oprečne rezultate s obzirom na međuodnos PNP-a i kutova rotacije koljenskih kostiju, no, na bolesnicima s PFS-om (162). Kao jedna od etioloških mogućnosti PNP-a izdvaja se rotacijski namještaj tetive mišića kvadricepsa. To ujedno ne znači da se rotacija koljenskih kostiju ne razlikuje s obzirom na PFI jer smo dokazali razliku, ali nije izgledan uzrok PNP-a.

Displazija trohlee natkoljениčne kosti je općeprihvaćeno jedan od najvažnijih morfoloških čimbenika PFI-a (52, 53, 56). Plitki trohlejni žlijeb značajno povećava lateralni izmještaj patele (194). Displazija trohlee učestali je nalaz u radiološkom oslikavanju kod bolesnika s rekurentnim patelarnim luksacijama (52, 53, 55, 164, 165, 194). Kesser i sur. dokazali su da bolesnici s povišenim PNP-om u više od 77,7 % slučajeva u podlozi imaju i pridruženu displaziju trohlee (165). Pozitivnu su korelaciju PNP-a s displazijom trohlee dokazali i mnogi drugi autori (11, 40, 164, 195). TN metoda, kao i preostale dvije standardne metode, u vezi su s trohlejnom displazijom ($p = < 0,0001$), što je, zapravo, u skladu s prirodnim kretnjama patele koja je, kao sezamoidna i time nesamostalna kost, uklopljena u ekstenzorni sklop noge i primorana ugibati se gore-dolje po trohleji tijekom savijanja i pružanja noge u koljenu (18). Drugačiji odnos prema trohlejnoj morfologiji ne bi bio realan i ovo je jedino ispravno tumačenje ovoga odnosa. Teoretski, s obzirom na to da je TN metoda lišena ovisnosti o brojnim drugim čimbenicima, mogla bi se koristiti kao kalibracijski instrument u pre- i postoperativnoj procjeni potrebe i uspješnosti trohleoplastike.

Ovaj rad ima određena ograničenja. Jedno od njih je i retrospektivni dizajn studije, premda je malo vjerojatno da bi ortoped u nalazu previdio bolan događaj kao što je luksacija patele. Daljnja je limitacija ovoga istraživanja prevaga žena, koje u ovoj kliničkoj kohorti čine 70 % uzorka. To je, međutim, u skladu s kliničkom praksom jer

žene imaju širu zdjelicu i stoga veći stojni kut, što povećava vrijednost lateralnoga vektora patele (185). Potencijalna je limitacija ovoga istraživanja i demografski sastav ispitivane skupine u korist bjelačkoga stanovništva, zbog čega se naši rezultati mogu uspoređivati samo sa sličnim kohortama u svijetu.

Ovaj rad, međutim, ima i određene prednosti. Jedna je od prednosti ovoga istraživanja veliki uzorak. Osim toga, koliko je bilo moguće istražiti u dostupnim izvorima, metodološka je strukturiranost ovoga rada jedinstvena u literaturi. U svakodnevnom radu sa standardnim metodama za mjerenje PNP-a često se susrećemo s poteškoćama u pronalasku referentnih mjerišta, najčešće zbog sekundarnih osteoartritičnih promjena (Slika 9.), ili, primjerice, zbog visokoga ili niskoga položaja patele (Slika 23.). S novom TN metodom izbjegli smo taj problem, koristeći objektivnija i pouzdanija mjerišta. Pronalazak novoga mjerišta, odnosno referentnoga sloja za TN metodu, koji se lako i brzo identificira u svakodnevnom radu, znanstveni je iskorak u ovome kompleksnom području. Osim toga, TN metoda ne ovisi o demografskim pokazateljima pa normalizacija praga nije potrebna (kao npr. kod mjerenja PNP-a metodom po Fulkersonu zbog ovisnosti o dobi).



Slika 23. Prikaz aksijalnih CT snimki patelofemoralnoga zgloba kod dva bolesnika s visokim položajem patele. Kod prvog nije moguće pouzdano prikazati stražnji luk natkoljenične kosti u istom aksijalnom sloju s patelom (a), dok kod drugog bolesnika nije moguće prikazati patelu u istom aksijalnom sloju sa stražnjim lukom natkoljenične kosti (b) (slike iz vlastite arhive).

U konačnici, možemo utvrditi da, u osnovi, ne postoji studija s kojom bismo mogli usporediti naše rezultate, bilo zbog statističke – bilo zbog metodološke diskrepancije. Potrebno je, naime, provesti slična znanstvena istraživanja u budućnosti kako bi se rezultati dobiveni u ovome radu dodatno potkrijepili.

7. ZAKLJUČAK

Na osnovi rezultata ovog istraživanja može se zaključiti:

1. Nema povezanosti između površine poprečnoga presjeka mišića VMO-a i vrijednosti kuta PNP-a kod PFI-a – izmjerene standardnim metodama prema Fulkersonu i prema Sasaki-Yagiju, kao niti novom TN metodom.
2. Metoda po Fulkersonu i Sasaki-Yagiju razlikuju bolesnike s neluksiranom i luksiranom patelom.
3. Metoda po Fulkersonu i Sasaki-Yagiju ovisne su s rotacijama koljenskih kostiju, dok je metoda po Fulkersonu i s dobi.
4. TN metoda razlikuje bolesnike s neluksiranom i luksiranom patelom.
5. TN metoda nije povezana s dobi, spolom, stranom tijela niti s rotacijama koljenskih kostiju.
6. Metoda po Fulkersonu, Sasaki-Yagiju i TN metoda međusobno su korelirane.
7. Stupanj slaganja između izvođača gotovo je savršen ($ICC > 0,98$).

8. KRATKI SADRŽAJ NA HRVATSKOM JEZIKU

Patelofemoralni instabilitet (PFI) multifaktorijalna je bolest, ovisi o koštanoj i mekotkivnoj morfologiji koja ima važnu funkciju u pravilnom funkcioniranju ekstenzornoga sklopa noge. Razlog PFI-ja uključuje abnormalnosti morfologije koštanih i mekotkivnih struktura, što rezultira nepravilnim kliznim putem patele i posljedično patelarnim luksacijama. Postranični nagib patele (PNP) jedan je od primarnih morfoloških čimbenika za PFI, a smatra se da je posljedica slabosti *musculus vastus medialis obliquus* (VMO). VMO ima značajnu ulogu u stabilnosti PF zgloba jer ostaje aktivan tijekom cijeloga pružanja noge u koljenu. U dostupnoj literaturi prevladava manjak informacija o utjecaju VMO-a kod bolesnika s luksiranim patelama, odnosno nije rasvijetljeno prethodi li hipotrofija VMO-a primarnoj luksaciji patele ili je sekundarna posljedica opetovanih luksacija patele zbog tjelesne neaktivnosti i bolova nakon brojnih luksacija PF zgloba.

Cilj istraživanja: ispitati odnos površine poprečnoga VMO-a kod PFI-ja, standardnim (metoda prema Fulkersonu i metoda prema Sasaki-Yagiju) i novom metodom za PNP.

Materijali i metode: Nakon provedenih isključivih kriterija, u istraživanje je uključeno 187 CT-a koljena u razdoblju od 1. 1. 2013. do 1. 5. 2019. Svim ispitanicima dva neovisna izvođača izmjerila su vrijednost kuta PNP-a pomoću dvije standardne metode i nove TN metode. Izmjerena je i površina poprečnoga presjeka VMO-a na trima razinama te se ispitaio odnos mišića VMO-a s PNP-om, povezanost mjernih postupaka međusobno, s dobi, spolom, stranom tijela, kao i s kutovima rotacije koljenskih kostiju.

Rezultati: Dobivenim rezultatima nismo dokazali povezanost površine poprečnoga presjeka VMO-a s vrijednostima kuta PNP-a mjerenih standardnim metodama, kao niti s novom TN metodom. Sve tri metode jasno raspoznaju bolesnike sa neluksiranom od onih s luksiranom patelom. Nova TN metoda ne ovisi o kutovima rotacije koljenskih kosti niti demografskim pokazateljima. Metoda po Fulkersonu i Sasaki-Yagiju ovise o rotaciji koljenskih kostiju, dok ona prema Fulkersonu i o dobi. Sve su tri metode za

mjerenje kuta PNP-a međusobno korelirane. Stupanj slaganja između izvođača gotovo je savršen.

Zaključak: Nema povezanosti između površine poprečnoga presjeka mišića VMO-a i PNP-a – mjereno metodom prema Fulkersonu, Sasaki-Yagiju i novom TN metodom. TN je dobar dijagnostički test koji razlikuje rekurentne dislokatore, neovisno o rotaciji koljenskoga zgloba, dobi, spolu, strani tijela. Obje su standardne metode za PNP-a ovisile o femoralnoj i koljenskoj rotaciji.

9. KRATKI SADRŽAJ I NASLOV DISERTACIJE NA ENGLESKOM JEZIKU

TITLE: Correlation of the cross-sectional area of the vastus medialis obliquus muscle and the value of the lateral patellar tilt in patellofemoral instability

AUTHOR: Marko Šimunović (2023)

Patellofemoral instability (PFI) is a multifactorial disease, dependant upon bone and soft tissue morphology which has an important function in the proper functioning of the extensor mechanism of the knee. The consequence of PFI is an irregular sliding path of the patella, which result the patellar dislocation. Lateral patellar tilt (LPT) is one of the primary morphologic factors in PFI, and is thought to be due to a weakness of the vastus medialis obliquus muscle (VMO). In the available literature, it is not clear whether VMO hypotrophy precedes the primary patellar dislocation or is a secondary consequence of repeated patellar dislocations due to physical inactivity and pain after multiple dislocations of the PF joint. The aim of the research is to examine the relationship of the cross-sectional area (CSA) of the VMO in patellar instability, with the standard and new TN methods for the LPT. Our results suggest that VMO CSA does not show an association with the degree of LPT using two standard methods of measurement, nor with the new TN method. The TN method does not depend on knee rotation or demographic indicators. Both standard methods depend on the bone rotation angles, while according to Fulkerson, it also depends on age.

10. POPIS LITERATURE

1. Križan Z. Kompendij anatomije čovijeka III. Dio, Pregled građe grudi, trbuha, zdjelice, noge i ruke, 3. izd. Zagreb: Školska knjiga; 1997.
2. Keros P, Pećina M. Funkcijska anatomija lokomotornog sustava. Zagreb: Naklada Ljevak; 2006.
3. Von Fange TJ. Quadriceps muscle and tendon injuries. [ažurirano 19.07.2022.; pristupljeno 10.04.2023.]. U: Fields KB, Grayzel J. ur. UpToDate [internet]. Wolters Kluwer c2023. Dostupno na: https://www.uptodate.com/contents/quadriceps-muscle-and-tendoninjuries?search=Quadriceps%20anatomy&source=search_result&selectedTitle=1~128&usage_type=default&display_rank=1
4. Lieb FJ, Perry J. Quadriceps function: an anatomical and mechanical study using amputated limbs. *J Bone Joint Surg Am.* 1968;50(8):1535–48.
5. Andrikoula S, Tokis A, Vasiliadis HS, Georgoulis A. The extensor mechanism of the knee joint: an anatomical study. *Knee Surg Sports Traumatol Arthrosc.* 2006; 14(3):214–20.
6. Sawy MME, Mikkawy DMEE, El-Sayed SM, Desouky AM. Morphometric analysis of vastus medialis oblique muscle and its influence on anterior knee pain. *Anat Cell Biol.* 2021;54(1):1–9.
7. Weinstabl R, Scharf W, Firbas W. The extensor apparatus of the knee joint and its peripheral vasti: anatomic investigation and clinical relevance. *Surg Radiol Anat.* 1989;11(1):17–22.
8. Elias DA, White LM. Imaging of patellofemoral disorders. *Clin Radiol.* 2004; 59(7):543–57.
9. Engelina S, Antonios T, Robertson CJ, Killingback A, Adds PJ. Ultrasound investigation of vastus medialis oblique muscle architecture: an in vivo study. *Clin Anat.* 2014;27(7):1076–84.
10. Morse CI, Degens H, Jones DA. The validity of estimating quadriceps volume from single MRI cross-sections in young men. *Eur J Appl Physiol.* 2007;100(3):267–74.
11. Shu L, Yang X, He H, Chen B, Chen L, Ni Q. Morphological study of the vastus medialis oblique in recurrent patellar dislocation based on magnetic resonance images. *BMC Med Imaging.* 2021;21(1):3.
12. Hochschild J. Funktionelle Anatomie. Berlin: Thieme Georg Verlag; 2012.

13. Flandry F, Hommel G. Normal Anatomy and Biomechanics of the Knee. *Sports Med Arthrosc Rev.* 2011;19(2):82–92.
14. Zaffagnini S, Dejour D, Grassi A, Bonanzinga T, Marcheggiani Muccioli GM, Colle F i sur. Patellofemoral anatomy and biomechanics: current concepts. *Joints.* 2013; 1(2):15–20.
15. Tria AJ, Alicea JA. Embryology and anatomy of the patella. U: Scuderi GR, ur. *The patella.* New York: Springer; 1995, str. 11–4.
16. Sherman SL, Plackis AC, Nuelle CW. Patellofemoral anatomy and biomechanics. *Clin Sports Med.* 2014;33(3):389–401.
17. Donell S. Patellofemoral dysfunction–extensor mechanism malalignment. *Curr Orthop.* 2006;20(2):103–11.
18. Bazjanac D. Tehnička mehanika. II. dio. Kinematika. Zagreb: Tehnička knjiga; 1977.
19. Eyal S, Blitz E, Shwartz Y, Akiyama H, Schweitzer R, Zelzer E. On the development of the patella. *Development.* 2015;142(10):1831–9.
20. Bongers EM, van Kampen A, van Bokhoven H, Knoers NV. Human syndromes with congenital patellar anomalies and the underlying gene defects. *Clin Genet.* 2005;68(4):302–19.
21. Cox CF, Sinkler MA, Hubbard JB. *Anatomy, Bony Pelvis and Lower Limb, Knee Patella.* U: StatPearls [Internet]. Treasure Island (FL): StatPearls Publishing; c2023. [ažurirano 08.08.2022.; pristupljeno 10.04.2023.] Dostupno na: <https://www.ncbi.nlm.nih.gov/books/NBK519534/>
22. Fox AJ, Wanivenhaus F, Rodeo SA. The basic science of the patella: structure, composition, and function. *J Knee Surg.* 2012;25(2):127–41.
23. Grelsamer RP, Proctor CS, Bazos AN. Evaluation of patellar shape in the sagittal plane. A clinical analysis. *Am J Sports Med.* 1994;22(1):61.
24. Hungerford DS, Barry M. Biomechanics of the patellofemoral joint. *Clin Orthop Relat Res.* 1979;(144):9–15.
25. Tecklenburg K, Dejour D, Hoser C, Fink C. Bony and cartilaginous anatomy of the patellofemoral joint. *Knee Surg Sports Traumatol Arthrosc.* 2006;14(3):235–40.
26. Keshmiri A, Maderbacher G, Baier C, Zeman F, Grifka J, Springorum HR. Significant influence of rotational limb alignment parameters on patellar kinematics: an in vitro study. *Knee Surg Sports Traumatol Arthrosc.* 2016;24(8):2407–14.

27. Heegaard J, Leyvraz PF, Curnier A, Rakotomanana L, Huiskes R. The biomechanics of the human patella during passive knee flexion. *J Biomech.* 1995; 28(11):1265–79.
28. McConnell J. Rehabilitation and nonoperative treatment of patellar instability. *Sports Med Arthrosc Rev.* 2007;15(2):95–104.
29. Senavongse W, Amis AA. The effects of articular, retinacular, or muscular deficiencies on patellofemoral joint stability: a biomechanical study in vitro. *J Bone Joint Surg Br.* 2005;87(4):577–82.
30. Harris RM. Fracture of the patella. U: Bucholz RW, Heckman JD, ur. *Rockwood and Green's Fractures in Adults.* Philadelphia: Lippincott Williams & Wilkins; 2002, str. 1765–75.
31. Lee TQ, Morris G, Csintalan RP. The influence of tibial and femoral rotation on patellofemoral contact area and pressure. *J Orthop Sports Phys Ther.* 2003;33 (11):686–93.
32. Wiberg G. Roentgenographic and anatomic studies on the femoropatellar joint. *Acta Orthop Scand.* 1941;12(1-4):319–410.
33. Collado H, Fredericson M. Patellofemoral pain syndrome. *Clin Sports Med.* 2010;29(3):379–98.
34. Hughston JC, Walsh WM, Puddu G. Patellar subluxation and dislocation. Philadelphia: W.B. Saunders; 1984.
35. Carter DR, Mikić B, Padian K. Epigenetic mechanical factors in the evolution of long bone epiphyses. *Zoolog J Linn Soc.* 1998;123(2):163–78.
36. Dye SF. An evolutionary perspective of the knee. *J Bone Joint Surg Am.* 1987; 69(7):976–83.
37. Dye SF. Functional morphologic features of the human knee: an evolutionary perspective. *Clin Orthop Relat Res.* 2003;(410):19–24.
38. Pearson K, Davin AG. On the sesamoids of the knee-joint: II dio. Evolution of the sesamoids. *Biometrika.* 1921;13(2/3):350–400.
39. Berggren W. Cenozoic Era. U: *Encyclopædia Britannica* [Internet]. Chicago: Encyclopaedia Britannica, Inc.; c2023. [pristupljeno 3. 2. 2023]. Dostupno na: <https://www.britannica.com/science/Cenozoic-Era>

40. Panni AS, Cerciello S, Maffulli N, Di Cesare M, Servien E, Neyret P. Patellar shape can be a predisposing factor in patellar instability. *Knee Surg Sports Traumatol Arthrosc.* 2011;19(4):663–70.
41. Braun HS. Familial aplasia or hypoplasia of the patella. *Clin Genet.* 1978;13(4):350–2.
42. Sutton FS Jr, Thompson CH, Lipke J, Kettelkamp DB. The effect of patellectomy on knee function. *J Bone Joint Surg Am.* 1976;58(4):537–40.
43. Koplewitz BZ, Babyn P, Cole WG. Congenital Dislocation of the Patella. *AJR Am J Roentgenol.* 2005;184(5):1640–6.
44. LLopis E, Padrón M. Anterior knee pain. *Eur J of Radiol.* 2007;62(1):27–43.
45. Hedayati B, Saifuddin A. Focal lesions of the patella. *Skeletal Radiol.* 2009;38(8):741–9.
46. Vlaić J. Usporedba biomehaničkih svojstava tetiva mišića plantarisa i gracilisa za rekonstrukciju medijalnoga patelofemoralnoga ligamenta [disertacija]. Zagreb: Sveučilište u Zagrebu Medicinski fakultet; 2019.
47. Davis KW. Imaging pediatric sports injuries: lower extremity. *Radiol Clinic North Am.* 2010;48(6):1213–35.
48. Samim M, Smitaman E, Lawrence D, Moukaddam H. MRI of anterior knee pain. *Skeletal Radiol.* 2014;43(7):875–93.
49. Goergen TG, Resnick D, Greenway G, Saltzstein SL. Dorsal defect of the patella (DDP): a characteristic radiographic lesion. *Radiology.* 1979;130(2):333–6.
50. Janković S, Tomac N. Osteochondritis dissecans koljenskog zgloba. *Hrvat Športskomed Vjesn.* 2006;21(1):51–5.
51. Levy B, Tanaka M, Fulkerson J. Current Concepts Regarding Patellofemoral Trochlear Dysplasia. *Am J Sports Med.* 2020;49(6):1642–50.
52. Dejour H, Walch G, Nove–Josserand L, Guier C. Factors of patellar instability: an anatomic radiographic study. *Knee Surg Sports Traumatol Arthrosc.* 1994;2(1):19–26.
53. Dejour DH, Mesnard G, Giovannetti de Sanctis E. Updated treatment guidelines for patellar instability: "un menu à la carte". *J Exp Orthop.* 2021;8(1):109.
54. Dupuis CS, Westra SJ, Makris J, Wallace EC. Injuries and conditions of the extensor mechanism of the pediatric knee. *Radiographics.* 2009;29(3):877–86.

55. Dejour H, Walch G, Neyret P, Adeleine P. [Dysplasia of the femoral trochlea]. *Rev Chir Orthop Reparatrice Appar Mot.* 1990;76(1):45–54. Francuski.
56. Nizić D, Pervan M, Kovačević B. A new reference line in diagnosing a high-riding patella on routine digital lateral radiographs of the knee. *Skeletal Radiol.* 2014;43(8):1129–37.
57. Albee FH. The bone graft edge in the treatment of habitual dislocation of patella. *Med Rec.* 1915;88:257–59.
58. Hašpl M, Dubravčić-Šimunjak S, Bojanić I, Pećina M. Prednja koljenska bol u sportu i radu. *Arh Hig Rada Toksikol.* 2001;52(4):441–9.
59. Lester JD, Watson JN, Hutchinson MR. Physical examination of the patellofemoral joint. *Clin Sports Med.* 2014;33(3):403–12.
60. McCaw ST. Leg length inequality. Implications for running injury prevention. *Sports Med.* 1992;14(6):422–9.
61. Duffey MJ, Martin DF, Cannon DW, Craven T, Messier SP. Etiologic factors associated with anterior knee pain in distance runners. *Med Sci Sports Exerc.* 2000;32(11):1825–32.
62. Cowan DN, Jones BH, Robinson JR. Foot morphologic characteristics and risk of exercise-related injury. *Arch Fam Med.* 1993;2(7):773–7.
63. Weber AE, Nathani A, Dines JS, Allen AA, Shubin-Stein BE, Arendt EA i sur. An algorithmic approach to the management of recurrent lateral patellar dislocation. *J Bone Joint Surg Am.* 2016;98(5):417–27.
64. Liebensteiner MC, Dirisamer F, Balcarek P, Schoettle P. Guidelines for Treatment of Lateral Patella Dislocations in Skeletally Mature Patients. *Am J Orthop.* 2017; 46(2):86–96.
65. Paley D. *Principles of Deformity Correction.* Berlin: Springer–Verlag; 2002.
66. Gallo RA, ur. *Knee and Lower Leg. U: Essentials of Musculoskeletal Care, 6. izd., American Academy of Orthopedic Surgeons, Burlington: Jones and Bartlett Learning; 2022, str. 722–852.*
67. Bobinac D, Dujmović M. *Osnove anatomije.* Rijeka: Naklada Glosa; 2003.
68. O'Connor FG, Mulvaney SW. Patellofemoral pain. [ažurirano 13.07.2022.; pristupljeno 12.04.2023.]. U: Fields KB, Grayzel J. ur. UpToDate [internet]. Wolters Kluwer c2023. Dostupno na [https://www.uptodate.com/contents/patellofemoral-pain#:~:text=PFP %20is%20 characterized%20by%20pain](https://www.uptodate.com/contents/patellofemoral-pain#:~:text=PFP%20is%20characterized%20by%20pain)

69. Duthon VB. Acute traumatic patellar dislocation. *Orthop Traumatol Surg Res.* 2015;101(1 Suppl):S59–67.
70. Krause EA, Lin CW, Ortega HW, Reid SR. Pediatric lateral patellar dislocation: is there a role for plain radiography in the emergency department? *J Emerg Med.* 2013;44(6):1126–31.
71. Dejour D, Zaffagnini S, Arendt EA, Sillanpää PJ, Dirisamer F. *Patellofemoral pain, instability, and arthritis.* Berlin: Springer-Verlag; 2020.
72. Pećina M. *Ortopedija. 2. izd.* Zagreb: Naklada Ljevak; 2000.
73. Kolowich PA, Paulos LE, Rosenberg TD, Farnsworth S. Lateral release of the patella: indications and contraindications. *Am J Sports Med.* 1990;18(4):359–65.
74. Nutton V. Galen. U: *Encyclopedia Britannica* [Internet]. Chicago: Encyclopaedia Britannica, Inc.; c2023 [pristupljeno 10. 3. 2023.]. Dostupno na: <https://www.britannica.com/biography/Galen>
75. Maas KJ, Warncke ML, Leiderer M, Krause M, Dust T, Frings J i sur. Diagnostic Imaging of Patellofemoral Instability. *Rofo.* 2021;193(9):1019–33.
76. Lewallen LW, McIntosh AL, Dahm DL. Predictors of recurrent instability after acute patellofemoral dislocation in pediatric and adolescent patients. *Am J Sports Med.* 2013;41(3):575–81.
77. Stefancin JJ, Parker RD. First-time traumatic patellar dislocation: a systematic review. *Clin Orthop Relat Res.* 2007;(455):93–101.
78. Wolfe S, Varacallo M, Thomas JD, Carroll JJ, Kahwaji CI. *Patellar Instability.* U: *StatPearls* [Internet]. Treasure Island (FL): StatPearls Publishing; c2023. [Pristupljeno 12. 01. 2023] Dostupno na: <https://pubmed.ncbi.nlm.nih.gov/29494034/>
79. Fithian DC, Paxton EW, Stone ML, Silva P, Davis DK, Elias DA i sur. Epidemiology and natural history of acute patellar dislocation. *Am J Sports Med.* 2004;32(5):1114–21.
80. Atkin DM, Fithian DC, Marangi KS, Stone ML, Dobson BE, Mendelsohn C. Characteristics of patients with primary acute lateral patellar dislocation and their recovery within the first 6 months of injury. *Am J Sports Med.* 2000;28(4):472–9.
81. Sillanpää P, Mattila VM, Iivonen T, Visuri T, Pihlajamäki H. Incidence and risk factors of acute traumatic primary patellar dislocation. *Med Sci Sports Exerc.* 2008;40(4):606–11.

82. Jaquith BP, Parikh SN. Predictors of recurrent patellar instability in children and adolescents after first-time dislocation. *J Pediatr Orthop.* 2017;37(7):484–90.
83. Palmu S, Kallio PE, Donell ST, Helenius I, Nietosvaara Y. Acute patellar dislocation in children and adolescents: a randomized clinical trial. *J Bone Joint Surg Am.* 2008;90(3):463–70.
84. Balcarek P, Oberthür S, Hopfensitz S, Frosch S, Walde TA, Wachowski MM i sur. Which patellae are likely to redislocate? *Knee Surg Sports Traumatol Arthrosc.* 2014;22(10):2308–14.
85. Bicos J, Fulkerson JP, Amis A. Current concepts review: the medial patellofemoral ligament. *Am J Sports Med.* 2007;35(3):484–92.
86. Beck P, Brown NA, Greis PE, Burks RT. Patellofemoral contact pressures and lateral patellar translation after medial patellofemoral ligament reconstruction. *Am J Sports Med.* 2007;35(9):1557–63.
87. Duran S, Cavusoglu M, Kocadal O, Sakman B. Association between trochlear morphology and chondromalacia patella: an MRI study. *Clin Imaging.* 2017;41:7–10.
88. Michael J, Wurth A, Eysel P, König D. Long-Term Results After Operative Treatment of Osteochondritis Dissecans of the Knee Joint-30 Year Results. *Int Orthop.* 2008;32(2):217–21.
89. Sailors M. Recognition and Treatment of Osteochondritis Dissecans of the Femoral Condyles. *J Athl Train.* 1994;29(4):302–6.
90. Gorbachova T, Melenevsky Y, Cohen M, Cerniglia BW. Osteochondral Lesions of the Knee: Differentiating the Most Common Entities at MRI. *Radiographics.* 2018;38(5):1478–95.
91. Schutzer SF, Ramsby GR, Fulkerson JP. Computed tomographic classification of patellofemoral pain patients. *Orthop Clin North Am.* 1986;17(2):235–48.
92. Goutallier D, Bernageau J, Lecudonnet B. [The measurement of the tibial tuberosity. Patella groove distanced technique and results (author's transl)]. *Rev Chir Orthop Reparatrice Appar Mot.* 1978;64(5):423–8. Francuski.
93. Inoue M, Shino K, Hirose H, Horibe S, Ono K. Subluxation of the patella. Computed tomography analysis of patellofemoral congruence. *J Bone Joint Surg Am.* 1988;70(9):1331–7.

94. Beasley LS, Vidal AF. Traumatic patellar dislocation in children and adolescents: treatment update and literature review. *Curr Opin Pediatr.* 2004;16(1):29–36.
95. Hughston JC, Deese M. Medial subluxation of the patella as a complication of lateral retinacular release. *Am J Sports Med.* 1988;16(4):383–8.
96. Gakhar H, Singhal A. Superior dislocation of the patella: case report and review of the literature. *J Emerg Med.* 2013;44(2):478–80.
97. Bassi RS, Kumar BA. Superior dislocation of the patella; a case report and review of the literature. *J Emerg Med.* 2003;20(1):97–8.
98. Garner JP, Pike JM, George CD. Intra-articular dislocation of the patella: two cases and literature review. *J Trauma.* 1999;47(4):780–3.
99. Christensen TC, Sanders TL, Pareek A, Mohan R, Dahm DL, Krych AJ. Risk Factors and Time to Recurrent Ipsilateral and Contralateral Patellar Dislocations. *Am J Sports Med.* 2017;45(9):2105–10.
100. Bessette M, Saluan P. Patellofemoral Pain and Instability in Adolescent Athletes. *Sports Med Arthrosc Rev.* 2016;24(4):144–9.
101. D'Ambrosi R, Migliorini F, Cerciello S, Guerra G, Corona K, Mangiavini L i sur. Management of the first episode of traumatic patellar dislocation: an international survey. *Knee Surg Sports Traumatol Arthrosc.* 2023;31(6):2257-65.
102. Crossley KM, Stefanik JJ, Selfe J, Collins NJ, Davis IS, Powers CM i sur. Patellofemoral pain consensus statement from the 4th International Patellofemoral Pain Research Retreat, Manchester. Part 1: Terminology, definitions, clinical examination, natural history, patellofemoral osteoarthritis and patient-reported outcome measures. *Br J Sports Med.* 2016;50(14):839–43.
103. Davies AP, Vince AS, Shepstone L, Donell ST, Glasgow MM. The radiologic prevalence of patellofemoral osteoarthritis. *Clin Orthop Relat Res.* 2002;(402):206–12.
104. Qiu Y, Lin C, Liu Q, Zhong Q, Tao K, Xing D i sur. Imaging features in incident radiographic patellofemoral osteoarthritis: the Beijing Shunyi osteoarthritis (BJS) study. *BMC Musculoskelet Disord.* 2019;20(1):359.
105. Stubbs B, Aluko Y, Myint PK, Smith TO. Prevalence of depressive symptoms and anxiety in osteoarthritis: a systematic review and meta-analysis. *Age Ageing.* 2016;45(2):228–35.

106. Bojanić I, Mahnik A, Jelić M, Josipović M, Smoljanović T. Ligament koji zasluzuje pozornost –medijalni patelofemoralni ligament. *Lijec Vjesn.* 2012;134(7-8):224–32.
107. Sallay PI, Poggi J, Speer KP, Garrett WE. Acute dislocation of the patella. A correlative pathoanatomic study. *Am J Sports Med* 1996;24(1):52–60.
108. Nizić D, Šimunović M, Radoš M, Potočki K, The clinical J-sign, Trochlear Dysplasia and the Tibial Tuberosity–Trochlear Groove Distance. EPOS [internet]. Annual Scientific Meeting - European Society of Musculoskeletal Radiology 2017. [pristupljeno 20.04.2023]. Dostupno na: https://epos.myesr.org/poster/esr/essr_2017/P-0200, Bari, Italija, 2017.
109. Luhmann SJ, Schoenecker PL, Dobbs MB, Eric Gordon J. Adolescent patellofemoral pain: implicating the medial patellofemoral ligament as the main pain generator. *J Child Orthop.* 2008;2(4):269–77.
110. Nomura E, Inoue M. Second-look arthroscopy of cartilage changes of the patellofemoral joint, especially the patella, following acute and recurrent patellar dislocation. *Osteoarthritis Cartilage.* 2005;13(11):1029-36.
111. Post WR. Clinical evaluation of patients with patellofemoral disorders. *Arthroscopy.* 1999;15(8):841–51.
112. Colaco H, Sivananthan S, James L. History and examination techniques. U: Sivananthan S, Sherry E, Warnke P, Miller MD, ur. *Mercer's textbook of orthopaedics and trauma.* 10. izd., London: CRC Press; 2012, str. 8–36.
113. Fredericson M, Yoon K. Physical examination and patellofemoral pain syndrome. *Am J Phys Med Rehabil.* 2006;85(3):234–43.
114. Gerbino PG. Immature and adolescent athletes. U: Schepsis AA, Busconi BD, ur. *Sports medicine.* Philadelphia, PA: Lippincott Williams & Wilkins; 2006, str. 61–80.
115. Tanner SM, Garth WP Jr, Soileau R, Lemons JE. A modified test for patellar instability: the biomechanical basis. *Clin J Sport Med.* 2003;13(6):327–38.
116. Arendt EA, Donell ST, Sillanpää PJ, Feller JA. The management of lateral patellar dislocation: state of the art. *J ISAKOS.* 2017;2(4):205–12.
117. Gonzalo A, Mitchell AWM, Healy JC. The lower limb. U: Butler P, Mitchell AWM, Healy JC, ur. *Applied radiological anatomy.* 2. izd. New York: Cambridge University Press; 2011, str. 319–65.
118. Feller JA, Amis AA, Andrish JT, Arendt EA, Erasmus PJ, Powers CM. Surgical biomechanics of the patellofemoral joint. *Arthroscopy.* 2007;23(5):542–53.

119. Redziniak DE, Diduch DR, Mihalko WM, Fulkerson JP, Novicoff WM, Sheibani-Rad S i sur. Patellar instability. *J Bone Joint Surg Am.* 2009;91(9):2264–75.
120. Andonovski A. Patellar instability: medial patellofemoral ligament reefing versus medial patellofemoral ligament reconstruction. *Maced J Med Sci.* 2012;5(4):444–52.
121. Park SK, Stefanyshyn DJ. Greater Q angle may not be a risk factor of patellofemoral pain syndrome. *Clin Biomech.* 2011;26(4):392–6.
122. Diduch DR, Gerdemant A. Disorders of the patellofemoral joint. U: Scuderi GR, Tria Jr. AJ, ur. *The knee. A comprehensive review.* Singapore: World Scientific Publishing; 2010, str. 195–206.
123. Madani A, Sadr AP, Yeganeh A, Shahoseini G. The correlation between Q-angle (clinical) and TTTG distance (axial computed tomography) in Firuzgar Hospital, 2008. *Med J Islam Repub Iran.* 2010;23(4):189–99.
124. Sheehan FT, Derasari A, Fine KM, Brindle TJ, Alter KE. Q-angle and J-sign: indicative of maltracking subgroups in patellofemoral pain. *Clin Orthop Relat Res.* 2010;(468):266–75.
125. Insall J, Salvati E. Patella position in the normal knee joint. *Radiology.* 1971;101(1):101–4.
126. Blackburne JS, Peel TE. A new method of measuring patellar height. *J Bone Joint Surg Br.* 1977;59(2):241–2.
127. Caton J, Deschamps G, Chambat P, Lerat JL, Dejour H. Patella Infera. Apropos of 128 cases. *Rev Chir Orthop Reparatrice Appar Mot.* 1982;68(5):317–25.
128. Merchant AC, Mercer RL, Jacobsen RH, Jacobsen RH, Cool CR. Roentgenographic analysis of patello-femoral congruence. *J Bone Joint Surg Am.* 1974;56(7):1391–6.
129. Laurin CA, Dussault R, Levesque HP. The tangential x-ray investigation of the patellofemoral joint: x-ray technique, diagnostic criteria and their interpretation. *Clin Orthop Relat Res.* 1979;(144):16–26.
130. Rhee DB, Kim HJ, Kwon DM, Kim J, Choi HW, Kim JK. Development of an Auxiliary Device for Patellar and Femoral Joint Tangential Axial Radiographic Imaging and a Method for Obtaining an Optimal Radiographic Image Using the Development. *Appl Bionics Biomech.* 2022;2022:5951285.

131. Jones RB, Barlett EC, Vainright JR, Carroll RG. CT determination of tibial tubercle lateralization in patients presenting with anterior knee pain. *Skeletal Radiol.* 1995;24(7):505–9.
132. Tolouei FM, Afshar A, Salarilak S, Sina A. CT Patellar Cortex Tilt Angle: A Radiological Method to Measure Patellar Tilt. *Iran J Radiol.* 2005;3(1):17–21.
133. Wagenaar FC, Koëter S, Anderson PG, Wymenga AB. Conventional radiography cannot replace CT scanning in detecting tibial tubercle lateralisation. *Knee.* 2007;14(1):51–4.
134. Delgado-Martins H. The bicondylo-patellar angle as a measure of patellar tilting. *Arch Orthop Trauma Surg.* 1980;96(4):303-4.
135. Blum A, Gillet R, Rauch A, Urbaneja A, Biouichi H, Dodin G i sur. 3D reconstructions, 4D imaging and postprocessing with CT in musculoskeletal disorders: Past, present and future. *Diagn Interv Imaging.* 2020;101(11):693–705.
136. Becher C, Fleischer B, Rase M, Schumacher T, Ettinger M, Ostermeier S i sur. Effects of upright weight bearing and the knee flexion angle on patellofemoral indices using magnetic resonance imaging in patients with patellofemoral instability. *Knee Surg Sports Traumatol Arthrosc.* 2017;25(8):2405–13.
137. Nizić D, Šimunović M, Pavliša G, Jelić M. Tibial tuberosity-tibial intercondylar midpoint distance measured on computed tomography scanner is not biased during knee rotation and could be clinically more relevant than current measurement systems. *Int Orthop.* 2021;45(4):959–70.
138. Bayhan IA, Kirat A, Alpay Y, Ozkul B, Kargin D. Tibial tubercle-trochlear groove distance and angle are higher in children with patellar instability. *Knee Surg Sports Traumatol Arthrosc.* 2018;26(12):3566–71.
139. Hernigou J, Chahidi E, Bouaboula M, Moest E, Callewier A, Kyriakydis T i sur. Knee size chart nomogram for evaluation of tibial tuberosity-trochlear groove distance in knees with or without history of patellofemoral instability. *Int Orthop.* 2018;42(12):2797-06.
140. Pennock AT, Alam M, Bastrom T. Variation in tibial tubercle–trochlear groove measurement as a function of age, sex, size, and patellar instability. *Am J Sports Med.* 2014;42(2):389–93.

141. Cooney AD, Kazi Z, Caplan N, Newby M, St Clair Gibson A, Kader DF. The relationship between quadriceps angle and tibial tuberosity-trochlear groove distance in patients with patellar instability. *Knee Surg Sports Traumatol Arthrosc.* 2012;20(12):2399–404.
142. Worden A, Kaar S, Owen J, Cutuk A. Radiographic and Anatomic Evaluation of Tibial Tubercle to Trochlear Groove Distance. *J Knee Surg.* 2016;29(7):589-93.
143. Seitlinger G, Scheurecker G, Högler R, Labey L, Innocenti B, Hofmann S. Tibial tubercle–posterior cruciate ligament distance: a new measurement to define the position of the tibial tubercle in patients with patellar dislocation. *Am J Sports Med.* 2012;40(5):1119–25.
144. Grelsamer RP, Weinstein CH, Gould J, Dubey A. Patellar tilt: the physical examination correlates with MR imaging. *Knee.* 2008;15(1):3–8.
145. Delgado-Martínez AD, Rodríguez-Merchán EC, Ballesteros R, Luna JD. Reproducibility of patellofemoral CT scan measurements. *Int Orthop.* 2000;24(1): 5–8.
146. Laurin CA, Lévesque HP, Dussault R, Labelle H, Peides JP. The abnormal lateral patellofemoral angle: a diagnostic roentgenographic sign of recurrent patellar subluxation. *J Bone Joint Surg Am.* 1978;60(1):55–60.
147. Nove-Josserand L, Dejour D. [Quadriceps dysplasia and patellar tilt in objective patellar instability]. *Rev Chir Orthop Reparatrice Appar Mot.* 1995;81(6):497–504. Francuski.
148. Sasaki T, Yagi T. Subluxation of the patella. Investigation by computerized tomography. *Int Orthop.* 1986;10(2):115–20.
149. Martinez S, Korobkin M, Fondren FB, Hedlund LW, Goldner JL. Diagnosis of patellofemoral malalignment by computed tomography. *J Comput Assist Tomogr.* 1983;7(6):1050–53.
150. Schutzer SF, Ramsby GR, Fulkerson JP. Computed tomographic classification of patellofemoral pain patients. *Orthop Clin North Am.* 1986;17(2):235–48.
151. Fulkerson JP, Schutzer SF, Ramsby GR, Bernstein RA. Computerized tomography of the patellofemoral joint before and after lateral release or realignment. *Arthroscopy.* 1987;3(1):19–24.

152. Wu G, Cao Y, Song G, Li Y, Zheng T, Zhang H i sur. The Increased Tibiofemoral Rotation: A Potential Contributing Factor for Patellar Maltracking in Patients with Recurrent Patellar Dislocation. *Orthop Surg.* 2022;14(7):1469–75.
153. Shu L, Yang X, He H, Chen B, Chen L, Ni Q. Morphological study of the vastus medialis oblique in recurrent patellar dislocation based on magnetic resonance images. *BMC Med Imaging.* 2021;21(1):3.
154. Kang H, Dong C, Tian G, Wang F. A Computed Tomography Study of the Association Between Increased Patellar Tilt Angle and Femoral Anteversion in 30 Patients with Recurrent Patellar Dislocation. *Med Sci Monit.* 2019;25:4370–76.
155. Escala JS, Mellado JM, Olona M, Giné J, Saurí A, Neyret P. Objective patellar instability: MR-based quantitative assessment of potentially associated anatomical features. *Knee Surg Sports Traumatol Arthrosc.* 2006;14(3):264–72.
156. Lin YF, Lin JJ, Jan MH, Wei TC, Shih HY, Cheng CK. Role of the vastus medialis obliquus in repositioning the patella: a dynamic computed tomography study. *Am J Sports Med.* 2008;36(4):741–6.
157. Liu LS, Zheng ZZ, Yuan HS. Significance of Diffusion Tensor Imaging of Vastus Medialis Oblique in Recurrent Patellar Dislocation. *Chin Med J.* 2017;130(6):642–46.
158. Zikria B, Rinaldi J, Guermazi A, Haj-Mirzaian A, Pishgar F, Roemer FW i sur. Lateral patellar tilt and its longitudinal association with patellofemoral osteoarthritis-related structural damage: Analysis of the osteoarthritis initiative data. *Knee.* 2020;27(6):1971–79.
159. Otsuki S, Nakajima M, Okamoto Y, Oda S, Hoshiyama Y, Lida G i sur. Correlation between varus knee malalignment and patellofemoral osteoarthritis. *Knee Surg Sports Traumatol Arthrosc.* 2016;24(1):176–81.
160. Powers CM. The influence of altered lower-extremity kinematics on patellofemoral joint dysfunction: a theoretical perspective. *J Orthop Sports Phys Ther.* 2003;33(11):639–46.
161. Lin KM, James EW, Aitchison AH, Schlichte LM, Wang G, Green DW. Increased tibiofemoral rotation on MRI with increasing clinical severity of patellar instability. *Knee Surg Sports Traumatol Arthrosc.* 2021;29(11):3735–42.

162. Lin YF, Jan MH, Lin DH, Cheng CK. Different effects of femoral and tibial rotation on the different measurements of patella tilting: An axial computed tomography study. *J Orthop Surg Res.* 2008;3:5.
163. Grelsamer RP, Bazos AN, Proctor CS. Radiographic analysis of patellar tilt. *J Bone Joint Surg Br.* 1993;75(5):822–4.
164. Cilengir AH, Cetinoglu YK, Kazimoglu C, Gelal MF, Mete BD, Elmali F i sur. The relationship between patellar tilt and quadriceps patellar tendon angle with anatomical variations and pathologies of the knee joint. *Eur J Radiol.* 2021;139:109719.
165. Keser S, Savranlar A, Bayar A, Ege A, Turhan E. Is there a relationship between anterior knee pain and femoral trochlear dysplasia? Assessment of lateral trochlear inclination by magnetic resonance imaging. *Knee Surg Sports Traumatol Arthrosc.* 2008;16(10):911–15.
166. Damgacı L, Özer H, Duran S. Patella-patellar tendon angle and lateral patella-tilt angle decrease patients with chondromalacia patella. *Knee Surg Sports Traumatol Arthrosc.* 2020;28(8):2715-21.
167. Katchburian MV, Bull AM, Shih YF, Heatley FW, Amis AA. Measurement of patellar tracking: assessment and analysis of the literature. *Clin Orthop Relat Res.* 2003;(412):241–59.
168. Giles LS, Webster KE, McClelland JA, Cook J. Can ultrasound measurements of muscle thickness be used to measure the size of individual quadriceps muscles in people with patellofemoral pain? *Phys Ther Sport.* 2015;16(1):45–52.
169. Strasser EM, Draskovits T, Praschak M, Quittan M, Graf A. Association between ultrasound measurements of muscle thickness, pennation angle, echogenicity and skeletal muscle strength in the elderly. *Age (Dordr).* 2013;35(6):2377–88.
170. Fukunaga T, Miyatani M, Tachi M, Kouzaki M, Kawakami Y, Kanehisa H. Muscle volume is a major determinant of joint torque in humans. *Acta Physiol Scand.* 2001;172(4):249–55.
171. Mitsiopoulos N, Baumgartner RN, Heymsfield SB, Lyons W, Gallagher D, Ross R. Cadaver validation of skeletal muscle measurement by magnetic resonance imaging and computerized tomography. *J Appl Physiol.* 1998;85(1):115–22.

172. Balcarek P, Oberthür S, Frosch S, Schüttrumpf JP, Stürmer KM. Vastus medialis obliquus muscle morphology in primary and recurrent lateral patellar instability. *Biomed Res Int*. 2014;2014:326586.
173. Strandberg S, Wretling ML, Wredmark T, Shalabi A. Reliability of computed tomography measurements in assessment of thigh muscle cross-sectional area and attenuation. *BMC Med Imaging*. 2010;10(18):11–8.
174. Moreland JR, Basset LW, Hanker GJ. Radiographic analysis of the axial alignment of the lower extremity. *J Bone Joint Surg Am*. 1987;69(5):745–9.
175. Balcarek P, Terwey A, Jung K, Walde TA, Frosch S, Schüttrumpf JP i sur. Influence of tibial slope asymmetry on femoral rotation in patients with lateral patellar instability. *Knee Surg Sports Traumatol Arthrosc*. 2012;21(9):2155–63.
176. Ghasemi A, Zahediasl S. Normality test for statistical analysis: a guide for non-statisticians. *Int J Endocrinol Metab*. 2012;10(2):486–9.
177. Landis JR, Koch GG. The measurement of observer agreement for categorical data. *Biometrics*. 1977;33(1):159–74.
178. Pattyn E, Verdonk P, Steyaert A, Vanden Bossche L, Van den Broecke W, Thijs Y i sur. Vastus medialis obliquus atrophy: does it exist in patellofemoral pain syndrome? *Am J Sports Med*. 2011;39(7):1450–5.
179. Werner S. Anterior knee pain: an update of physical therapy. *Knee Surg Sports Traumatol Arthrosc*. 2014;22(10):2286–94.
180. Sakai N, Luo ZP, Rand JA, An KN. The influence of weakness in the vastus medialis oblique muscle on the patellofemoral joint: an in vitro biomechanical study. *Clin Biomech (Bristol, Avon)*. 2000;15(5):335–9.
181. Syme G, Rowe P, Martin D, Daly G. Disability in patients with chronic patellofemoral pain syndrome: a randomised controlled trial of VMO selective training versus general quadriceps strengthening. *Man Ther*. 2009;14(3):252–63.
182. Pattyn E, Verdonk P, Steyaert A, Van Tiggelen D, Witvrouw E. Muscle functional MRI to evaluate quadriceps dysfunction in patellofemoral pain. *Med Sci Sports Exerc*. 2013;45(6):1023–9.
183. Dong C, Li M, Hao K, Zhao C, Piao K, Lin W i sur. Dose atrophy of vastus medialis obliquus and vastus lateralis exist in patients with patellofemoral pain syndrome. *J Orthop Surg Res*. 2021;16(1):128.

184. Kaya D, Citaker S, Kerimoglu U, Atay OA, Nyland J, Callaghan M i sur. Women with patellofemoral pain syndrome have quadriceps femoris volume and strength deficiency. *Knee Surg Sports Traumatol Arthrosc.* 2011;19(2):242–7.
185. Fox TA. Dysplasia of the quadriceps mechanism: hypoplasia of the vastus medialis muscle as related to the hypermobile patella syndrome. *Surg Clin North Am.* 1975;55(1):199–226.
186. Wang Y, Wluka AE, Berry PA, Siew T, Teichtahl AJ, Urquhart DM i sur. Increase in vastus medialis cross-sectional area is associated with reduced pain, cartilage loss, and joint replacement risk in knee osteoarthritis. *Arthritis Rheum.* 2012;64(12):3917–25.
187. Sherman SL, Deasis DP, Garrone AJ, Voss EE, Oliver HA. Return to Play after Patellar Stabilization. *Curr Rev Musculoskelet Med.* 2018;11(2):280–84.
188. Fredericson M, Powers CM. Practical management of patellofemoral pain. *Clin J Sport Med.* 2002;12(1):36–8.
189. Mirzabeigi E, Jordan C, Gronley JK. Isolation of the vastus medialis oblique muscle during exercise. *Am J Sports Med.* 1999;27(1):50–3.
190. Takagi S, Sato T, Watanabe S, Tanifuji O, Mochizuki T, Omori G i sur. Alignment in the transverse plane, but not sagittal or coronal plane, affects the risk of recurrent patella dislocation. *Knee Surg Sports Traumatol Arthrosc.* 2018;26(10):2891–8.
191. Tensho K, Akaoka Y, Shimodaira H, Takanashi S, Ikegami S, Kato H i sur. What components comprise the measurement of the Tibial tuberosity-trochlear groove distance in a patellar dislocation population? *J Bone Joint Surg Am.* 2015;97(17):1441–8.
192. Diederichs G, Issever AS, Scheffler S. MR Imaging of Patellar Instability: Injury Patterns and Assessment of Risk Factors¹. *RadioGraphics.* 2010;30(4):961–81.
193. Balcarek P, Radebold T, Schulz X, Vogel D. Geometry of Torsional Malalignment Syndrome: Trochlear Dysplasia but Not Torsion Predicts Lateral Patellar Instability. *Orthop J Sports Med.* 2019;7(3):2325967119829790.
194. Rezvanifar SC, Flesher BL, Jones KC, Elias JJ. Lateral patellar maltracking due to trochlear dysplasia: A computational study. *Knee.* 2019;26(6):1234–42.
195. Qin J, Chen D, Xu Z, Shi D, Dai J, Jiang Q. Evaluation of the Effect of the Sulcus Angle and Lateral to Medial Facet Ratio of the Patellar Groove on Patella Tracking in Aging Subjects with Stable Knee Joint. *Biomed Res Int.* 2018;2018:4396139.

11. KRATKA BIOGRAFIJA

Marko Šimunović rođen je 1985. godine u Novoj Gradiški. Oženjen je, otac dvoje djece. 2004. godine maturirao je u Općoj gimnaziji u Novoj Gradiški. Medicinski fakultet Sveučilišta u Rijeci upisao je 2004. godine i završio 2010. godine. Specijalizaciju iz radiologije za Klinički bolnički centar Zagreb započine 2012. godine, a specijalistički ispit polaže u Zagrebu 2018. godine. Tijekom specijalizacije završio je i poslijediplomski specijalistički studij „Klinička radiologija“. 2021. godine započine sa subspecijalizacijom iz ultrazvuka, a ispit polaže u ožujku 2023. godine. Akademске godine 2017./2018. upisao je poslijediplomski doktorski studij Biomedicina i zdravstvo na Medicinskom fakultetu Sveučilišta u Zagrebu. Sudjelovao je u objavi osam znanstvenih radova, od čega su dva rada indeksirana u prvoj i drugoj, a ostali u trećoj i četvrtoj kvartili prema WoS-u. Koautor je znanstvene monografije Plantaris „Alpha“, izdavač Medicinski fakultet Sveučilišta u Zagrebu 2020. godina. Sudionik je nekoliko znanstvenih projekata, aktivno sudjeluje na brojnim domaćim i međunarodnim radiološkim simpozijima i kongresima.