

Radiološki intervencijski postupci kod bolesti dojke

Bebek, Jana

Master's thesis / Diplomski rad

2023

Degree Grantor / Ustanova koja je dodijelila akademski / stručni stupanj: **University of Zagreb, School of Medicine / Sveučilište u Zagrebu, Medicinski fakultet**

Permanent link / Trajna poveznica: <https://um.nsk.hr/um:nbn:hr:105:505361>

Rights / Prava: [In copyright](#)/[Zaštićeno autorskim pravom.](#)

Download date / Datum preuzimanja: **2024-09-03**



Repository / Repozitorij:

[Dr Med - University of Zagreb School of Medicine Digital Repository](#)



**SVEUČILIŠTE U ZAGREBU
MEDICINSKI FAKULTET**

Jana Bebek

**Radiološki intervencijski postupci kod bolesti
dojke**

DIPLOMSKI RAD



Zagreb, 2023.

Ovaj diplomski rad izrađen je u Kliničkom zavodu za dijagnostičku i intervencijsku radiologiju Kliničke bolnice Dubrava pod vodstvom izv. prof. dr. sc. Gordane Ivanac i predan je na ocjenu u akademskoj godini 2022./2023.

Popis kratica

ACR BIRADS- engl. American College of Radiology Breast Imaging Reporting and Data System

ADH- atipična duktalna hiperplazija

ALH- atipična lobularna hiperplazija

CEMR- magnetska rezonanca s kontrastom (engl. contrast-enhanced magnetic resonance)

CEUS- ultrazvuk s kontrastom (engl. contrast-enhanced ultrasound)

CNB- biopsija širokom iglom (engl. core needle biopsy)

CT- kompjuterizirana tomografija

DBT- digitalna tomosinteza dojke

DCIS- intraduktalni karcinom *in situ* (engl. ductal carcinoma *in situ*)

FNAC- citološka punkcija (engl. fine-needle aspiraton cytology)

HER2- receptor za humani epidermalni faktor rasta 2 (engl. human epidermal growth factor receptor 2)

HIFU- fokusirani ultrazvuk visokog intenziteta (engl. high-intensity focused ultrasound)

LCIS- lobularni karcinom in situ (engl. lobular carcinoma *in situ*)

LITT- laserska ablacija (engl. laser interstitial thermal therapy)

MR- magnetska rezonanca

MWA- mikrovalna ablacija (engl. microwave ablation)

NST- karcinom nespecifičnog tipa (engl. no special type)

RFA- radiofrekvencijska ablacija (engl. radiofrequency ablation)

TDLU- terminalna duktulo-lobularna jedinica

UZV- ultrazvuk

VABB- vakuumski asistirana biopsija (engl. vacuum-assisted breast biopsy)

Sadržaj

Sažetak.....	
Summary	
1. Uvod	1
2. Anatomija dojke	1
3. Bolesti dojke.....	2
3.1 Benigne promjene dojke	2
3.1.1 Ciste.....	2
3.1.2 Fibroadenomi	2
3.1.3 Papilomi.....	3
3.1.4 Lipomi	3
3.1.5 Hamartomi.....	3
3.2 Proliferativna bolest dojke.....	4
3.2.1 Proliferativna bolest dojke bez znakova atipije	4
3.2.2 Proliferativna bolest dojke sa znakovima atipije	4
3.3 Karcinomi dojke	4
3.3.1 Neinvazivni karcinomi dojke	4
3.3.2 Mikroinvazivni karcinomi dojke.....	5
3.3.3 Invazivni karcinomi dojke	5
3.3.4 Klasifikacija karcinoma dojke.....	6
3.3.5 Prognostički i prediktivni čimbenici	6
3.3.6 Izgled karcinoma dojke na slikovnim pretregama.....	6
4. Metode dijagnostike bolesti dojke	7
4.1 Ultrazvuk (UZV)	8
4.2 Mamografija	8
4.3 Magnetska rezonanca (MR)	9
4.4 Kompjuterizirana tomografija (CT)	10
5. Intervencijska radiologija	11
6. Dijagnostički intervencijski postupci.....	12
6.1 Citološka punkcija (engl. Fine-needle aspiraton citology, FNAC)	12
6.2 Biopsija širokom iglom (engl. Core needle biopsy, CNB)	13
6.3 Vakuumski asistirana biopsija dojke (engl. Vacuum-assisted breast biopsy (VABB)) .	14
7. Terapijski intervencijski postupci.....	15
7.1 Radiofrekvencijska ablacija (engl. radiofrequency ablation, RFA).....	16

7.2 Mikrovalna ablacija (engl. microwave ablation, MWA).....	17
7.3 Fokusirani ultrazvuk visokog intenziteta (engl. high-intensity focused ultrasound, HIFU).....	18
7.4 Laserska ablacija (engl. laser interstitial thermal therapy, LITT).....	20
7.5 Krioablacija (engl. cryoablation).....	21
7.6 Rasprava.....	23
8. Zaključak.....	24
Zahvale.....	25
Literatura.....	26
Životopis.....	30

Sažetak

Radiološki intervencijski postupci kod bolesti dojke

Jana Bebek

Bolesti dojke predstavljaju jedan od najčešćih medicinskih problema s kojima se susreću žene diljem svijeta. Ova skupina obuhvaća različita stanja koja se javljaju u tkivu dojke, uključujući i dobroćudne i zloćudne promjene. Rak dojke je najčešća i najozbiljnija bolest dojke, ali i druga stanja poput fibroadenoma, papiloma, cista, infekcija i trauma također mogu izazvati simptome i komplikacije. Dijagnostička obrada bolesti dojke sastoji se od tri glavna dijela: kliničkog pregleda, slikovnih pretraga i biopsije iglom. Kliničkim pregledom se otkriju promjene u obliku kvržica, izbočina ili promjena na koži. Slikovne pretrage, poput mamografije, ultrazvuka i magnetske rezonancije, koriste se za detaljniju procjenu unutarnje strukture dojke i identifikaciju eventualnih promjena. Radiološki intervencijski postupci su minimalno invazivne tehnike koje koriste slikovno vođenje za dijagnostiku i liječenje bolesti dojke. U dijagnostičke intervencijske postupke ubrajaju se citološka punkcija, biopsija širokom iglom i vakuumski asistirana biopsija. Navedeni zahvati omogućuju uzimanje stanica odnosno tkiva za analizu bez potrebe za invazivnom kirurškom ekscizijom. Terapijski intervencijski postupci obuhvaćaju razne metode ablacija kojima se uništavaju tumori. U ovu skupinu pripadaju radiofrekvencijska ablacija (RFA), mikrovalna ablacija (MWA), fokusirani ultrazvuk visokog intenziteta (HIFU), laserska ablacija (LITT) i krioablacija. Cilj ovih postupaka je uništenje ili smanjenje neželjenih tvorbi, a izvode se pod nadzorom neke radiološke slikovne pretrage radi preciznosti. U usporedbi s tradicionalnom kirurgijom, intervencijski postupci imaju brojne prednosti - smanjena invazivnost, manja stopa komplikacija, skraćeno vrijeme boravka u bolnici i poboljšani estetski izgled. Međutim, potrebne su dodatne studije za usporedbu različitih radioloških intervencijskih postupaka i procjenu njihove dugoročne učinkovitosti i sigurnosti.

Ključne riječi: ablacija, biopsija, bolesti dojke, intervencijski postupci

Summary

Radiological interventional procedures in the breast diseases

Jana Bebek

Breast diseases represent one of the most common medical issues faced by women worldwide. This group includes various conditions that occur in the breast tissue, including both benign and malignant changes. Breast cancer is the most common and most serious breast disease, but other conditions such as fibroadenomas, papillomas, cysts, infections, and trauma can also cause symptoms and complications. The diagnostic evaluation of breast disease consists of three main parts: clinical examination, imaging tests, and needle biopsy. Clinical examination reveals changes in the form of lumps, bumps, or skin changes. Imaging tests, such as mammography, ultrasound, and magnetic resonance imaging, are used for a more detailed assessment of the internal structure of the breast and identification of possible changes. Radiological interventional procedures are minimally invasive techniques that use image guidance for the diagnosis and treatment of breast diseases. Diagnostic interventional procedures include fine-needle aspiration cytology, core needle biopsy, and vacuum-assisted breast biopsy. These procedures enable taking cells or tissue for analysis without the need for invasive surgical excision. Therapeutic intervention procedures include various ablation methods that destroy tumors. Radiofrequency ablation (RFA), microwave ablation (MWA), high-intensity focused ultrasound (HIFU), laser ablation (LITT), and cryoablation belong to this group. The goal of these procedures is the destruction or reduction of unwanted lesions, performed under the guidance of some radiological imaging to ensure precision. Compared to traditional surgery, interventional procedures offer numerous advantages, including reduced invasiveness, lower complication rate, shorter hospital stay, and improved aesthetic outcomes. However, additional studies are needed to compare different radiological interventional procedures and evaluate their long-term efficacy and safety.

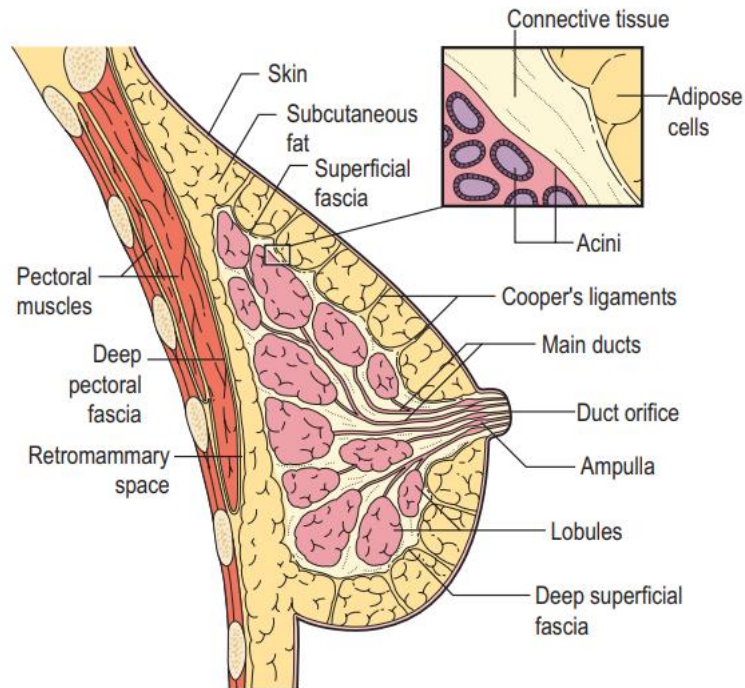
Key words: ablation, biopsy, breast diseases, interventional procedures

1. Uvod

Bolesti dojke obuhvaćaju razna stanja i poremećaje koji se razvijaju u tkivu dojke. Dojka je kompleksni organ sastavljen od žljezdanog tkiva, kanalića i potpornih struktura zbog čega je podložna raznim bolestima i poremećajima. Najznačajnija podjela bolesti dojke je na dobroćudne i zloćudne tumore. Važno je razumjeti i točno dijagnosticirati navedena stanja kako bi se pružilo odgovarajuće liječenje i skrb. Benigne bolesti dojke često uzrokuju nelagodu ili zabrinutost, ali ne predstavljaju izravnu prijetnju životu. Mogu uzrokovati fizičku nelagodu, utjecati na izgled dojke i izazvati anksioznost. S druge strane, rak dojke predstavlja značajan problem u zdravlju žena. Rak dojke je najčešći zloćudni tumor žena i značajan javnozdravstveni problem zemalja zapadnog svijeta. Rano otkrivanje putem redovitih mamografija i kliničkih pregleda dojke, kao i povećana svijest, poboljšali su stope preživljavanja i ishode liječenja kod pacijentica s rakom dojke. U Hrvatskoj se godišnje dijagnosticira otprilike 2600 novih slučajeva, a oko 800 pacijentica umre od zloćudne bolesti dojke. Liječenje bolesti dojke zahtijeva multidisciplinarni pristup koji uključuje radiologe, patologe, kirurge, onkologe i druge zdravstvene stručnjake. Točna dijagnoza, procjena stadija bolesti i individualizirani planovi liječenja ključni su za poboljšanje kvalitete života pacijentica. (1,2)

2. Anatomija dojke

Dojka se nalazi na stijenci prsnog koša te je pokrivena potkožnim masnim tkivom i kožom. Žljezdani parenhim se sastoji od 15 do 25 režnjeva. Svaki je režanj građen od granajućeg sustava kanalića koji počinje glavnim izvodnim kanalom i završava s terminalnim duktulo-lobularnih jedinica (TDLU). TDLU su mjesta proizvodnje mlijeka u dojkama tijekom dojenja. Broj TDLU-ova po režnju varira ovisno o dobi, dojenju, broju poroda i hormonskom statusu. Na kraju reproduktivnog razdoblja dolazi do povećanja količine masnog tkiva i do značajnog gubitka lobularnih jedinica, iako glavni duktalni sustav ostaje očuvan. Ove promjene u sastavu dojke manifestiraju se promjenama u gustoći dojke na mamografiji. Mlađe žene obično imaju gušće pozadinske uzorke, dok se gustoća smanjuje kod starijih žena kako se gušće žljezdano tkivo zamjenjuje masnim tkivom. (2,3)



Slika 1. Anatomija dojke. Prema: James J. The breast.

3. Bolesti dojke

3.1 Benigne promjene dojke

3.1.1 Ciste

Ciste su najčešće tvorbe na dojnama. Redovito su multiple i bilateralne. Javljaju se u mlađoj životnoj dobi (najčešće između 20. i 50. godine). Jednostavne ciste nisu povezane s povećanim rizikom za razvoj maligne bolesti. Na mamografiji i ultrazvuku se prikazuju kao dobro ograničene, okrugle ili ovalne tvorbe. Cista je na UZV-u anehogena do hipoehogena s obzirom na to da je ispunjena tekućim sadržajem. Kada je prisutno više karakteristika koje odgovaraju cisti, dijagnoza se postavlja na temelju ultrazvučnog pregleda. Također, odmah se može i aspirirati tekući sadržaj ciste. (3)

3.1.2 Fibroadenomi

Fibroadenomi su najčešće benigne solidne tvorbe dojki. Klinički se prezentiraju kao palpabilne kvržice. Javljaju se kod mladih žena, najčešće oko 30. godine života. Na mamografiji se obično prikazuju kao dobro definirane, okrugle ili ovalne tvorbe.

Ultrazvuk fibroadenom također pokazuje karakteristike benignih tvorbi, iako se ponekad mogu zamijeniti s dobro ograničenim karcinomima. Kako bi se potvrdila dijagnoza izvodi se biopsija širokom iglom. U žena mlađih od 30 godina često se izbjegava takva procedura jer je vjerojatnost da se radi o malignom tumoru vrlo niska. Međutim, fibroadenomi koji su veći od 3 cm ili koji brzo rastu obično se kirurški uklanjaju. (3)

3.1.3 Papilomi

Papilomi su benigni tumori koji se javljaju u kanalićima dojke, bilo centralno ili periferno. Mnogi papilomi izlučuju vodenastu tekućinu što dovodi do iscjetka bradavice. Na mamografiji se najčešće prikazuju kao dobro definirane tvorbe, smještene retroareolarno, a mogu biti multifokalni. Papilomi mogu biti povezani sa staničnom atipijom te u tom slučaju imaju povećani rizik od maligniteta, posebno ako su multifokalni. Budući da je nemoguće razlikovati papilome od papilarnih karcinoma na temelju slikovnih kriterija, potrebna je perkutana biopsija. U situacijama u kojima biopsija širokom iglom ne pokazuje dokaze o staničnoj atipiji, alternativa kirurškoj eksciziji je parcijalna perkutana ekscizija uz pomoć vakuumske asistiranе biopsije (VABB). (2,3)

3.1.4 Lipomi

Lipomi dojke su benigni tumori koji potječu iz masnog tkiva. Oni su dobro ograničene, kapsulirane, mekane i pokretne mase koje se mogu identificirati ultrazvukom. Lipomi dojke obično ne zahtijevaju kiruršku intervenciju, osim ako uzrokuju simptome, ako su veliki ili ako brzo rastu. (4)

3.1.5 Hamartomi

Hamartomi su benigni tumori dojke koji se sastoje od istih komponenti koje čine normalno tkivo dojke. Oni se mogu pojaviti u bilo kojoj životnoj dobi. Na slikovnom prikazu, hamartomi mogu biti slični drugim benignim masama, kao što su fibroadenomi. Može nastati komplikacija u dijagnostici jer uzorci perkutane biopsije mogu biti prikazani kao normalno tkivo dojke. (3)

3.2 Proliferativna bolest dojke

3.2.1 Proliferativna bolest dojke bez znakova atipije

Skupinu proliferativnih lezija bez znakova atipije karakterizira proliferacija dukalnog epitela i strome. U ovu skupinu pripadaju duktalna epitelna hiperplazija, sklerozirajuća adenoza, radijalni ožiljak i intraduktalni papilom. (2) Iako se mnoge proliferativne lezije bez atipije mogu samo pratiti, neke zahtijevaju detaljniju obradu i savjetovanje s kirurgom. (3)

3.2.2 Proliferativna bolest dojke sa znakovima atipije

Sve lezije s atipijom zahtijevaju detaljnu obradu jer imaju značajan rizik za nastanak karcinoma dojke. Atipična duktalna hiperplazija (ADH) i atipična lobularna hiperplazija (ALH) prijelazni su oblici prema duktalnom odnosno lobularnom karcinomu. Ne pojavljuju se specifični simptomi već se dijagnoza uglavnom postavlja mikroskopski nakon biopsije mikrokalcifikata. (2) Ne postoje posebne tehnike (imunohistokemijsko bojenje ili genetski molekularni testovi) koje mogu razlikovati ADH i ALH od niskog nuklearnog stupnja DCIS-a odnosno LCIS-a. (5)

3.3 Karcinomi dojke

3.3.1 Neinvazivni karcinomi dojke

Neinvazivni karcinomi dojke ili karcinomi *in situ* ne probijaju bazalnu membranu.

Intraduktalni karcinom *in situ* (DCIS) najčešći je oblik neinvazivnog karcinoma dojke (80 %). Nastaje proliferacijom epitelnih stanica unutar kanalića tkiva dojke. Ove stanice imaju morfološke karakteristike zloćudnih stanica. Više od 90 % DCIS-a potječe iz epitela terminalnih duktulo-lobularnih jedinica (TDLU). Smatra se da počinje kao atipična proliferacija epitela koja ispunjava lumen kanalića. DCIS obično nije palpabilan, već se otkriva putem mamografije ili biopsije dojke kod žena s fibrocističnim promjenama. Također, DCIS se ne razvija uvijek u invazivni karcinom, a ako dođe do invazije, proces obično traje godinama ili desetljećima. Najčešće se nalazi kod žena između 40. i 60. godine. Zahvaljujući čestim mamografskim pretragama dijagnostika DCIS-a je poboljšana. Neki invazivni karcinomi imaju vrlo kratak intraduktalni stadij te postaju invazivni prije nego što se mogu otkriti mamografskim pregledom. Zbog toga postoji veća vjerojatnost da će mamografija otkriti spororastući *in situ* karcinom koji se možda nikada ne bi razvio u invazivni

karcinom. Stoga, DCIS predstavlja veliki izazov u dijagnostici i kliničkom pristupu. (2,5)

Lobularni karcinom in situ (20 %) pojavljuje se uglavnom kod mlađih žena. Oko 30-40 % žena ima bilateralno zahvaćene dojke, a također se u većini slučajeva nalazi više žarišta LCIS-a unutar iste dojke. LCIS se obično dijagnosticira tijekom biopsije koja je izvedena iz drugih razloga jer se rijetko može otkriti palpacijom ili mamografskim pregledom. Tijekom dijagnosticiranja i liječenja LCIS-a suočava se sa sličnim izazovima kao i kod DCIS-a, budući da nije moguće pouzdano razlikovati lezije koje će se razviti u invazivni karcinom od onih koje to neće. (2)

3.3.2 Mikroinvazivni karcinomi dojke

Mikroinvazivni karcinom se definira kao bilo koji karcinom dojke koji pokazuje stromalnu invaziju koja ne prelazi 1 mm. Ovaj termin se može primijeniti na duktalne i lobularne lezije, pri čemu su duktalne lezije češće. Da bi se potvrdila dijagnoza, može biti potrebno provesti imunohistokemijsko ispitivanje s markerima mioepitelnih stanica kako bi se istaknula mikroinvazivna epitelna komponenta. Pacijenti s mikroinvazivnim karcinomom su podložni metastazama u limfne čvorove, ali njihova stopa preživljavanja je bolja u usporedbi s pacijentima s T1 invazivnim karcinomom. (5)

3.3.3 Invazivni karcinomi dojke

Invazivni karcinomi dojke probijaju bazalnu membranu i šire se u okolno tkivo. Najčešći histološki tipovi jesu invazivni karcinom nespecifičnog tipa (NST) i invazivni lobularni karcinom.

Invazivni karcinom nespecifičnog tipa (duktalni karcinom) pojavljuje se u 80 % svih malignih tumora dojke. Već se u ranom stadiju manifestira kao kvržica čvrste konzistencije. Veličina tumora varira, međutim većinski je oko 2 cm pri postavljanju dijagnoze. Najčešće se dijagnosticira palpacijom i mamografijom. (2)

Invazivni lobularni karcinom pojavljuje se u 10 % slučajeva. Pretežno je udružen sa LCIS-om. Porast incidencije ovoga tumora među ženama starijim od 50 godina povezuje se sa sve češćim korištenjem hormonske nadomjesne terapije. Uglavnom se otkriva palpacijom te je redovito bilateralan i multicentričan. (2)

Preostalih 10 % slučajeva pripada nekom specifičnom histološkom tipu raka dojke (tubularni, mucinozni, papilarni...) (1)

3.3.4 Klasifikacija karcinoma dojke

Histološki stupanj određuje ponašanje tumora, slikovne prikaze i prognozu. Morfološke značajke na kojima se temelji histološki stupanj uključuju formiranje tubula, nuklearni pleomorfizam i učestalost mitoz. Tumori niskog gradusa koji su dobro diferencirani rastu sporije i manja je vjerojatnost da će metastazirati. Rak dojke se sve više klasificira prema svojem imunofenotipu. Luminalni karcinomi su pozitivni na estrogenske (ER) i progesteronske receptore (PR), dok su negativni na humani epidermalni faktor rasta 2 (HER2). Luminalna skupina često se dijeli na podskupine A i B, ovisno o stopi stanične proliferacije koja se mjeri prisutnošću proteina Ki67. Luminalni tumor tipa A sadrži visoku razinu estrogenskih i progesteronskih receptora, Ki-67 manji od 20 % i HER2 negativnost. Luminalni tumor tipa B ima razinu progesteronskih receptora nižu od 20 % ili Ki-67 viši od 20 %, ili HER2 pozitivnost. (1) Prisutnost proteina Ki67 ukazuje na skupinu žena s visokom stopom proliferacije koja ima veću korist od kemoterapije. HER2 pozitivni karcinomi su zasebna skupina koja se često liječi anti-HER2 lijekovima, dok su trostruko negativni tumori (negativni na ER, PR i HER2 receptore) izrazito agresivna podskupina. (1,3)

3.3.5 Prognostički i prediktivni čimbenici

Glavni prognostički čimbenici koji određuju vjerojatnost izlječenja su veličina tumora, stupanj zloćudnosti tumora, miotički indeks Ki-67, proširenost na aksilarne limfne čvorove, dob pacijentice, hormonski status te HER2 status. O navedenim čimbenicima ovisi duljina preživljenja. Prediktivni čimbenici su oni koji određuju vjerojatnost odgovora tumora na terapiju. Najvažniji prediktivni čimbenici su hormonski status i HER2 status. O njima ovisi učinkovitost hormonske i imunoterapije. (1)

3.3.6 Izgled karcinoma dojke na slikovnim pretregama

Karcinomi se na mamografiji obično prikazuju kao nejasne ili šiljaste mase, međutim ponekad brzo rastući trostruko negativni tumor može izgledati relativno dobro definiran, slično benignoj leziji poput fibroadenoma. Mnogi karcinomi dojke nastaju iz područja duktalnog karcinoma in situ (DCIS) i povezani su s mikrokalCIFikatima na mamografiji. Posebni tipovi tumora mogu imati karakteristične mamografske značajke. Lobularni karcinomi mogu biti teško uočljivi na mamografiji zbog svoje tendencije da se difuzno infiltriraju u masno tkivo. U usporedbi s duktalnim NST tumorima, lobularni karcinomi češće se prikazuju samo na jednoj mamografskoj snimci, manje su povezani s mikrokalCIFikatima i češće se prikazuju kao nejasna.

Mogućnost prepoznavanja malih ili suptilnih karcinoma na mamografiji poboljšava se kada su dostupne dvije standardne mamografske snimke i kada se pretraže prethodne pretrage radi usporedbe. Povećanje mase ili pojava nove mase ukazuju na sumnju na malignitet, dok je lezija koja se godinama ne mijenja obično benigna. Višestruke mase u obje dojke ukazuju na benignu bolest poput cista ili fibroadenoma. (3)

Na ultrazvuku postoje karakteristične značajke malignih tumor: loše definirane mase, obično imaju veću visinu od širine i često se primjećuje posteriorno akustično zatamnjenje zbog smanjenje propusnosti ultrazvučnog snopa kroz gusto tumorsko tkivo. Slabo diferencirani tumori visokog stupnja češće su dobro definirani bez posteriornog akustičnog zatamnjenja. (3)

Postavljanje dijagnoze karcinoma dojke predstavlja ključan korak u izlječenju zloćudne bolesti. Slikovne pretrage, poput mamografije i ultrazvuka dojke, imaju važnu ulogu u ranoj detekciji potencijalnih abnormalnosti. Međutim, u mnogim slučajevima, zbog velike varijabilnosti izgleda i karakteristika tih tvorbi, nije moguće postaviti sigurnu dijagnozu samo na temelju slikovnih pretraga. U takvim situacijama, dijagnostički intervencijski postupci postaju neophodni za pružanje točne dijagnoze. Biopsije i punkcije omogućuju detaljnu analizu uzorka i pomažu u procjeni stadija tumora dojke, što je ključno za planiranje daljnjeg liječenja.

4. Metode dijagnostike bolesti dojke

Mamografija i ultrazvuk su osnovne slikovne metode za obradu žena sa simptomima na dojkama. Magnetska rezonanca (MR) se koristi kao dodatna dijagnostička metoda zbog visoke osjetljivosti za invazivni karcinom dojke. Kombinacija slikovnih metoda, kliničkog pregleda i biopsije iglom - poznata kao "trostruka procjena" očekivani je standard za dijagnozu bolesti dojke. (3) Nalazi svih dijagnostičkih metoda tumače se prema ACR BIRADS-u (American College of Radiology Breast Imaging Reporting and Data System), klasifikaciji iz 1992. godine. Ova klasifikacija podijeljena je u sedam kategorija kako bi se omogućilo jednostavnije uspoređivanje nalaza i odredio daljnji dijagnostički postupak i potrebno liječenje. (5)

BIRADS 0 – nejasan nalaz, potrebna dopunska obrada (uključuje tehnički loše snimke)

BIRADS 1 – normalan nalaz

BIRADS 2 – lezija sigurno benignih karakteristika

BIRADS 3 – prisutna abnormalnost neodređene važnosti, koja je vjerojatno benigna

BIRADS 4 – svojstva suspektna na malignost

BIRADS 5 – maligna svojstva (6)

4.1 Ultrazvuk (UZV)

Ultrazvuk se često koristi kao metoda za otkrivanje i dijagnosticiranje tumora dojke. Ultrazvuk može procijeniti morfologiju, orijentaciju, unutarnju strukturu i rubove lezija iz više ravnina s visokom rezolucijom. Lako je dostupan, jeftin i ne zrači. (7) Glavna uloga ultrazvuka je obrada palpabilnih tvorbi ili nepalpabilnih nepravilnosti otkrivenih mamografijom. Budući da ultrazvuk dojke ne koristi ionizirajuće zračenje, on je metoda prvog izbora pri obradi žena mlađih od 35 godina koje imaju kvržicu u dojci te kod procjene kvržica koje se razvijaju tijekom trudnoće ili dojenja. Izuzetno je koristan u vođenju postupaka, uključujući biopsiju, aspiraciju i ablaciju. (8) S obzirom na mogućnost promatranja ravnine i kuta između lezije i igle u svakom trenutku, moguće je fleksibilno prilagođavanje smjera i položaja igle. (7,9) Ultrazvučno vođeni zahvati na dojci mogu biti zahtjevni za izvođenje, posebno kada je ciljna lezija u blizini bradavice, kože ili implantata. (10) Kao i kod svih ultrazvučnih pregleda, učinkovitost ultrazvuka dojke uvelike ovisi o vještini i iskustvu liječnika. (8) Mana ultrazvuka u usporedbi s mamografijom je slabija sposobnost otkrivanja i karakterizacije mikrokalcifikata zbog manje rezolucije. S visokofrekventnim pretvaračima moguće je otkriti područja mikrokalcifikata unutar masne lezije ili veće mikrokalcifikate. Međutim, adekvatna procjena tipičnih značajki benignih ili malignih kalcifikacija nije moguća pomoću ultrazvuka, a manje mikrokalcifikacije, posebno one koje se pojavljuju izvan masne lezije, mogu proći nezapažene. (8) Ultrazvukom se može bolje procijeniti veličina tumora u usporedbi s mamografijom te se može otkriti intraduktalno proširenje tumora ili neprepoznatu multifokalnu bolest koja nije vidljiva na mamogramu. (3)

Doppler-ultrazvuk koristi se za mjerenje brzine i smjera protoka krvi u krvnim žilama. Temelji se na Dopplerovom efektu koji analizira razliku između frekvencije ultrazvučnog vala koji se emitira iz sonde i frekvencije vala koji se detektira. Doppler-ultrazvuk može biti koristan u razlikovanju malignih i benignih lezija dojke jer maligne lezije obično pokazuju veći stupanj vaskularizacije u usporedbi s benignim. (11) Elastografija je tehnika ultrazvuka koja se koristi za mjerenje tvrdoće tkiva, a temelji se na povećanoj tvrdoći većine malignih tkiva. (12) Dopplerov ultrazvuk i elastografija mogu pomoći u razlikovanju benignih i malignih masa. Doppler može pokazati nepravilne i centralno prodiruće krvne žile u malignoj masi. S druge strane, benigni tumori poput fibroadenoma obično pokazuju premještanje normalnih krvnih žila oko ruba lezije. Elastografija malignih lezija obično pokazuje područja povećane elastičnosti, pri čemu je područje povećane tkivne tvrdoće veće od promjene vidljive na sivim skalama. (3)

4.2 Mamografija

Digitalna mamografija, dvodimenzionalni (2D) rendgenski prikaz dojke, jedna je od glavnih slikovnih metoda za dijagnostiku bolesti dojke. Temelji se na prikazu

calcifikata. Glavne indikacije za mamografiju pojavljuju se kod žena starijih od 40 godina i uključuju evaluaciju simptoma i znakova na dojci, uključujući kvržice, zadebljanje kože, deformitete, povlačenje bradavice, iscjedak iz bradavice i ekcem na bradavici. To je osnovna tehnika za probir raka dojke i praćenje pacijentica koje su već bile liječene zbog raka dojke. Također se može koristiti za vođenje biopsije i postupaka preoperativne lokalizacije. (3) Glavna mana mamografije jest zračenje. Iako, istraživanja pokazuju da je doza zračenja zadobivena prilikom mamografije dovoljno niska da se ostvari ukupna korist od probira u smislu spašenih života. Još jedna negativna strana je rizik od lažno pozitivnih rezultata probira. To može dovesti do dodatnih slikovnih pretraga i postupaka, pa čak i kirurškog uklanjanja benignih tvorbi koje nikada ne bi postale simptomatične. Lažno pozitivni rezultati probira češći su kod mlađih žena jer je mamografija manje specifična u toj populaciji, a karcinom je manje učestao. (4)

Mamografija je najvažnija metoda probira za rak dojke. U Hrvatskoj je 2006. godine uspostavljen Nacionalni program ranog otkrivanja raka dojke. Cilj programa je obuhvatiti sve žene u dobi od 50 do 69 godina. Prema popisu stanovništva iz 2011. godine, u ovoj dobnoj skupini postoji oko 600.000 žena. Žene se pozivaju na mamografski pregled jednom svake dvije godine. Glavni ciljevi programa su smanjenje smrtnosti od raka dojke, otkrivanje raka u ranim stadijima u većem postotku nego što je trenutno slučaj te poboljšanje kvalitete života žena koje imaju dijagnosticiran rak dojke. Liječnici obiteljske medicine imaju zadatak pratiti odaziv ugovorenih pacijentica i utvrditi razloge nedolaska na pregled. (6)

Digitalna tomosinteza dojke (DBT) je oblik sekcijskog snimanja koji se stvara digitalnom rekonstrukcijom više mamografskih slika u preklapajuće presjeke. Često se naziva i "trodimenzionalna" (3D) mamografija. DBT reducira utjecaj preklapajućeg tkiva prikazujući jedan tanki presjek tkiva odjednom i pokazala se vrijednom za otkrivanje i evaluaciju fokalnih asimetrija i nekih očiglednih masa. (9) Tomosinteza može smanjiti potrebu za ponovnim pregledom i može povećati otkrivanje raka u usporedbi s dvodimenzionalnom (2D) digitalnom mamografijom. Nastoji se maksimalno smanjiti količinu zračenja, a digitalne 2D slike mogu se generirati iz tomosintetskih prikaza, čime se smanjuje potreba za odvojenim 2D slikama. Također, tomosinteza je skuplja od digitalne mamografije. Upotreba tomosinteze u mamografiji sve više raste u Sjedinjenim Američkim Državama. (4)

4.3 Magnetska rezonanca (MR)

Magnetska rezonanca (MR) je napredna slikovna metoda koja donosi mnoge prednosti u dijagnostici i praćenju bolesti dojke. Važno je naglasiti da magnetska rezonanca dojke nudi brojne prednosti u odnosu na druge slikovne metode. Ona ne koristi ionizirajuće zračenje, što je čini sigurnom opcijom za pacijente koji se podvrgavaju redovitim pregledima. Ova tehnika također pruža izvrsnu vizualizaciju mekih tkiva i detalja anatomije dojke, što je od velike važnosti u dijagnostici i

praćenju bolesti dojke. (13) Iako mamografske tehnike i ultrazvuk ostaju najčešće korištene slikovne pretrage za dojku, MR s kontrastom postaje sve važnija metoda, uglavnom zbog visoke osjetljivosti za otkrivanje invazivnog raka dojke koja se u mnogim studijama približava 100 %. Glavne indikacije su određivanje lokalne proširenosti raka dojke, probir visokorizičnih žena i praćenje odgovora na neoadjuvantnu kemoterapiju. MR se također koristi za procjenu integriteta implantata u dojci. (3) Učinkovitost MR-a kao metode probira kod pacijenata s visokim rizikom od raka dojke potvrđena je u više studija. Probirna MR kao dodatak probirnoj mamografiji sastavni je dio trenutnih smjernica za mnoge žene s visokim rizikom od raka dojke, poput onih s poznatom BRCA mutacijom ili onih s predviđenim životnim rizikom od preko 20 %. Mane MR-a dojke kao metode probira uključuju značajne troškove testa, izloženost gadoliniju te nelagodu ili klaustrofobiju, što može biti ograničavajući faktor kod značajnog broja pacijenata. (4)

4.4 Kompjuterizirana tomografija (CT)

Kompjuterizirana tomografija dojke je slikovna metoda koja ima potencijal za procjenu abnormalnosti dojke. Iako se CT tradicionalno ne koristi kao primarna slikovna metoda za procjenu dojke, može pružiti vrijedne informacije u određenim kliničkim situacijama. CT dojke nudi prednosti poput visoke prostorne razlučivosti i sposobnosti snimanja u više ravnina. Međutim, uloga CT-a dojke i njezina klinička korisnost još uvijek se razvijaju, a potrebna su daljnja istraživanja kako bi se utvrdile precizne indikacije i ograničenja. (14) Slučajno otkriveni nalazi dojke na CT snimkama prsnog koša predstavljaju poseban izazov za radiologe. S jedne strane, prihvaćeno je da CT nije adekvatna slikovna metoda za procjenu abnormalnosti dojke, pa mnogi radiolozi odustaju od pokušaja analize nalaza dojke. S druge strane, CT snimka prsnog koša napravljena iz drugog razloga može pružiti prvu procjenu tkiva dojke pacijenta, posebno ako su mlađi ili su odlučili ne podvrgnuti se redovitim mamografskim pregledima. (15) Potencijalne prednosti zahvata pod nadzorom CT-a u odnosu na zahvate pod nadzorom MR-a uključuju niži trošak i brže vrijeme akvizicije slika. Također, može se izvoditi u ležećem ili bočnom položaju, što je često udobnije za pacijenta i izbjegava potrebu za kompresijom dojke. Međutim, glavni nedostatak koji je povezan sa zahvatima pod vodstvom CT-a je izlaganje ionizirajućem zračenju. (14)

5. Intervencijska radiologija

Intervencijska radiologija obuhvaća metode koje su prvobitno razvijene u dijagnostičkoj radiologiji, ali imaju široku primjenu u kliničkoj medicini i kirurgiji. Osnovna ideja je izvršiti zahvat kroz mali otvor na tijelu. Najčešće se izvodi pod kontrolom rendgena, iako se danas vizualizacija može postići i pomoću ultrazvuka, magnetske rezonance ili malih kamera. Takvi intervencijski zahvati smanjuju potrebu za skupim operacijskim dvoranama i općom anestezijom, a pacijent se brže oporavlja i može biti otpušten iz bolnice istoga dana. Ovaj koncept je rezultirao ubrzanjem razvoja terapijskih postupaka u svim granama medicine. Napredak tehnologije medicinskih postupaka i terapija prati razvoj sve učinkovitijih i manje invazivnih procedura. (16,17)

Intervencijske radiološke tehnike mogu se podijeliti na vaskularne i nevaskularne. U vaskularne tehnike pripadaju angioplastika i embolizacija. Angioplastika je širenje krvnih žila pomoću balona ili stentova, dok embolizacija podrazumijeva dopremu sredstva za zgrušavanje pomoću katetera do mjesta krvarenja. U nevaskularne tehnike spadaju biopsije, drenaže i ablacije. Glavni cilj biopsije jest uzimanje uzorka tkiva za analizu izbjegavajući pritom invazivni kirurški zahvat. Drenažom evakuiramo tekući sadržaj kroz mali otvor, a ablacijom uništavamo tkivo kateterom ili sondom. Sve navedene metode koriste se u raznim granama medicine odnosno u raznim organskim sustavima. (17)

Seldingerova tehnika je zajednički nazivnik gotovo svih intervencijskih radioloških postupaka. Seldinger je opisao upotrebu vodilice koja zamjenjuje iglu i pojednostavljuje perkutani pristup krvnim žilama. Korištenje vodilice omogućuje precizno postavljanje s malim početnim mjestom ulaska. Iako ulazna točka može biti mala, učinci intervencije mogu biti jednako značajni kao kod velike operativne kirurgije. (16)

Izvođenje zahvata pod kontrolom slikovne pretrage nužno je za sve intervencijske postupke. Započelo je rendgenskom fluoroskopijom koja se uglavnom koristila za vizualizaciju kostiju i krvnih žila ispunjenih kontrastnim sredstvom, a sada uključuje i ultrazvuk (UZV), kompjuteriziranu tomografiju (CT), magnetsku rezonancu (MR) i nuklearnu medicinu, poput pozitronske emisijske tomografije u kombinaciji s CT-om (PET/CT). (18) Dok se dijagnostička slikovna obrada temelji na snimanju najbolje kvalitete, intervencijska slikovna obrada stavlja naglasak na snimanje u stvarnom vremenu s nižom dozom zračenja, uz održavanje visoke kvalitete snimaka. (18)

Medicinske slikovne pretrage imaju pet ključnih uloga u terapiji i intervencijskim zahvatima. Predproceduralno slikovne pretrage koriste se u svrhu planiranja postupka. Intraproceduralno, slikovne pretrage omogućuju pozicioniranje uvedene igle ili katetera te praćenje tkivne promjene tijekom cijelog zahvata. Intraproceduralne kontrole prikazuju napredak tijekom zahvata na temelju kojeg se odlučuje o eventualnim promjenama. Postproceduralno slikovne metode pružaju uvid u učinkovitost zahvata i potrebu za daljnjom intervencijom. (18)

U zadnje vrijeme, intervencijska radiologija se pokazala kao bolji i jednostavniji način liječenja u usporedbi s nekim tradicionalnim kirurškim tehnikama. Ova disciplina se također savršeno uklapa u strategije smanjenja troškova zdravstvene skrbi koje se primjenjuju u većini razvijenih zemalja. Osim u intervencijskoj radiologiji, ove tehnike su prisutne i u drugim specijalizacijama, kao npr. koronarografija u kardiologiji. Zasižno postoje razne mogućnosti primjene intervencijskih zahvata u mnogim granama medicine. Međutim, valja imati na umu važnost adekvatne edukacije i iskustva u liječenju određenih patologija nekom od novorazvijenih metoda. (16)

6. Dijagnostički intervencijski postupci

Dijagnostički intervencijski postupci imaju ključnu ulogu u točnoj dijagnozi različitih medicinskih stanja. Ove minimalno invazivne tehnike podrazumijevaju uzimanje uzoraka tkiva ili tekućine iz tijela radi histopatološke analize. Pružaju vrijedne informacije koje pomažu u određivanju prirode, obujma i odgovarajućeg tijeka liječenja bolesti. Ovi postupci pridonose izbjegavanju nepotrebnih kirurških zahvata ili invazivnih postupaka pružajući točne informacije o bolesti, što dovodi do poboljšanih ishoda pacijenata i unaprjeđenja kvalitete skrbi. (3)

6.1 Citološka punkcija (engl. Fine-needle aspiraton cytology, FNAC)

Citološka punkcija je minimalno invazivna metoda uzimanja uzorka tkiva. Izvodi se tankom iglom (21 do 25 Gauge (G)) kojom se prikupljaju stanice za citološku analizu. Izvodi se većinski pod kontrolom ultrazvuka, a aspirirani materijal se fiksira na stakalce i proučava pod mikroskopom. Tijekom punkcije nije potrebna lokalna anestezija. Najčešće je indicirana kod pacijentica s palpabilnim tvorbama ili abnormalnim nalazom mamografije. Prilikom dijagnostike malignih tvorbi, citološki nalaz se ne smatra metodom prvog izbora s obzirom na to da se uzima mala količina uzorka te da je visok udio neadekvatnih uzoraka (35.4 %). (19–21) Dva su glavna nedostatka citološke punkcije; citološki je teško razlikovati atipičnu duktalnu hiperplaziju (ADH) od duktalnog karcinoma in situ (DCIS) odnosno DCIS-a od invazivnog karcinoma te je potpuno neprikladna metoda za dijagnostiku mikrokalifikata. (9,19) Kvaliteta uzorka najviše ovisi o veličini tvorbe koju punktiramo i iskustvu liječnika koji izvodi pretrag. Najznačajnije indikacije za citološku punkciju jesu punkcija aksilarnog limfnog čvora kod sumnje na malignu bolest dojke ili kod određivanja proširenosti bolesti, punkcija sumnjivih tvorbi kada je potrebna brza dijagnostika ili punkcija udaljenih lezija prije definitivne biopsije osnovne lezije. (12)

Prednosti punkcije u odnosu na druge dijagnostičke postupke su ekonomska isplativost, bezbolnost, mogućnost izvođenja u ambulanti bez zahtjeva za skupom

opremom te smanjen rizik od krvarenja kod pacijentica na antikoagulantnoj terapiji. Također, citološku punkciju zbog njezine jednostavnosti izvode i liječnici obiteljske medicine, medicinske sestre, internisti, radiolozi, kirurzi i mnogi drugi. (20) U usporedbi s perkutanom biopsijom, tijekom punkcije koristi se tanja igla što reducira vjerojatno komplikacije uključujući hematoma, pneumotoraks i slično. (21) Iako je navedena među dijagnostičkim metodama, punkcija može biti terapijska kod velikih simptomatskih cisti čiji sadržaj treba evakuirati. (20)

Nalazi citoloških punkcija svrstavaju se u jednu od 5 kategorija:

- C1 Neadekvatan uzorak
- C2 Benigno
- C3 Atipija (vjerojatno benigno)
- C4 Suspektno
- C5 Maligno (6)

6.2 Biopsija širokom iglom (engl. Core needle biopsy, CNB)

Biopsija širokom iglom zlatni je standard dijagnostike palpabilnih i ne-palpabilnih lezija dojki. Najčešće ju izvode radiolozi ili kirurzi koristeći široku iglu (12 do 18 Gauge (G)). Biopsija se preferira nad citološkom punkcijom jer se osim citološke analize dobiva i uzorak za patohistološku analizu. (5) To uključuje uzimanje cilindra tkiva, čiji promjer i duljina ovise o instrumentima koji se koriste. Dijagnostička učinkovitost poboljšava se povećanjem količine uzetog tkiva. Prednost biopsije širokom iglom je da pruža adekvatno tkivo za definitivnu histološku dijagnozu za razlikovanje invazivnog karcinoma od karcinoma in situ, kod pacijenata kod kojih citološka punkcija nije bila dovoljno pouzdana, a imaju sumnjive radiološke nalaze. (19) Za razliku od punkcije tankom iglom, za biopsiju je potrebna lokalna anestezija, a rezultat se ne može dobiti odmah. Uzorci se stavljaju ih u odvojene posudice, fiksiraju formalinom, a zatim uklope u parafinske blokove. Rezanjem dobivamo tanke segmente koji se proučavaju na nekoliko različitih razina, pružajući sve potrebne karakteristike tumora: njegov invazivni karakter, diferencijacija, stupanj, hormonski receptori, imunološki ili genetski markeri. (9) Komplikacije postupka biopsije temeljnom iglom uključuju krvarenje, reaktivne nodule vretenastih stanica i epidermalne inkluzijske ciste. (5)

Nalazi core biopsije svrstavaju se u jednu od 5 kategorija:

- B1 Nezadovoljavajuće/normalno tkivo dojke
- B2 Benigno
- B3 Benigno, ali neodređenog malignog potencijala
- B4 Suspektno na malignost
- B5 Maligno (6)

Prema istraživanju koje su proveli Saha i suradnici uspoređene su glavne karakteristike citološke punkcije i biopsije širokom iglom. Iako FNAC i CNB imaju istu specifičnost, biopsija širokom iglom ima veću osjetljivost i pouzdanost (Tablica 1.)

Tablica 1. Usporedba FNAC i CNB. Prema Saha i sur. (2016.) (22)

	FNAC	CNB
Osjetljivost	69%	88.3%
Specifičnost	100%	100%
Pozitivna prediktivna vrijednost	100%	100%
Negativna prediktivna vrijednost	38.1%	53.3%
Pouzdanost dijagnostike	74%	86%

Popis kratica: FNAC- fine-needle aspiration cytology, CNB- core needle biopsy

6.3 Vakuumski asistirana biopsija dojke (engl. Vacuum-assisted breast biopsy (VABB))

Vakuumski asistirana biopsija (7 do 14 G) koristi se za dobivanje većeg uzorka od uzoraka dobivenih pomoću biopsije širokom iglom i citološkom punkcijom. (12) Jednom kada se igla umetne, uzorci tkiva se uzimaju s različitih područja lezije te je ukupna količina uzorka dvostruko veća od one dobivene core needle biopsijom. Može se koristiti za uklanjanje manjih, benignih lezija ili povećanje preciznosti pri dijagnosticiranju atipične duktalne hiperplazije (ADH) i duktalnog karcinoma in situ (DCIS). VABB sustav obično se koristi pod kontrolom stereotaktičke mamografije ili ultrazvuka. (7) Stereotaksija se koristi za izračunavanje točne lokalizacije ciljane lezije. To je metoda lokaliziranja lezije u 3 dimenzije pomoću 2 kutnih mamografskih slika i računalnog izračuna dubine (ili Z-osi) pomoću paralakse. Ako je dostupno, stereotaktičko usmjeravanje je poželjnije od mrežastog usmjeravanja na mamografiji jer je preciznije u izračunavanju Z pozicije lezije, brže je i zahtijeva manje zračenja. Ova tehnika se može koristiti za bilo koju leziju koja je vidljiva na mamografiji. (12) Nakon apliciranja lokalnog anestetika, skalpelom se napravi incizija veličine 2-3 mm na koži. Jedna od ključnih prednosti VABB-a je ta što ovaj uređaj omogućuje dobivanje višestrukih uzoraka sa samo jednim ubodom igle. Svaki "prolaz" biopsije aktivira se prekidačem koji se često pokreće nožnom pedalom. (10) Nakon što su uzeti uzorci tkiva lezije, ako lezija sadrži kalcifikate, trebaju se snimiti rendgenom. Ovaj važan korak potvrđuje da uzorci sadrže kalcifikate i da je lezija ispravno uzorkovana. Ako se kalcifikati ne vide, mogu se uzeti dodatni uzorci s istog mjesta. (22)

7. Terapijski intervencijski postupci

Kirurško liječenje raka dojke doživjelo je evoluciju posljednjih nekoliko desetljeća. Evoluciju karakteriziraju jednaki ili poboljšani ishodi uz znatno manji morbiditet. Uklanjanje primarnog tumora napredovalo je od radikalne mastektomije, preko modificirane radikalne mastektomije, do lumpektomije. Sljedeći neizbježan korak u napretku liječenja raka dojke bio bi zamijeniti lumpektomiju s nekirurškim metodama liječenja tumora, barem za određenu skupinu pacijenata. (23) Postavljanje igle ili katetera izravno u tumor i korištenje topline, hladnoće ili kemijske tvari za njegovo uništavanje poznato je kao ablacija. (24) Terapijski intervencijski postupci podrazumijevaju različite načine ablacije kojima se uništava tkivo. Te su se tehnike pokazale učinkovitima za tumore pluća, jetre i kostiju. Proučava se njihova primjena za liječenje bolesti dojke te su rezultati vrlo obećavajući. (9) Metode ablacija tumora se razvijaju kako bi pružile manje invazivne načine liječenja. Minimalno invazivni načini liječenja uzrokuju manje komplikacija i kraći boravak u bolnici. Također, primjereni su za pacijente s komorbiditetima i lošijim zdravstvenim stanjem kod kojih je kirurški zahvat kontraindiciran. Međutim, postoje i nedostaci, kao što je nedostatak tkivnog uzorka nakon liječenja radi utvrđivanja konačne patologije. Najčešće nuspojave jesu opekline, edem, crvenilo i nekroza masnog tkiva. (25)

Destrukcija tkiva provodi se toplinom (hipertermija) ili hladnoćom (krioterapija). Hipertermijom iznad 60 °C proteini se koaguliraju zbog čega stanice umiru. Ovim načinom destrukcije tkiva koriste se fokusirani ultrazvuk visokog intenziteta (HIFU), radiofrekvencijska ablacija (RFA), mikrovalna ablacija (MWA) i laserska ablacija (LITT). Za razliku od zagrijavanja, krioablacija uništava tkivo hlađenjem. Glavna komplikacija je opekline tj. ozeblina kože ili zida prsnog koša. (9) U tablici 2. uspoređene su karakteristike vodećih intervencijskih tehnika liječenja tumora dojke. Metode se razlikuju prema radiološkoj metodi pod kontrolom koje se zahvat izvodi, vremenskoj zahtjevnosti te stupnju invazivnosti.

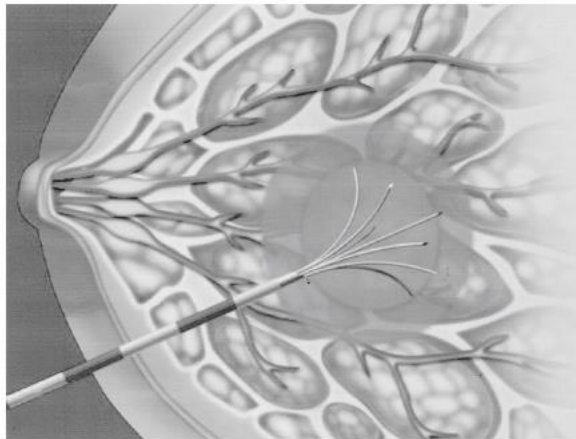
Tablica 2. Usporedba karakteristika tehnika ablacije. Prema: Peek i sur. (2017.) (20)

Tehnika ablacije	Radiološka metoda	Prednost	Mana
HIFU	MR, UZV	Neinvazivan	Vremenski zahtjevan
Radiofrekvencijska ablacija	MR, UZV, CT	Vremenski učinkovit	Minimalno invazivno
Krioablacija	UZV, CT	Zamrzavanje umjesto zagrijavanja, analgetski učinak	Minimalno invazivna
Laserska ablacija	MR, UZV, CT	Vremenski učinkovita	Minimalno invazivna
Mikrovalna ablacija	UZV	Visoka termalna učinkovitost	Više komplikacija

Popis kratica: CT- kompjuterizirana tomografija, MR- magnetska rezonanca, UZV- ultrazvuk

7.1 Radiofrekvencijska ablacija (engl. radiofrequency ablation, RFA)

Radiofrekvencijska ablacija (RFA) je najčešće korištena metoda minimalno invazivnog liječenja bolesti dojke. (12) Primjenjuje se na mnogim tumorima u tijelu, uključujući tumore jetre, pluća, bubrega, dojki, kostiju. Koristi niskofrekventne radiovalove s dugim valnim duljinama za generiranje topline te uzrokuje koagulacijsku nekrozu. (25) Izvodi se tako da se elektroda postavi u ciljano tkivo, a zatim kroz elektrodu prolazi visokofrekventna izmjenična struja. Struja izlazi kroz uzemljene jastučice koji su obično postavljeni na bedra. Primijenjena struja uzrokuje ionsku agitaciju, stvarajući molekularno trenje i zagrijavanje tkiva. (26) RFA se razlikuje od drugih tehnika jer toplinu ne dovodi sama sonda, međutim, to dovodi do ograničenog volumena koji se može ablatirati. To znači da su za velike lezije potrebne višestruke sonde. RFA se može izvoditi pod kontrolom UZV-a, CT-a ili MR-a. Također, može se koristiti perkutano ili tijekom kirurškog zahvata. (25) U usporedbi s nekim drugim tehnikama, tijekom postupka RFA nema specifičnih ultrazvučnih promjena koje bi pouzdano dokazale liječniku da je lezija ablatirana. Umjesto toga, kako postupak napreduje, vidljivost lezije se smanjuje. Stoga je teško dokazati da je cijela lezija adekvatno tretirana. (23)



Slika 2. Radiofrekvencijska ablacija. Prema: Cameron J. Current surgical therapy 14th edition. (4)

Istraživanje koje su proveli Ito i sur. (27) opisuje 386 pacijentica koje imaju karcinom dojke i liječene su radiofrekvencijskom ablacijom. Potpuna ablacija primijećena je u 97 % tumora veličine <1 cm, 94 % tumora veličine od 1.1 do 2 cm te 87 % tumora većih od 2 cm. Uspoređujući veličinu tumora i postotak ablacije zaključujemo da je ablacija uspješnija kod tumora manjeg promjera. U 2.3 % pacijentica pojavila se bol, u 3.9 % opekline te u 1.8 % retrakcija bradavice. Nadalje, Imoto i sur. (28) proučavali su 20 pacijentica koje također boluju od karcinoma dojke stadija T1N0. Uspješnost njihovog istraživanja pokazala je 100 %. U istraživanju koje su proveli Kinoshita i sur. (29) proučavano je liječenje tumora manjih od 1 cm te je zabilježen visok postotak

uspješnosti liječenja. Uspješnost RFA evaluirana je upotrebom CNB. Prema dosad provedenim istraživanjima, RFA pruža izvrsnu alternativu liječenju manjih tumora, uz ipak zabilježene zamjetne stope komplikacija.

Tablica 3. RFA - klinička istraživanja.

Autor	Godina	Broj pacijentica	Veličina lezije (cm)	Prosječna dob	Potpuna ablacija (%)	Komplikacije	Vrsta tumora	Metoda tijekom izvođenja	Metoda za praćenje rezultata
Imoto i sur.	2016	20	nije navedena T1N0	63	100%	/	karcinom	UZV	/
Ito i sur.	2017	386	1.6 +- 1.1	54 (22-92)	97% (< 1.0 cm) 94% (1.1-2.0 cm) 87% (>2 cm)	bol 2.3%, opekline (3.9%), retrakcija bradavice (1.8%)	karcinom	UZV	MR
Kinoshita i sur.	2020	57	<1 cm	/	91.00%	/	karcinom	/	CNB

Popis kratica: CNB- core needle biopsy, MR- magnetska rezonanca, UZV- ultrazvuk

7.2 Mikrovalna ablacija (engl. microwave ablation, MWA)

Mikrovalna ablacija koristi elektromagnetske valove za uništavanje tumora i izvodi se pod kontrolom ultrazvuka. Ova metoda zasnovana je na generaciji lokalizirane topline nastale kretanjem molekula vode unutar tkiva u korelaciji s izvana primijenjenim mikrovalovima, što rezultira nekrozom ciljanog tkiva. Ova tehnika može zagrijati i oštetiti stanice tumora visokog udjela vode, dok tkiva s manjim udjelom vode, poput masnog i mliječnog žljezdanog tkiva, ostaju neoštećena. (25) Mikrovalna ablacija se pokazala učinkovitijom u zagrijavanju ciljnog tkiva u usporedbi s radiofrekvencijskom ablacijom zbog razlike u načinu zagrijavanja tkiva. Za razliku od RFA, proizvodnja ovog elektromagnetskog polja ne zahtijeva cjeloviti električni krug ili izravan fizički kontakt, a postoji brzo zagrijavanje većeg volumena tkiva umjesto male količine tkiva izravno uz aplikator. Na taj način mikrovalovi mogu prodrijeti u dublje tkivo i proizvesti vrlo visoke temperature (približavajući se 150°C), što može stvoriti značajne prednosti u odnosu na RF. (23,30)

Najveći broj istraživanja mikrovalne ablacije kod bolesti dojke proveden je u Aziji te pokazuje jako dobre rezultate. Sva navedena istraživanja proučavala su ablaciju benignih tumora dojke pod kontrolom UZV-a. Xu i sur. (31) navode kako je postotak uspješne ablacije kod 56 pacijentica odnosno 107 tumora bio 95 %. U istraživanju navode kako nije bilo opekline kože nakon ablacije. U istraživanju koje su proveli Yang i sur. (32) na čak 440 pacijentica te 755 tumora uspješnost je bila 100 %. Komplikacije koje su se javile su opekline u 2.3 % i razgradnja masti u 0.7 %

pacijentica. Nadalje, prema istraživanju Zhang i sur. (30) u kojemu su sudjelovale 314 pacijentica uspješnost ablacije je bila 98 %. Opeklinae su se javile u 0.1 %, a razgradnja masti u 0.4 %. U svim navedenim istraživanjima pacijentice su se nakon zahvata pratile s CEUS-om. Rezultati ovih istraživanja ukazuju na veliku uspješnost s niskim udjelom komplikacija.

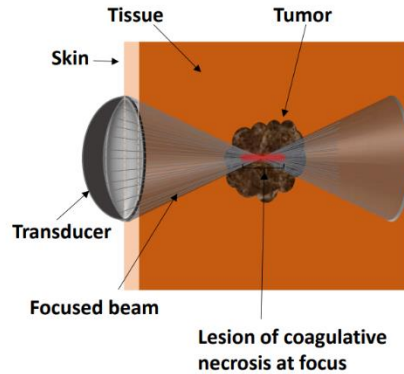
Tablica 4. Mikrovalne ablacija - klinička istraživanja.

Autor	Godina	Broj pacijentica	Broj tumora	Veličina lezije (cm)	Prosječna dob	Potpuna ablacija (%)	Komplikacije	Vrsta	Metoda tijekom izvođenja	Metoda za praćenje rezultata
Xu i sur.	2018	56	107	1.6 ± 0.8	33 (19-59)	95%	nije bilo opekline	benigni tumori	UZV	CEUS, CEMR
Yang i sur.	2019	440	755	1.7 ± 0.6	29 (18-65)	100%	opeklina 2.3%, razgradnja masti 0.7%	benigni tumori	UZV	CEUS
Zhang i sur.	2019	314	725	1.1 ± 0.5	37 (17-69)	98%	opeklina 0.1%, razgradnja masti 0.4%	benigni tumori	UZV	CEUS

Popis kratica: CEUS- contrast-enhanced ultrasound, CEMR- contrast-enhanced magnetic resonance, UZV- ultrazvuk

7.3 Fokusirani ultrazvuk visokog intenziteta (engl. high-intensity focused ultrasound, HIFU)

Fokusirani ultrazvuk visokog intenziteta (HIFU) je neinvazivna tehnika koja se koristi za liječenje benignih i malignih tumora. Tijekom izvođenja ovog zahvata nije potrebno postaviti sondu ili kateter unutar lezije. HIFU je metoda ablacije u kojoj se fokusirani ultrazvučni snop širi kroz tkivo kao visokofrekventni val tlaka koji uzrokuje porast temperature, što dovodi do denaturacije proteina i koagulacijske nekroze. Snop HIFU-a može proći kroz kožu i tkiva bez da ih ošteti te se fokusirati na lokaliziranu regiju s granicom od približno 3-4 cm u promjeru za tumore. (Slika) prikazuje shemu HIFU tehnike s fokusiranim snopom na tumoru. Mehanizam djelovanja ove metode ablacije se uspoređuje s fokusiranjem sunčevih zraka kroz leću kako bi se zapalila vatra. (26) Osnovni principi koji leže u podlozi oštećenja tkiva HIFU-om su koagulacijska nekroza tkiva zbog termičkog učinka i kavitacije uzrokovane ultrazvukom. Okolno tkivo nije oštećeno i nisu potrebni rezovi kože. (25,33) HIFU se može raditi pod kontrolom ultrazvuka ili magnetske rezonance. Obje metode imaju svoje prednosti i mane. Ultrazvuk je jeftinija i dostupnija metoda koja prikazuje anatomske strukture u stvarnom vremenu. Za razliku od UZV-a, magnetska rezonanca omogućuje bolji prikaz morfologije i razlikovanje mekih tkiva, međutim skuplja je i vremenski zahtjevnija metoda. (34)



Slika 3. Fokusirani ultrazvuk visokog intenziteta. Prema Izadifar i sur. (2020.) (33)

Navedena istraživanja opisuju učinak fokusiranog ultrazvuka visokog intenziteta na različite vrste tumora dojke. Peek i sur. (35) usporedili su istraživanja provedena na 167 pacijentica koje su bolovale od 169 karcinoma. Prosječna dob pacijentica je 59 godina. Zahvat se izvodio pod nadzorom MR-a i UZV-a, a stanje nakon zahvata pratilo se MR-om. Potpuna ablacija postignuta je u 95 % slučajeva. Za usporedbu, Hahn i sur. (36) proučavali su učinak HIFU-a na fibroadenome žena prosječne dobi 29 godina. Zahvat se kontrolirao UZV-om, a rezultat ablacije pratio se biopsijom širokom iglom. U oba istraživanja pojavile su se brojne komplikacije kao što su bol, edem, hematoma i ozljeda m. pectoralis major. Prednost HIFU-a jest neinvazivnost, međutim mana je visoki udio komplikacija.

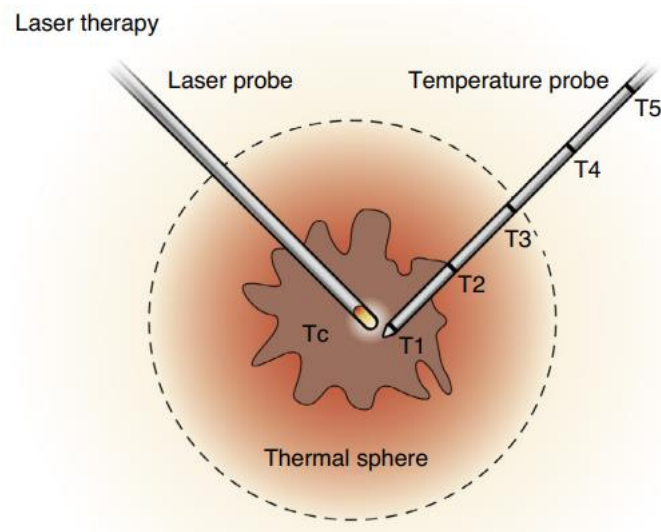
Tablica 5. HIFU – klinička istraživanja.

Autor	Godina	Broj pacijentica	Broj tumora	Veličina lezije (cm)	Prosječna dob	Potpuna ablacija (%)	Komplikacije	Vrsta tumora	Metoda tijekom izvođenja	Metoda za praćenje rezultata
Peek i sur. (metaanaliza)	2015	167	169	/	59	95%	bol (40 %), edem (17%), opekлина (4%), ozljeda m. pectoralis major (4%)	karcinom	MR, UZV	MR
Hahn i sur.	2018	27	27	volumen-1.1 cm ³ (0.1–3.1 cm ³)	29 (18–50)	89%	hematom (37%), edem (37%), eritem (7%)	fibroadenom	UZV	CNB

Popis kratica: CNB- core needle biopsy, MR- magnetska rezonanca, UZV- ultrazvuk

7.4 Laserska ablacija (engl. laser interstitial thermal therapy, LITT)

Laserska ablacija koristi principe slične onima koji se koriste za druge metode bazirane na toplini. Lasersko vlakno se stavlja u tumor, laser se aktivira i tkivo se zagrijava na temperature dovoljne za uzrokovanje nekroze (50°C). Uz vlakno lasera postavlja se još jedna proba koja služi mjerenju temperature i omogućuje preciznu kontrolu temperature. (26) Laserska ablacija uzrokuje uništenje tumora pretvaranjem svjetlosti u toplinsku energiju, stvarajući izravno i neizravno oštećenje okolnog tkiva. Izravna oštećenja toplinom nastaju tijekom djelovanja topline, dok neizravna oštećenja toplinom nastaju nakon toplinske ablacije, stvarajući progresivno oštećenje tkiva koje uključuje isparavanje tkiva, mikrovaskularno oštećenje, nekrozu tkiva i aktivaciju imunoloških stanica. (37) Laserska ablacija može se izvoditi pod nadzorom UZV-a, CT-a i MR-a. Postoje tri vrste dostupnih lasera: laser s ugljikovim dioksidom, laser s argonom i Nd-YAG laser. Kao prednost potonja dva izdvaja se mogućnost liječenja većih volumena zbog nižih koeficijenata apsorpcije te mogućnost korištenja u pojedinačnim vlaknima, što omogućuje njihovu upotrebu u kombinaciji s fleksibilnim endoskopima. (25)



Slika 4. Laserska ablacija. Prema: Cameron J. Current surgical therapy 14th edition.

Istraživanja uspješnosti laserske ablacije karcinoma dojke pokazala su visoki postotak uspješnosti uz nisku pojavnost komplikacija. Schwartzberg i sur. (37) pratili su 61 pacijenticu s prosječnom veličinom tumora 1.1 cm. Uspješnost potpune ablacije bila je 84 %, uz razne nuspojave, ali u vrlo malom postotku. U istraživanju Perretta i sur. (38) sudjelovalo je 11 pacijentica te je potpuna ablacija dokazana u 91 %. Opekline su se pojavile kod 9.1 % pacijentica. Laserska ablacija predstavlja brzu metodu liječenja karcinoma dojke popraćenu određenim nuspojavama. Prednosti ove metode ablacije jesu preciznost u vidu postavljanja elektrode te kontrola temperature zagrijavanja.

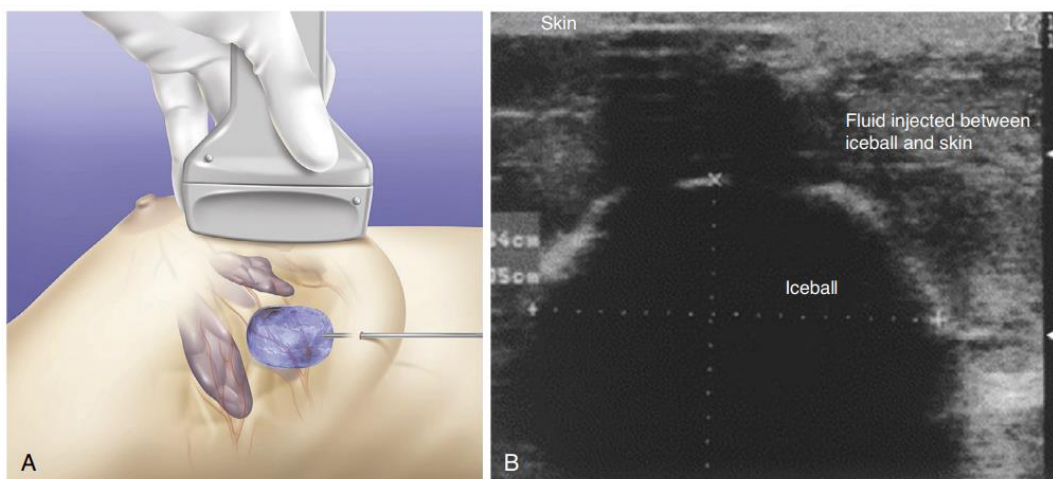
Tablica 6. Laserska ablacija - klinička istraživanja.

Autor	Godina	Broj pacijentica	Veličina lezije (cm)	Prosječna dob	Potpuna ablacija (%)	Komplikacije	Vrsta tumora	Metoda tijekom izvođenja	Metoda za praćenje rezultata
Schwartzberg i sur.	2018	61	1.1 (0.4–1.9)	64 (42–77)	84%	oteklina (0.01%), žulj (0.03%), hematom(0.01%), crvenilo (0.01%), nekroza masnog tkiva (0.03%), bol (0.04%)	karcinom	UZV	MR
Perretta i sur.	2021	11	0.76 (0.5-1.0)	61 (54-70)	91%	opekline(9.1%)	karcinom	UZV	MR

Popis kratica: MR- magnetska rezonanca, UZV- ultrazvuk

7.5 Krioablacija (engl. cryoablation)

Krioablacija je jedina tehnika koja koristi smrzavanje umjesto topline za postizanje nekroze tumora. Sonda se postavlja u tumor pod kontrolom ultrazvuka ili CT-a. (25) Cirkuliranjem tekućeg dušika ili brzom dekompresijom argonskog plina na distalnom kraju probe, stvara se kristalni led. Krioterapija uzorkuje oštećenje stanica izmjenom ciklusa smrzavanja i odmrzavanja. Opisana su 4 biološka mehanizma oštećenja: izravno oštećenje stanica, vaskularno oštećenje i ishemija, apoptoza te imunomodulacija. (39) Nedavna istraživanja su pokazala da oštećenje stanica uzrokovano krioablacijom može povećati ekspresiju tumorski specifičnih antigena, što bi moglo poboljšati sposobnost imunološkog sustava da prepozna i napadne stanice raka. Ako krioablacija može inducirati sistemski tumorski-specifični odgovor, mogla bi povećati osjetljivost tumora na agense imunoterapije. (40,41) Prednost krioablacije u odnosu na druge tehnike ablacija je faza promjene koja se javlja tijekom formiranja leda koja se može vizualizirati ultrazvukom, metodom koja se najčešće koristi za provedbu i praćenje liječenja. Također, hlađenje djeluje i analgetski te krioablacija ne treba lokalnu anesteziju kao ostatak metoda ablacija koje koriste zagrijavanje. (12)



Slika 5. Krioablacija. Prema: Cameron J. Current surgical therapy 14th edition.

Simmons i sur. (42) proveli su istraživanje na 86 pacijentica koje boluju od karcinoma. Uspješnost krioablacije bila je 92 %. Veličina lezije bila je 1 cm, dok je prosječna dob pacijentica iznosila 61 godinu. U istraživanju Beji i sur. (43) proučavala se ablacija karcinoma 17 pacijentica te je potpuna ablacija postignuta u 88 %. Jedina komplikacija bila je hematoma u 5.9 % pacijentica. Kwong i sur. (44) navode kako je uspješnost njihove krioablacije bila 53 %. U istraživanju je sudjelovalo 15 pacijentica te ističu kako nije bilo nikakvih komplikacija. U svim navedenim istraživanjima zahvat se izvodio pod nadzorom UZV-a, a rezultat ablacije se pratio s MR-om. Glavna prednost krioablacije je to što hlađenje tijekom postupka ima analgetski učinak.

Tablica 7. Krioablacija - klinička istraživanja.

Autor	Godina	Broj pacijentica	Veličina lezije (cm)	Prosječna dob	Potpuna ablacija (%)	Komplikacije	Naknadno kirurško liječenje	Vrsta tumora	Metoda tijekom izvođenja	Metoda za praćenje rezultata
Simmons i sur.	2016	86	1.0 (0.1–2.0)	61 (42–81)	92%	/	da	karcinom	UZV	MR
Beji i sur.	2017	17	1.6 (0.5–4.5)	55 (37–72)	88%	hematom (5.9%)	/	karcinom	UZV, CT	MR
Kwong i sur.	2023	15	1.3 (0.9-1.8)	53 (40-67)	53%	nije ih bilo	da	karcinom	UZV	MR

Popis kratica: CT- kompjuterizirana tomografija, MR- magnetska rezonanca, UZV- ultrazvuk

7.6 Rasprava

Iako kirurške tehnike i dalje predstavljaju zlatni standard liječenja tumora dojke, nove minimalno invazivne metode ostvaruju sve značajnije rezultate te sve više ulaze u svakodnevni algoritam liječenja tumora dojke. Prednosti minimalno invazivnih metoda očituju se u ciljanom liječenju tumorskog procesa i poštedi okolnog zdravog tkiva te u bržem oporavku i kraćem bolničkom liječenju. Općenito, svaka ablacijska tehnika pokazuje različite rezultate u pogledu postizanja potpune ablacije, komplikacija i vremena liječenja, što otežava analizu rezultata i donošenje zaključaka. Nedostatak potpune ablacije može biti rezultat nekoliko faktora kao što je nedostatna vizualizacija lezije ili pojačana pokretljivost pacijenta. Najbitnije razlike i sličnosti istaknute su u Tablici 8. Laserska ablacija traje kraće od ostalih metoda te je omogućena precizna kontrola temperature drugom sondom. HIFU jest potpuno neinvazivna metoda, međutim ima visoku cijenu. Krioablacija ima analgetička svojstva pa zahtijeva manju količinu anestezije u usporedbi s drugim tehnikama te postoji pitanje indukcije sistemskog tumor-specifičnog odgovora. Tijekom zamrzavanja mogu se vidjeti promjene u tkivu na ultrazvuku, ali ne i na mamografiji nakon tretmana. Mikroskopski rezultat je sličan rezultatima RFA i laserskoj ablaciji. Prednost mikrovalne ablacije je visoka toplinska učinkovitost, ali to je i nedostatak jer se okolna tkiva lakše abiraju. Dodatne prednosti su kratko vrijeme tretmana i nedostatak potrebe za uzemljenim elektrodama koje se koriste kod RFA kako bi se spriječile opekline kože. Intraoperativna radiofrekventna ablacija nakon kirurškog uklanjanja može postati način izbjegavanja zračenja nakon kirurške resekcije dojke. Glavna mana svih ablacijskih tehnika je nedostatak histopatološkog nalaza, stoga je važno da se prije tretmana odredi patologija pomoću biopsije i da se pacijenti prate putem slikovnih pregleda. (4,23,45)

Tablica 8. Usporedba intervencijskih tehnika. Prema Kerbage i sur. (2017.) (46)

	RFA	LITT	MWA	HIFU	krioablacija
Temperatura (°C)	95	60	90	60-90	-40
Najčešća nuspojava	Opekline	Opekline	Opekline	Opekline	Ozeblina
Trajanje zahvata	< 30	< 30	< 30	< 120	< 30
Potrebna incizija na koži	Da	Da	Da	Ne	da
Cijena	Niska	Niska	Niska	Visoka	Niska

Popis kratica: RFA- radiofrekvencija ablacija, LITT- laserska ablacija, MWA- mikrovalna ablacija, HIFU- fokusirani ultrazvuk visokog intenziteta

8. Zaključak

Dijagnostički intervencijski postupci, biopsija i citološka punkcija, služe kao neprocjenjivi alati u dijagnostici različitih medicinskih stanja. Pružajući bitne informacije o osnovnoj patologiji, ovi postupci pomažu liječničkom timu u oblikovanju optimalnih strategija liječenja za svoje pacijente. Svojom minimalno invazivnom prirodom i preciznim ciljanjem, biopsija i punkcija doprinose poboljšanju njege pacijenata, osiguravajući pravovremenu i preciznu dijagnozu. Intervencijski postupci liječenja bolesti dojke predstavljaju obećavajuće terapijske metode s mnogim potencijalnim primjenama. Očekuje se da će se njihova klinička uporaba povećavati kako tehnologija napreduje. Ove tehnike su se pokazale najuspješnijima u liječenju malih tumora, dok se njihova uloga u palijativnom liječenju metastatskih procesa i dalje istražuje. Unatoč tehničkim izazovima s kojima se suočavaju sve ablacijske tehnike, kontinuirana će istraživanja riješiti mnoge od sadašnjih ograničenja i proširiti primjenu ablacija. Buduća se istraživanja trebaju usredotočiti na rješavanje tehničkih poteškoća, standardizaciju protokola i usporedne studije kako bi se bolje razumjelo ovo terapijsko područje.

Zahvale

Prvenstveno zahvaljujem svojoj mentorici izv. prof. dr. sc. Gordani Ivanac na srdačnoj pomoći, savjetima i strpljenju tijekom pisanja ovog diplomskog rada.

Zahvaljujem se svojoj obitelji i prijateljima na bezuvjetnoj potpori koju su mi pružili tijekom svih godina studija.

Literatura

1. Vrdoljak E. Klinička onkologija. U Medicinska naklada 2018.
2. Jasminka Jakić Razumović i Snježana Tomić. Bolesti dojke. U: Ivan Damjanov, Sven Seiwerth, Stanko Jukić, i Marin Nola, ur. Patologija. Zagreb: Medicinska naklada; 2018, Str. 639–659. U.
3. James J. The Breast [Internet]. Radiology Key. 2016 Dostupno na: <https://radiologykey.com/the-breast-2/>
4. Cameron JL, Cameron AM. Current Surgical Therapy. Elsevier Health Sciences; 2016. 1707 str.
5. Juan Rosai. Breast. U: Juan Rosai, ur. Rosai and Ackerman's Surgical Pathology. Mosby; 2011.
6. Brkljačić B, Brnić Z, Grgurević-Dujmović E, Jurković S, Kovačević J, Martić K et al. 31 (2017). Hrvatske smjernice za osiguranje kvalitete probira i dijagnostike raka dojke. Zagreb: Hrvatski zavod za javno zdravstvo, Služba za epidemiologiju i prevenciju kroničnih nezaraznih bolesti: Ministarstvo zdravstva Republike Hrvatske.
7. Guo R, Lu G, Qin B, Fei B. Ultrasound Imaging Technologies for Breast Cancer Detection and Management: A Review. *Ultrasound Med Biol.* 2018.;44(1):37–70.
8. Lloyd C, Hart D, Niewiarowski S, Lim A, Harvey C, Cosgrove D. Ultrasound in breast imaging. *Br J Hosp Med.* 2008.;69(Sup1):M6–9.
9. Plantade R. Interventional radiology: The corner-stone of breast management. *Diagn Interv Imaging.* 2013.;94(6):575–91.
10. Bhatt AA, Whaley DH, Lee CU. ULTRASOUND-GUIDED Breast Biopsies: Basic and New Techniques. *J Ultrasound Med.* 2021.;40(7):1427–43.
11. Mehta TS, Raza S, Baum JK. Use of doppler ultrasound in the evaluation of breast carcinoma. *Semin Ultrasound CT MRI.* 2000.;21(4):297–307.
12. Appavoo S, Aldis A, Causer P, Crystal P, Mesurolle B, Mundt Y, i ostali. BREAST IMAGING AND INTERVENTION.
13. Pediconi F, Marzocca F, Cavallo Marincola B, Napoli A. MRI-guided treatment in the breast: MRI-Guided Treatment in the Breast. *J Magn Reson Imaging.* 2018.;48(6):1479–88.
14. Graziano L, Barbosa PNVP, Travesso DJ, Lima Tourinho T, Tyng CJ, Bitencourt AGV. CT-guided biopsy of breast lesions: When should it be considered? *Breast J.* 2019.;25(5):1050–2.
15. Al-katib S, Gupta G, Brudvik A, Ries S, Krauss J, Farah M. A practical guide to managing CT findings in the breast. *Clin Imaging.* 2020.;60(2):274–82.

16. Thomson KR. Interventional radiology. *The Lancet*. 1997.;350(9074):354–8.
17. Baum RA, Baum S. Interventional radiology: a half century of innovation. *Radiology*. 2014.;273(2 Suppl):S75-91.
18. Solomon SB, Silverman SG. Imaging in Interventional Oncology. *Radiology*. 2010.;257(3):624–40.
19. Saha A. FNAC Versus Core Needle Biopsy: A Comparative Study in Evaluation of Palpable Breast Lump. *J Clin Diagn Res [Internet]*. 2016. [citirano 21. veljača 2023.]; Dostupno na: http://jcdr.net/article_fulltext.asp?issn=0973-709x&year=2016&volume=10&issue=2&page=EC05&issn=0973-709x&id=7185
20. Casaubon JT, Tomlinson-Hansen S, Regan JP. Fine Needle Aspiration Of Breast Masses. U: *StatPearls [Internet]*. Treasure Island (FL): StatPearls Publishing; 2022 [citirano 21. veljača 2023.]. Dostupno na: <http://www.ncbi.nlm.nih.gov/books/NBK470268/>
21. Yu YH, Wei W, Liu JL. Diagnostic value of fine-needle aspiration biopsy for breast mass: a systematic review and meta-analysis. *BMC Cancer*. 2012.;12(1):41.
22. Kuzmiak CM, urednik. *Interventional Breast Procedures: A Practical Approach [Internet]*. Cham: Springer International Publishing; 2019 [citirano 23. veljača 2023.]. Dostupno na: <http://link.springer.com/10.1007/978-3-030-13402-0>
23. Sabel MS. Nonsurgical Ablation of Breast Cancer. *Surg Oncol Clin N Am*. 2014.;23(3):593–608.
24. Irving J, Mario C, Francisco V, Geshel G. Microwave ablation: state-of-the-art review. *OncoTargets Ther*. 2015.;1627.
25. Peek MCL, Douek M. Ablative techniques for the treatment of benign and malignant breast tumours. *J Ther Ultrasound*. 2017.;5(1):18.
26. Webb H, Lubner MG, Hinshaw JL. Thermal Ablation. *Semin Roentgenol*. 2011.;46(2):133–41.
27. Ito T, Oura S, Nagamine S, Takahashi M, Yamamoto N, Yamamichi N, i ostali. Radiofrequency Ablation of Breast Cancer: A Retrospective Study. *Clin Breast Cancer*. 2018.;18(4):e495–500.
28. Imoto S, Ueno T, Isaka H, Ito H, Miyamoto K, Kitamura M. 228. Phase II study on radiofrequency ablation in early breast cancer. *Eur J Surg Oncol*. 2016.;42(9):S128.
29. Kinoshita, Takahashi , Fujisawa, Yamamoto, Doihara, Ohtani6 , M. Takahashi7 , K. Aogi7 , T. Ohnishi8 , S. Takayama9 , M. Futamura10. Multicenter study to evaluate the efficacy and standardize radiofrequency ablation therapy for small breast carcinomas. *Eur J Cancer* 138 Suppl 1 2020 S18–S124. 2020.;

30. Zhang W, Jin ZQ, Baikpour M, Li JM, Zhang H, Liang T, i ostali. Clinical application of ultrasound-guided percutaneous microwave ablation for benign breast lesions: a prospective study. *BMC Cancer*. 2019.;19(1):345.
31. Xu J, Wu H, Han Z, Zhang J, Li Q, Dou J, i ostali. Microwave ablation of benign breast tumors: a prospective study with minimum 12 months follow-up. *Int J Hyperthermia*. 2018.;35(1):253–61.
32. Yang Q, Li H, Chen B hua, He G zhi, Wu X ping, Wang L xia, i ostali. Ultrasound-guided percutaneous microwave ablation for 755 benign breast lesions: a prospective multicenter study. *Eur Radiol*. 2020.;30(9):5029–38.
33. Izadifar Z, Izadifar Z, Chapman D, Babyn P. An Introduction to High Intensity Focused Ultrasound: Systematic Review on Principles, Devices, and Clinical Applications. *J Clin Med*. 07. 2020.;9(2):460.
34. Marinova M, Rauch M, Schild H, Strunk H. Novel Non-invasive Treatment With High-intensity Focused Ultrasound (HIFU). *Ultraschall Med - Eur J Ultrasound*. 015.;37(01):46–55.
35. Peek MCL, Ahmed M, Napoli A, ten Haken B, McWilliams S, Usiskin SI, i ostali. Systematic review of high-intensity focused ultrasound ablation in the treatment of breast cancer. *Br J Surg*. 2015.;102(8):873–82.
36. Hahn M, Fugunt R, Schoenfisch B, Oberlechner E, Gruber IV, Hoopmann U, i ostali. High intensity focused ultrasound (HIFU) for the treatment of symptomatic breast fibroadenoma. *Int J Hyperthermia*. 2018.;35(1):463–70.
37. Schwartzberg B, Lewin J, Abdelatif O, Bernard J, Bu-Ali H, Cawthorn S, i ostali. Phase 2 Open-Label Trial Investigating Percutaneous Laser Ablation for Treatment of Early-Stage Breast Cancer: MRI, Pathology, and Outcome Correlations. *Ann Surg Oncol*. 2018.;25(10):2958–64.
38. Perretta T, Meucci R, Pistolese CA, Manenti G, Stefano CD, Vanni G, i ostali. Ultrasound-Guided Laser Ablation After Excisional Vacuum-Assisted Breast Biopsy for Small Malignant Breast Lesions: Preliminary Results. *Technol Cancer Res Treat*. 01. 2021.;20:153303382098008.
39. Takada M, Toi M. Cryosurgery for primary breast cancers, its biological impact, and clinical outcomes. *Int J Clin Oncol*. 2019.;24(6):608–13.
40. Olagunju A, Forsman T, Ward RC. An update on the use of cryoablation and immunotherapy for breast cancer. *Front Immunol*. 2022.;13:1026475.
41. Regen-Tuero HC, Ward RC, Sikov WM, Littrup PJ. Cryoablation and Immunotherapy for Breast Cancer: Overview and Rationale for Combined Therapy. *Radiol Imaging Cancer*. 2021.;3(2):e200134.
42. Simmons, Simmons RM, Ballman KV, Cox C, Carp N, Sabol J, i ostali. A Phase II Trial Exploring the Success of Cryoablation Therapy in the Treatment of Invasive Breast Carcinoma: Results from ACOSOG (Alliance) Z1072. *Ann Surg Oncol*. 2016.;23(8):2438–45.

43. Beji H, Pilleul F, Picard R, Tredan O, Bouhamama A, Peix M, i ostali. Percutaneous cryoablation of breast tumours in patients with stable metastatic breast cancer: safety, feasibility and efficacy. *Br J Radiol.* 2018.;91(1083):20170500.
44. Kwong A, Co M, Fukuma E. Prospective Clinical Trial on Expanding Indications for Cryosurgery for Early Breast Cancers. *Clin Breast Cancer.* 2023.;S1526820923000174.
45. Peek MCL, Ahmed M, Napoli A, Usiskin S, Baker R, Douek M. Minimally invasive ablative techniques in the treatment of breast cancer: a systematic review and meta-analysis. *Int J Hyperthermia.* 2017.;33(2):191–202.
46. Kerbage Y, Betrouni N, Collinet P, Azaïs H, Mordon S, Dewalle-Vignion AS, i ostali. Laser interstitial thermotherapy application for breast surgery: Current situation and new trends. *The Breast.* 2017.;33:145–52.

Životopis

Rođena sam 8.10.1998. u Zagrebu gdje sam završila IV. gimnaziju 2017. godine i upisala Medicinski fakultet Sveučilišta u Zagrebu. Tijekom studija bila sam demonstrator na Zavodu za anatomiju i kliničku anatomiju, Zavodu za histologiju i embriologiju i Kliničkoj propedeutici. Dugogodišnji sam član studentske organizacije CroMSIC (Croatian Medical Students' International Committee) te sam aktivno sudjelovala u njenom radu i organizaciji različitih projekata. U kolovozu 2022. godine bila sam na studentskoj razmjeni u Gdanjsku u Poljskoj. Aktivno sam sudjelovala na brojnim studentskim kongresima (ZIMS, HITRI, MEDRI, OSCON...) Dobitnica sam Dekanove nagrade za najboljeg studenta prve godine u akademskoj godini 2017./2018.