

# Tvorbe vrha piramide temporalne kosti

---

**Bukovac, Luka**

**Master's thesis / Diplomski rad**

**2023**

*Degree Grantor / Ustanova koja je dodijelila akademski / stručni stupanj:* **University of Zagreb, School of Medicine / Sveučilište u Zagrebu, Medicinski fakultet**

*Permanent link / Trajna poveznica:* <https://um.nsk.hr/um:nbn:hr:105:136552>

*Rights / Prava:* [In copyright](#)/[Zaštićeno autorskim pravom.](#)

*Download date / Datum preuzimanja:* **2024-07-16**



*Repository / Repozitorij:*

[Dr Med - University of Zagreb School of Medicine Digital Repository](#)



**SVEUČILIŠTE U ZAGREBU**

**MEDICINSKI FAKULTET**

**Luka Bukovac**

**Tvorbe vrha piramide temporalne kosti**



**DIPLOMSKI RAD**

**Zagreb 2023.**

Ovaj diplomski rad izrađen je na Klinici za Otorinolaringologiju i kirurgiju glave i vrata Kliničkog bolničkog centra „Sestre milosrdnice“ pod vodstvom doc. dr. sc. Marka Velimira Grgića i predan je na ocjenu u akademskoj godini 2022./2023.

## **Popis oznaka i kratica**

**VEGF – (eng. vascular endothelial growth factor) vaskularni endotelni faktor rasta**

**EGF - (eng. epidermal growth factor) epidermni čimbenik rasta**

**PDGF - (eng. platelet-derived growth factor) trombocitni čimbenik rasta**

**IL-8 – interleukin-8**

**COX-2 – (eng. cyclooxygenase-2) ciklooksigenaza 2**

**TGF –  $\alpha$  – (eng. transforming growth factor alpha) transformirajući čimbenik rasta  $\alpha$**

**MRI – (eng. magnetic resonance imaging) magnetska rezonancija**

**DWI-MRI – (eng. diffusion weighted imaging MRI) difuzijsko oslikavanje magnetskom rezonancijom**

**CT- (eng. computed tomography) računalna tomografija**

**CWD – (canal wall down) otvorena tehnika**

**CWU – (canal wall up) zatvorena tehnika**

# Sadržaj

1. Uvod.....	1
1.1. Anatomija temporalne kosti.....	1
1.2. Anatomija petroznog dijela temporalne kosti.....	2
2. Najčešće tvorbe vrha piramide temporalne kosti .....	5
2.1. Kolesteatom .....	5
2.2. Kolesterolski granulom.....	8
2.3. Fibrozna displazija.....	8
2.4. Petrozitis i osteomijelitis .....	9
2.5. Inflamatorni pseudotumor .....	10
2.6. Neurinom .....	10
2.7. Meningeom.....	12
2.8. Mukokela .....	13
2.9. Aneurizma petroznog dijela unutarnje karotidne arterije .....	13
2.10. Hondrosarkom .....	14
3. Simptomatologija i dijagnostika tvorbi vrha piramide temporalne kosti .....	14
3.1. Simptomatologija.....	14
3.2. Dijagnostika.....	17
4. Terapijske mogućnosti .....	26
5. Zaključak.....	32
6. Zahvale .....	33
7. Reference.....	35
8. Životopis.....	45

## **Sažetak**

Naslov: Tvorbe piramide vrha temporalne kosti

Autor: Luka Bukovac

Vrh piramide temporalne kosti je najmedijalnija struktura temporalne kosti. U njegovoj blizini nalaze se mnoge važne anatomske strukture poput petroznog dijela unutarnje karotidne arterije, unutarnjeg zvukovoda, gangliona Gasseri te VI, VII i VIII moždanog živca. Tvorbe vrha piramide temporalne kosti uzrokuju različite znakove i simptome, ovisno o njihovoj veličini i položaju. Najčešći simptomi uključuju slabljenje sluha, vrtoglavicu, glavobolju i bol u licu, tinitus, spazam i paralizu mišića lica, dvoslike te otoreju. Simptomi se obično javljaju par godina ili mjeseci prije postavljanja dijagnoze, a važno je naglasiti da velik dio ovih tvorbi zna biti asimptomatski te se slučajno dijagnosticira prilikom obrade pacijenta zbog neke druge patologije. Specifičan položaj vrha piramide temporalne kosti onemogućuje izravan pregled te zahtijeva detaljnu radiološku obradu. Liječenje ovih tvorbi ovisi o njihovim histološkim karakteristikama, njihovom položaju, rastu i simptomima koje izazivaju. Najčešće se ove tvorbe liječe kirurškim metodama, a zbog položaja vrha piramide temporalne kosti i struktura koje ga okružuju, potrebno je da kirurg bude iskusan i da detaljno poznaje anatomiju i anatomske varijacije ovog područja.

## **Summary**

Title: Formations of the petrous apex of the temporal bone

Author: Luka Bukovac

Petrous apex is the most medial structure of the temporal bone. Many important anatomical structures are located near it, such as petrous part of the internal carotid artery, internal auditory canal, the Gasserian ganglion, and VI, VII, and VIII cranial nerve. Lesions of the petrous apex can cause various signs and symptoms depending on their size and location. The most common symptoms include hearing loss, vertigo, headache, facial pain, tinnitus, muscle spasm and paralysis of facial muscles, diplopia, and otorrhea. Symptoms typically appear a few years or months before the diagnosis is made. It's important to note that a large portion of these formations can be asymptomatic and are incidentally diagnosed during the evaluation of patients for other pathologies. The specific position of the apex of the temporal bone makes direct examination difficult and requires detailed radiological evaluation. The treatment of these lesions depends on their histological characteristics, location, growth, and the symptoms they cause. Surgical methods are most commonly used for treating these formations, and due to the position of the apex of the temporal bone and the surrounding structures, it is necessary for the surgeon to be experienced and have a thorough understanding of the anatomy and anatomical variations in this region.

# 1. Uvod

Ovaj rad predstavlja pregled najčešćih tvorbi vrha piramide temporalne kosti prema histološkim karakteristikama. Prikazana je njihova klinička prezentacija, dijagnostika i liječenje.

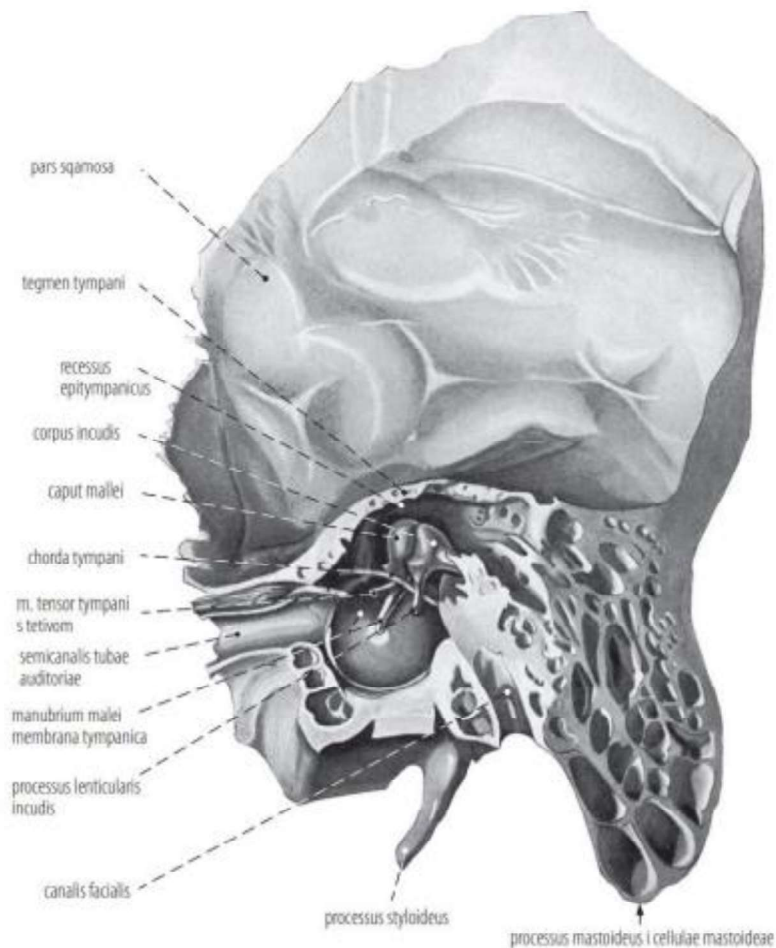
Temporalnu kost čine tri glavna dijela: *pars petrosa*, *pars squamosa* i *pars tympanica*. U ovom će radu fokus biti na petroznom dijelu temporalne kosti koji dijelimo na piramidu i mastoidni dio. Piramida je najmedijalnija struktura temporalne kosti okružena važnim neurovaskularnim strukturama, što je čini jednom od najzahtjevnijih regija u kirurgiji baze lubanje. S obzirom na to da piramida čini medijalni zid bubnjišta, ova regija je usko povezana s upalnim procesima u srednjem uhu. Pored tvorbi upalnog podrijetla, kao česte treba izdvojiti i neoplastične i kongenitalne tvorbe piramide temporalne kosti.

## 1.1. Anatomija temporalne kosti

Temporalna ili sljepoočna kost parna je kost glave koja čini središnji i stražnji dio sljepoočne regije, unutarnje i srednje uho te sudjeluje u tvorbi dijela vanjskog uha i oblikovanju stražnjeg dijela srednjeg i prednjeg dijela stražnje lubanjske jame. Sastoji se od tri dijela: *pars squamosa*, *pars tympanica* i *pars petrosa*. *Pars squamosa* (ljuska) čini najveću lateralnu površinu temporalne kosti i omeđuje koštani dio zvukovoda s *pars tympanica* koji kao tanka pločica omeđuje koštani dio zvukovoda s prednje, donje i dijelom stražnje strane i s *pars petrosa*, koji koštani dio zvukovoda omeđuje sa stražnje strane. Od *pars squamosa* polazi *processus zygomaticus* koji straga završava u koštanoj pruzi, *linea temporalis inferior*. Na korijenu zigomatičnog nastavka smješteno je izbočenje, *tuberculum articulare*, iza kojeg leži zglobna udubina, *fossa mandibularis*. *Pars squamosa* je od *pars tympanica* odijeljena koštanom pločicom petroznog dijela, ispred pločice nalazi se procjep *fissura petrosquamosa*, a iza pločice *fissura petrotympanica*. Bubnjišnji dio, *pars tympanica*, čini najveći dio vanjskog slušnog otvora, *porus acusticus externus*, osim njegovog gornjeg stražnjeg dijela koji tvori dio ljuske temporalne kosti. Prednjim donjim dijelom, *pars tympanica* je srastao s piramidom temporalne kosti. Između *pars tympanica* i mastoidnog dijela temporalne kosti, nalazi se *fissura tympanomastoidea*, a između *pars*



*tympanica* i *pars petrosa* na vanjskoj strani baze lubanje, *fissura petrotympanica* koja omogućuje komunikaciju infratemporalne udubine i bubnjišta te sadrži *a.tympanica anterior* i *chordu tympani*(1,2).



Slika 1 prikazuje presjek kroz desnu sljepoočnu kost u ravnini *cavitas tympanica*; pogled na lateralni zid. Prema Fanghänel J, Pera F, Anderhuber F, Nitsch R. (108)

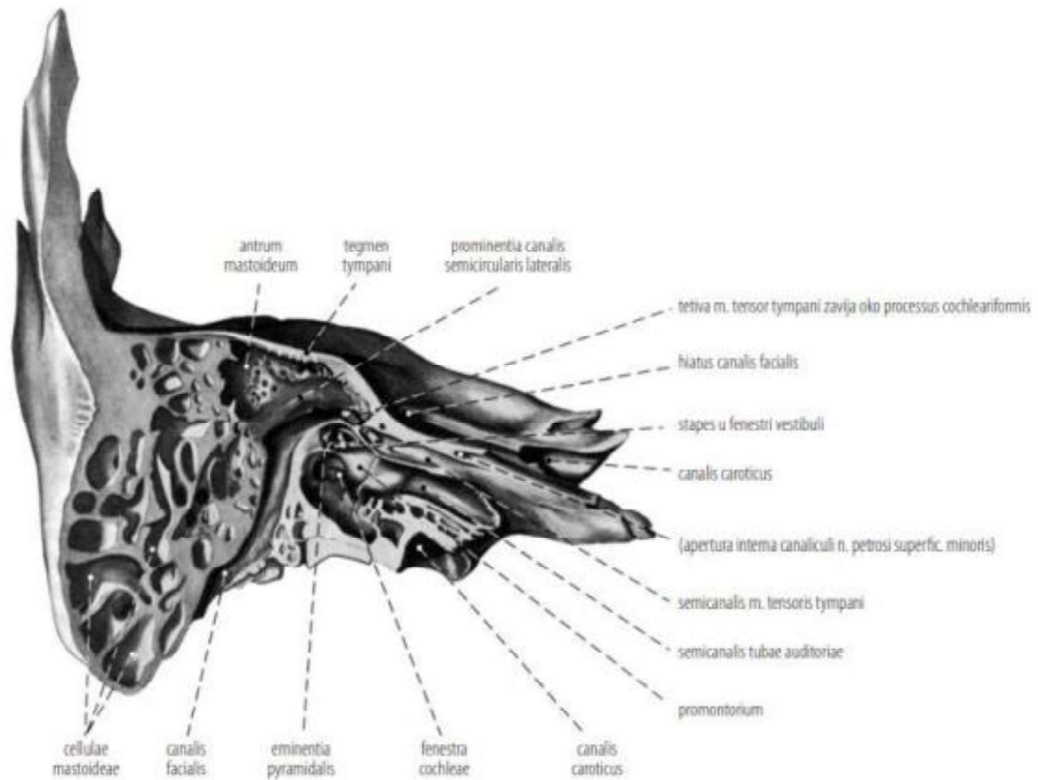
## 1.2. Anatomija petroznog dijela temporalne kosti

*Pars petrosa* ili petrozni dio dijeli se na mastoidni dio i na piramidu. Mastoidni dio smješten je posterolateralno od piramide i čini stražnje proširenje njezine baze. U njemu se nalazi *antrum mastoideum* koji preko *aditus ad antrum* komunicira s bubnjištem. Antrum okružuje sustav pneumatskih ćelija koje se razvijaju nakon rođenja. U novorođenčadi razvijen je samo antrum, dok mastoidni izdanak nastaje kao posljedica djelovanja vlakna

*m.sternocleidomastoidea* i biva potpuno vidljiv tek nakon puberteta. S unutarnje strane mastoidnog dijela, prema endokraniju, nalazi se duboka brazda sigmoidnog sinusa u kojoj se nalazi manji ili veći otvor koji se nastavlja u kanal. Kanal se otvara u području okcipitomastoidnog šava, a njegov vanjski otvor naziva se *foramen mastoideum* i sadrži meningealnu granu okcipitalne arterije i mastoidni emisarij.

Piramida temporalne kosti ima oblik četverostrane piramide kojoj se baza proširuje u mastoidni dio. Vrh piramide strši u razdrti otvor, *foramen lacerum*. Gornja i medijalna strana piramide okrenute su prema endokraniju, a odijeljene su oštrim grebenom *margo superior partis petrosae*. Donja strana piramide nalazi se na vanjskoj strani baze lubanje i vrlo je složeno građena. Lateralna strana piramide čini medijalni zid bubnjišta (*cavum tympani*) i pristupačna je samo ako odstranimo *pars tympanica*. Na krajnjem medijalnom dijelu gornje strane piramide nalazi se koštana udubina *impressio trigemini* u koju je uložen *ganglion semilunare* (Gasseri). Ispod udubine otvara se *apertura interna canalis carotici* koja tvori unutarnji otvor kanala unutarnje karotidne arterije. Iza i lateralno od udubine leže dvije usporedne brazde *sulcus n. petrosi majoris* i *sulcus n. petrosi minoris* koje čine nastavak koštanih kanalića istoimenih živaca nakon njihovih vanjskih otvora. U središnjem dijelu gornje strane piramide nalazi se lučno izbočenje *eminentia arcuata*, a tvori ga gornji polukružni kanal. Gornja strana piramide nastavlja se lateralno u tegmen, koji odozgo zatvara *cavum tympani*, *tegmen tympani* i *antrum mastoideum*, *tegmen antri*. Stražnja strana piramide čini prednji dio dna stražnje lubanjske jame. Na ovoj se strani vidi ovalni unutarnji slušni otvor, *porus acusticus internus* koji se nastavlja u unutarnji slušni hodnik *meatus acusticus internus* (sluhovod). Kroz sluhovod prolaze sljedeće strukture: *n.vestibulocochlearis*, *n. facialis* s *n. intermedius* i *a. i v. labyrinthi*. Unutarnji slušni hodnik dug je oko 1 cm i završava dnom *fundus meatus acustici interni* koje je podijeljeno na gornji i donji dio poprečnim grebenom *crista transversa*. U gornjem dijelu medijalno, nalazi se otvor kanala *n. facialis*, *area n. facialis*, dok se s lateralno od tog mjesta nalazi područje s mnogo sitnih rupica *area vestibularis superior*. Ispod koštanog grebena u svojem medijalnijem dijelu, nalazi se niz spiralno smještenih sitnih otvora *tractus spiralis foraminosus* kroz koje prolaze niti kohlearnog živca spajajući se na pužnicu. Ispod gornje vestibularne areje, odijeljena koštanom gredicom, nalazi se *area vestibularis inferior*, te iza i postranično od nje, neposredno uz stražnji rub sluhovoda, koštani otvor *foramen singulare* kroz koji prolazi živac za ampulu stražnjeg polukružnog kanala. Posterolateralno od otvora unutarnjeg slušnog hodnika, a u razini prednjeg dijela lučne izbočine, nalazi se slijepa

koštana udubina *fossa subarcuata*, ispod koje se nalazi procijep *apertura externa aqueductus vestibuli*, gdje se otvara ductus, odnosno *saccus endolymphaticus*. Donja strana piramide komplicirano je građena. Uz vrh piramide ima široko hrapavo polje odakle polazi *m. levator veli palatini*. Iza toga je široki okrugli vanjski otvor karotičnog kanala, *apertura externa canalis carotici*. Posterolateralno od vanjskog otvora koštanog kanala unutarnje karotidne arterije, a između njega i mastoidnog nastavka, nalazi se koštani izdanak usmjeren prema dolje i naprijed, *processus styloideus*. Između stiloidnog i mastoidnog nastavka, nalazi se vanjski otvor kanala ličnog živca, *foramen stylomastoideum*. Iza vanjskog otvora koštanog kanala unutarnje karotidne arterije i najčešće nešto lateralnije, nalazi se koštana udubina *fossa jugularis*. U tu je udubinu uložen *bulbus superior venae jugularis*. Ako je jugularna udubina vrlo duboka, može se izbočivati u bubnjište. U jugularnoj udubini nalazimo brazdicu koja vodi u kanal, *canaliculus mastoideus*, kroz koji prolazi *ramus auricularis n. vagi*, a koji se otvara u području timpanomastoidne fisure. Medijalni rub jugularne udubine zove se *incisura jugularis* i od njega se pruža koštani izdanak, *processus intrajugularis* koji, jugularni otvor, *foramen jugulare*, dijeli u njegov prednji i stražnji dio. Kroz jugularni otvor, prolaze IX, X i XI moždani živac, sinus sigmoideus i sinus petrosus inferior. Ispod unutarnjeg slušnog otvora, na granici stražnje i donje strane piramide, nalazi se trokutasta udubina u kojoj leži *apertura externa canaliculi cochleae*, gdje istječe perilimfa unutarnjeg uha. Lateralno od tog otvora, između jugularne udubine i karotičnog kanala, leži *fossula petrosa* gdje je uložen *ganglion inferius n. glossopharyngei*. U toj jamici započinje kanal koji vodi do šupljine srednjeg uha, *canaliculus tympanicus*, a kojim prolazi istoimeni živac (2,3).



Slika 2 prikazuje rez kroz desnu sljepoočnu kost u ravnini *cavitas tympanica*; pogled na medijalni zid. Prema: Fanghänel J, Pera F, Anderhuber F, Nitsch R. (109)

## 2. Najčešće tvorbe vrha piramide temporalne kosti

### 2.1. Kolesteatom

Kolesteatom je dobro ograničena tvorba koja nastaje abnormalnim urastanjem keratinizirajućeg pločastog epitela u temporalnu kost. Radi se o opasnom stanju koje ima karakteristike kronične upale i benignog ekspanzivnog tumora (4). Neki autori navode kako kolesteatom nije tumorska tvorba, nego se radi o epidermoidnoj cisti (5,21).

Kolesteatome možemo podijeliti na kongenitalne, koji su specifični za djetinjstvo i na stečene koji osim djece zahvaćaju i odrasle. Kongenitalni kolesteatom je bjelkasta masa koja se formira neposredno prije rođenja iza neoštećenog bubnjića, a dijagnosticira se u pacijenata koji nemaju povijest upale srednjeg uha (*otitis media*) ili prijašnjih otoloških zahvata (6,7). Stečeni kolesteatom je češći od kongenitalnog. Postoje dva tipa stečenog kolesteatoma. Prvi (primarni) nastaje zbog invaginacije kožnog pločastog epitela i urastanja u *epitympanum* (atik) bez

oštećenja bubnjića, obično u području *pars flaccida*, a drugi (sekundarni) zbog urastanja kožnog pločastog epitela kroz rubnu perforaciju što je posljedica akutne nekrotične upale srednjeg uha. Postoje i traumatski implantacijski kolesteatomi kao i kolesteatomi kao posljedica timpanoplastike kožom (5,8,9). Stečeni kolesteatom kod pedijatrijske populacije češće je posljedica infekcije, agresivniji je, brže rastući i povezan s lošijim ishodom nego stečeni kolesteatom u odrasloj populaciji (8). Zbog velike vjerojatnosti za eroziju kosti, nedostatka nekirurških tehnika u liječenju i potencijalnih smrtonosnih komplikacija, ovo stanje zahtjeva detaljnu i što bržu obradu, posebno kod djece (4). Neki autori predlažu otoskopsku klasifikaciju po mjestu nastanka kolesteatoma koja uključuje one nastale u 1) atiku (uz *pars flaccida*), 2) *pars tensa* I u marginalnom dijelu bubnjića, 3) *pars tensa* II u centralnom dijelu bubnjića i 4) one koje su nastali bez oštećenja bubnjića (10,11).

Godišnja incidencija kolesteatoma iznosi između 9 i 12,6 slučajeva na 100000 odraslih i 3 do 15 slučajeva na 100000 djece (12-15). Opaženo je da se kolesteatomi češće javljaju u muškaraca u omjeru od 1,4:1 prema ženama (16,17). Prevalencija kolesteatoma varira među rasama, najčešće se javlja kod bijele rase, zatim crne, a jako rijetko se opaža kod Azijata (6,18). Kolesteatom se češće javlja u nerazvijenim nego u razvijenim zemljama, ali nije opažena razlika u prevalenciji među različitim društvenim slojevima (12,13). Zabilježeni su slučajevi kolesteatoma koji se javljao u više generacija jedne obitelji, što ukazuje na moguću genetsku podlogu u njegovom razvoju (19,20).

Makroskopski, kolesteatom je okrugla ili ovalna krhka masa bjelkaste boje. Veličina kolesteatoma varira, tako da može biti toliko malen da se ne može klinički opaziti, a nekad doseže veličinu veću i od 5 centimetara u dijametru (21). Mikroskopski se uočava kao benigna cista keratinizirajućih stanica pločastog epitela, koja se sastoji od tri komponente, cističnog dijela, matriksa i perimatriksa. Cistična komponenta sastoji se od potpuno diferenciranih keratinskih ljuski koje ne sadrže jezgru, a osim njih u cisti možemo naći sebacealne, purulentne i nekrotične mase. Kolesterolski kristali obično nisu prisutni u kolesteatomu, ali mogu se naći u granulacijskom tkivu. Matriks kolesteatoma sastoji se od hiperproliferativnog slojevitog pločastog epitela. Perimatriks (*lamina propria*) je periferni dio kolesteatoma, a sastoji se od granulacijskog tkiva odnosno upalno promijenjenog subepitelnog vezivnog tkiva koji sadrži limfocite, histiocite i plazma stanice (21). Kolesteatom u pedijatrijskoj populaciji, sadrži veći udio staničnog perimatriksa nego kolesteatom u odraslih, također, kolesteatom u odraslih sadrži veći udio fibroznog perimatriksa što možemo povezati s većom invazivnošću kolesteatoma u djece (22).

Teorije o mehanizmu nastanka kolesteatoma možemo podijeliti u četiri kategorije: 1) Teorija invaginacije 2) Teorija epitelne invazije ili migracije 3) Teorija skvamozne metaplazije 4) Teorija hiperplazije bazalnih stanica (23). Teorija invaginacije temelji se na pretpostavci da je prekursor kolesteatoma uvučeni dio (retraction pocket) pars flaccida bubnjića, koji je uzrokovan negativnim tlakom u bubnjištu (23,24). Nakupljanje deskvamiranog keratina u uvučenom dijelu bubnjića dovodi do formiranja kolesteatoma. Teorija epitelne migracije kontradiktorna je teoriji invaginacije i navodi kako je prekursor kolesteatoma perforacija bubnjića, čije pločaste stanice kroz defekt migriraju u bubnjište pritom formirajući kolesteatom (25). U teoriji skvamozne metaplazije smatra se da se stanice mukozne membrane unutar srednjeg uha mogu metaplazijski transformirati u keratinizirajući epitel, tvoreći kolesteatom (23). Teorija hiperplazije bazalnih stanica počiva na tvrdnji da mikrociste ispunjene keratinom i izdanci nastali u bazalnom sloju epitela pars flaccida invadiraju u subepitelno tkivo formirajući kolesteatom (23, 26). Velik dio otologa smatra da je nastanak kolesteatoma kompleksan i da uključuje sve četiri navedene teorije (16, 23).

Imunohistokemijskom analizom kolesteatoma, otkriveno je da je rast kolesteatoma povezan sa snažnom imunom reakcijom na upalu, što uzrokuje pojačano autokrino i parakrino lučenje. Parakrine i autokrine interakcije s keratinocitima matriksa i fibroblastima perimatriksa reguliraju homeostazu i tkivnu regeneraciju u kolesteatomu. Upalne stanice (monociti, makrofagi i ostali leukociti) u matriks i perimatriks otpuštaju mnoge faktore rasta (VEGF, EGF, PDGF, IL-8 i COX-2) (23,27,28,29). Navedeni angiogeni faktori dovode do stvaranja novih krvnih žila, koje pomažu u održavanju migracije keratinocita u šupljinu srednjeg uha. Aktivacija upalnih stanica u matriksu i perimatriksu te angiogeni faktori rasta važni su u poticanju proliferacije i agresivnosti kolesteatoma. Osim toga, resorpcija kosti se može objasniti osteolizom povezanom sa stečenim kolesteatomom jer aktivacijom mononuklearnih stanica koštane srži nastaju osteoklasti. Interleukin-1, interleukin-6, interleukin-17, interferon-beta i proteini povezani s paratiroidnim hormonom, koji se mogu stvarati kao posljedica upalne reakcije na kolesteatom, potiču upalnu resorpciju kosti (16,30,31). Uočena je i pretjerana izraženost EGFR i TGF- $\alpha$  u kolesteatomima, što se povezuje s njihovom inicijacijom i rastom (32,33). Na temelju dosad prikupljenih podataka, kolesteatomi pokazuju određene sličnosti s tumorima, kao i to da na disregulaciju rasta stanica koje čine kolesteatom utječu neke promjene u genomu (4,16,33).

## 2.2. Kolesterolski granulom

Kolesterolski granulomi vrha piramide temporalne kosti su rastuće ciste koje sadrže kristale kolesterola okružene upalnim stanicama i fibroznim tkivom (43). To je relativno rijetko stanje koje se javlja 40 puta rjeđe od akustičnog neuroma. Međutim, bitno je naglasiti da se kolesterolski granulom u vrhu piramide temporalne kosti javlja 10 puta češće nego kolesteatom (34). Kolesterolske granulome karakterizira upalna reakcija na nusprodukte hemoglobina koji se javljaju ekstravaskularno. Osim u vrhu piramide vrha temporalne kosti, ove lezije nalazimo i u srednjem uhu, frontalnom sinusu, mastoidu, plućima, bubrezima, štitnoj žlijezdi, vilici, limfnim čvorovima i testisu (35,36). Opisani su i kolesterolski granulomi u saccusu endolymphaticusu, sfenoidnom nastavku i bilateralno u maksilarnom sinusu (37,38,39). Patohistološka ispitivanja granulacijskog tkiva iz srednjeg uha potvrđuju postojanje kolesterola i gigantskih stanica. Ti se granulomi najčešće nalaze na slušnim košćicama i koštanom kanalu *n. facialis*, a osobito u sinusu facijalisa (5).

Postoje dvije teorije koje opisuju nastanak kolesterolskog granuloma vrha piramide temporalne kosti. Prva teorija smatra da je nastanak kolesterolskog granuloma povezan s okluzijom pneumatiziranih septi. Okluzija uzrokuje negativan tlak i posljedično ekstravazaciju intravaskularne tekućine u mukozu pneumatiziranih septi. Produženo djelovanje edema dovodi do oštećenja mukoznog sloja i do krvarenja u septe. Razgradnja krvnih stanica potiče upalnu reakciju granulomatoznog tipa, a duljim trajanjem upale dolazi do erozije kosti i ostalih kasnijih komplikacija (40). Druga teorija navodi da šupljine vrha piramide ispunjene koštanom srži erodiraju zbog nastanka pneumatiziranih septi. Erozija stvara predispoziciju za nastanak subakutnog krvarenja, a razgradnja krvnih stanica dovodi do upalne reakcije i razvoja cisti koje svojim rastom uzrokuju daljnje krvarenje u šupljine ispunjene koštanom srži. Incidencija kolesterolskog granuloma vrha piramide temporalne kosti iznosi 0,6 slučajeva na milijun osoba (42).

## 2.3. Fibrozna displazija

Fibrozna displazija je kongenitalni, nenasljedni i relativno čest poremećaj formiranja mezenhima kosti u kojem je poremećena transformacija iz nezrele u zrele lamelarnu kost. Poremećaj uzrokuje grešku u rasporedu koštanih trabekula i dobro vaskularizirane fibrozne strome te nastanak cisti ispunjenih tekućinom. Maligna transformacija je rijetka i obično ju

povezujemo s ranijom primjenom radioterapije. Dijelimo ju na češći monoostotski i rjeđi polioostotski oblik. Kraniofacijalnu lokalizaciju opažamo u 10% do 25% pacijenata s monoostotskim i 50% pacijenata s polioostotskim oblikom poremećaja. Kod kraniofacijalne lokalizacije fibrozne displazije, najčešće su zahvaćene frontalna, sfenoidna, maksilarna i etmoidna kost, dok je vrh piramide temporalne kosti zahvaćen vrlo rijetko. Može dovesti do suženja otvora za prolaz neuralnih i vaskularnih struktura i posljedično do neuropatije i ishemije. Obično se dijagnosticira slučajno prilikom pregleda uz pomoć MRI i često se može zamijeniti za maligne tvorbe vrha piramide temporalne kosti (44,45).

#### 2.4. Petrozitis i osteomijelitis

Petrozitis se najčešće javlja kao komplikacija kronične upale uha, širenjem na petrozni dio temporalne kosti, koji je pneumatiziran u 30% ljudi. Osteolitički proces može se zadržati u piramidi ili se može proširiti na duru koja se nalazi pri vršku piramide i pri tom zahvatiti *n. abducens* koji prolazi između vrška piramide i sfenoidne kosti. Osim *n. abducens*, može zahvatiti i *ganglion Gasseri*. *Streptococcus pneumonia*, *Haemophilus influenzae* i *Staphylococcus aureus* najčešći su uzročnici petrozitisa, a osim njih treba izdvojiti i *Pseudomonas aeruginosa*, koji je najčešći uzročnik petrozitisa u dijabetičara. Trijas simptoma koje je 1903. opisao talijanski liječnik Gradenigo uključuje purulentni iscjedak iz uha, dvoslike i retrobulbarnu bol te manifestaciju sva tri simptoma zovemo Gradenigov sindrom. Incidencija petrozitisa opala je 1940ih zbog otkrića antibiotika i ranog liječenja akutnih upala srednjeg uha. Međutim, petrozni apicitis se i dalje javlja i često se prepoznaje prekasno, obično zbog kasnog pojavljivanja simptoma. Komplikacije petrozitisa uključuju apsces mozga, tromboflebitis i meningitis (5,45,46,47,48).

Otogeni osteomijelitis baze lubanje je rijetko, ali životno ugrožavajuće stanje koje nastaje kao komplikacija upale vanjskog zvukovoda, najčešće u dijabetičara i imunokompromitiranih pacijenata. Započinje kao infekcija mekog tkiva u vanjskom zvukovodu, a zatim se širi do baze lubanje preko Santorinijevih fisura i timpanomastoidnog šava. Infekcija se obično širi venskim kanalićima, fascijama koje graniče s temporalnom kosti i duralnim sinusima, da bi na kraju dosegla vrh piramide temporalne kosti (78,79). Najčešći uzročnik otogenog osteomijelitisa je *Pseudomonas aeruginosa*, oportunistički gram negativni aerobni bacil koji obično naseljava vanjski slušni kanal nakon dulje izloženosti vodi ili nakon traume, a izaziva infekciju kod



imunokompromitiranih pacijenata (82). Otogeni osteomijelitis rjeđe izazivaju gljivične infekcije, a najčešće ih izaziva *Aspergillus fumigatus* (79,83). Iako je ovo stanje karakteristično za stariju populaciju, opisano je nekoliko slučajeva kod vrlo imunokompromitirane djece, kao što su djeca s akutnom leukemijom i kod djece koja su podvrgnuta transplantaciji koštane srži (80,81).

## 2.5. Inflammatory pseudotumor

Inflammatory pseudotumor je rijetki, idiopatski upalni proces koji histopatološki definiramo kao benignu, a klinički kao lokalno invazivnu tvorbu. Histološka slika ove tvorbe varira pa se tako tvorba često opisuje različitim imenima, granulom plazma stanica, inflamatorni miofibroblastični tumor, histiocitomski kompleks, ksantomatozni pseudotumor, fibrozni ksantom i inflamatorna miofibrohistiocitična proliferacija. Najčešće se javlja u plućima, a često se javlja i u abdomenu, zdjelici, gornjem dišnom sustavu i ekstremitetima. U manje od 5% slučajeva inflamatorni pseudotumor nalazimo u glavi i vratu, najčešće u orbiti (49,50). Iako benigna, ova tvorba može zahvatiti živce, meko tkivo i kost, a zbog svoje izrazite agresivnosti, često se prilikom dijagnostike zamijeni za tumorske ili infektivne procese. Neki autori navode da je inflamatorni pseudotumor postinfektivne prirode ili da je posljedica sistemskog upalnog procesa kao što je skleroza povezana s IgG4 (49,51).

## 2.6. Neurinoma

U regiji koja okružuje vrh piramide temporalne kosti, neurinomi mogu nastati iz ovojnice V, VII i VIII kranijalnog živca. Vestibularni ogranak, VIII kranijalnog živca (*n.statoacusticus*), najčešće je zahvaćen i njegov neurinom čini 5 do 10% svih intrakranijalnih tumora (52). Neurinom statoakustikusa proizlazi iz Schwannove ovojnice vestibularnog ogranka VIII kranijalnog živca, a drugi naziv mu je vestibularni švanom (5). Incidencija vestibularnog švanoma je 10,4 na milijun osoba godišnje (54). Iako benigni, prevelikim rastom, zbog svoje lokalizacije mogu ugroziti kranijalne živce, krvne žile i moždano deblo. Među dijagnosticiranim vestibularnim švanomima, 95% ih je bilo unilateralno. Unilateralni tumori obično su inkapsulirani i dobro ograničeni. Bilateralne tumore ima oko 5% pacijenata s vestibularnim švanomom, a njih obično povezujemo s neurofibromatozom (52). Postoje dva

tipa neurofibromatoze, tip I i tip II. Neurofibromatoza tipa I (von Recklinghausenova bolest) nastaje zbog mutacije ili delecije gena na kromosomu 17p, koji kodira neurofibromin. Neurofibromin je tipičan tumorski supresorski gen koji inaktivira ras-protein. Mutirani protein gubi sposobnost supresije ras-proteina, što dovodi do razvoja tumora neurofibroma. Incidencija neurofibromatoze I iznosi 1/3000 osoba. Bolest karakterizira nastanak potkožnih neurofibroma uzduž potkožnih živaca, pojava kožnih mrlja boje bijele kave (franc. Cafe au lait) i pigmentiranih mrlja na šarenici oka (Lischovi čvorići). Neurofibromatoza II javlja se u 1/50000 osoba, a nastaje zbog mutacije gena na dugom kraku kromosoma 22, koji kodira tumorski supresor gen nazvan merlin ili schwannomin. Karakterizira ju razvoj obostranih neurinoma VIII kranijalnog živca, ali ju se može prepoznati i uz jednostrani neurinom slušnog živca (53). Pacijenti s *de novo* mutacijom na kromosomu 22 imaju teži oblik bolesti, iako postoje istraživanja koja govore da se najteži oblik bolesti javlja onda kada je bolest naslijeđena od majke. Citološki, ne postoji razlika između vestibularnih švanoma nastalih sporadično i onih nastalih u sklopu neurofibromatoze tipa 2. Histološki, tumori povezani s neurofibromatozom tipa 2, imaju oblik grozdolikih nakupina. I unilateralni i bilateralni tumori imaju tendenciju nastanka na granici između centralnog i perifernog dijela vestibularnog živca. Rast neurinoma je nepredvidiv, tako da neki tumori ne rastu dugi niz godina, a neki narastu i do 20 milimetara u promjeru godišnje (52). Kao rizični faktor za nastanak vestibularnog neurinoma, mnoga istraživanja navode izloženost radijaciji i povećano korištenje mobilnih telefona. Izloženost cerebelopontinog kuta u djece visokim dozama ionizirajućeg zračenja povezano je s porastom incidencije vestibularnog neurinoma nakon razdoblja latencije od 20 do 55 godina (55,56). Slično je opaženo i kod preživjelih nakon bacanja atomskih bombi na Hirošimu i Nagasaki (57). Meta analizom iz 2009. godine koja se bavila dugotrajnom upotrebom mobilnih telefona, utvrđen je porast rizika za razvoj vestibularnog neurinoma na ipsilateralnoj strani upotrebe mobitela od 60% nakon 10 godina (OR 1.6, 95% CI 1.1–2.4) (58). Ostali potencijalni rizični faktori uključuju pušenje, zanimanje, alergijski rinitis, ekcem, izloženost buci i astmu (59).

Švanomi VII (ličnog) živca su vrlo rijetki, a dijele se na intratemporalne i ekstratemporalne. Intratemporalni švanomi ličnog živca izazivaju slabost ili paralizu mišića lica i gubitak sluha. Po kliničkim simptomima, intratemporalne švanome teško je diferencirati od ostalih tvorbi u temporalnoj kosti (meningeoma, kongenitalnog kolesteatoma, glomus tumora i hemangioma), stoga nam je potrebna radiološka dijagnostika MRI-om (60,61,62).

Švanomi V (trigeminalnog) ličnog živca također su rijetki, a obično nastaju u *cavum Meckeli*. Rastu anterogradno i retrogradno uz živac i njegove ogranke. Za razliku od neurinoma VII i VIII kranijalnog živca, vrlo često sadrže cističnu komponentu (63).

## 2.7 Meningeom

Meningeomi koji najčešće zahvaćaju vrh piramide temporalne kosti nastaju u cerebelopontinom kutu i petroklivalnom području. Meningeomi cerebelopontinog kuta nastaju iz dure stražnje površine vrha piramide, a mogu se proširiti u unutarnji slušni hodnik (45). U regiji cerebelopontinog kuta, meningeomi čine 6-15% tumora, a karakterizira ih dubok smještaj, usko kirurško polje, blizina moždanom deblu i većem broju kranijalnih živaca (V-XI) (64,65). Na temelju patoloških karakteristika, meningeome svrstavamo u tri stupnja; WHO stupanj I (niska rekurencija, nizak invazivni rast), WHO stupanj II (visoka rekurencija i visok invazivni rast) i WHO stupanj III (vrlo visoka rekurencija i metastaziranje). Meningeomi WHO stupnja I čine između 80 i 90%, WHO stupnja II 4,7 do 7,2 %, a WHO stupnja III 1 do 2,8% svih meningeoma (66,68,69). Meningeomi petroklivalnog područja obično se nalaze uz gornje dvije trećine klivusa, a svojim rastom, ovisno o veličini, pritišću unutarnji slušni hodnik, *cavum Meckeli*, *foramen jugulare*, *foramen magnum*, kavernozi sinus, paraselarnu regiju, kao i moždano deblo, duru i priležuću kost. U petroklivalnom području javlja se 2% svih meningeoma, a najčešće ih nalazimo u žena koje imaju oko 50 godina (67).

Najčešća mutacija odgovorna za nastanak meningeoma nalazi se na dugom kraku 22. kromosoma (isto kao kod neurofibromatoze tipa 2) i dovodi do nastanka defektnog tumor supresorskog proteina merlina. Gubitak heterozigotnosti na kromosomu 22 javlja se u 40 do 72% slučajeva sporadičnog meningeoma, a jednako često se javlja kod svih gradusa ovih tumora. Od ostalih mutacija, spomenut ću i delecije na kratkom kraku prvog kromosoma, koje se javljaju skupa s delecijama na dugom kraku 22. kromosoma u 67% rekurentnih i progresivnih meningeoma (68,69).

## 2.8. Mukokela

Mukokela je vrlo rijetka, ekspanzivna, benigna, tumoru slična tvorba koja se javlja kod pacijenata s pneumatiziranom piramidom temporalne kosti. Prezentira se kao multilokularna cistična tvorba, ispunjena gustim mucinoznim sekretom, a okružena fibroznom čahuricom. Etiologija mukokele je nepoznata, a postoje dvije teorije koje pokušavaju objasniti njen nastanak. Prva teorija navodi da postoji komunikacija između pneumatizirane piramide temporalne kosti i područja bubnjišta. Zbog zadebljanja mukoze, koštanog prerastanja ili fibroze dolazi do obliteracije te komunikacije i nastanka mukokele (70,71). Druga teorija navodi inkluziju ektopičnog seromucinoznog tkiva u petrozni dio temporalne kosti tijekom embrionalnog razvoja (72).

## 2.9. Aneurizma petroznog dijela unutarnje karotidne arterije

Aneurizme petroznog dijela unutarnje karotidne arterije su rijetke lezije. Smatra se da nastaju kao posljedica traume i infektivnih stanja te da mogu imati kongenitalno podrijetlo. Najčešće se otkrivaju slučajno prilikom MRI i CT snimanja glave zbog neke druge patologije. U vrijeme dijagnoze obično su velike i mogu sadržavati intraluminalni tromb (73,74). Histološki, kod njih uočavamo degeneraciju unutarnje elastične lamine i aplaziju medije, kakvu vidamo kod intrakranijalnih bobičastih aneurizmi (75). Petrozni segment unutarnje karotidne arterije nepokretan je zbog anatomskih osobitosti ove regije, a nalazi se distalno od pokretnog cervikalnog segmenta unutarnje karotidne arterije, što ga čini podložnim silama istezanja i posljedično traumama koje uzrokuju stvaranje aneurizmi. Lezije petroznog dijela unutarnje karotidne arterije možemo klasificirati kao prave aneurizme ili kao pseudoaneurizme. Prave aneurizme u pravilu se razvijaju iz oslabljene arterijske stijenke čiji kontinuitet nije prekinut, dok pseudoaneurizme nemaju pravu stijenku i nastaju iz krvnog ugruška i fibroznog tkiva koji nastaju kao odgovor na ozljedu svih slojeva arterijske stijenke. Ozljedu svih slojeva arterijske stijenke mogu uzrokovati različiti mehanizmi kao što su tupi i penetrirajuća trauma, infekcija, upala i zračenje. Pseudoaneurizme nastaju kao šupljine unutar krvnog ugruška i komuniciraju s lumenom oštećene arterije. Zbog stalne izloženosti strukturno slabe stijenke pseudoaneurizme turbulentnom toku krvi, ove su lezije sklone brzom rastu (76,77).

## 2.10. Hondrosarkom

Hondrosarkomi su heterogena skupina malignih tumora koji nastaju od stanica koje stvaraju hrskavični matriks (84). Čine 6% novotvorina baze lubanje i 0,15% svih intrakranijskih tumora. Nastaju iz hondrocita koji se nalaze u enhondralnoj hrskavici koju nalazimo u bazi lubanje. Iako su najčešće niskog gradusa i niskog metastatskog potencijala uzročnici su teških neuroloških patologija (85,86). Hondrosarkome dijelimo na one gradusa 1 (dobro diferencirane, niskog stupnja), gradusa 2 (umjereno diferencirane, srednjeg stupnja) i gradusa 3 (loše diferencirane i visokog stupnja) (85). S obzirom na celularnost i atipiju, hondrosarkomi gradusa 1 imaju obilan hondroidni matriks s varijabilnom celularnosti. Hondrociti se nalaze u nakupinama, s normalnim ili blago povećanim jezgrama, neupadljivim malim nukleolima i bez vidljivih mitozama. Hondrosarkomi gradusa 2 imaju manje hondromiksoidne strome i više stanica među kojima prevladavaju raštrkane nakupine hondrocita. Hondrociti u gradusu 2 imaju povećane jezgre, hiperkromaziju i čestu multinukleaciju. Hondrosarkome gradusa 3 karakteriziraju vrlo visoka celularnost s čestim atipijama hondrocita i vrlo česte mitoze (87). Nastanak hondrosarkoma uglavnom je sporadičan, bez poznatih faktora rizika, iako su opisani slučajevi koji ga povezuju s Maffuccijevim sindromom i Ollierovom bolešću (88). S obzirom na njihov uobičajeno spor rast, sposobni su narasti do značajne veličine te uzrokovati eroziju kosti i pomicanje neurovaskularnih struktura prije nego izazove simptome koji u pravilu dovode do dijagnoze (89).

## 3. Simptomatologija i dijagnostika tvorbi vrha piramide temporalne kosti

### 3.1. Simptomatologija

Tvorbe vrha piramide temporalne kosti prezentiraju se na različite načine, a simptomi koji od njih nastaju ovise o veličini tvorbi i o njihovoj lokalizaciji.

Pacijenti koji boluju od kolesteatoma žale se na čestu rekurentnu otoreju koju karakterizira oskudan purulentni iscedak neugodna mirisa. Gubitak sluha u kolesteatomu može biti provodnog ili senzoričkog tipa. Oštećenje kohleje može uzrokovati naglušost senzoričkog tipa koja često može biti komplicirana tinitusom (4). Do naglušosti provodnog tipa dolazi zbog

oštećenja slušnih košćica i prekinuća slušnog lanca. Može se dogoditi da kolesteatom svojom masom premosti defekt slušnog lanca koji je nastao erozijom košćice i da bolesnik razmjerno dobro čuje (5). Otalgija se javlja rjeđe od naglušnosti i iscjetka, a kada se javlja s glavoboljom i povišenom tjelesnom temperaturom, obično ukazuje na intrakranijalnu komplikaciju kolesteatoma. Vertigo i paraliza facijalisa su rijetki i u pravilu ukazuju na eroziju kosti polukružnih kanala, posebno horizontalnog kanala (90,91). Svojim rastom kolesteatom može razoriti *tegmen tympani* prema duri srednje lubanjske jame, koštanu granicu prema sigmoidnom sinusu ili duri stražnje lubanjske jame (5).

Kolesterolski granulom u pravilu ostaje asimptomatski kroz dulje vrijeme. Simptomi su povezani sa samim rastom granuloma i njegovim međudnosom s okolnim strukturama. Rani simptomi uključuju glavobolju, diplopiju, bol i paralizu lica, vertigo i naglušnost. Bol u licu javlja se kod otprilike 20% pacijenata s kolesterolskim granulomom zbog pritiska i iritacije trigeminalnog ganglija ipsilateralne strane. Diplopija nastaje zbog pritiska na šesti moždani živac (*n. abducens*) u Dorellovom kanalu. Paraliza ili slabost mišića lica javlja se zbog iritacije ili pritiska na sedmi moždani živac (*n. facialis*) u unutarnjem zvukovodu ili cerebelopontinom kutu (92). Kasni simptomi uključuju efuziju srednjeg uha, tinitus, poteškoće u govoru i gutanju, a vrlo rijetko i epileptične napadaje (93).

Fibrozna displazija može uzrokovati suženje koštanih kanala petroznog dijela temporalne kosti kroz koje prolaze neurovaskularne strukture i posljedično izazvati neuropatske simptome ili ishemiju. Klinički je bitna zbog čestog pogrešnog dijagnosticiranja malignih tvorbi vrha piramide temporalne kosti na MRI (44,45).

Petrozitis nastaje širenjem kronične upale uha na petroznju kost. Osteolitički proces može se zadržati u piramidi, ali se može proširiti na duru koja se nalazi uz vršak piramide. U tom slučaju upala zahvaća *n. abducens* i izaziva parezu *m. rectus lateralis*. Osim njega upala može zahvatiti i ganglion Gasseri. Zbog toga se javlja trijas simptoma koji uključuje iscjedak, dvoslike i retrobulbarnu bol, a nazivamo ga Gradenigov trijas (5, 46). Pacijenti s osteomijelitisom petroznog dijela temporalne kosti najčešće se javljaju zbog snažne otalgije, iscjetka, naglušnosti i osjećaja začepljenosti uha. Ako je zahvaćen *n. facialis* mogu se žaliti na slabost mišića lica i bolove u licu. Osim toga kod ovih se pacijenata javlja bol u temporomandibularnom zglobu i glavobolja (94). Kao komplikacija kroničnih upala uha i osteomijelitisa mogu se javiti meningitis intrakranijalni apsces i tromboza venskog sinusa.. Meningitis najčešće uzrokuju streptokoki, stafilokoki i pneumokoki, a nastaje neposrednim širenjem kada proces na putu širenja razori kost koja priliježe uz duru srednje i stražnje

lubanjske jame. Može se širiti i preformiranim putevima ili preko labirinta. Razlikujemo serozni, purulentni, cirkumskriptni i difuzni otogeni meningitis. Najraniji simptomi meningitisa su povišena tjelesna temperatura i glavobolja. Nakon njih se javljaju povraćanje, bradikardija zbog podražaja jezgara *n. vagusa*, ukočenost šije, kloničko-tonički grčevi, opistotonus i pozitivni znakovi Kernig i Brudzinski (5). Vrlo rijetka, ali potencijalno smrtonosna komplikacija osteomijelitisa piramide temporalne kosti je prsnuće petroznog segmenta unutarnje karotidne arterije. Ovo stanje obično povezujemo s tumorima glave i vrata, a zahtijeva hitnu endovaskularnu ili kiruršku intervenciju. Smrtnost od prsnuća petroznog segmenta unutarnje karotidne arterije je vrlo visoka, između 40% i 63% (95).

Inflamatorni pseudotumor ima slične simptome kao i ostale progresivno rastuće tvorbe vrha piramide temporalne kosti. Kao i kod ostalih tvorbi simptomi nastaju zbog pritiska na neurovaskularne strukture i oštećenja okolnih anatomskih struktura. Najčešće izaziva gubitak sluha, zatim glavobolju, vertigo, paralizu *n. facialis*, iscjedak i bol u uhu (51).

Neurinomi VIII moždanog živca obično se dijagnosticiraju tek nakon pojave simptoma vezanih uz V moždani živac, mali mozak, moždano deblo i cerebrospinalni likvor. Rani simptomi neurinoma VIII moždanog živca su gotovo pa nezamjetljivi, a očituju se šumom u uhu uz koji postupno dolazi do slabljenja sluha i vertigom. Osim otoloških, javljaju se i neurološki simptomi poput poremećaja V i VII moždanog živca, glavobolje i hidrocefalusa (5,55). Kod neurinoma VII moždanog živca javljaju se slabost mišića lica, paraliza mišića lica, naglušost, gubitak okusa i osjećaj punoće uha (61). Najčešći simptom koji se javlja kod neurinoma V moždanog živca je utruće lica i hipoestezijska, osim toga mogu se javiti i trigeminalna neuralgija, poremećaji u funkciji mišića inerviranih V moždanim živcem, simptomi vezani uz povišenje intrakranijalnog tlaka poput povraćanja i glavobolje, poremećaj u okulomotorici, najčešće paraliza abducensa i naglušost (96).

Meningeom u području vrha piramide temporalne kosti manifestira se na različite načine. Najčešći simptomi uključuju glavobolju, vrtoglavicu, tinitus, utrnutost lica i poremećaj hoda zbog zahvaćenosti vestibularnog sustava. Kod nekih pacijenata javljaju se i slabost mišića lica, naglušost, oslabljeni refleks kašlja i dvoslike (66,67).

Simptomi aneurizme petroznog dijela unutarnje karotidne arterije obično su povezani s deficitima moždanih živaca, najčešće je zahvaćen VIII moždani živac (*n. vestibulocochlearis*), zatim VI moždani živac (*n. abducens*), VII moždani živac (*n. facialis*) i V moždani živac (*n. trigeminus*). Česti simptomi uključuju i glavobolju, tinitus, otalgiju, vrtoglavicu i naglušost, a

opisana je i pojava Hornerovog sindroma koji uključuje anhidrozu, ptozu i miozu, a nastaje zbog pritiska na vlakna simpatikusa. Kod rupture ovih aneurizmi, može doći do masivnog krvarenja u okolne strukture, što se najčešće manifestira obilnom epistaksom ili otoragijom (73,97).

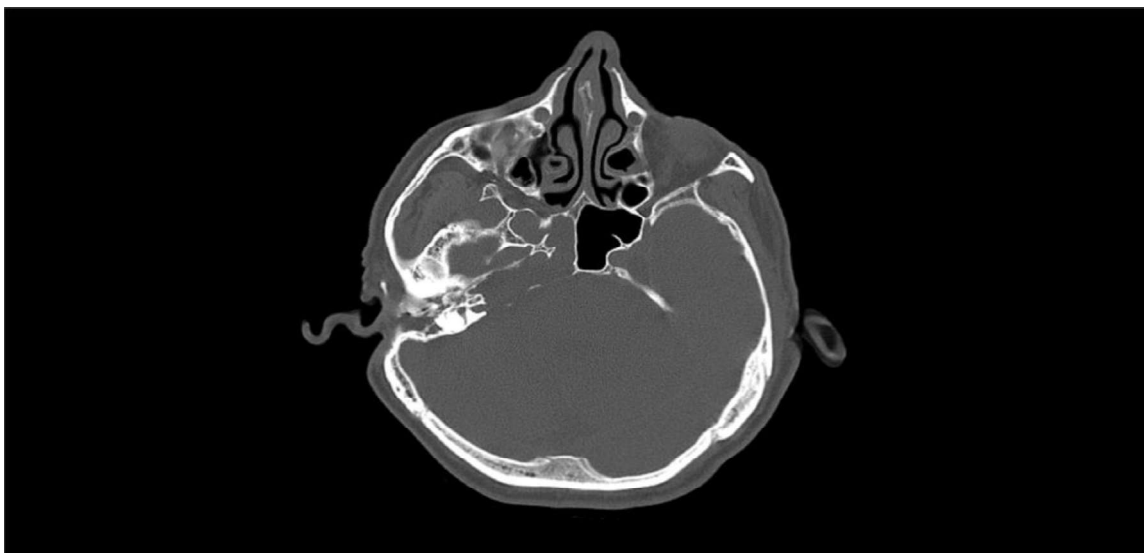
Hondrosarkom petroznog dijela temporalne kosti najčešće se manifestira parezom facijalisa i gubitkom sluha, osim toga mogu se javiti simptomi poput otalgije, vrtoglavice i glavobolje (98).

### 3.2. Dijagnostika

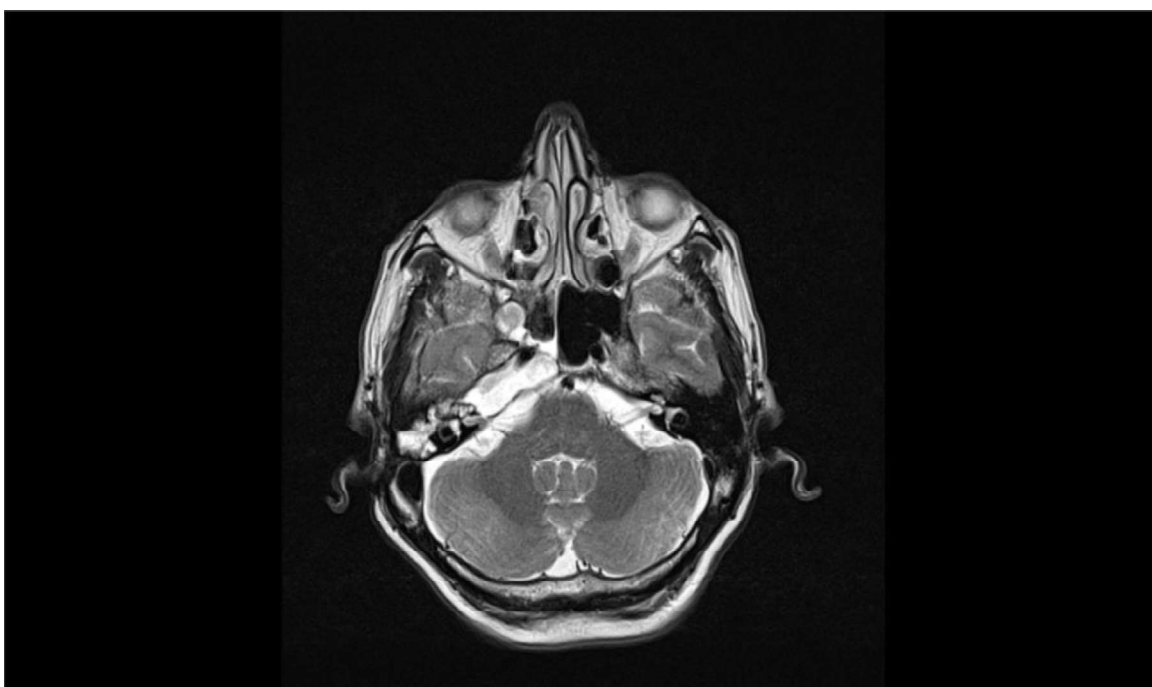
Prva metoda kojom se koristimo u dijagnosticiranju kolesteatoma je otoskopija. Slične metode koje možemo koristiti su pneumatska otoskopija, video otoskopija, otomikroskopija i videoteleskopija. Otoskopija može biti otežana ako je prisutna otoreja, to jest ako je vanjski zvučnik maceriran, ispunjen detritusom ili je prisutan efluvij. Ovom bi pretragom oprezno trebao biti pregledan čitav bubnjić, a s posebnom bi se pažnjom trebali pregledati atik i posterosuperiorni kvadrant bubnjića koji su najčešća ishodišta stečenog kolesteatoma. Anterosuperiorni kvadrant mezotimpanuma mora biti pregledan kako bi se utvrdilo postoji li prisutnost okrugle, bijele lezije koja se iz bubnjišta naslanja na bubnjić, takav nalaz smatra se patognomoničnim za kolesteatom. Diferencijalna dijagnoza za takav nalaz je timpanoskleroza koju definiramo kao hijalinizaciju fibroznog vezivnog tkiva bubnjića i srednjeg uha praćenu kalcifikacijom. U usporedbi s kolesteatomom koji ima glatke i zaobljene rubove, timpanoskleroza se manifestira u obliku tvrdih bijelih plakova nepravilnih rubova. Kod pacijenata s jakom kongestijom uha ili snažnom upalom vanjskog zvučnika i srednjeg uha, kolesteatom se otoskopski lako može previdjeti (4, 5, 99). Od 1980-ih zlatnim standardom za dijagnosticiranje kolesteatoma smatra se CT. Zbog dobre prostorne rezolucije, CT ima visoku osjetljivost, ali nisku specifičnost kod velikih lezija pa se za kolesteatom mogu zamijeniti granulacijsko tkivo, kolesterolski granulom ili neoplazme mekog tkiva. Tipičan nalaz kolesteatoma uključuje oštro ograničenu i rastuću leziju mekog tkiva, retrakciju bubnjića uz eroziju *tegmen tympani* i slušnih košćica. CT snimka temporalne kosti, nužna je otolozima prilikom planiranja kirurškog liječenja kolesteatoma. Prije operacije potrebno je utvrditi proširenost kolesteatoma, razmjer destrukcije koštanog tkiva, anatomske abnormalnosti poput hipoplazije bubnjišta i anomalija koštanih kanala te komplikacije poput dehiscencije tegmena i fistula labirinta. U postoperativnom razdoblju CT pokazuje dobro prozračenu timpanomastoidnu šupljinu bez mekog tkiva i ima ograničenu korist zbog visoke negativne



prediktivne vrijednosti. Kod pacijenata kod kojih je prethodno učinjena timpanomastoidektomija, CT snimkom se ne može razlučiti razlika između promjena u kosti nastalih operacijom i patološke destrukcije kosti nastale djelovanjem kolesteatoma te se zbog toga osjetljivost i specifičnost za detektiranje rezidualnog ili rekurentnog kolesteatoma znatno smanjuje. Treba nadodati da zbog male veličine kongenitalnog kolesteatoma, CT nije preporučljiv zbog premale dobiti u usporedbi s rizikom koji nastaje zračenjem i primjenom anestezije koja je potrebna kod pedijatrijske populacije (4,99). U dijagnosticiranju kolesteatoma, važnu ulogu ima DWI-MRI (difuzijsko oslikavanje magnetskom rezonancijom). Senzitivnost i specifičnost DWI-MRI iznosi 94%, a nedostatak ove tehnike je nedovoljno oslikavanje koštanih struktura. Sekvence MRI pokazuju kolesteatom kao tamno oslikanu tvorbu na T1 snimci i svijetlo oslikanu tvorbu na T2 snimci u usporedbi s moždanim tkivom. S obzirom na to da kolesteatom ne apsorbira kontrast koriste se tehnike odgođene primjene kontrasta kojima prednost daje činjenica da će okolna tkiva apsorbirati više kontrasta kroz određeni vremenski period. T1 snimku dobivamo nakon 30 do 45 minuta nakon primjene kontrasta. Upalno promijenjenoj mukozi, granulacijskom tkivu i fibroznom tkivu jača intenzitet signala nakon primjene kontrasta, dok lezija kojoj se intenzitet signala ne mijenja, a nalazi se na mogućoj lokaciji kolesteatoma ukazuje na kolesteatom. Uz pomoć DWI-MRI mogu se detektirati erozije polukružnih kanala, invazija membranoznog dijela labirinta ili srednje lubanjske jame i formiranje apscesa (4,99). Proširenost kolesteatoma možemo ocijeniti i audiometrijskim te timpanometrijskim testiranjem. Audiometrijsko testiranje koristimo kako bismo ocijenili razinu provodne naglušnosti. Miješani gubitak sluha koji uključuje i provodnu i senzornu komponentu može biti povezan s nastankom labirintitisa. Ako lanac slušnih košćica nije oštećen, sluh u pravilu biva očuvan. Međutim, ako je došlo do oštećenja slušnoga lanca, sluh može biti posve očuvan ili blago oštećen zbog toga što kolesteatom premošćuje defekt. Ovaj fenomen se naziva „tihim kolesteatomom“ ili „konduktivnim kolesteatomom“. Uz audiometrijsko testiranje koristi se i timpanometrija kojom se ispituje podatljivost bubnjića i lanca slušnih košćica, međutim ne postoji specifičan timpanogram pomoću kojeg bi se mogla postaviti konačna dijagnoza kolesteatoma (4,5).



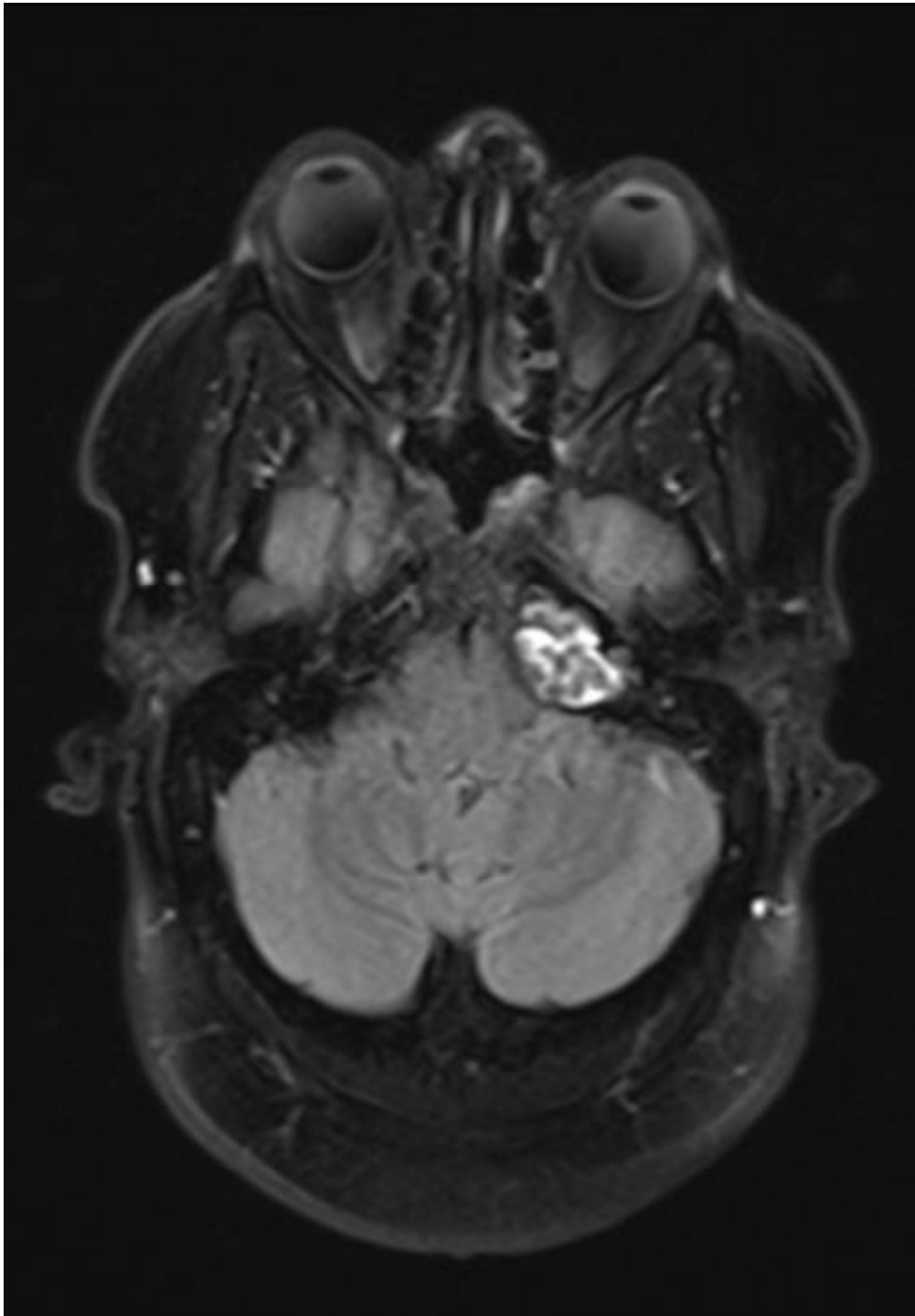
*Slika 3 prikazuje CT snimku na kojoj je vidljiv kolesteatom desnog srednjeg uha. Dostupno iz arhiva Klinike za ORL i kirurgiju glave i vrata KBC Sestre Milosrdnice.*



*Slika 4 prikazuje MR snimku na kojoj je vidljiv kolesteatom desnog srednjeg uha. Dostupno iz arhiva klinike za ORL i kirurgije glave i vrata KBC Sestre Milosrdnice.*

Kao i kod svih drugih tvorbi vrha piramide temporalne kosti, pri kliničkom pregledu kod sumnje na kolesterolski granulom potrebno je napraviti detaljan pregled funkcije moždanih živaca. Posebnu pažnju treba obratiti na pokrete bulbusa, mimiku lica, sluh, ravnotežu i osjet lica. Otoskopijom se može zamijetiti unilateralna efuzija ili retrotimpanalna masa u nekim uznapredovalim slučajevima. Pregled glazbenom ugađalicom otkriva prisutnost senzoričkog ili

provodnog oštećenja sluha. HIT (head impulse test) možemo koristiti za otkrivanje vestibularnog deficita i dokazivanje zahvaćenosti lateralnog polukružnog kanala kolesterolskim granulomom. U dijagnostici kolesterolskog granuloma vrha piramide temporalne kosti veliku važnost imaju CT i MRI. Na CT snimci kolesterolski granulom se prikazuje kao oštro ograničena lezija koja uzrokuje eroziju kosti. CT omogućuje razlučivanje lezija nastalih u vrhu piramide temporalne kosti od onih nastalih u okolnim strukturama temporalne kosti, osim toga dobro vizualizira kalcifikacije unutar same lezije što omogućuje sužavanje diferencijalnih dijagnoza. U slučajevima kada kolesterolski granulom erodira u karotidni kanal ili jugularni foramen, pritom pritišćući vaskularne strukture, koristimo se CT angiografijom odnosno CT venografijom. Na MRI snimci kolesterolski granulom se prikazuje kao lezija vrlo visokog intenziteta signala i na T1 i na T2 snimci. Vrlo visoki intenzitet signala na T1 snimci nastaje zbog prisutnosti kolesterolskih kristala i kroničnog krvarenja. Ponekad se javljaju poteškoće u razlikovanju malih kolesterolskih granuloma od normalne koštane srži zbog toga što se oboje prikazuju hiperintenzivno na T1 snimkama, međutim možemo ih razlikovati primjenom T2 snimke na kojoj će se intenzitet koštane srži smanjiti, a intenzitet kolesterolskog granuloma ostati visok (92, 100).



*Slika 5 prikazuje MR FLAIR snimku na kojoj je vidljiva hiperintenzivna tvorba lijevog vrha piramide, a koja odgovara kolesterolskom granulomu. Dostupno ljubaznošću dr. Irvine Sihlahla putem licence <https://creativecommons.org/licenses/by-nc-sa/3.0/> (105)*

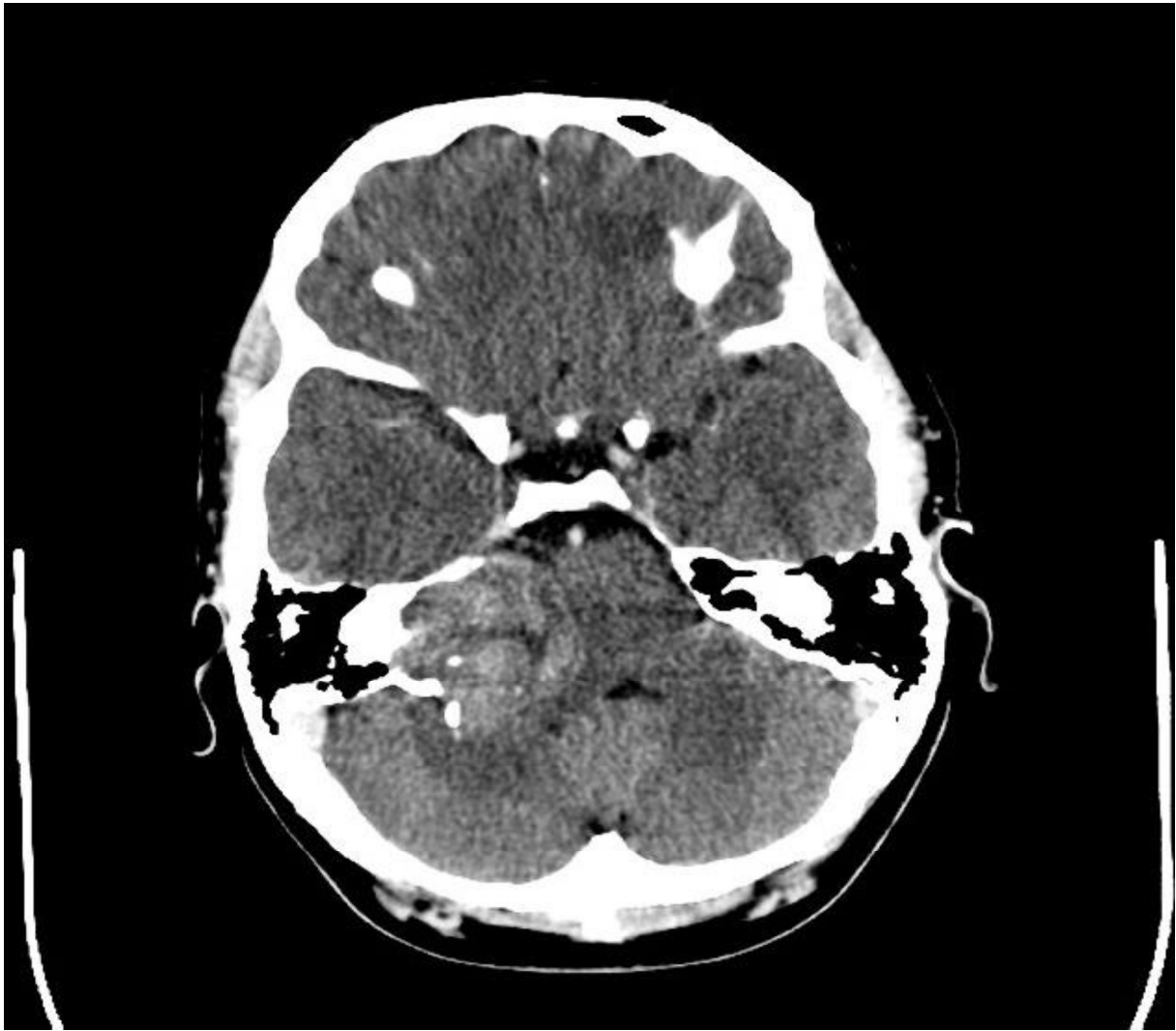Fibrozna displazija obično se otkriva slučajno prilikom snimanja CT i MRI snimke glave i često se zamijeni za neku drugu benignu ili malignu tvorbu vrha piramide temporalne kosti. Na tim se snimkama primjećuje širenje kosti uz očuvan korteks. Fibrozna displazija ne poštuje granice kosti pa ju zato obično nalazimo na više kostiju koje čine bazu lubanje. U većini se slučajeva

fibrozna displazija na CT snimci prikazuje u obliku mliječnog stakla („ground glass“), međutim u svom cističnom obliku ima litički izgled. Na MR snimci se prikazuje u različitim intenzitetima zbog različitog rasporeda fibrozne i cistične komponente (45).

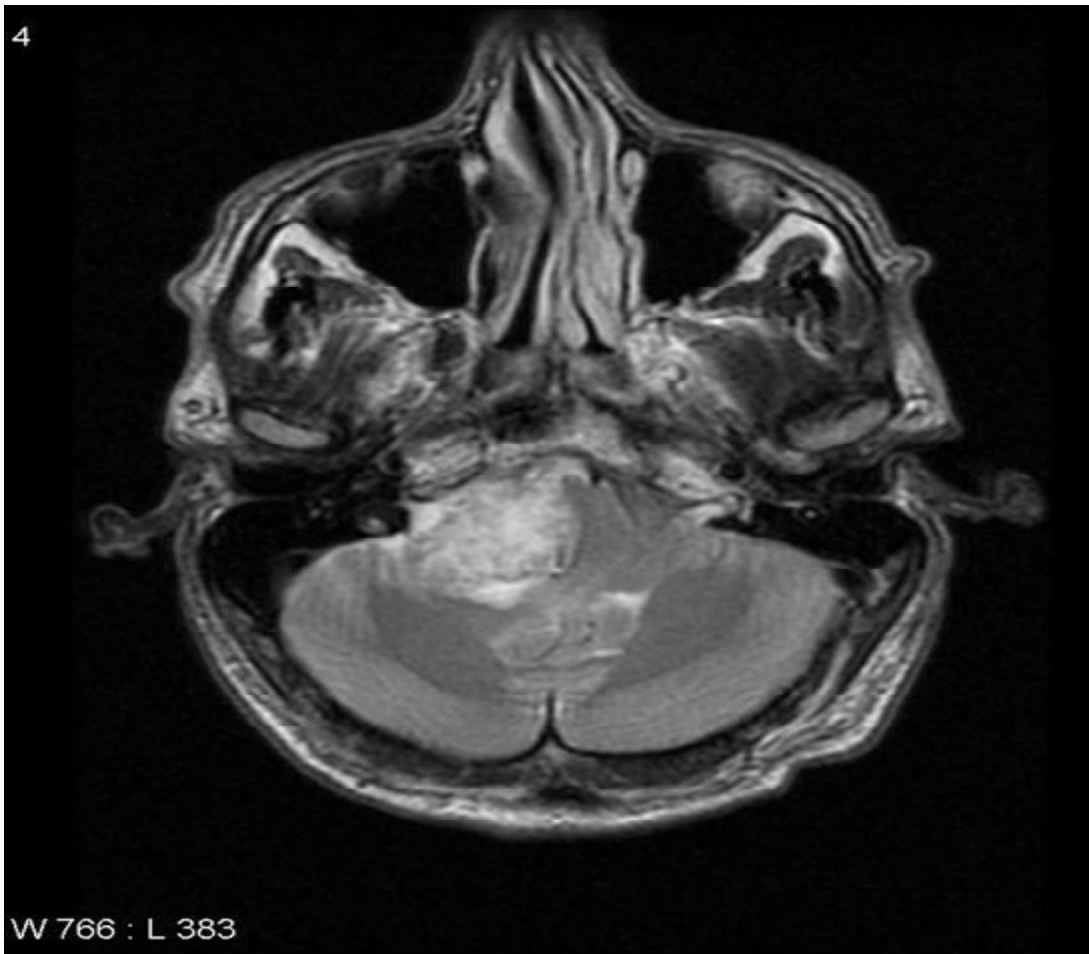Osim klinički, dijagnoza petrozitisa i osteomijelitisa vrha piramide temporalne kosti može se postaviti uz pomoć CT i MR snimke. U ranoj fazi petrozitisa, na CT snimci vidimo opacificirane zračne ćelije petrozne kosti ispunjene infiltratom, a u kasnijoj fazi vidljive su erozije kortikalisa. Intrakranijalne komplikacije petrozitisa poput apscesa, meningitisa i tromboflebitisa, bolje se opažaju na MR snimkama. Kod osteomijelitisa vrha piramide temporalne kosti na CT snimci opažamo fragmentaciju i eroziju kosti, a ponekad se može vidjeti i skleroza. MR snimka je korisnija od CT snimke kod osteomijelitisa zato što bolje prikazuje proširenost bolesti i proširenost infekcije kroz prostore koje ispunjava masna koštana srž. TC-99 kompjuterizirana tomografija emisijom jednog fotona (SPECT) je vrlo osjetljiva metoda za otkrivanje osteomijelitisa baze lubanje, a vrlo je korisna u određivanju dugoročnog ishoda. SPECT galijem koristan je kod nadzora odgovora na antibiotsku terapiju (45).

Inflamatorni pseudotumor nema karakterističan prikaz na CT i MR snimkama, a njegova se dijagnoza postavlja na temelju biopsije i resekcije (45).

U dijagnosticiranju neurinoma, zlatnim standardom smatra se MRI. Na snimkama se može vidjeti dobro ograničena masa koja ispunjava unutarnji zvukovod i progresivno se širi u koštani kanal i cerebropontini kut. Izgled neurinoma VIII moždanog živca na MRI snimci, često se opisuje kao „kornet s kuglicom sladoleda“ pri čemu se „kornet“ nalazi u unutarnjem zvukovodu, a „kuglica sladoleda“ u cerebropontinom kutu. Na T1 snimci neurinome karakterizira nizak intenzitet signala, a na T2 snimci visok intenzitet signala u odnosu na priležeći moždani parenhim. Na MRI snimkama neurinomi VII i VIII moždanog živca imaju skoro pa iste karakteristike, dok neurinomi V moždanog živca sadrže veći udio cistične komponente (45,55).



*Slika 6 prikazuje CT snimku s kontrastom na kojoj je vidljiva masa u desnom cerebelopontinom kutu koja zahvaća vrh piramide temporalne kosti i doseže do labirinta. Slika odgovara akustičnom neurinomu. Dostupno ljubaznošću dr. Bruna di Muzia putem licence <https://creativecommons.org/licenses/by-nc-sa/3.0/> (106)*



*Slika 7 prikazuje MRI snimku na kojoj je vidljiva masa u desnom cerebelopontinom kutu koja se širi u cavum Meckeli. Unutar tvorbe vidljiva je i cistična komponenta, što odgovara slici trigeminalnog neurinoma. Dostupno ljubaznošću dr. Bruna di Muzia putem licence <https://creativecommons.org/licenses/by-nc-sa/3.0/> (106)*

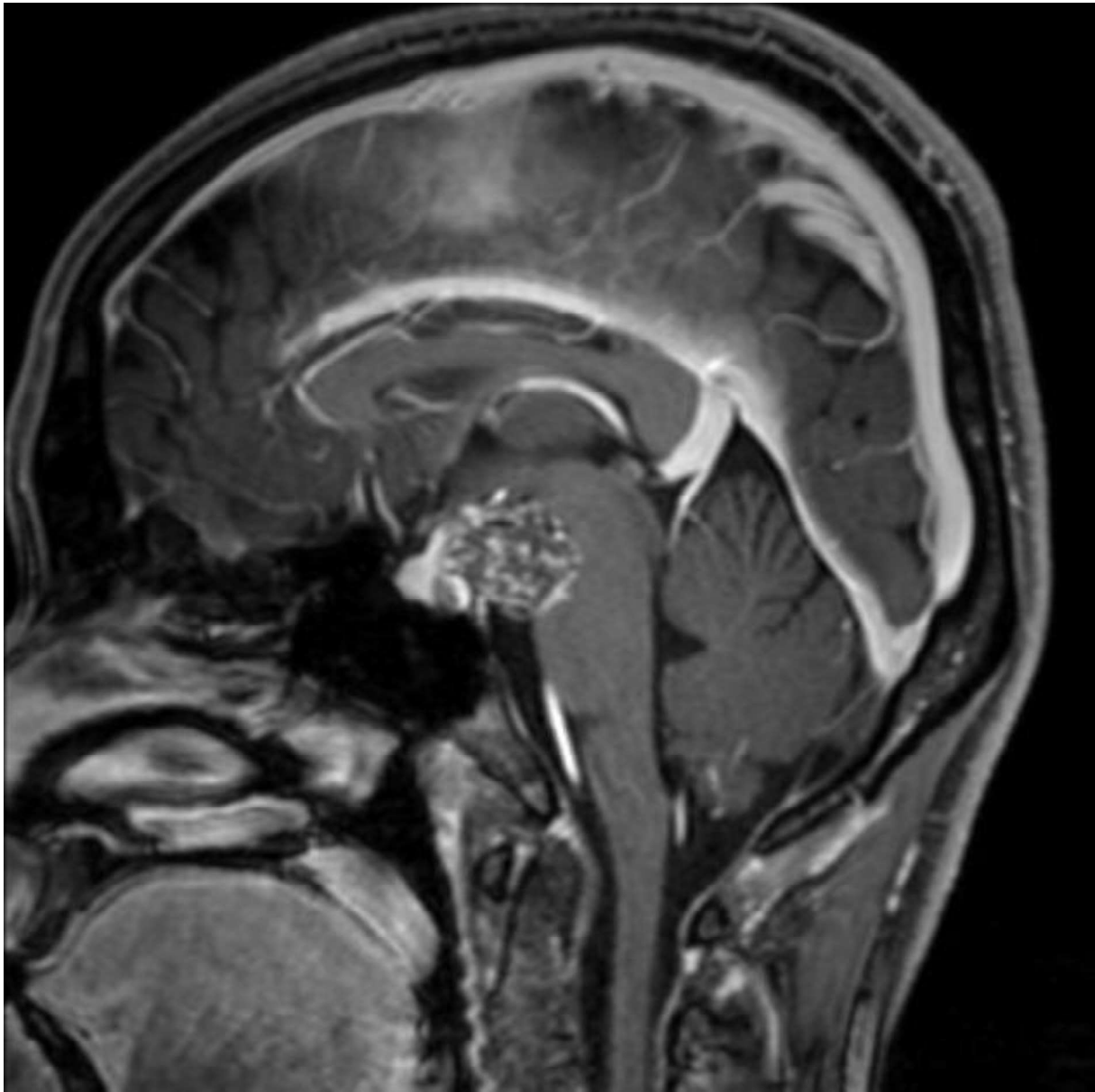
Na CT snimkama meningeomi se u 70 – 75% prikazuju blago hiperdenzno, a u 25% slučajeva kao izodenzne tvorbe sa širokim spojevima s durom. Osim toga, u 20 % meningeoma vidljive su kalcifikacije te formiranje cisti, a hiperostozu nalazimo u 20% do 40% meningeoma. Hiperostozu vrha piramide temporalne kosti, često možemo zamijeniti za blastične metastaze. Kod snimanja meningeoma uz pomoć MRI, svi meningeomi u T1 snimkama prikazuju se blago hipointenzivno ili izointenzivno, odnosno hiperintenzivno i izointenzivno na T2 snimkama. Na MRI snimkama meningeome karakterizira pojava peritumorskog edema i „duralnog repa“ (zadebljanje dure uz bazu meningeoma) koje se javlja u 35% do 80% meningeoma, a najbolje se oslikava uz primjenu gadolinija. Mnoge studije naglašavaju važnost MRI kod određivanja resektabilnosti meningeoma. Prisutnost edema na T2 snimkama može ukazivati na zahvaćenost ili invaziju moždanog debla, a gubitak arahnoidne na otežanu resekciju. Osim CT i MRI, kod dijagnostike meningeoma koristi se i angiografija (45,67).

Mukokele vrha piramide temporalne kosti na CT snimkama ne možemo razlikovati od kolesterolskog granuloma. Najbolje se prikazuju na MRI snimkama gdje obično pokazuju nizak ili umjeren signal na T1 snimkama (45).

Aneurizme petroznog dijela unutarnje karotidne arterije uzrokuju proširenje prednje površine vrha piramide temporalne kosti koje je vidljivo na CT snimkama. Kod velikih aneurizmi, zidovi koštanog kanala koji prolazi piramidom su tanki ili narušenog kontinuiteta i često na CT snimkama daju izgled kolesterolskog granuloma ili mukokele. Upotrebom kontrastnog sredstva obično možemo razlučiti prirodu tvorbe, osim ako u aneurizmi petroznog dijela unutarnje karotidne arterije ne postoji tromb. Na MRI se javlja miješani intenzitet signala koji povezujemo s postojanjem turbulentnog protoka krvi i tromba unutar aneurizmatičke vreće. Turbulentni protok krvi i muralni tromb otežavaju dijagnostiku uz pomoć MR angiografije i često uzrokuju podcjenjivanje veličine i proširenosti aneurizme (45, 74).

Na CT snimkama hondrosarkom se vidi kao agresivna tvorba koja razara okolnu kost s prisutnim mineraliziranim hondroidnim matriksom u kojem razaznajemo „prstenove i lukove“ karakteristične za ovu tvorbu. Na MRI snimkama hondrosarkom se prikazuje kao tvorba niskog do srednjeg intenziteta signala u T1 snimkama, odnosno visokog intenziteta signala u T2 snimkama u odnosu na moždani parenhim. Za razliku od hondrosarkoma, hondromi na CT snimkama imaju oblik dobro ograničenih, ekspanzivnih, mekotkivnih tvorbi koje su hiperdenzne u odnosu na moždani parenhim, litički djeluju na kost i ponekad kalcificiraju (101).





*Slika 8 prikazuje MR snimku na kojoj se vidi masa koja zahvaća temporalni režanj mozga i moždano deblo. Mikroskopskim pregledom, utvrđeno je da se radi o hondrosarkomu. Dostupno ljubaznošću dr. Craig Hacking putem licence <https://creativecommons.org/licenses/by-nc-sa/3.0/>. (107)*

#### 4. Terapijske mogućnosti

Terapija kolesteatoma je kirurška, međutim uz nju se koristimo i nekim konzervativnim metodama. Korištenje antibiotsko-kortikosteroidnih kapi kod pacijenata sa znakovima akutne infekcije uha uz prisutnu otoreju smanjuje upalu i nastanak granulacijskog tkiva. Preporučena je empirijska primjena antibiotika prije dobivene bakteriološke analize iscjetka iz uha. Najčešće

se koriste antibiotici koji pokrivaju *Pseudomonas aeruginosa*, *Staphylococcus aureus* i anaerobne bakterije, a to su fluorokinoloni (ciprofloksacin i levofloksacin) (4). Nažalost, ne postoji ni jedna konzervativna metoda kojom se u potpunosti može izliječiti kolesteatom, stoga kirurške metode i dalje ostaju zlatni standard u liječenju ove bolesti. Cilj kirurškog liječenja je u potpunosti ukloniti kolesteatom, spriječiti rekurenciju, očuvati ili poboljšati sluh i učiniti intervenciju estetski prihvatljivom. Kod kolesteatoma u djece posebnu pozornost treba obratiti na to da je u njih temporalna kost više pneumatizirana nego u odraslih, što ju čini podložnijom širenju bolesti i razaranju zbog agresivnog rasta kolesteatoma (99). Osim toga, Eustahijeva cijev nije u potpunosti razvijena kod djece, kraća je nego u odraslih, njeno ušće u nazofarinks je uže i postavljena je više horizontalno. Smatra se da je zbog navedenog nezrela Eustahijeva cijev povezana s recidivima kolesteatoma u djece, koji su 2 do 10 puta češći nego u odraslih. Svaka odgoda u dijagnosticiranju i liječenju kolesteatoma u djece dovodi do poremećaja u razvoju govora, smanjene učinkovitosti učenja i akademskog napretka kao posljedica oštećenja sluha (4). Glavne kirurške metode koje se koriste u liječenju kolesteatoma su canal wall down (CWD) i canal wall up (CWU) mastoidektomije. CWD pristup uključuje uklanjanje stražnjeg koštanog zida vanjskog zvukovoda tako da zvukovod i mastoid postanu jedna šupljina. Radikalnom CWD mastoidektomijom uklanjaju se mastoidni zračni prostori i u potpunosti se eksterioriziraju srednje uho, atik i mastoidna šupljina uz obliteraciju Eustahijeve cijevi. CWD mastoidektomija je kontraindicirana u pedijatrijskoj populaciji zbog toga što se temporalna kost u njih nije u potpunosti razvila. Indikacije za korištenje CWD mastoidektomije su zahvaćenost jedino čujućeg uha, postojanje fistule labirinta, intrakranijalna zahvaćenost i skleroza mastoida. Kao najveće mane CWD pristupa navode se nemogućnost izlaganja vodi nakon operacije i smanjen volumen srednjeg uha koji uzrokuje slabljenje sluha. Prednost CWD mastoidektomije je ta što se uz pomoć nje prikazuje čitava tvorba što omogućuje njeno kompletno uklanjanje. Češće se u terapiji kolesteatoma koristi CWU mastoidektomija. Kao i kod CWD mastoidektomije, uklanjaju se svi mastoidni zračni prostori, a razlika je u tome što kod CWU mastoidektomije ostaje očuvan ili se rekonstruira stražnji koštani zid vanjskog zvukovoda čime se ne mijenjaju konture zvukovoda. Očuvanje konture vanjskog zvukovoda omogućuje izbjegavanje komplikacija i nedostataka koje nastaju CWD mastoidektomijom poput doživotne toaleta uha, ograničeno izlaganje vodi, toplinski izazvan vertigo koji se javlja kada hladni zrak ili tekućina uđe u šupljinu nastala CWD mastoidektomijom, produljeni oporavak, estetske nedostatke i poteškoće u korištenju slušnih pomagala. Nedostatak CWU mastoidektomije je nedovoljni prikaz čitavog kolesteatoma i time otežano potpuno uklanjanje tvorbe što dovodi do visoke incidencije rezidualnog kolesteatoma kod ovog pristupa. Treba navesti nedavne napretke

u endoskopskoj i optičkoj tehnologiji koja omogućava bolju vizualizaciju skrivenih područja u kojem često nalazimo rezidualni kolesteatom i upotpunjuju gore navedene metode (4,99). Neki otolozi koriste i metode obliteracije mastoida u kojima se koriste aloplastičnim materijalima i biogenim implantatima poput masti, hrskavice, koštanih fragmenata, keramičkog praha i hidroksiapatita. Nedostatak obliteracije mastoida je rizik od rezidualnog kolesteatoma koji ostaje skriven u obliterated šupljini. U kirurškom liječenju kolesteatoma važno je očuvati ili poboljšati sluh pacijenta. Kod pacijenata sa senzoričkim gubitkom sluha koristimo slušne aparate, a kod pacijenata s konduktivnim gubitkom sluha nastalim oštećenjem slušnih košćica koristimo se osikuloplastikom koju provodimo implantacijom autolognih presadaka ili prostetičkih pomagala (4).

Kirurško liječenje kolesterolskog granuloma preporučuje se kod simptomatskih pacijenata te kod onih kod kojih se javljaju komplikacije poput gubitka sluha i vestibularnih simptoma. Ciljevi uspješnog kirurškog liječenja kolesterolskog granuloma vrha piramide temporalne kosti su drenaža i prozračivanje. Kolesterolski granulom rijetko se može u potpunosti ukloniti zbog toga što ne posjeduje epitelnu ovojnicu. Opisano je više kirurških pristupa u liječenju kolesterolskog granuloma, a ugrubo ih se može podijeliti na transtemporalne i transnazalne, kao i na one koji očuvaju odnosno ne očuvaju sluh. Za drenažu cističnih tvorbi poput kolesterolskog granuloma i mukokele koriste se infralabirintarni, infrakohlearni i transsfenoidalni pristup kao i pristup kroz srednju lubanjsku jamu. Treba naglasiti da se navedeni pristupi koriste kod pacijenata kod kojih je sluh još uvijek očuvan. Kod onih pacijenata kod kojih je sluh jako oštećen i nemoguće ga je očuvati, koristimo se translabirintarnim pristupom. Transtemporalni pristup predstavlja rizik za osjetilo sluha i osjetilo ravnoteže, kao i za funkciju VII moždanog živca (*n. facialis*). Pristup kroz srednju lubanjsku jamu je tehnički zahtjevniji i njime je otežano očuvanje permanentnog drenažnog puta, a osim toga kod ovog pristupa potrebna je retrakcija mozga što povećava rizik za njegovu ozljedu. Kirurško liječenje kolesterolskog granuloma svodi se na eksciziju ili na marsupijalizaciju. Ekscizija kolesterolskog granuloma obično zahtijeva široku ekspoziciju tvorbe koja se postiže kraniotomijom. Prednost ekscizije je smanjenje incidencije rekurentnih kolesterolskih granuloma, a najveća mana je potreba za retrakcijom mozga koja rezultira encefalomalacijom i epileptičnim napadajima kao i povećanim rizikom za postoperativno intrakranijalno krvarenje. Još jedan od rizika svakog intakranijalnog zahvata, posebno kod pacijenata s kolesterolskim granulomom koji imaju hiperpneumatizirane temporalne kosti, je curenje cerebrospinalne tekućine. Pacijenti kod kojih su korišteni pristupi koji uključuju kraniotomiju zahtijevaju produženi boravak u bolnici zbog

duljeg oporavka i rizika od nastanka gore navedenih komplikacija. Marsupijalizacija se provodi stvaranjem širokog drenažnog puta koji omogućuje dekompresiju simptomatskog kolesterolskog granuloma. Većina marsupijalizacija ne zahtijeva kraniotomiju i u nekim se slučajevima može provesti i ambulantno. Važna mana marsupijalizacije je česta rekurencija bolesti koja nastaje zbog opstrukcije drenažnog puta ožiljkom (92,100). Kod endoskopskih pristupa, polazišna točka je sfenoidni sinus, a to zahtijeva široku sfenidotomiju sa stvaranjem širokog pristupa tvorbi, obično kroz stražnji lateralni zid sinusa. Prednost endoskopskog pristupa pred transtemporalnim pristupom je ta što se endoskopskim pristupom stvara širi drenažni put koji se teže može opstruirati ožiljkom. Rizici uključuju epistaksu, curenje cerebrospinalnog likvora, suhi nos, ozljedu oka, ozljedu mozga, oštećenje unutarnje karotidne arterije i anesteziju lica (92).

Petrozitis se obično uspješno liječi primjenom intravenskih antibiotika i miringotijom. Za odabir najdjelotvornijeg antibiotika koristimo se aspiracijom i nasađivanjem na agar sadržaja iz srednjeg uha. Kod pacijenata kod kojih se ne javi poboljšanje nakon primjene antibiotske terapije potrebno je primijeniti kirurške metode. U kirurškom liječenju petrozitisa odnosno petroznog apicitisa, koristimo se pristupom kroz srednju lubanjsku jamu, subarkuatnim, supralabirintarnim, infralabirintarnim i infrakohlearnim pristupom kao i cirkumferencijskom petrozektomijom kod pacijenata s neoštećenim sluhom. Translabirintarni pristup koristi se kod pacijenata kod kojih sluh nije funkcionalan (103).

Kod liječenja inflamatornog pseudotumora, najčešće se koristi kombinacija sistemskih kortikosteroida i antibiotika uz kortikalnu mastoidektomiju. Kod nekih se pacijenata može dati rituksimab ili mikofenolat mofetil. Kao palijativnu metodu kod bolesnika s inflamatornim pseudotumorom, neki autori navode korištenje zračenja (50,51).

Kod pacijenata koji imaju asimptomatski neurinom VIII moždanog živca uobičajeno je praćenje serijskim snimanjem MRI i audiološkim testiranjima bez ikakvih terapijskih intervencija. Sistematskim pregledom literature, utvrđeno je da ovi tumori rastu između 1 i 2 milimetra godišnje, s tim da 50 do 70% tumora ne pokazuje nikakav daljnji rast. Tumori kod kojih se očekuje rast su oni koji u vrijeme dijagnoze imaju dijametar od barem 2 cm, oni kod kojih postoji ekstrakanalikularna komponenta te oni koji su dijagnosticirani kod osoba mlađe životne dobi. Iako pristup koji uključuje praćenje povećava rizik za rast neurinoma, taj se pristup smatra sigurnim zbog sporog rasta ovog tumora. Također, važno je naglasiti da odgoda kirurške intervencije nema utjecaj na mortalitet kod ove bolesti. Preporučeni protokol za

praćenje neurinoma uključuje MRI snimku svakih 6 mjeseci u prve dvije godine od dijagnoze, zatim snimku dvije godine nakon i na kraju snimku svakih pet godina (55,104).

Kirurška terapija neurinoma ovisi o veličini i morfologiji tumora u vrijeme dijagnoze, kao i o simptomima, komorbiditetima i preferencijama pacijenta. U odlučivanju o odabiru liječenja pomažu razne klasifikacije neurinoma, od kojih je najpoznatija klasifikacija po Koosu. Po toj klasifikaciji, mali intrakanalikularni tumor spada u stupanj I, mali tumor s protruzijom u cerebelopontini kut u stupanj II, tumor koji zahvaća cerebelopontinu cisternu bez pomaka moždanog debla u stupanj III i tumor koji uzrokuje pomak moždanog debla i moždanih živaca u stupanj IV. Primarna terapija kod velikih neurinoma (stupanj IV po Koosu) je kirurška zbog toga što je nužno u potpunosti ukloniti masu koja potencijalno može ugroziti život. Najčešće kirurške metode koje se koriste u terapiji neurinoma su pristup kroz srednju lubanjsku jamu, transotički pristup i endoskopska resekcija. U Ujedinjenom Kraljevstvu najčešće se koriste translabyrintharni i retrosigmoidni pristup. Translabyrintharni pristup uključuje retroaurikularnu inciziju koja se proteže do vrha mastoida te tako omogućuje pristup unutrašnjem zvukovodu, VII moždanom živcu i tumoru. Najveći nedostatak translabyrintharnog pristupa je slabo očuvanje sluha pa se ovaj pristup koristi kod pacijenata koji preoperativno imaju slab ili nepostojan sluh. U retrosigmoidnom pristupu, subokcipitalnom incizijom se prikazuju transverzni i sigmoidni sinusi, a manipulacijom cerebelumom i unutarnji zvukovod. Ova metoda je bolja za očuvanje sluha u pacijenta, ali nosi veće rizike za oštećenje VII i VIII moždanog živca. Osim toga, prisutni su rizici za nastanak meningitisa, oštećenje malog mozga, epilepsiju i curenje cerebrospinalne tekućine (55,104).

Za male i srednje velike neurinome koristimo se stereotaktičnom radiokirurgijom koju definiramo kao preciznu isporuku visoke doze zračenja u jednoj frakciji. Ovakvo liječenje obično se provodi upotrebom 60-kobalt Gama noža ili tehnikama koje uključuju linearne akceleratora poput CyberKnife tehnike s dozama od 11 do 14 greja. Osim stereotaktične radiokirurgije, može se koristiti i fracionirana stereotaktična radiokirurgija koja se temelji na isporuci više frakcija zračenja u namjeri da na tumor djeluje u fazi kada su njegove stanice najosjetljivije na zračenje. Razvojem molekularne patologije, u terapiju neurinoma uvode se i monoklonalna protutijela poput bevacizumaba, everolimusa i lapatiniba (55,104).

Liječenje meningeoma ovisi o više faktora od kojih su najvažniji dob, komorbiditeti i simptomi kod pacijenta, kao i lokalizacija i veličina samog meningeoma. Mogućnosti koje posjedujemo u terapiji meningeoma su promatranje, mikrokirurška ekscizija, zračenje, stereotaktična radiokirurgija i kombinacija navedenih metoda. Resekcija meningeoma često je komplicirana

zbog blizine duralnih venskih sinusa, moždanih živaca, petroznog segmenta unutarnje karotidne arterije i vertebrobazilarnog arterijskog sustava. Često je širenje ovih tumora u unutarnji zvukovod, *foramen magnum* i srednju lubanjsku jamu. Prije su se ovi tumori smatrali inoperabilnima zbog visoke stope smrtnosti prilikom njihovog kirurškog odstranjivanja. Najčešći pristupi koji se koriste u liječenju ovih tumora su retrosigmoidni, frontotemporalni i kombinirani pristup. Retrosigmoidni pristup omogućuje pristup površini petroznog dijela temporalne kosti i smanjuje trajanje operacije kao i rizik za postoperativno curenje cerebrospinalnog likvora. Međutim zbog potrebe za retrakcijom cerebeluma, ovaj pristup povećava rizik za oštećenje cerebeluma, moždanih živaca i za nastanak epilepsije. Frontotemporalni pristup omogućuje eksciziju tumora koji sežu iznad tentorijskog procijepa i zahvaćaju supraselarno, paraselarno i retroselarno područje te kavernozi sinus i regiju orbite. Frontotemporalni pristup najčešće je korišten kod meningeoma koji zahvaćaju vrh piramide temporalne kosti. Neke meningeome je nemoguće u potpunosti odstraniti zbog zahvaćenosti moždanog debla, moždanih živaca i krvnih žila te zbog njihove hipervaskularnosti. Kod pacijenata s nepotpuno odstranjenim meningeomima pratimo daljnji rast tumora te se možemo koristiti adjuvantnom terapijom zračenjem. Kod pacijenata kod kojih meningeom zahvaća vrh piramide temporalne kosti često se koristimo stereotaktičnom radiokirurgijom ili frakcioniranim zračenjem. Kombinacija nepotpune ekscizije meningeoma i zračenja pokazala se boljom metodom za kontroliranje rasta tumora nego sama nepotpuna ekscizija. Stereotaktična radiokirurgija se ne koristi kod pacijenata koji imaju tumore veće od 3 cm. Njene komplikacije uključuju deficite u funkciji moždanih živaca, hidrocefalus, radijacijsku nekrozu, a ponekad i malignu transformaciju. Praćenje tumora primarno se koristi kod pacijenata starije životne dobi, pacijenata s brojnim komorbiditetima te kod pacijenata s malim asimptomatskim meningeomima (67,103).

Nakon dijagnosticiranja aneurizme petroznog dijela unutarnje karotidne arterije, važno je odrediti postoji li indikacija za intervenciju. U pacijenata s rupturom aneurizme potrebno je osigurati prekid trenutnog krvarenja odnosno spriječiti buduća krvarenja. Liječenje pseudoaneurizme je intenzivnije zbog većeg rizika za nastanak rupture ili tromboembolijskog incidenta. Trenutne mogućnosti liječenja uključuju konzervativne metode koje obuhvaćaju kontinuirano praćenje snimanjem CT i MRI snimki, test endovaskularne okluzije unutarnje karotidne arterije balonom i endovaskularno postavljanje embolizacijske zavojnice ili stenta. Kirurške metode uključuju kirurški trapping i revaskularizaciju premosnicom visokog protoka. Kao i kod ostalih tvorbi, liječenje ovisi o stanju pacijenta i prirodi tvorbe to jest aneurizme (73).

Primarno liječenje hondrosarkoma baze lubanje, a tako i vrha piramide temporalne kosti, je kirurško. Kirurški pristup odabire se na temelju lokalizacije tumora i kirurfovog iskustva i preferencija. Najčešće opisivani pristupi su translabyrintharni, transkohlearni, kroz srednju lubanjsku jamu, subtemporalni, infratemporalni, frontoorbitozigomatični, transmaksilarni i endoskopski transnazalni transsfenoidalni pristup. S obzirom na to da ovaj tumor često zahvaća unutarnju karotidnu arteriju i kavernozi sinus, postoji debata o tome koliko radikalno treba biti kirurški pristup. U liječenju hondrosarkoma veliku ulogu ima adjuvantna terapija zračenjem. Radiokirurgija se pokazala vrlo korisnom u liječenju hondrosarkoma, a posebno u liječenju malih rezidualnih tumora nakon nepotpune resekcije (103).

## 5. Zaključak

Iako je vrh piramide temporalne kosti površinom mala struktura, može biti zahvaćen širokim spektrom tvorbi različitih histoloških karakteristika. Zbog blizine mnogih neurovaskularnih struktura, koje su često zahvaćene tvorbama vrha piramide temporalne kosti, kod pacijenata se javljaju mnogi simptomi. Zbog nespecifičnosti simptoma, kao i zbog smještaja samog vrha piramide kao najmedijalnije strukture temporalne kosti, teško je postaviti dijagnozu ovih tvorbi. Važno je naglasiti da su kod velikog broja pacijenata koji imaju neku od opisanih tvorbi simptomi odsutni te da se ove tvorbe često otkrivaju kao slučajni nalazi prilikom obrade zbog neke druge patologije. Osim toga, na radiološkim snimkama, CT i MRI, anatomske varijacije mogu se pogrešno protumačiti kao lezije, što pacijenta može nepotrebno podvrgnuti novim dijagnostičkim ili terapijskim postupcima. Također, dobar dio tvorbi na radiološkim snimkama međusobno je sličan što dodatno otežava postavljanje ispravne dijagnoze. Kod ovih pacijenata često su narušene funkcije potrebne za svakodnevno funkcioniranje, poput sluha, vida, govora, hoda i mimike lica, a potrebno je naglasiti da neke od tvorbi mogu izravno ili neizravno uzrokovati i smrt. Stoga, iako postotkom zauzimaju mali dio bolesti ove regije, zbog svega navedenog je na njih potrebno obratiti pozornost.

## 6. Zahvale

Zahvaljujem svom mentoru doc.dr.sc. Marku Velimiru Grgiću na usmjeravanju i pomoći u oblikovanju ovog rada.

Zahvaljujem i mojoj obitelji, užoj i široj, a posebno majci Editi, ocu Saši i sestri Ivi na bezuvjetnoj podršci, motivaciji i ljubavi koju su mi pružali tijekom cijelog života i školovanja.

Zahvaljujem i svim svojim prijateljima i bliskim osobama, koje neću posebno imenovati, a mogu se prepoznati ovdje ako ikada ovo budu čitali.



## 7. Reference

1. Fanghänel J, Pera F, Anderhuber F, Nitsch R. Waldeyerova anatomija čovjeka. In: Vinter I, editor. 1. hrvatsko izdanje ed. Zagreb: Golden marketing-Tehnička knjiga; 2009. p. 197-200.
2. Jalšovec D. Anatomia. 1 ed. Zagreb: ZT Zagraf d.o.o.; 2015. p. 68-71.
3. Krmpotić –Nemanić J. Anatomija čovjeka. 5. izdanje ed. Zagreb : Medicinska naklada; 1993. p. 30-35.
4. Kuo CL, Shiao AS, Yung M, Sakagami M, Sudhoff H, Wang CH, Hsu CH, Lien CF. Updates and knowledge gaps in cholesteatoma research. *Biomed Res Int.* 2015;2015:854024
5. Bumber Ž, Katić V, Nikšić-Ivančić M, Pegan B, Petric V, Šprem N. Otorinolaringologija. Zagreb: Naklada Ljevak; 2004.
6. Nevoux J., Lenoir M., Roger G., Denoyelle F., Le Pointe H. D., Garabédian E.-N. Childhood cholesteatoma. *European Annals of Otorhinolaryngology, Head and Neck Diseases.* 2010;127(4):143–150.
7. Ryan PJ, Patel NP. Endoscopic Management of Pediatric Cholesteatoma. *J Otol.* 2020 Mar;15(1):17-26
8. Dornelles C., da Costa S. S., Meurer L., Schweiger C. Some considerations about acquired adult and pediatric cholesteatomas. *Revista Brasileira de Otorrinolaringologia.* 2005;71(4):536–546.
9. Semaan M. T., Megerian C. A. The pathophysiology of cholesteatoma. *Otolaryngologic Clinics of North America.* 2006;39(6):1143–1159.
10. Tos M. Incidence, etiology and pathogenesis of cholesteatoma in children. *Advances in Oto-Rhino-Laryngology.* 1988;40:110–117.
11. Mills R. P., Padgham N. D. Management of childhood cholesteatoma. *Journal of Laryngology and Otology.* 1991;105(5):343–345.
12. Kemppainen H. O., Puhakka H. J., Laippala P. J., Sipilä M. M., Manninen M. P., Karma P. H. Epidemiology and aetiology of middle ear cholesteatoma. *Acta Oto-Laryngologica.* 1999;119(5):568–572.

13. Louw L. Acquired cholesteatoma pathogenesis: stepwise explanations. *Journal of Laryngology and Otology*. 2010;124(6):587–593.
14. de Aquino J. E. A. P., Filho N. A. C., de Aquino J. N. P. Epidemiology of middle ear and mastoid cholesteatomas: study of 1146 cases. *Brazilian Journal of Otorhinolaryngology*. 2011;77(3):341–347.
15. Bluestone C. D., Klein J. O. Intratemporal complications and sequelae of otitis media. In: Bluestone C. D., Casselbrant M. L., Stool S. E., editors. *Pediatric Otolaryngology*. 4th. Philadelphia, Pa, USA: Saunders; 2003. p. p. 687.
16. Olszewska E., Wagner M., Bernal-Sprekelsen M., et al. Etiopathogenesis of cholesteatoma. *European Archives of Oto-Rhino-Laryngology*. 2004;261(1):6–24.
17. Nelson M., Roger G., Koltai P. J., et al. Congenital cholesteatoma: classification, management, and outcome. *Archives of Otolaryngology—Head and Neck Surgery*. 2002;128(7):810–814.
18. Vital V. Pediatric cholesteatoma: personal experience and review of the literature. *Otorhinolaryngologia—Head and Neck Surgery*. 2011;(45):5–14.
19. Prinsley P. Familial cholesteatoma in East Anglia, UK. *The Journal of Laryngology & Otology*. 2009;123(3):294–297.
20. Homøe P., Rosborg J. Family cluster of cholesteatoma. *Journal of Laryngology and Otology*. 2007;121(1):65–67.
21. Ferlito A. A review of the definition, terminology and pathology of aural cholesteatoma. *Journal of Laryngology and Otology*. 1993;107(6):483–488.
22. Bassiouny M., Badour N., Omran A., Osama H. Histopathological and immunohistochemical characteristics of acquired cholesteatoma in children and adults. *Egyptian Journal of Ear, Nose, Throat and Allied Sciences*. 2012;13(1):7–12.
23. Kuo C.-L. Etiopathogenesis of acquired cholesteatoma: prominent theories and recent advances in biomolecular research. *Laryngoscope*. 2015;125(1):234–240.
24. Sudhoff H., Tos M. Pathogenesis of attic cholesteatoma: clinical and immunohistochemical support for combination of retraction theory and proliferation theory. *The American Journal of Otology*. 2000;21(6):786–792.

25. Karmody C. S., Northrop C. The pathogenesis of acquired cholesteatoma of the human middle ear: support for the migration hypothesis. *Otology and Neurotology*. 2012;33(1):42–47.
26. Chole R. A., Tinling S. P. Basal lamina breaks in the histogenesis of cholesteatoma. *Laryngoscope*. 1985;95(3):270–275.
27. Preciado D. A. Biology of cholesteatoma: special considerations in pediatric patients. *International Journal of Pediatric Otorhinolaryngology*. 2012;76(3):319–321.
28. Sudhoff H., Dazert S., Gonzales A. M., et al. Angiogenesis and angiogenic growth factors in middle ear cholesteatoma. *The American Journal of Otology*. 2000;21(6):793–798.
29. Fukudome S., Wang C., Hamajima Y., et al. Regulation of the angiogenesis of acquired middle ear cholesteatomas by inhibitor of DNA binding transcription factor. *JAMA Otolaryngology: Head and Neck Surgery*. 2013;139(3):273–278.
30. Ahn J. M., Huang C.-C., Abramson M. Interleukin 1 causing bone destruction in middle ear cholesteatoma. *Otolaryngology—Head and Neck Surgery*. 1990;103(4):527–536.
31. Haruyama T., Furukawa M., Kusunoki T., Onoda J., Ikeda K. Expression of IL-17 and its role in bone destruction in human middle ear cholesteatoma. *ORL*. 2010;72(6):325–331.
32. Jin B. J., Min H. J., Jeong J. H., Park C. W., Lee S. H. Expression of EGFR and microvessel density in middle ear cholesteatoma. *Clinical and Experimental Otorhinolaryngology*. 2011;4(2):67–71.
33. Ergün S., Zheng X., Carlsöö B. Expression of transforming growth factor- $\alpha$  and epidermal growth factor receptor in middle ear cholesteatoma. *American Journal of Otology*. 1996;17(3):393–396.
34. Arriaga MA, Brackmann DE. Differential diagnosis of primary petrous apex lesions. *Am J Otol* 1991; 12:470–474.
35. Rinaldo A, Ferlito A, Cureoglu S, et al. Cholesterol granuloma of the temporal bone: a pathologic designation or a clinical diagnosis? *Acta Oto-Laryngologica* 2005; 125:86–90.
36. Murugasu E, Yong TT, Yoon CP. Invasive middle ear cholesterol granuloma involving the basal turn of the cochlea with profound sensorineural hearing loss. *Otol Neurotol* 2004; 25:231–235.

37. Kanzaki S, Araki Y, Okamoto Y, et al. Cholesterol granuloma surrounding the endolymphatic sac. *Auris Nasus Larynx* 2007; 34:95–100.
38. Weiland DA, Aygun N. An unusual presentation of a cholesterol granuloma in a pneumatized pterygoid process of the sphenoid sinus. *Otolaryngol Head Neck Surg* 2007; 136:153–154.
39. Marina MB, Gendeh BS. Bilateral maxillary sinus cholesterol granuloma: a rare entity. *Med J Malaysia* 2006; 61:226–228.
40. DiNardo LJ, Pippin GW, Sismanis A. Image-guided endoscopic transsphenoidal drainage of select petrous apex cholesterol granulomas. *Otol Neurotol* 2003; 24:939–941.
41. Jackler RK, Cho M. A new theory to explain the genesis of petrous apex cholesterol granuloma. *Otol Neurotol* 2003; 24:96–106.
42. Lo WW, Solti-Bohman LG, Brackmann DE, et al. Cholesterol granuloma of the petrous apex: CT diagnosis. *Radiology* 1984;153(3):705–11.
43. Hoa M, House JW, Linthicum FH Jr. Petrous apex cholesterol granuloma: maintenance of drainage pathway, the histopathology of surgical management and histopathologic evidence for the exposed marrow theory. *Otol Neurotol*. 2012 Aug;33(6):1059-65
44. Utz JA, Krandorf MJ, Jelinek JS, et al. MR appearance of fibrous dysplasia. *J Comput Assist Tomogr* 1989;13(5):845–51.
45. Schmalfluss IM. Petrous apex. *Neuroimaging Clin N Am*. 2009 Aug;19(3):367-91.
46. Chole RA, Donald PJ. Petrous apicitis. Clinical considerations. *Ann Otol Rhinol Laryngol*. 1983 Nov-Dec;92(6 Pt 1):544-51
47. Lee YH, Lee NJ, Kim JH, Song JJ. CT, MRI and gallium SPECT in the diagnosis and treatment of petrous apicitis presenting as multiple cranial neuropathies. *Br J Radiol*. 2005 Oct;78(934):948-51
48. Choi KY, Park SK. Petrositis With Bilateral Abducens Nerve Palsies complicated by Acute Otitis Media. *Clin Exp Otorhinolaryngol*. 2014 Mar;7(1):59-62.
49. Coffin CM, Watterson J, Priest JR, Dehner LP. Extrapulmonary inflammatory myofibroblastic tumor (inflammatory pseudotumor): a clinicopathologic and

immunohistochemical study of 84 cases. *American Journal of Surgical Pathology*. 1995;19(8):859–872

50. Tian H, Liu T, Wang C, Tang L, Chen Z, Xing G. Inflammatory pseudotumor of the temporal bone: three cases and a review of the literature. *Case Rep Med*. 2013;2013:480476.

51. Ortlip TE, Drake VE, Raghavan P, Papadimitriou JC, Porter NC, Eisenman DJ, Hertzano R. Inflammatory Pseudotumor of the Temporal Bone: A Case Series. *Otol Neurotol*. 2017 Aug;38(7):1024-1031

52. National Institutes of Health Consensus Development Conference Statement on Acoustic Neuroma, December 11-13, 1991. The Consensus Development Panel. *Arch Neurol*. 1994 Feb;51(2):201-7

53. Damjanov I, Seiwerth S, Jukić S, Nola M. *Patologija, četvrto, prerađeno i dopunjeno izdanje* ed. Zagreb: Medicinska naklada; 2014. p. 209.

54. Evans DG, Moran A, King A, Saeed S, Gurusinghe N, Ramsden R. Incidence of vestibular schwannoma and neurofibromatosis 2 in the North West of England over a 10-year period: higher incidence than previously thought. *Otol Neurotol*. 2005;26(1):93–97.

55. Gupta VK, Thakker A, Gupta KK. Vestibular Schwannoma: What We Know and Where We are Heading. *Head Neck Pathol*. 2020 Dec;14(4):1058-1066.

56. Schneider AB, Ron E, Lubin J, Stovall M, Shore-Freedman E, Tolentino J, et al. Acoustic neuromas following childhood radiation treatment for benign conditions of the head and neck. *Neuro Oncol*. 2008;10(1):73–78.

57. Yonehara S, Brenner AV, Kishikawa M, Inskip PD, Preston DL, Ron E, et al. Clinical and epidemiologic characteristics of first primary tumors of the central nervous system and related organs among atomic bomb survivors in Hiroshima and Nagasaki, 1958–1995

58. Hardell L, Carlberg M, Hansson MK. Epidemiological evidence for an association between use of wireless phones and tumor diseases. *Pathophysiology*. 2009;16(2–3):113–122.

59. Berkowitz O, Iyer AK, Kano H, Talbott EO, Lunsford LD. Epidemiology and environmental risk factors associated with vestibular Schwannoma. *World Neurosurg*. 2015;84(6):1674–1680.

60. Komune S, Okada S, Uemura T. Two cases of intratemporal facial nerve neurilemmomas. *Auris Nasus Larynx*. 1986;13(3):151-6
61. Chung SY, Kim DI, Lee BH, Yoon PH, Jeon P, Chung TS. Facial nerve schwannomas: CT and MR findings. *Yonsei Med J*. 1998 Apr;39(2):148-53.
62. Jackson CG, Glasscock ME 3rd, Hughes G, Sismanis A. Facial paralysis of neoplastic origin: diagnosis and management. *Laryngoscope*. 1980 Oct;90(10 Pt 1):1581-95.
63. Colreavy MP, Lacy PD, Hughes J, et al. Head and neck schwannomas: a 10 year review. *J Laryngol Otol* 2000;114(2):119–24
64. Kankane VK, Warade AC, Misra BK. Nonvestibular schwannoma tumors in the cerebellopontine angle: a single-surgeon experience. *Asian J Neurosurg*. (2019) 14:154–61
65. Faramand A, Kano H, Niranjana A, Park K-J, Flickinger JC, Lunsford LD. Tumor control and cranial nerve outcomes after adjuvant radiosurgery for low grade skull-base meningiomas. *World Neurosurg*. (2019) 127:e221–9.
66. Bu J, Pan P, Yao H, Gong W, Liu Y, Yu Z, Wang Z, Wu J, Chen G. Small Cerebellopontine Angle Meningioma-Surgical Experience of 162 Patients and Literature Review. *Front Oncol*. 2020 Oct 9;10:558548.
67. Hunter JB, Weaver KD, Thompson RC, Wanna GB. Petroclival meningiomas. *Otolaryngol Clin North Am*. 2015 Jun;48(3):477-90
68. Mawrin C, Perry A. Pathological classification and molecular genetics of meningiomas. *J Neurooncol* 2010;99(3):379–91.
69. Campbell BA, Jhamb A, Maguire JA, et al. Meningiomas in 2009: controversies and future challenges. *Am J Clin Oncol* 2009;32(1):73–85
70. Memis A, Memis A, Alper H, Calli C, Ozer H, Ozdamar N. Petrous apex mucocele: high resolution CT. *Neuroradiology*. 1994 Nov;36(8):632-3
71. DeLozier HL, Parkins CW, Gacek RR. Mucocele of the petrous apex. *J Laryngol Otol*. 1979 Feb;93(2):177-80
72. Osborn AG, Parkin JL (1979) Mucocele of the petrous temporal bone. *AJR* 132:680-681

73. Liu JK, Gottfried ON, Amini A, Couldwell WT. Aneurysms of the petrous internal carotid artery: anatomy, origins, and treatment. *Neurosurg Focus*. 2004 Nov 15;17(5):E13.
74. Patrick JT: Magnetic resonance imaging of petrous carotid aneurysms. *J Neuroimaging* 6:177–179, 1996
75. Hiranandani LH, Chandra O, Malpani NK, et al: An internal carotid aneurysm in the petrous temporal bone. *J Laryngol Otol* 76:703–706, 1962
76. Glasscock ME III, Smith PG, Bond AG, et al: Management of aneurysms of the petrous portion of the internal carotid artery by resection and primary anastomosis. *Laryngoscope* 93: 1445–1453, 1983
77. Hwang CJ, Moonis G, Hurst RW, et al: Bilateral petrous internal carotid artery pseudoaneurysms presenting with sensorineural hearing loss. *AJNR* 24:1139–1141, 2003
78. Bernheim J, Sade J. Histopathology of the soft parts in 50 patients with malignant external otitis. *J Laryngol Otol* 1989;103:366-8.
79. Sreepadaa G, Kwartlerb J. Skull base osteomyelitis secondary to malignant otitis externa. *Curr Opin Otolaryngol Head Neck Surg* 2003;11:316-23
80. Sobie S, Brodsky L, Stanievich JF. Necrotizing external otitis in children: report of two cases and review of the literature. *Laryngoscope*. 1987;97:598–601.
81. Tezcan I, Tuncer AM, Yenicesu I, et al. Necrotizing otitis externa, otitis media, peripheral facial paralysis, and brain abscess in a thalassemic child after allogeneic BMT. *Pediatr Hematol Oncol*. 1998;15:459–462.
82. Wright D, Alexander J. Effects of water on bacterial flora of swimmer's ear. *Arch Otolaryngol* 1974;99:15-8
83. Slattery W, Brackmann D. Skull base osteomyelitis: malignant external otitis. *Otolaryngol Clin North Am* 1996;29:795-806.
84. Gelderblom H, Hogendoorn P C, Dijkstra S D et al. The clinical approach towards chondrosarcoma. *Oncologist*. 2008;13(03):320–329.
85. Bloch OG, Jian BJ, Yang I, Han SJ, Aranda D, Ahn BJ, et al. Cranial chondrosarcoma and recurrence. *Skull Base*. 2010;20:149–56.

86. Khonglah Y, Shangpliang D, Dey B, Raphael V, Phukan P. Low-Grade Chondrosarcoma of Petrous Apex Diagnosed by Intraoperative Crush Smear Cytology. *J Cytol.* 2020 Oct-Dec;37(4):212-213
87. Lerma E, Tani E, Brosjöb O, Bauer H, Söderlund V, Skoog L. Diagnosis and grading of chondrosarcomas on FNA biopsy material. *Diagn Cytopathol.* 2003;28:13–7
88. Noël G, Feuvret L, Calugaru V, Hadadi K, Baillet F, Mazon JJ, Habrand JL. Chondrosarcomas of the base of the skull in Ollier's disease or Maffucci's syndrome--three case reports and review of the literature. *Acta Oncol.* 2004;43(8):705-10
89. Ditzel Filho LF, Prevedello DM, Dolci RL, Jamshidi AO, Kerr EE, Campbell R, Otto BA, Carrau RL. The Endoscopic Endonasal Approach for Removal of Petroclival Chondrosarcomas. *Neurosurg Clin N Am.* 2015 Jul;26(3):453-62
90. Shohet JA, de Jong AL. The management of pediatric cholesteatoma. *Otolaryngol Clin North Am.* 2002 Aug;35(4):841-51
91. Schwaber MK, Pensak ML, Bartels LJ. The early signs and symptoms of neurotologic complications of chronic suppurative otitis media. *Laryngoscope.* 1989 Apr;99(4):373-5.
92. Isaacson B. Cholesterol granuloma and other petrous apex lesions. *Otolaryngol Clin North Am.* 2015;48(2):361–373.
93. Wiet R. Ear and temporal bone surgery. Thieme. 2006:360–368.
94. Rubin J, Yu VL. Malignant external otitis: insights into pathogenesis, clinical manifestations, diagnosis, and therapy. *Am J Med.* 1988;85(3):391–398.
95. Weitzman RE, Parikh AS, Gadkaree SK, Corrales CE. Skull Base Osteomyelitis Complicated by Petrous Internal Carotid Artery Blowout. *Ear Nose Throat J.* 2021 Sep;100(5\_suppl):790S-794S.
96. Li M, Wang X, Chen G, Liang J, Guo H, Song G, Bao Y. Trigeminal schwannoma: a single-center experience with 43 cases and review of literature. *Br J Neurosurg.* 2021 Feb;35(1):49-56
97. Murai Y, Shirokane K, Kitamura T, Tateyama K, Matano F, Mizunari T, Morita A. Petrous Internal Carotid Artery Aneurysm: A Systematic Review. *J Nippon Med Sch.* 2020 Sep 9;87(4):172-183



98. Zhang K, Qu P, Zhang E, Dai C, Shu Y, Chen B. Primary temporal bone chondrosarcoma: experience with 10 cases. *Acta Otolaryngol.* 2019 Oct;139(10):837-842
99. Castle JT. Cholesteatoma Pearls: Practical Points and Update. *Head Neck Pathol.* 2018 Sep;12(3):419-429
100. Gore MR, Zanation AM, Ebert CS, Senior BA. Cholesterol granuloma of the petrous apex. *Otolaryngol Clin North Am.* 2011 Oct;44(5):1043-58
101. Potter GM, Siripurapu R. Imaging of Petrous Apex Lesions. *Neuroimaging Clin N Am.* 2021 Nov;31(4):523-540
102. Kuo CL, Liao WH, Shiao AS. A review of current progress in acquired cholesteatoma management. *Eur Arch Otorhinolaryngol.* 2015 Dec;272(12):3601-9
103. Isaacson B, Kutz JW, Roland PS. Lesions of the petrous apex: diagnosis and management. *Otolaryngol Clin North Am.* 2007 Jun;40(3):479-519
104. Goldbrunner R, Weller M, Regis J, Lund-Johansen M, Stavrinou P, Reuss D, Evans DG, Lefranc F, Sallabanda K, Falini A, Axon P, Sterkers O, Fariselli L, Wick W, Tonn JC. EANO guideline on the diagnosis and treatment of vestibular schwannoma. *Neuro Oncol.* 2020 Jan 11;22(1):31-45
105. Sihlala I. Cholesterol granuloma. Case study, Radiopaedia.org [slika s interneta]. 5 Jan 2022 (Pristupljeno 26.6.2023.) Dostupno na <https://radiopaedia.org/cases/cholesterol-granuloma-16?lang=us>
106. Gaillard F, Di Muzio B, Knipe H, et al. Intracranial schwannoma. Reference article, Radiopaedia.org [slika s interneta] 14.8.2010. (Pristupljeno 26.6.2023.) Dostupno na <https://radiopaedia.org/articles/intracranial-schwannoma?lang=us>
107. Hacking C, Petrous apex chondrosarcoma. Case study, Radiopaedia.org [slika s interneta] 7.1.2016. (Pristupljeno 26.6.2023.) Dostupno na <https://radiopaedia.org/cases/petrous-apex-chondrosarcoma?lang=us>
108. Fanghänel J, Pera F, Anderhuber F, Nitsch R. Waldeyerova anatomija čovjeka. 1. hrvatsko izdanje ed. Zagreb: Golden marketing-Tehnička knjiga; 2009. Slika 7.7, Presjek kroz desnu sljepoočnu kost u ravnini cavitas tympanica; pogled na lateralni zid. p. 601.

109. Fanghänel J, Pera F, Anderhuber F, Nitsch R. Waldeyerova anatomija čovjeka. 1. hrvatsko izdanje ed. Zagreb: Golden marketing-Tehnička knjiga; 2009. Slika 7.8, Rez kroz desnu sljepoočnu kost u ravnini cavitas tympanica; pogled na medijalni zid. p. 602.

## 8. Životopis

Rođen sam 17. lipnja 1998. godine u Zagrebu, gdje sam završio Osnovnu školu Trnsko i Gimnaziju Tituš Brezovački. Godine 2017. upisao sam integrirani preddiplomski i diplomski studij medicine na Medicinskom fakultetu Sveučilišta u Zagrebu. Tijekom studija radio sam kao bolničar na sportskim natjecanjima organizacije UniSport ZG (Zagrebački sveučilišni športski savez). Osim toga, radio sam za tvrtku CROMEDIC ASSISTANCE kao bolničar u pratnji na skijaškim kampovima u Les Orresu, Kranjskoj Gori i Sarajevu, na naturalnim putovanjima u Novalju i na brojnim kulturnim i sportskim manifestacijama. Kao student sudjelovao sam na nekoliko kongresa te sam koautor nekoliko znanstvenih radova.

Rekreativno se bavim plivanjem i sviram gitaru. Aktivno se koristim engleskim, a pasivno njemačkim i španjolskim jezikom.