

Komplikacije endovaskularnog liječenja aneurizmi abdominalne aorte i zdjeličnih arterija te njihovo liječenje

Deak, Anđela

Master's thesis / Diplomski rad

2023

Degree Grantor / Ustanova koja je dodijelila akademski / stručni stupanj: **University of Zagreb, School of Medicine / Sveučilište u Zagrebu, Medicinski fakultet**

Permanent link / Trajna poveznica: <https://um.nsk.hr/um:nbn:hr:105:114527>

Rights / Prava: [In copyright](#)/[Zaštićeno autorskim pravom.](#)

Download date / Datum preuzimanja: **2024-07-14**



Repository / Repozitorij:

[Dr Med - University of Zagreb School of Medicine Digital Repository](#)



SVEUČILIŠTE U ZAGREBU

MEDICINSKI FAKULTET

Anđela Deak

**Komplikacije endovaskularnog liječenja aneurizmi abdominalne aorte i
zdjeličnih arterija te njihovo liječenje**

Diplomski rad



Zagreb, 2023.

Ovaj diplomski rad izrađen je na Kliničkom zavodu za dijagnostičku i intervencijsku radiologiju Kliničke bolnice „Merkur“ pod vodstvom prof. dr. sc. Vinka Vidjaka, dr. med. i predan je na ocjenu u akademskoj godini 2022./2023.

Mentor: prof. dr. sc. Vinko Vidjak, dr. med

POPIS I OBJAŠNENJE KRATICA:

2D	dvodimenzionalno
3D	trodimenzionalno
4D	četverodimenzionalno
99mTc	metastabilni nuklearni izomer tehnečija-99
AAA	aneurizma abdominalne aorte
BMI	indeks tjelesne mase (eng. body mass index)
CD4+	glikoprotein koji služi kao ko-receptor za T-stanični receptor (eng. cluster of differentiation 4)
CE-MRA	magnetska kontrastna angiografija (eng. contrast-enhanced magnetic resonance angiography)
CEUS	kontrastni ultrazvuk (eng. contrast enhanced ultrasound)
ChEVAR	posebna tehnika endovaskularnog liječenja aneurizme (eng. chimney endovascular aneurysm repair)
CIRSE	Cardiovascular and Interventional Radiological Society of Europe
CTA	računalna tomografska angiografija (eng. computed tomography angiography)
CT	računalna tomografija (eng. computed tomography)
DUS	Duplex ultrasonografija
EVAR	endovaskularno liječenje aneurizme (eng. endovascular aneurysm repair)
IL-4	interleukin 4
L1	prvi lumbalni kralježak
L2	drugi lumbalni kralježak
L3	treći lumbalni kralježak

L4	četvrti lumbalni kralježak
L5	peti lumbalni kralježak
MDCT	multidetektorska računalna tomografija (eng. multidetector computed tomography)
MRA	magnetna rezonantna angiografija (eng. magnetic resonance angiography)
MSCT	višeslojna kompjutorizirana tomografija (eng. multislice computed tomography)
NK	prirodno-ubilačke stanice (eng. natural killer cells)
PTA	perkutana transluminalna angioplastika (eng. percutaneous transluminal angioplasty)
ROS	reaktivne vrste kisika (eng. reactive oxygen species)
S1	prvi sakralni kralježak
TAAA	aneurizma torakoabdominalne aorte
TEVAR	endovaskularno liječenje aneurizme torakalne aorte (eng. thoracic endovascular aneurysm repair)
Th2	T-pomoćne stanice tipa 2 (eng. T helper 2 cells)
Th12	dvanaesti torakalni kralježak

SADRŽAJ

SAŽETAK

SUMMARY

1. UVOD.....	1
2. ANATOMIJA.....	2
2.1. ANATOMIJA ABDOMINALNE AORTE.....	2
2.2. ANATOMIJA ILIJAČNIH ARTERIJA.....	2
3. HISTOLOGIJA ARTERIJE.....	3
3.1. TUNICA INTIMA.....	3
3.2. TUNICA MEDIA.....	4
3.3. TUNICA ADVENTITIA.....	4
4. PATOLOGIJA I PATOFIZIOLOGIJA ANEURIZMI.....	4
5. LOKALIZACIJA, OBLICI I TIPOVI ANEURIZMI AORTE.....	6
6. ANEURIZME ILIJAČNIH ARTERIJA.....	7
7. EPIDEMIOLOGIJA ANEURIZMI ABDOMINALNE AORTE.....	7
8. DIJAGNOSTIČKE METODE KOMPLIKACIJA ANEURIZMI ABDOMINALNE AORTE I ILIJAČNIH ARTERIJA.....	9
8.1. RAČUNALNA TOMOGRAFIJA KRVNIH ŽILA (CT ANGIOGRAFIJA).....	9
8.2. ULTRAZVUK.....	10
8.3. MAGNETNA REZONANTNA ANGIOGRAFIJA (MRA).....	12
8.4. RENDGENSKO SNIMANJE (RADIOGRAFIJA).....	12
8.5. NUKLEARNA MEDICINA.....	13
9. INDIKACIJE ZA ELEKTIVNU OPERACIJU ANEURIZME ABDOMINALNE AORTE I ILIJAČNIH ARTERIJA.....	13

10. ENDOVASKULARNO LIJEČENJE ANEURIZMI ABDOMINALNE AORTE I ILIJAČNIH ARTERIJA.....	14
11. KOMPLIKACIJE EVAR-A.....	16
11.1. KOMPLIKACIJE POVEZANE SA ENDOGRAFTOM.....	16
11.1.1. ENDOLEAK.....	16
11.1.2. MIGRACIJA ENDOGRAFTA.....	22
11.1.3. INFEKCIJA ENDOGRAFTA.....	25
11.1.4. SAVIJANJE KRAKOVA ENDOGRAFTA I/ILI NJIHOVA OKLUZIJA.....	26
11.1.5. KOLAPS ENDOGRAFTA.....	29
11.2. OSTALE KOMPLIKACIJE.....	31
11.2.1. ISHEMIJA.....	31
11.2.2. CEREBROVASKULARNI INCIDENTI.....	32
11.2.3. POSTIMPLANTACIJSKI SINDROM.....	32
11.2.4. KONVERZIJA ENDOVASKULARNOG PROCESA U OTVORENU OPERACIJU.....	33
12. KLASIFIKACIJA KOMPLIKACIJA PO CIRSE-U.....	33
13. ZAKLJUČAK.....	35
14. ZAHVALE.....	36
15. POPIS LITERATURE.....	37
16. ŽIVOTOPIS.....	41

SAŽETAK

Komplikacije endovaskularnog liječenja aneurizmi abdominalne aorte i zdjeličnih arterija te njihovo liječenje

Andela Deak

Abdominalna aorta neposredni je distalni nastavak torakalnog dijela silazne aorte. Na razini L4 se dijeli na dvije zajedničke ilijačne arterije, a.iliaca communis dextra et sinistra, te središnju križnu arteriju, a.sacralis mediana. Jedna od češćih patologija koje mogu zahvatiti aortu i ilijačne arterije je aneurizma. Aneurizma je abnormalno proširenje aorte ili arterija za 50% njezinog promjera čiju stijenu čine svi slojevi arterije ili aorte. Velik utjecaj na prevalenciju ima geografsko područje, dob i spol pripadnika populacije. Liječenje aneurizmi aorte i ilijačnih arterija može podrazumijevati otvorenu operaciju ili pak endovaskularni pristup. Otvorena operacija aneurizmi smatra se visokorizičnom operacijom sa rizikom kardiovaskularne smrti ili infarkta miokarda od $\geq 5\%$ unutar 30 dana od operacije. Za razliku od otvorenog pristupa, EVAR se smatra srednjerizičnom metodom sa kardiovaskularnim rizikom od 1 do 5%. Postupak EVAR-a temelji se na perkutanom uvođenju stent-grafta unutar aneurizme pod nadzorom dijaskopije u angio sali. Kao i svaka operativna procedura, i EVAR nosi rizik za pojedine komplikacije. Komplikacije se mogu podijeliti na one povezane sa endograftom te na ostale komplikacije. Najčešća komplikacija povezana sa endograftom jest endoleak koji predstavlja perzistentan tok krvi u rezidualnu aneurizmatSKU vreću. Učestalost se penje na čak 15 do 30% pacijenata od intervencije, a način saniranja ovisit će o vrsti endoleaka. Učestalije komplikacije koje su također povezane sa endograftom jesu i migracija endografta, infekcija endografta, savijanje krakova endografta i/ili njihova okluzija te kolaps endografta. Svaka od nabrojanih komplikacija ima svoje posebne metode sanacije, a za mnoge od njih bit će potrebna reintervencija. U ostale komplikacije ubrajaju se ishemija donjih udova, ishemija kralježnične moždine, zdjelična ishemija, renalna ishemija, intestinalna ishemija, cerebrovaskularni inzult te postimplantacijski sindrom. Ukoliko endovaskularni pristup nije moguć, može se izvršiti konverzija u otvoreni pristup. Zlatni standard dijagnostike u planiranju intervencije te postoperativnom praćenju pacijenata je CTA. Sve važnija dijagnostička metoda postaje i ultrazvuk, točnije CEUS. Njegova osjetljivost i specifičnost za procjenu endoleakova usporediva je sa CTA-om. Klasifikacija komplikacija temelji se na CIRSE-ovom stupnjevanju komplikacija minimalno invazivnih tehnika intervencijske radiologije.

Ključne riječi: endovaskularno liječenje, aorta, zdjelične arterije, aneurizma, komplikacije

SUMMARY

Complications of endovascular aneurysm repair of the abdominal aorta and iliac arteries and their treatment

Andela Deak

The abdominal aorta is the immediate distal continuation of the thoracic part of the descending aorta. At the L4 level, it divides into two common iliac arteries, a.iliaca communis dextra et sinistra, and the central cruciate artery, a.sacralis mediana. One of the more common pathologies that can affect the aorta and iliac arteries is an aneurysm. An aneurysm is an abnormal expansion of the aorta or arteries by 50% of its diameter. Its wall consists of all layers of the artery or aorta. The prevalence is greatly influenced by the geographical area, age, and gender of the population. Treatment of aneurysms of the aorta and iliac arteries may involve open surgery or an endovascular approach. Open aneurysm surgery is considered high-risk surgery with a risk of cardiovascular death or myocardial infarction of $\geq 5\%$ within 30 days of surgery. Unlike the open approach, EVAR is considered a medium-risk method with a 1 to 5% cardiovascular risk. The EVAR procedure is based on the percutaneous introduction of a stent graft inside the aneurysm under the supervision of diascopy in the angiography room. Like any operative procedure, EVAR also carries the risk of certain complications. Complications can be divided into those related to the endograft and other complications. The most common complication associated with an endograft is an endoleak, which represents a persistent flow of blood into the residual aneurysmal sac. The frequency rises to 15 to 30% of patients after the intervention. The method of repair will depend on the type of endoleak. More frequent complications also related to the endograft are migration of the endograft, infection of the endograft, bending of the arms of the endograft and/or their occlusion, and collapse of the endograft. Each of the listed complications has its treatment methods. Many of them will require reintervention. Other complications include lower limb ischemia, spinal cord ischemia, pelvic ischemia, renal ischemia, intestinal ischemia, cerebrovascular insult, and post-implantation syndrome. If endovascular access is not possible, a conversion to open surgery can be done. The golden standard of diagnostics in intervention planning and postoperative monitoring of patients is CTA. Ultrasound, more precisely CEUS, is becoming an increasingly important diagnostic method. Its sensitivity and specificity for the assessment of endoleaks are comparable to CTA. Complications are classified according to the CIRSE classification of complications of minimally invasive interventional radiology techniques.

Key words: endovascular approach, aorta, iliac arteries, aneurysm, complications

1. UVOD

Najvažnije obilježje intervencijske radiologije, od svojih začetaka 50-ih godina prošlog stoljeća, jest postupak intervencije instrumentima na nekom organu. Temeljni cilj ove struke zapravo je poboljšanje i pojednostavljenje onih postupaka za koje je prije postojalo samo kirurško rješenje. Intervencijska radiologija omogućuje smanjenje rizika zahvata, snižavanje incidencije komplikacija i smrtnosti te isključivanje potrebe za općom anestezijom i dužom hospitalizacijom. Početci ove nove radiološke struke nisu bili široko prihvaćeni, dijelom zbog spore prilagodbe promjenama, a drugim dijelom zbog moguće konkurencije koju su mnogi liječnici shvaćali kao gubitak dijela svoje struke. No, nove metode su pružale rezultate jednake ili bolje u odnosu na kirurške, uz manji rizik i nižu cijenu, što je omogućilo prihvaćanje metoda intervencijske radiologije. Tako se sama struka počela širiti. Danas znamo da njene metode nisu konkurentne, već nadopunjuju brojne druge medicinske struke. Zadnjih godina primjena intervencijske radiologije postala je nezaobilazan način liječenja stanja poput stenotičko-obliterativnih promjena krvnih žila, dreniranja apscesa, liječenja bubrežnih cisti, dreniranja fizioloških kanala mokraćnog i bilijarnog sustava, liječenja fistula, gastrointestinalnog krvarenja, te poseban značaj ima u dijagnostičkim citološkim punkcijama i u histološkim biopsijama. (1)

Jedna od najvažnijih patologija gdje nam koriste metode intervencijske radiologije jesu aneurizme. Sve do razvoja moderne kirurgije, liječenje aneurizmi smatrano je gotovo nemogućim. Visoki rizici otvorenih kirurških zahvata natjerali su liječnike da razviju metode endoluminalnog pristupa bez potrebe za otvaranjem abdomena. Tako se rodila ideja o EVAR-u odnosno mogućnosti endovaskularnog popravka aneurizme (eng. endovascular aneurysm repair) već sredinom 1980.-ih godina. Alexander Balko je 1986. godine opisao postupak popravka aneurizme abdominalne aorte kod pasa uz pomoć stent grafta građenog od poliuretana i samoproširujućeg nitinolnog stenta. Samo dvije godine nakon toga, Lazarus HM je predstavio uporabu grafta od poliestera uvedenog transfemoralno te fiksiranog na stijenku aorte koristeći kukice. Naravno, sva prethodna znanja su utemeljena na već poznatim metodama liječenja lezija donje šuplje vene kod pacijenata te aortalnih lezija pasa. Ideja o korištenju EVAR-a kod pacijenata istovremeno se razvijala na nekoliko različitih strana svijeta paralelno sa napretkom razvoja modela stent graftova. Tako je Nicolai L.Volodos, sovjetski kirurg, prvi proveo metodu EVAR-a kod pacijenta postavivši stent graft u aneurizmu distalne torakalne aorte. Istovremeno, suradnja argentinskog vaskularnog kirurga Juan Parodija i Julija Palmaza omogućila je prvo uspješno liječenje pacijenta sa aneurizmom abdominalne aorte 1990. godine. Nakon ovih revolucionarnih postupaka, uporaba igle, žice i katetera pokazala se kao vrlo važna metoda u medicini, a istovremeno zadržavajući eleganciju i jednostavnost u pristupu. (2)

2. ANATOMIJA

2.1. Anatomija abdominalne aorte

Abdominalna aorta, neposredni distalni nastavak torakalnog dijela silazne aorte, pruža se od abdominalnog otvora ošita (Th12) do razine L4 gdje se dijeli na dvije zajedničke ilijačne arterije, a.iliaca communis dextra et sinistra, te središnju križnu arteriju, a.sacralis mediana. Abdominalna aorta je cijelim svojim tijekom obavijena vlaknima autonomnog živčanog spleta, plexus aorticus abdominalis. Dio aorte koji se nalazi netom distalno od odvajanja celijačnog arterijskog stabla anatomski je pozicioniran iza trupa gušterače gdje ju križaju, s njezine prednje strane, lienalna i bubrežna vena. Između aorte i početnog dijela mezenterične arterije se nalazi vodoravni dio dvanaestnika u tzv. „vaskularnim kliještima“ koja su pozicionirana netom distalnije od gušterače s prednje strane aorte. Stražnju stranu aorte križaju lijeve lumbalne vene te lijeva donja frenična vena. V. lumbalis ascendens sinistra te lijevi simpatički lanac nalaze se iza abdominalne aorte te položeni lateralnije, a straga i medijalno se nalaze cisterna chyli i početni dio ductusa thoracicus. Paralelno sa trbušnom aortom teče i donja šulja vena položena s njene desne strane, a lijevo od aorte nalazi se hilus lijevog bubrega te lijeva nadbubrežna žlijezda. (3)

Tablica 1. Grane abdominalne aorte po slijedu odvajanja od proksimalno prema distalno. (3)

Grane abdominalne aorte	Razina odvajanja od abdominalne aorte
Arteriae phrenicae inferiores	Th12
Truncus celiacus	Th12
Arteria mesenterica superior	L1
Arteriae suprarenales mediae	L1
Arteriae renales	L2
Arteriae testiculares et ovaricae	L2
Arteria mesenterica inferior	L3
Arteriae lumbales I-IV	Odvajaju se u razinama istobrojnih lumbalnih kralježaka

2.1. Anatomija ilijačnih arterija

Arteria iliaca communis dextra i sinistra nastavljaju se na distalni dio abdominalne aorte u razini L4 trupa kralješka. Arteria iliaca communis usmjerena je distalno i lateralno te se dalje dijeli na vanjsku i unutarnju ilijačnu arteriju, a. iliaca externa i a. iliaca interna. Unutarnja i vanjska ilijačna arterija se od zajedničke ilijačne arterije odvajaju na razini L5/S1 što

odgovara razini sakroilijačnog zgloba. Zajednička ilijačna arterija u svom tijeku daje male ogranke za m.psoas major, ureter te okolno vezivno i limfatično tkivo. Obje zajedničke ilijačne arterije su prekrivene peritoneumom stražnjeg trbušnog zida te njihovu prednju stranu križaju simpatička vlakna aortalnog spleta. Desnu i lijevu ilijačnu arteriju okružuju plexus iliacus, autonomni živčani splet, te limfni čvorovi i vodovi. Pojedini topografski elementi desne i lijeve zajedničke ilijačne arterije se razlikuju.

A.iliaca communis dextra je duža u odnosu na lijevu te se svojim proksimalnim dijelom nalazi dijelom ispred lijeve zajedničke ilijačne vene. Posterolateralno te iznad proksimalnog dijela arterije nalazi se početni dio donje šuplje vene. Distalni dio arterije nalazi se ispred desne zajedničke ilijačne vene i medijalno od desnog velikog psoasnog mišića.

A.iliaca communis sinistra se svojim proksimalnim dijelom nalazi uz medijalni rub lijevog velikog psoasnog mišića. Njen tok paralelan je toku istoimene vene u odnosu na koju se nalazi površnije, iznad i lateralnije. Njenu prednju stranu križa hvatište sigmoidnog mezokolona, lijevi mokraćovod, arteria i vena rectalis superior te uzlazne niti zdjelice parasimpatikusa. Stražnju stranu arterije križa lijevi simpatički lanac te n.splanchnicus lumbalis IV sinister. (3)

3. HISTOLOGIJA ARTERIJE

Arterije se na osnovi svoje veličine dijele na arteriole, mišićne arterije srednjeg promjera i velike elastične arterije. Aorta i njezini veliki ogranaci koji sudjeluju u održavanju protoka krvi ubrajaju se u velike elastične arterije. Krvne žile sastavljene su od slojeva ili tunika: tunica intima, tunica media te tunica adventitia.

3.1. Tunica intima

Tunica intima građena je od jednog sloja endotelnih stanica koje prekrivaju subendotelni sloj rahlog vezivnog tkiva sa ponekom glatkom mišićnom stanicom. Unutrašnja elastična membrana odjeljuje intimu od medije. Izgrađena je od elastina i ima otvore koji omogućavaju prehranu stanica u stijenci arterije. Intima velikih elastičnih arterija deblja je nego u mišićnim arterijama, a unutarnja elastična membrana se ne ističe, iako postoji.

3.2. Tunica media

Tunica media građena je od koncentričnih slojeva spiralno poredanih glatkih mišićnih stanica. Prostori između slojeva glatkih mišićnih stanica popunjeni su elastičnim vlaknima i lamelama, retikularnim vlaknima (kolagen tipa III), proteoglikanima te glikoproteinima. Tunika media odijeljena je od tunike adventicije vanjskom elastičnom membranom. Elastične lamele pridonose ublažavanju velikih promjena tlaka tijekom rada srca.

3.3. Tunica adventitia

Tunica adventitia se uglavnom sastoji od vlakana kolagena tipa I te elastičnih vlakana. Relativno je slabo razvijena. (4)

4. PATOLOGIJA I PATOFIZIOLOGIJA ANEURIZMI

Aneurizma je abnormalno proširenje aorte ili arterija za 50 % njezinog promjera čiju stijenku čine svi slojevi arterije ili aorte. Bolesna stijenka arterije gubi elastičnost i čvrstoću što olakšava nastanak aneurizme uslijed djelovanja krvnog tlaka. La Placeov zakon nam govori kako će proširenja arterija dovesti do razmjernog povećanja napetosti stijenke aneurizme. Uslijed djelovanja vrtložnog strujanja krvi kroz aneurizmu, stvaraju se muralni trombi koji mogu dovesti do periferne embolije. Klinička slika uglavnom je posljedica mehaničkog pritiska. Makroskopski aneurizme mogu biti vrećaste, cilindrične i vretenaste. (5,6)

Tablica 2. Vrste aneurizmi i primjeri. (7)

Vrsta aneurizme	Primjer
Kongenitalne	Idiopatske Tuberozna skleroza Turnerov sindrom Menksov sindrom
Bolesti vezivnog tkiva	Marfanov sindrom Ehlers-Danlosov sindrom Cistična nekroza medije Bobičaste (mozak)
Degenerativne	Nespecifične-aterosklerotske Fibromuskularna displazija
Infektivne (mikotičke)	Bakterijske

	Gljivične Sifilitične
Upalne (vaskulitisi)	Takayasuova bolest Behcetova bolest Kawasakieva bolest Polyarteritis nodosa Sistemski lupus eritematosus
Postdisekcijske	Idiopatske Cistična medijalna nekroza Traumatske
Poststenotičke	Sindrom gornje torakalne aperture Koarktacija
Pseudoaneurizme	Traumatske Disrupcije anastomoze
Miješane	Upalna bolest abdominalne aorte Združene s trudnoćom

Nastanak aneurizme, posebice aneurizme abdominalne aorte, posljedica je sistemskih mehanizama upale, apoptoze glatkomišićnih stanica te degradacije ekstracelularnog matriksa. Važnu ulogu u nastanku imaju i embriološki razvoj te ateroskleroza.

Embriologija i histologija građe infrarenalne aorte objašnjavaju nam učestalost nastanka aneurizme baš tog anatomskog dijela. Naime, glatkomišićne stanice infrarenalne aorte razvijaju se iz paraksijalnih mezodermalnih somita za razliku od glatkomišićnih stanica ostalog dijela aorte. Dijelovi aorte koji sadrže stanice koje se razvijaju iz somita su podložnije razvoju aneurizmatičkih proširenja. Također, debljina i broj elastičnih lamela u tuniki mediji se postupno smanjuje od proksimalno prema distalno kao i količina kolagena u stijenci aorte, koja je manja u infrarenalnoj aorti nego kod ostalih dijelova aorte.

Upalne promjene stijenke krvne žile također su važne u nastanku aneurizme. Dokazana je povećana transmuralna infiltracija upalnim stanicama u stijenci aneurizmatičkog proširenja, poput polimorfonuklearnih neutrofila, T stanica, B-stanica, makrofaga, mastocita te NK stanica. Dominirajuće stanice ipak su CD4+ T- stanice, B-stanice i makrofagi što znači da je glavni upalni odgovor Th2 vrste. Th2 citokini, poput IL-4, imaju pleiotropni učinak na glatkomišićne stanice, ekstracelularni matriks te ostale upalne stanice koje promiču nastanak aneurizmatičkih proširenja.

Ono što je još važno u patogenezi nastanka aneurizme, pogotovo kod pušača, jesu povišene razine reaktivnih vrsta kisika, tzv. „ROS“, a od posebne je važnosti superoksidni anion. ROS skupine izravno djeluju na degeneraciju glatkomišićnih stanica te pojačavaju Th2 upalni odgovor. Osim toga, ROS skupine pojačavaju aktivnost enzima poput metaloproteinaza koje utječu na degradaciju ekstracelularnog matriksa.

Ateroskleroza je također jedan od važnijih čimbenika nastanka aneurizmatičkih proširenja. Aterosklerotični plakovi uzrokuju stenoze radi čega dolazi do remodelacije arterija. Lumen arterija se širi kako bi se kompenzirala stenoza. Na taj način se održava promjer lumena koji je dostatan za normalan protok krvi. Teoretski, smično naprezanje koje djeluje na stijenu arterije uzrokovano aterosklerotskim plakom potiče proizvodnju metaloproteinaza te na taj način mijenja strukturu ekstracelularnog matriksa, glatkomišićnih stanica te endotelnih stanica.

Rizični faktori poput povećane dobi, muškog spola, rase (bijela rasa), obiteljske anamneze, pušenja duhana, prisutnosti aneurizmi drugih većih krvnih žila, ateroskleroze, konzumacije alkohola, masne prehrane te prehrane sa povećanim unosom soli povećavaju rizik razvoja aneurizme aorte i ilijačnih arterija. (8)

5. LOKALIZACIJA, OBLICI I TIPOVI ANEURIZMI AORTE

Aneurizma abdominalne aorte (AAA) postoji kada je infrarenalna aorta širine 3 ili više centimetara, a suprarenalna 3,5 ili više centimetara. Zbog postojanja razlika u veličini normalne aorte kod muškaraca i žena, potrebno je uvrstiti površinu tijela kao jedan parametar na temelju kojeg dobivamo različite granične vrijednosti aneurizme ovisne o spolu. Tako ćemo kod muškaraca proglašiti aneurizmom svako proširenje iznad 30 mm, a kod žena iznad 26 mm. Aneurizmu lokaliziranu ispod bubrežnih arterija (intrarenalno) pronaći ćemo kod 95 do 96% bolesnika, dok će samo 4 do 5% aneurizmi abdominalne aorte biti između (juxtarenalne aneurizme) ili iznad bubrežnih arterija (suprarenalne aneurizme). Jedna ili obje ilijačne arterije bit će zahvaćene u do 70% slučajeva.

Torakalne aneurizme aorte široke su 4,5 ili više centimetara. To su pretežno fuziformne aneurizme, dominantno descendentne aorte. Najčešći uzrok im je ateroskleroza. Mogu biti smještene između lijeve podključne arterije te distalno do ošita.

Torakoabdominalne aneurizme (TAAA) protežu se iz prsnog koša u trbušnu šupljinu. Proširenje aorte se nalazi i u predjelu ošita. Postoje četiri tipa torakoabdominalnih aneurizmi aorte.

Tip I podrazumijeva proširenje aorte samo u prsnom košu i na mjestu ošita. Tip II označava proširenje torakalne aorte od podključne arterije do ilijakalnih arterija. Tip III karakterizira proširenje distalne torakalne aorte te dijelove abdominalne aorte. Tip IV označava aneurizmu koja se proteže od ošita do ilijakalnih arterija.

Unutar aneurizme može se pronaći i aneurizmatički tromb kao posljedica turbulencije krvi te kavitacije krvne struje unutar same aneurizme, a vidljiv je ultrazvukom i CT-om. Aortografijom se aneurizma može previdjeti jer lumen kroz koji se održava protok kroz tromb može biti jednak ili sličan normalnom lumenu aorte. Tromb štiti oslabljenu stijenku aorte od rupture. Također, ako ga nema na nekom dijelu stijenke, taj dio stijenke je onda izložen jačim sistoličkim udarcima od onoga koji je obložen trombom što nas može uputiti na mogućnost rupture takve aneurizme.

Aneurizme abdominalne i torakalne aorte su u 60 do 70% asimptomatske, a tek 20% aneurizmi abdominalne aorte rupturira bez ikakvog nagovještaja. (9,10)

6. ANEURIZME ILIJAČNIH ARTERIJA

Aneurizmom se smatra proširenje ilijakalne arterije promjera većeg od 2,5 cm. Izolirane aneurizme ilijačnih arterija rijetko se pronalaze, no u čak 70% aneurizmi abdominalne aorte, bit će zahvaćene i jedna ili obje ilijačne arterije. Najčešće se razvijaju kod muškaraca starijih od 65 godina. U 70 do 90% slučajeva bit će zahvaćena zajednička ilijakalna arterija, a u 10 do 30% slučajeva zahvaćena je i unutrašnja ilijakalna arterija. Aneurizme ilijakalnih arterija najčešće su asimptomatske, a u čak 50% slučajeva nalaze se obostrano. (9)

7. EPIDEMIOLOGIJA ANEURIZMI ABDOMINALNE AORTE

Globalna prevalencija aneurizmi abdominalne aorte, prema najnovijim podatcima, je u padu. Značajniji pad prevalencije zabilježen je u razvijenijim zemljama Australije, Sjeverne Amerike te zapadne Europe. Screening program Švedske i Ujedinjenog Kraljevstva koji

obuhvaća muškarce iznad 65 godina ukazuje nam na nisku prevalenciju aneurizmi abdominalne aorte u općoj populaciji od 1,0 do 1,5%. (11) Smanjenje prevalencije u općoj populaciji Europe dokazano je i metaanalizom iz 2013. godine (12) koja pokazuje smanjenje prevalencije AAA sa 6,5% (1988.-1992.) na vrijednost od 2,8% (2011.-2013.).

Prema rezultatima metaanalize (12), prevalencija AAA među pripadnicima opće populacije iznosi 4,8%, no velik utjecaj na prevalenciju ima geografsko područje, dob i spol pripadnika populacije. Najveću prevalenciju ima Australija (6,7%), a najmanju Azija (0,5%). Između se nalaze Amerika (2,2%) te Europa (2,5%).

Postoji velika razlika prevalencije AAA među spolovima, gdje je učestalost četiri do pet puta veća kod muškaraca. Prevalencija kod muškaraca iznosi 6% u odnosu na prevalenciju kod žena koja iznosi 1,6% opće populacije. Istraživanje iz 2019. godine (10) pokazuje kako se velika diskrepanca vrijednosti između udjela muškaraca i žena smanjuje kada u kriterij za dijagnozu aneurizme uvrstimo i površinu tijela, u odnosu na jednake dijagnostičke kriterije promjera aorte i za muškarce i za žene. Zbog manje površine tijela žena, granična vrijednost za postavljanje dijagnoze aneurizme kod žena iznosi 26 mm, a kod muškaraca 30 mm. Po toj studiji, udio muškaraca sa aneurizmom aorte (5,7%) približava se udjelu žena (4,4%) Važno je napomenuti da, iako je prevalencija kod žena pet puta manja, mortalitet uslijed rupture AAA kod žena je u porastu, tako da se svaka treća ruptura događa kod osoba ženskog spola. (10,12)

Metaanalizom (12) je utvrđena i razlika prevalencije u odnosu na dob ispitanika (tablica 3).

Tablica 3. Usporedba prevalencije AAA kod ispitanika različitih dobnih skupina. (12)

Dob	Prevalencija
55-64	1.3%
65-74	2.8%
75-84	1.2%
≥85	0.6%

Važno je spomenuti kako velik utjecaj na razvoj aneurizmi ima pušenje duhana, hipertenzija te pozitivna obiteljska anamneza. Čak 20% pacijenata sa AAA ima pozitivnu obiteljsku anamnezu (10), a 90% pacijenata sa AAA ima pozitivnu anamnezu pušenja duhana. (8)

AAA je uzrok smrti kod 1% muškaraca starijih od 65 godina te deseti uzrok smrti kod muškaraca starijih od 65 godina općenito. Stopa mortaliteta uslijed ruptуре AAA iznosi preko 80%. (13)

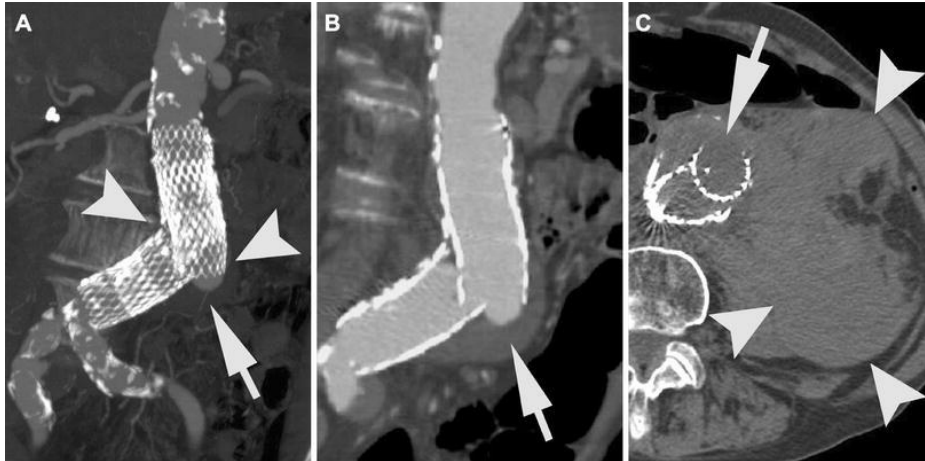
8. DIJAGNOSTIČKE METODE KOMPLIKACIJA ANEURIZMI ABDOMINALNE AORTE I ILIJAČNIH ARTERIJA

Uspjeh EVAR-a može se provjeriti koristeći nekoliko modaliteta slikovne dijagnostike. Najvažniji parametri koji se gledaju na njima jesu promjer aneurizme, promjer vrata aorte, postojanje endoleaka, migracija endografa, savijanje krakova endografa te odvajanje komponenti endografa. (14)

8.1. RAČUNALNA TOMOGRAFIJA KRVNIH ŽILA (CT ANGIOGRAFIJA)

CT angiografija (CTA) predstavlja zlatni standard dijagnostike, kako u planiranju izvedbe intervencija, tako i u postoperativnom praćenju pacijenata (slika 1). CTA pogodna je za procjenu veličine aneurizmatičke vreće, stenoze grafta, tromboze, savijanja krakova endografa, migracije, odvajanja dijelova stent grafta, visceralne ili periferne okluzije arterija ili embolizacije. Posebno je pogodna za detekciju endoleaka sa osjetljivosti i specifičnosti od 92%, odnosno 90%. Obrada se provodi na višeslojnim (eng. multislice, MSCT) ili multidetektorskim (MDCT) uređajima. Za obavljanje pretrage nužno je postaviti venski put kako bi se omogućila intravenska primjena kontrastnog jodnog sredstva automatskim injektorom. Brzina protoka obično iznosi 4-5 mL/s, a injicira se 90-130 mL kontrasta u bolusu u antekubitalnu venu. Ubrizgavanje intravenskog kontrastnog sredstva usklađeno je sa vremenom snimanja tako da se arterije prikazuju tijekom prvog prolaska kontrasta kroz sistemski krvotok, a vene u kasnijoj fazi. Zbog primjene jodnog kontrasta, osobe sa oštećenom bubrežnom funkcijom, a posebice dijabetičkom nefropatijom, mogu doživjeti pogoršanje renalne funkcije. CTA protokol za dijagnostiku komplikacija EVAR-a sastoji se od tri faze. Prva faza je beskontrastna faza čija je svrha diferenciranje kalcifikacije od curenja kontrasta. Nakon toga slijedi rana arterijska faza (12 sekundi nakon primjene bolusa). Rana arterijska faza služi za dijagnostiku integriteta grafta, prohodnosti proksimalnih i distalnih krvnih žila, detekciju endoleaka te isključenje prisutnosti tromba u lumenu. Odgođena faza (120-300 sekundi nakon primjene bolusa) služi za otkrivanje endoleakova sporih protoka, obično tipa II, te omogućuje nakupljanje kontrasta u aneurizmatičkoj vreći. CT angiografija preporučuje se pacijentima nakon 1, 6 i 12 mjeseci od intervencije, te svakog puta kada se posumnja na postojanje komplikacija. Zbog učestalih pretraga, pacijenti su tijekom života izloženi povišenoj kumulativnoj vrijednosti zračenja. Kako bi se što više smanjila doza

zračenju koju pacijent prima, mnogi centri odustaju od snimanja odgođene faze, no ukoliko se sumnja na kontinuiranu ekspanziju aneurizmatičke vreće, može se provesti kako bi se isključio okultni endoleak.



Slika 1. Prikazuje CTA endoleaka tip II kod 90-godišnjeg pacijenta 4 godine nakon EVAR-a. (15)

8.2. ULTRAZVUK

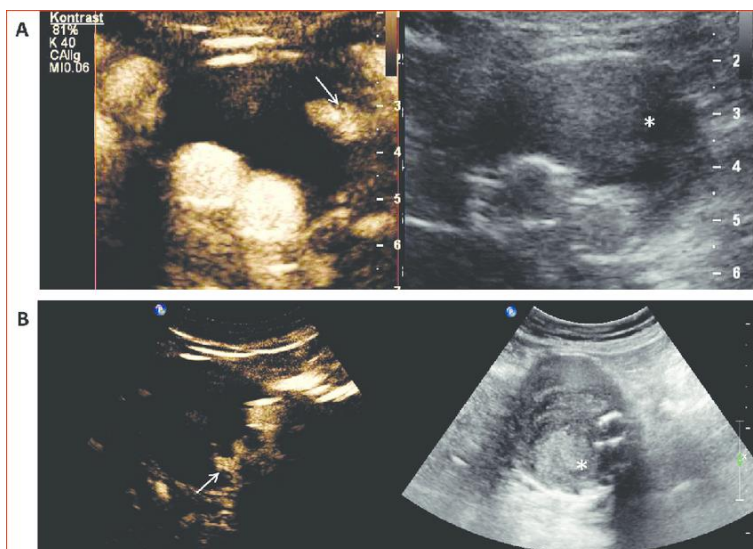
Ultrazvuk zbog svoje dostupnosti, cijene i izostanka ionizirajućeg zračenja postaje sve važnija dijagnostička metoda, pogotovo u praćenju pacijenata postoperativno.

Duplex ultrazvuk (DUS) visoko je osjetljiv za procjenu krvnog protoka u aneurizmatičku vreću mimo stent grafta. Osim toga, moguće je i procijeniti izvor krvnog toka. Društvo za vaskularnu kirurgiju je 2009. godine dalo preporuku o korištenju DUS-a umjesto CTA za praćenje pacijenata sa stabilnim postoperativnim stanjem. Meta-analiza 25 studija (21) pokazala je kako je ukupna osjetljivost DUS-a 74%, a specifičnost 94% za otkrivanje svih vrsta endoleakova.

Ultrazvuk s kontrastnim sredstvom (engl. Contrast Enhanced Ultrasound- CEUS) također je pogodan za otkrivanje protoka krvi kroz aneurizmatičku vreću mimo stent grafta. Kao dio protokola za postoperativnu kontrolu postao je 2011. godine prema smjernicama Europskog saveza društava za ultrazvuk u medicini i biologiji. Prije izvođenja samog ultrazvučnog pregleda potrebno je postaviti intravenski put i kanilu veličine 18 do 20 G u antekubitalnu fosu. Najviše korišteno kontrastno sredstvo na prostoru Europe je SonoVue, a u SAD-u Lumason. Kontrastno sredstvo građeno je od plina sumpor-heksafluorida unutar fosfolipidnog sloja. Važno je istaknuti da se fosfolipidni sloj metabolizira u jetri, a plin se izbacuje respiratornim putem, stoga je ovo kontrastno sredstvo sigurno za korištenje kod

pacijenata sa renalnom insuficijencijom. Nuspojave na primjenu kontrastnog sredstva (npr. mučnina, povraćanje, glavobolja, crvenilo kože, bol u abdomenu, hipotenzija, palpitacije itd.) su rijetke. Kontraindikacije za primjenu jesu poznata alergijska reakcija na bilo koju sastavnicu sredstva, desno-lijevi shunt, teža plućna hipertenzija, nekontrolirana arterijska hipertenzija te trudnoća. Obično se aplicira 1,0-2,4 mL kontrastnog sredstva u bolusu popraćeno sa 5 do 10 mL fiziološke otopine. Za pregled se koristi konveksna sonda frekvencije od 1 do 9 MHz. CEUS se najviše koristi za procjenu endoleakova nakon EVAR-a sa osjetljivosti 80-100% te specifičnosti 82-100% (slika 2). CEUS ima sličnu osjetljivost u dijagnostici endoleakova tip I i III te veću točnost procjene endolaka tipa II u odnosu na CTA. Još jedna važna uloga CEUS-a je praćenje pacijenata nakon sekundarne intervencije jer zavojnice, čepovi i ljepilo mogu stvarati artefakte na CT-u. Osim 2D CEUS-a, u upotrebi postoji i 3D i 4D CEUS koji su bolji u procjeni izvora i tipa endoleaka u odnosu na 2D CEUS i CTA.

Velika ovisnost prikaza o sposobnosti i uvježbanosti operatera, pretilost (BMI >30), distenzija abdomena te ascites predstavljaju ograničenja u korištenju CEUS-a u nadzoru pacijenata nakon EVAR-a. Također, CEUS ne može detektirati fragmentaciju ili odvajanje komponenti endografta, kao ni aorto-enterične fistule. Primjena CEUS-a ima mnogo prednosti u odnosu na zlatni standard CTA. Moguće je dinamičko oslikavanje u realnom vremenu sa svojstvom vizualizacije smjera protoka krvi, dostupan je i cjenovno prihvatljiv, izbjegnuta je kumulativna nefrotoksičnost jodnih kontrastnih sredstava te izlaganje ionizirajućem zračenju.

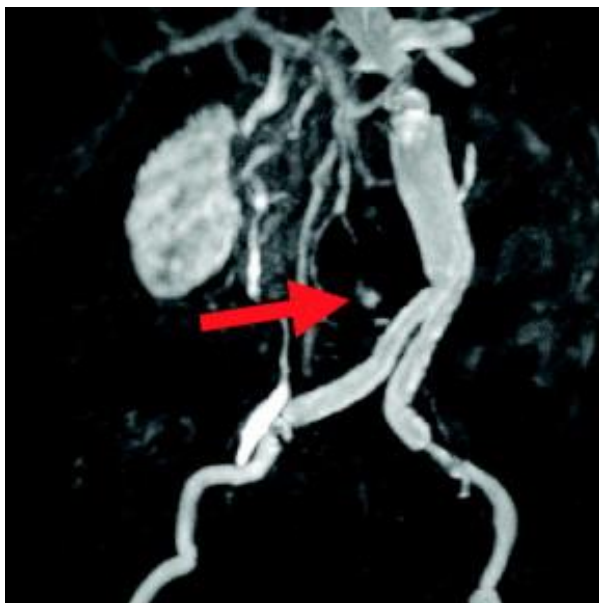

Slika 2. Endoleak tip II nakon EVAR-a na CEUS-u. (16)

8.3. MAGNETNA REZONANTNA ANGIOGRAFIJA (MRA)

MRA je odlična dijagnostička metoda za pacijente kojima je CTA kontraindiciran, poput renalne insuficijencije ili alergije na jodni kontrast. MRA koristi intravensku primjenu paramagnetskih kontrastnih sredstava poput kelata i gadolinija, putem automatskog injektora. Za razliku od CTA, MRA ima slabiju prostornu rezoluciju zbog čega je prikaz krvnih žila užeg lumena otežan, Osim toga, MRA ne prikazuje kalcifikacije. Kontraindikacije MR angiografije jesu ugradnja srčanog ili drugog elektrostimulatora te metalna strana tijela izuzev titanskih implantata. Rijetko se može dogoditi da paramagnetna sredstva uzrokuju pogoršanje renalne funkcije pacijenta. Preporuča se, stoga, da se ne primjenjuje kontrast kod osoba sa klirensom kreatinina manjim od 30 mL/min.

MR kontrastna angiografija (engl. Contrast-enhanced MRA-CE-MRA) pogodna je za procjenu endoleaka koristeći paramagnetni gadolinijev kontrast. Beskontrastni MR koristi se za monitoriranje promjene veličine aneurizmatičke vreće, tj. postojanja regresije ili ekspanzije. MRA ima sličnu ukupnu osjetljivost kao i CTA za otkrivanje endoleakova, a za otkrivanje endoleaka tip II je osjetljiviji od CTA (slika 3).

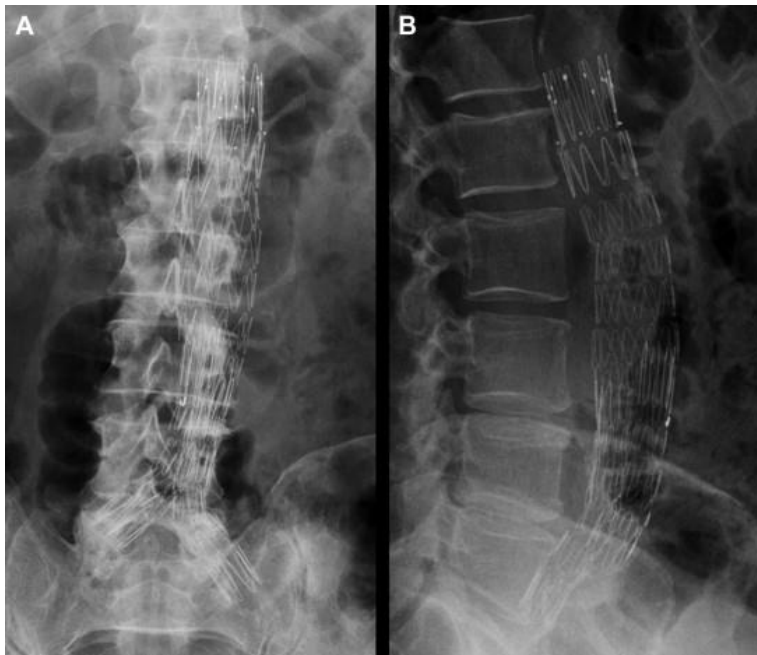


Slika 3. Contrast enhanced-MRA sa prikazom endoleaka tip II. (17)

8.4. RENDGENSKO SNIMANJE (RADIOGRAFIJA)

Radiografija se rjeđe koristi od gore navedenih metoda iako pruža jednostavan prikaz pozicije i morfologije stent grafta. Brza je metoda koja se koristi snimcima u dvije ili četiri projekcije. Za rendgenski snimak važna je anteroposteriorna i lateralna projekcija, kose projekcije se koriste ako postoji neka posebna indikacija poput frakture stenta (slika 4). Anteroposteriorna i lateralna projekcija se koriste za detekciju migracije i odvajanja

komponenata stent grafta. Prilikom analize, osim na poziciju i morfologiju, pažnju moramo obratiti i na savijanje krakova i stenozu endografta. Radiografija nije dovoljna za procjenu postoperativnog stanja, stoga se mora upotpuniti drugim metodama.



Slika 4. Anteroposteriorna i lateralna radiografska projekcija sa prikazom Cook Zenith aortalnog stent grafta. (18)

8.5. NUKLEARNA MEDICINA

Nuklearna medicina koristi koloid tehnicijevog sulfata (^{99m}Tc) ili ^{99m}Tc -om označene crvene krvne stanice. Rutinski se ne koristi za otkrivanje endoleaka zbog manje osjetljivosti od CTA. Svoju primjenu je pronašla u dijagnostici infekcija endografta. (14,19,20,21,22,23,24)

9. INDIKACIJE ZA ELEKTIVNU OPERACIJU ANEURIZME ABDOMINALNE AORTE I ILIJAČNIH ARTERIJA

Rekonstrukcija AAA razmatrat će se ukoliko je promjer aneurizme veći od 5,5 cm kod muškaraca, odnosno 5,0 cm kod žena; ukoliko pacijent ima izražene simptome te ukoliko je zamijećen rast promjera aneurizme za više od 1 cm unutar 12 mjeseci. U slučaju rupture aneurizme, potrebno je stabilizirati pacijenta kako bi se mogla provesti hitna operacija. Dijagnoza se temelji na kliničkom pregledu, a može biti dodatno potkrijepljena ultrazvučnim nalazom. Ukoliko je pacijent nestabilan, pregled CT-om se neće vršiti, već će pacijent biti

upućen hitno u operacijsku salu. Kod stabilnog pacijenta, CT aortografijom ćemo potvrditi dijagnozu te procijeniti mogućnost izvođenja hitnog EVAR postupka.

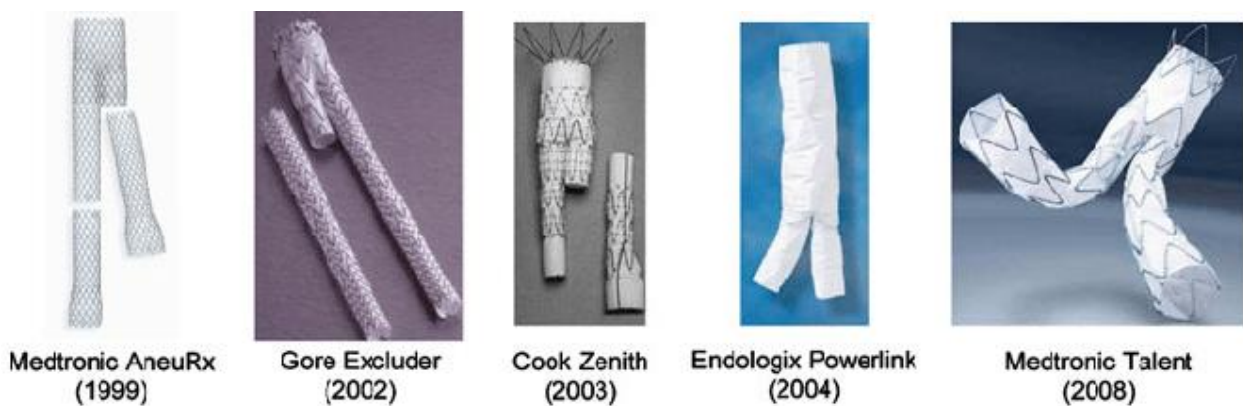
Najvažnije anatomske odrednice koje određuju uspješnost EVAR-a su aortalni vrat, morfologija aneurizme te anatomija ilijačnih arterija. Aortalni vrat dio je aorte između početka aneurizme te izlazišta renalnih arterija. Također, to je mjesto proksimalne fiksacije stent-grafta. Uspješniji postoperativni rezultati povezani su sa vratom duljim od 1,5 centimetara, aortalnim kutem manjim od 45 stupnjeva te nepostojanju kalcifikacija i tromba u vratu aorte. Aneurizmatički kut također je povezan sa ishodom endovaskularnog liječenja aneurizme na način da oštiji kut otežava postavljanje endografta i samim time dovodi do lošijeg ishoda operacije. Grananje arterija iz aneurizmatičkog proširenja, poput donje mezenterične arterije i lumbalnih arterija dovodi do povećane šanse endoleaka te lošijeg ishoda intervencije. Još dva čimbenika koji imaju utjecaj na uspješnost rekonstrukcije aneurizme jesu i anatomija i prohodnost ilijačnih arterija. (13)

10. ENDOVASKULARNO LIJEČENJE ANEURIZMI ABDOMINALNE AORTE I ILIJAČNIH ARTERIJA

Otvorena operacija aneurizmi smatra se visokorizičnom operacijom sa rizikom kardiovaskularne smrti ili infarkta miokarda od $\geq 5\%$ unutar 30 dana od operacije. Za razliku od otvorenog pristupa, EVAR se smatra srednjerizičnom metodom sa kardiovaskularnim rizikom od 1 do 5%. Također, unutar prvih nekoliko godina rekonstrukcije aneurizme, mortalitet osoba liječenih endovaskularnom metodom, manji je u odnosu na mortalitet osoba liječenih otvorenom operacijom. (12) Razlika mortaliteta nedugo nakon operacije smatra se posljedicom manjeg perioperativnog stresa kod osoba liječenih EVAR metodom, nasuprot osobama koje su prošle otvorenu operaciju. Razlika mortaliteta gubi se nakon otprilike 2 godine. Najvjerojatnije je to posljedica visoke incidencije asimptomatske bolesti koronarnih krvnih žila skupa sa ubrzanom subkliničkom progresijom uslijed kirurškog stresa koji može dovesti do asimptomatskog, perioperativnog oštećenja srca te snižene stope preživljenja dugoročno nakon operacije. (25)

Postupak EVAR-a temelji se na perkutanom uvođenju stent-grafta unutar aneurizme. Stent-graft građen je od metalnog kostura (građenog od nehrđajućeg čelika ili nitinola) presvučena tkaninom od politetrafluoretilena ili poliestera. Ugradnja samog stent-grafta provodi se pod nadzorom dijaskopije u angio sali. (26) Provodi se pod općom, regionalnom ili lokalnom anestezijom. Endograft se uvodi kroz femoralne arterije, a pristup može biti putem rezova na

vrhu obje noge ili potkožno kroz iglu i korice. Najčešće se koristi obostrana femoralna arteriotomija (ili u cijelosti perkutanom načinom bez arteriotomije) sa uvođenjem žice vodilice, katetera i stent grafta kroz novonastali otvor na femoralnoj arteriji koristeći Seldingerovu metodu. Korištenjem žice vodilice se, kroz jednu femoralnu arteriju, uvodi endograft te se postavlja u abdominalnu aortu i jednu ilijačnu arteriju. Nakon što se tijelo endografta fiksira, kroz suprotnu femoralnu arteriju se uvodi endograft za drugu ilijačnu arteriju. Ono se fiksira za tijelo stent-grafta, a nakon toga se sve spojnice graftova i arterija dilatiraju niskotlačnim balonom. Ukoliko uz aneurizmu abdominalne aorte imamo i aneurizme ilijačnih arterija, postavljaju se zdjelične ekstenzije. (27) Postoji nekoliko vrsta endograftova (slika 5) koji se koriste za rekonstrukciju aneurizmi: bifurkacijski, aorto-unilateralni femoralni te tubularni. Bifurkacijski se koristi u 90% slučajeva. (26) Proksimalna fiksacija endografta gleda se u odnosu na izlazišta renalnih arterija te može biti suprarenalna i infrarenalna.



Slika 5. Izgled različitih endografta koji se koriste za EVAR. (28)

Suprarenalna fiksacija koristi fenestrirani stent-graft koji je pogodan za intervenciju nepogodnih stanja poput kratkog vrata aneurizme, kalcifikacije stijenke te zavijenog vrata. Fenestrirani stent-graft omogućuje normalnu prohodnost mezenterične i renalne arterije te se proteže proksimalnije u odnosu na stent-graft prekriven tkaninom. Mogući rizici korištenja fenestriranih stent-graftova jesu emboliziranje ili začepljenje renalnih i mezenteričnih krvnih žila.

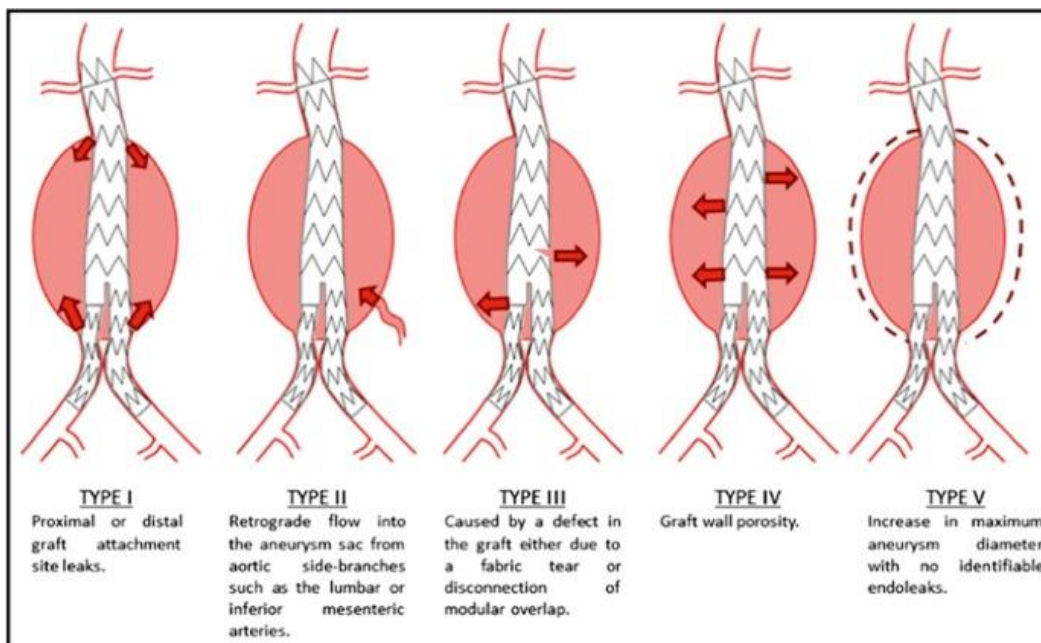
Infrarenalni stent-graftovi završavaju ispod izlazišta renalnih arterija. Fiksacija se vrši uz pomoć radialne sile koju vrši metalni okvir endografta. Dodatna fiksacija infrarenalnih stent-graftova može se postići malim kukicama. (27)

11. KOMPLIKACIJE EVAR-A

11.1. KOMPLIKACIJE POVEZANE SA ENDOGRAFTOM

11.1.1. ENDOLEAK

„Endoleak“ je najčešća komplikacija EVAR-a, a predstavlja perzistentan tok krvi u rezidualnu aneurizmatiku vreću. Zaostali protok krvi dokaz je neuspješnog isključivanja aneurizme iz krvotoka. To može dovesti do porasta tlaka unutar aneurizmatike vreće čija posljedica može biti proširenje aneurizme te povećan rizik rupture. Važno je naglasiti da endoleak nema veliku kliničku važnost ukoliko ne dovodi do stvaranja većeg pritiska (endotenzije) unutar aneurizme koji može prouzročiti rupturu. Postoji pet opisanih vrsta endoleaka (slika 6).



Slika 6. Klasifikacija endoleakova. (31)

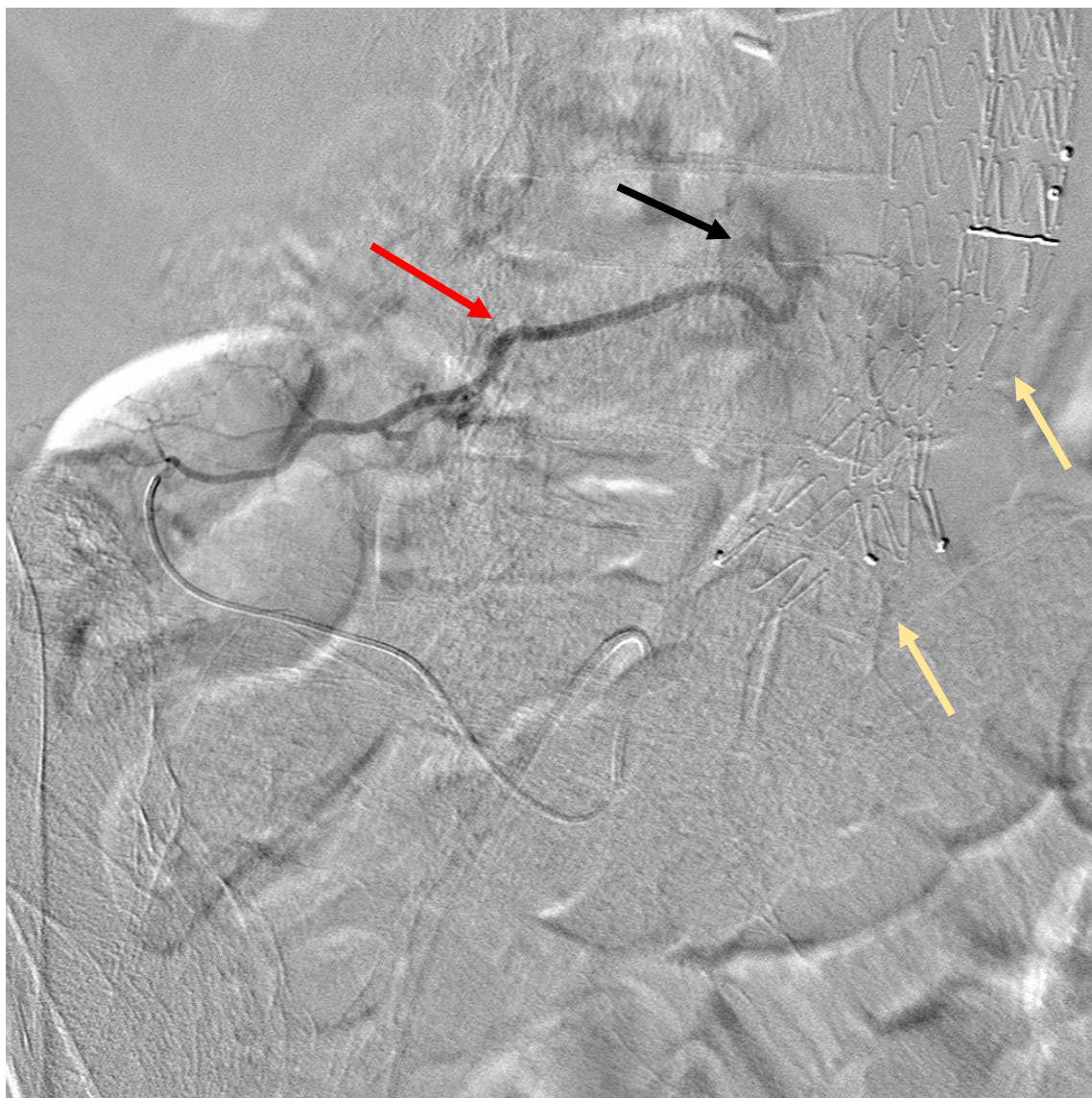
Tip I endoleaka (anastomotski endoleak) posljedica je neadekvatnog fiksiranja stent-grafta (primarni endoleak) na njegovom proksimalnom (tip Ia) ili distalnom (tip Ib) veznom mjestu. Osim primarnog endoleaka, postoji i sekundarni koji nastaje kao posljedica kaudalne migracije endografa i/ili odvajanja endografa od distalnog vrata aorte i ilijačnih arterija nakon što se postigla adekvatna izolacija aneurizmatike vreće. Zbog neadekvatne fiksacije endografa, stvara se prostor između njega i endotela krvne žile koji omogućuje ponovno punjenje aneurizme krvlju. Uslijed izravne povezanosti endoleaka sa arterijskom cirkulacijom, u aneurizmatikoj vreći se povećava tlak te može dovesti do rupture aneurizme. Zbog toga je potrebna hitna intervencija.

Saniranje primarnog proksimalnog endoleaka tip I zahtijeva osiguravanje proksimalnog veznog mjesta koje može uključivati proširenje endografa balonom, ekstenziju endografa koristeći aortalnu ili ilijačnu manšetu ili ugradnju Palmazovog stenta unutar vrata aneurizme. Odabir pogodne opcije popravka endoleaka ovisit će o njenom samom uzroku. Ukoliko endograf nije pravilno dimenzioniran, može se probati dilatacija balonom kako bi se ukalupio unutar vrata aneurizme. Endoleak nastao kao posljedica dislokacije endografa ili vrata aorte koji je prekratak, zahvaćen patologijom ili kalcificiran, sanirat će se koristeći ekstenzije endografa. Ako je duljina vrata ispod renalnih arterija adekvatna, endoleak se može jednostavno sanirati postavljanjem kratke aortne manšete prema renalnim arterijama. Endoleak kod osoba sa kratkim vratom bit će saniran koristeći fenestriranu manšetu ili će pacijenti biti podvrgnuti otvorenoj operaciji. Osobe koje su relativno zdrave i/ili imaju značajan endoleak radije će biti podvrgnute otvorenoj operaciji. Ukoliko je endoleak posljedica postavljanja endografa nedovoljno velikih dimenzija, opcije uključuju postavljanje fenestrirane manšete ili konverziju u otvorenu operaciju, opet oviseći o stanju pacijenta te opsegu endoleaka .

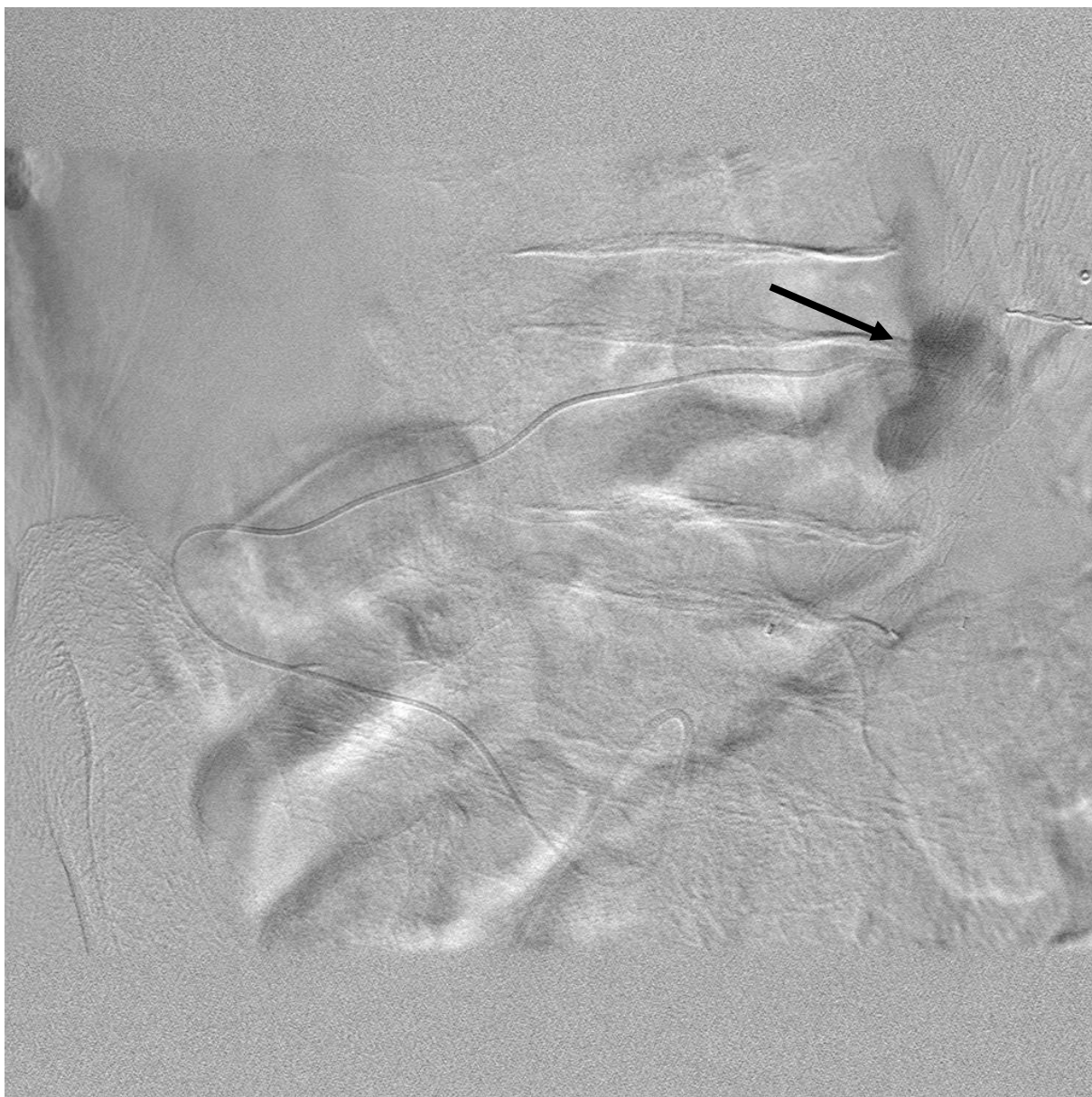
Saniranje sekundarnog proksimalnog endoleaka tip I sastoji se od ugradnje manšete, ekstenzije endografa proksimalno ili konverzije u otvorenu operaciju. Dilatacija balonom i ugradnja Palmazovog stenta ne postiže željene učinke kod ove vrste endoleaka. Savjetuje se da se tijekom sanacije ekstenzije endografa postave proksimalnije u odnosu na originalni endograf zbog mogućnosti ponovne dislokacije.

Saniranje primarnog i sekundarnog distalnog endoleaka tip II se uglavnom svodi na ekstenziju endografa prema distalnoj a.iliaci communis ili proksimalnoj a.iliaci externi.

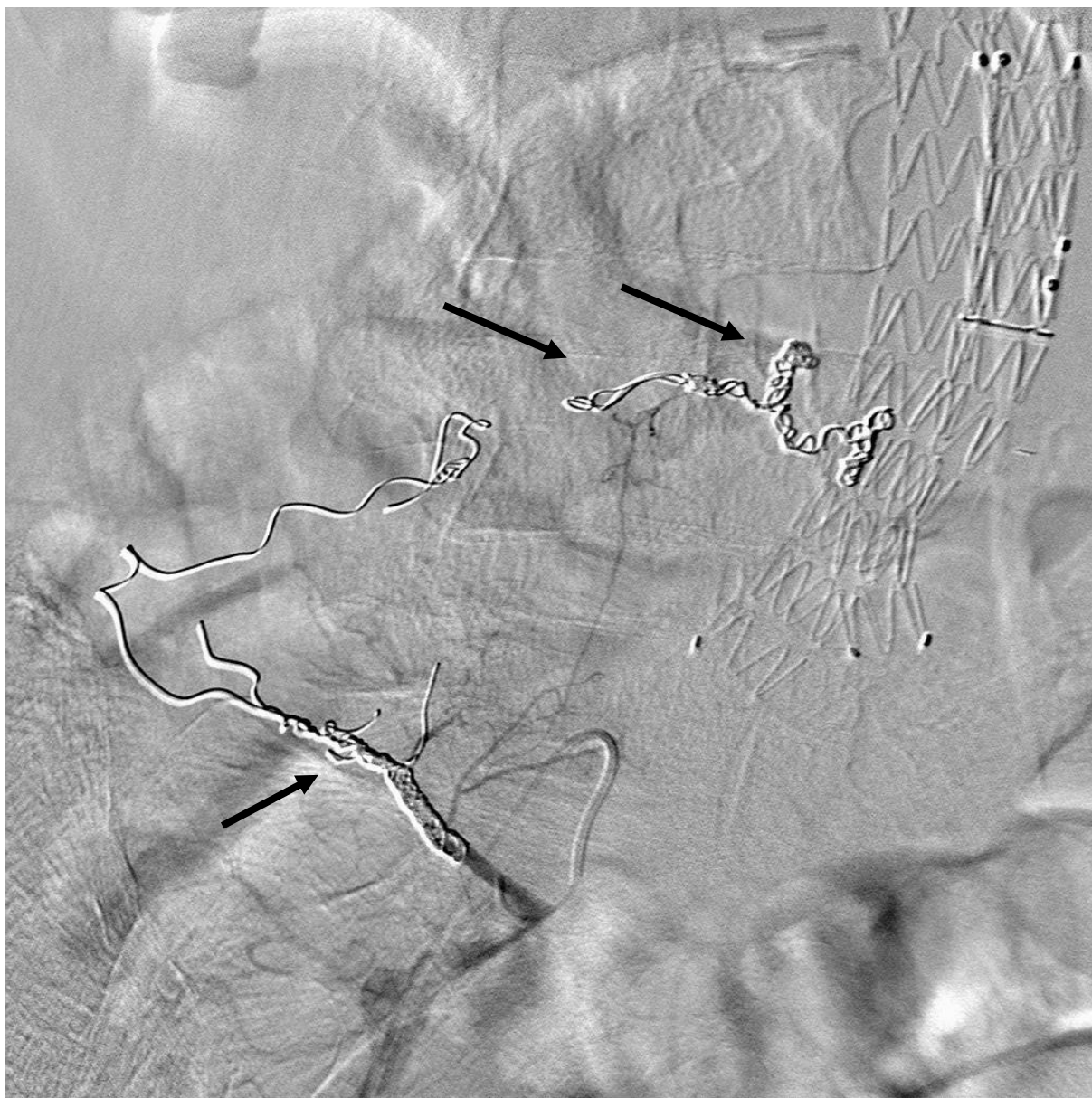
Tip II endoleaka karakteriziran je punjenjem aortalne vreće krvlju putem kolateralnih krvnih žila i najučestaliji je tip endoleaka. Najčešće su to lumbalne arterije, inferiorna mezenterička arterija te unutarnja ilijačna arterija. Može se pronaći na postoperativnim kontrolnim slikama kod 15 do 20% osoba (slike 7a i 7b), no unutar prvih 6 mjeseci od operacije spontano će trombozirati kod 50 do 80% osoba. Smatra se da je tlak unutar aneurizmatičke vreće kod osoba sa endoleakom tip II manji od arterijskog tlaka te da iznosi 58 do 87% sistemskog tlaka. To je razlog zašto je ruptura aneurizme kod osoba sa endoleakom tip II rijetka pojava.



Slika 7a: Leak tipa II - arterijska faza. DSA putem lumbalne arterije (crvena strelica) s prikazom kontrastnog sredstva (crna strelica) unutar AAA nakon EVAR-a -bifurkacijska proteza (žuta strelica). (32)



Slika 7b: Leak tipa II – kasna arterijska faza. DSA putem lumbalne arterije s prikazom kontrastnog sredstva (crna strelica) unutar AAA, a nakon EVAR-a. (32)



Slika 7c: Leak tipa II- stanje nakon embolizacije zavojnicama-coilovima (crna strelica) arterije hranilice leak-a AAA, a nakon EVAR-a. (32)

Saniranje endoleaka tipa II pristupit će se samo ako se smatra da je pacijent pod velikim rizikom rupture i posljedičnog iskrvarenja. Prije nego što se odlučimo za intervenciju, potrebno je pratiti povećava li se aneurizma te izmjeriti srednji tlak. Ukoliko je srednji tlak u aneurizmi manji od 70% sistemskog, nije potrebna reintervencija jer postojeći endoleak često spontano trombozira. Najvažnija dijagnostička metoda endoleaka tip II je CTA.

Saniranje ove vrste endoleaka uključuje embolizaciju krvnih žila hranilica (slika 7c) najčešće tekućim embolizacijskim sredstvima, poput n-acetil-cijanoakrilata i trombina, ili korištenjem intravaskularnih zavojnica. Osim toga, sanirati se može i laparotomijom i ligacijom žila hranilica. Embolizacija nosi rizik ishemijskog kolitisa ukoliko se embolizira donja

mezenterična arterija. Embolizacija transarterijskim ili translumbalnim putem je najmanje invazivna od navedenih tehnika te bi se trebala razmotriti kao prva opcija liječenja.

Tip III endoleaka posljedica je strukturalne greške endografa poput razdvajanja jednog ili više modularnih komponenti stent-grafta ili grešaka u tkanini stent-grafta. Smatra se najopasnijom vrstom endoleaka. Događa se nakon uspješne izolacije aneurizmatске vreće. Slično kao i endoleak tip I, u direktnoj je komunikaciji sa arterijskim protokom te zahtijeva hitnu reintervenciju. Saniranje tipa III endoleaka uključuje postavljanje dodatnih modularnih komponenti endografa kako bi se uspostavio normalan integritet endografa. Greške u tkanini grafta mogu se sanirati presvlačenjem endografa (eng. secondary endografting) ili konverzijom u otvorenu operaciju.

Tip IV endoleaka posljedica je povećane poroznosti endografa (krv curi kroz međuprostore tkanine endografa) ili zbog sitnih krvarenja (eng. microleaks) kroz rupe tkanine endografa na mjestima njezina šava za kostur stenta. Zbog toga se nastavlja perfuzija aneurizmatске vreće koja u teoriji može dovesti do povećanja tlaka u aneurizmatškoj vreći, no nije vjerojatno da će takva ruptura dovesti do značajnijih krvarenja. Zbog toga se endoleak tip IV najčešće samo opservira.

Tip V endoleaka (tzv. „endotension leak“) karakteriziran je nastavkom širenja aneurizme, no bez vidljivog izvora curenja. Točan uzrok ovog tipa endoleaka nije utvrđen, no pretpostavlja se da važnu ulogu ima povećana poroznost materijala grafta što dovodi do transudacije i eksudacije, zatim transmisija pulzacija preko aortalnog zida te akumulacija sadržaja u aneurizmatšku vreću uslijed stvaranja tromba i degradacije tkiva.

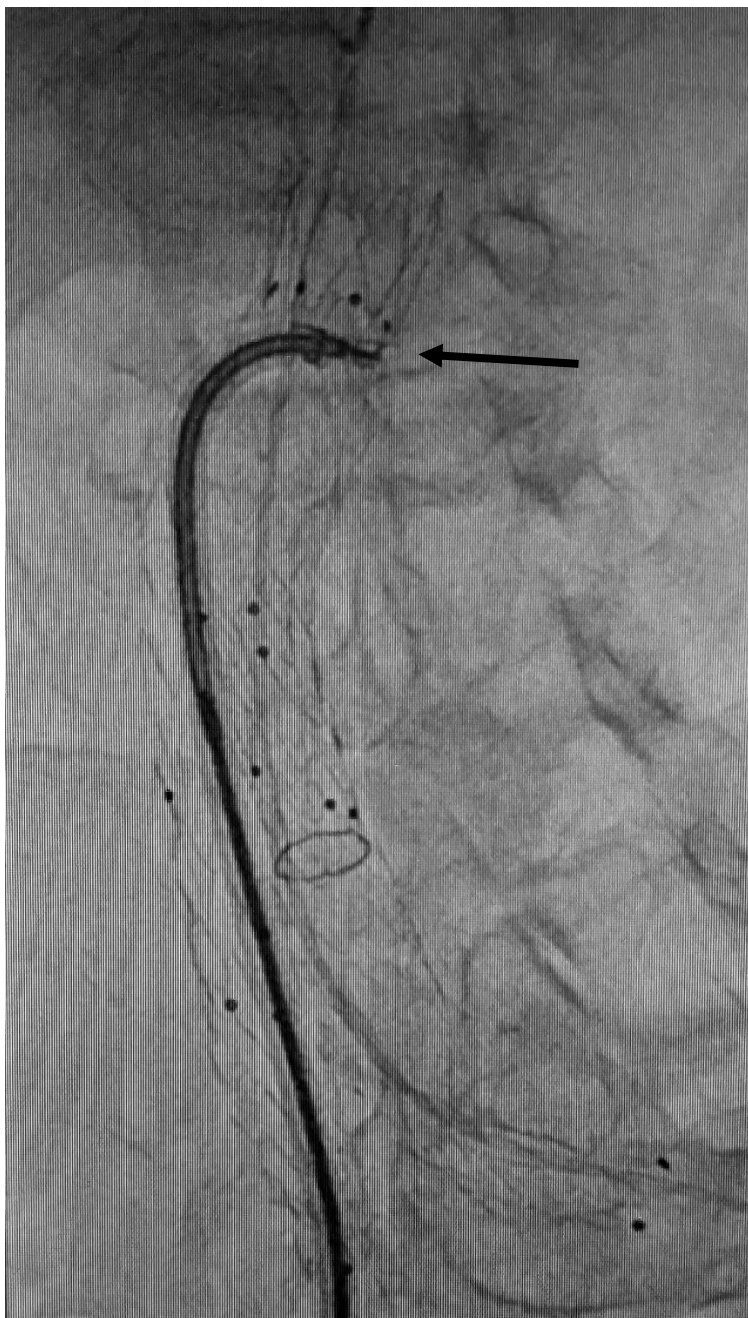
Tip IV i V endoleaka nemaju specifičan način liječenja, no zahtijevaju praćenje kako bi se moglo utvrditi postoji li ekspanzija rezidualne aneurizmatске vreće koje zahtijeva ponovno endovaskularno liječenje ili čak i otvorenu operaciju.

Najčešći tipovi endoleaka koji se pojavljuju jesu tip I i tip II. Češće se viđaju nakon endovaskularnog liječenja aneurizmi abdominalne aorte u odnosu na torakalnu. Učestalost se penje na čak 15-30% pacijenata unutar 30 dana od intervencije. Učestalost endoleaka nakon TEVAR-a iznosi 4-15%. Endoleakovi koji se događaju ranije postoperativno i intraoperativno često su posljedica nepotpune ekspanzije grafta, tortuoziteta arterije, oštrog kuta angulacije te netočne procjene potrebne veličine grafta. Endoleakovi koji se događaju kasnije su najčešće posljedica promjene same konfiguracije aneurizme, tj. smanjenja njezinog volumena nakon postavljanja grafta. (14, 27, 29, 30)

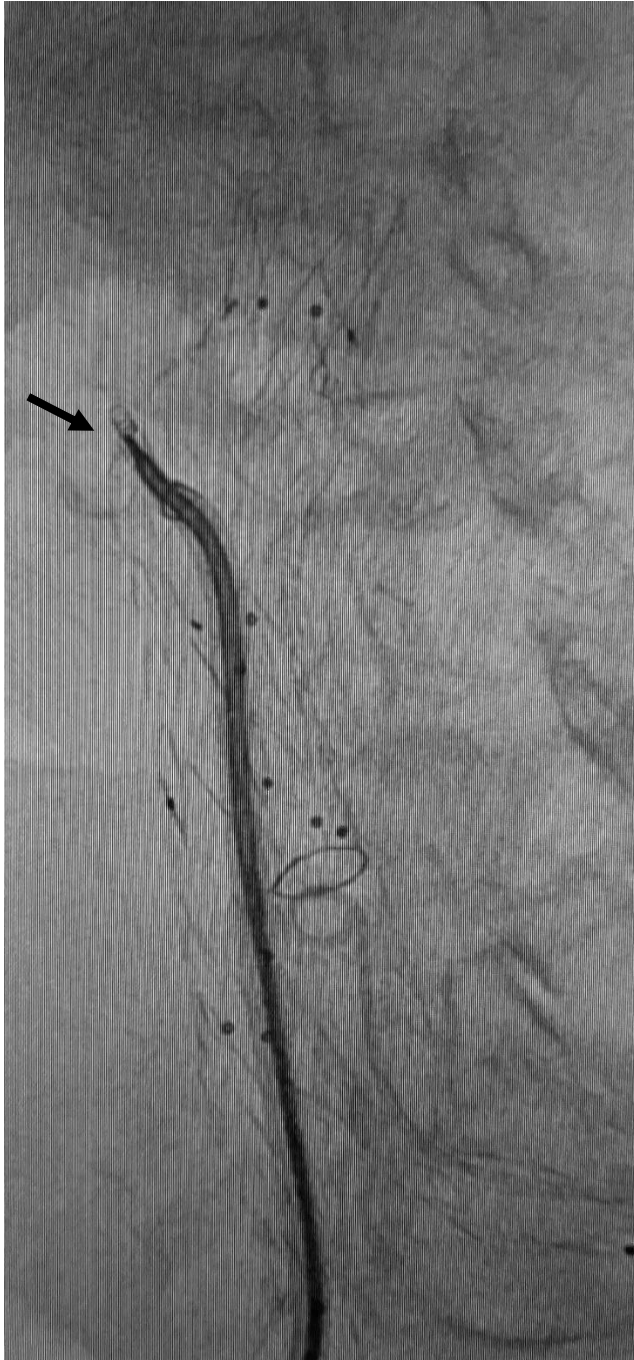11.1.2. MIGRACIJA ENDOGRAFTA

Migracija endografa učestala je komplikacija karakterizirana pomakom endografa za više od 5 do 10 milimetara u odnosu na njegovu originalnu poziciju. Najčešće je to kranijalna migracija distalnog veznog mjesta te kaudalna migracija proksimalnog veznog mjesta. Pulsatilna priroda krvnog toka gura graft te, tijekom vremena, može dovesti do ponovnog izlaganja aneurizmatске vreće sistemskoj cirkulaciji. Na taj način se povećava rizik rupture aneurizme. Postoji više rizičnih faktora za razvoj migracije endografa. Jedan od važnijih faktora je dilatacija vrata aorte. Dilatacija vrata aorte nakon EVAR-a dovest će do gubitka proksimalnog mjesta fiksacije. Radijalna sila endografa pridonosi razvoju dilatacije vrata aorte, a učinak ovisi o predimenzioniranju endografa. Predimenzioniranje grafta važno je zbog postizanja adekvatnog čvrstog prijanjanja za stijenku arterije te se preporučuje predimenzioniranje od 10 do 20% u odnosu na promjer aorte. Predimenzioniranje veće od 20% povezano je sa većom učestalošću stvaranja dilatacije proksimalnog vrata aorte koje posljedično može dovesti do migracije stenta. Važnu ulogu u prevenciji migracije ima i sam oblik i građa endografa. Dodavajući endografovima kukice za bolje prijanjanje na podlogu smanjuje se rizik migracije nekoliko puta. Sljedeći razlog nastanka migracije može biti netočna procjena potrebne veličine endografa. Zbog toga što CTA-om dobivamo sliku u djeliću sekunde, moguće je previdjeti promjene veličine vrata aorte koje se događaju tijekom sistole i dijasole. Može se razmatrati i utjecaj nastanka tromba i kalcifikacija u vratu aorte na migraciju stenta. Kalcifikacija vrata može onemogućiti pravilno prijanjanje kukica endografa za stijenku aorte. Također, kalcificirani vrat može onemogućiti kasniju dilataciju vrata aorte. Angulacija vrata aneurizme isto tako može povećati šansu migracije stenta. U ostale rizične faktore migracije endografa uključujemo i postojanje vijugavog toka aorte, degeneracije aortalne stijenke, te neadekvatnu fiksaciju grafta za stijenku krvne žile. Također, položaj grafta se može promijeniti i uslijed proširenja aneurizme zbog endoleaka ili izraženijeg smanjenja aneurizmatске vreće postoperativno. Jedan od važnijih prediktora migracije grafta je duljina proksimalne fiksacije, gdje se, svakim dodatnim milimetrom duljine fiksacije, rizik migracije smanjuje za 2,5%. Ova komplikacija zahtijeva sekundarnu intervenciju. Saniranje migracije može biti konzervativnim putem, endovaskularno ili kirurški. Ovisno o stupnju migracije, vrsti stent grafta te općem stanju pacijenta odlučujemo se za pojedinu opciju reintervencije (slike 8a, 8b i 8c). Endovaskularna sanacija proksimalne migracije endografa uglavnom uključuje ugradnju proksimalne manšete (eng. proximal cuff extension). Važno je osigurati primjereno preklapanje manšete i originalnog endografa kako on ne bi nastavio migrirati kaudalno. Kod neadekvatne zone fiksacije infrarenalnog segmenta može se koristiti proksimalna ekstenzija sa fenestriranom manšetom. Kranijalna migracija endografa na ilijačnom mjestu fiksacije može se sanirati koristeći ekstenziju drugim endovaskularnim

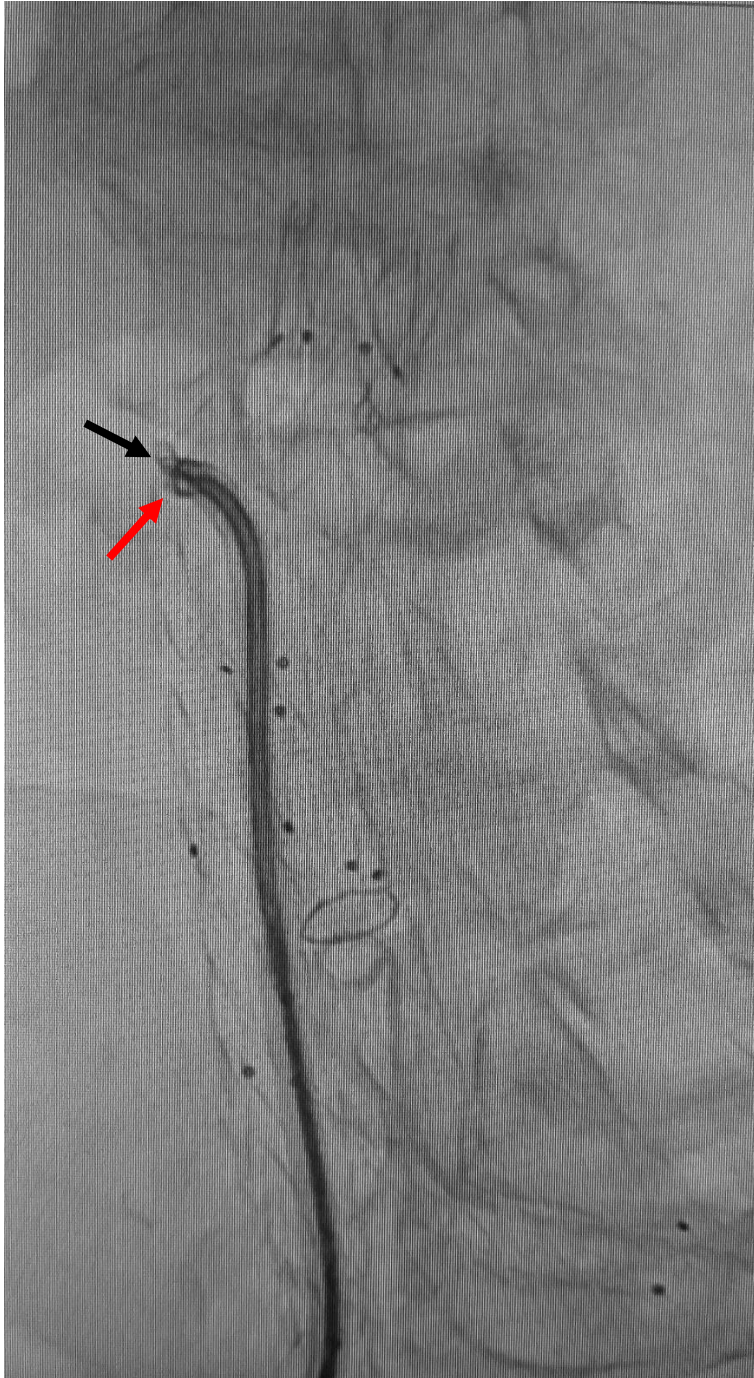graftom prema distalnom dijelu a.iliace communis ili prema a.iliaci externi. Učestalost migracije endografta iznosi 1-10% kod saniranja aneurizmi abdominalne aorte te 1,0 -2,8% kod TEVAR-a.



Slika 8a: Fiksiranje proteze EVAR-a pomoću Heli-FX Ebdoanchor (crna strelica) u području vrata proteze, radi sprječavanja migracije proteze. (32)



Slika 8b: Fiksiran/neoslobođen nosač fiksatora Heli-FX Ebdoanchor od sidra – „anchora“ (crna strelica) fiksiranog za stijenku aorte i protezu EVAR-a. (32)



Slika 8c: Fiksiran/neoslobođen nosač fiksatora Heli-FX Ebdoanchor od sidra – „anchora“ (crna strelica) fiksiranog za stijenku aorte i protezu EVAR-a. Pokušaj defiksacije manipulacijom (crvena strelica) uvodnicom. (32)

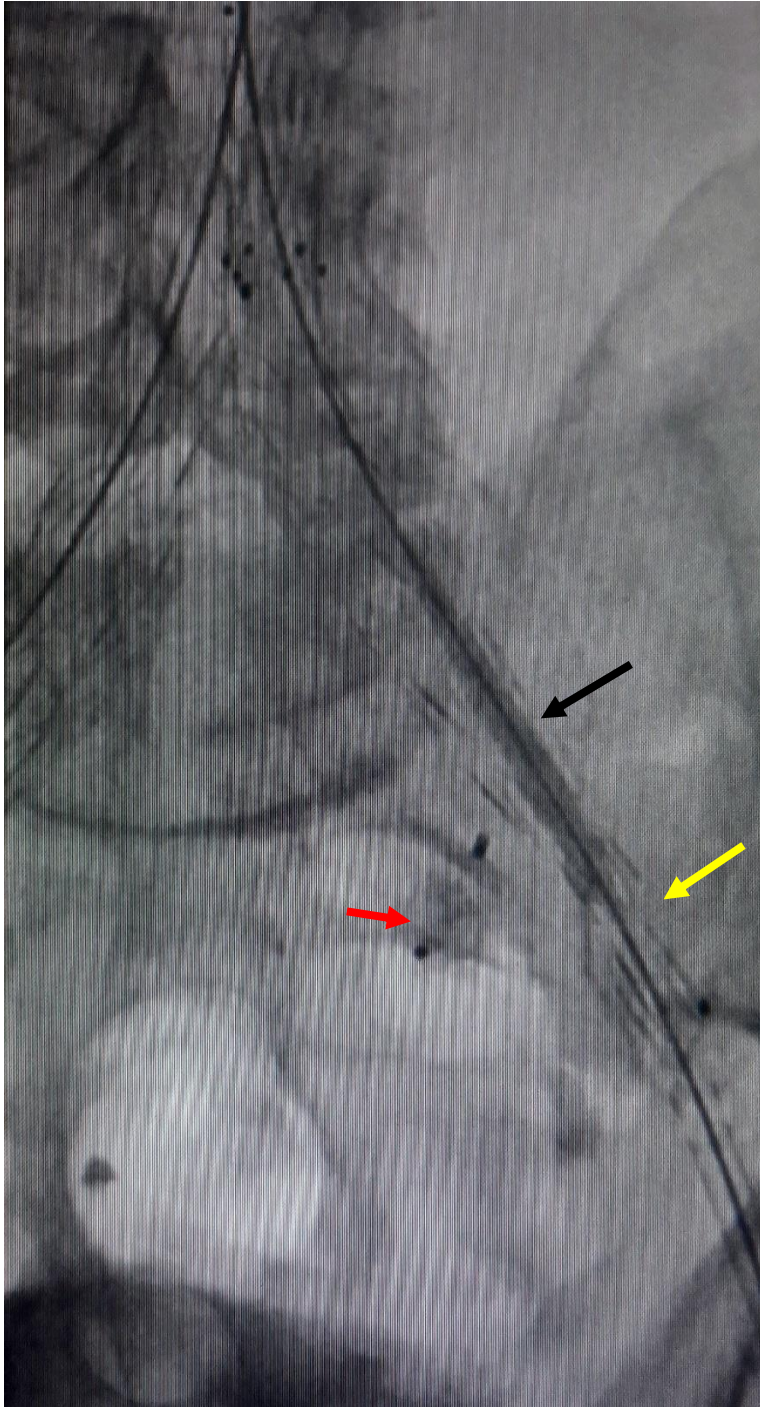
11.1.3. INFEKCIJA ENDOGRAFTA

Infekcija endografa može se javiti rano nakon intervencije ili kasnije. Rana pojavnost infekcije najčešće je posljedica intraproceduralne kontaminacije, dok se kasnija pojavnost infekcije povezuje sa kolonizacijom endografa bakterijama sa udaljenog izvora (poput rupturiranog apendiksa ili pijelonefritisa). Također, infekcija endografa može biti posljedica

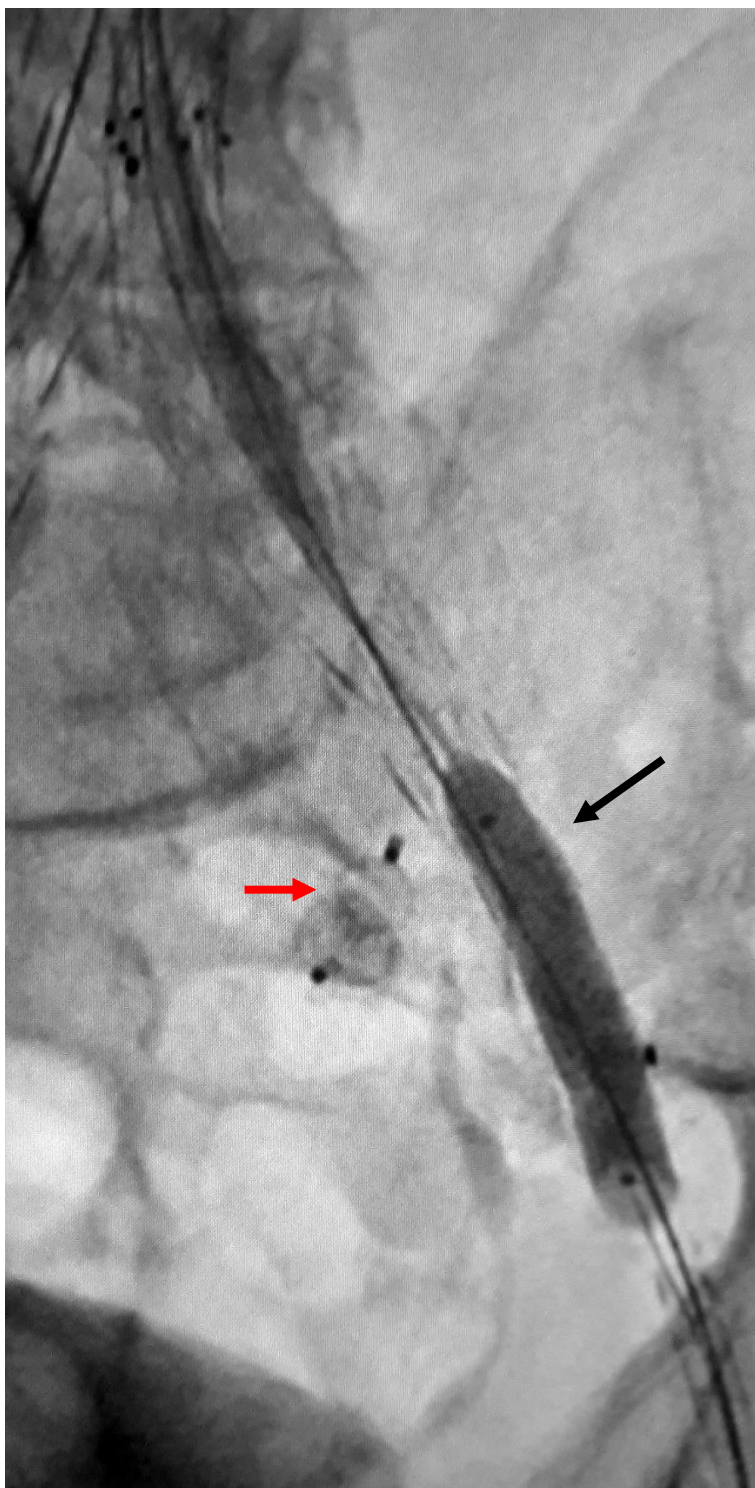
stvaranja aortoenterične fistule. Aortoenterične fistule najčešće su posljedica oštećenja materijala ili materijala stent grafta što dovodi dalje do oštećenja stijenke crijeva. Klinička slika infekcije najčešće uključuje porast tjelesne temperature, leukocitozu te nespecifične bolove u leđima. Osim kliničkih znakova infekcije, jako je važno radiološki prikazati upalno područje. CT angiografija spada u važnije metode za dijagnostiku infekcija endografta gde može prikazati periaortalne upalne promjene poput promjene signala masnog tkiva, nakupljanja tekućine itd. Saniranje infekcije može biti konzervativno antibioticima ili agresivnije zamjenom inficiranog endografta onim koji u svom sastavu ima antibiotik. U obzir dolazi i uklanjanje stent grafta, debridman inficiranog tkiva te postavljanje bypassa. Infekcija se pojavljuje u 0,4 – 3,0% slučajeva EVAR-a.

11.1.4. SAVIJANJE KRAKOVA ENDOGRAFTA I/ILI NJIHOVA OKLUZIJA

Savijanje krakova endografta i/ili njihova okluzija događa se kod čak 2-4% pacijenata unutar 22 mjeseca nakon EVAR-a. Točna etiologija ove komplikacije nije sasvim poznata, no postoji nekoliko objašnjenja. Smatra se da je jedno od njih odvajanje grafta od proksimalnog ili distalnog mjesta fiksacije. Također, moguće objašnjenje je i takozvani „učinak harmonike“ kada se stent tijekom dislokacije ekspandira do početne duljine. Osim toga, do savijanja krakova endografta može doći i uslijed promjene morfologije aneurizmatске vreće poput skraćivanja duljine. Vjerojatan razlog savijanja krakova endografta vidljiv intraoperativno ili tijekom inicijalnog praćenja pacijenta je tortuozitet ili jačnih arterija te tup kut bifurkacije aorte. Na vjerojatnost savijanja krakova endografta utječe i konfiguracija samog stenta gdje spiralna građa i uske šupljine na stentu smanjuju savijanje endografta. Posljedice savijanja krakova endografta jesu endoleak tip I i III te migracije endografta. Također, savijanje krakova endografta mogu dovesti do njihove okluzije koja zatim dovodi do ishemije donjih ekstremiteta. Većina okluzija događa se u prvih šest mjeseci nakon operacije. Samo jedna trećina pacijenata će se prezentirati sa klasičnim simptomima akutne ishemije udova, dok će većina pacijenata imati slabije izražene simptome ili će čak biti i asimptomatski. Osim savijanja kraka endografta, nastanku okluzije pridonosi i prisutnost stenoze arterije distalno od stent grafta uslijed arterijske okluzijske bolesti. Saniranje ove komplikacije ima više mogućnosti (slika 9a i 9b). Moguće je postaviti dodatne krakova endografta unutar originalnog grafta, ojačavanjem postojećeg stenta, a okluzija stenta se može sanirati i sa trombolizom ili trombektomijom. Ojačavanje endografta vrši se postavljanjem golog stenta unutar stent grafta. Ojačavanjem endografta smanjuje se mogućnost okluzije stent grafta. Terapija okluzije trombolizom nosi i svoje rizike. Moguć je nastanak endoleaka, embolije krvnih žila nogu te krvarenje. Osim trombolize i trombektomije, u kroničnim stanjima okluzije moguće je postaviti i bypass.



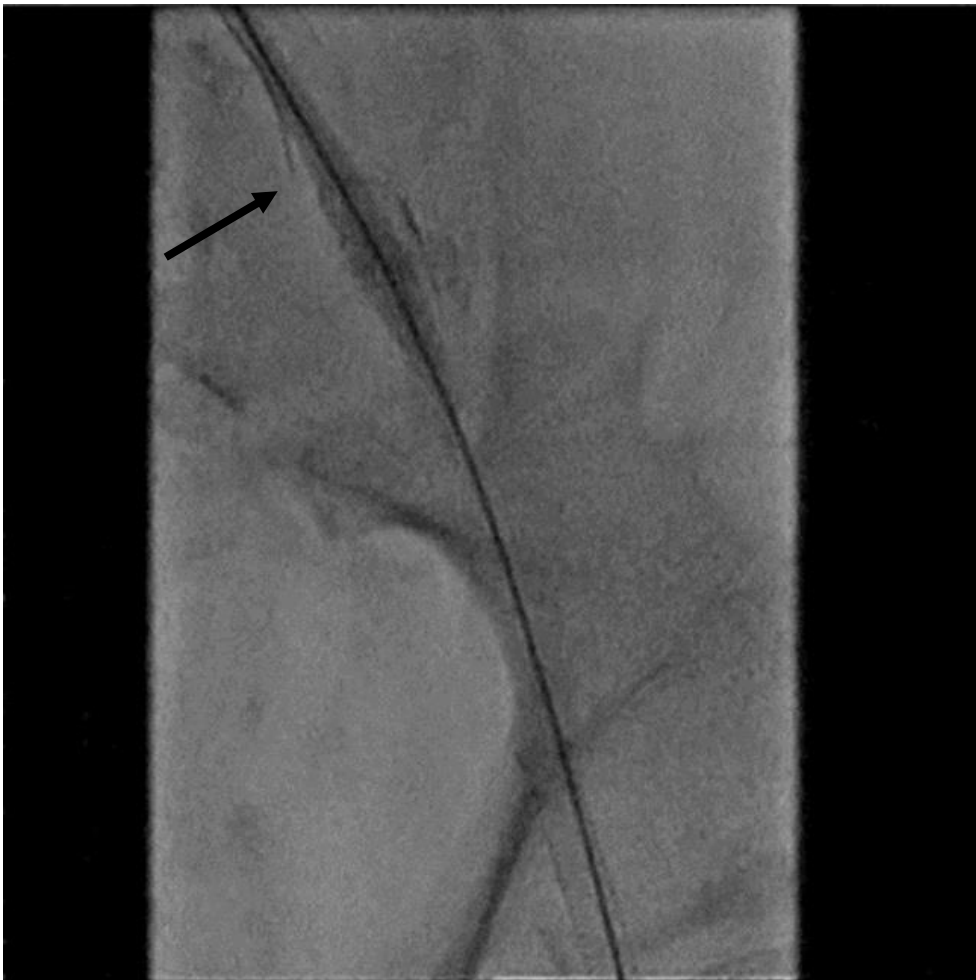Slika 9a: Nemogućnost izvlačenja olive kontralateralne proteze EVAR-a (crna strelica) kroz suženje proteze EVAR-a - kontralateralna proteza u lijevoj a. iliaci externi (žuta strelica). Embolizacijski čep (plug) unutar lijeve a. iliace interne (crvene strelica). (32)



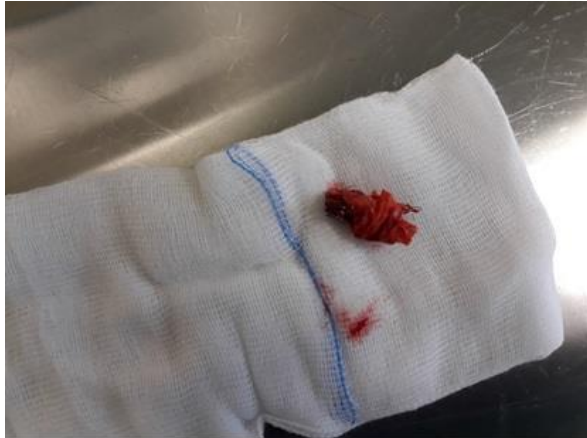Slika 9b: Transbrahijalnim pristupom i širenje balonom – PTA (crna strelica) kontralateralne proteze EVAR-a (crna strelica) na mjestu suženje proteze EVAR-a - kontralateralne proteze u lijevoj a. iliaci externi. Embolizacijski čep (plug) unutar lijeve a. iliace interne (crvena strelica). (32)

11.1.5. KOLAPS ENDOGRAFTA

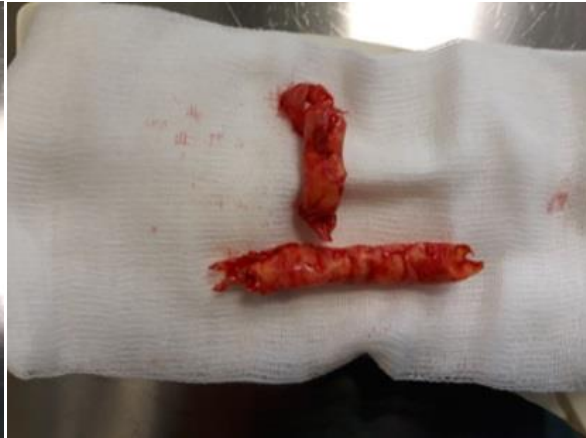Kolaps endografa učestaliji je nakon TEVAR-a, a nakon EVAR-a je iznimno rijedak. Posljedica je angulacije proksimalnog vrata aorte, prekomjernog predimenzioniranja endografa, mehaničkih svojstava endografa te migracije. Uglavnom se događa unutar prvih 30 dana od intervencije. Najčešće se viđa kod operacija traumatskih ozljeda aorte. Pacijenti razvijaju kliničku sliku akutne aortalne okluzije, a dijagnoza se potvrđuje CTA-om. Sanacija uglavnom uključuje ponovnu intervenciju, a malen postotak pacijenata zahtijeva i otvorenu operaciju sa odstranjenjem endografa. Intervencija uključuje dilataciju balonom i ugradnju manšete (slike 10a, 10b, 10c i 11). (14, 29, 30, 33)



Slika 10a: Uklještena oliva nakon otvaranja kontralateralne proteze EVAR-a (crna strelica) unutar stenta lijeve a. iliace externe. Uklještena oliva nije mobilna (niti proksimalno niti distalno unutar stenta). (32)

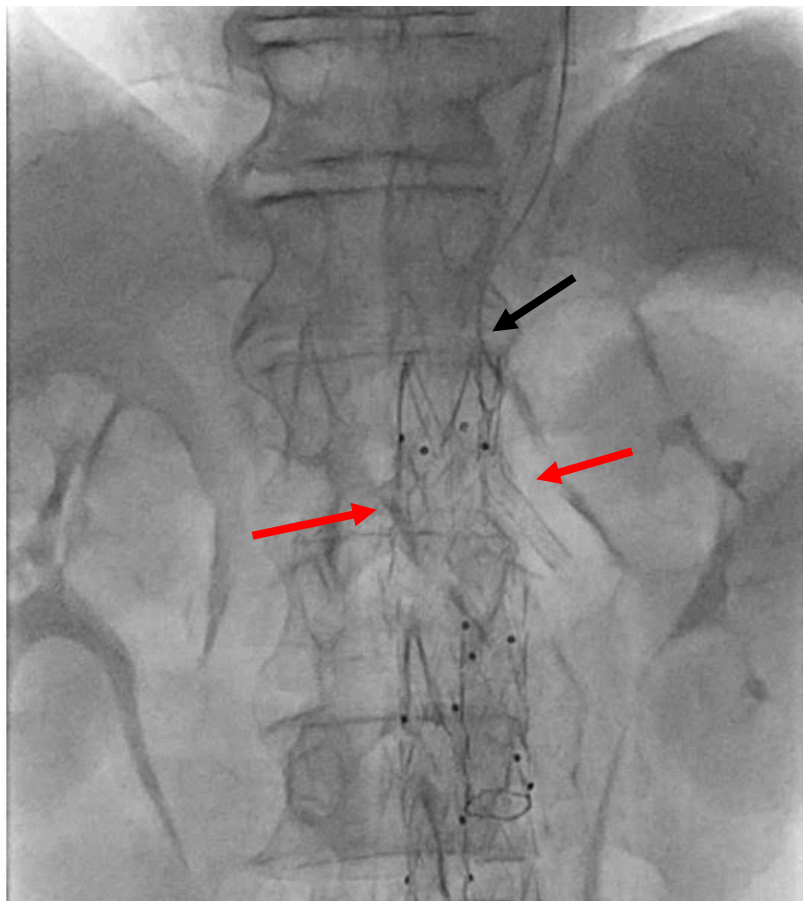


10b



10c

Slike 10b i 10c: Operativno oslobođene /izvađena proteza iz lijeve a. iliace externe. Pri tome je zatečen i odstranjen u cijelosti skraćeni-komprimiran stent (b) i aterosklerotski cirkularni plak (c) – stentom urađena aterektomija stijenke a. iliace externe. (32)



Slika 11. Ukliještena žica vodilica pod fiksacijskim kukicama proteze EVAR-a (crna strelica) na razini lijeve a.renalis, a kod ChEVAR postupka (crvene strelice). (32)

11.2. OSTALE KOMPLIKACIJE

11.2.1. ISHEMIJA

Ishemija općenito kao komplikacija EVAR-a zabilježena je kod čak 3 do 10% pacijenata. Uglavnom je uzrokovana arterijskom trombozom, embolijom, disekcijom aorte ili arterijskom opstrukcijom kao rezultatom migracije endografta.

Ishemija donjih udova spada u češće oblike ishemije nakon EVAR-a, a posljedica je okluzije kraka endografta. Osim okluzije kraka endografta, moguć uzrok može biti ateroembolizacija te tromboza femoralne arterije. Pacijenti se mogu prezentirati parestezijama i boli u nogama, intermitentnim klaudikacijama ili oslabljenim perifernim pulsom. Ishemija donjih udova događa se kod otprilike 2% pacijenata. Najčešće nastaje unutar 30 dana od intervencije. Važni rizični čimbenici nastanka ishemije donjih udova jesu ruptura AAA, duljina trajanja operativnog postupka, muški spol, pušenje te razina kreatinina iznad 1,5 mg/dL. Također, nastanak ishemije donjih udova je 2,2 puta češći kod osoba sa rupturom AAA nego kod osoba bez rupturirane aneurizme. Ishemija donjih udova u današnje je vrijeme rjeđa nego prije zahvaljujući korištenju nove generacije stent graftova koji imaju fleksibilne krakove.

Renalna ishemija može nastati uslijed arterijske tromboze, embolije ili disekcije. Osim toga, može biti posljedica i prekrivanja izlazišta renalnih arterija endograftom. Povećani rizik renalne ishemije zabilježen je kod osoba sa kratkim aortalnim vratom. Dijagnostika se bazira na arteriografiji te praćenju funkcije bubrega, a liječenje uključuje revaskularizaciju bubrega postavljanjem bypassa.

Intestinalna ishemija posljedica je prekrivanja izlazišta donje mezenterične arterije i zahvaća kolon. Pronalazi se kod 1-3% pacijenata. Ukoliko endograft prekriva gornju mezenteričnu arteriju i celijačni trunkus, razvija se ishemijski kolitis koji se prezentira bolom u abdomenu i krvavom stolicom unutar 30 dana od intervencije.

Zdjelična ishemija posljedica je embolizacije unutarnje ilijačne arterije. Embolizacija se koristi kod osoba sa kompleksnom anatomijom ilijačnih arterija ili kako bi se iz krvotoka isključila aneurizma unutarnje ilijačne arterije. Najčešće se pacijenti prezentiraju simptomima poput klaudikacija glutealnih mišića, rektalnom ishemijom, erektilnom disfunkcijom te nekrozom kože. Simptomi najčešće prolaze bez dodatne intervencije, no perzistencija simptoma je češća kod osoba sa bilateralnom embolizacijom unutarnjih ilijačnih arterija. Sanacija zdjelične ishemije temelji se na revaskularizaciji unutarnje ilijačne arterije, modifikacijama trenutno dostupnih endografta te tehnikama postavljanja paralelnih endografta.

Ishemija kralježnične moždine jako je rijetka komplikacija EVAR-a, a učestalost nakon TEVAR-a se penje i do 12%. Simptomi se razvijaju jako brzo, već nakon 12 sati postoperativno se može javiti paraplegija. Nagli nastup simptoma može se pretpostaviti tromboziranjem nekih ogranaka krvnih žila. Zbog toga, kolateralne krvne žile postaju nedostatne za opskrbu kralježnične moždine. Isto tako, tromboza aneurizmatičke vreće može onemogućiti protok krvi kroz kolateralne puteve. Lumbalne arterije i unutarnje zdjelične arterije značajan su izvor kolateralnih krvnih žila. Neki od rizičnih čimbenika razvoja ove komplikacije jesu perioperativna hipotenzija, dugotrajnost intervencije, prekrivanje lijeve podključne arterije itd. Velik broj slučajeva ishemijske kralježnične moždine je povezan sa hipotenzijom. To može značiti da se perfuzija temelji na protoku krvi kroz manje kolateralne krvne žile sa većim otporom protoku ili da edem pritišće krvne žile hranilice. Tako se može objasniti i povoljan učinak drenaže cerebrospinalnog likvora na razvoj ishemijske kralježnične moždine.

11.2.2. CEREBROVASKULARNI INCIDENTI

Embolijski incidenti događaju se kod 4-8% pacijenata nakon TEVAR-a, najčešće zahvaćajući srednju moždanu arteriju. Iako je prednost TEVAR-a u tome da smanjuje šansu za CVI uslijed klemanja aorte ili kardiopulmonalnog bypassa, može uzrokovati CVI manipulacijom patološki promijenjenog luka aorte i njegovih ogranaka žicama i kateterima. Ta manipulacija bit će moguć uzrok nastanka embolusa. Rizični faktori koji pridonose većoj šansi razvoja CVI-a jesu akutna disekcija aorte, aterosklerotski promijenjen luk aorte, hipertenzija te već poznata cerebrovaskularna bolest. Drugi važan uzrok CVI-a perioperativno je smanjena cerebralna perfuzija. Ukoliko se endograft postavlja tako da proksimalni kraj prekriva neko od izlazišta velikih ogranaka luka aorte, onda je potrebno provesti pre-TEVAR revaskularizaciju. Ona može uključivati više ekstra-anatomskih bypassa kako bi se očuvao dostatan protok krvi za mozak.

11.2.3. POSTIMPLANTACIJSKI SINDROM

Postimplantacijski sindrom je upalni odgovor organizma karakteriziran otpuštanjem inflamatornih citokina kao posljedica endotelne reakcije sa posljedicom odbacivanja endografta. Zabilježena je kod 13-60% pacijenata. Prezentira se simptomima poput gripe, leukocitozom te povišenim upalnim parametrima. Pleuralna efuzija se može pojaviti u sklopu postimplantacijskog sindroma nakon TEVAR-a. Liječenje obuhvaća nadzor, primjenu acetilsalicilne kiseline, a uporaba antibiotika nije potrebna.

11.2.4. KONVERZIJA ENDOVASKULARNOG PROCESA U OTVORENU OPERACIJU

Otvoreni kirurški pristup potreban je u slučajevima kada endovaskularni pristup nije moguć. Otvorena operacija bit će potrebna kod sanacije endoleaka tipa V, migracije endografa te pogotovo ruptur aneurizme. Ruptura aneurizme zahtijeva odstranjenje endografa te rekonstrukciju sintetskim graftom ili homograftom. Učestalost konverzije endovaskularnog postupka u otvoreni kirurški pristup iznosi 0,6-4,5%. (14, 29, 30, 33, 34, 35)

12. KLASIFIKACIJA KOMPLIKACIJA PO CIRSE-U

Pod terminom „komplikacija“ podrazumijevamo bilo kakvo odstupanje od normalnog postterapeutskog tijeka, uključujući i simptomatske i asimptomatske slučajeve. Možemo ju definirati kao nepovoljan i nenamjeren znak, simptom ili bolest koja je povezana za primjenom terapijskog postupka. Točan sustav izvještavanja i opisivanja komplikacija nužan je kako bi se ishod pojedinog terapijskog postupka mogao analizirati. Osim toga, uniforman prikaz stupnjevanja komplikacija omogućuje usporedbu vrste i udjela komplikacija, usporedbu rezultata između klinika u državi te klinika u Europi, kao i mogućnosti rada na poboljšanju reduciranja broja i težine komplikacija. CIRSE-ov sustav klasifikacije istovremeno kombinira ishod, prisutnost komplikacija, učinak nakon hospitalizacije te težinu pojedine komplikacije i negativnog ishoda na pacijentovu svakodnevicu.

Tablica 4. CIRSE klasifikacija komplikacija minimalno invazivnih tehnika intervencijske radiologije. (36)

Stupanj	Opis komplikacije
1	Intraproceduralne komplikacije koje se mogu razriješiti tijekom istog terapijskog postupka; bez dodatne terapije, bez postproceduralne sekvele, bez devijacije od normalnog postterapeutskog tijeka oporavka
2	Produžena opservacija koja uključuje boravak u bolnici tijekom noći (devijacija od normalnog postproceduralnog tijeka oporavka <48 sati), bez dodatne postproceduralne terapije, bez

	postproceduralne sekvele
3	Potrebna dodatna postproceduralna terapija ili produljen boravak u bolnici (>48 sati), bez postproceduralne sekvele
4	Komplikacija koja kao posljedicu ima trajnu blažu sekvelu (moguć nastavak rada i samostalnog života)
5	Komplikacija koja kao posljedicu ima trajnu ozbiljniju sekvelu (zahtijeva trajnu skrb)
6	Smrt

Vrijeme pojave komplikacija je također ključno za klasifikaciju, pa tako razlikujemo i intraoperativne, perioperativne i odgođene komplikacije. (36)

13. ZAKLJUČAK

Intervencijska radiologija je relativno nova struka koja je uspjela pojednostavniti i poboljšati postupke za koje je postojalo samo kirurško rješenje. Smanjila je rizike zahvata, snizila incidencije komplikacija te smrtnosti. Isto tako, smanjila se i potreba za općom anestezijom i dužim boravkom u bolnici. Posebno dobre rezultate intervencijske radiologije možemo vidjeti u saniranju aneurizmi abdominalne aorte i ilijačnih arterija. Zahvaljujući napretku tehnologije i materijala koji se koriste za izradu endograftova, endovaskularni pristup sve više zamjenjuje otvorene operacije aneurizmi.

Poput svake operativne procedure, endovaskularno liječenje aneurizmi ima komplikacije, bile one povezane sa endograftom ili posljedice nekih drugih uzroka. Među najučestalijim komplikacijama jesu nekoliko vrsta endoleakova i migracija stenta. Mnoge od komplikacija liječit će se ponovnom reintervencijom. Kako bi se komplikacije uspješnije sanirale i tako spriječila progresija nepovoljnog stanja, važna je pravovremena dijagnostika. Zlatni standard u planiranju intervencije i postoperativnom praćenju pacijenata zauzima CTA, ali i CEUS ima sve važniju ulogu u dijagnostici komplikacija nakon EVAR-a.

14. ZAHVALE

Zahvaljujem se svom mentoru prof.dr.sc. Vinku Vidjaku na strpljenju, pomoći i savjetima kojima mi je omogućio pisanje ovog rada te uloženom vremenu u korekcije.

Zahvaljujem se svojim roditeljima Ireni i Zoranu, bratu Luki, Ivi, djedovima, bakama, prijateljima, Bigiju i Riju na podršci, ljubavi i sreći tijekom čitavog studija, ali i života.

15. POPIS LITERATURE

1. Andrija Hebrang i Ratimira Klarić-Čustović. Radiologija. 3.izdanje. Medicinska naklada, Zagreb, 2007.
2. Ivancev K, Vogelzang R. A 35 Year History of Stent Grafting, and How EVAR Conquered the World. *Eur J Vasc Endovasc Surg.* 2020 May;59(5):685-694. doi: 10.1016/j.ejvs.2020.03.017. Epub 2020 Apr 16. PMID: 32307304.
3. Dubravko Jalšovec. Anatomia humana. Naklada Slap, Zagreb, 2018.
4. Luiz Carlos Junqueira, Jose Carneiro. Osnove histologije. Školska knjiga, Zagreb, 2005.
5. Ivan Damjanov, Sven Seiwerth, Stanko Jukić, Marin Nola. Patologija. 5.izdanje. Medicinska naklada, Zagreb, 2018.
6. Stjepan Gamulin, Matko Marušić, Zdenko Kovač i suradnici. Patofiziologija. 7.izdanje. Knjiga prva. Medicinska naklada, Zagreb, 2011.
7. Tomislav Šoša, Željko Sutlić, Zdenko Stanec, Ivana Tonković. Kirurgija. Naklada Ljevak, Zagreb, 2007. Tablica 27; str.694.
8. Jayer Chung, MD, MSc. Epidemiology, risk factors, pathogenesis, and natural history of abdominal aortic aneurysm. U: UpToDate, Post TW ur.UpToDate[Internet]. Waltham, MA: UpToDate; 2022[pristupljeno 31.12.2022.] Dostupno na: <http://www.uptodate.com>
9. Tomislav Šoša, Željko Sutlić, Zdenko Stanec, Ivana Tonković. Kirurgija. Naklada Ljevak, Zagreb, 2007.
10. Jones GT, Sandiford P, Hill GB, Williams MJA, Khashram M, Tilyard MW, Hammond-Tooke GD, Krysa J, van Rij AM. Correcting for Body Surface Area Identifies the True Prevalence of Abdominal Aortic Aneurysm in Screened Women. *Eur J Vasc Endovasc Surg.* 2019 Feb;57(2):221-228. doi: 10.1016/j.ejvs.2018.08.048. Epub 2018 Oct 4. PMID: 30293889.
11. Bossone, E., Eagle, K.A. Epidemiology and management of aortic disease: aortic aneurysms and acute aortic syndromes. *Nat Rev Cardiol* **18**, 331–348 (2021)
12. Li X, Zhao G, Zhang J, Duan Z, Xin S. Prevalence and trends of the abdominal aortic aneurysms epidemic in general population--a meta-analysis. *PLoS One.* 2013 Dec 2;8(12):e81260. doi: 10.1371/journal.pone.0081260. PMID: 24312543; PMCID: PMC3846841.
13. Avishay DM, Reimon JD. Abdominal Aortic Repair. [Ažurirano 25. Srpnja 2022.]. U: StatPearls [Internet]. Treasure Island (FL): StatPearls Publishing; 2022 Jan-. Dostupno na: <https://www.ncbi.nlm.nih.gov/books/NBK554573/>

14. Branchereu A, Jacobs M. Endovascular Aortic Repair: The State of the Art. Turin: Edizione Minerva Medica; 2008.
15. Abdominal aortic aneurysms: pre- and post-procedural [slika s interneta]. 2018 May 1 [pristupljeno 31.05. 2023.]. Dostupno na: https://www.researchgate.net/figure/Type-III-endoleak-A-90-year-old-male-with-previous-aortic-EVAR-4years-before-with_fig4_323267192
16. Novel applications of contrast-enhanced ultrasound imaging in vascular [slika s interneta]. 2013 Feb 6 [pristupljeno 31.05.2023.]. Dostupno na: https://www.researchgate.net/figure/Endoleak-after-EVAR-on-CEUS-imaging-Type-2-endoleaks-with-enhancement-of-the-aneurysm_fig5_235405062
17. Dynamic CE-MRA for Endoleak Classification after Endovascular Aneurysm Repair [slika s interneta]. 2006 Feb [pristupljeno 31.05.2023.]. Dostupno na: <https://www.sciencedirect.com/science/article/pii/S1078588405005204>
18. Radiological Evaluation of Abdominal Endovascular Aortic Aneurysm Repair [slika s interneta]. 2015 Aug [pristupljeno 31.05.2023.]. Dostupno na: <https://www.sciencedirect.com/science/article/pii/S0846537114001235>
19. Gozzo C, Caruana G, Cannella R, Farina A, Giambelluca D, Dinoto E, Vernuccio F, Basile A, Midiri M. CT angiography for the assessment of EVAR complications: a pictorial review. Insights Imaging. 2022 Jan 15;13(1):5. doi: 10.1186/s13244-021-01112-4. PMID: 35032231; PMCID: PMC8761205.
20. Hrabak M, Štern Padovan R. CT-angiografija i MR-angiografija - neinvazivne radiološke metode prikaza patoloških promjena krvnih žila (Computed tomography angiography and magnetic resonance angiography - non-invasive radiological imaging of vascular pathology). Medix : specijalizirani medicinski dvomjesečnik (1331-3002) 80/81 (2009); 64-67
21. Thakor, A. S., Tanner, J., Ong, S. J., Hughes-Roberts, Y., Ilyas, S., Cousins, C., ... Winterbottom, A. P. (2015). Radiological Evaluation of Abdominal Endovascular Aortic Aneurysm Repair. Canadian Association of Radiologists Journal, 66(3), 277–290. doi:10.1016/j.carj.2014.12.003
22. Sertić Milić H, Ferenc T, Smiljanić R, Perić V, Bratić T, Mužar RM i sur. Može li kontrastni ultrazvuk zamijeniti kompjutoriziranu tomografsku angiografiju u dijagnostici endoleaka nakon EVAR-a? – literaturni pregled. Medicina Fluminensis [Internet]. 2022 [pristupljeno 30.05.2023.];58(3):295-302. https://doi.org/10.21860/medflum2022_281003

23. Rafailidis V, Fang C, Yusuf GT, Huang DY, Sidhu PS. Contrast-enhanced ultrasound (CEUS) of the abdominal vasculature. *Abdom Radiol (NY)*. 2018 Apr;43(4):934-947. doi: 10.1007/s00261-017-1329-7. PMID: 28983674; PMCID: PMC5884912
24. Chisci E, Harris L, Guidotti A, Pecchioli A, Pigozzi C, Barbanti E, Ercolini L, Michelagnoli S. Endovascular Aortic Repair Follow up Protocol Based on Contrast Enhanced Ultrasound Is Safe and Effective. *Eur J Vasc Endovasc Surg*. 2018 Jul;56(1):40-47. doi: 10.1016/j.ejvs.2018.03.006. Epub 2018 Apr 17. PMID: 29673811.
25. Findeiss LK. Comparing endovascular and open repair of abdominal aortic aneurysm. *JAMA*. 2010 Feb 10;303(6):514; author reply 514. doi: 10.1001/jama.2010.88. PMID: 20145223.
26. England A, Mc Williams R. Endovascular aortic aneurysm repair (EVAR). *Ulster Med J*. 2013 Jan;82(1):3-10. PMID: 23620623; PMCID: PMC3632841
27. Bubalo T. Liječenje aneurizme abdominalne aorte perkutanim radiološkim postupkom [dr.med.]. SVEUČILIŠTE U ZAGREBU MEDICINSKI FAKULTET; 2014
28. Computational Analysis of Displacement Forces Acting on Endografts Used to Treat Aortic Aneurysms [slika s interneta] [pristupljeno 31.05.2023.]. Dostupno na: https://www.researchgate.net/figure/Current-FDA-approved-endografts-for-abdominal-aortic-aneurysm-repair-Year-of-FDA_fig2_226789359
29. Daye D, Walker TG. Complications of endovascular aneurysm repair of the thoracic and abdominal aorta: evaluation and management. *Cardiovasc Diagn Ther*. 2018 Apr;8(Suppl 1):S138-S156. doi: 10.21037/cdt.2017.09.17. PMID: 29850426; PMCID: PMC5949591.
30. Ilyas, S., Shaida, N., Thakor, A. S., Winterbottom, A., & Cousins, C. (2015). Endovascular aneurysm repair (EVAR) follow-up imaging: the assessment and treatment of common postoperative complications. *Clinical Radiology*, 70(2), 183–196. doi:10.1016/j.crad.2014.09.010
31. Follow up CT angiography post EVAR: Endoleaks detection, classification and management planning [slika s interneta] 2017 Sept [pristupljeno 31.05.2023.]. Dostupno na: <https://www.sciencedirect.com/science/article/pii/S0378603X17300700>
32. Fotografija ustupljena iz osobne arhive ljubaznošću prof.dr.sc. Vinko Vidjak, dr.med.
33. Maldonado TS, Rockman CB, Riles E, Douglas D, Adelman MA, Jacobowitz GR, Gagne PJ, Nalbandian MN, Cayne NS, Lamparello PJ, Salzberg SS, Riles TS. Ischemic complications after endovascular abdominal aortic aneurysm repair. *J Vasc Surg*. 2004 Oct;40(4):703-9; discussion 709-10. doi: 10.1016/j.jvs.2004.07.032. PMID: 15472598.

34. Behrendt CA, Dayama A, Debus ES, Heidemann F, Matolo NM, Kölbel T, Tsilimparis N. Lower Extremity Ischemia after Abdominal Aortic Aneurysm Repair. *Ann Vasc Surg.* 2017 Nov;45:206-212. doi: 10.1016/j.avsg.2017.05.037. Epub 2017 Jun 7. PMID: 28602897.
35. Chen SW, Lee KB, Napolitano MA, Murillo-Berlioz AE, Sattah AP, Sarin S, Trachiotis G. Complications and Management of the Thoracic Endovascular Aortic Repair. *Aorta (Stamford).* 2020 Jun;8(3):49-58. doi: 10.1055/s-0040-1714089. Epub 2020 Nov 5. PMID: 33152785; PMCID: PMC7644296.
36. Filippiadis DK, Binkert C, Pellerin O, Hoffmann RT, Krajina A, Pereira PL. Cirse Quality Assurance Document and Standards for Classification of Complications: The Cirse Classification System. *Cardiovasc Intervent Radiol.* 2017 Aug;40(8):1141-1146. doi: 10.1007/s00270-017-1703-4. Epub 2017 Jun 5. PMID: 28584945.

16. ŽIVOTOPIS

Rođena sam 10.7.1998. godine u Zagrebu. Opću gimnaziju sam završila u Metkoviću 2017. godine te sam iste godine upisala Medicinski fakultet u Zagrebu. Na četvrtoj godini fakulteta sam se priključila radu Studentske sekcije za radiologiju čija sam predsjednica u akademskoj godini 2022./2023. U sklopu rada sekcije sam organizirala i vodila nekoliko ultrazvučnih radionica na raznim kongresima, a bila sam i na ultrazvučnoj edukaciji u Laškom u Sloveniji u sklopu „7th Slovenian Croatian Ultrasound Congress“ 2022. godine. Sudjelovala sam u projektu „Ljetna škola otočne medicine“ na Šolti 2022. godine. Autorica sam dvaju članaka u Medicinaru.

Tijekom fakulteta sam se dvije godine bavila karateom u sklopu Studentske karate sekcije. Trenutno sam članica ženskog kluba australskog nogometa „Zagreb Panthers“, te se uz to bavim još i tajlandskim boksom u sklopu sportske organizacije „Subos“.