

Ekspresija gena DPPA3 u neseminomskim tumorima zametnih stanica testisa

Gangur, Marko

Master's thesis / Diplomski rad

2023

Degree Grantor / Ustanova koja je dodijelila akademski / stručni stupanj: **University of Zagreb, School of Medicine / Sveučilište u Zagrebu, Medicinski fakultet**

Permanent link / Trajna poveznica: <https://um.nsk.hr/urn:nbn:hr:105:766369>

Rights / Prava: [In copyright](#)/[Zaštićeno autorskim pravom.](#)

Download date / Datum preuzimanja: **2024-07-16**



Repository / Repozitorij:

[Dr Med - University of Zagreb School of Medicine
Digital Repository](#)



SVEUČILIŠTE U ZAGREBU

MEDICINSKI FAKULTET

Marko Gangur

**Ekspresija gena *DPPA3* u neseminomskim tumorima zametnih stanica
testisa**

Diplomski rad



Zagreb, 2023.

Ovaj rad je izrađen u Grupi za istraživanje epigenetičkih biomarkera (epiMark) Laboratorija za epigenetiku i molekularnu medicinu na Zavodu za medicinsku biologiju Medicinskog fakulteta Sveučilišta u Zagrebu, pod voditeljstvom izv. prof. dr. sc. Nina Sinčića, te suvoditeljstvom doc. dr. sc. Romane Gračan. Ovaj rad financiran je u okviru znanstvenog projekta KK.01.1.1.01.0008 (Znanstveni centar izvrsnosti za reproduktivnu i regenerativnu medicinu, European Regional Development Fund, EU) te podržan od znanstvenog projekta UIP-2017-05-8138 (Hrvatska zaklada za znanost, HR). Rad je predan na ocjenu u akademskoj godini 2022./2023.

Popis kratica:

AFP - (engl. *alpha fetoprotein*) alfa fetoprotein

ASCO - (engl. *American Society of Clinical Oncology*) Američko društvo kliničkih onkologa

BEP - (engl. *bleomycin – etoposide – cisplatin*) bleomicin-etoposid-cisplatina

βhCG - (engl. *beta human chorionic gonadotropin*) beta-humani korionski gonadotropin

BSA - (engl. *bovine serum albumin*) goveđi serumski albumin

CH - (engl. *choriocarcinoma*) koriokarcinom

CIS - (engl. *carcinoma in situ*) lokalizirani karcinom

CXR - (engl. *chest x-ray*) rendgenski snimak toraksa

dH₂O - destilirana voda

EC - (engl. *embryonal carcinoma*) embrionalni karcinom

GCNIS - (engl. *germ cell neoplasia in situ*) neoplazija zametnih stanica in situ

HE - hematoksilin – eozin

IGCCCG - (engl. *International Germ Cell Cancer Collaborative Group*) Međunarodna skupina za suradnju pri liječenju tumora zametnih stanica

IGCNU - (engl. *Intratubular germ cell neoplasia unclassified*) neklasificirana intratubularna neoplazija zametnih

IHC - (engl. *Immunohistochemistry*) imunohistokemija

LDH - (engl. *lactate dehydrogenase*) laktat dehidrogenaza

MGCT - (engl. *mixed germ cell tumors*) tumor mješovitih zametnih stanica

MRI - (engl. *magnetic resonance imaging*) magnetska rezonanca

NS - (engl. *non seminoma*) neseminom

PGC - (engl. *primordial germ cells*) primordijalne zametne stanice

RPLND - (engl. *retroperitoneal lymph node dissection*) retroperitonealna disekcija limfnih čvorova

RT - (engl. *radiotherapy*) radioterapija

SE - (engl. *seminoma*) seminom

STM - (engl. *serum tumor markers*) serumski tumorski markeri

TC - (engl. *testicular cancer*) tumori testisa

TE - (engl. *teratoma*) teratom

TGCT - (engl. *testicular germ cell tumor*) maligni tumor zametnih stanica

TNM - (engl. *tumor, lymph nodes and metastasis*) tumor, limfni čvorovi i metastaze

TBS - (engl. *tris buffered saline*) tris-puferirana fiziološka otopina

ULN - (engl. *upper limit normal*) gornja granična vrijednost

US - (engl. *ultrasonography*) ultrazvuk

vH₂O - vodovodna voda

WHO - (engl. *World Health Organisation*) Svjetska zdravstvena organizacija

SADRŽAJ

SAŽETAK

SUMMARY

1. Uvod.....	1
1.1. Uzrok i rizični faktori	2
1.2. Podjela i nastanak tumora testisa.....	3
1.3. Seminom (SE)	4
1.4. Neseminomski tumori (NS)	5
1.4.1. Embrionalni karcinom (EC)	5
1.4.2. Tumor žumanjčane vreće (YST).....	5
1.4.3. Teratom (TE)	6
1.4.4. Koriokarcinom (CH)	6
1.5. Klinička slika	7
1.6. Dijagnostika, klinička klasifikacija i liječenje tumora testisa.....	7
1.7. Klasični biomarkeri tumora testisa (STM).....	9
1.7.1. Alfa fetoprotein (AFP)	10
1.7.2. Beta humani korionski gonadotropin (β hCG).....	11
1.7.3. Laktat dehidrogenaza (LDH).....	11
1.8. DPPA3.....	13
2. Hipoteza	14
3. Ciljevi rada	14
4. Materijali i metode.....	15
4.1. Materijali	15
4.2. Metode.....	15
4.2.1. Mikrotom	15
4.2.2. Histološko bojanje	15
4.2.3. Morfometrijska analiza	16
4.2.4. Imunohistokemijsko bojenje (IHC).....	16
4.3. Morfometrijska analiza.....	18
4.4. Statistička obrada podataka.....	18
5. Rezultati	20
5.1. Rezultati morfometrijske analize.....	20
5.2. Rezultati imunohistokemijske analize antigena <i>DPPA3</i>	22

6.	Rasprava.....	24
7.	Zaključak.....	26
8.	Zahvale.....	27
9.	Literatura	28
10.	Životopis	31

SAŽETAK

Naslov: Ekspresija gena *DPPA3* u ne seminomskim tumorima zametnih stanica testisa

Autor: Marko Gangur

Tumori testisa, poznati kao tumori zametnih stanica testisa (engl. *testicular germ cell tumors*, TGCT), predstavljaju najučestalije neoplazme koje zahvaćaju muškarce u reproduktivnoj dobi. Čine 95% svih slučajeva tumora testisa te su klasificirani kao heterogena skupina neoplazmi, koja se klasificira na seminome i neseminome. TGCT se često javljaju kao miješani tumori s raznolikim histološkim podtipovima: embrionalnog karcinoma, teratoma, tumora žumanjčane vreće i koriokarcinoma. Radi precizne dijagnostike, terapije TGCT-a i detekcije prisutnosti specifičnih histoloških podtipova, u kliničkoj praksi koriste se serumski i tkivni biomarkeri.

Glavni cilj ovog istraživanja bio je istražiti specifičnost ekspresije antigena *DPPA3* unutar pojedinih komponenti TGCT-a te ispitati njegov potencijal kao dijagnostičkog biomarkera za razlikovanje pojedinih podtipova ne seminomski tumora zametnih stanica testisa. Za provedbu istraživanja korištena su tkiva pacijenata, pri čemu je 38 uzoraka TGCT-a, dok je 20 tkiva bez neoplastičnih promjena. Ukupno 58 bioloških tkiva testa.

U istraživanju su primijenjene metode histološkog bojanja, imunohistokemije i statističke analize podataka. Klinički patolog je proveo kvantifikaciju signala u pojedinačnim komponentama TGCT-a, nakon čega su podaci statistički obrađeni. Rezultati istraživanja su pokazali značajnu razinu ekspresije antigena *DPPA3* u stanicama embrionalnog karcinoma.

Dobiveni rezultati istraživanja ukazuju na potencijal antigena *DPPA3* kao dijagnostičkog markera za razlikovanje embrionalnog karcinoma od ostalih podtipova TGCT-a. Ova saznanja doprinose boljem razumijevanju bioloških karakteristika TGCT-a i otvaraju perspektivu za daljnja istraživanja s ciljem identifikacije novih tkivnih i serumskih biomarkera kao i terapijskih pristupa za ovu skupinu tumora.

SUMMARY

Title: *DPPA3* gene expression in non seminomatous germ cell tumor of testis

Author: Marko Gangur

Testicular cancer, known as testicular germ cell tumors (TGCT), is the most common neoplasm affecting men of reproductive age. They make up 95% of all cases of testicular tumors and are classified as a heterogeneous group of neoplasms divided into seminomas and non seminomas. TGCTs often present as mixed tumors with diverse histological subtypes: embryonal carcinoma, teratoma, choriocarcinoma, and yolk sac tumor. In clinical practice, serum and tissue biomarkers are used for precise diagnosis, treatment, and detection of the specific histological subtypes of TGCT.

This research aimed to investigate the specificity of the *DPPA3* antigen within individual components of TGCT and to examine its potential as a diagnostic biomarker for differentiating individual subtypes of non seminomatous germ cell tumors of the testis. Patient tissues were used in this research, where the number of TGCT samples was 38, while the number of tissues without neoplastic changes was 20.

Histological staining, immunohistochemistry, and statistical data analysis methods were used in the research. A clinical pathologist quantified the signal in each component of TGCT, after which the data were statistically processed. The research results showed a significant level of *DPPA3* antigen expression in embryonic carcinoma cells.

The obtained research results indicate the potential of the *DPPA3* antigen as a diagnostic marker for distinguishing embryonal carcinoma from other subtypes of TGCT. These findings contribute to a better understanding of the biological characteristics of TGCT and open the perspective for further research to identify new biomarkers and therapeutic approaches for this group of tumors.

1. Uvod

Tumori testisa (engl. *Testicular cancer*, TC) su najčešće zloćudne novotvorenine koje zahvaćaju adolescente i mlađe muškarce u dobi od 15 do 44 godine (1). Iako TC zahvaćaju manje od 1% muškaraca diljem svijeta, incidencija tumora testisa se u proteklih 40 godina udvostručila te se godišnja incidencija tumora testisa povećava za 3% do 6% u populaciji Europskog podrijetla (2,3). Takav trend je prisutan i u Republici Hrvatskoj gdje je u periodu od 1983. do 2007. godine dijagnosticirano 2232 slučaja TC u muškaraca u dobi 15 – 54 godine. Uočen je trend godišnjeg rasta od 7% (2). Prema podacima Hrvatskog registra za rak za 2015. godinu incidencija TC iznosila je 8,1 na 100 000 muškaraca, odnosno od TC u Republici Hrvatskoj oboljelo je 164 muškarca u dobi od 15 do 79 godina, pri čemu 122 oboljela muškarca su u dobi od 20 do 44 godine (4). 2008. godine u svijetu je dijagnosticirano preko 52 000 slučajeva TC pri čemu je njihova incidencija do deset puta veća u nekim europskim zemljama kao što su Švicarska, Norveška i Danska, nego u najnaseljenijim područjima u Aziji i Africi (5). Modeli predviđanja koristeći podatke registara raka iz 40 zemalja procjenjuju da će u 3 visoko rizične države Europe 1 od 100 muškaraca oboljeti od TC. U te visoko rizične države pripada i Hrvatska (3). Procjenjuje se da će u većini europskih država do 2025. godine doći do značajnog porasta raka testisa te će broj godišnjih dijagnosticiranih slučajeva biti oko 23 000, što je porast od 24% u odnosu na 2005. godinu. Zemlje u kojima se previđa najviša stopa oboljelih su Hrvatska, Španjolska, Slovenija i Italija (5).

Etiologija TC nije u potpunosti razjašnjena, no smatra se kako su rizični faktori prijevremeni porod, smanjena porođajna masa, kriptorhizam, blizanačka trudnoća i preponska kila pri rođenju. Također, rizičan faktor predstavlja i maligna alteracija zametnih stanica testisa povezana s poremećajem u razvoju testisa in utero (6). Nadalje, TC se povezuju i s obiteljskim nasljeđem (7).

Histološki novotvorenine TC opisane su 1972. godine kao *carcinoma in situ* (CIS), a danas se neoplazija zametnih stanica in situ (engl. *Germ cell neoplasia in situ*, GCNIS) smatra pretečom malignih tumora zametnih stanica (engl. *Testicular germ cell tumor*, TGCT) (8). TGCT čini 90%-95% svih TC, dok preostalih 5%-10% tumora nema podrijetlo od zametnih stanica (9). TGCT histološki se dijele u 2 skupine: seminomi (engl. *Seminoma*, SE) i neseminomi (engl. *Non seminoma*, NS). SE predstavljaju homogenu skupinu TC koji se pretežito javljaju u muškaraca u 4. i 5. desetljeću života. NS su heterogena skupina tumora koji se javljaju u muškaraca pretežito u 2. i 3. desetljeću života. Pripadaju im embrionalni karcinom (engl. *Embryonal carcinoma*, EC), teratom (engl. *Teratoma*, TE), tumor žumanjčane vrećice (engl. *Yolk sac tumor*, YST) i korikarcinom (engl. *Choriocarcinoma*, CH) (3) (10).

Budući da TC mogu brzo rasti, iznimno je bitno u kratkom periodu obraditi pacijenta. Dijagnostika TC temelji se na nekoliko osnovnih pretraga – fizikalni pregled, ultrazvuk tumorske mase, biokemijska analiza serumskih tumorskih markera (engl. *Serum tumor markers*, STM), beta-humanog korionskog gonadotropina (engl. *Beta human chorionic gonadotropin*, β hCG), alfa-fetoproteina (engl. *Alpha*

fetoprotein, AFP) i laktat dehidrogenaze (engl. *Lactate dehydrogenase*, LDH). Ovisno o statusu pacijenta, ultrazvučnom i biokemijskom nalazu mogu se učiniti i dodatne slikovne pretrage. U svih pacijenata indicirana je radikalna orhidektomija kao dijagnostička i prva terapijska metoda (11). Izlječenje TC je preko 95% nakon učinjene orhidektomije i kemoterapije bazirane na cisplatinu, no međutim 15%-30% pacijenata ima relapse te je mogući i razvoj rezistencije na cisplatinu za što danas ne postoji efektivna terapija (12).

1.1. Uzrok i rizični faktori

Određeni faktori rizika povezuju se s većom incidencijom TC. Faktori rizika mogu se podijeliti na okolišne i genetske. Okolišni faktori dodatno se dijele na prenatalne, perinatalne i postnatalne. Najveći prenatalni rizik za pojavu TC je krvarenje u trudnoći, dok od potencijalnih rizika ističu se pušenje u trudnoći i korištenje sintetičkih estrogena (npr. dietilstilbestrol) (13). Najčešći perinatalni rizici su kriptorhizam, manja porođajna masa, kratka gestacijska dob, blizanačka trudnoća, dok se od potencijalnih ističu povećana porođajna masa i hipospadija (otvor mokraćne cijevi na penisu ne nalazi se na svom uobičajenom mjestu već s donje strane penisa) (11,13). Od postnatalnih rizika za pojavu TC u prvom redu ističu se rani pubertet i neplodnost, dok od potencijalnih rizika za TC ističe se nadprosječna visina, povišen indeks tjelesne mase, socio-ekonomski status i izloženost pesticidima i elektromagnetskome polju (13).

Dokazano je kako kriptorhizam povećava šansu i za ipsilateralni i kontralateralni TC, a kirurška korekcija nespuštenog testisa (orhidopeksija) prije nastupa puberteta može smanjiti incidenciju TC (14).

Pokazano je da 80 – 100% invazivnih SE i NS kao i GCNIS imaju naslijeđeni kratak krak kromosoma 12 (12p) najčešće u obliku izokromosomije kromosoma 12 i(12p – stanje u kojemu dolazi do delecije dugog kraka kromosoma 12 i dolazi do duplikacije kratkog kraka kromosoma) (3,8,13). Postoje snažni dokazi koji pokazuju povezanost raka testisa u obiteljima pacijenata oboljelih od raka testisa. Braća oboljelih muškaraca od raka testisa imaju osam puta veći rizik od oboljenja, dok očevi, odnosno sinovi oboljelih imaju četverostruki rizik za oboljenje od TC (3,15). Nadalje, TC je povezan s određenim genskim sindromima kao što su Down sindrom i sindrom testikularne disgeneze (11,13).

Testikularna mikrolitijaza (kalcifikacija unutar sjemenih tubula), kao slučajan nalaz na ultrazvuku prisutna je u 5% muškaraca u dobi 18-35 godina. Ne postoje snažni dokazi koji povezuju TC i testikularnu mikrolitijazu, no određene studije ukazuju na povezanost mikrolitijaze i GCNIS- a u pacijenata s TC (11).

1.2. Podjela i nastanak tumora testisa

Desetljećima je poznato kako većina tumora zametnih stanica proizlazi iz progresije prvotne maligno alterirane stanice zametnih stanica. Za tu prvotnu novotvorevinu koristio se termin CIS ili neklasificirana intratubularna neoplazija zametnih stanica (engl. *Intratubular germ cell neoplasia, unclassified*, IGCNU). Termin CIS označava tumor epitelnih stanica *in situ*, a IGCNU budući da u svome nazivu ima riječ „neklasificiran“ koja daje element sumnje u podrijetlo i tijekom same promjene odaje lažan dojam o podrijetlu i kliničkom tijeku lezije. Danas se zna da ista ta neoplazmatska lezija ima morfološke i molekularne (engl. *Immunohistochemistry*, IHC) karakteristike SE stanice (15). Do klasifikacije Svjetske zdravstvene organizacije (engl. *World Health Organisation*, WHO) iz 2016. godine, TC su se opisivali isključivo na temelju morfologije što je dovelo do neprecizne i loše dijagnostike, jer postoji razlika u patofiziologiji gotovo jednakih morfoloških oblika TGCT-a (15). Kako termini nisu bili dobro usklađeni i stvarali su konfuziju, oba termina (CIS, IGNU) su napuštena te je predložen jedinstven termin – neoplazija zametnih stanica *in situ* (GCNIS) za koju se danas smatra pretečom TGCT-a (8,16). TGCT čine 90%-95% svih TC, dok preostalih 5%-10% tumora nema podrijetlo od zametnih stanica (9,11,16). U TC koje nemaju podrijetlo od zametnih stanica pripadaju stromalni tumori spolnog tračka (tumori Sertolijevih i Leydigovih stanica, tumori granulosa stanica), tumori koji sadržavaju elemente i stromalnih stanica spolnog tračka i zametnih stanica (gonadoblastom), hematolimfoidni tumori (Difuzni B velikostanični limfom, plazmocitom) i drugi rjeđi oblici (15).

Kako spermatide i spermatozoe nemaju mogućnost diobe, TGCT mora nastati od prekursorskih stanica koje su mitotičke aktivne kao što su primordijalne zametne stanice (engl. *Primordial germ cells*, PGC) (prekursorske zametne stanice podrijetla pluripotentne embrionalne matične stanice). Pod utjecajem KIT liganda, kemokina SDF1 i njegovog receptora CXCR4, PGC tijekom embrionalnog razvoja migrira iz proksimalnog epiblasta preko mezenterija do genitalnog grebena te postaju gonociti. PGC i gonociti mogu se identificirati pomoću specifičnih markera zametnih stanica PLAP, NANOG, KIT, SOX2 (u miševa) ili SOX17 (u ljudima), AP2 γ , SALL4, POU5F1 (OCT3/4) (3). Zbog Y kromosoma, gonadalne matične stanice imaju ekspresiju transkripcijskog faktora SRY za *SOX9* gen koji uzrokuje stvaranje Sertolijevih stanica. Ispitivanja provedena na životinjskim modelima pokazuju kako su Sertolijeve stanice odgovorne za stvaranje odgovarajućeg mikrookoliša za diferencijaciju gonocita u prospermatogoniju i spermatogoniju (3,17). U zdravih muških fetusa ta se diferencijacija odvija asinkrono u zadnjem tromjesečju trudnoće, kao i u prvim mjesecima života dojenčeta. Pretpostavlja se da u pacijenata sa kriptorhizmom njihovi gonociti ostaju nediferencirani i pluripotentni što pogoduje nastanku TC (16). U prilog tome govori jednaka morfologija i jednaki obrazac genske ekspresije, kao i ekspresija istih proteina za preživljavanje nediferenciranih i pluripotentnih stanica (*PLAP*, *POU5F1*, *NANOG*, *TFAP2C*, *c-KIT*, *AP2 γ* , *SALL4*), no do danas ova hipoteza nije potvrđena (6,17).

Prava etiologija TGCT nije razjašnjena, no kako je incidencija istih veća u određenim populacijama i geografskim područjima, moguće je postojanje određenih okolišnih faktora ili genetska predispozicija za tumor (6).

1.3. Seminom (SE)

SE je najčešći TGCT porijeklom iz GNCIS-a u odrasloj dobi te je najčešći tumor u pacijenata sa kriptorhizmom (11). Medijan pojave je u dobi od 35 do 39 godina. Klasični SE čini 55% svih dijagnoza TGCT-a (10,18). Obično se prezentira kao bezbolna oteklina na testisu (10). Ponekad, pacijenti se žale na tupu bol u donjem dijelu trbuha ili u perianalnom području ili u području skrotuma (17). Nakon pomno uzete anamneze, obično se izvode laboratorijske pretrage koje uključuju kompletnu krvnu sliku, kreatinin, elektrolite, jetrene enzime, STM. Od slikovnih pretraga u prvom redu se izvodi ultrazvuk (engl. *Ultrasonography*, US) testisa te po potrebi i druge metode (kompjutorizirana tomografija (engl. *Computed tomography*, CT), magnetska rezonanca (engl. *Magnetic resonance imaging*, MRI), rendgenski snimak toraksa (engl. *Chest x-ray CXR*)) (10). US pokazuje hipoehogenu masu, najčešće homogenu, no može biti i lobulirana. Pomoću Doppler US uočava se povećana vaskulariziranost tumorske mase u odnosu na susjedno tkivo testisa (10,19). Povišene razine STM, β – hCG-a, LDH i AFP prisutne su u manje od 50% pacijenata pri čemu LDH nije specifičan marker (18). AFP je obično unutar referentnih vrijednosti, dok serumske koncentracije β – hCG i LDH mogu biti povišene (10,19). Stoga, za točnu dijagnostiku i liječenje pacijenta potrebna je daljnja obrada (18).

Prva terapijska opcija, ali i dijagnostička metoda je radikalna ingvinalna orhidektomija (10,11,19). Daljnja obrada pacijenta kao i dodatna terapija indicirana je sukladno patohistološkom nalazu (3,10). Klasični SE producira β – hCG u 10% slučajeva i nikada AFP. Ukoliko imamo visoke vrijednosti AFP uz orhidektomski nalaz klasičnog SE, ovi pacijent bi se trebali dalje tretirati kao pacijenti s NS tumorskim stanicama (11). Metastatski oblik SE je rijedak, no i tada ima dobru prognozu zbog dobrog odgovora na radioterapiju ili kemoterapiju zbog čega tumor ima visoku stopu preživljenja (3,10,11).

Makroskopski, klasični SE obično je scirozan (čvrst) te je smeđe-žute boje na prerezu (10). Histološki, opisana su 2 tipa SE, pri čemu se klasični SE pojavljuje u 95% slučajeva, dok se spermatocitični SE pojavljuje samo u 5% slučajeva (11).

Histološki, na preparatu bojanim HE metodom, obično se radi o dobro ograničenoj masi s čestim nalazim žarišnih krvarenja i nekroze (10). Prisutne su homogene monokromatske stanice s blijedom eozinofilnom citoplazmom, izraženom jezgričicom i mitozama. Između tumorskih stanica nalazi se pregradna vezivna septa unutar koje se mogu naći limfociti. Vezivna septa daje lobularni izgled tumora na patološkom preparatu te je tumorsko tkivo obično dobro vaskularizirano (10).

1.4. Neseminomski tumori (NS)

NS tumori heterogena su skupina koja se pretežito javlja u muškaraca u mlađoj životnoj dobi (drugo i treće desetljeće života) (3). Mogu se prezentirati kao čisti NS ili kao tumori mješovitih zametnih stanica (engl. *Mixed germ cell tumors*, MGCT) nalaz različitih tipova zametnih stanica na histološkom preparatu (11). NS čine 45% svih dijagnoza TGCT-a s medijanom pojave u dobi od 35 godina (18). Histološki, postoji 4 tipa NS – EC, CH, YST i TE (3,10). Za razliku od SE koji se uvijek sastoje od nediferenciranih monokromatskih stanica, NS se rijetko pojavljuju kao čisti NSGCT, nego u većini slučajeva kao MGCT (18). MGCT osim NSGCT može imati i komponente SE te se takav oblik tumora testisa pojavljuje u ukupno 10% slučajeva (13,18).

1.4.1. Embrionalni karcinom (EC)

Nakon SE, EC je drugi najčešći tumor zametnih stanica koji se pojavljuje u samostalnoj formi (19). Stanice EC smatraju se malignim stanicama embrionalnih zametnih stanica zbog zajedničkih morfoloških i biokemijskih obilježja (3). EC se sastoji od slabo diferenciranih stanica s povećanom sklonošću širenja (20). Dosadašnje studije pokazuju da u slučaju nalaza MGCT, udio EC je u skladu s razvojem metastaza u 1. kliničkom stadiju što će zahtijevati multimodalni pristup liječenja – kirurški zahvat i kemoterapiju (19). Nadalje, veći udio stanica EC u MGCT povezuje se i s većim rizikom od relapsa (8). Histološki na preparatima bojenim HE tehnikom mogu se uočiti nediferencirane stanice, izrazito vakuoliziranih jezgra te se često doima da se međusobno preklapaju zbog slabije razvijene citoplazme (8).

1.4.2. Tumor žumanjčane vreće (YST)

Primarni YST nije često zastupljen, a najčešće se prezentira ili kao čist YST ili u sklopu MGCT (21). Čisti YST pojavljuje se pretežito u pedijatrijskoj populaciji u dječaka mlađih od 10 godina te predstavlja 70% svih pedijatrijskih TGCT (11,22). Važno je naglasiti da prepubertetski YST ne potječe od GCNIS, dok pubertetski i postpubertetski potječu (8). U odrasloj populaciji javlja se pretežito kao MGCT u 40% slučajeva (21). Makroskopski radi se o neoštro ograničenom tumoru, sivo-bijele do blijedožute boje koji je na prerezu često želatinozan i mucinozan s često prisutnošću cističnih promjena (21). Histološki je najvarijabilniji TC te tako može imati različite nalaze – makrocistične i mikrocistične promjene, glandularno-alveolarne formacije, papilarne, hepatoidne i druge pri čemu je mikrocistična formacija najčešća (21). Kako se YST sastoji pretežito od stanica žumanjčane vreće u serumu su često povišene koncentracije AFP (11). Dijagnoza se temelji na patohistološkom nalazu HE, no kako tumor često imitira druge oblike tumora zametnih stanica, radi preciznije dijagnostike potrebna je dodatna dijagnostička obrada pomoću IHC (21). Kao IHC markeri prvotno su se koristili AFP, PLAP i glipikan 3, no zbog manjka specifičnosti i senzitivnosti bilo je potrebno naći druge markere. Pokazano je kako

SALL4 pokazuje veću specifičnost i senzitivnost od prvotnih markera u gonadalnim i ekstragonadalnim YST (21).

1.4.3. Teratom (TE)

Nakon YST, TE su drugi po učestalosti tumori NSGCT koji se javljaju u prepubertetskim dječacima. Specifičan je po tome što se razvija iz sva 3 zametna listića (endoderma, mezoderma i ektoderma) te tumorsko tkivo nalikuje na različita somatska tkiva ovisno o stupnju diferencijacije tumora (22). Za razliku od YST tumora koji su maligni u predpubertetskim dječacima, TE su većinom benigni tumori, dok u 2%-3% slučajeva maligno alteriraju i to u 75% slučajeva u karcinome skvamoznih stanica (8,23). Kao i kod YST, prepubertetski TE ne potječu od GCNIS (8,12). Postpubertalni TE, za razliku od predpubertalnih TE, su uvijek maligni, imaju povećanu učestalost metastaziranja i mogu se pojaviti u predpubertalnim dječacima osobito onima koji su mlađi od 3 godine (12). Terapija predpubertalnih i postpubertalnih TE se razlikuje. U predpubertalnim najčešća terapijska opcija je orhidektomija jer do sada nije pokazano da metastaziraju, dok postpubertalni imaju tendenciju metastaziranja u 29%-76% slučajeva stoga terapijska opcija je radikalna orhidektomija (24). Makroskopski, TE su scirozni i nodularni s čestim nalazim cističnih formacija. Površinski mogu nalikovati na tkivo hrskavice, dok područja nediferenciranog tkiva mogu biti hemoragična i/ili nekrotična. Ciste mogu biti ispunjene keratinoznom sadržajem, mukozom ili bistrom tekućinom (22). Na patohistološkom nalazu zreli TE sadrži dobro diferencirane stanice iz sva tri zametnoga sloja. Ektodermalno tkivo često se diferencira u skvamozno epitelno tkivo s ili bez cistične formacije i keratinizacije. Endodermalno tkivo se najčešće diferencira u glandularne stanice nalik na one u gastrointestinalnome ili respiratornome traktu. Od mezodermalnog tkiva najčešće je prisutno mišićno tkivo, a mogu biti prisutni elementi hrskavice, koštanog tkiva, masnog i fibroznog tkiva. Također mogu biti prisutna i mitoza i nekroza stanica, upalni infiltrati i nalaz krvarenja (12,23). Za histološko razlikovanje TE od YST koristimo se IHC bojanjem AFP pri čemu TE je negativan na AFP te serumska koncentracija AFP u pacijenata s TE u preko 90% slučajeva nije povišena kao niti koncentracija β -hCG-a (23,25). Postpubertalni TE čest je nalaz u primarnim NSGCT (55%-80%), no najčešće kao dio MGCT, a samo u 2%-6% slučajeva kao čisti TE (22).

1.4.4. Koriokarcinom (CH)

CH je najagresivniji TC u odraslih muškaraca koji često metastazira i za razliku od ostalih tumora testisa, njegove metastaze su primarno hematogene i udaljene (25,26). Za CH je karakteristično da zahvaća mlađe odrasle muškarce u dobi od 25 do 30 godina s akutnim tijekom bolesti koja zahvaća više organskih sustava te može biti sa ili bez prisutne patološke mase na testisu (25). Upravo zbog toga klinička slika može značajno varirati među pacijentima sa istom dijagnozom. Pacijenti mogu imati

simptome hidronefroze, hipertireoidizma, intrakranijalnog krvarenja, pulmonalnog krvarenja, zatajenja respiracije i sindroma lize tumorskih stanica. Upravo zbog toga u svim mladim muškarcima sa neobjašnjivom kliničkom slikom trebalo bi napraviti serumsku pretragu na β -hCG bez obzira postoji li na fizikalnom nalazu tumorska masa na testisu ili ne (25). Za CH je karakteristično povišen β -hCG (i u 5-10% seminoma) i gotovo nikad AFP (11). CH je češći u sklopu MGCT, nego što je kao čisti CH (24).

1.5. Klinička slika

TC obično se prezentira kao palpabilna masa na testisu koja je u većini slučajeva bezbolna, no ne mora biti (8,11). Lokalna prezentacija tumora testisa je do četiri puta češća nego regionalna ili udaljena metastaza (26). Ne predstavlja svaka masa na testisu TC, no svaka palpabilna masa na testisu se tretira kao TC. Osim TC, palpabilna masa na testisu može se razviti nakon lokalne traume testisa ili kao posljedica infektivnog zbivanja koja se prezentira kao hidrokela (nakupljanje tekućine u testisu), obično bolna (11).

U dobi 10-15 godina manje od 50% pacijenata prezentira se s lokalnom bolešću, dok od ostalih pacijenti iste grupe, njih trećina prezentira se s metastatskom bolesti što je značajno veći postotak nego u bilo kojoj drugoj dobnoj skupini (26). Međutim, prezentacija TC sa simptomima metastatske bolesti su rijetki – ukoliko tumor zahvati respiratorni sustav, pacijenti mogu imati simptome hemoptize (iskašljavanje krvi) i dispneje (subjektivnog osjećaja nedostatka zraka). Rijetko kada tumor može zahvati mozak te pacijenti mogu imati razne neurološke deficite. Takvi pacijenti mogu imati i simptome kaheksije (generalizirani gubitak masnog i mišićnog tkiva) (8,11).

1.6. Dijagnostika, klinička klasifikacija i liječenje tumora testisa

TC obično se prezentira kao unilateralna masa koju je pacijent napipao. Osim palpabilne mase, 27% pacijenata žali se na skrotalnu bol, 11% na bolove u leđima ili bokovima, a 1% pacijenata ima razvijenu ginekomastiju (27). Postupanje s pacijentom na sumnju TC i daljnje terapijske opcije ovisi o tradicionalnim serumskim tumorskim markerima (STM) i TNM (engl. *Tumor, lymph nodes and metastasis*) klasifikaciji (9,27). Dijagnostika TC temelji se na nekoliko osnovnih pretraga – fizikalni pregled, ultrazvuk tumorske mase, biokemijska analiza STM, β hCG AFP i LDH. Ovisno o statusu pacijenta, US i biokemijskom nalazu mogu se učiniti i dodatne slikovne pretrage. U svih pacijenata indicirana je radikalna orhidektomija kao dijagnostička i prva terapijska metoda. Transskrotalna biopsija testisa se ne izvodi jer je pokazano da može dovesti do promjene u limfnoj drenaži koje utječe na ishode liječenja i ukupno preživljenje pacijenta (11,28). U 5% pacijenata pokazano je da postoji GCNIS u kontralateralnom testisu s najvećim rizikom u pacijenata s testikularnom hipotrofijom (volumen <12ml) i mlađih od 40 godina (približno 30% pacijenata). U 2%-5% pacijenata s TGCT, dokazana je pojava GCT u kontralateralnome testisu. Prema populacijskoj studij, 20-godišnja gruba

kumulativna stopa incidencije pojave kontralateralnog GCT-a, nakon orhidektomije, iznosi 5,4% [95% interval pouzdanosti (CI) 4,2-6,8]. Nakon provedenih 3 ili više ciklusa kemoterapije bazirane na cispladini, rizik se značajno smanjuje za 3,2% (95% CI 2,5-4,0) za drugi GCT. Radioterapija (engl. *Radiotherapy*, RT) je standardno liječenje GCNIS-a pomoću 9 - 10 frakcija od 2 Gy što odgovara ukupnoj dozi 18 - 20 Gy. Budući da ovaj tip liječenja može dovesti do neplodnosti i poremećaja u sintezi testosterona, prije započinjanja ovog tipa liječenja potrebno je uputiti pacijenta o svim pogodnostima i mogućim nuspojavama (27).

Inicijalna pretraga koja se koristi u dijagnostici TC je US skrotuma (10,11). US testisa je visoko specifična (95%-98%) i visoko senzitivna (92%-98%) metoda za dijagnostiku maligniteta testisa (11,27). Na klasičnom US, SE se obično prezentira kao unilateralna, hipoehogena, dobro ograničena homogena masa. Ponekad može biti i lobulirana i multinodalna, te se može prezentira i kao ehogeno područje (30%) ili kao cistično, kalcificirano (10%). Veličina tumora varira. U više od 50% slučajeva, SE može u potpunosti zamijeniti zdravo tkivo testisa. Na doppler US, SE je pojačano vaskulariziran u odnosu na zdravo tkivo (10). NS u odnosu na SE, na ultrazvuku daju heterogenu sliku, nejasne ograničenosti (23). Uloga MRI je ograničena u dijagnostici TC te se može koristi za razlikovanje intratestikularne i ekstratestikularne mase koja se ne može potvrditi US niti klinički (27).

U drugim tumorskim sijelima, za potvrdu dijagnoze, nužno je učiniti biopsiju tkiva, dok su TC iznimka te se ona ne izvodi. Tekuća biopsija dobiva na sve većoj važnost u onkologiji. Omogućuje praćenje tumora i razlikovanje heterogenosti tumora kada nije moguće izvršiti tkivnu biopsiju. Iako STM i tekuće biopsije imaju svoje prednosti, neprecizne su stoga konačna dijagnoza dolazi tek nakon analize tkivnih biomarkera (27,28). Tradicionalni STM, AFP, β hCG i LDH analiziraju se iz krvi pacijenta prije radikalne orhidektomije i koriste se kao prognostički faktori nakon orhidektomije. Pacijenti koji imaju NSGCT imaju u 90% slučajeva povišen 1 ili oba tumorska markera, dok 30% pacijenata sa SE imaju povišen β hCG. Prosječno, u 60% slučajeva STM su povišeni u pacijenata sa TGCT, ovisno o histologiji i stadiju tumora (9,13,27,28).

TGCT klasificiraju se u tri klinička stadija: stadij I, stadij II (prisutne metastaze u limfne čvorove) i stadij III (prisutne metastaze u unutarnje organe). Za adekvatnu klasifikaciju potrebno je koristiti slikovne pretrage i biokemijske pretrage na STM. Za osiguravanje individualizirane terapije, pacijenti s metastazama (klinička faza II i više) zahtijevaju daljnju klasifikaciju primjenom prognostičkog sustava za razvrstavanje razvijenog od strane Međunarodne skupine za suradnju pri liječenju tumora testisa zametnih stanica (engl. *International Germ Cell Cancer Collaborative Group*, IGCCCG). Taj sustav razvrstavanja ima ulogu u prilagodbi terapije prema specifičnim okolnostima svakog pacijenta. Koristeći tu klasifikaciju, liječnici mogu pacijentima preporučiti najprikladniji terapijski pristup temeljen na razvijenosti tumora, što pridonosi poboljšanim ishodima u borbi protiv TGCT-a (8).

Prije započinjana bilo kakve terapije, pacijenta treba dobro informirati o mogućim modalitetima liječenja, njihovim akutnim i kasnim toksičnostima i ukupnom ishodu. Većina bolesnika s lokoregionalnom bolešću ima TCGT stadija I. Nekoliko pacijenata, međutim, ima samo male retroperitonealne limfne čvorove, koji zahtijevaju pažljivu procjenu u pogledu potencijalne vjerojatnosti da predstavljaju metastaze. Lokoregionalno liječenje moglo bi izliječiti pacijente s ranim stadijem II MGCT-a bez provođenja sistemske kemoterapije za metastatsku bolest (27).

Svim pacijentima, prije provođenja bilo kakve terapije trebala bi se ponuditi mogućnost analize i krioprezervacije sjemena. Prvotni zahvat koji se izvodi na svim pacijentima je radikalna orhidektomija koja nam također naknadno daje podatke o histološkom tipu tumora. Ako je klinička prezentacija pacijenta drugačija (klasični prikaz metastaze zametnih stanica testisa) uz povišene klasične STM, može se ordinirati kemoterapija (27).

Približno 80% pacijenata sa SE ima stadij I bolesti, sa stopom preživljenja približno 99% neovisno o strategiji liječenja. Stoga, minimiziranje nuspojava liječenja je prioritet pri pristupu ovim pacijentima (27). NS stadija I imaju visoku stopu preživljenja, 98%-100%, te se kategorizira u dvije skupine, ovisno o vaskularnoj invaziji, na „niskorizične“ (12% šansa relapsa) i „visokorizične“ (40%-50% šansa relapsa).

Za niskorizične NS stadija I preporučeno je dugoročno ambulantno praćenje. Za mali broj pacijenata za koje to nije moguće, zbog poteškoća u suradnji ili zbog loših ponavljajućih kontrolnih slikovnih prikaza, alternativne opcije su jedan ciklus adjuvantne kemoterapije bleomicin-etoposid-cisplatine (engl. *Bleomycin – etoposide – cisplatin*, BEP) ili otvorena disekcija retroperitonealnih limfnih čvorova koja štedi živce (engl. *Retroperitoneal lymph node dissection*, RPLND) (27). Za visokorizične NSGCT stadija I preporučena je adjuvantna kemoterapija, 1 ciklus BEP-a. Stopa relapsa nakon 1 ciklusa BEP-a je manja od 5%. RPLND koja štedi živce, treba uzeti samo u obzir ukoliko postoje kontraindikacije za primjenu adjuvantne kemoterapije (27).

1.7. Klasični biomarkeri tumora testisa (STM)

Neovisno o primjeni, govoreći o tumorskim markerima, idealni tumorski marker bi trebale oslobađati isključivo tumorske stanice, tumorski marker bi trebao biti prisutan u mjerljivim razinama u serumu ili u drugim tekućim biopsijama u bolesnika s ranim malignim tumorom ili pretkliničkim stadijima (po mogućnosti u samo jednom tipu malignoma), nemjerljiv ili u zanemarivim vrijednostima u serumu ili drugim tekućim biopstatima u zdravih osoba ili kod dobroćudnih tumora, lako mjerljiv, imati jednostavne, jeftine, dostupne, standardizirane i automatizirane testove s visokom osjetljivošću i visokom senzibilnošću, visoku pozitivnu i negativnu prediktivnu vrijednost. Biomarkeri koji se koriste u rutinskoj kliničkoj praksi daleko su od idealnih i takvi tumorski markeri ne postoje (29).

Klasični STM, AFP, β hCG LDH prvi put su svoje mjesto u kliničkoj praksi u liječenju TGCT našli 1970-ih (30). U kliničkoj praksi, prema smjernicama u zbrinjavanju pacijenata s TGCT, koriste se za pravovremenu dijagnostiku, za određivanje stadija bolesti, procjenu metastaza, praćenje uspješnosti liječenja i u konačnici za otkrivanje recidiva u post operativnom praćenju pacijenta (27,30).

AFP je glikoprotein kojeg produciraju stanice YST i rijetko kada stanice EC. β hCG je glikoprotein kojeg sintetiziraju velike stanice sinciotrofoblasta. LDH je glikolitički enzim prisutan u svim ljudskim stanicama te se oslobađa iz njih prilikom odumiranja stanica. Zbog nespecifičnog podrijetla, klinička važnost LDH je manja u odnosu na prethodno dva spomenuta biomarkera (30).

Zbog biološke raznolikosti TGCT, uočeno je da nemaju svi TGCT povišene ove biomarkere i da učestalost njihove povišenosti je u bliskoj korelaciji s razvijenošću i histologijom tumora. Metaanaliza objavljena 2010. godine, ukazuje da je stopa prevalencija LDH u 40%-60% svih slučajeva TGCT. AFP je povišen isključivo u 10%-60% NSGCT. β hCG je povišen u 10%-40% NSGCT i u 15%-20% SE, dok stope prevalencije ovise o kliničkim stadijima (27,30,31). Njihova prisutnost u TC kao i primjena u kliničkoj praksi prikazana je u tablici 1. Prema smjernicama Američkog društva kliničkih onkologa (engl. *American Society of Clinical Oncology*, ASCO), AFP i β hCG se preporučuje određivati tijekom praćenja nakon završetka terapije za NS, bez obzira na stadij tumora, sljedećim rasporedom: svakih 1-2 mjeseca tijekom prve godine, svaka 2-4 mjeseca tijekom druge godine, svakih 3-6 mjeseci tijekom treće i četvrte godine, svakih 6 mjeseci tijekom pete godine, a nakon toga jednom godišnje. Ovaj raspored praćenja treba nastaviti najmanje 10 godina nakon završetka terapije (31).

Što se tiče praćenja bolesnika sa SE, općenito se preporučuje praćenje razine β hCG-a i/ili LDH-a. Budući da nedostaju direktni dokazi za usporedbu ishoda na temelju različitih intervala praćenja i trajanja, preporučuje se korištenje intervala unutar raspona koji su zabilježeni u dostupnim nekontroliranim serijama. Preporučeni interval praćenja je: svaka 2 do 4 mjeseca u prvoj godini nakon terapije, svaka 3 do 4 mjeseca u drugoj godini, svakih 4 do 6 mjeseci u trećoj i četvrtoj godini, a nakon toga jednom godišnje. Također se preporučuje da se praćenje nastavi najmanje 10 godina nakon završetka terapije (31).

1.7.1. Alfa fetoprotein (AFP)

AFP je glikoprotein koji je prvotno zamijećen u visokim koncentracijama u ljudskome embriju i u fetalnom serumu. Sintetizira ga žumanjčana vreća. Pretežito je izražen kod NSGCT, osobito YST. Također, određeni TE zbog različitog stupnja diferencijacije stanica unutar tumora, mogu producirati AFP. Povišenje AFP-a također može biti prisutno i u drugim patološkim stanjima kao što su hepatocelularni karcinom, rak pluća i gušterače te različiti oblici kroničnog oboljenja jetre. Zbog toga, AFP nedostaje osjetljivost i specifičnost u dijagnostici TC (28).

1.7.2. Beta humani korionski gonadotropin (β hCG)

β hCG je protein kojeg sintetiziraju stanice sinciotrofoblasta (placenta). Osim što ima važnu ulogu u fiziologiji trudnoće i fetalnome razvoju, njegove povišene koncentracije prepoznate su kao važna dijagnostički parametar u patološkim stanjima fetusa, kao što je trofoblastična bolest. U patologiji TGCT, povišene koncentracija β hCG mogu biti prisutne u SE i NS, no prvenstveno visoke koncentracije se veže s prisutnošću NS, obično CH (3,10,28,32). Kao i AFP, osim kod TC, povišene koncentracije β hCG-a mogu biti i u drugim malignim stanjima kao što je tumor mokraćnog mjehura, prostate, bubrega, gastrointestinalni tumori, tumori pluća, neuroendokrini tumori i drugi rjeđi malignomi (32).

1.7.3. Laktat dehidrogenaza (LDH)

LDH je glikolitički enzim koji je prisutan u svim stanicama u tijelu (posebno u poprečno prugastim mišićima) i ima važnu ulogu u regulaciji staničnog metabolizma, djelujući kao katalizator pretvorbe laktata u piruvat. LDH se oslobađa iz stanice njezinim odumiranjem, zbog čega ima široku primjenu u kliničkoj praksi jer se povišene koncentracije LDH mogu javiti u brojnim i fiziološkim i patološkim stanjima. Zbog toga, klinička važnost i specifičnost LDH u dijagnostici TC je manja u odnosu na prethodna dva STM. Postoji nekoliko izoformi LDH, pri čemu za dijagnostiku TGCT je najvažnija forma LDH-1 koja je najizraženija u TGCT (28,30).

Tablica 1 Klasični tumorski markeri i njihova primjena u tumorima testisa, ULN – engl. *Upper limit normal* (gornja granična vrijednost) (28)

Histološki tip tumora	AFP	hCG	LDH
GCNIS	-	-	-
Seminom	<3%	18%-31%	29%
Ne seminom	60%-70%	53%	39%
Embrionalni karcinom	40%	25%	20%
Tumor žumanjčane vreće	>95%	<5%	10%
Koriokarcinom	<5%	>95%	20%
Teratom	20%-25%	10%	<5%
Klinički stadij bolesti	AFP (µg/L)	hCG (IU/L)	LDH (U/L)
S0	<ULN	<ULN	<ULN
S1	<1000	<5000	<1,5x ULN
S2	1000 - 10000	5000 - 50000	1,5 - 10x ULN
S3	>10000	>50000	>10 x ULN
Prognoza - IGCCCG	Seminom		Neseminom
Dobra	Bilo koja lokacija, normalne vrijednosti AFP, bilo koja vrijednost hCG-a i LDH, odsutnost ne plućnih visceralnih metastaza		Testikularna ili retroperitonealna lokacija, odsutnost ne pulmonalnih visceralnih metastaza, AFP <1000, hCG < 5000, LDH 1,5x ULN
Srednja	Bilo koja lokacija, normalne vrijednosti AFP, bilo koja vrijednost hCG-a i LDH, prisutnost ne plućnih visceralnih metastaza		Testikularna ili retroperitonealna lokacija, odsutnost ne pulmonalnih visceralnih metastaza, AFP 1000 - 10000, hCG 5000 - 50000, LDH <1,5 x 10 ULN
Loša	-		Svi medijastinalni tumori; testikularni ili retroperitonealni uključujući: prisutnost ne pulmonalnih visceralnih metastaza, AFP >10000, hCG >50000, LDH>10 x ULN

1.8. DPPA3

DPPA3, također poznat kao STELLA, protein je povezan s pluripotencijom koji je opsežno proučavan u kontekstu embrionalnog razvoja i biologije matičnih stanica (33). Član je obitelji POU domene, klase 5, faktora transkripcije 1 (POU5F1), koja također uključuje OCT4 i SOX2. DPPA3 je visoko izražen u pluripotentnim stanicama, uključujući embrionalne matične stanice i PGC, a njegova je ekspresija smanjena tijekom diferencijacije (34). DPPA3 djeluje u različitim biološkim procesima, uključujući regulaciju transkripcije, endogene retrovirusne programe i epigenetsku modifikaciju (35). Jedna od ključnih uloga DPPA3 je u održavanje pluripotencije. Pokazano je da stupa u interakciju s drugim faktorima pluripotencije, kao što su OCT4 i NANOG, te pridonosi regulaciji transkripcije gena povezanih s pluripotencijom (36). DPPA3 je također uključen u epigenetsku regulaciju ekspresije gena. U interakciji je s kompleksima za remodeliranje kromatina i modifikatorima histona, modulirajući strukturu kromatina i promičući održavanje otvorenog i dostupnog stanja kromatina (37). Osim svoje uloge u pluripotenciji, DPPA3 također je uključen u razvoj zametnih stanica. Eksprimira se u PGC-ima tijekom embriogeneze i igra ključnu ulogu u njihovoj specifikaciji i migraciji u gonadu u razvoju (38). Također je utvrđeno da je DPPA3 neophodan za razvoj funkcionalnih pluća, kao što je pokazano u studiji u kojoj su nokut-miševi bez DPPA3 imali ozbiljne defekte pluća (39). Potencijal DPPA3 kao biomarkera TC proizlazi iz njegovog različitog obrasca ekspresije u kancerogenim tkivima u odnosu na zdrava tkiva. Međutim, potrebna su daljnja istraživanja kako bi se u potpunosti razumjeli temeljni mehanizmi i potvrdila klinička korisnost ciljanja DPPA3 u liječenju raka kao i dijagnostičkog markera u TC.

2. Hipoteza

Ekspresija gena DPPA3 na proteinskoj razini se može koristiti za diskriminaciju različitih podtipova tumora zametnih stanica testisa.

3. Ciljevi rada

Cilj ovog diplomskog rada je istražiti potencijal antigena DPPA3 kao dijagnostičkog tkivnog biomarkera za TGCT. Svrha rada je proučiti područje i intenzitet ekspresije proteina DPPA3 u tkivima sjemenika s TGCT-om i u tkivima bez neoplastičnih promjena. Kroz analizu rezultata IHC, cilj je identificirati i usporediti različite vrste neoplastičnih promjena u tkivima oboljelih temeljem razlika u ekspresiji navedenog proteina. Kroz opažanje i statističku analizu podataka, cilj je donijeti zaključke o razlikama u lokalizaciji i količini proteina DPPA3 kod pojedinačnih komponenti TGCT-a.

4. Materijali i metode

4.1. Materijali

Uzorke TGCT-a (N=38) i zdravih testisa (N=20) bez neoplastičnih promjena (kontrolna skupina) koji su analizirani u ovome radu dobiveni su iz biološke banke tkiva tumora KBC-a Sestre Milosrdnice i KBC-a Zagreb. Uzroci su skladišteni u hladnjaku na +4°C. Svaki uzorak pripada jednome pacijentu. TGCT i zdravi testisi jednako su fiksirani i uklopljeni u blokove. Za ovo istraživanje ishođene su potrebne dopusnice nadležnih Etičkih povjerenstava KBC Sestre milosrdnice, KBC Zagreb i Medicinskog fakulteta Sveučilišta u Zagrebu. Istraživanje je provedeno sukladno nadležnim zakonima i propisima Republike Hrvatske i Europske Unije.

4.2. Metode

4. 2. 1. Mikrotom

Parafinski blokovi rezani su na debljinu od 4 µm na mikrotomu (Leica RM2125 RTS). Pojedinačni rezovi su potom prebacivani u vodenu kupelju (KUNZ, HIR-3D) prethodno zagrijanu na +40°C. Iz vodene kupelje pojedinačni rezovi su prebačeni na predmetna stakalca (VitroGnost Plus Ultra. Predmetno stakalce numerirano je odgovarajućom šifrom bloka, godinom reza i broju reza. Predmetno stakalce s rezom sušilo se na grijaču minimalno 1h te su zatim prebačena u termostat (+37°C) preko noći. Sljedeći dan, rezovi su sušeni na sobnoj temperaturi, 2 dana pod staklenim zvonom, kako bi se dodatno fiksirali na predmetnim stakalcima. Nakon 2 dana rezovi su pohranjeni u histološke na +4°C u hladnjak.

4. 2. 2. Histološko bojanje

Preparati su bojani histološkom metodom hematoksilin-eozin (HE). Hematoksilin je bazično bojilo koje daje specifično plavoljubičasto obojenje kiselim komponentama stanice, dok eozin predstavlja kiselo bojilo koje daje crveno-ružičasto obojenje bazičnim komponentama. Intenzitet obojenja ovisi o prisutnosti kiselih, odnosno bazičnih komponenti u bojanom tkivu. Proces histološkog bojanja započinje deparafinizacijom, tako što 20 histoloških stakalaca se prebaci iz histološke kutije na plastični nosač i zagrijava u grijaču (+56°C) tijekom 1 sata. Nakon 1 sata, uzorci se potapaju u nizu tekućina predviđenih za deparafinizaciju i rehidraciju preparata.

Tablica 2 Slijed tekućina i vrijeme provedeno u tekućinama za deparafinizaciju i rehidraciju

Redoslijed	Otopina	Vrijeme (minute)
1.	100% ksilol	10
2.	100% ksilol	10
3.	100% etanol	5
4.	100% etanol	5
5.	96% etanol	5
6.	96% etanol	5
7.	70% etanol	5
8.	destilirana voda (dH ₂ O)	5

Nakon provedenog procesa deparafinizacije i rehidracije tkiva, uzorci su potopljeni na 50 sekundi u čašu s hematoksilinom te su potom potopljeni tijekom 10 sekundi u dH₂O te onda u vodovodnoj vodi (vH₂O). Uzorci su ispirani 5 minuta u vH₂O na laboratorijskoj tresilici (IKA, KS 260 basic) i ponovno u dH₂O na laboratorijskoj tresilici 5 minuta. Uzorci su potopljeni u eozini na 40 sekundi potom isprani u 70 %-tnom etanolu 10 sekundi. Slijedi dehidracija uzoraka u nizu alkoholnih otopina koji je naveden prethodno (rehidracijski niz) samo u suprotnom smjeru te bez potapanja u dH₂O. Vrijeme provedeno u pojedinoj alkoholnoj otopini je identično kao i u rehidracijskome nizu. Nakon alkoholnih otopina, uzorci su potopljeni u dvije čaše sa 100 %-tnim ksilolom tijekom 30 sekundi u svakoj čaši. Proces je završen potapanjem uzoraka u trećoj čaši sa 100 %-tnim ksilolom tijekom 15 minuta. Svaki uzorak uklopljen je u sintetskoj smoli (BioGnost, BioClear) i pokriven pokrovnim stakalcem (VitroGnost cover glass).

4. 2. 3. Morfometrijska analiza

Sve preparate obojani HE tehnikom analizirao je klinički patolog koristeći svjetlosni mikroskop (Olympus BX53). Klinički patolog identificirao je odgovarajuće komponente tkiva u skladu s rezovima uzoraka TGCT-a i okolnog zdravog tkiva, odnosno zdravog tkiva bez neoplastičnih promjena

4. 2. 4. Imunohistokemijsko bojenje (IHC)

Protokol za IHC koje je korišteno u izradi ovog diplomskog rada traje 2 dana. Tijekom jednog protokola ispitivano je 20 uzoraka tkiva, od kojih 17 predstavlja ispitivani rez na prisutnost proteina, 1 pozitivnu kontrolu, 1 negativnu kontrolu i 1 biološki negativnu kontrolu. Prvi dan IHC započinje postupkom deparafinizacije. Uzorci su stavljeni na plastični nosač i prebačeni u termostatu na +56°C tijekom 1 sata. Nakon 1 sata, uzorci su izvađeni iz termostata te su potapani u otopinama za deparafinizaciju i

rehidraciju kako je navedeno prethodno u procesu histološkog bojenja, istim redoslijedom i vremenu provedenim u pojedinačnoj otopini, opisano u tablici 2. Nakon 5 minuta u dH₂O, uzorci su prebačeni u plastične čaše u kojoj je prethodno ulivena antigen *retrieval* otopina, Tris EDTA (pH9). Uzorci su stavljani na kuhanje tijekom 1 sat u parnom kuhlalu (Tefal VitaCuisine. Nakon kuhanja, plastične čaše s uzorcima prebačeni su na sobnu temperaturu na hlađenje 30 minuta. Čaše su ostale poklopljene tijekom cijelog procesa hlađenja. Nakon hlađenja, uzorci su prebačeni na plastični nosač i isprani u 1x otopini TBS-a (engl. *tris buffered saline*, hrv. tris-puferirana fiziološka otopina) na laboratorijskoj tresilici (IKA, KS 260 basic) 5 minuta, a antigen *retrieval* otopina vraćena je u hladnjak te je ista otopina bila upotrijebljena maksimalno 10 puta. 1x otopina TBS-a pripravljena je iz 20 puta koncentrirane otopine TBS-a te je skladištena u hladnjaku na +4°C. Nakon ispiranja u TBS-u, višak TBS-a je uklonjen s preparata te korištenjem hidrofobnog marker nacrtan je krug oko tkiva. Stakalca su postavljena u histološku kadicu (prethodno ispunjenu dH₂O) i na tkiva je stavljeno do 300 µL otopine 5 %-tnog BSA (engl. *bovine serum albumin*, goveđi serumski albumin) i 1x TBS-a tijekom 20 minuta bez izloženosti dnevnog svjetla. Tijekom tog perioda pripravljena je otopina za razrjeđenje primarnog protutijela. Za pripremu otopine korišteno je 0,1 % Tween-20 (polisorbat 20 koji sprečava nespecifična vezanja protutijela) i 1% BSA i ostatak 1x TBS-a. 0,1 % Tween-20 skladišten je na +4°C, a 1% BSA na -20°C. Svaka otopina je prije pipetiranja vorteksirana i zatim centrifugirana. Otopina primarnog protutijela pripravljena je u tubicama volumena 1,5 mL. Nakon 20 minuta, uklonjena je *blocking* otopinu s tkiva te je dodan volumen do 300 µL na tkiva. Otopinu s primarnim protutijelom dodana je na sva tkiva osim na negativnu kontrolu na koju je dodana otopina 1xTBS-a i BSA. Uzorci su inkubirani u histološkoj kadici na sobnoj temperaturi bez izloženosti dnevnoga svjetla 10 minuta, nakon čega su prebačeni u hladnjak na +4°C tijekom noći. Drugi dan, histološka kadica izvadi se iz hladnjaka na sobnu temperaturu na 10 minuta. Uzorci se zatim ispiru u čaši s 1x TBS-om. Ispiranje se provodi 5 puta po 5 minuta. Nakon toga, uzorci se ponovno vraćaju u histološku kadicu, te se na tkivo kapa 3% H₂O₂ u dH₂O i inkubiraju se u mraku 20 minuta na sobnoj temperaturi. Uzorci se ispiru u otopini 1x TBS-a, 3 puta po 5 minuta na laboratorijskoj tresilici. Tijekom vremena ispiranja uzoraka, priprema se otopina sekundarnog protutijela (Dako REAL EnVision, K5007) u 1x TBS-u u omjeru 1:1. Uzorci se slažu u histološku kadicu te se na njih odmah prilikom stavljanja u kadicu nanosi do 300 µL otopine sekundarnog protutijela i inkubiraju u mraku u termobloku na +37°C 1 sat. Nakon inkubacije, uzorci se ispiru u 1x TBS-u 3 puta po 5 minuta na laboratorijskoj tresilici i nanosi se otopina DAB + DAB supstrat. Otopina DAB kromogena (Dako REAL EnVision, K5007) priprema se miješanjem 1 ml DAB susprata u 20 µL DAB kromogena. Prilikom dodavanja DAB + DAB supstrat otopine na tkivo, DAB se veže na HRP enzim u blizini kompleksa antigen-primarno protutijelo–sekundarno protutijelo i omogućuje vizualizaciju protutijela. Ubrzo nakon nanošenja otopine na tkivo dolazi do njegove oksidacije i nastaje vidljivo smeđe obojenje čiji intenzitet korelira s postotkom kompleksa (antigen- primarno protutijelo-sekundarno protutijelo) u tkivu. Uzorci s DAB-om inkubiraju se 6 minuta u mraku. Nakon inkubacije, svako staklo se pojedinačno kratko ispiru u čaši s dH₂O te ih se slaže u čašu

s čistom dH₂O i ispiru na laboratorijskoj tresilici 5 minuta. Nakon ispiranja u dH₂O, pojedinačni uzorci se bojaju u hematoksilinu 10 sekundi. Višak hematoksilina ispiru se kratko u čaši s dH₂O u trajanju od 10 sekundi, potom u čaši s vH₂O i na kraju se slažu u nosač postavljen u čaši s čistom vH₂O. Ispiranje uzorka završava prebacivanjem uzorka iz vH₂O u čašu sa dH₂O tijekom 5 minuta. Uzorci se zatim dehidriraju kroz deparafinizacijski i dehidracijski niz otopina, prethodno naveden, ali u obrnutome redosljedju i kraćeg vremena.

Tablica 3 Slijed tekućina i vrijeme provedeno u tekućinama za deparafinizaciju i dehidraciju

Redosljed	Otopina	Vrijeme (minute)
1.	70% etanol	1
2.	96% etanol	1
3.	100% etanol	1
4.	100% etanol	2
5.	100% ksilol	5
6.	100% ksilol	5

Postupak završava nanošenjem histološke smole na preparat i pokrivanjem preparata pokrovnicom.

4.3. Morfometrijska analiza

U okviru istraživanja, provedena je morfometrijska analiza koja je uključivala pregled rezultata pod svjetlosnim mikroskopom (Olympus Bx53) uz prisutnost kliničkog patologa. Analizirana je obojenost histoloških struktura u uzorcima tkiva sjemenika s TGCT i uzorcima bez prisutnosti neoplastičnih promjena. Reakcija protutijela i ciljnih proteina opisana je semikvantitativno, uzimajući u obzir intenzitet reakcije i postotak imunoreaktivnih stanica. Intenzitet reakcije je kategoriziran kao "0" za odsustvo reakcije, "1" za slabu reakciju, "2" za umjerenu reakciju i "3" za jaku reakciju. Izračunata je H-mjera, koja predstavlja umnožak intenziteta reakcije i postotka imunoreaktivnih stanica te se kreće u rasponu od 0 do 300. Odsustvo reakcije bilježi se kao "0", niska ekspresija obuhvaća raspon H-mjere od "1" do "100", srednja ekspresija obuhvaća raspon od "101" do "200", dok se visoka ekspresija označava H-mjerom od "201" do "300".

4.4. Statistička obrada podataka

Analiza podataka je provedena u programima Excel i GraphPad Prism 9. Podaci su uključivali srednje vrijednosti H-mjera ekspresije ispitivanih proteina u različitim tipovima tumorskih stanica (EC, TE,

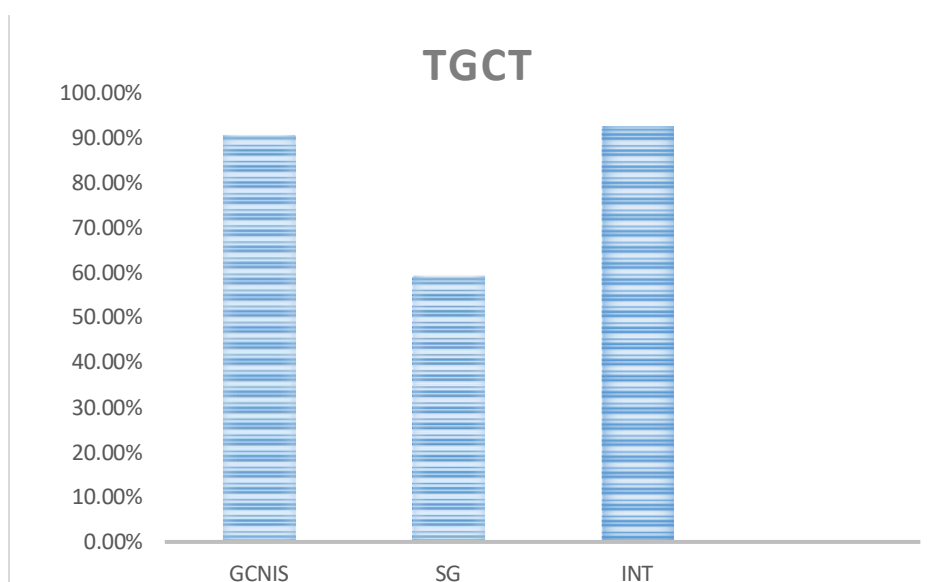
YST, SE, CH, GCNIS) te zdravim tkivom sjemenika (SG - tkivo sjemenika bez neoplastičnih promjena s očuvanom spermatogenezom) i intersticiju sjemenika (INT). Deskriptivne statističke metode u programu GraphPad Prism 9 korištene su za izračun srednje vrijednosti i standardne devijacije podataka. Normalnost raspodjele kvantitativnih obilježja provjerena je Kolmogorov-Smirnovljevim testom. Rezultat je pokazao da kvantitativna obilježja odstupaju od normalne raspodjele stoga za daljnju analizu korištena neparametrijska metoda Kruskal-Wallis s Dunnovom korekcijom, pri čemu su uspoređene srednje vrijednosti svakog stupca podataka s ostalim stupcima.

5. Rezultati

Morfometrijska analiza provedena je na 20 uzoraka zdravog tkiva sjemenika i 38 uzoraka s TGCT bojani HE. Prisutnost ili odsutnost različitih podtipova (EC, TE, YST, CH, GCNIS, SG -tkivo s očuvanom spermatogenezom) te INT (intersticij testisa) određena je putem morfometrijske analize. Za IHC analizu, također su obojani 20 uzoraka zdravog tkiva sjemenika i 38 uzoraka TGCT-a. Dodatno, korišteni su odgovarajući uzorci za pozitivnu, negativnu i biološki negativnu kontrolu s protutijelima za *DPPA3*. Rezultati su dobiveni primjenom relevantnih statističkih metoda.

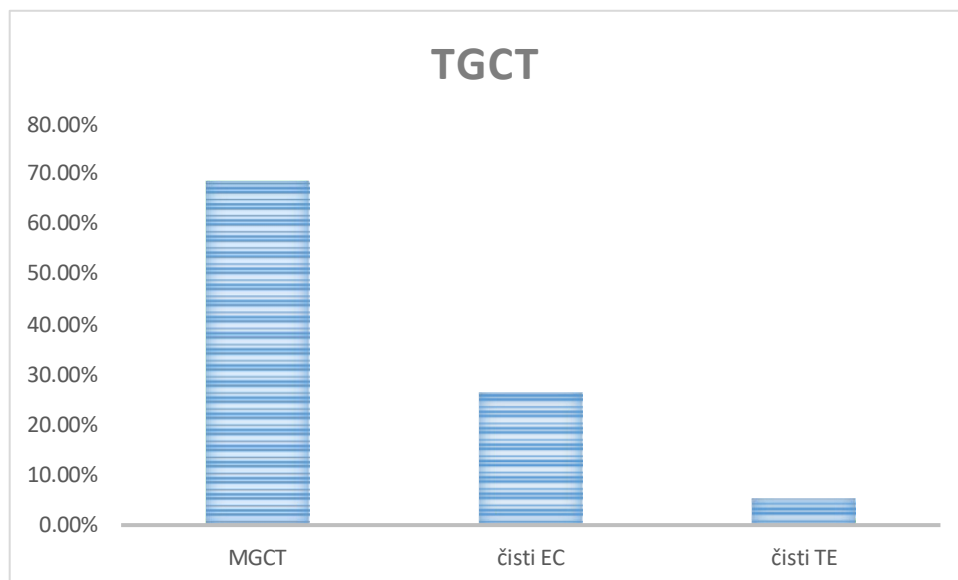
5.1. Rezultati morfometrijske analize

Od ukupno 20 zdravih testisa, svi uzorci su imali očuvanu spermatogenezu i intersticij. U 38 uzoraka TGCT-a, 34 uzoraka (89.47 %) je imao prisutan GCNIS, 22 uzorka (57.89%) je imalo prisutno okolno SG i u 35 uzoraka (92.11 %) je očuvan INT. Grafički prikaz u postotcima prikazan je na slici 1.



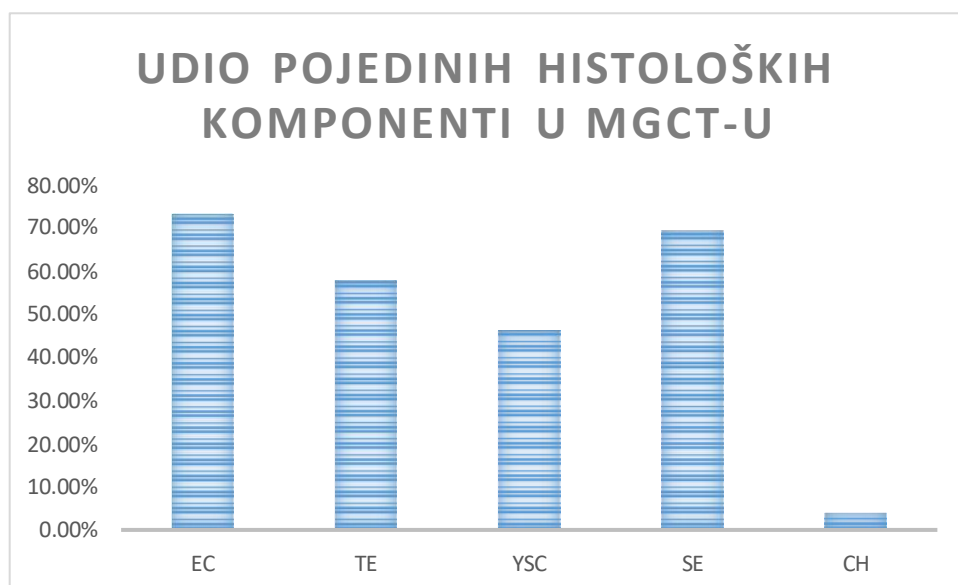
Slika 1. Prikaz rezultata dobivenih nakon morfometrijske analize tkiva bojanih HE tehnikom. Prikaz udio uzoraka s GCNIS-om u odnosu na okolno zdravo tkivo s očuvanom SG i INT u 38 uzoraka TGCT-a.

U 38 uzoraka TGCT-a, 26 uzoraka (68,42%) su MGCT, 10 (26,31%) čisti EC, a 2 (5,26%) čisti TE. Grafička rasporeda prikazana je na slici 2.



Slika 2. Prikaz rezultata dobivenih nakon morfometrijske analize tkiva bojanih HE tehnikom. Slika prikazuje udio MGCT u odnosu na ostatak čistih oblika TCGT-a, EC i TE u svim uzorcima TGCT-a.

Od svih pronađenih MGCT-a (26 uzoraka), u 19 njih (73,08%) detektiran je EC, u 18 (69,23%) SE, 15(57,69%) TE, u 15 (46,15%) YST i u 1 (3,85%) CH. Grafički prikaz histoloških komponenti unutar MGCT-a prikazan je na slici 3.



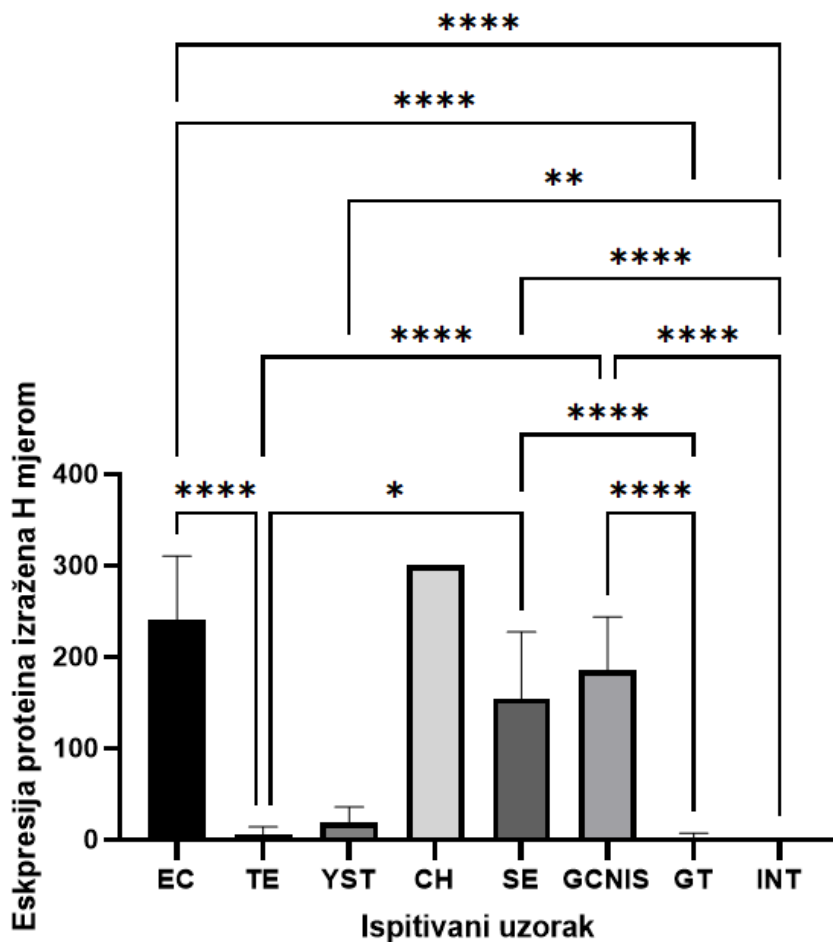
Slika 3. Prikaz rezultata dobivenih nakon morfometrijske analize tkiva bojanih HE tehnikom. Prikaz udjela pojedinih histoloških komponenti u svim detektiranim MGCT-ovima.

5.2. Rezultati imunohistokemijske analize antigena *DPPA3*

Zabilježena je prisutnost antigena *DPPA3* u svim tumorskim tkivima. Najviša ekspresija antigena *DPPA3* zabilježena je u CH. Srednja vrijednost H mjere iznosila je 300 ($\pm 0,0$). U EC je zabilježen visoka ekspresija antigena *DPPA3* sa srednjom vrijednošću H mjere 240,1 ($\pm 70,4$). Kod GCNIS-a zabilježena je srednja ekspresija antigena *DPPA3* sa srednjom vrijednošću H mjere 185,0 ($\pm 58,74$). Također u SE je zabilježena srednja ekspresija sa srednjom vrijednošću H mjere 154,3 ($\pm 73,12$). U YST i TE zabilježena je niska ekspresija, pri čemu je u YST srednja vrijednost H mjere iznosila 18,75 ($\pm 17,07$), a u TE 5,74 ($\pm 8,56$). U tkivima sa SG i INT zabilježena je niska ekspresija antigena *DPPA3*, pri čemu u SG srednja vrijednost H mjere iznosi 1,94 ($\pm 5,14$), a u INT-u 0,27 ($\pm 1,41$). Rezultati imunohistokemijske analize antigena *DPPA3* prikazani su u tablici 4. Statistički značajna razlika u ekspresiji antigena *DPPA3* pronađena je pomoću statističke analize Kruskal-Wallis testom s Dunn-ovom višestrukom usporedbom u usporedbama EC i TE ($p < 0,0001$), EC i GT ($p < 0,0001$), EC i INT-a ($p < 0,0001$), TE i SE ($p = 0,0103$), TE i GCNIS-a ($p < 0,0001$), YST i INT-a ($p = 0,0046$), SE i SG-a ($p < 0,0001$), SE i INT-a ($p < 0,0001$), GCNIS-a i SG-a ($p < 0,0001$) i GCNIS-a i INT-a ($p < 0,0001$).

Tablica 4 Prikaz rezultata srednje vrijednosti H mjere i standardne devijacije za antigen *DPPA3* (“0” - nema reakcije, “1 do 100” - slaba ekspresija, “101 do 200” - srednja ekspresija, “201 do 300” - visoka ekspresija).

Antigen <i>DPPA3</i>	EC	TE	YST	CH	SE	GCNIS	SG	INT
Srednja vrijednost H mjere	240,1	5,735	18,75	300	154,3	185	1,938	0,2736
Standardna devijacija	70,4	8,559	17,07	0	73,12	58,74	5,142	1,416



Slika 4. Prikaz razine ekspresije antigena *DPPA3* u pojedinim histološkim podtipovima TGCT-a (EC, TE, YST, SE, SE, CH, GCNIS), GT-u i INT-u rađenog u GraphPad Prism 9. Na y osi izražena je ekspresija antigena u pojedinim komponentama izraženim pomoću H mjere (standardna devijacija i srednja vrijednost), a x os nalaze se komponente TGCT-a, GT-a i INT-a. Pomoću p vrijednosti prikazane su statistički značajne razlike između zdravog tkiva i komponenti TGCT-a. Pomoću zvjezdice (*) sustav ocjenjivanja p vrijednosti je korišten: $p < 0,05$ (*), $p < 0,01$ (**), $p < 0,001$ (***), $p < 0,0001$ (****).

6. Rasprava

NS predstavljaju kompleksnu skupinu tumora koja se sastoji od različitih podtipova, a mogućnost njihove diskriminacije je od ključne važnosti za razumijevanje njihovog karaktera i pristupa liječenja pacijentu kao i praćenja pacijenta nakon provedene terapije. U ovom istraživanju provedena je IHC s morfometrijskom analizom uzoraka NS kako bi se odredila prisutnost različitih podtipova NS, kao i ekspresija proteina DPPA3 kao potencijalnog biomarkera za diskriminaciju tih podtipova. Međutim, sama IHC nije dovoljna za preciznu dijagnostiku u biomedicinskom području. Ovo ograničenje proizlaze iz činjenice da protein od interesa, osim u tumorskom tkivu, nalazio se i u tkivima bez neoplastičnih promjena, što je također dokazano u provedenom istraživanju.

Ovo istraživanje je pokazalo da DPPA3 može biti koristan dijagnostički biomarker u dijagnostici TC i pomoći pri diskriminaciji različitih podtipova NS. DPPA3 je pokazao visoku razinu ekspresije u EC, sa srednjom vrijednošću H mjere 240,1 ($\pm 70,4$). Ovaj rezultat je u skladu s ekspresijom DPPA3 koji je najviše eksprimiran na slabo diferenciranim i pluripotentnim stanicama što su pokazala prethodna istraživanja (8,42–44). Statistički značajna razlika u ekspresiji antigena DPPA3 pronađena je u diskriminaciji EC i TE ($p < 0,0001$), EC i GT ($p < 0,0001$), EC i INT-a ($p < 0,0001$).

Nadalje, zabilježena je umjerena razina ekspresije DPPA3 u TGCT-u sa GCNIS-om, sa srednjom vrijednošću H mjere 185,0 ($\pm 58,74$). Ovaj rezultat se može objasniti različitim stadijima razvoja, odnosno postojanjem heterogenosti u razvoju GCNIS u uzorcima TGCT-a. Pretpostavka je da su slabije razvijene GCNIS komponente sličnije PGC, koje imaju pluripotentne stanice, stoga i eksprimiran DPPA3 (43). U ranijim stadijima razvoja, primordijalne zametne stanice iz kojih nastaju GCNIS zadržavaju izražaj faktora povezanih s pluripotentnosti EC uključujući DPPA3. S druge strane, razvijene gonocite ne pokazuju ekspresiju DPP3 (42–44). Ovakav rezultat upućuju na važnost DPPA3 u očuvanju pluripotentnosti zametnih stanica te može pridonijeti budućem istraživanju razumijevanju patogeneze TGCT-a i istraživanju mehanizama regulacije ekspresije DPPA3 i otvoriti nove smjerove za terapijska istraživanja. Također, pokazana je statistički značajna razlika u razlikovanju TGCT-a s GCNIS-om u odnosu na zdravo tkivo (GCNIS-a i SG-a ($p < 0,0001$) i GCNIS-a i INT-a ($p < 0,0001$)).

Za potrebe ovog istraživanja dostupan je bio samo jedan uzorak CH, no zanimljiv je rezultat ekspresije DPPA3 koji je pokazao 100%-tno obojenje (srednja vrijednost H mjere iznosila je 300 ($\pm 0,0$)). Zbog ograničenog broja uzoraka i nedostatka kliničkih podataka o pacijentu, preporučeno je daljnje istraživanje s većim uzorkom pacijenata s CH kao i s dostupnim kliničkim podacima kako bi se utvrdila ekspresija gena DPPA3 u CH kao i njegov potencijal za diskriminaciju od drugih podtipova TGCT-a.

Niska razina ekspresije DPPA3 dokazana je u uzorcima TE, i YSC, no statistički značajna razlika za diskriminaciju TE i SE ($p = 0,0103$), TE i tumora s GCNIS-a ($p < 0,0001$), a YST i od tkiva s očuvanim INT-om ($p = 0,0046$).

Nekoliko je studija izvijestilo o nenormalnoj ekspresiji DPPA3 u uzorcima TC, što ukazuje na njegov potencijal kao dijagnostičkog markera (40). Studija Ohinata i sur. pokazala je da se DPPA3 eksprimira u tumorima zametnih stanica testisa (39). Ovo otkriće sugerira da bi DPPA3 mogao poslužiti kao koristan biomarker za otkrivanje i praćenje raka testisa. Štoviše, DPPA3 je ispitivan kao potencijalni terapijska meta u liječenju raka. Pokazalo se da inhibicija ekspresije ili funkcije DPPA3 smanjuje rast i preživljavanje stanica raka, što ukazuje na njen potencijal kao mete za nove terapije protiv raka (41).

7. Zaključak

Na temelju dobivenih rezultata, proizlazi da bi se DPPA3 mogao koristiti kao visoko senzitivni i visoko specifični biomarker za diskriminaciju EC od drugih podtipova NS. Iako je u istraživanju bila 100%-tna obojenost CH, zbog limitiranosti broja uzoraka, preporučena su daljnja istraživanja koja bi pokazala potencijal korištenja DPPA3 kao dijagnostičkog markera za diskriminaciju CH od drugih podtipova NS.

8. Zahvale

Najsrdajnije želim zahvaliti svim dragim ljudima koji su mi pružili podršku tijekom studiranja i pomogli mi u ostvarivanju mojih snova.

Hvala mom predivnom krugu prijatelja i obitelji koji su uvijek bili uz mene, pružali mi podršku, vjerovali u mene i davali mi snagu kroz sve izazove s kojima sam se susreo tijekom studiranja. Vaša podrška, ohrabrenje i ljubav bili su mi neizmjereno važni i dali su mi snagu do samoga kraja.

Hvala mojim pametnim, vrijednim i dobronamjernim kolegama koji su sa mnom dijelili uspone i padove studiranja. Zahvaljujući našem zajedničkom radu, raspravama i podršci, stvorili smo okruženje koje me je motiviralo da budem bolji student i da postanem osoba kakva sam danas.

Posebno bih se zahvalio svome mentoru, izv. prof. dr. sc. Ninu Sinčiću koji je s neizmjernom strpljivošću i mudrošću vodio moje korake tijekom diplomskog rada. Vaše vodstvo, stručnost i inspirativni savjeti pružili su mi smjernice i pomogli mi u pisanju ovoga rada.

I na kraju, neizmjereno sam zahvalan dr. sc. Juri Krasiću koji je bio moj vodič u laboratoriju i mentor tijekom ovog istraživačkog putovanja. Vaše znanje, iskustvo i podrška bile su neprocjenjive. Zahvaljujući Vama, stekao sam dragocjene uvide i vještine koje će mi koristiti u budućnosti.

Nikada neću zaboraviti podršku i ljubaznost koju ste mi pružili tijekom ovoga izazovnog puta. Hvala vam što ste bili dio mog studiranja i što ste mi pomogli u ostvarivanju mojih snova.

9. Literatura:

1. Batool A, Karimi N, Wu XN, Chen SR, Liu YX. Testicular germ cell tumor: a comprehensive review. *Cell Mol Life Sci*. 2019 May;76(9):1713–27.
2. Sincic N, Kulis T, Znaor A, Bray F. Time trends in testicular cancer in Croatia 1983–2007: Rapid increases in incidence, no declines in mortality. *Cancer Epidemiol*. 2012 Feb;36(1):11–5.
3. Buljubašić R, Buljubašić M, Bojanac AK, Ulamec M, Vlahović M, Ježek D, et al. Epigenetics and testicular germ cell tumors. *Gene*. 2018 Jun;661:22–33.
4. Hrvatski zavod za javno zdravstvo. (2015). Bilten raka za Republiku Hrvatsku. [Bilten raka], 7(1), 10-25. Dostupno na: https://www.hzjz.hr/wp-content/uploads/2018/03/Bilten_2015_rak_final.pdf. Pristupljeno: 18. svibnja 2023.
5. Le Cornet C, Lortet-Tieulent J, Forman D, Béranger R, Flechon A, Fervers B, et al. Testicular cancer incidence to rise by 25% by 2025 in Europe? Model-based predictions in 40 countries using population-based registry data. *Eur J Cancer*. 2014 Mar;50(4):831–9.
6. Looijenga LHJ, Stoop H, Biermann K. Testicular cancer: biology and biomarkers. *Virchows Arch*. 2014 Mar;464(3):301–13.
7. Kersemaekers AMF, Honecker F, Stoop H, Cools M, Molier M, Wolffenbuttel K, et al. Identification of germ cells at risk for neoplastic transformation in gonadoblastoma. *Hum Pathol*. 2005 May;36(5):512–21.
8. Cheng L, Albers P, Berney DM, Feldman DR, Daugaard G, Gilligan T, et al. Testicular cancer. *Nat Rev Dis Primer*. 2018 Dec;4(1):29.
9. Leão R, Ahmad AE, Hamilton RJ. Testicular Cancer Biomarkers: A Role for Precision Medicine in Testicular Cancer. *Clin Genitourin Cancer*. 2019 Feb;17(1):e176–83.
10. Marko J, Wolfman DJ, Aubin AL, Sesterhenn IA. Testicular Seminoma and Its Mimics: *From the Radiologic Pathology Archives*. *RadioGraphics*. 2017 Jul;37(4):1085–98.
11. Smith ZL, Werntz RP, Eggener SE. Testicular Cancer. *Med Clin North Am*. 2018 Mar;102(2):251–64.
12. Krasic J, Skara L, Ulamec M, Katusic Bojanac A, Dabelic S, Bulic-Jakus F, et al. Teratoma Growth Retardation by HDACi Treatment of the Tumor Embryonal Source. *Cancers*. 2020 Nov;12(11):3416.
13. Baroni T, Arato I, Mancuso F, Calafiore R, Luca G. On the Origin of Testicular Germ Cell Tumors: From Gonocytes to Testicular Cancer. *Front Endocrinol*. 2019 Jun 6;10:343.
14. Andreas P, Lorenzo R, Agneta N, Magnus K, Olof A. Age at Surgery for Undescended Testis and Risk of Testicular Cancer. *N Engl J Med*. 2007;7.
15. Moch H, Cubilla AL, Humphrey PA, Reuter VE, Ulbright TM. The 2016 WHO Classification of Tumours of the Urinary System and Male Genital Organs—Part A: Renal, Penile, and Testicular Tumours. *Eur Urol*. 2016 Jul;70(1):93–105.
16. Viguera-Villaseñor RM, Cortés-Trujillo L, Chávez-Saldaña M, Vázquez FG, Carrasco-Daza D, Cuevas-Alpuche O, et al. Analysis of POU5F1, c-Kit, PLAP, AP2 γ and SALL4 in gonocytes of patients with cryptorchidism. *Acta Histochem*. 2015 Oct;117(8):752–61.
17. Lamichhane A, Mukkamalla SKR. Seminoma. In: StatPearls [Internet]. Treasure Island (FL): StatPearls Publishing; 2022 [cited 2022 Jun 21]. Available from: <http://www.ncbi.nlm.nih.gov/books/NBK560513/>
18. Raos D, Krasic J, Masic S, Abramovic I, Coric M, Kruslin B, et al. In Search of TGCT Biomarkers: A Comprehensive In Silico and Histopathological Analysis. Chaudhry K, editor. *Dis Markers*. 2020 Nov 5;2020:1–18.

19. Dowling CM, Assel M, Musser JE, Meeks JJ, Sjoberg DD, Bosl G, et al. Clinical Outcome of Retroperitoneal Lymph Node Dissection after Chemotherapy in Patients with Pure Embryonal Carcinoma in the Orchiectomy Specimen. *Urology*. 2018 Apr;114:133–8.
20. Mahesh S, Mallappa M, Vithoulkas G. Embryonal Carcinoma with Immature Teratoma: A Homeopathic Case Report. *Complement Med Res*. 2018;25(2):117–21.
21. Cao D, Humphrey PA. Yolk Sac Tumor of the Testis. *J Urol*. 2011 Oct;186(4):1475–6.
22. Carver BS, Al-Ahmadie H, Sheinfeld J. Adult and Pediatric Testicular Teratoma. *Urol Clin North Am*. 2007 May;34(2):245–51.
23. Ueno T, Tanaka YO, Nagata M, Tsunoda H, Anno I, Ishikawa S, et al. Spectrum of Germ Cell Tumors: From Head to Toe. *RadioGraphics*. 2004 Mar;24(2):387–404.
24. Gori S, Porrozzzi S, Roila F, Gatta G, De Giorgi U, Marangolo M. Germ cell tumours of the testis. *Crit Rev Oncol Hematol*. 2005 Feb;53(2):141–64.
25. Reilley MJ, Pagliaro LC. Testicular Choriocarcinoma: a Rare Variant that Requires a Unique Treatment Approach. *Curr Oncol Rep*. 2015 Feb;17(2):2.
26. Stoneham S, Murray M, Thomas B, Williamson M, Sweeney C, Frazier L. AYA testis cancer: The unmet challenge. *Pediatr Blood Cancer* [Internet]. 2019 Aug [cited 2022 Jun 9];66(8). Available from: <https://onlinelibrary.wiley.com/doi/10.1002/pbc.27796>
27. Oldenburg J, Berney DM, Bokemeyer C, Climent MA, Daugaard G, Gietema JA, et al. Testicular seminoma and non-seminoma: ESMO-EURACAN Clinical Practice Guideline for diagnosis, treatment and follow-up. *Ann Oncol*. 2022 Apr;33(4):362–75.
28. Lobo J, Leão R, Jerónimo C, Henrique R. Liquid Biopsies in the Clinical Management of Germ Cell Tumor Patients: State-of-the-Art and Future Directions. *Int J Mol Sci*. 2021 Mar 6;22(5):2654.
29. Mordente A, Meucci E, Martorana GE, Silvestrini A. Cancer Biomarkers Discovery and Validation: State of the Art, Problems and Future Perspectives. In: Scatena R, editor. *Advances in Cancer Biomarkers* [Internet]. Dordrecht: Springer Netherlands; 2015 [cited 2023 Jun 8]. p. 9–26. (Advances in Experimental Medicine and Biology; vol. 867). Available from: https://link.springer.com/10.1007/978-94-017-7215-0_2
30. Dieckmann KP, Simonsen-Richter H, Kulejewski M, Anheuser P, Zecha H, Isbarn H, et al. Serum Tumour Markers in Testicular Germ Cell Tumours: Frequencies of Elevated Levels and Extents of Marker Elevation Are Significantly Associated with Clinical Parameters and with Response to Treatment. *BioMed Res Int*. 2019 May 28;2019:1–22.
31. Gilligan TD, Seidenfeld J, Basch EM, Einhorn LH, Fancher T, Smith DC, et al. American Society of Clinical Oncology Clinical Practice Guideline on Uses of Serum Tumor Markers in Adult Males With Germ Cell Tumors. *J Clin Oncol*. 2010 Jul 10;28(20):3388–404.
32. Stenman UH, Alfthan H, Hotakainen K. Human chorionic gonadotropin in cancer. *Clin Biochem*. 2004 Jul;37(7):549–61.
33. Guo G, von Meyenn F, Santos F, Chen Y, Reik W, Bertone P, et al. Naive Pluripotent Stem Cells Derived Directly from Isolated Cells of the Human Inner Cell Mass. *Stem Cell Rep*. 2016 Apr;6(4):437–46.
34. Yabuta Y, Kurimoto K, Ohinata Y, Seki Y, Saitou M. Gene Expression Dynamics During Germline Specification in Mice Identified by Quantitative Single-Cell Gene Expression Profiling. *Biol Reprod*. 2006 Nov 1;75(5):705–16.
35. Huang Y, Kim JK, Do DV, Lee C, Penfold CA, Zylicz JJ, et al. Stella modulates transcriptional and endogenous retrovirus programs during maternal-to-zygotic transition. *eLife*. 2017 Mar 21;6:e22345.

36. Waghray A, Saiz N, Jayaprakash AD, Freire AG, Papatsenko D, Pereira CF, et al. Tbx3 Controls Dppa3 Levels and Exit from Pluripotency toward Mesoderm. *Stem Cell Rep.* 2015 Jul;5(1):97–110.
37. Bibikova M, Laurent LC, Ren B, Loring JF, Fan JB. Unraveling Epigenetic Regulation in Embryonic Stem Cells. *Cell Stem Cell.* 2008 Feb;2(2):123–34.
38. Yamaguchi YL, Tanaka SS, Kumagai M, Fujimoto Y, Terabayashi T, Matsui Y, et al. Sall4 Is Essential for Mouse Primordial Germ Cell Specification by Suppressing Somatic Cell Program Genes. *Stem Cells.* 2015 Jan 1;33(1):289–300.
39. Ohinata Y, Sano M, Shigeta M, Yamanaka K, Saitou M. A comprehensive, non-invasive visualization of primordial germ cell development in mice by the Prdm1-mVenus and Dppa3-ECFP double transgenic reporter. *REPRODUCTION.* 2008 Oct;136(4):503–14.
40. Clark AT. The Stem Cell Identity of Testicular Cancer. *Stem Cell Rev.* 2007 Jul 27;3(1):49–59.
41. Nishiyama A, Nakanishi M. Navigating the DNA methylation landscape of cancer. *Trends Genet.* 2021 Nov;37(11):1012–27.
42. Giuliano CJ, Kerley-Hamilton JS, Bee T, Freemantle SJ, Manickaratnam R, Dmitrovsky E, et al. Retinoic acid represses a cassette of candidate pluripotency chromosome 12p genes during induced loss of human embryonal carcinoma tumorigenicity. *Biochim Biophys Acta BBA - Gene Struct Expr.* 2005 Oct;1731(1):48–56.
43. Bowles J, Teasdale RP, James K, Koopman P. *Dppa3* is a marker of pluripotency and has a human homologue that is expressed in germ cell tumours. *Cytogenet Genome Res.* 2003;101(3–4):261–5.
44. Clark AT, Rodriguez RT, Bodnar MS, Abeyta MJ, Cedars MI, Turek PJ, et al. Human *STELLAR*, *NANOG*, and *GDF3* Genes Are Expressed in Pluripotent Cells and Map to Chromosome 12p13, a Hotspot for Teratocarcinoma. *STEM CELLS.* 2004 Mar;22(2):169–79.

10. Životopis

Marko Gangur rođen je 4. rujna 1997. godine u Slavonskom Brodu. Nakon završene Osnovne škole "Ivane Brlić – Mažuranić", srednjoškolsko obrazovanje stekao je u Općoj gimnaziji "Matija Mesić" također u Slavonskom Brodu, te se upisao na Medicinski fakultet Sveučilišta u Zagrebu 2016. godine.

Godine 2018. pridružio se Međunarodnoj Udruzi studenata medicine Hrvatska - CroMSIC, a od 2019. godine bio je užem vodstvu lokalne podružnice udruge. Od 2021. do 2023. godine obnašao je dužnost nacionalnog koordinatora udruge. Kao student, bio je jedan od pokretača javnozdravstvenog edukativnog projekta usmjerenog na prevenciju najčešćih malignih tumora u populaciji, pod nazivom "mRAK", s naglaskom na prevenciju karcinoma uzrokovanih HPV-om te je obnašao dužnost voditelja tog projekta u razdoblju od 2019. do 2023. godine. Također, bio je član Povjerenstva Grada Zagreba za prevenciju HPV-a i drugih spolno prenosivih bolesti od lipnja 2022. do veljače 2023.

Dobitnik je rektorove nagrade za projekt "Pogled u sebe - mentalno zdravlje mladih" 2019. godine, te dekanove nagrade za projekt "Budi mRAK - Izbjegni rak!" 2021. godine. U veljači 2023. godine zapošljava se kao prvi student stažist u farmaceutskoj tvrtki AstraZeneca u Hrvatskoj.