

Mjesto i uloga laparoskopije u ginekološkoj onkologiji

Zlodi, Đurđica

Master's thesis / Diplomski rad

2015

Degree Grantor / Ustanova koja je dodijelila akademski / stručni stupanj: **University of Zagreb, School of Medicine / Sveučilište u Zagrebu, Medicinski fakultet**

Permanent link / Trajna poveznica: <https://um.nsk.hr/um:nbn:hr:105:649654>

Rights / Prava: [In copyright](#)/[Zaštićeno autorskim pravom.](#)

Download date / Datum preuzimanja: **2024-07-30**



Repository / Repozitorij:

[Dr Med - University of Zagreb School of Medicine Digital Repository](#)



**SVEUČILIŠTE U ZAGREBU
MEDICINSKI FAKULTET
SVEUČILIŠNI DIPLOMSKI STUDIJ SESTRINSTVA**

Đurđica Zlodi

**Mjesto i uloga laparoskopije u
ginekološkoj onkologiji**

DIPLOMSKI RAD



Zagreb, 2015.

**SVEUČILIŠTE U ZAGREBU
MEDICINSKI FAKULTET
SVEUČILIŠNI DIPLOMSKI STUDIJ SESTRINSTVA**

Đurđica Zlodi

**Mjesto i uloga laparoskopije u
ginekološkoj onkologiji**

DIPLOMSKI RAD

Zagreb, 2015.

Ovaj diplomski rad izrađen je Klinici za ženske bolesti porode, Zavoda za ginekološku onkologiju pod vodstvom prof.dr.sc. Ante Ćorušića i predan je na ocjenu u akademskoj godini 2014./2015.

POPIS KRATICA KORIŠTENIH U TEKSTU

1. BRCA- gen BReast CAncer
2. CA 125- Cancer antigen 125
3. CO₂ - ugljični dioksid
4. CT – Computed tomography
5. DNA – deoksiribonukleinska kiselina
6. FIGO – International Federation of Gynecology and Obstetrics
7. HIV- virus humane imunodeficijencije
8. HPV - humani papilloma virus
9. HZJZ – Hrvatski zavod za javno zdravstvo
10. LAVRH – laparoskopski asistirana vaginalna radikalna histerektomija
11. LAVRT – laparoskopski asistirana vaginalna radikalna trahelektomija
12. LVSI – lymphovascular space invasion
13. MRI- Magnetic resonance imaging
14. RTG – Radioisotope Thermoelectric Generator
15. SAD – Sjedinjene američke države

SADRŽAJ

1. UVOD.....	1
2. LAPAROSKOPIJA U GINEKOLOGIJI.....	2
2.1 Dijagnostička laparoskopija.....	2
2.2 Operativna laparoskopija.....	3
2.3 Komplikacije laparoskopije.....	3
2.4 Prednosti i nedostaci laparoskopije.....	4
2.5 Trajanje zahvata.....	5
2.6 Razvoj laparoskopije u ginekologiji.....	5
2.7 Razvoj laparoskopije u ginekološkoj onkologiji.....	6
3.1 Uzročnici i putovi širenja bolesti.....	9
3.2 Simptomi bolesti.....	12
3.3 Dijagnoza.....	13
3.4 Liječenje.....	14
3.5 Kirurško liječenje raka vrata maternice.....	15
3.6 Laparoskopski asistirana radikalna vaginalna histerektomija (LAVRH).....	16
3.7 Trahelektomija (grč. Trachelos- vrat ili šija).....	17
3.8 Laparoskopski asistirana radikalna vaginalna trahelektomija.....	18
4. RAK JAJNIKA.....	18
4.1 Rizični faktori.....	20
4.2 Putovi širenja bolesti.....	21
4.3 Simptomi bolesti.....	21
4.4 Dijagnoza raka jajnika.....	21

4.5 Liječenje	22
5. RAK TIJELA MATERNICE	24
5.1 Rizični faktori.....	24
5.2 Simptomi	24
5.3 Dijagnoza raka tijela maternice	25
5.4 Liječenje raka tijela maternice	26
5.5 Laparoskopija	28
6. TELEMEDICINA U GINEKOLOGIJI	28
6.1 Telekirurgija	28
6.2 Televideoedukacija.....	29
6.3 Televideokonzultacije	29
7. ZAKLJUČAK	30
8. ZAHVALE	31
9. LITERATURA.....	32
10. ŽIVOTOPIS	37

SAŽETAK

Mjesto i uloga laparoskopije u ginekološkoj onkologiji

Đurđica Zlodi

U ginekologiji, laparoskopija je početno razvijana isključivo kao dijagnostička metoda, navlastito u svrhu vizualizacije unutarnjeg ginekološkog sustava i to isključivo u obradi steriliteta odnosno neplodnosti. Koncem prošlog stoljeća, razvoj videoendoskopske tehnologije omogućuje razvoj operativne laparoskopije. Zadnjih dvadesetak godina laparoskopija postaje ravnopravna kirurška tehnika. Danas znamo da se oko 60% svih ginekoloških operacija može izvesti laparoskopskim pristupom. Laparoskopija je našla svoje mjesto i u području ginekološke onkologije. Ova metoda je danas opće prihvaćena kao metoda izbora u kirurškom liječenju raka tijela maternice. Naime, laparoskopska histerektomija i zdjelična limfadenektomija jednako je vrijedna kao i operacija na otvorenom trbuhu. Prednosti laparoskopije su brži oporavak pacijenta i kraći boravak u bolnici. U bolesnica s rakom vrata maternice laparoskopski pristup je moguć u stadijima bolesti IA2 i IB1. Obzirom da se u ovim slučajevima mora učiniti radikalna histerektomija i zdjelična limfadenektomija, kirurg koji se upušta u laparoskopski pristup mora biti suveren u takvim operacijama na otvorenom trbuhu. Stoga se laparoskopija u kirurškom liječenju raka vrata maternice mora izvoditi u centrima izvrsnosti, koji su tehnološki i kadrovski izuzetno dobro opremljeni. Laparoskopski se može operirati i rani karcinom jajnika, isključivo kod stadija bolesti IA. Ovdje je vrlo važno prijeoperacijski procijeniti narav i eventualnu proširenost ovarijske novotvorine. Ovaj zahvat mora se raditi isključivo u visokospecijaliziranim institucijama koje imaju mogućnost intraoperacijske hitne citološke i histološke dijagnostike. Osim toga, kirurški tim mora biti sposoban učiniti konverziju zahvata u laparotomiju, kako bi se napravio korektan kirurško patološki staging bolesti u istom aktu.

Ključne riječi: laparoskopija, uloga, ginekološka onkologija

SUMMARY

Role of laparoscopy in the treatment of gynecological cancer

Đurđica Zlodi

In gynecology, laparoscopy was initially developed exclusively as a diagnostic tool, particularly in order to visualize the internal gynecological organs, solely for the treatment of sterility or infertility. At the end of the last century, videoendoscopic technology allows development of operative laparoscopy and for the last twenty years it becomes surgical technique equal to the open surgical techniques. We now know that about 60% of all gynecological operations can be performed by laparoscopic approach. Laparoscopy also found its place in the gynecological oncology. In the surgical treatment of uterine cancer, laparoscopic approach is now widely accepted as a method of choice. The laparoscopic hysterectomy and pelvic lymphadenectomy is just as valuable as open surgery. Faster patient recovery and shorter hospital stay are advantages of laparoscopy. In patients with cervical cancer laparoscopy can be performed in the stages of the disease IA2 and IB1. In these cases radical hysterectomy and pelvic lymphadenectomy should be performed so the surgeon who engages in the laparoscopic approach must also be skilled in such operations on the open abdomen. Therefore, laparoscopy in the surgical treatment of cervical cancer must be performed in centers of excellence, with skilled surgeons and best equipment. Only in early stages of ovarian cancer (FIGO IA) laparoscopic approach is acceptable. In these cases preoperative assessment of the nature and extent of the disease is very important. This procedures must be done only in highly specialized institutions that have the ability of intraoperative emergency cytological and histological diagnosis. In addition, the surgical team must be able to make the conversion to laparotomy in order to make a correct surgical pathologic staging of disease in the same act.

Keywords: laparoscopy, role, gynecological oncology

1. UVOD

Najčešća sijela raka u ženskoj populaciji u svijetu su rak dojke i rak vrata maternice. U razvijenim su zemljama najčešća sijela raka: dojka, debelo crijevo, pluća, želudac i tijelo maternice, dok su u manje razvijenim zemljama to rak dojke, vrata maternice, želuca, pluća i rak debelog crijeva. Pojavnost (incidencija) ginekološkog raka u Svijetu varira i različita je u razvijenim zemljama u odnosu na nerazvijene dijelove Svijeta. Posebice je velika u zemljama jugozapadne Afrike, Južne Amerike i jugoistočne Azije. Što se tiče raka vrata maternice (carcinom cervixa) najčešći je u Africi, Južnoj Americi i Indiji, rak tijela maternice (carcinom endometrija) u SAD-u (Sjedinjene američke države) i rak jajnika (carcinom ovarija) u Engleskoj i SAD-u. Oko 80% smrti od raka vrata maternice godišnje u svijetu događa se u nerazvijenim zemljama i zemljama u razvoju. Isto tako pojava bolesti u zemljama u razvoju je viša nego u razvijenim zemljama (Ćorušić 2005). Zemlje sjeverne Europe imaju najnižu stopu incidencije karcinoma vrata maternice zahvaljujući organiziranim programima probira ove bolesti. U tim zemljama karcinom vrata maternice je tek na desetom mjestu svih karcinoma u žena. U Hrvatskoj je rak vrata maternice osmo po učestalosti sijelo raka u žena. U Hrvatskoj ne postoji organizirani program probira, pa u skladu s tim imamo lošije trendove kretanja mortaliteta za ovu bolest.

Uzrok raka vrata maternice je trajna infekcija Humanim papilloma virusom (HPV). To je danas najčešća spolno prenosiva bolest. Nazočnost visoko onkogenog soja HPV DNA dolazi u 99,7% od svih slučajeva raka vrata maternice i preinvazivnih lezija vrata maternice (cervikalna intraepitelna neoplazija).

Za rak tijela maternice (carcinom endometrija) karakteristična je pojava trostruko veća u razvijenim zemljama svijeta i to je najčešći ginekološki rak. Uzrok pronalazimo u povećanoj izloženosti estrogenima zbog pretilosti, kasne menopauze i očekivano dužeg trajanja života žena (Persson 2002).

Pojavnost raka jajnika raste i to najviše u razvijenim zemljama, te je ona dvostruko veća nego u nerazvijenim zemljama i zemljama u razvoju. Uzrok je u očekivano dužem trajanju života žena (Bray 1995).

Hrvatska pripada zemljama u razvoju i kao takva prati njihove trendove. Iskustva u svijetu pokazala su kako programi ranog otkrivanja ginekološkog raka imaju u konačnici veliko i zdravstveno i društveno značenje i trebaju biti uklopljeni u zdravstvenu politiku zajednice, zbog unapređenja zdravlja svih dionika u sustavu (Ćorušić 2005).

2. LAPAROSKOPIJA U GINEKOLOGIJI

Naziv laparoskopija je izvedenica od dvije grčke riječi laparos (trbušna šupljina) i scopos (gledati). Ovaj naziv je općenito prihvaćen u anglosaksonskoj literaturi. Međutim, brojni stručni i znanstveni članci objavljeni u frakofonskoj literaturi umjesto laparoskopija koriste naziv celioskopija koji je latinsko-grčka izvedenica dolazi od riječi coelom (trbušna šupljina) i scopos (gledati).

Laparoskopija je endoskopska operacija koju obavlja ginekolog u općoj anesteziji. Na taj način ginekolog ima dobar uvid u izgled i stanje svih trbušnih organa. Pomoću teleskopske optike na koju je učvršćena video kamera s izvorom hladnog svjetla na ekranu se može vidjeti stanje u truhu i cijeli proces izvođenja operacije. Laparoskopija je minimalno invazivna tehnika. Izvodi se tako da se 1 centimetar distalno od pupka uvede Veressova igla (koja ima tupi vrh), te se trbušna šupljina napuni plinom - ugljičnim dioksidom (CO₂). Nakon toga se pristupi uvođenju troakara intraumbilikalno kroz koji se uvede teleskopska optika. Potom se naprave još tri uboda, pod kontrolom optike, prvo suprapubično u medijalnoj liniji i dva lateralno u razini spine iliace anterior, manjeg promjera kroz koji se uvode instrumenti: hvataljke, škariće, elektroda i sl. Nakon toga se pristupa operaciji.

2.1 Dijagnostička laparoskopija

Izvodi se kada je potrebno pronaći uzroke tegoba u maloj zdjelici, a koje nije moguće otkriti neinvazivnom ginekološkom dijagnostikom (pregledom u spekulima, rektalnim pregledom, bimanuelnim pregledom ili ultrazvukom). Može se izvoditi zbog procjene stanja reproduktivnog sustava, kod kroničnih ili akutnih bolova, sumnje na ektopičnu trudnoću, upalnih bolesti u maloj zdjelici, endometrioze. Posebno važno mjesto ima u obradi i liječenju neplodnosti, otkrivanju raznih anomalija spolnog sustava, a prilikom dijagnostičke operacije može se izvesti i najjednostavnija laparoskopska operacija- laparoskopska sterilizacija.

2.2 Operativna laparoskopija

Ciste jajnika za koje se prijeoperacijskom obradom utvrdilo da su benigne standardni postupak liječenja je laparoskopska operacija.

Izvanmaternična trudnoća liječi se laparoskopski, ako je trudnoća smještena u jajovodu.

Liječenje raznih upalnih procesa na jajovodima, a isto tako i korekcije jajovoda u neplodnih žena.

Miomi koji su benigni tumori glatke muskulature i najčešći tumori genitalnog trakta žene, ovisno o smještaju mogu se operirati laparoskopski.

Endometrioza kao vrlo učestala bolest od koje se razboli oko 15% žena u fertilnoj dobi može se i najčešće se liječi laparoskopski.

Kod zloćudnih ginekoloških bolesti laparoskopija ima svoje mjesto. Naročito kod raka vrata maternice gdje se izvode radikalne laparoskopske operacije, zatim kod raka jajnika ranog stadija bolesti (IA), a kod raka tijela maternice je postala standardni postupak, naravno u centrima koji su opremljeni kadrovski i tehnološki.

2.3 Komplikacije laparoskopije

Moguće komplikacije povezane su s kirurškom tehnikom, ali i s iskustvom kirurga. Moguće su kao i kod svake druge operacije, unatoč iznimnoj pažnji koja se poklanja pacijentu za vrijeme zahvata. Pokazalo se da je za iskusne laparoskopske kirurge rizik od komplikacija niži od onog kod klasične kirurgije, te iznosi od 3/1000 do 5/1000 operacija.

Komplikacije mogu biti - anesteziološke

- kirurške

Anesteziološke komplikacije povezane su s povišenim tlakom u trbušnoj šupljini. Na samom početku zahvata Veressova igla i prvi instrumenti uvode se naslijepo u trbušnu šupljinu i to je kritični trenutak u svakoj laparoskopskoj operaciji zbog moguće ozljede

crijeva i velikih krvnih žila ili mokraćnog mjehura. Komplikacije su češće, a povezane su s povećanom tjelesnom masom. Primjerice zbog teške kardiorespiratorne bolesti, obilnog intraabdominalnog krvarenja, akutnog ileusa, difuznog peritonitisa i uznapredovale trudnoće. Zbog iznimno male učestalosti komplikacija, koje uostalom prate svaki zahvat u medicinskoj praksi, opravdanost i prihvatljivost laparoskopije kao tehnike kirurškog liječenja bolesnica iznimno je visoka. Duljina hospitalizacije ovisi o tipu zahvata i kreće se od jednog do tjedan dana.

S obzirom na vrijeme događanja komplikacije mogu biti:

Intraoperacijske - krvarenje zbog ozljede velikih krvnih žila, ozljeda uretera, ozljeda tankog i/ili debelog crijeva, ozljeda mokraćnog mjehura, ozljeda zdjeličnog živčevlja

Rane poslijeoperacijske – krvarenje, tromboembolija

Kasne poslijeoperacijske - ureterovaginalna fistula, vezikovaginalna fistula, disfunkcija mokraćnog mjehura, stenoza uretera, limfocista, edemi nogu, rektovaginalna fistula

2.4 Prednosti i nedostaci laparoskopije

Prednosti

Zbog manje ozljede organizma smanjen je biološki hipermetabolički odgovor pa je oporavak bolesnice brži. Minimalno oštećenje trbušne stijenke stvara manju poslijeoperacijsku bol, ventilacija pluća je bolja, jer se koriste trbušni mišići i bolesnica može lakše i dublje disati. Poslijeoperacijski ileus je kraćeg trajanja, jer se peristaltika crijeva uspostavlja između prvog i drugog dana, i to bez stimulacije. Nastanak priraslica u trbušnoj šupljini manji je nego kod klasično izvedenih operacija zbog smanjenog općeg upalnog odgovora, a time je uklonjena mogućnost opstrukcije tankog crijeva.

Smanjen je nastanak komplikacija rane, poput seroma, infekcije, hematoma, kila. Bolesnica je nakon zahvata brzo mobilizirana. Hiperkoagulabilnost krvi je manja zbog manjeg stresa, što pridonosi minimalnoj opasnosti za nastanak duboke venske tromboze i plućne embolije.

Vrijeme boravka u bolnici je skraćeno, što bitno smanjuje trošak. Manji je invaliditet.

Nedostaci

Potrebitost stalne i kontinuirane edukacije za cijeli operacijski tim, ekstremna skupoća endoskopske opreme i instrumentarija, te potrebnih pratećih sredstava. Na samom početku veliko ulaganje, ali u konačnici veća ušteda za zdravstvo i društvo u cjelini.

2.5 Trajanje zahvata

Trajanje zahvata varira od nekoliko minuta pa do nekoliko sati i ovisi o tipu zahvata i indikaciji, iskustvu i vještini kirurga, uvježbanosti cjelokupnog operacijskog tima, raznolikosti i specifičnosti endoskopske opreme. Operacije u ginekološkoj onkologiji su dugotrajne, složene i teške, te u skladu s tim i traju. Smatra se da je optimalno vrijeme endoskopske operacije u ginekološkoj onkologiji manje od 240 minuta, a maksimalno 360 minuta. Sve drugo nema opravdanje i štetno je za bolesnicu.

2.6 Razvoj laparoskopije u ginekologiji

Početak endoskopske kirurgije napravio je Bozzini početkom 19. stoljeća, ali metoda nije bila prihvaćena zbog tehničkih poteškoća (Kopjar 2004). Endoskopičari su bili u nemogućoj situaciji, jer nisu mogli doći do direktnog prikaza, a problem je bilo osvjetljenje trbušne šupljine. Tijekom prošlog stoljeća pomalo su se riješili tehnički problemi. Trendelenburgov položaj, uvođenje ugljičnog dioksida (CO₂) za napuhivanje, Veressova igla za postizanje pneumoperitoneja, mogućnost zaustavljanja krvarenja koagulacijom bipolarnom

strujom predstavljaju revolucionarne novosti i brz razvoj endoskopske kirurgije. Pedesetih godina počinje uvođenje endoskopije u mnoge bolnice, ali ponajprije kao dijagnostičke metode. Najjednostavniji pristup u malu zdjelicu i Douglasov prostor bio je stražnja kolpotomija, no ona je imala nedostatak dobrog prikaza anatomskih struktura zbog crijeva i nemogućnosti uvođenja instrumenata.

Decker preporučuje uvođenje optike kroz stražnji forniks vagine, te namještanje bolesnice u koljeno-rameni položaj. Na taj način bi se intraabdominalni organi prebacili u gornji abdomen, a mala zdjelica bi se prikazala slobodna. Metoda je imala mnoge nedostatke, a ponajprije bila je otežana anestezija, kao i samo namještanje bolesnice.

Palmer je 1964. godine uveo optiku također kroz stražnji forniks vagine, ali bolesnica je u ginekološkom položaju. Prije početka operacije se učini umjetni pneumoperitonej, te ima mogućnost dobrog pregleda organa u maloj zdjelici. Kad se bolesnicu još postavi u Trendelenburgov položaj doprinosi premještanju organa u gornji abdomen.

Semm ima najveće zasluge za ubrzani razvoj endoskopske kirurgije. Na osnovu njegovih ideja konstruirani su mnogi aparati, a i instrumentarij za endoskopske operacije. Izumio je automatski regulator insuflacije plina i na taj način je počeo kontrolirati tlak u trbušnoj šupljini. Usavršio je brojne laparoskopske instrumente: kukasta kliješta, endo-omču za postavljanje čvorova unutar i izvan trbuha, iglodržače, mikroškare, te sustav za ispiranje trbuha. Smatraju ga i ocem moderne laparoskopije. Između ostalog, on je izveo prvu laparoskopsku apendektomiju uopće 1988. godine.

Riech je napravio prvu laparoskopsku histerektomiju 1989. godine.

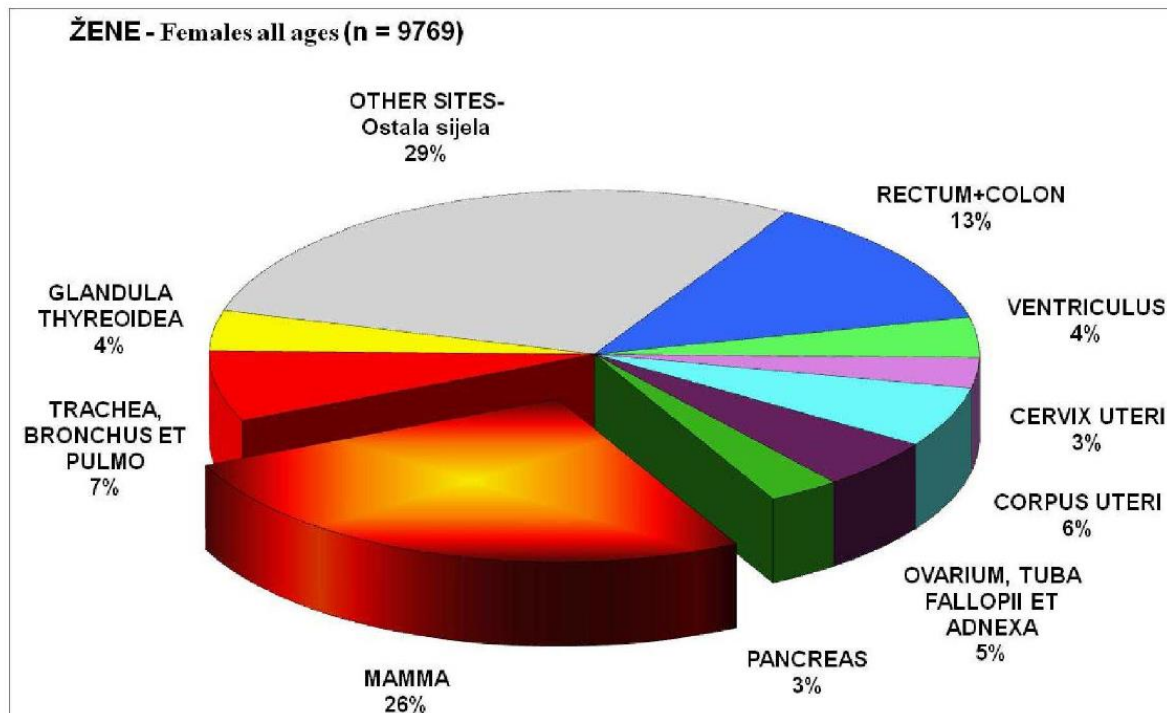
2.7 Razvoj laparoskopije u ginekološkoj onkologiji

Još davne 1895. godine Ries je pretpostavio da bi uklanjanje ilijakalnih limfnih čvorova trebalo biti ključni dio kirurškog liječenja karcinoma vrata maternice. Tijekom vremena pojedini su autori kombinirali limfadenektomiju s radikalnom vaginalnom histerektomijom. Stoeckel je u pojedinim slučajevima kombinirao radikalnu vaginalnu histerektomiju s transperitonealnom zdjeličnom limfadenektomijom. Mitra u Indiji i Navratil

u Austriji kombiniraju ekstraperitonealnu limfadenektomiju po Nathansonu s vaginalnom radikalnom histerektomijom. Mitra je ekstraperitonejsku limfadenektomiju radio tri tjedna nakon vaginalne operacije. Ovu metodu u Europi su prihvatili van Bastiianse i Inquilla. Međutim, te operativne tehnike nisu bile općeprihvaćene, jer je u to vrijeme Wertheimova operacija bila „zlatni standard“ u kirurškom liječenju karcinoma vrata maternice. Upravo stoga vaginalna radikalna operacija je dugo vremena bila „zapostavljena“ u liječenju karcinoma vrata maternice. Razvoj laparoskopije omogućio je reafirmaciju radikalne vaginalne histerektomije. Bartel je 1969. godine opisao zdjeličnu retroperitoneoskopiju. Koristeći Carlensov medijastinoskop modificiran po Massenu kroz incizijski rez uz spinu illiacu anterior istražio je retroperitonealni prostor ventralno od spine. Wittmoser je 1973. godine u retroperitoneum insuflirao CO₂ kako bi imao bolji pregled pri izvođenju lumbalne simpatikotomije. Tijekom godina tehnika retroperitoneoskopije je poboljšavana i Dargent je 1987. godine koristeći pelviskop (laparoskop) prvi učinio retroperitonealnu interilijakalnu limfadenektomiju u istom aktu s radikalnom vaginalnom histerektomijom. Tako je prvi aktualizirao proširenu vaginalnu histerektomiju. Dvije godine poslije Querleu uvodi transperitonealnu zdjeličnu limfadenektomiju laparoskopskim putem. On laparoskopski odstranjuje „interiliacal lymph node packet“ između arterije umbilicalis i vene iliace externe. Canis je 1990. godine prvi objavio „endoskopsku radikalnu histerektomiju tip II“. Godinu dana poslije Querleu objavljuje „laparoskopsku asistiranu vaginalnu radikalnu histerektomiju po Schauti“. U to vrijeme Dargent poboljšava tehniku operiranja, laparoskopski resekira proksimalni i dorzalni dio lateralnih parametrija, vaginalnim putem preparira uretere i tu operaciju standardizira 1992. godine kao laparoskopski asistiranu vaginalnu radikalnu histerektomiju (LAVRH). Childers 1992. godine i Querleu 1993. godine izvještavaju o laparoskopskoj paraaortalnoj limfadenektomiji u liječenju karcinoma vrata maternice.

3. RAK VRATA MATERNICE

Maligni tumor lokaliziran na portio vaginalis uteri ili u cervikalnom kanalu. Rak vrata maternice spada u grupu malignih bolesti koje je moguće prevenirati, zato što je dostupan ranoj dijagnostici i svim metodama organizirana probira, te nije prihvatljiva visoka incidencija, a pogotovo ne smrtni ishod od ove bolesti. Rak vrata maternice zauzima treće mjesto po učestalosti svih malignoma ženskog reproduktivnog sustava. U Hrvatskoj je odmah iza raka tijela maternice i raka jajnika. Gledajući na godišnjoj razini otkrije se oko 450 novooboljelih na 100.000 žena (Slika 1).

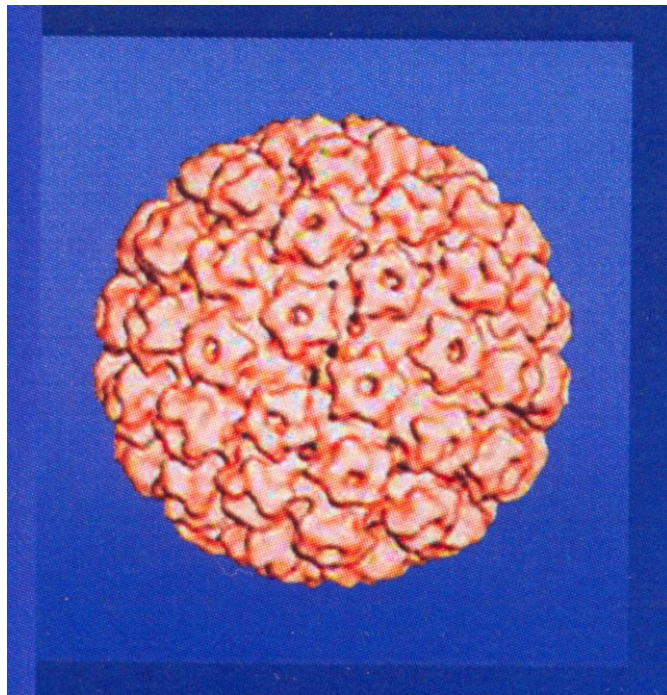


Slika 1. Najčešća sijela raka u žena u Hrvatskoj u 2013. godini

Izvor: HZJZ (2015) Incidencija raka u Hrvatskoj u 2013. godini, http://www.hzjz.hr/wp-content/uploads/2013/11/Bilten-2013_final.pdf

3.1 Uzročnici i putovi širenja bolesti

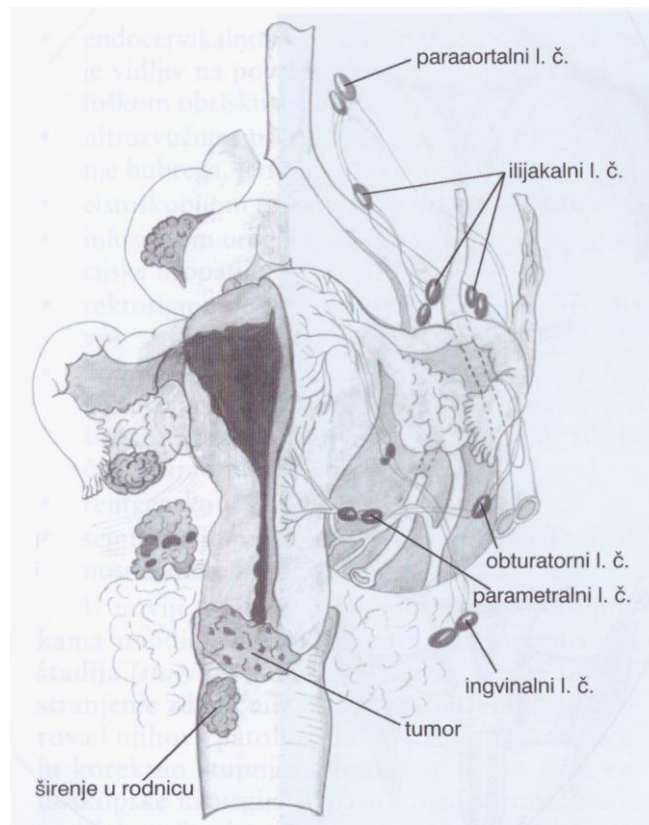
Smatra se da je primarni uzrok raka vrata maternice trajna infekcija humanim papiloma virusom (HPV) (Slika 2). HPV infekcije koje su stečene na početku seksualnog života, naročito uzrokovane visokorizičnim sojevima izazivaju stanične promjene koje dugotrajnom i neliječenom infekcijom rezultiraju nastankom karcinoma vrata maternice. Dokazano je da je infekcija tipovima virusa HPV 16 i HPV 18 zajedno povezana sa pojavom karcinoma vrata maternice u 73 % slučajeva (Pettifer 2008).



Slika 2. Struktura HPV- DNA

Karcinom vrata maternice širi se urastanjem u okolno tkivo i to limfogenim i hematogenim putem. Smatra se naime da smjer širenja bolesti nije predvidljiv, te da se bolest može širiti obrnutim redoslijedom (Henriksen 1950). Tumorske stanice prolaze u parametrija preko parametrijskih limfnih prostora, što uzrokuje povećanje tih prostora te dovodi do spajanja sa susjednim parametralnim limfnim čvorovima, a to rezultira skvrčavanjem i skraćenjem parametrija koja postaju vrlo tvrda i bolna (Disaia 2002).

Limfatični put širenja bolesti odnosi se na regionalne limfne čvorove (Slika 3). To su parametralni, obturatorni, presakralni i limfni čvorovi uz unutarnju ilijakalnu arteriju. Drugi su limfni čvorovi uz zajedničku ilijačnu arteriju, preponski i paraaortalni limfni čvorovi.



Slika 3. Limfogeno širenje karcinoma vrata maternice

Izvor: Ćorušić A, Babić D, Šamija M, Šobat H. (2005) Ginekološka onkologija, Medicinska naklada, Zagreb

Hematogeno uglavnom se metastaze mogu naći u plućima i mozgu.

Za razumijevanje opsega bolesti, najadekvatnijeg liječenja bolesnica, praćenja bolesnica potrebno je znati FIGO klasifikaciju ove bolesti (Slika 4).

TNM	FIGO	Kirurškopatološki nalaz / Surgical-pathology findings
TX		Prisutnost primarnog tumora ne može se procijeniti / Primary tumor cannot be assessed
T0		Nema dokaza primarnog tumora / No evidence of primary tumor
Tis		Ca <i>in situ</i> (preinvazivni karcinom) / Carcinoma <i>in situ</i>
T1	I	Invazivni rak vrata maternice ograničen na maternicu / Cervical carcinoma confined to cervix
T1a	IA	Invazivni karcinom dijagnosticiran samo mikroskopski s maksimalnom invazijom u stromu do dubine od 5 mm i maksimalnim horizontalnim širenjem od 7 mm / Invasive carcinoma diagnosed only by microscopy. Stromal invasion with a maximum depth of 5 mm measured from the base of the epithelium and a horizontal spread of 7 mm or less
T1a1	IA1	Invazija u stromu ≤ 3 mm u dubinu, horizontalno širenje ≤ 7 mm / Measured stromal invasion ≤ 3 mm with a horizontal spread ≤ 7 mm
T1a2	IA2	Invazija u stromu > 3 mm, ali ≤ 5 mm, horizontalno širenje ≤ 7 mm / Measured stromal invasion > 3 mm but ≤ 5 mm with a horizontal spread ≤ 7 mm
T1b	IB	Klinički vidljiva lezija ograničena na cerviks ili mikroskopska lezija veća od stadija IA2 / Clinically visible lesion confined to the cervix or microscopic lesion greater than IA2
T1b1	IB1	Klinički vidljiva lezija ≤ 4 cm u najvećoj dimenziji / Clinically visible lesion ≤ 4 cm in greatest dimension
T1b2	IB2	Klinički vidljiva lezija > 4 cm u najvećoj dimenziji / Clinically visible lesion > 4 cm in greatest dimension
T2	II	Tumor vrata maternice koji se širi izvan nje, ali ne do zidova zdjelice ili u donju trećinu vagine / Cervical carcinoma invades beyond uterus but not to pelvic wall or to lower third of vagina
T2a	IIA	Tumor se ne širi na parametrije / Tumor without parametrial invasion
T2a1	IIA1	Klinički vidljiva lezija ≤ 4 cm u najvećoj dimenziji / Clinically visible lesion ≤ 4 cm in greatest dimension
T2a2	IIA2	Klinički vidljiva lezija > 4 cm u najvećoj dimenziji / Clinically visible lesion > 4 cm in greatest dimension
T2b	IIB	Tumor se širi na parametrije / Tumor with parametrial invasion
T3	III	Tumor vrata maternice širi se do zidova zdjelice i/ili u donju trećinu vagine i/ili uzrokuje hidronefrozu ili zatajenje bubrega / Tumor extends to pelvic wall and/or involves lower third of vagina and/or causes hydronephrosis or nonfunctioning kidney
T3a	IIIA	Tumor se širi na donju trećinu vagine, ali ne ide do zidova zdjelice / Tumor involves lower third of vagina, no extension to pelvic wall
T3b	IIIB	Tumor se širi do zidova zdjelice i/ili uzrokuje hidronefrozu i/ili zatajenje bubrega / Tumor extends to pelvic wall and/or causes hydronephrosis and/or nonfunctioning kidney
T4	IVA	Tumor se širi na sluznicu mokraćnog mjehura i/ili rektuma i/ili se širi izvan male zdjelice / Tumor invades mucosa of bladder and/or extends beyond true pelvis
NX		Ne može se procijeniti status regionalnih limfnih čvorova / Regional lymph nodes cannot be assessed
N0		Nema presadnica u regionalnim limfnim čvorovima / No regional lymph node metastasis
N1		Prisutne su presadnice u regionalnim limfnim čvorovima / Regional lymph node metastases
M0		Nema udaljenih presadnica / No distant metastasis
M1	IVB	Prisutne su udaljene presadnice / Distant metastases

Slika 4. TNM i FIGO – klasifikacija tumora vrata maternice

Izvor: Vrdoljak E, Haller H, Ćorušić A, Boraska Jelavić T, Matković V, Strinić T, Karnjuš-Begonja R, Barišić D, Tomić S, Babić D, Kukura V, Petrić Miše B, Štern Padovan R, Matić M, Puljiz M, Krašević M, Fröbe A, Topolovec Z, Hajredini A, Vrdoljak-Mozetič D. Mamula O, Krivak Bolanča I, Brnčić-Fischer A (2013) Kliničke upute za dijagnostiku, liječenje i praćenje bolesnica oboljelih od raka vrata maternice hrvatskoga onkološkog društva i hrvatskog društva za ginekologiju i opstetriciju hrvatskoga liječničkog zbora te hrvatskoga ginekološkoonkološkog društva <http://lijecnicki-vjesnik.hlz.hr/attachments/article/639>

3.2 Simptomi bolesti

Bolest se najčešće pojavljuje između 40. i 55. godine života, a može i ranije. Žene koje oboljevaju od ove bolesti su:

- žene nižeg socioekonomskog statusa
- rodile su prije 20. godine života
- spolno su postale aktivne prije 17. godine
- imale su više partnera ili je partner imao više partnerica
- najčešće su to bili nezaštićeni spolni odnosi
- u ginekološkoj anamnezi i spolno prenosive bolesti (Chlamydia trachomatis, Herpes simplex virus)
- infekcija HIV-om
- pušenje cigareta
- dugotrajno uzimanje oralnih kontraceptiva
- velik broj trudnoća i poroda
- prehrana s malo voća i povrća

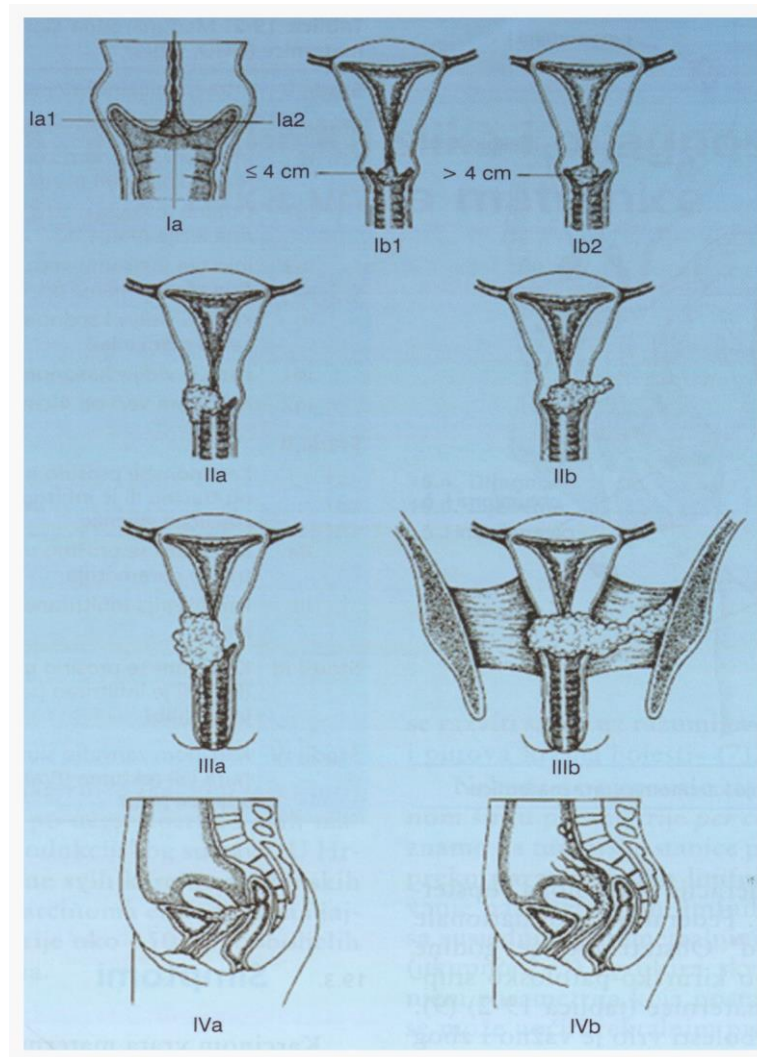
Prvi znak bolesti je sukrvav iscjedak iz rodnice nevezano za menstruacijski ciklus. To povremeno i bezbolno krvarenje može biti nakon koitusa ili kupanja. Napredovanjem bolesti krvarenja su učestalija, obilnija i duže traju, a pojavljuju se i bolovi najviše u križima, kukovima, i natkoljenicama kao posljedica širenja bolesti u zdjelici (Slika 5). Uzrok je pritisak na opturatorni i ishijadični živac. Učestala je i pojava dizurije zbog prodora u prednja parametrija, a zbog blokade limfne drenaže i kompresije na zdjelčne vene dolazi do edema nogu. Simptomi uznapredovale bolesti su i opstruktivska uropatija, a također i hematurija, krvava stolica i ekstremna krvarenja iz rodnice u preterminalnoj fazi bolesti. Bolesnica je blijeda, općeg lošeg stanja, u hipovolemijskom šoku, mršava (Shingleton 1995).

3.3 Dijagnoza

Postavlja se uobičajenim:

- Ginekološkim pregledom u spekulima
- Rektalnim pregledom
- Kolposkopijom
- Biopsijom vrata maternice
- Endocervikalnom kiretažom
- Ultrazvukom zdjelice i trbuha

Kirurško patološko određivanje stadija za I i II stadij bolesti prediktor je uspješnog liječenja, posebice laparoskopskim pristupom (Markman 1997).



Slika 5. Prikaz proširenosti karcinoma vrata maternice

Izvor: Ćorušić A, Babić D, Šamija M, Šobat H.(2005) Ginekološka onkologija, Medicinska naklada, Zagreb

3.4 Liječenje

Liječenje raka vrata maternice ovisi o stadiju bolesti, a može biti:

- Kirurško
- Zračenjem
- Kemoterapijsko

- Kombinirano (kemoiradijacija)

Izbor liječenja ovisi o kliničkom stadiju i o postupniku liječenja za tu bolest. Odluku o izboru liječenja donosi se na onkološko – ginekološkom konziliju. U posljednje vrijeme dolazi do prijepora između ginekologa i radioterapeuta koji daju različita rješenja za iste stadije bolesti, konkretno za stadij I i II. U konačnici bez obzira na razmomilaženja u mišljenju postupa se u najboljem interesu za bolesnicu, a rezultati preživljenja su gotovo isti bez obzira bilo primarno liječenje kirurško ili radioterapijsko. Bitno je to da se ne mogu kombinirati oba radikalna liječenja, a komplikacije postoje i kod radioterapijskog liječenja (Šamija 1996) i kod primarnog kirurškog liječenja (Gordon 1995). Pitanje ostaje koja su teža za bolesnicu.

Uspoređujući rezultate eminentnih stručnjaka za to područje uočava se da nema bitne razlike u petogodišnjem preživljenju bolesnica od ove bolesti (Fletcher 1971).

Autor	Broj bolesnica	Preživljenje (5 g.)	Autor	Broj bolesnica	Preživljenje (5 g.)
Fletcher	973	83,5%	Burghardt	478	79,1%
Horiot	614	81,0%	Christensen	168	82,0%
Kottmeier	1.576	78,9%	Delgado	645	80,0%
Perez	410	77,8%	Hoskins	56	84,0%
			Lee	342	79,8%
			Van Nagel	233	82,5%
	3.212	80,3%		1.922	81,2%

Slika 6.

Slika 7.

Slika 6. Karcinom vrata maternice – primarno liječenje zračenjem

Slika 7. Karcinom vrata maternice – primarno kirurško liječenje

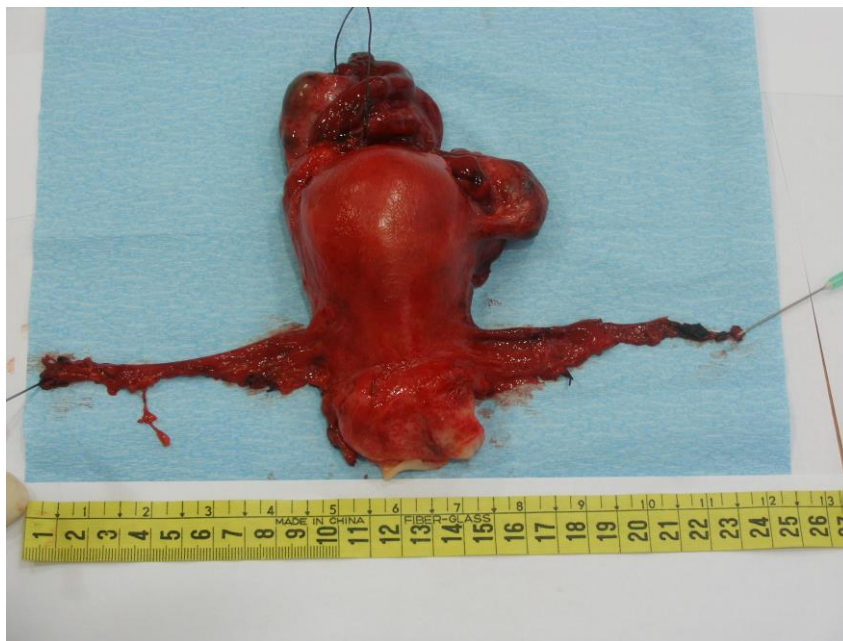Izvor: Ćorušić A, Babić D, Šamija M, Šobat H.(2005) Ginekološka onkologija, Medicinska naklada, Zagreb

3.5 Kirurško liječenje raka vrata maternice

Kirurško liječenje raka vrata maternice seže još u 16. i 17. stoljeće. Pare i Tulpius su radili amputaciju vrata maternice, a Schroder je 1878. godine predlagao visoku amputaciju do u zdravo tkivo cerviksa. Clarc i Rumph su 1895 izvjestili o abdominalnoj

histerektomiji s zdjeličnom limfadenektomijom. Werthheim je 1898. godine napravio prvu radikalnu histerektomiju s resekcijom parametrija i zdjeličnom limfadenektomijom. Početkom 20. stoljeća točnije 1902. godine Schauta je napravio radikalnu histerektomiju vaginalnim putem (Ćorušić 2005).

U današnje vrijeme većina ginekologa u kirurškom liječenju raka vrata maternice pridržava se klasifikacije proširene histerektomije po Rutledgeu iz 1974. godine (Rutledge, Meigs 1951). Ova klasifikacija prihvaćena je u većini europskih zemalja, SAD-u i Japanu.



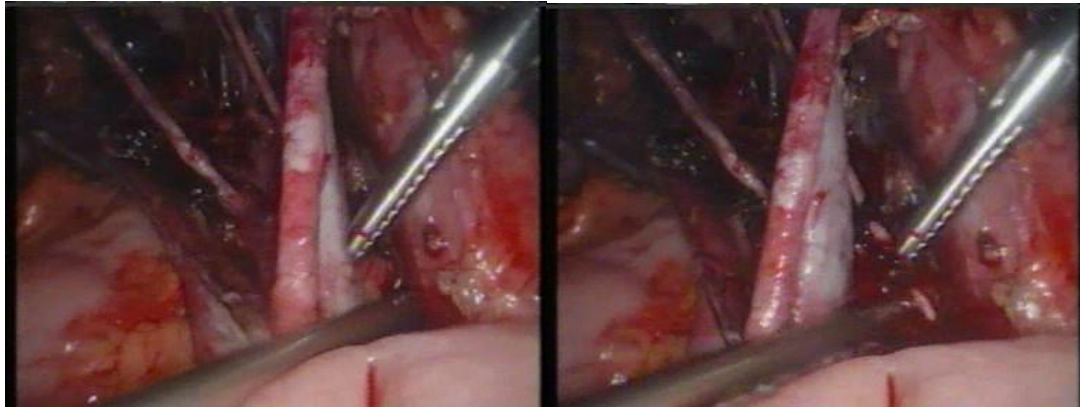
Slika 8. Preparat nakon radikalne histerektomije s prikazanim parametrijima

Izvor: Predavanje prof. A. Ćorušić (2014) 15. Hrvatski poslijediplomski tečaj ginekološke kirurgije i endoskopije s međunarodnim sudjelovanjem I. kategorije „Kurt Semm“

3.6 Laparoskopski asistirana radikalna vaginalna histerektomija (LAVRH)

S obzirom na vrtoglavu brzinu kojom se razvila endoskopska kirurgija zadnje desetljeće 20. stoljeća u kirurškom liječenju raka vrata maternice, primjenjuje se kombinirani pristup pogotovo kod stadija bolesti IA2, IB i IIA. Laparoskopski se odstrane paraaortalni i zdjelični limfni čvorovi, nakon toga se radi klasična Schautina radikalna

histerektomija vaginalnim putem (Slika 9 i 10). Tijekom zahvata „ex tempore“ odstranjeni limfni čvorovi se patohistološki pregledaju. Ukoliko se nađe metastaza u limfnom čvoru, operacija se prekida i bolesnica se upućuje na kemoiradijacijsko liječenje. Ukoliko u limfnim čvorovima nema metastaza nastavlja se s operacijom dalje tj. radikalnom vaginalnom histerektomijom. Ako se u redovitom patohistološkom pregledu postoperativno ipak nađe proširena bolest tada se bolesnica upućuje na dodatno liječenje radioterapijom, kemoterapijom ili kemoiradijacijom.



Slika 9. Zdjelična limfadenektomija Slika 10. Zdjelična limfadenektomija

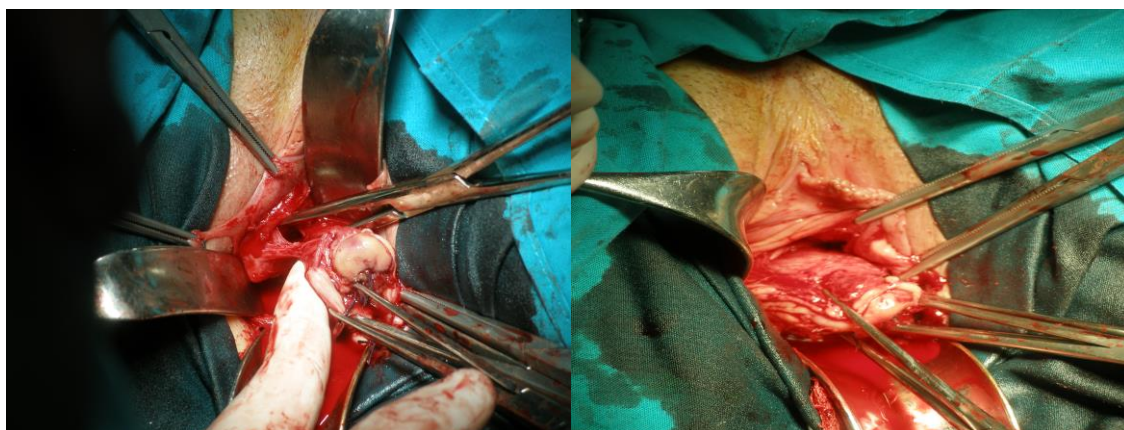
Izvor: Predavanje prof. A. Ćorušić (2014) 15. Hrvatski poslijediplomski tečaj ginekološke kirurgije i endoskopije s međunarodnim sudjelovanjem I. kategorije „Kurt Semm“

3.7 Trahelektomija (grč. *Trachelos- vrat ili šija*)

Zadnjih godina dosta često se radi kod mladih bolesnica koje imaju još namjeru rađati, a stadij bolesti je IA2 mikroinvazivni karcinom i rani IB1 ako je tumor u promjeru manji od 2 cm. Ovom operacijom se odstrani vrat maternice, proksimalna četvrtina rodnice i medijalna polovica parametrija. Potom se provjerava status limfnih čvorova laparoskopskom limfadenektomijom. Prvi je 1995. godine Dargent izvjestio o ovoj radikalnoj vaginalnoj operaciji čuvajući tijelo maternice. U dostupnoj literaturi postoje opisane uredne trudnoće i porodi uz preventivnu serklažu (Gordon 1995).

3.8 Laparoskopski asistirana radikalna vaginalna trahelektomija

Radi se obično kod mlađih bolesnica koje imaju tumor na cerviksu manji od 2 cm i manje od 35 godina. Ovom operacijom se odstrane zdjelični limfni čvorovi i vaginalnim putem se odstrani vrat maternice, dio parametrija i dio rodnice (Childers 1996). Kod tih bolesnica vjerojatnost za recidiv bolesti ravna je nuli, ako su parametrija, limfni čvorovi i LVSI negativni (zauzetost limfokapilarnih prostora). Potrebno je opreznije pristupiti tumorima većim od 2 cm, jer je kod ovih bolesnica šansa za recidiv bolesti 15%, unatoč negativnim limfnim čvorovima i negativnom LVSI.



Slika 11. Vaginalna trahelektomija

Slika 12. Vaginalna trahelektomija

Izvor : Predavanje prof A. Ćorušić (2014) 15. Hrvatski poslijediplomski tečaj ginekološke kirurgije i endoskopije s međunarodnim sudjelovanjem I. kategorije „Kurt Semm“

4. RAK JAJNIKA

Stopa incidencije raka jajnika dvostruko je veća u razvijenim zemljama, nego u zemljama u razvoju. U Europi najveću incidenciju imaju zemlje sjeverne Europe, a najnižu zemlje istočne i južne Europe. Najčešće obolijevaju starije žene iznad 65. godine života. U Hrvatskoj rak jajnika je četvrto najčešće sijelo raka u žena, obolijeva 24 na 100.000 žena (HZJZ 2015). Mortalitet je vrlo visok gledajući petogodišnje preživljenje i tek u zadnjem desetljeću uočava se poboljšanje. Analize velikog broja karcinoma jajnika potvrdile su

anatomsku proširenost bolesti ili stadij kao najjači i neovisni prognostički pokazatelj. Stoga je FIGO zloćudne tumore jajnika klasificirala u četiri stadija (Slika 13).

Tablica – Table 1. *TNM i FIGO-klasifikacija raka jajnika / TNM and FIGO staging of ovarian cancer*

TNM	FIGO	
TX		Prisutnost primarnog tumora ne može se procijeniti / Primary tumor cannot be assessed
T0		Nema dokaza postojanja primarnog tumora / No evidence of primary tumor
T1	I	Tumor ograničen na jajnike / Tumor limited to ovaries
T1a	IA	Tumor ograničen na jedan jajnik; bez zloćudnih stanica u ascitesu; bez tumora na vanjskoj površini jajnika; intaktna kapsula jajnika / Tumor limited to one ovary; no malignant cells in ascites; no tumor on ovarian surface; capsule intact
T1b	IB	Tumor na oba jajnika; bez zloćudnih stanica u ascitesu; intaktna kapsula jajnika / Tumor limited to both ovaries; no malignant cells in ascites, capsule intact
T1c	IC	Tumor jajnika stadija IA ili IB, ali s tumorom na površini jednog ili obaju jajnika ili puknute kapsule jajnika, ili zloćudnim stanicama u ascitesu ili pozitivnim peritonealnim ispirkom / Tumor limited to one or both ovaries with any of the following; capsules ruptured, tumor on ovarian surface, malignant cells in ascites or peritoneal washings
T2	II	Tumor zahvaća jedan ili oba jajnika sa širenjem na tkivo zdjelice / Tumor involves one or both ovaries with pelvic extension
T2a	IIA	Širenje na i/ili presadnice u maternicu i/ili jajovode / Extension and/or implants on uterus and/or tubes
T2b	IIB	Širenje tumora na drugo zdjelično tkivo / Extension to and/or implants on other pelvic tissues
T2c	IIC	Tumor stadija IIA ili IIB, ali s tumorom na površini jednog ili obaju jajnika i/ili puknutom kapsulom i/ili zloćudnim stanicama u ascitesu i/ili pozitivnim peritonealnim ispirkom / Tumor stage IIA or IIB, but tumor on surface of one or both ovaries and/or malignant cells in ascites and/or peritoneal washings
T3	III	Tumor ograničen na jedan ili oba jajnika s histološki potvrđenim peritonealnim implantatima izvan zdjelice i/ili pozitivnim regionalnim limfnim čvorovima. Površinske jetrene presadnice stadij su III. Tumor ograničen na zdjelicu, ali s histološki potvrđenim širenjem na tanko crijevo ili omentum. / Tumor involves one or both ovaries with histologically confirmed peritoneal metastases outside of the pelvis and/or positive regional lymph nodes. Surface liver metastases represent stage III.
T3a	IIIA	Mikroskopske peritonealne presadnice izvan zdjelice / Microscopic peritoneal metastases beyond the pelvis
T3b	IIIB	Peritonealni implantati izvan zdjelice veličine do 2 cm u najvećem promjeru / Macroscopic peritoneal metastases beyond the pelvis in greatest dimension
T3c	IIIC	Peritonealne presadnice izvan zdjelice promjera većeg od 2 cm i/ili zahvaćeni regionalni limfni čvorovi / Peritoneal metastases beyond pelvis more than 2 cm in greatest dimension and/or regional lymph node metastases
T4	IV	Prisutnost udaljenih presadnica (isključujući peritonealne presadnice). Ako postoji pleuralni izljev, mora postojati citološka potvrda zloćudnih stanica da bi se pridijelio stadij IV / Distant metastases (excluding peritoneal metastases). Pleural effusion must have positive cytology for M1 stage.
Regionalni limfni čvorovi (N) / Regional lymph nodes		
NX		Status limfnih čvorova ne može se procijeniti / Regional lymph nodes cannot be assessed
N0		Regionalni limfni čvorovi nisu zahvaćeni / No regional lymph node metastasis
N1	IIIC	Zahvaćeni regionalni limfni čvorovi / Regional lymph node metastases
Udaljene presadnice (M) / Distant metastases		
M0		Nema udaljenih presadnica / No distant metastases
M1	IV	Prisutne udaljene presadnice (isključuju se peritonealne presadnice) / Distant metastases (excludes peritoneal metastases)

Slika 13. *TMN i FIGO-klasifikacija raka jajnika*

Izvor: Matković V., Haller H., Vrdoljak E., Ćorušić A., Boraska Jelavčić T., Strinić T., Karnjuš-Begonja R., Barišić D., Tomić S., Kukura V., Ban M., Štern Padovan R., Matić M., Lide Škalec S., Topolovec Z., Mrčela M., Zekan J., Fröbe A., Hajredini A., Babić D., Mamula O., Brnčić-Fischer A., Vojnović Ž., Šundov D. (2013) Kliničke upute za dijagnostiku, liječenje i praćenje bolesnica oboljelih od raka jajnika hrvatskoga onkološkog društva i hrvatskog društva za ginekologiju i opstetriciju hrvatskoga liječničkog zbora te hrvatskoga ginekološkoonkološkog društva <http://lijecnicki-vjesnik.hlz.hr/attachments/article/641>

Uzrok bolesti nije poznat, no međutim određene epidemiološke studije ukazuju na određene rizične faktore koji se povezuju s nastankom raka jajnika.

4.1 Rizični faktori

- Menarhe prije 12. godine i menopauza nakon 50. godine
- Prvo dijete nakon 30. godine ili nerotkinja
- Nadomjesna terapija estrogenima duže od 5 godina
- Uzimanje lijekova za plodnost
- Prehrana bogata mastima i rafiniranim ugljikovodicima
- Rak dojke u anamnezi
- Genetski čimbenici

U etiologiji nasljednog raka važnu ulogu imaju mutacije gena BRCA1 i BRCA 2. Nasljedne mutacije tih gena odgovorne su za 9% slučajeva raka jajnika.

S druge strane smatra se da veći broj poroda, dojenje, upotreba oralnih kontraceptiva, histerektomija i podvezivanje jajovoda smanjuju rizik od nastanka raka jajnika.

4.2 Putovi širenja bolesti

Bolest se uglavnom širi transcelomno. Tumorski implantati se tipično pojavljuju po serozi donjeg dijela trbušne šupljine i male zdjelice, u subserozi veziva i masnom tkivu omentuma, te po dijafragmi i Glissonovoj čahuri jetre. Limfogeno mogu se naći u zdjeličnim i/ili paraaortalnim limfnim čvorovima. U uznapredovaloj fazi bolesti limfatičnim transdijafragmalnim putem presadnice ulaze u pleuralnu šupljinu te uzrokuju karcinozu pleure i izljev. To se naziva lažni Meigsov sindrom (Jukić 1999). Hematogeno, tumor se rasipa u jetru i pluća.

4.3 Simptomi bolesti

U samom početku bolesti nema specifičnih simptoma, osim nelagode u trbuhu i pritiska na okolne organe. Kasnije u uznapredovalom stadiju bolesti uzrokuju:

- Rast trbuha (zbog ascitesa)
- Bol u trbuhu
- Smetnje s disanjem (zbog pritiska tumora i ascitesa na dijafragmu)
- Malaksalost, gubitak na tjelesnoj težini

4.4 Dijagnoza raka jajnika

Postavlja se na temelju:

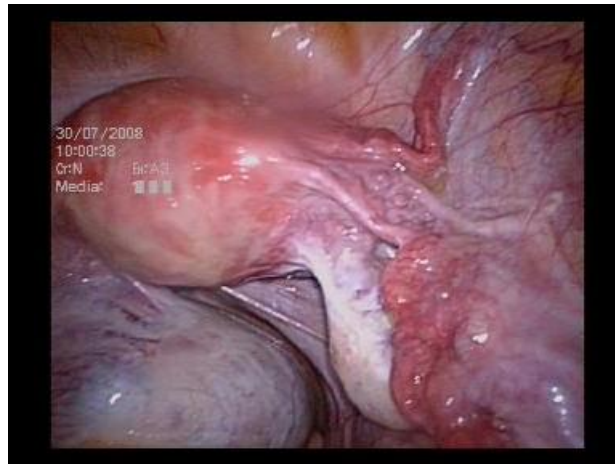- Detaljno uzete anamneze (osobne i obiteljske)
- Izvanjske palpacije trbuha
- Bimanualne pretrage zdjelice

- Ultrazvuka
- UZV 3D/4D
- Serumske vrijednosti CA 125
- Rendgenske snimke pluća
- Kolonoskopije i pasaže crijeva
- Kompjuterizirane tomografije i magnetske rezonancije

4.5 Liječenje

Postoje određeni izuzeci, ali liječenje je kombinirano, kirurško i adjuvantna kemoterapija. Kirurško liječenje podrazumijeva radikalnu operaciju na otvorenom trbuhu s maksimalnom redukcijom tumorskih masa (Griffiths 1979). Operacija je ginekološka i visceralna. Traje od 4 - 6 sati i moguća su opsežna krvarenja, tako da poslijeoperacijski oporavak zahtijeva duži ostanak u jedinici intenzivnog liječenja.

Laparoskopska je kirurgija postala zadnjih desetljeća široko prihvaćeni standard u liječenju dobroćudnih novotvorina jajnika, što je utvrđeno brojnim randomiziranim studijama (Mais 1995). Oko laparoskopskog pristupa u liječenju tumora jajnika još postoje određene kontroverze (Slika 14). Zaista postoji objektivni rizik od prolijevanja sadržaja tumora po peritoneju što mijenja klinički stadij bolesti u slučaju neprepoznatog raka jajnika (tzv. Iatrogeni IC stadij bolesti) i znatno pogoršava preživljenje (Vergote 2001).



Slika 14. Laparoskopski prikaz tumora jajnika

Izvor : Predavanje prof A. Ćorušić (2014) 15. Hrvatski poslijediplomski tečaj ginekološke kirurgije i endoskopije s međunarodnim sudjelovanjem I. kategorije „Kurt Semm“

Da bi se adekvatno pristupilo laparoskopskom liječenju tumora jajnika potrebna je pažljiva prijeoperacijska procjena tumorske mase na jajniku i priprema bolesnice. Današnji stav službene medicine je da se nesuspekti tumor jajnika treba operirati laparoskopski, a suspekti se može započeti operirati laparoskopski samo u ustanovama koje imaju mogućnost hitne histološke analize, te imaju ginekološko - onkološkog kirurga na raspolaganju (Canis 2000). Svjesnost kirurga koji laparoskopira suspekti tumor jajnika bila bi da ga je kadar i odmah radikalno odstraniti – takozvano Maimanovo pravilo (Maiman 1991).

Napominjem, kako je u ovakvom pristupu liječenju tumora jajnika najvažnija detaljna prijeoperacijska procjena kirurga ginekologa, njegova spremnost, educiranost, uvježbanost da pravodobno i korektno za bolesnicu reagira u datom trenutku, te da se koriste mogućnosti hitne citološke i patohistološke analize (frozen section), iako moramo imati na pameti podatak da je oko 5 % lažnonegativnih nalaza (Obiakor 1991). Ipak bez obzira na ove podatke hitna patohistološka analiza je ključna za odluku o daljnjem stagingu i nastavku kirurškog zahvata. U slučaju pozitivnog nalaza hitne analize odmah se mora učiniti restaging operacija i to najčešće na otvorenom trbuhu (Hoskins 1994).

5. RAK TIJELA MATERNICE

Stopa incidencije od ove bolesti je trostruko viša u razvijenim zemljama nego u zemljama u razvoju. U Hrvatskoj je to najčešći rak ženskog reproduktivnog trakta. Učestala upotreba estrogena u postmenopauzi uzrokovala je nagli rast incidencije, ali od 1988. godine stalna je, a mortalitet pada (Guidelines, Persson 2002). U Europi stopa incidencije je oko 25 na 100.000 žena, a najviša je u južnoj Europi (Bray 2002). U Hrvatskoj je učestalost u porastu. Vršak pojavnosti je u dobi između 60. i 75. godine, a rijetko prije 40. godine (HZJZ 2015).

5.1 Rizični faktori

- Povećana izloženost estrogenima (kasna menopauza, pretilost)
- Dob iznad 40. godina
- Infertilnost ili nerađanje
- Uzimanje tamoksifena
- Kombinirana nadomjesna terapija
- Anamnestički rak dojke ili rak jajnika
- Dijabetes, hipertenzija, bolesti žučnjaka
- Genetski faktori

Kao i kod raka jajnika zaštitno djeluje trudnoća, oralni kontraceptivi, prehrana bogata vlaknima i sojom, nepušenje.

5.2 Simptomi

- Krvarenje
- Palpatorno povećan i smekšan uterus
- Bolovi

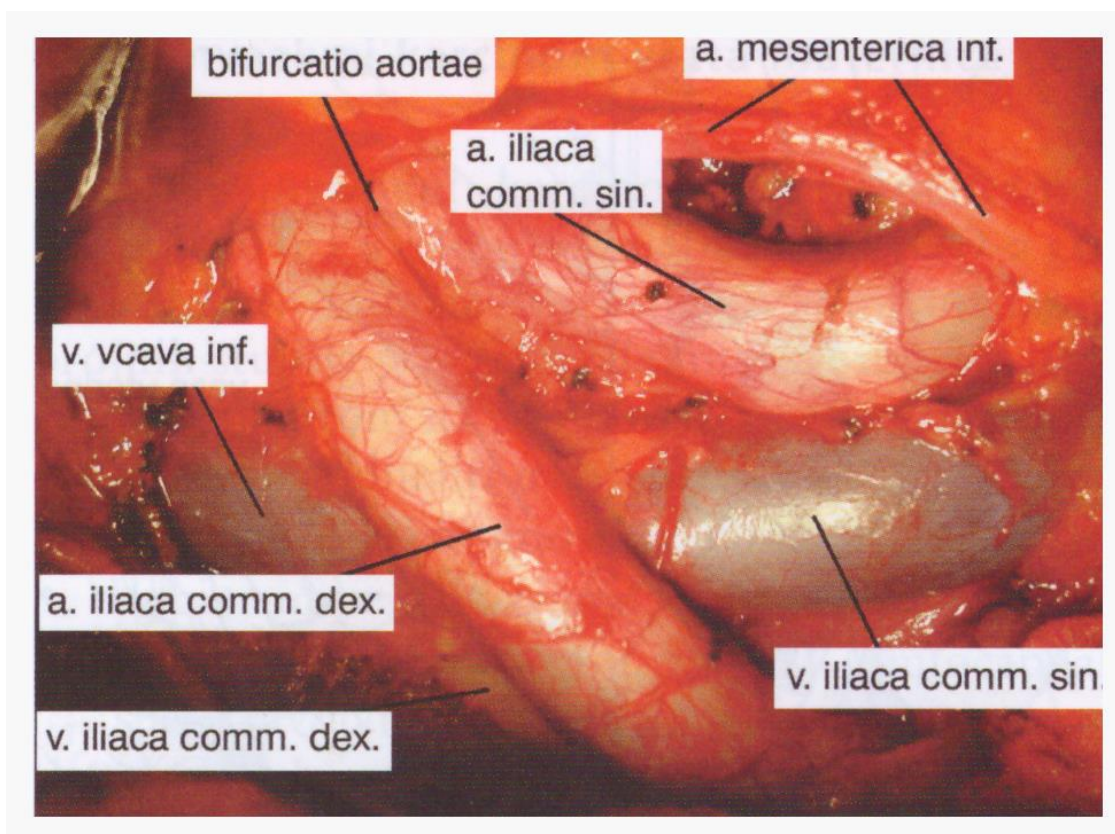
Prvi i najraniji simptom je potpuno disfunkcionalno krvarenje, različite obilnosti. Ukoliko bolesnica ima stenozu ušća cerviksa može doći do hematometre ili piometre te gnojnog vaginalnog iscjetka što je loša prognoza za ishod bolesti (Smith 1985). Kod 5% bolesnica bolest ima asimptomatski tijek (DuBeshter 1991). Isto tako bolest se može pojaviti i u mršavih žena bez pojačane produkcije estrogena (Bokhman 1983). Bolest se širi superficijalno u cerviks i svodove vagine i u stijenku miometrija, limfom u jajovode i jajnike, te u paraaortalne limfne čvorove. Hematogeno nastaju udaljene metastaze na plućima, jetri i kostima rijetko u kasnoj fazi bolesti.

5.3 Dijagnoza raka tijela maternice

- Anamneza
- Klinički ginekološki pregled
- Citološki nalaz
- Ultrazvuk
- Frakcionirana kiretaža
- Histeroskopija
- Radiološke pretrage (RTG, CT, MRI)
- Serumski biljezi (CA 125)
- Određivanje steroidnih receptora

5.4 Liječenje raka tijela maternice

Primarno liječenje kirurško i to abdominalna histerektomija s adneksotomijom. Može se napraviti i vaginalna histerektomija, te još uvijek alternativnom metodom laparoskopski asistirana vaginalna histerektomija. Za određivanje potpunog stadija bolesti radi se zdjelična i paraaortalna limfadenektomija (Slika 15). Nakon primarnog kirurškog liječenja, a nakon konačne patohistološke analize ponekad je potrebno i dodatno liječenje bilo kemoterapijom ili radioterapijom (Aalders 1980).



Slika 15. Visoka zdjelična / paraaortalna limfadenektomija

Izvor: Ćorušić A, Babić D, Šamija M, Šobat H. (2005) *Ginekološka onkologija*, Medicinska naklada, Zagreb

TNM	FIGO	Kirurškopatološki nalaz / Surgical – pathology findings
TX		Prisutnost primarnog tumora ne može se procijeniti / Primary tumor cannot be assessed
T0		Nema dokaza postojanja primarnog tumora / No evidence of primary tumor
Tis		Rak in situ / Carcinoma in situ
T1	I	Tumor ograničen na korpus uterusa / Tumor confined to the corpus uteri
T1a	IA	Bez invazije ili s invazijom manjom od polovine debljine miometrija / Tumor limited to endometrium or invades less than one half of the myometrium
T1b	IB	Invazija \geq polovine debljine miometrija / Tumor invades one half or more of the myometrium
T2	II	Tumor invadira stromu vrata maternice, bez širenja izvan maternice / Tumor invades stromal connective tissue of the cervix but does not extend beyond uterus
T3	III	Lokalni i/ili lokoregionalno prošireni tumor / Local and/or locoregional tumor spread
T3a	IIIA	Tumor invadira serozu trupa maternice i/ili adneksa / Tumor invades serosa and/or adnexa
T3b	IIIB	Tumor se širi na vaginu i/ili na parametrije / Vaginal and/or parametria involvement
NX		Status limfnih čvorova ne može se procijeniti / Regional lymph nodes cannot be assessed
N0		Regionalni limfni čvorovi nisu zahvaćeni / No regional lymph node metastasis
	IIIC	Presadnice u zdjelične i/ili paraaortalne limfne čvorove / Metastases to pelvic and/or para-aortic lymph nodes
N1	IIIC1	Pozitivni zdjelični limfni čvorovi / Positive pelvic lymph nodes
N2	IIIC2	Pozitivni paraaortalni limfni čvorovi \pm pozitivni zdjelični limfni čvorovi / Positive para-aortic lymph nodes \pm positive pelvic lymph nodes
	IV	Tumor invadira sluznicu mjehura i/ili crijeva, s postojanjem udaljenih presadnica ili bez njih / Tumor invades bladder mucosa and/or bowel, with or without distant metastases
T4	IVA	Tumor invadira sluznicu mjehura i/ili crijeva / Tumor invades bladder mucosa and/or bowel
M0		Nema udaljenih presadnica / No distant metastasis
M1	IVB	Udaljene presadnice, uključujući intraabdominalne presadnice i/ili ingvinalne limfne čvorove / Distant metastases including intraabdominal and/or inguinal lymph node metastases

Slika 16. TNM I FIGO-klasifikacija epitelnih karcinoma maternice

Izvor: Karnjuš-Begonja R, Vrdoljak E, Ćorušić A, Haller , Boraska Jelavić T, Matković V, Strinić T, Barišić D, Tomić S, Kukura V, Ban M., Štern Padovan R, Lide Škalec S, Belaj N, Puljiz M, Mihaljević Ferari A, Hajredini A, Babić D, Mahovlić V, Pajtler M (2013) Kliničke upute za dijagnostiku, liječenje i praćenje bolesnica oboljelih od raka maternice hrvatskoga onkološkog društva i hrvatskog društva za ginekologiju i opstetriciju hrvatskoga liječničkog zbora te hrvatskoga ginekološkoonkološkog društva <http://lijecnicki-vjesnik.hlz.hr/attachments/article/640>

5.5 Laparoskopija

Zahvaljujući modernim tehnikama endoskopije moguće je laparoskopski učiniti asistiranu vaginalnu histerektomiju s adneksektomijom i limfadenektomijom (Mettler, Litta 2003). Zasada je to standardni kirurški pristup u specijaliziranim centrima. Više je autora pokazalo koje su to dobrobiti za bolesnice. Naime osim kraćeg boravka u bolnici i kraćeg oporavka, komplikacije su bile manje, a broj odstranjenih limfnih čvorova isti kao i kod laparotomijskog pristupa. Broj povrata bolesti (recidiva) također je bio isti kao i kod klasične kirurgije. No, međutim prilikom izbora tehnike treba znati da je potrebna velika uvježbanost cijelog operacijskog tima i iskustvo. Naravno takve operacije se moraju raditi u velikim centrima.

6. TELEMEDICINA U GINEKOLOGIJI

Telemedicina je definirana kao uporaba moderne telekomunikacijske i informatičke tehnologije za medicinsku dijagnostiku i liječenje bolesnika.

6.1 Telekirurgija

Ubrzani razvoj endoskopije u posljednja dva desetljeća značajno je izmijenila kirurške struke. S obzirom da kirurg ne gleda u operativno polje već u TV monitor, ta ista digitalna

slika prenosi se istovremeno i svi promatrači mogu istu sliku vidjeti kao i operater. Zapravo je laparoskopija uvela telemedicinu u kirurgiju. Potrebno je i dalje razvijati klasične kirurške vještine, jer će se tehnologija i tako razvijati. Razvoj tehnologije u medicini, donio je ogroman korak naprijed u kvaliteti i brizi za bolesnika.

6.2 Televideoedukacija

Popularizirani su brojni tečajevi na kojima se razne operacije i postupci u endoskopiji prezentiraju u stvarnom vremenu zahvaljujući telemedicini koja je omogućila taj prijenos. Ovakav razvoj virtualne stvarnosti kirurških simulatora i 3D vizualizacija omogućuje praktičnu edukaciju liječnika, usavršavanje psihomotoričkih vještina i sposobnost rješavanja problema na licu mjesta. Vezano uz to raste i baza podataka na internetu koja je dostupna svakome tko traži informacije, što je uzročno posljedično doprinjelo raspodjeli znanja i kvalitetnije zbrinjavanje bolesnika u svakom dijelu svijeta.

6.3 Televideokonzultacije

Bolje liječenje, manji broj komplikacija posljedica su intraoperativnih konzultacija. Kod laparoskopskih operacija kirurg gleda u TV monitor na kojem je prenešena slika iz trbuha bolesnika uvećana. Istodobno ta slika može biti odaslana na drugi kraj svijeta stručnjaku koji nije na operaciji u operacijskoj dvorani, a može pomoći operateru u rješavanju kompliciranih i teških situacija (Kern 2001).

7. ZAKLJUČAK

Iz ovog rada razvidno je kako je laparoskopija našla svoje mjesto u ginekološkoj onkologiji, posebice kod raka vrata i tijela maternice. Uvođenje laparoskopske zdjelčne i paraaortalne limfadenektomije u standardni postupnik kirurškoga liječenja za ove vrste malignih bolesti, devedesetih godina prošlog stoljeća napravilo je veliki zaokret. Od tada do danas napravljene su mnoge operacije i u Svijetu i u Hrvatskoj i objavljeni mnogi radovi. Smatra se da je laparoskopija ravnopravna operacijama na otvorenom truhu obzirom na ishod bolesti. Moramo znati da klasične onkološke operacije prati vrlo visoka stopa morbiditeta i postoperativnih komplikacija, te vrlo dug i težak oporavak bolesnica. One su povezane s velikim operativnim rezom stijenke truhu i velikim ogoljenim površinama u truhu. Laparoskopija pruža mogućnost dobivanja adekvatnih uzoraka za patohistološku analizu koji se po broju ne razlikuje od uzoraka dobivenih kod klasične operacije. Osim toga omogućuje bolju vizualizaciju operativnog polja, krvarenje tijekom operacije je manje, a znatno je manje i isušivanje tkiva.

Jedini nedostatak je dugotrajna krivulja učenja kirurga i povećani rizik od aerosolizacije malignih stanica, te pojava metastaza na mjestu uboda. Laparoskopija nije neka nova operacija već samo novi pristup operativnom polju. Indikacije za laparoskopiju bi trebale biti iste kao i za laparotomiju. Operater bi trebao biti vješt, trebao bi imati uvježbani tim, a posebno morao bi operirati u visokospecijaliziranoj ustanovi koja ima svu potrebnu sofisticiranu opremu za izvođenje ovakvih kompliciranih laparoskopskih zahvata. Laparoskopija je dobrobit za zdravstveni sustav i općenito za bolesnicu, jer znatno snizuje troškove liječenja i ugodnija je za bolesnicu.

8. ZAHVALE

Zahvaljujem se svom mentoru prof.dr.sc. Anti Ćorušiću za nesebičnu stručnu pomoć, savjete i podršku pri izradi diplomskog rada.

Hvala mom suprugu Draženu i kćerki Leonardi na strpljenju i razumijevanju!

9. LITERATURA

1. Aalders J, Abeler V, Kolstad P, Onsrud M.(1980) Postoperative external irradiation and prognostic parameters in stage I endometrial carcinoma. *Obstet Gynecol*.56:419-424
2. Bartel M.(1969) Die Retroperitoneoskopie. Eine endoskopische Methode zur Inspektion und bioptischen Untersuchung des retroperitonealen Raumes. *Zentralbl Chir*;94:377-383
3. Bokhman JV. (1983) Two pathogenetic types of endometrial carcinoma. *Gynecol Oncol*;15:10-15
4. Bray F, Sankila R, Ferlay J, Parkin DM. (2002) Estimates of cancer incidence and mortality in Europe in 1995. *European Journal of Cancer*;38:99-166
5. Canis M, Botchorishvili R, Manhes H, et al.(2000) Management of adnexal masses:role and risk of laparoscopy. *Semin Surg Oncol*;19:28-35
6. Canis M, Mage G, Wattiez A, Pouly JL, Manhes H, Bruhat MA(1990) Does endoscopic surgery have a role in radical surgery of cancer of the cervix uteri. *J Gynecol Obstet Biol Reprod*;19:921-25
7. Childers JM.(1996) Pelvic and Paraaortic Lymphadenectomy in Adamson CD, Martin DC,eds. *Endoscopic Management of gynecologic Disease* 1.th. ed. Philadelphia, Lippincott- Raven:p.255-69
8. Ćorušić A, Babić D, Šamija M, Šobat H.(2005) *Ginekološka onkologija*, Medicinska naklada, Zagreb
9. Dargent D. (2004) Laparoscopic vaginal radical hysterectomy, in Dargent D, Querleu D, Plante M, Reynolds K. *Vaginal and laparoscopic vaginal surgery*; Taylor& Francis, London;151-186

10. DiSaia PJ, Cresasman WT.(2002) Clinical Gynecologic Oncology 6th.ed. St. Louis: Mosby:p.,53 – 110
11. DuBeshter B, Warshal DP, Agel C, Dvoretzky PM, Lin JY, Raubertas RF. (1991) Endometrial carcinoma: the relevance of cervical cytology. *Obstet Gynecol*;77:458-62
12. FIGO stagings and classification of cancer of the cervix (2001) In *Journal of Epidemiology and Biostatistics*. Vol 6 (1);P. 42
13. Fletcher GH. (1971) Cancer of the uterine cervix: Janeway Lecture. *Am J Roentgenol Radium Ther Nucl Med*; 111: 225 – 36
14. Gordon AG, Lewis VB, DeCherney Ah. (1995) *Atlas of the Gynecologic Endoscopy*, 2 th. ed. London Mosby. Wolfe: 107 – 13
15. Guidelines for the Early Detection of Cancer,2003 Smith RA, Cokkinides V, Eyre HJ. American Cancer Society
16. Henriksen E. (1950) The dispersion of cancer of the cervix, *Radiology* 54:812 – 20
17. Hoskins WJ, Ford JH, Lutz MH, Averette HE. (1976) Radical hysterectomy and pelvic lymphadenectomy for the management of early invasive cancer of the cervix, *Gynecol Oncol*;4: 278 – 88
18. Hoskins WJ. (1994) Epithelial ovarian carcinoma; principles of primary surgery. *Gynecol Oncol*;55:S91-S96.
19. HZJZ (2015) Incidencija raka u Hrvatskoj u 2013. godini, http://www.hzjz.hr/wp-content/uploads/2013/11/Bilten-2013_final.pdf Accessed 15 August 2015.
20. Inguilla W, Cosmi EV. (1967) Vesical ureteral and rectal fistulas following operation for cancer of the cervix. *Am J Obstet Gynecol*;99:1078-1082
21. Jukić S. (1999) *Patologija ženskog spolnog sustava*, 3. Izdanje. Zagreb:AGM; str.85 – 101
22. Karnjuš-Begonja R, Vrdoljak E, Ćorušić A, Haller , Boraska Jelavić T, Matković V, Strinić T, Barišić D, Tomić S, Kukura V, Ban M., Štern Padovan R, Lide Škalec S, Belaj N, Puljiz M, Mihaljević Ferrari A, Hajredini A, Babić D, Mahovlić V, Pajtler M

- (2013) Kliničke upute za dijagnostiku, liječenje i praćenje bolesnica oboljelih od raka maternice hrvatskoga onkološkog društva i hrvatskog društva za ginekologiju i opstetriciju hrvatskoga liječničkog zbora te hrvatskoga ginekološkoonkološkog društva <http://lijecnicki-vjesnik.hlz.hr/attachments/article/640> Accessed 15 August 2015.
23. Kern J, Kovačić L.(2001) Telemedicina, Liječ Vjesn;123:93-8
24. Kopjar M, Zadro M, Maričić I. (2004) Ginekološka laparoskopija <https://www.google.hr/#q=ginekolo%C5%A1ka+laparoskopija> Accessed 03 September 2015.
25. Litta P, Fracas M, Pozzan C, Merlin F, Saccardi C, Sacco G, Mannici D. (2003) Laparoscopic management of early stage endometrial cancer.Eur J Gynecol Oncol;24:41-44
26. Maiman M, Seltzer V, Boyce J.(1991) Laparoscopic excision of ovarian neoplasms subsequently found to malignant. Obstet Gynecol;77:563-565
27. Mais V, Ajossa S, Piras B, et al.(1995) Treatment of nonendometriotic benign adnexal cysts:a randomized comparison of laparoscopy and laparotomy. Obstet Gynecol;86:770-4
28. Markman M. Belinson JL.(1997)Expert Consultations in Gynecological Cancers,1 th. Ed.New York, Marcel Dekker, Inc:p. 379 – 477
29. Matković V, Haller H, Vrdoljak E, Ćorušić A, Boraska Jelavić T, Strinić T, Karnjuš-Begonja R, Barišić D, Tomić S, Kukura V, Ban M, Štern Padovan, Matić M, Lide Škalec S, Topolovec Z, Mrčela M, Zekan J, Fröbe A, Hajredini A, Babić D, Mamula O, Brnčić-Fischer A, Vojnović Ž, Šundov D (2013) Kliničke upute za dijagnostiku, liječenje i praćenje bolesnica oboljelih od raka jajnika hrvatskoga onkološkog društva i hrvatskog društva za ginekologiju i opstetriciju hrvatskoga liječničkog zbora te hrvatskoga ginekološkoonkološkog društva <http://lijecnicki-vjesnik.hlz.hr/attachments/article/641> Accessed 15 August 2015.

30. Meigs J V.(1951) radical hysterectomy with bilateral pelvic lymph node dissections. A report of one hundred patients operated on five or more years ago, Am J Obstet Gynecol, 63:854 – 60
31. Mettler L.(1996)Indications for laparoscopic surgery in cases of gynecological malignancies (endometrial cancer). International Surgery;81(3):266-270
32. Mitra S.(1959) Extraperitoneal lymphadenectomy and radical vaginal hysterectomy for cancer of the cervix. Am J Obstet Gynecol, 78:191-196
33. Navratil E. (1969) Experience acquired with radical vaginal surgery in selective treatment of invasive cervical cancer. Gynecol Prat;20:7-17
34. Obiakor J, Maiman M, Mittal K, et al. (1991)The accuracy of frozen sections in the diagnosis of ovarian neoplasms. Gynecol Oncol;43:61-63
35. Persson I, Adami HO. (2002) Endometrial Cancer, U: Adami HO, Hunter D, Trichopoulos D (Ur): Textbook of Cancer epidemiology. New York: Oxford University press: 359-372
36. Persson I, Adami HO. (2002) Endometrial cancer. U: Adami HO ,Hunter D, Trichopoulos D (Ur.): Textbook of Cancer epidemiology. New York: Oxford University Press:359-372
37. Petifer C.(2008) Cervical cancer and human papillomavirus infections in the European Union. In: Guidance for the introduction of HPV vaccines in EU countries (European Center for Disease Prevention and Control, Stockholm
38. Querleu D. Laparoscopic pelvic lymphadenectomy. Second World of Gynecological Endoscopy. Clermont Ferrand (1989)
39. Ries E.(1895) Eine neue Operationsmethode des Uteruskarzinoms. Z Geburtsh Gynak;32:266-274
40. Rutledge FN et al. (1992), Youth as a prognostic factor in carcinoma of the cervix: a matched analysis, Gynecol Oncol 44: 123 – 32
41. Schauta F.(1902) Die Operation des Gebärmutterkrebes mittels des Schuchardt schen Parvaginatsschnittes, Monatsschr Geburtshilfe Gynakol, 15: 133 – 45

42. Semm K. (1983) Endoscopic appendicectomy. *Endoscopy* 15: 59-64.
43. Shingleton HM, Orr JW.(1995) *Cancer of the Cervix* 1 th ed. Philadelphia: Lippincott Company
44. Smith M, McCartney Aj. (1985) Occult, high risk endometrial carcinoma. *Gynecol Oncol*;22:154-61
45. Stoeckel W. (1931) Zur Technik der vaginalen Radicaloperation beim Kollumkarzinom. *Zentralbl Gynecol*;1:53-72
46. Šamija M, Krajina Z, Purišić A. (1996) *Radioterapija* 1. Izdanje Zagreb, Nakladni zavod Globus, str. 11-177
47. Vergote I, De Brabanter J, Fyles A, et. Al. (2001) Prognostic importance of degree of differentiation and cyst rupture in stage I invasive epithelial ovarian carcinoma. *Lancet*; 357: 176 – 182
48. Vrdoljak E, Haller H, Ćorušić A, Boraska Jelavić T, Matković V, Strinić T, Karnjuš-Begonja R, Barišić D, Tomić S, Babić D, Kukura V, Petrić Miše B, Štern Padovan R, Matić M, Puljiz M, Krašević M, Fröbe A, Topolovec Z, Hajredini A, Vrdoljak-Mozetič D, Mamula O, Krivak Bolanča I, Brnčić-Fischer A (2013) Kliničke upute za dijagnostiku, liječenje i praćenje bolesnica oboljelih od raka vrata maternice hrvatskoga onkološkog društva i hrvatskog društva za ginekologiju i opstetriciju hrvatskoga liječničkog zbora te hrvatskoga ginekološkoonkološkog društva <http://lijecnicki-vjesnik.hlz.hr/attachments/article/639> Accessed 15 August 2015.
49. Wertheim E, Grad H. (1912) The extended abdominal operation for carcinoma uteri, *American Journal of Obstetrics and Diseases of Woman and Children*, 66: 169 – 80
50. Wittmoser R. (1973) Die Retroperitoneoskopie. Als neue methode der lumbalen Sympathikotomie. *Fortch Endosc*;4:219-221

10. ŽIVOTOPIS

Rođena sam 7.4.1967. godine u Samoboru, gdje završavam osnovnu školu te upisujem srednju i 1982. završavam dva razreda pripremnog stupnja u SŠC“Skender Fabković“ u Samoboru. 1984. godine upisujem se u srednju medicinsku školu ZOC Medvedgradska 55, RJ-za obrazovanje medicinskih sestara ginekološko-opstetričkog smjera, Vinogradska 29 te 1986. godine maturiram s prosjekom 5,0 (oslobođena polaganja mature). Iste godine 13.10. zapošljava se u KBC Zagreb, Klinika za ženske bolesti i porode. Tu odrađujem godinu dana pripravničkog staža prilikom kojeg prolazim sva radilišta u Klinici i 18.11.1987. polažem stručni ispit. Od 1987. do 1990. Radim u Centru za karcinom na odjelima Centar I i II naizmjenično i na novoosnovanom Odsjeku za kemoterapiju. 1990. prelazim raditi na odjel intenzivne skrbi (odrasli) do 1992. godine. Od 1992. do 2002. godine radim kao medicinska sestra instrumentarka. 1998. godine upisujem se u Visoku zdravstvenu školu smjer sestrinstvo gdje diplomiram 2001. godine i stječem naziv više medicinske sestre bolničkoga smjera. U skladu s Bolonjskim procesom 2002. godine upisujem III. razlikovnu godinu te 2004. godine završavam studij sestrinstva u trajanju od 6 semestara i stječem stručni naziv stručna prvostupnica (baccalaurea) sestrinstva (bacc.med.techn.). Nakon diplome ponovno odrađujem pripravnički staž i polažem stručni ispit. 2003. godine dolazim raditi na Zavod za ginekološku onkologiju gdje radim kao viša medicinska sestra na I. Odjelu s kemoterapijom. Glavna sestra Zavoda za ginekološku onkologiju postajem 2011. godine, a 2013. godine upisujem Sveučilišni diplomski studij sestrinstva pri Medicinskom fakultetu u Zagrebu. Svake godine sudionik sam Onkoloških kongresa ili pasivno ili aktivno, te Tečajeva trajne edukacije u organizaciji Onkološko-hematološkog društva, Hrvatskog udruženja medicinskih sestara (gdje sam član Izvršnog odbora). Predsjednik sam podružnice „Petrova“ HSSMS-MT. Aktivno sudjelujem i na internim edukacijama u Klinici. Također sam sudjelovala u raznim kliničkim studijama 2004., 2006., 2010., 2011.,2014. godine. Svojim radom i ponašanjem nastojim biti uzor drugim sestrama na Zavodu za ginekološku onkologiju. Pružati najkvalitetniju moguću skrb bolesnicama, a i dalje raditi na poboljšanju kvalitete zdravstvene usluge i očuvanju integriteta i dostojanstva bolesnica je moja misija.