

Mogući utjecaj kobalta i kroma na organizam u osoba s endoprotezom kuka CORAIL

Marinić, Jasminka

Master's thesis / Diplomski rad

2015

Degree Grantor / Ustanova koja je dodijelila akademski / stručni stupanj: **University of Zagreb, School of Medicine / Sveučilište u Zagrebu, Medicinski fakultet**

Permanent link / Trajna poveznica: <https://um.nsk.hr/um:nbn:hr:105:481353>

Rights / Prava: [In copyright](#) / [Zaštićeno autorskim pravom.](#)

Download date / Datum preuzimanja: **2024-07-30**



Repository / Repozitorij:

[Dr Med - University of Zagreb School of Medicine Digital Repository](#)



SVEUČILIŠTE U ZAGREBU
MEDICINSKI FAKULTET
SVEUČILIŠNI DIPLOMSKI STUDIJ SESTRINSTVA

Jasminka Marinić

**Mogući utjecaj kobalta i kroma na
organizam u osoba s endoprotezom kuka
CORAIL**

DIPLOMSKI RAD



Zagreb, 2015.

SVEUČILIŠTE U ZAGREBU
MEDICINSKI FAKULTET
SVEUČILIŠNI DIPLOMSKI STUDIJ SESTRINSTVA

Jasminka Marinić

**Mogući utjecaj kobalta i kroma na
organizam u osoba s endoprotezom kuka
CORAIL**

DIPLOMSKI RAD

Zagreb, 2015.

Diplomski rad je izrađen pri Katedri za zdravstvenu ekologiju i medicinu rada Škole "Andrija Štampar" Medicinskog fakulteta Sveučilišta u Zagrebu pod vodstvom mentora prof. dr. sc. Jagode Doko Jelinić.. Rad je predan na ocjenu u akademskoj godini 2014/2015.

Mentor rada: prof. dr. sc. Jagoda Doko Jelinić

POPIS KRATICA

MoM - eng. metal-on-metal

FDA - eng. Food and Drug Administration, Savezna agencija za hranu i lijekove

ASR XL - eng. Acetabular System Replacement, large size

HHS - eng. Harris Hip Score

PEP - parcijalna endoproteza zgloba kuka

TEP - totalna endoproteza zgloba kuka

Co - kobalt

Cr - krom

Mo - molibden

HIP - eng. high isostatic pressure

Codex - lat. Codex Alimentarius

FAO - Food and Agriculture Organization

IgE - imunoglobulin E

IgA - imunoglobulin A

PBPK - eng. Physiologically Based Pharmacokinetic

PBPD - eng. Physiologically Based Pharmacodynamic

ATSDR - eng. Agency for Toxic Substances and Disease Registry

DNA - deoksiribonukleinska kiselina

ICP-MS - eng. Inductively Coupled Plasma Mass Spectrometry

MHRA - eng. The Medicines and Healthcare Products Regulatory Agency

CT - eng. Computed tomography

SADRŽAJ

1. SAŽETAK.....	I
2. SUMMARY.....	II
3. UVOD	1
4. ENDOPROTEZE ZGLOBA KUKA	3
4.1. Vrste endoproteza zgloba kuka	3
4.2. Materijali koji se koriste za izradu endoproteza kuka	5
4.3. Komplikacije nakon ugradnje endoproteze kuka	5
4.4. Endoproteza tipa MoM	7
5. UTJECAJ METALA NA LJUDSKO ZDRAVLJE	9
5.1. Kobalt	10
5.1.1. Štetni učinci kobalta na ljudsko zdravlje.....	11
5.1.2. Biokinetički model kobalta	14
5.1.3. Mehanizam toksičnosti kobalta	15
5.2. Krom	16
5.2.1. Štetni učinci kroma na ljudsko zdravlje	17
5.2.2. Biokinetički model kroma	20
5.2.3. Mehanizam toksičnosti kobalta	21
6. BIOLOŠKI MONITORING KOBALTA I KROMA	22
7. PRIKAZ SLUČAJA	24
7.1. Prvi slučaj	24
7.2. Drugi slučaj	27
7.3. Treći slučaj	28
7.4. Četvrti slučaj	29
8. ANALIZA MEDICINSKE DOKUMENTACIJE	30
9. ZAKLJUČAK	34
10. Zahvale	35
11. Literatura.....	36
12. Životopis	44

1. Sažetak

Mogući utjecaj kobalta i kroma na organizam u osoba s endoprotezom kuka CORAIL

Autor: Jasminka Marinić, bacc.med.techn.

Endoproteza CORAIL je totalna endoproteza kuka koja u potpunosti zamjenjuje sferični oblik zgloba kuka, stoga se i sastoji od četiri osnovna dijela: čašice, glavice, vrata i trupa proteze. Endoproteze CORAIL tipa MoM su nove vrste totalnih endoproteza kuka čije nosive površine femura i acetabuluma su izgrađene od metala, one su razvijene u cilju bolje pokretnosti, kraćeg vremena oporavka i trajnosti. Endoproteza CORAIL tipa MoM najčešće zahtijeva reviziju uslijed metal na metal reakcije. Trošenje endoproteze nastaje kretanjama u zglobu kuka pri čemu stvaraju se metalne krhotine koje se otpuštaju u krvotok i okolno tkivo kuka. U prethodno učinjenim studijama prikazana je štetnost navedenih endoproteza na okolno tkivo ali i dalje ostaje otvoreno pitanje utjecaja zaostalih metalnih krhotina u organizmu i nakon revizije istoimene proteze. Opisom slučajeva pacijenata s ugrađenom endoprotezom kuka CORAIL tipa MoM rad nastoji prikazati moguć utjecaj kobalta i kroma na organizam i nakon učinjene revizije. Temeljem dostupnih podataka u literaturi o profesionalnoj izloženosti kobaltu i kromu cilj rada je prikaz istoimenih zdravstvenih problema i u pacijenata s ugrađenom endoprotezom kuka tipa MoM. U izloženih pacijenata uslijed djelovanja kobalta i kroma bilježi se smanjena pokretnost, prisutnost zdravstvenih problema kardiovaskularnog, respiratornog, živčanog i drugih sustava. Uz to, u bolesnika prisutna je i neizvjesnosti mogućeg daljnjeg utjecaja metala na organizam. Potrebne su detaljne analize svih bolesnika s ugrađenom endoprotezom CORAIL tipa MoM s ciljem sprečavanja progresije simptoma uslijed djelovanja kobalta i kroma na organizam.

Ključne riječi: endoproteza CORAIL tipa MoM, metal na metal reakcija, utjecaj kobalta, utjecaj kroma, profesionalna izloženost.

2. Summary

The potential effect cobalt and chromium in the body in people with hip arthroplasty CORAIL

Author: Jasminka Marinić

Endoprosthesis CORAIL a total hip endoprosthesis which entirely replaces the spherical shape of the hip joint, and therefore consists of four main parts: the bowl, head, neck and body prosthetics. Endoprosthesis CORAIL type MoM are a new type of total hip endoprosthesis whose bearing surfaces of the femur and acetabulum are made of metal, they are developed in order to better mobility, shorter recovery time and durability. Endoprosthesis CORAIL type MoM usually requires revision due to metal-to-metal reactions. Spending prosthesis is produced by movements in the hip joint in which metal debris is created that is released into the bloodstream and surrounding tissue. The previous studies show the harmful effects to the surrounding tissue by mentioned endoprosthesis, but still remains an open question the impact of residual metal fragments in the body after a revision of the eponymous prosthesis. The case series of patients with a endoprosthesis CORAIL type MoM paper aims to show the possible impact of cobalt and chromium in the body after revisions. Based on the available data in the literature about professional exposure to cobalt and chromium goal of the paper is a representation of equivalents health problems in patients with MoM hip replacement. In patients exposed by the action of cobalt and chromium was recorded reduced mobility, the presence of health issues of the cardiovascular, respiratory, nervous and other systems. Besides, in patient is present the uncertainty of the possible future impact of metal in the body. It takes a detailed analysis of all patients with a built endoprosthesis CORAIL type MoM to prevent progression of symptoms caused by the action of cobalt and chromium in the body.

Keywords: endoprosthesis CORAIL type MoM, metal to metal reaction, the impact of cobalt, chromium impact, occupational exposure.

3. UVOD

Nagli razvoj tehnike i znanosti kao i težnja za što kvalitetnijim načinom života može dovesti do trajne opasnosti po zdravlje ljudi. Sve više pažnje posvećuje se štetnosti pojedinih tvari na zdravlje i život čovjeka.

Sjedinjenim američkim državama je FDA 2004. (Cohen 2012) odobrila primjenu endoproteze kuka CORAIL tipa MoM. Temeljna načela primjene endoproteze CORAIL jesu: očuvanje primarne mehaničke stabilnosti, sekundarne biološke integracije, očuvanje kostiju i skladan prijenos stresa (Vidalain 2004). Proizvođač DePuy stvorio je vrhunsku endoprotezu kuka CORAIL koja je bila namijenjena aktivnom stilu života u mlađih pacijenata jer omogućuje veću fleksibilnost i raspon pokreta od postojećih endoproteza.

Vrste endoproteza kuka razlikuju se prema vrsti nosive površine glave femura i nosive površine acetabuluma: keramičko-polietilenska, keramička-keramička, metalna-polietilenska, metal na metal, keramička na metal. Smatralo se što je više izdržljiv materijal od kojeg su te komponente izrađene može izdržati dužu primjenu osobito u mlađih osoba. Moderne endoproteze kuka metal na metal razvijene su uslijed slabe izdržljivosti konvencionalnih proteza osobito za mladu, aktivnu populaciju (Daniel et al. 2003). Metal na metal endoproteza izgrađena je od metalne čašice acetabuluma i kobalt-krom-molibden femoralne glave. ASR XL totalna endoproteza kuka izgrađena po principu MoM nakon ugradnje najčešće dovodi do komplikacija koje su navedene na službenim stranicama DePuy proizvođača: prolongirani edem, iščašenje, nepokretnost, dislokacija implantanta, fraktura kosti na mjestu implantacije i metaloza kao posljedice lokalnih učinka metalnih iona kobalta i kroma (DePuy hip recall).

U Velikoj Britaniji 2010. godine provedena je retrospektivna kohortna studija u pacijenta koji su imali MoM endoprotezu. U 299 pacijenata s ugrađenom endoprotezom napravljeno je 278 revizija, tijekom revizije operacije liječnici su otkrili mutnu tekućinu u džepovima u kuku, teške nekroze i rupturu tetiva (Langton et al. 2013). Kliničke desetogodišnje studije provedene s istom totalnom endoprotezom kuka tipa MoM ali drugog proizvođača pokazale su iznimne rezultate u 130

bolesnika; 98% bez revizije, odnosno svega deset revizijskih operacija kuka u periodu od deset godina (Treacy et al. 2011).

Pitanje toksičnosti metalnih iona na organizam i nakon učinjene revizije endoproteza kuka CORAIL ASR tipa MoM I dalje ostaje otvoreno. S obzirom na važnost zaštite zdravlja i dokazanog štetnog lokalnog djelovanja, ukazala se potreba za kontinuiranim praćenjem zdravstvenog stanja izloženih bolesnika kao i sadržaja metalnih iona u krvi bolesnika.

U bolesnika s povišenim razinama iona metala u krvi i nakon revizijske operacije zabilježeni su slučajevi pseudotumora i promjena u imunološkom sustavu, utvrđena je izravna povezanost povišenih razina iona metala u krvi s razvojem pseudotumora i aktivacije "helper" T limfocita imunološkog sustava (Hailer et al. 2014). Promjene na razini imunološkog sustava kao i povišene razine iona metala kobalta i kroma u krvi zahtijevaju pomno praćenje bolesnika uz praćenje specifičnih promjena na ostalim tjelesnim sustavima. Kliničke manifestacije prouzrokovane toksičnošću kobalta mogu se pojaviti mnogo godina nakon ugradnje proteze (Bradberry et al. 2014), a dugoročna izloženost može rezultirati pojavom karcinoma (Mao et al. 2011).

U ovom radu opisani su slučajevi pacijenata kojima je ugrađena endoproteza kuka CORAIL te prikazan utjecaj kobalta i kroma na organizam. S obzirom na deficitarnost podataka o mogućem utjecaju teških metala posredovanih endoprotezom prikazi slučajeva nastoje se povezati s profesionalnom izloženošću teškim metalima. Retrospektivnom analizom medicinske dokumentacije radi ispitivanja mogućeg utjecaja kobalta i kroma na organizam, kao i usporedbe funkcionalnog statusa medicinska dokumentacija je u pojedinim slučajevima vremenski podijeljena na tri područja: prije ugradnje endoproteze, nakon ugradnje endoproteze i nakon revizije endoproteze. U svrhu procjene funkcionalnog statusa bolesnika primijenjena su u tom razdoblju dva upitnika: Barthelov indeks i Harris Hip Score (HHS), te kretnje u operiranom zglobu kuka: fleksija i abdukcija.

4. ENDOPROTEZE ZGLOBA KUKA

Oko 15 – 20% svih operacija u ortopediji u svijetu pripada ugradnji totalne endoproteze zgloba kuka. Godišnje se u Klinici za ortopediju Medicinskog fakulteta u Zagrebu ugradi između 400 i 450 totalnih endoproteza zgloba kuka, što je oko 15% od svih kirurških zahvata. U svijetu, procjenjuje se, godišnje se ugradi oko 900.000 totalnih endoproteza zgloba kuka. Po broju ugrađenih endoproteza velikih zglobova, ugradnja endoproteze kuka nalazi se na prvome mjestu (Smerdelj et al. 2005).

Razvoj endoprotetske kirurgije omogućio je postojanje velikog broja umjetnih zglobova izrađenih od različitih vrsta materijala. Postojanje različitih vrsta endoproteza kuka omogućuje njihovu primjenu ovisno o potrebama bolesnika: životnoj dobi, fizičkoj aktivnosti, uzroku oštećenja, vrsti deformacije.

Danas ugradnja endoproteze kuka smatra se gotovo rutinskim operacijskim zahvatom. Prvu ugradnju totalne endoproteze kuka koja se sastojala od dvije čelične komponente izvršio je dr. Philli Wiles u Londonu 1938. godine. McKee i Watson - Farrar pokušali su 1940. godine razviti totalnu endoprotezu kuka koja se sastojala od dva metalna dijela. 60-tih Sir J. Charlney razvija tehniku cementiranja u ortopedskoj kirurgiji te uvodi koštani cement, metilmetakrilat (Tudor et al. 2013). Sivashi razvija bescementnu endoprotezu, te prvu totalnu bescementnu endoprotezu ugrađuje dr. Ring 1964. godine. Ring-ova bescementna endoproteza je zapravo MoM endoproteza s acetabularnom fiksacijom. U Hrvatskoj prva endoproteza kuka ugrađena je 1949. godine. Do ugradnje totalne endoproteze kuka dolazi 1970. to je bila bescementna proteza po Ringu (Ruszkowski & Pećina 1973).

4.1. Vrste endoproteza zgloba kuka

Razlikujemo tri osnovna kriterija podjele endoproteze zgloba kuka: s obzirom na broj dijelova proteze, prema načinu fiksacije, prema indikacijama za ugradnju.

Tablica 1. prikazuje osnovnu podjelu endoproteza kuka. S obzirom na broj dijelova razlikujemo PEP i TEP. PEP je vrsta parcijalne endoproteze koja nadomješta samo dio zgloba, dok TEP nadomješta kompletni zglob kuka. Bescementne endoproteze imaju hrapavu površinu za razliku od cementnih koje koriste koštani element,

metilmetakrilat. Hibridne endoproteze su kombinacija bescementnih i cementnih, najčešća hibridna endoproteza sastoji se od bescementnog acetabularnog dijela i cementnog femoralnog dijela. S obzirom na indikacije ugradnje endoproteze kuka razlikujemo: standardne ili primarne, sekundarne ili revizijske, te tumorske ili specijalne endoproteze. Standardne ili primarne endoproteze su bescementne ili cementne endoproteze. Sekundarne ili revizijske endoproteze primjenjuju se kod komplikacija primarnih endoproteza, odnosno kod nestabilnih standardnih. Specijalne ili tumorske endoproteze koriste se kod liječenja tumora kosti u rekonstruktivnoj kirurgiji.

Tablica 1. Osnovni kriterij podjele endoproteza zgloba kuka

prema broju dijelova	prema načinu fiksacije	prema indikacijama
PEP TEP	bescementne cementne hibridne	primarne sekundarne specijalne

Parcijalne endoproteze zgloba kuka nadomještaju konveksni dio zgloba kuka, odnosno zglobnu površinu glave bedrene kosti. Totalna endoproteza zgloba kuka zamjenjuje oba zglobna tijela: konkavni, acetabularni dio i konveksni, bedreni dio. S obzirom na fiksaciju endoproteze kuka razlikuju se u površinama i obliku, te mogu biti: bescementne, cementne i hibridne. Cementne endoproteze su glatke površine, koriste koštani cement, metilmetakrilat čija je primarna zadaća povećanje dodirne površine između endoproteze i ležišta u kosti približno za 200 puta (Kolundžić 2011). Bescementne endoproteze ne fiksiraju se stranim tvarima već procesom sekundarne fiksacije, odnosno u mikro i makro pore endoproteze slijedi urastanje kosti. Hibridne endoproteze su kombinacija prethodne dvije: dio endoproteze je bez cementa (najčešće acetabularni dio), dok se za drugi dio koristi koštani cement (češće bedreni dio) (Schmalzried & Harris 1993).

4.2. Materijali koji se koriste za izradu endoproteza kuka

Biokompatibilnost i netoksičnost materijala predstavljaju kritične faktore razvoja implantnih materijala (Ristić et al 2010). Biokompatibilnost podrazumijeva izostanak značajne interakcije između materijala i okolnog tkiva. Idealno biokompatibilan materijal trebao bi biti kombiniran od niza “ne”: nerazgradljivi, neiritirajući, netoksičan, nekancerogen i nealergizirajući. S obzirom na činjenicu da vrlo malo materijala doseže čak pojam “inertnosti” u tijelu, postojeći su opis i definicija upitni (Carek et al. 1994). Vjerojatno nema materijala s 0% utjecaja na tkivo (Williams 2009). Materijali koji se koriste za izradu endoproteza dijele se u tri velike skupine: metali, polimeri, keramika.

Tablica 2. Prikaz materijala koji se koriste u izradi endoproteza zgloba kuka

metali	polimeri	keramika
nehrđajući čelici	silikon	aluminij oksid
titan i titanove legure	poliester	cirkonij oksid
kobaltove superlegure	polietilen	kalcij fosfat
Co-Cr, Co-Cr-Mo	polimetilmetakrilat	kalcij sulfat
magnezij, tantal		

Danas se u ortopedskoj kirurgiji uglavnom koriste nehrđajući čelici (austenitni i precipitaciono ojačani), superlegure na bazi kobalta (Co-Cr legure), titan i njegove legure i, veoma rijetko, kompozitni materijali (Park & Bronzino 2003; Narayan 2010).

4.3. Komplikacije nakon ugradnje endoproteze kuka

Ugradnja endoproteze kuka danas predstavlja rutinski zahvat koji ponekad je iznimno tehnički zahtjevan. Kao i bilo koji drugi operativni zahvat, ugradnja endoproteze kuka ima određene rizike i komplikacije. Rizici operacijskog zahvata ovise o samoj vrsti operacijskog zahvata, stupnju oštećenja kuka ali i o bolestima u trenutku operacije. Komplikacije prema lokalizaciji možemo podijeliti na - sistemske i lokalne, a prema

vremenskom pojavljivanju na intraoperacijske i postoperacijske (Schulitz & Dustmann 1976).

Intraoperacijske komplikacije:

1. Prekomjerno krvarenje tijekom zahvata

- obzirom da je tijekom operacije izložena velika površina spužvastog dijela kosti koja je ispunjena koštanom srži moguća su veća krvarenja koja će zahtijevati transfuzije krvnih pripravaka.

2. Prijelom bedrene kosti i /ili zdjelice tijekom i nakon operativnog zahvata - ova vrsta komplikacije učestalija je u bolesnika s "mekšim kostima", u bolesnika koji su već imali operacijske zahvate na kuku (Ricoli et al. 2015).

3. Neurovaskularne ozljede, odnosno oštećenja krvnih žila i živaca - potpune ili djelomične ozljede velikih živaca noge su rijetke (1 do 2%). Rezultiraju ili s potpunim ili s djelomičnim oporavkom, ili do oporavka ozlijeđenog živca nikad ne dođe. Oštećenje n. ishiadikusa javlja se u i do 5 do 6% bolesnika koji su imali razvojni poremećaj kuka i nastalo je funkcionalno produženje ekstremiteta pri čemu nastaje istežanja živca (Lange & Kleditzsch 1979).

4. Štetno djelovanje koštanog cementa na krvni tlak - pad krvnog tlaka.

U rane postoperativne komplikacije nakon ugradnje totalne endoproteze kuka smatraju se: tromboembolija 3.5%, plućna embolija 1.8%, duboka venska tromboza 2.9%, kardijalne komplikacije 3.3%, renalne komplikacije 2.5%. Predispozicije za nastanak ovih komplikacija su visoka životna dob bolesnika, preoperativno kardiovaskularno oboljenje, pretilost, produženo vrijeme trajanja anestezije (Mortensen & Kalms 1989).

Od postoperacijskih komplikacija moguće su sljedeće: odgođeno cijeljenje rane, poslijeoperacijsko krvarenje, periprotetičke heterotopične osifikacije, nejednakost u duljini donjih ekstremiteta, poslijeoperacijska infekcija, flebitis, plućna embolija, refleksna simpatička distrofija, iščašenje endoproteze, razlabavljenje endoproteze, hematomi (Smerdelj et al. 2005).

Luksacija endoproteze je najčešća rana komplikacija nakon ugradnje endoproteze kuka. Kod primarne ugradnje endoproteze kuka luksacija je prisutna u 0.2-10% bolesnika godišnje, dok kod revizijskih operacija taj postotak je znatno veći i do 28%

(Dargel et al. 2014). U kliničkoj slici luksirane endoproteze dominira bol, smanjena pokretljivost, skraćenje ekstremiteta uz vanjsku rotaciju.

Razlabavljenje endoproteze, odnosno potrošnja endoproteze je uzrokovana trošenjem protetskih komponenti što predstavlja dugoročni problem u bolesnika s TEP-om. Kao posljedica višegodišnjeg trošenja proteze može nastati i prijelom dijelova endoproteze, nakon 7 godina 3% pojavnosti, a nakon 10 godina 25%. Prijelom endoproteze javlja se u manje od 0.5% bolesnika, zadnje desetljeće ustanovljen je porast ove komplikacije ponajprije zbog vrlo dobrih općih rezultata totalne artroplastike kuka, što bolesnike nekritično ohrabruje u ponekad pretjeranim tjelesnim aktivnostima (Smerdelj et al. 2005).

4.4. Endoproteza tipa MoM

Endoproteza tipa MoM je totalna proteza kuka koja se sastoji od trupa, glave i čašice. Te kao i kod svake standardne totalne endoproteze kuka odstranjuje se cijela glava bedrene kosti te se u kanal bedrene kosti stavlja trup proteze zavrtanjem dugog nastavka u kost femura, na protezu stavlja se metalna glava, a u acetabulum ulaže se metalni umetak endoproteze. Prva totalna endoproteza kuka tipa MoM ugrađena je 1964. godine (Kolundžić & Orlić 2011).

S obzirom na postojanje različitih vrsta endoproteza kuka veliku važnost predstavljaju registri ugrađenih endoproteza. Svrha registra je vođenje detaljne evidencija svih ugrađenih endoproteza kao i transparentnost podataka poput: indikacija za njihovu ugradnju, postoperativnih komplikacija, preživljavanje endoproteze, te potrebne reoperacije. Informacije koje pruža registar od značajne su važnosti. Skandinavski registar endoproteza pokazao je da totalna endoproteza kuka kod osoba kod kojih je proteza ugrađena prije 55 godina života, imaju šansu od 15 do 20% za ponovnu operaciju unutar 10 godina (Kolundžić & Orlić 2011). Kada govorimo o preživljavanju totalnih endoproteza kuka, bez obzira na tip endoproteze možemo reći da je desetogodišnje preživljavanje oko 95%, dvanaestogodišnje preživljavanje oko 84%, petnaestogodišnje oko 66%, a 50% endoproteza preživi 18 godina od ugradnje (Kolundžić et al. 2005). Kod ugradnje endoproteze prema navedenom veliku ulogu

ima dob bolesnika jer mlađe osobe koje su puno aktivnije imaju kraći životni vijek endoproteze što zahtijeva reoperaciju. Svaka nova reoperacija zahtijeva dovoljno koštane mase za proces primarne fiksacije, a svakom operacijom sve je manje raspoložive kosti (Kolundžić, 2006). Iz navedenih razloga napredak metalurgije i tehnologije stvorio je novu vrstu endoproteze. CORAIL endoproteza tipa MoM koristi kobaltovu superleguru jer čisti metali ne mogu ispuniti zahtjeve za dobru proizvodnju endoproteze. Superlegura sastavljena od kobalta, kroma i molibdena u okviru dva postupka: HIP postupka i kaljenja postiže visoke mehaničke osobine. HIP postupkom superlegura dovodi se do nivoa praha i time se postiže maksimalno zaposjedanje kristalne rešetke bez mikroporoznosti, uz dobivanje vrlo homogene sitnozrnate strukture. Kaljenjem superlegura postiže finu homogenu sitnozrnatu kristalnu strukturu bez prisustva mikroporoziteta (Eterović 2014). Posljednje desetljeće značajno je doprinijelo unapređenju oblika TEP-a kao i materijala od kojih se izrađuju, ali problem njihovog životnog vijeka i dalje ostaje otvoreno zbog čega su istraživanja vezana za navedenu problematiku od izuzetnog značenja (Ristić et al 2010).

5. UTJECAJ METALA NA LJUDSKO ZDRAVLJE

Ukupno od 114 do sada poznatih kemijskih elemenata, 89 elementa periodnog sustava ubrajaju se u najveću grupu elemenata - metale. Metale kao kemijske elemente odlikuju sljedeće osobine: metalni sjaj, toplinska i električna provodljivost, velika gustoća, kovnost, čvrstoća i laka pokretljivost elektrona.

Od postanka Zemlje metali su prisutni u ekološkom sustavu atmosfere, zemljine kore i oceana, stoga ne čudi da je od postanka svijeta čovjek izložen utjecaju metala bilo iz prirodnih izvora ili izvora antropogene aktivnosti. Ovisno o vrsti metala (teški, poluteški) i njegovim kemijskim svojstvima postoje razlike u njegovom toksičnom djelovanju na čovjeka. Neki su među njima u niskim koncentracijama i esencijalni (npr. bakar, cink, kobalt, krom, magnezij, mangan). Esencijalni metali potrebni su za fiziološko funkcioniranje organizma: kobalt (vitamin B12), bakar (enzimi), željezo (hemoglobin), magnezij (prijenos živčanih impulsa, rad miocita, čvrstoća kostiju, enzimi), mangan (metabolizam hranjivih tvari) i molibden (enzimi). Kod profesionalne izloženosti esencijalnim metalima zbog znatno viših razina dolaze do izražaja njihove toksične osobine (Prpić-Majić & Zavalić 2002). Neesencijalni metali nemaju korisnu ulogu u biološkom pogledu i većina njih (živa, olovo, kadmij, berilij) je već u malim količinama toksična (Puntarić et al. 2014). Također pojedine anorganske vrste imaju različite kemijske značajke, najveće se razlike postižu stvaranjem metal-ugljik veze, odnosno tvorbom organometalnih spojeva (Bošnjir & Čulig 2005). Ovisno relativnoj gustoći elementa pojedine metale ubrajamo u skupinu teških metala, različiti autori definirali su različite granične vrijednosti metala iznad $3,5 \text{ g/cm}^3$ (Lončarić et al. 2012.), iznad 6 g/cm^3 (Thornton 1995; Lončarić et al. 2012.), iznad 7 g/cm^3 (Lončarić et al. 2012.). U literaturi iz područja biotehničkih znanosti u Republici Hrvatskoj metali gustoće veće od 5 g/cm^3 (Lončarić et al. 2012.) zovemo teškim metalima poput: bakra, olova, žive, kadmija, kroma.

Porast industrijalizacije metala, njihovo rudarsko ekstrahiranje uz porast stanovništva uzrokuje kontaminaciju okoliša teškim metalima. Onečišćenje okoliša teškim metalima predstavlja velik problem jer se ne razgrađuju i uz toksične učinke na živi svijet imaju obilježje kumuliranja osobito u čovjeka. Lanac kontaminacije teškim metalima iz antropogenih izvora, teče gotovo uvijek u biogeokemijskom ciklusu:

atmosfera-tlo-biljke-životinje-čovjek (Bilandžić et al. 2010). Kod profesionalne izloženosti uslijed znatno viših razina izloženosti metali pa i esencijalni metali postaju toksični. Za sada poznato je toksično djelovanje metala prilikom profesionalne izloženosti, ali je nepoznanica djelovanja metalnih implantata i metal na metal reakcije u organizmu. U svrhu boljeg razumijevanja utjecaja teških metala na organizam putem endoproteze rad nastoji prikazom efekta profesionalne izloženosti metalima kobaltu i kromu povezati s retrospektivnom analizom dokumentacije opisanih slučajeva.

5.1. Kobalt

Kobalt je srebrnobijeli prijelazni metal, smješten u sredini periodičkog sustava. Kroz povijest kobalt se primjenjivao u nečistom obliku kao pigment, danas se primjenjuje u magnetima, turbinama, keramici, staklarstvu, biomedicinskim protezama pa čak i u liječenju raka. Radioaktivni izotop kobalt 60 u kombinaciji s niklom naziva se kobaltna bomba koja se koristi u liječenju karcinoma dojke.

U Zemljinoj kori prisutan je u obliku arsenida i sulfida masenog udjela 0,001% (Mudrovčić 2014), odnosno zabilježene vrijednosti kobalta u zemlji su od 1 do 40mg Co/kg (Prpić-Majić & Zavalić 2002), u vodi 0,1 do 5 μ g Co/l (Prpić-Majić & Zavalić 2002), u zraku urbanih područja od 1 do 10 ng Co/m³ (Prpić-Majić & Zavalić 2002).

Kobalt je važan esencijalni biogeni oligoelement, sastojak vitamina B12 (cijanokobalamin) i bitan element eritropoeze. U organizam kobalt unosimo hranom. U ribama i u povrću koncentracije su kobalta više 30-50 μ g Co/kg suhe težine nego u mesu i mliječnim proizvodima oko 10 μ g Co/kg suhe težine (Prpić-Majić & Zavalić 2002), glavni izvor kobalta je zeleno povrće. Codex organizacija koja ima za cilj kontrolu sigurnosti hrane, osnovana je 70-tih godina prošlog stoljeća pod pokroviteljstvom Ujedinjenih naroda, Svjetske Zdravstvene Organizacije i Organizacije za Hranu i Poljoprivredu (FAO). Prema Codexu, procijenjeni unos kobalta hranom iznosi od 0,2 do 1,8 mg/dan, a gastrointestinalna apsorpcija topljivih spojeva kobalta procjenjuje se na 25% (Šarkanj et al. 2010). Kobalt u malim dozama u potpunosti apsorbira se u probavnom sustavu. Na apsorpciju kobalta utječu i drugi nutritivni faktori, apsorpciju umanjuju aminokiseline, ali je povećava nedostatak

željeza u organizmu. Kobalt se najviše akumulira u jetri 0,01 - 0,07 mg Co/kg mokre težine (Prpić-Majić & Zavalić 2002) i u bubrezima. Kobalt se izlučuje uglavnom urinom, ali u manjim količinama i fecesom.

5.1.1. Štetni učinci kobalta na ljudsko zdravlje

Smatra se da je trovanje kobaltom ograničeno na profesionalnu izloženost sa štetnim djelovanjem na pluća, kožu i srce. Pitanje toksičnosti je zapravo pitanje količine, stoga raspon varira za svaki pojedini metal. Simptomi trovanja kobaltom ovise o mjestu ulaska u tijelo.

Učinak kobalta na respiratorni sustav

Utjecaj kobalta na respiratorni sustav najčešće se dovodi u vezu s profesionalnom izloženošću u proizvodnji legura u kojoj kobalt služi kao vezivo. Fina prašina koja nastaje u proizvodnji legura udisanjem uzrokuje akutnu bolest gornjih dišnih puteva. U akutna stanja uzrokovana djelovanjem kobalta ubrajaju se: rinitis, konjunktivitis, stanje slično astmi (Prpić-Majić & Zavalić 2002; Bertić - Stahuljak et al. 1999). Kronično djelovanje kroma na respiratorni sustav očituje se u pojavi difuzne intersticijske fibroze i fibrozirajućeg alveolitisa. Inhalacijom kobalt uzrokuje plućni edem, fibrozu i alveolitis (Mudrovčić 2014). Rentgenska slika pluća daje karakterističan mrežasti crtež pluća, koji se difuzno širi od početne promjene koja je smještena bazalno medijalno. Intersticijska fibroza razvija se polako, bez očitih simptoma ili sa slabo izraženim kašljem, dispnejom i sviranjem u prsima za vrijeme rada, "bronhopneumonija uzrokovana tvrdim metalom" (Bertić-Stahuljak et al. 1999). Na rendgenskoj slici pluća fibroza je prikazana kao sitnomrljasta nodularna promjena.

Patogeneza utjecaja kroma kao i tvrdih metala na respiratorni sustav nije u potpunosti razjašnjena, pretpostavlja se da se temelji na indukciji hipersenzitivne imunoreakcije izazvane kobaltom i sinergističnom, odnosno modulirajućem učinku inhaliranih čestica s kobaltom (Prpić-Majić & Zavalić 2002).

Za sada je poznato da kobalt djeluje kao hapten, znači da uzrokuje stvaranje protutijela kobalt-proteinskih kompleksa. U bolesnika s alveolitisom i fibrozom su pozitivna specifična protutijela klase IgE i IgA na kompleks kobalt-albumin. Nije

utvrđena minimalna razina izloženosti potrebna za kobaltnu senzibilizaciju, koncentracija kobalta u biološkim uzorcima u bolesnika s jasnom kliničkom slikom ne razlikuje se značajno u odnosu prema osobama bez znakova bolesti (Prpić-Majić & Zavalčić 2002).

Posljedice inhalacije kobalta uključuju iritaciju dišnog sustava, smanjenu plućnu funkciju, teško disanje, astmu, upale pluća i fibrozu u razinama izlaganja kobaltu u rasponu od 0,007 do 0,005 mg kobalta /m³ (Obaid et al. 2004).

Učinak kobalta na kožu

Kobalt s obzirom da ima izraženo antigeno svojstvo, odnosno djeluje kao haptent uzrokuje alergijski dermatitis koji je i dobro dokumentiran (Alomar et al. 1985; Dooms-Goossens et al. 1980; Fischer & Rystedt 1983; Goh et al. 1986; Obaid et al. 2004). Ne samo kod dermalne ekspozicije već i kod oralnog unosa kobalta, nastaje alergijski dermatitis, nekoliko pacijenata razvilo je ekcem na rukama nakon oralne ingestije 0,014 mg/kg/dan kobalta u obliku kobalt sulfata kroz 3 tjedna (Obaid et al. 2004). Također apsorpcija kobalta kod dermalne ekspozicije je vrlo niska, manja od 1% dok apsorpcija kobalta kod oštećene kože je 80% unutar 3 sata od izlaganja (Inaba & Suzuki-Yasumoto 1979, Obaid et al. 2004).

Učinak kobalta na kardiovaskularni sustav

Pojava kardiomiopatije pod utjecajem kobalta registrirana je u osoba koje su konzumirale pivo koje sadrži kobalt sulfat kao pjena stabilizator (Alexander 1972; Bonenfant et al. 1969; Kesteloot et al. 1968; Morin et al. 1967,1971; Obaid et al. 2004). Kardiomiopatija uzrokovana kobaltom podrazumijeva: sinusnu tahikardiju, slabljenje lijeve klijetke, povećano srce, perikardijalni izljev (Olsen 1972; Obaid et al. 2004) uz patohistološki nalaz miokardijalnu nekrozu s trombima u srcu i opsežne unutarstanične promjene miofibrila (Olsen 1972; Prpić-Majić & Zavalčić 2002). Patološki mehanizam djelovanja kobalta smatra se da smanjuje unos kisika preko mitohondrija a time djeluje na energetske metabolizam stanica što u konačnici uzrokuje nekrozu stanica. Uzročna veza kardiomiopatije i kobalta nije potvrđena te se pretpostavlja da prekomjerna potrošnja alkohola i siromašna prehrana djeluju sinergistički u nastajanju kobalt kardiomiopatije (Prpić-Majić & Zavalčić 2002; Obaid et al. 2004). Mohiuddin sa suradnicima 1970.godine provodi eksperiment in vivo u

kojem je stimulirao iste uvjete za nastanak kobalt kardiomiopatije, kroz 5 tjedana zamorci su dobili 20 mg kobalta/kg na dan u kombinaciji s etanolom, zaključuje alkohol nije pojačao učinak kobalta. Također apliciranjem jedne doze kobalta fluorida, 176 mg/kg Speijers i sur. 1982. godine u laboratorijskih životinja pronalaze povećane miocite uz žarišnu degeneraciju Speijers et al. 1982).

Učinak kobalta na gastrointestinalni sustav

Prvi znakovi nastanka kobalt kardiomiopatije nakon oralnog unosa kobalt sulfata pivom bili su gastrointestinalni: mučnina, povraćanje i proljev (Morin et al. 1971; Obaid et al. 2004), međutim ti učinci nikad nisu potvrđeni i najvjerojatnije konzumacija alkohola je glavni čimbenik.

Učinak kobalta na hematopoetski sustav

Kobalt može uzrokovati razvoj policitemije (Gilbert et al. 2013), ali nakon uklanjanja kobalta iz organizma vrlo brzo eritrociti i hemoglobin se vraćaju na normalne vrijednosti (Davis & Fields 1958).

Učinak kobalta na renalni sustav

Oralna ingestija kobalta bilo akutna ili kronična rezultira histološkim promjenama proksimalnih tubula, tubularnom degeneracijom u eksperimentalnih životinja (Speijers et al. 1982; Obaid et al. 2004).

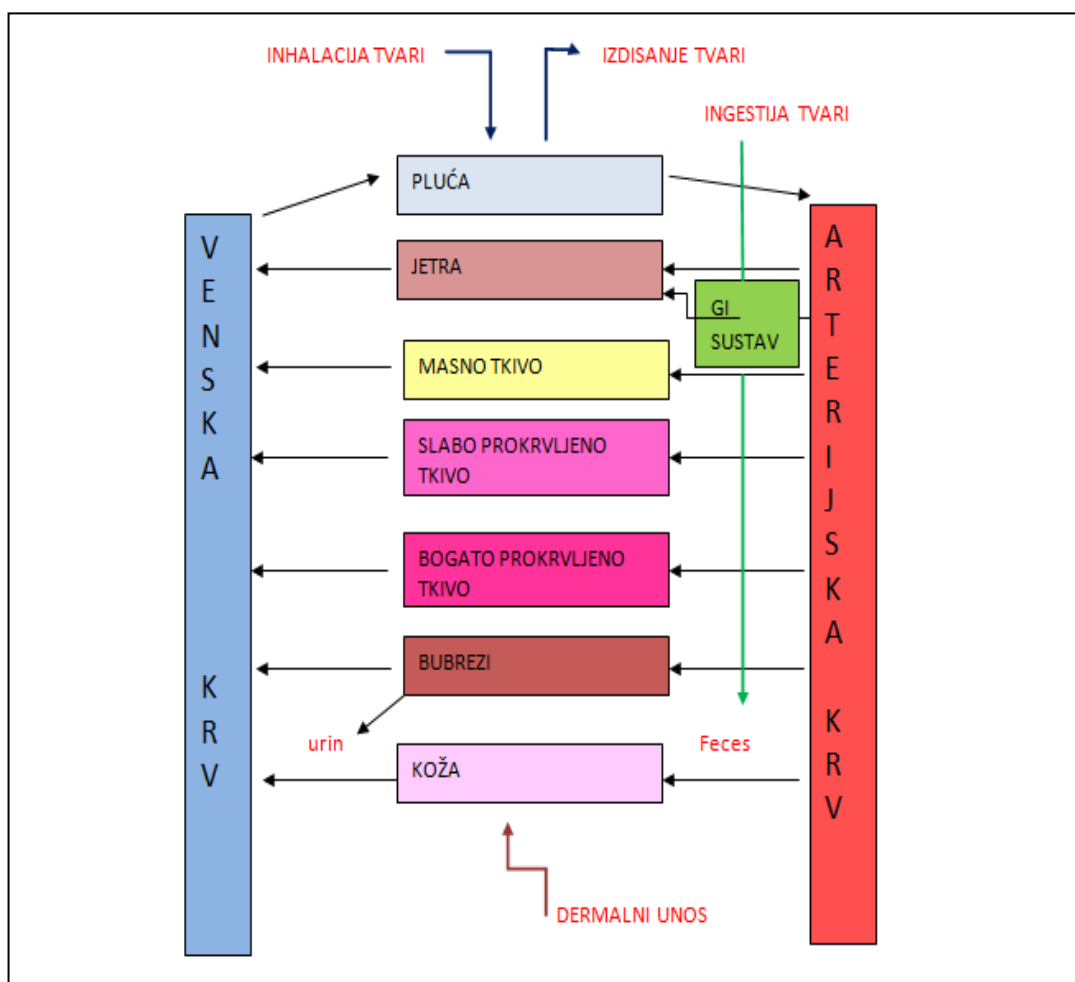
Učinak kobalta na osjetila i živčani sustav

Licht i suradnici 1972. godine ustanovili su teške smetnje vida: optičku atrofiju uz smanjenu perfuziju žilnice u oboljelih od pancitopenije bolesnika tretiranih s kobalt kloridom.

Dokumentiran je utjecaj kobalta iz MoM endoproteza na živčani sustav: periferna neuropatija, smanjenje sluha, vida pa i kognitivne funkcije (Bradberry et al. 2014; Prentice et al. 2014). Utjecaj kobalta na živčani sustav kod profesionalne izloženosti moguć je inhalacijom, uključuje: gubitak pamćenja, smanjenu provodljivost živaca, smanjenje oštine vida, smanjenje sluha (Meecham & Humphrey 1991).

5.1.2. Biokinetički model kobalta

Biokinetički model kvantitativno opisuje odnos unosa i distribucije kobalta biološkim procesima (Krishnan et al. 1994) pri čemu koristi dva fiziološka modela farmakokinetički - PBPK i farmakodinamički - PBPD. PBPK model je biološki temelj dozimetrije tkiva, pojednostavljeni opis unosa i rasporeda kemijske tvari čime procjenjuje koncentraciju potencijalno toksične skupine kemikalija u ciljnom tkivu ovisno o mjestu ulaska u organizam. PBPD model opisuje kvantitativni opis letalne doze i odgovora ciljanog tkiva.



Slika 1. PBPK model predstavlja fiziološki model koji se temelji na farmakokinetici tvari u organizmu, tvar se može apsorbirati preko kože, ingestijom ili inhalacijom, metabolizira se u jetri te se odstranjuje iz organizma urinom, fecesom i izdisajem.

Nakon apsorpcije kobalt se distribuira na sljedeći način: 50% izlučuje se urinom i fecesom u omjeru 6:1, 5% transportira se do jetre i 45% se prenosi na ostala tkiva (Obaid et al. 2004). Nakon inhalacije apsorpcija kobalta ovisi o njegovoj biološkoj topljivosti, fiziološki netopljivi kobalt fagocitozom ili djelovanjem mukocilijarnog tkiva biva izbačen iz organizma ali u određenoj mjeri kobalt mogu otopiti alveolarni makrofagi (Kreyling et al.1990; Obaid et al. 2004), topljivi oblici kobalta ulaze u krvotok kroz zidove alveola ili bronhija. Kod oralnog unosa apsorpciju kobalta povećavaju neadekvatan nutritivni status i deficit željeza (Sorbie et al.1971) ali i topljivost kobalta, pritom kobalt i željezo imaju jednak put apsorpcije ali bez djelovanja feritina (Thomson et al.1971).

Kod oralnog unosa eliminacija fecesom je primarna za netopljiv oblik kobalta (Sorbie et al. 1971), dok većina oralno unesenog kobalta se izlučuje urinom. Također ustanovljeno je da kod udisanja sitnih čestica kobalta brzina izlučivanja kobalta urinom u korelaciji je s brzinom premještanja kobalta iz pluća u krv (Obaid et al. 2004). Pri dermalnom unosu kobalta primarni put ekskrecije je urin (Obaid et al. 2004).

5.1.3. Mehanizam toksičnosti kobalta

Uzročna veza toksičnosti i kobalta još uvijek nije u potpunosti razjašnjena. Skupina belgijskih istraživača (Lison et al. 2001) predložili su mehanizam koji olakšava oksidaciju kobalta u ionski oblik, vjerojatno Co^{2+} koji je solubiln u odnosu na elementarni Co, time formirani kobalt ion može se apsorbirati u krv i transportirati do ciljnih organa i uzrokovati navedene posljedice.

Drugi potencijalno toksični mehanizam kobalta temelji se na procesu oksidacije i stvaranja slobodnih radikala s kisikom koji induciraju oštećenje DNA (Obaid et al.2004). Također istraživanja Henquina, Mogera i Yamatani su pokazala da topljivi kobalt djeluje kao blokator kalcijevih kanala, a Weakly dokazuje utjecaj kobalta na neuromuskularni transport, odnosno antagonistički utjecaj na kalcijeve kanale.

Studije su identificirale nekoliko zdravstvenih učinaka kobalta nakon udisanja, oralne ingestije ili dermalne izloženosti. Ovisno o dobi, zdravstvenom stanju, uhranjenosti, stilu života i izloženosti drugim otrovnim tvarima (dim cigareta) pojedine osobe imat će pojačanu reakciju na kobalt od većine osoba izloženih istoj razini kobalta što u konačnici može rezultirati smanjenom detoksikacijom i izlučivanjem kobalta iz organizma uslijed ugrožene funkcije organa pogođenih kobaltom. Pojedinci koji su već senzibilizirani na kobalt mogu biti neobično osjetljivi, senzibilizacija rezultira specifičnim promjenama serumskih antitijela IgE i IgA (Obaid et al. 2004).

5.2. Krom

Krom je teški metal, sive boje otporan na oksidaciju na zraku, pod vodom i pri visokim temperaturama. Krom je šesti element po zastupljenosti U Zemljinoj kori, zastupljen je 0.03% u dva oblika ruda : oksidna i olovna ruda (Crnogorac & Spahić 2012). U spojevima krom može postojati u više oksidacijskih stanja: dvovalentni, trovalentni i šesterovalentni krom. Toksikologija kromovih spojeva određena je oksidacijskim stanjem kroma. Dakle, zdravstveni učinci kroma ovise o oksidacijskom stanju metala za vrijeme izlaganja. Trovalentni krom je biološki značajan jer predstavlja prehrambeni mineral, dok spojevi šesterovalentnog kroma uslijed velikog stupnja oksidacije smatraju se kancerogenim i mutagenim (O'Brien et al. 2009; Zhitkovich et al. 2009). Šesterovalentni krom ima 1000 puta veću toksičnost od trovalentnog kroma (Dayan & Pain 2001; ATSDR 2012). Dakle, osnovni čimbenici koji utječu na toksičnost spojeva kroma jesu oksidacijsko stanje i topljivost. Trovalentni krom se slabo apsorbira na bilo koji način unosa, pa najveći udio toksičnosti potječe od šesterovalentnog kroma koji se apsorbira bilo iz pluća, gastrointestinalnog trakta ili putem intaktne kože. U organizmu lakše se apsorbiraju šesterovalentni spojevi kroma jer su topljiviji od trovalentnih i dvovalentnih. Iz probavnog sustava apsorbira se 2 do 6 % šesterovalentnog kroma, a svega 0.2 do 0.4% trovalentnog kroma (Prpić-Majić & Zavalić 2002).

Trovalentni krom je mnogo stabilniji i predstavlja esencijalni metal i ključni nutrijent, čini takozvani faktor tolerancije prema glukozu koji je potreban za rad inzulina i

održavanje normalne koncentracije glukoze u krvi. Sinergističkim djelovanjem s inzulinom omogućuje ulazak glukoze u stanicu (Vladeva et al. 2005). Također trovalentni krom regulira apsorpciju masnih kiselina i aminokiselina.

U organizam se krom uglavnom unosi hranom u rasponu od 0.03 do 0.3 mg Cr/dan (Prpić-Majić & Zavalić 2002). Glavni izvori kroma u hrani su: žitarice, meso, nerafinirani šećeri. Krom se apsorbira iz tankog crijeva i prenosi se do tkiva vezan za transferin i pojavljuje u mitohondrijama i citosolu stanica jetre. Resorpcija kroma iz hrane je niska, ali može se povećati u prisustvu oksalata i kod deficita željeza. Krom se izlučuje uglavnom putem bubrega, urinom.

Najvažniji industrijski izvori kroma koji kontaminiraju okoliš potječu iz tri osnovne industrije: metalurgija, kemijska industrija (kao pigment i boja) i vatrostalna (toplinski otporne materijale). Kontaminiranje okoliša kromom nastaje uslijed taloženja prašine kroma, natapanja otpadnim vodama industrija, te primjenom fosfatnih gnojiva koja sadrže krom. Krom u prirodnom stanju prisutan je u trovalentnom obliku, dok šesterovalentni krom koji se javlja u okolišu u potpunosti proizlazi iz ljudskih aktivnosti (ATSDR 2012). Opća populacija izložena je kromu konzumacijom hrane, vode ali i udisanjem zraka koji sadrži krom. Koncentracija kroma u rijekama je od 1 do 10 $\mu\text{g Cr/L}$, u zraku urbanih područja 10 do 50 ng/ m^3 (Prpić-Majić & Zavalić 2002).

5.2.1. Štetni učinci kroma na ljudsko zdravlje

Osnovni načini unosa kroma u organizam jesu inhalacija, ingestija i dermalna apsorpcija. Profesionalna izloženost najčešće nastaje uslijed inhalacije ili putem kože, dodiranjem, dok u opće populacije krom ulazi u organizam oralnim putem. Dakle, ovisno o koncentraciji, načinu apsorpcije, topljivosti i oksidacijskom stanju nastaju štetni učinci kroma na zdravlje koji najčešće potječu od šesterovalentnog kroma. Toksični učinak koji nastaje uslijed djelovanja trovalentnog kroma nastaje kod velikih koncentracija izloženosti. Akutna i kronična toksičnost uglavnom je uzrokovana šesterovalentnim spojevima kroma. Najvažniji toksični učinci kroma nakon kontakta, ingestije ili inhalacije su sljedeći: dermatitis, alergijske i ekcematozne promjene na koži, ulceracije kože i sluznica, perforacija nosnog septuma, alergijska astma,

karcinom bronha, gastroenteritis, hepatocelularne promjene, pojava oligo-anurije (Baruthio 1992; Dayan & Paine 2001).

Učinak kroma na respiratorni sustav

Izloženost visokim koncentracijama prašine ili magle koja sadrži krom uzrokuje iritaciju sluznice oka, nosa, grla i dišnog sustava (Prpić-Majić & Zavalić 2002) uz pojavu crvenila, edema i upale navedenih sluznica. Najčešće se radi o profesionalnoj izloženosti mješavini trovalentnog i šesterovalentnog kroma koja udisanjem uzrokuje iritaciju ali i opstrukciju dišnih puteva kod dugotrajne izloženosti.

Udisanje spojeva koji sadrže šesterovalentni krom mogu dovesti do gubitka osjetila mirisa, nekroze nosnog septuma, ulceracije koja vodi do perforacije nosnog septuma (Dayan & Pain 2001). Navedene promjene nastaju uslijed iritativnog djelovanja šesterovalentnog kroma i odlaganja kromovih spojeva u hrskavičnim dijelovima nosa i grkljana. Iritativni bronhitis praćen nadražajnim kašljem, dispnejom, substernalnom boli uz bronhospazam posljedica je dugotrajne izloženosti oksidima kroma (Prpić-Majić & Zavalić 2002) koji s razvojem preosjetljivosti dišne sluznice na spojeve šesterovalentnog kroma prelazi u alergijsku astmu (Haines & Nieboer 1988; Dayan & Pain 2001). Također radiološkom analizom pluća radnika izloženih spojevima s trovalentnim kromom uočene su na plućnom parenhimu male pravilne sjene (Sluis-Cremer & duToit 1968; Dayan & Pain 2001; Prpić-Majić & Zavalić 2002) kao znak pneumopatije.

Međunarodna agencija za istraživanje raka u epidemiološkim studijama radnika izloženih šesterovalentnim spojevima kroma izvijestila je o značajnom riziku za nastanak karcinoma sinusa, pluća i probavnog sustava u usporedbi s općom populacijom. Studije na pokusnim životinjama potvrdile su kancerogeni učinak šesterovalentnog kroma prilikom dugotrajne inhalacije, za sada ne postoji dovoljno dokaza u eksperimentalnih životinja koje govore u prilog kancerogenosti trovalentnog kroma (Dayan & Pain 2001).

Učinak kroma na kožu

Smatra se da je krom najučestaliji razlog senzibilizacije kože te često uzrokuje senzibilizaciju u opće populacije (ATSDR 2012), pritom izvori su otpad koji sadrži kromate. Razlozi su sljedeći: koncentracija kroma potrebna za senzibilizaciju vrlo malo je veća od fiziološke razine kroma u krvi (Prpić-Majić & Zvalić 2002) i krom je najjači metalni alergen uz kobalt i nikal. Stoga koncentracija kroma i ponavljana izloženost prilikom dermalne izloženosti ne utječu na pojavu imunološke aktivnosti jer je ono inducirano i kod niskih koncentracija. Djelovanje kroma na kožu može se očitovati u dva oblika: kao kromne ulceracije i kao kromni dermatitis. Dermatitis može biti kontaktni i alergijski (Prpić-Majić & Zvalić 2002; ATSDR 2012). Primarni kontaktni iritativni dermatitis nastaje uslijed izravnog citotoksičnog učinka kroma, a alergijski kontaktni dermatitis posredovan je imunološkim sustavom.

Dakle krom uzrokuje primarni iritantni kontaktni dermatitis, pri čemu u prvom kontaktu krom apsorpcijom u kožu aktivira imunološki sustava i senzibilizacijom prelazi u alergijski kontaktni dermatitis. Alergijski kromni dermatitis nastaje u senzibiliziranih osoba koje su izložene iznad praga osjetljivosti na krom (ATSDR 2012) a karakteriziraju ga simptomi: suhi eritem, vezikule ili egzem na mjestu dodira uglavnom na rukama i nogama, ali i na drugim dijelovima tijela ako se radi o izloženosti kiselinama i parama kroma. Uslijed aktivacije imunološkog sustava i stvaranja kompleksa antigen-protutijelo alergijski dermatitis može imati i kronični tijek (Prpić-Majić & Zvalić 2002).

Kromne ulceracije posljedica su prodiranja šesterovalentnog kroma kroz lezije na koži kao i njegova korozivnog djelovanja. Kromne ulceracije najčešće su lokalizirane na prstima, ručnom zglobu i podlaktici. Početak kromne ulceracije obilježen je stvaranjem bezbolne papule (Prpić-Majić & Zvalić 2002) koje se formiraju u ulkuse s tvrdim rubovima. Kromne ulceracije mogu prodrijeti u meko tkivo, ponekad i do kosti te biti uzrokom sekundarne infekcije ali ne i maligne alteracije (Williams 1997).

Učinak kroma na renalni sustav

Postoje dobro dokumentirani podaci o učinku šesterovalentnog kroma na renalni sustav kod profesionalne izloženosti nakon inhalacije ili oralnog unosa. Niske doze kroma uzrokuju prolazne učinke u kojima prevladava oštećenje proksimalnih tubula,

dok oštećenje četkastih membrana karakteristika je krom nefropatije (Kirschbaum, Sprinkel et al.1981) pa visoke doze mogu dovesti do akutne tubularne nekroze i akutnog zatajenja bubrega (ATSDR 2012).

Učinak kroma na jetru

Studija Pascala i Waldsteina opisala je ozbiljne promjene jetre kao posljedice djelovanja šesterovalentnog kroma prilikom profesionalne izloženosti krom-trioksidu. Posljedice su navedene kao poremećaj stanica hepatocita, nekrozu, infiltraciju limfocita i histiocita te povećane Kupfferove stanice.

5.2.2. Biokinetički model kroma

Razlike u djelovanju trovalentnog i šesterovalentnog kroma proizlaze iz stanja oksidacije. Oksidacijsko stanje kroma određuje unos, mehanizam apsorpcije, transport i distribuciju organima, na kraju i na toksičnost u organizmu.

Kod oralnog unosa apsorpcija kroma iz probavnog trakta je relativno niska i ovisi o nizu faktora: stanju valencije (šesterovalentni krom se lakše apsorbira od trovalentnog), kemijskom spoju (organski spojevi s kromom lakše se apsorbiraju od anorganskih), hidrosolubilnosti spoja i vremenu gastrointestinalnog prijenosa. Brojne studije na životinjama potvrdile su vrlo slabu apsorpciju trovalentnog kroma u gastrointestinalnom traktu (Visek et al.1953; Grevatt 1998) zbog njegove slabe topljivosti a time i nemogućnosti prodiranja kroz stanične membrane iz probavnog sustava apsorbira se 0,2 do 0,4% trovalentni oblik kroma (Prpić-Majić & Zavalić 2002). Također, šesterovalentni krom nakon oralnog unosa se vrlo brzo reducira u trovalentni oblik u kiselom sadržaju želučane kiseline (De Flora, Badolati et al. 1987) tako se iz probavnog sustava apsorbira svega 2 do 6% (Prpić-Majić & Zavalić 2002) trovalentnog kroma. Apsorbirani šesterovalentni krom u krvotoku zbog solubilnosti transportira se kroz membranu eritrocita gdje se i reducira (ATSDR 2012) za razliku od trovalentnog kroma koji ne prolazi kroz membranu eritrocita već se izravno veže za frakcije proteina koje prenose metali, transferin u plazmi, protein za prijenos

željeza (Myers & Myers 1998; Dayan & Paine 2001). Bez obzira na način unosa u organizam trovalentni oblik kroma distribuira se po cijelom tijelu i čini većinu kroma u plazmi i tkivima, najveći unos u organe odvija se u obliku kompleksa s transferinom u koštano srž, pluća, limfne čvorove, slezenu, bubrege i jetru. Osnovni način eliminacije kroma odvija se mokraćom, 60% apsorbiranog kroma (ATSDR 2012), a vrlo malo apsorbirane doze 10% (Kiilunen, Kivisto et al. 1983) eliminira se bilijarnim sustavom, fecesom. Također postoji razlika u eliminaciji kroma iz svakog pojedinog sustava, eliminacija kroma iz plazme odvija se unutar nekoliko sati, dok otklanjanje iz tkiva je znatno sporije, s poluživotom od nekoliko dana (ATSDR 2012). Do 2000. godine smatralo se da se iz krvi i organa brže uklanja trovalentni krom a sporije šesterovalentni krom ATSDR objavljuje da iste doze šesterovalentnog kroma brže se eliminiraju iz organizma od iste doze trovalentnog kroma.

5.2.3. Mehanizam toksičnosti kroma

Oksidacijsko stanje kroma određuje toksičnost kroma, šesterovalentni derivati kroma uzrokuju akutne i kronične negativne učinke u profesionalno izloženih dok za trovalentne derivate postoji vrlo malo dokaza (Minola & Cavalleri 1988). Općenito toksičnost kroma posljedica je djelovanja šesterovalentnih spojeva kroma koji prolazi staničnu membranu putem olakšane difuzije kroz anionske kanale te nastupa unutarstanična redukcija kroma koja je odgovorna za citotoksičnost i alteraciju DNA (ATSDR 2012). Dakle, šesterovalentni krom je nestabilan u tijelu i smanjuje se unutar stanica, dok trovalentni krom zbog smanjene topljivosti nakuplja se u tkivu i uzrokuje lokalnu toksičnost.

6. BIOLOŠKI MONITORING KOBALTA I KROMA

Biološki monitoring omogućuje procjenu izloženosti čovjeka kobaltu i kromu. To je jedina direktna metoda koja se temelji na analizi seruma i ostalih tekućina u organizmu. Biološki monitoring osim što utvrđuje izloženost, određuje intenzitet izloženosti ali i promjene izloženosti tijekom vremena. Za biološki monitoring primjenjuje se analiza kobalta i kroma u krvi i u mokraći. Analiza metala u mokraći ima prednost pred analizom metala u krvi jer navedeni metali se vrlo brzo izlučuju mokraćom pa njihova koncentracije daje informacije o nedavnoj izloženosti ali i o kumulativnoj izloženosti. Određivanje metala u krvi ima manju dijagnostičku vrijednost od određivanja metala u urinu jer u organizmu ne postoji stvarna ravnoteža između metala u pojedinim tkivima i u krvotoku.

Normalne koncentracije navedenih metala u mokraći su: 0,1 do 0,5 $\mu\text{g Cr/L}$, odnosno 0,1 do 2 $\mu\text{g Co/L}$. Normalna koncentracija navedenih metala u plazmi ili serumu je 0,1 do 0,5 $\mu\text{g Cr/L}$, odnosno 0,1 $\mu\text{g Cr/L}$ (Prpić-Majić & Zavalić 2002).

Metoda vezanog sustava induktivno spregnute plazme sa spektrometrijom masa, ICP-MS omogućuje praćenje izloženosti organizma kobaltu i kromu, kao i njihovu mogućnost kvantifikacije u krvi.

Britanska Regulatorna agencija za lijekove i medicinske proizvode, MHRA u rujnu 2010. uvodi standardizirane vrijednosti kobalta i kroma u krvi za osobe s endoprotezom kuka nakon što su ustanovljene povećane razine kroma i kobalta u osoba s MoM endoprotezom (Schaffer et al. 1999).

Tablica 3. Prikaz graničnih vrijednosti kobalta i kroma za opću populaciju i za osobe s endoprotezom kuka (tablica izrađena na temelju laboratorijskog ispitivanja kobalta u opisanih slučajeva)

uzorak krv	očekivane vrijednosti za opću populaciju	granične vrijednosti za osobe s endoprotezom kuka
kobalt	< 1µg/l (20nmol/l)	< 7µg/l (120nmol/l)
krom	<2µg/l (40nmol/l)	< 7µg/l (135nmol/l)

Rezultati provedenog istraživanja u 2013. godini pokazuju da su povišene koncentracije metala kobalta i kroma povezane s pojavom metalnih krhotina i ljuštenja endoproteze prilikom kretanja bolesnika. U pacijenata kod kojih koncentracije kobalta su veće od 20 µg/L često ukazuju na metalno bojenje okolnog tkiva, nekrozu mekog tkiva i osteolizu (Langton et al. 2013). Nadalje koncentracije kroma i kobalta u serumu i krvi pouzdani su indikatori trošenja metalne endoproteze kuka (Langton et al 2011; De Smet et al. 2008). Do danas istraživanja koja su provedena navode sljedeće komplikacije endoproteze metal na metal: popuštanje implantata u tijelu, prijelom kosti u blizini implantata, dislociranost implantata, metalozu, razvoj pseudotumora (Hosman et al. 2010; Langton et al. 2010.; Glyn-Jones et al.2011).

7. PRIKAZ SLUČAJA

7.1. Prvi slučaja

Pacijentica V.L. rođena 1949. godine uslijed artroze lijevog kuka podvrgnuta je 2008. godine ugradnji endoproteze kuka CORAIL/LD ASR sačinjene od kobalta i kroma. Pacijentica nakon što je potpisala informirani pristanak da sudjeluje u istraživanju pregledana je medicinska dokumentacija. Retrospektivnom analizom medicinske dokumentacije radi ispitivanja korelacije kobalta i kroma na organizam i usporedbe funkcionalnog statusa medicinska dokumentacija je vremenski podijeljena na tri područja: prije ugradnje endoproteze, nakon ugradnje endoproteze i nakon revizije endoproteze. U svrhu procjene funkcionalnog statusa bolesnika primjenjena su u tom razdoblju dva upitnika: Barthelov indeks i Harris Hip Score (HHS), te kretnje u lijevom zglobu kuka: fleksija i abdukcija.

Medicinska dokumentacija prije postavljanja endoproteze CORAIL

1999. godine bolesnici je ugrađena totalna endoproteza desnog kuka, inače hipertoničar, redovno uzima antihipertenzivnu terapiju (Prinizide 10mg1x1, Prinivil 10mg 1x1, Concor Cor 2,5mg 1x1, Kalinor 1g sdd.), alergija na lijekove penicilin i sulfonamidi.

Ugradnja endoproteze kuka CORAIL

2008. godine kliničkom i rendgenskom obradom utvrđena je uznapredovala, degenerativna koksartroza lijevog kuka. Ortoped indicira kirurški zahvat, ugradnju totalne endoproteze lijevog kuka. Izvršen je planirani kirurški zahvat, tijekom kojeg je ugrađena totalna endoproteza lijevog kuka model CORAIL LD/ASR s glavom većeg dijametra (čašica 52 mm, stem 12 i glava 46 mm kratki vrat). Kirurški zahvat protekao je uredno, kao i rani poslijeoperacijski tijek, te se bolesnica otpušta iz bolnice na daljnje liječenje u svrhu provođenja stacionarne fizikalne rehabilitacije. Kod otpusta iz specijalne bolnice za medicinsku rehabilitaciju, prema nalazu fizijatra izvodi fleksiju u lijevom kuku do 60 stupnjeva, abdukciju 15 stupnjeva, sve kretnje su terminalno bolne.

Medicinska dokumentacija nakon ugradnje endoproteze CORAIL

Krajem 2009. godine postavljena je dijagnoza sinobronhalnog sindroma.

2010. godine pojavile su se dvije kožne lezije u visini metakarpofalangealnog prijelaza, eritematozne s ljuskanjem, a kasnije i bolovi u istom području. Dermatološkom obradom postavljena je dijagnoza kontaktnog dermatitisa.

2010.-2011. godine povremene epizode dugotrajnog suhog kašlja i spazma, uz tahipneju i bronhalne šumove u trajanju 4-5 tjedana upućena je na pulmološku obradu. Postavljena je dijagnoza bronhalne astme iako su metakolinski i ventolinski test negativni.

2011. godine uslijed pojave boli u lijevom kuku i teže pokretnosti upućena fizijatru. Bolesnica tada navodi smanjenu pokretnost i bol naspram desne endoproteze, te prisutnost noćnih bolova pri ležanju na lijevoj strani. U statusu izvodi u lijevom kuku fleksiju do 60 stupnjeva i abdukciju 20 stupnjeva uz pojavu boli. Fizijatar nalazi da je lijevi kuk u teškoj kontrakturi, hipotrofične muskulature, te propisuje provođenje fizikalne terapije. Konzultiran ortoped. Ultrazvuk lijevog kuka ustanovljena hipoehogena zona nad implantatom te metalni odjek u mekim čestima. Harris Hip Score (HHS) koristi se za procjenu ishoda operacije kuka iznosio je tada svega 66,64 što ukazuje na loš ishod (manje od 70 bodova loš prognostički pokazatelj).

7.11.2011. laboratorijski nalaz krvi i seruma ukazuje na izrazito povišene vrijednosti kobalta u krvi od 12,1 µg/L te kroma od 15,8 µg/L (granična vrijednost za osobe s endoprotezom kuka 7 µg/L). Također su nalazi istih metala izrazito bile povišene u serumu. Indicirana je revizija uslijed postojanja metaloze lijevog kuka.

U siječnju 2011. godine uslijed depresivnog raspoloženja, nesanice, straha od mogućeg invaliditeta upućena je psihijatru. Također opisuje učestale glavobolje, tahikardije, oscilatornu hipertenziju. Lošeg raspoloženja, nervozna, tjeskobna, sklona povlačenju i izolaciji.

16.01.2012. izvršen je kirurški zahvat odstranjivanja acetabularnog dijela totalne endoproteze ugrađene 2008. godine, te zamjene istog s cementiranim acetabulumom. Tijekom operacije uočeno je sljedeće: po inciziji fascije iscurio je

mutan sivkastobijeli sadržaj, zatim vastus lateralis, gluteus medius i masa tkiva kapule interne su potpuno fibrozno promijenjeni, konus femura obložen je crnim masama, pri dnu čašice prisutan karijes veličine graha. Dakle tijekom operacije utvrđena je jača reakcija metal na metal implantat.

Barthelov indeks je protokol za evaluaciju stupnja funkcionalne samostalnosti prije revizijske operacije iznosio je 50 što upućuje na tešku ovisnost, a nakon operacije iznosio je 82 (bodovi 61-90 ukazuju na umjerena ovisnost).

Medicinska dokumentacija nakon učinjene revizije endoproteze CORAIL

24.02.2012. Bolesnica je hospitalizirana uslijed bolova u slabinskom dijelu kralježnice s projekcijom u lijevi kuk. Elektromioneurografskom obradom detektirana je obostrano polineuropatija uz pridruženu kroničnu radikulopatiju i srednje tešku radikulopatiju. Učinjena je ultrazvučna obrada lijevog ručnog zgloba, koljena i kuka gdje se prikaže u području uz koštane strukture organizirani tekući sadržaj promjera sloja između 20 i 25 mm, nešto površnije nastavlja se u zonu seroma promjera sloja 25 mm. Za vrijeme hospitalizacije prisutne su i kožne promjene na dorzumu šake i područje zigomatičnih lukova koje su dermatološki obrađivane kao kontaktni dermatitis. Rendgenski nalaz lijeve šake u projekciji II i III metakarpalne kosti vide se manje ovalne zone koštanog razrjeđenja sklerotična ruba koje mogu odgovarati degenerativnim pseudocistama. Uslijed neregulirane hipertenzije, pojave zaduhe, nespecifične smetnje u prekordiju "grč" i povišenih vrijednosti kobalta i kroma u krvi napravljena je kardiološka obrada kojom je ustanovljen AV blok I stupnja.

Laboratorijski nalaz krvi i seruma od 27.03. 2012. i dalje ukazuje na povišene vrijednosti kobalta u krvi od 6,13 µg/L (normala ispod 1 µg/L), te kroma od 4,44 µg/L (normala ispod 1 µg/L).

Uslijed depresije, anksioznosti, poteškoća sa usnivanjem, noćnim morama i dominantnog osjećaja inadekvatnosti, te fobičnih strahova koji je limitiraju u funkcioniranju upućena psihijatru, kontrolni pregledi od 2012.-2015.

Kontrolni pregledi ortopeda:

30.03.2012. Barthelov indeks procjena 70.

19.10.2012. pri hodu štedi nogu, teško se odiže iz sjedećeg položaja

11.10.2013. pri hodu "vuče" lijevu nogu, teže lijevu nogu odiže od podloge, relacija hoda oko 500m; ultrazvučnim pregledom lijevog kuka još uvijek postoji metalni odjek u mekim čestim; Harris Hip Score 45,50.

2014. - 2015. Ponovne epizode astme, uz kašalj i spazam u trajanju od šest tjedana. I dalje povremeno prisutne kožne promjene na doruzumu šake i području zigomatičnih lukova.

2015. kontrolni pregled ortopeda: bolnost lijevog kuka pri izvođenju kretnji abdukcije izvedive do 20 stupnjeva i adukcije do 0 stupnjeva, te fleksije do 60 stupnjeva; Harris Hip Score: 42,5.

7.2. Drugi slučaj

Pacijentica N.N. srednje životne dobi (želi ostati anonimna te ne navodim dob).

Ugradnja endoproteze kuka CORAIL

Bolesnici je u 11. mjesecu 2008. godine uslijed artroze lijevog kuka ugrađena TEP (BEP - LD CORAIL). Operativnim zahvatom ugrađena je bescementna endoproteza s glavom većeg dijametra (čašica 48 mm, stem 8 i glava 43 mm srednji vrat). Postoperativni tijek prolazi uredno.

Medicinska dokumentacija nakon ugradnje endoproteze CORAIL

Dvije godine nakon operacije bolesnica navodi ponovnu pojavu boli u lijevom kuku. Nakon kliničke i radiološke obrade indicira se dodatna obrada sa scintigrafijom i CT-om. Laboratorijski nalaz krvi od 14.01.2013. ukazuje na povišene vrijednosti kobalta 4,25 µg/L. Na CT-u vidljiv je prijelom proteze te je indicirano operacijsko liječenje.

13.02.2013. izvršen je operacijski zahvat rearthroplastica coxae sin. cum endoprothesis totalis. Tijekom operativnog zahvata uzet je uzorak okolnog tkiva u svrhu patohistološke obrade kao i uzorak sinovijalne tekućine. U navedenim uzorcima nađeni su ioni metala Co i Cr.

7.3. Treći slučaj

Pacijentica Č.M. rođena 1950. godine. Prije trideset godina uslijed displazije kukova učinjena je korektivna osteotomija oba femura.

Medicinska dokumentacija prije postavljanja endoproteze CORAIL

Do sada nije teže bolovala. Ne uzima nikakvu terapiju. Alergična na Ketonal.

2004. godine uslijed artroze lijevog kuka implantirana je totalna endoproteza.

Ugradnja endoproteze kuka CORAIL 2007. godine

U desetom mjesecu 2007. uslijed bolova i ograničene gibljivosti u lijevom kuku koji su posljedica displazije kuka i artroze bolesnica je podvrgnuta operativnom zahvatu. Operativnim zahvatom ugrađena je bescementna endoproteza s glavom većeg dijametra 46 mm, stem veličine 9 i glave proteze 41 - kratki vrat. Postoperativni tijek prolazi uredno.

Medicinska dokumentacija nakon ugradnje endoproteze CORAIL

Dvije godine nakon ugradnje CORAIL endoproteze javljaju se bolovi u desnom kuku. Radi upornih bolova u desnom kuku i pogoršanja istih tijekom 2011. godine postavljena je 14.4.2011. sumnja na migraciju čašice. Rendgenski je ustanovljen instabilitet čašice.

U petom mjesecu 2011. bolesnica je podvrgnuta reoperaciji. Tijekom operacije po otvaranju kapsule iz zgloba pod tlakom iscuri bjelkasta mutna tekućina. Operativnim zahvatom izmijenjena je nestabilna čašica endoproteze kuka desno, implantirana je nova čašica i nova keramička glava.

U ljeto i jesen 2011. godine bolovi i dalje u pogoršanju, hoda uz pomoć jedne štake, uopće ne može opteretiti desnu nogu punom težinom radi bolova. Predložena je revizijska operacija iako nisu nađeni znakovi labavosti čašice.

31.10.2011. laboratorijski nalaz krvi ukazuje na povišene vrijednosti kobalta 2,2 µg/L i kroma od 11,8 µg/L (granična vrijednost < 1 µg/L).

23.01.2012. učinjen je ponovni operativni zahvat u smislu izmjene čašice endoproteze kuka desno. Ugrađena je cementna čašica.

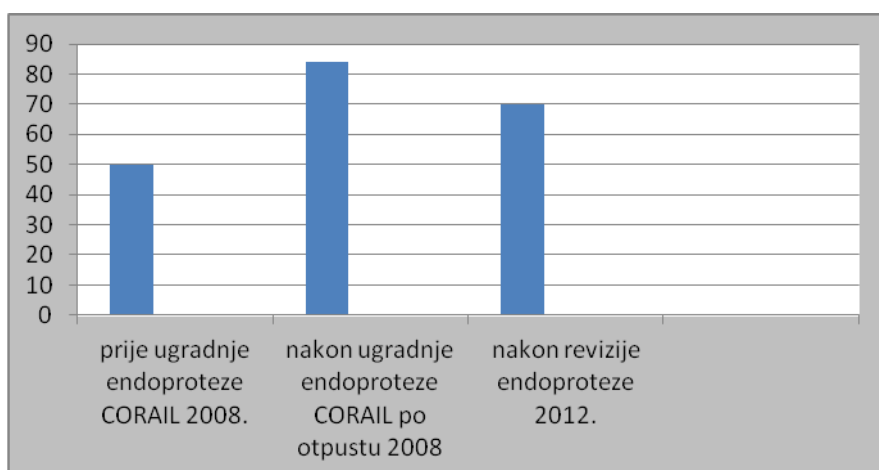
7.4. Četvrti slučaj

Pacijentici N.M. rođena 1938. godine implantirana je 2008. godine totalna endoproteza kuka CORAIL LD. Nakon zahvata nije imala smetnje do 2010. godine od kada teže hoda uz pojavu progresivne boli. Nakon kliničke laboratorijske i rendgenske obrade indicira se reoperacija, izmjena kompletne endoproteze kuka. Laboratorijskom analizom seruma ustanovljeno je sljedeće kobalt 16,5 µg/L i kroma od 6,55 µg/L.

24.04.2012. Izvedena je reoperacija. Tijekom zahvata utvrde se reaktivne upalne promjene u kapsuli zgloba i osteoliza oko gornjeg dijela implantata. Tijekom operativnog zahvata uzet je uzorak okolnog tkiva. Sivkasti isječak tkiva mikroskopski odgovara vezivno promijenjenoj sinoviji koja je dijelom hijalinizirana s difuznim kroničnim upalnim infiltratom. Nalaz bioptata odgovara uputoj dijagnozi metalosis coxae dex. Tkivo oko proteze je promijenjeno, vezivno zadebljano sa sitnim žarištima nekroze i nakupinama stanica koje sadrže metalne partikle, a koje odgovaraju posljedicama korozije metala i otpuštanju debrisa.

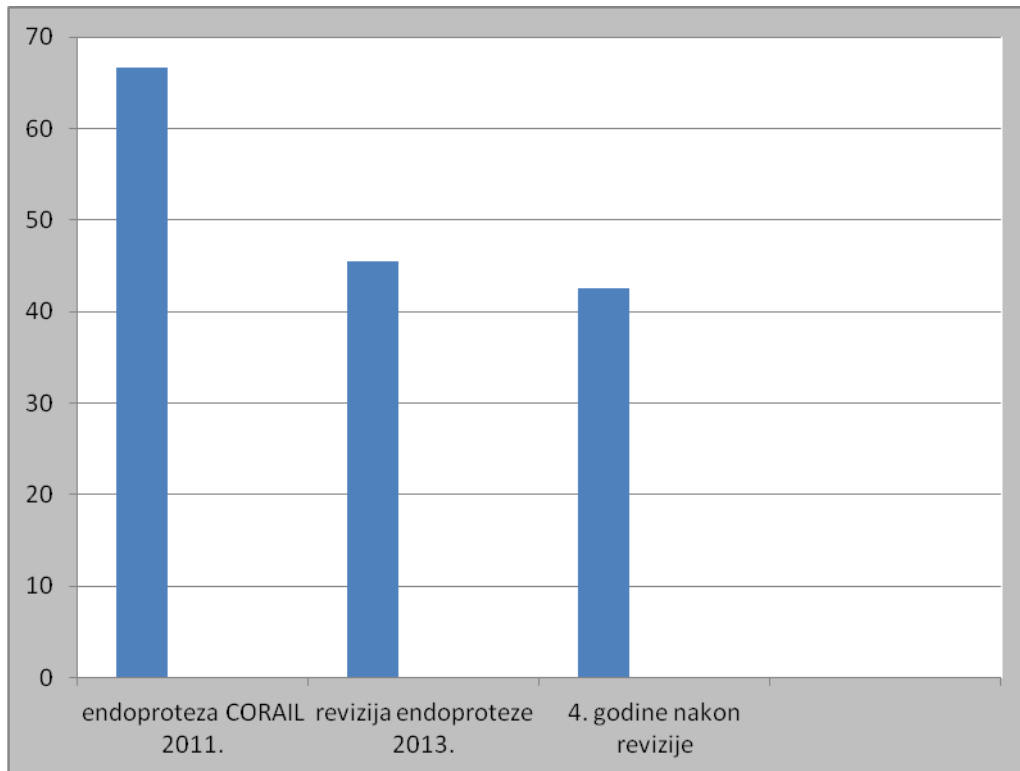
8. ANALIZA MEDICINSKE DOKUMENTACIJE

Graf 1. Prikazuje se razlika u bodovima Barthelova indeksa prije postavljanja endoproteze CORAIL, postoperativno i nakon revizije endoproteze, analiza prvog slučaja



Analiza Barthelova indeksa je protokol za određivanje stupnja funkcionalne samostalnosti. Ovisno o zbroju bodova određuje se stupanj ovisnosti (0-20=potpuna ovisnost, 21-60= teška ovisnost, 61-90=umjerena ovisnost). Rezultati kreću se od teške ovisnosti od 2008. do umjerene ovisnosti. Također dolazi do pada funkcionalne samostalnosti i nakon učinjene revizije.

Graf 2. Grafički prikaz Harris Hip Score nakon ugradnje endoproteze CORAIL i nakon učinjene revizije istoimene proteze, te četiri godine nakon revizije, analiza prvog slučaja .



Harris Hip Score koristi se u svrhu procjene uspješnosti operativnog zahvata kod postavljanja endoproteza kuka. HHP isključivo procjenjuje ortoped ili fizioterapeut. HHP sastoji se od tri domena koje sačinjavaju: dnevne aktivnosti (korištenje stepenica, javnog prijevoza, mogućnost transfera, oblačenja), procjene hoda i zgloba kuka. Maksimalni broj bodova može iznositi 100, najbolji mogući ishod:

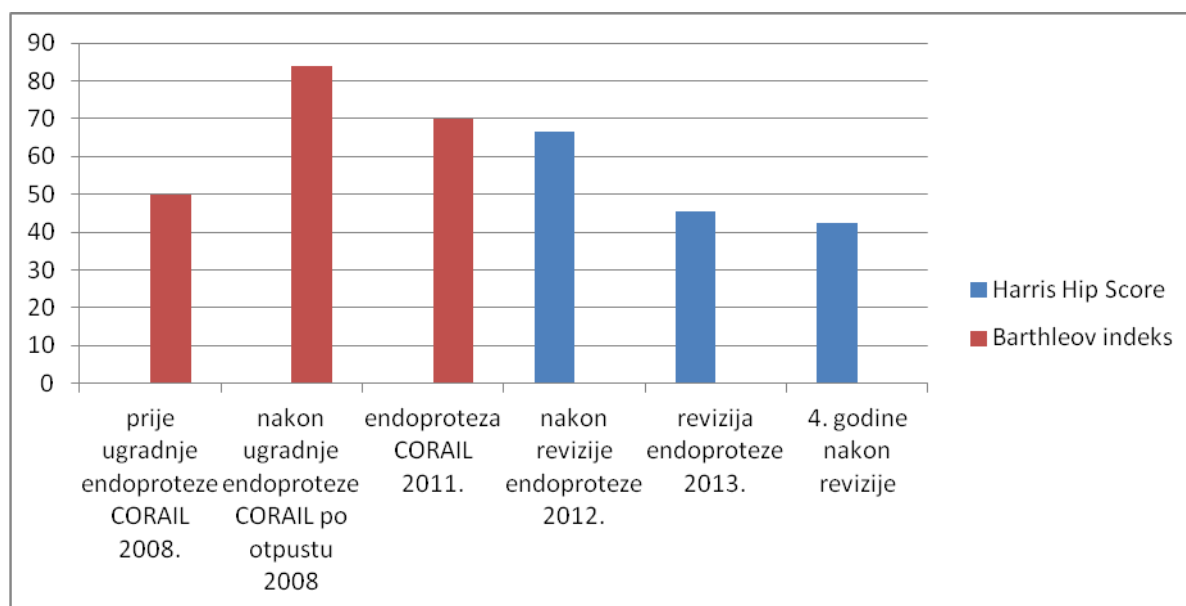
100-90 bodova = odličan,

89-80 = vrlo dobar,

79-70 = dobar,

manje od 70 loš ishod.

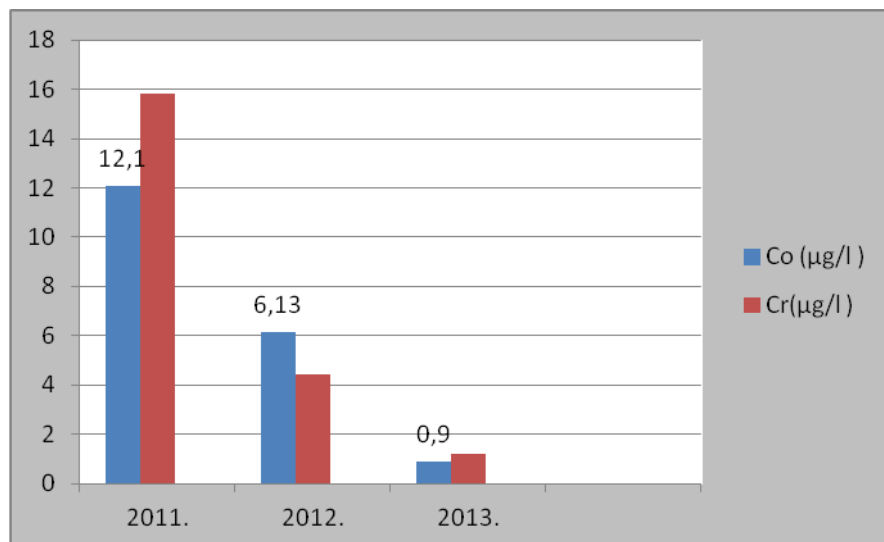
Graf 3. Grafički prikaz Harris Hip Score i Barthelova indeksa



Uvidom u rezultate Barthelova indeksa ili HHP možemo zaključiti nakon učinjene revizije endoproteze CORAIL uslijed metal na metal reakcije dolazi do pada funkcionalnosti kao i samostalnosti. Navedenome u prilog govore pregledi ortopeda i fizijatra kao i procjena kretnji zgloba lijevog kuka koja je identična prije revizije endoproteze i četiri godine nakon učinjene revizije (fleksija 60°, abdukcija 20°).

Retrospektivnom analizom medicinske dokumentacije uslijed ugrađene endoproteze CORAIL sačinjene od kroma i kobalta nastala je metal na metal reakcija navedenog implantata. Utvrđeno je postojanje metaloze, odnosno metal na metal reakcije tijekom koje se metalne strugotine oslobađaju sa ugrađene endoproteze i odlažu u okolno tkivo kuka, kosti. Simptomi trovanja kobaltom i kromom rezultiraju povišenim vrijednostima kroma i kobalta u krvi i nakon revizije istoimene endoproteze. Unutar tijela, krom može biti akutno toksičan. Krom koji se nalazi u krvotoku u većim iznosima od graničnih vrijednosti, akumulira se u bubrezima i jetri, gdje se odvijaju oksidacijske reakcije koje mogu oštetiti organe. Simptomi trovanja kromom povezani s istoimenom protezom uključuju: povišenu razinu metala u krvi i urinu, metalozu oštećenog zgloba, lokalizirane lezije, pseudotumore, čvoriće unutar mekog tkiva kao i nekrozu (DePuy Hip Recall, 2014). U navedenim prikazima slučajeva značajno su bile povišene vrijednosti kobalta i kroma u krvi i serumu koje su registrirane prvi puta dvije ili tri godine nakon implantacije.

Graf 4. Grafički prikaz vrijednosti kobalta i kroma prije i nakon revizije endoproteze, analiza prvog slučaja.



Izloženost kromu bilo unutarnja ili dermalna često rezultira teškim dermatitisom. U prikazanom prvom slučaju 2010. godine, odnosno dvije godine nakon implantacije endoproteze pojavile su se dvije kožne lezije u visini metakarpofalangealnog prijelaza, eritematozne s ljuskanjem, a kasnije i bolovi u istom području što odgovara kromatnom dermatitisu.

Bolesnici s ugrađenom endoprotezom također mogu doživjeti i kratkoročna oštećenja živaca, lokalnu pojavu edema, smanjenu pokretljivost (DePuy Hip Recall 2014). Svi opisani slučajevi dvije do tri godine nakon implantacije endoproteze navode smanjenu pokretnost i bol. Bol je prvi simptom metaloze kuka.

Kobalt je metal koji se prirodno nalazi u tijelu, ali u većim količinama postaje toksičan i dovodi do mnogih štetnih i potencijalno trajnih nuspojava. Kao što je opisano profesionalno trovanje kobaltom izaziva tahipneju, bronhalne šumove, stanje slično astmi. U prikazanom prvom slučaju respiratorni simptomi prisutni su već godinu dana nakon implantirane endoproteze, kao i nakon učinjene revizije. Simptomi respiratornog sustava postaju progresivni i prelaze u kronični oblik (prisutni od 2009. do 2015).

9. ZAKLJUČAK

Temeljem dostupnih podataka iz literature i liječničke dokumentacije, postoji veza između ugradnje endoproteze kuka CORAIL i nastanka zdravstvenih tegoba. Nakon revizije endoproteze zaostale su trajne tjelesne posljedice koje se sastoje u: višenamjenskoj kontrakturi operiranog kuka s tendencijom stalnog progresivnog razvoja, bronhalna astma, polineuropatija, hipertenzija, odnosno bolesti koje su kroničnog tijeka. Bilo koja kronična bolest ostavlja posljedice u smislu otežanog svakodnevnog funkcioniranja uz prisutan osjećaj tjeskobe, depresije i straha što bitno ugrožava kvalitetu življenja.

Smanjena pokretnost i pitanje daljnje progresije simptoma metaloze, te potreba za stalnim nadzorom vrijednosti kobalta i kroma u organizmu postaje ključna u nadzoru bolesnika s ugrađenom endoprotezom CORAIL. Potrebne su detaljne analize svih bolesnika s ugrađenom protezom s ciljem sprečavanja progresije bolesti uslijed metaloze. Svi pacijenti s ugrađenim CORAIL endoprotezama prema MHRA smjernicama trebaju biti kontaktirani od strane ortopeda. Naglasak treba staviti na prevenciju daljnje progresije bolesti uzrokovane teškim metalima i biološki monitoring bolesnika koji imaju implantirane sporne endoproteze. U radu su prikazani podaci iz nekoliko istraživanja, stručnih radova većinom iz zapadnih zemalja svijeta. Literatura na hrvatskom jeziku o važnosti uočavanja simptoma metaloze kuka gotovo i ne postoji stoga je i ovaj rad bio poticaj da se prikažu moguć utjecaj kroma i kobalta na organizam djelovanjem endoproteze kuka CORAIL.

10. ZAHVALE

Najiskrenije želim zahvaliti na pruženoj prilici izrade ovog rada svom mentoru prof. dr. sc. Jagoda Doko Jelinić koja mi je svojim stručnim savjetima pomogla u razradi ideje i na velikom strpljenju tijekom izrade.

Srdačno zahvaljujem prijateljima i kolegama na razumijevanju i podršci.

Najtoplije zahvaljujem svojim roditeljima na nesebičnoj pomoći, razumijevanju, potpori u svim pogledima, ohrabrenjima, brizi i ljubavi tijekom cjelokupnog studija.

Od srca hvala majci koja mi je bila i inspiracija za pisanje ovog rada, koja me u svemu bezuvjetno podržava svojom vjerom u mene.

Od srca hvala ocu na nesebičnoj podršci u ostvarenju postavljenih ciljeva i mojih snova.

I na kraju hvala suprugu na ljubavi, razumijevanju, strpljenju, riječima podrške i što uvijek za mene čuva veliki zagrljaj.

11. LITERATURA

1. Agency for Toxic Substances and Disease Registry (2012). Toxicological Profile for Chromium. ATSDR. <http://www.atsdr.cdc.gov/toxprofiles/tp.asp?id=62&tid=17> Accessed 01 July 2015.
2. Alexander CS (1972) Cobalt-beer cardiomyopathy. A clinical and pathologic study of twenty-eight cases. *Am J Med.* doi: [http://dx.doi.org/10.1016/0002-9343\(72\)90136-2](http://dx.doi.org/10.1016/0002-9343(72)90136-2)
3. Alomar A, Conde-Salazar L, Romaguera C (1985) Occupational dermatoses from cutting oils. *Contact Dermatitis.* 12(3):129-38.
4. Baruthio F(1992) Toxic effects of chromium and its compounds. *Biol Trace Elem Res.* <http://www.ncbi.nlm.nih.gov/pubmed/1375051> Accessed 10 July 2015.
5. Bertić-Stahuljak D, Žuškin E, Vatić F, Mustajbegović J (1999) *Medicina rada.* Zagreb: Medicinska naklada. 2.izdanje:50-2.
6. Bilandžić N, Sedak M, Đokić M (2010) Sadržaj kadmija, žive i olova u bubrežnom tkivu goveda i svinja. *Bull Environ Contam Toxicol.* doi: 10.1007/s00128-010-9999-7
7. Bonenfant JL, Auger C, Miller G, Chenard J, Roy PE (1969) Québec beer-drinkers' myocardosis: pathological aspects. *Ann N Y Acad Sci.* <http://www.ncbi.nlm.nih.gov/pmc/articles/PMC1923406/pdf/canmedaj01236-0032.pdf> Accessed 22 June 2015
8. Bošnjir J, Čulig J (2005) *Metali i polumetali u okolišu.* Zdravstveno veleučilište, Zagreb.
9. Bradberry SM, Wilkinson JM, Ferner RE (2014) Systemic toxicity related to metal hip prostheses. *Clin Toxicol (Phila).* doi: 10.3109/15563650.2014.944977
10. Carek V, Jerolimov V, Rozgaj R. (1994). Citotoksičnost i genotoksičnost nekih stomatoloških legura. *Acta stomatol. Croat.* <http://hrcak.srce.hr/99412> Accessed 24 June 2015.
11. Cohen D (2012) How safe are metal-on-metal hip implants? *BMJ* doi:10.1136/bmj.e1410.
12. Crnogorac Č, Spahić M (2012) *Osnove geoekologije.* http://www.academia.edu/10089306/Geoekologija_Crnogorac-Spahic. Accessed 28 June 2015
13. Daniel J, Pynsent PB, McMinn DJW (2003) Metal-on-metal resurfacing of the hip in patients under the age of 55 years with osteoarthritis. *J Bone Joint Surg.* http://www.boneandjoint.org.uk/highwire/filestream/45151/field_highwire_article_pdf/0/177.full-text.pdf. Accessed 15 May 2015

14. Dargel J, Oppermann J, Brüggemann GP, Eysel P (2014) Dislocation Following Total Hip Replacement. doi: 10.3238/arztebl.2014.0884
15. Davis JE, Fields JP(1958) Experimental production of polycythemia in humans by administration of cobalt chloride. Proc Soc Exp Biol Med. 99(2):493-5.
16. Dayan AD, Paine AJ (2001) Mechanisms of chromium toxicity, carcinogenicity and allergenicity: Review of the literature from 1985 to 2000. Human & Experimental Toxicology <http://www.pmkm.com/wp-content/uploads/2010/11/5-Mechanisms-of-Chromium-toxicity-carcinogenicity-and-allergenicity.pdf> . Accessed 27 June 2015.
17. De Flora S, Badolati GS, Serra D, Picciotto A, Magnolia MR, Savarino V (1987) Circadian reduction of chromium in the gastric environment. Mutat Res. doi:10.1016/0165-7992(87)90051-0
18. DePuy Hip Recall (2014) DePuy Hip Replacement Side Effects. <http://www.depuyhiprecall.com/replacement-side-effects.php>. Accessed 01 June 2015.
19. De Smet KA, De Haan R, Callistri A, Campbell P, Ebramzadeh E, Patty C, Gill HS (2008) Metal Ion Measurement as a Diagnostic Tool to Identify Problems with Metal-on-Metal Hip Resurfacing. The Journal of Bone and Joint Surgery. doi: 10.2106/JBJS.H.00672
20. Dooms-Goossens A, Ceuterick A, Vanmaele N, Degreef H (1980) Follow-up study of patients with contact dermatitis caused by chromates, nickel, and cobalt. Dermatologica.160(4):249-60.
21. Eterović O (2014) Dotražavanje implantata u ortopediji. http://repositorij.fsb.hr/2719/1/03_03_2014_ETEROVIC_-_Zavrzni_rad.pdf. Accessed 10 June 2015.
22. Fischer T, Rystedt I (1983) Cobalt allergy in hard metal workers. Contact Dermatitis. 9(2):115-21.
23. Gilbert CJ, Cheung A, Butany J, Zywił MG, Syed K, McDonald M, Wong F, Overgaard C (2013) Hip pain and heart failure: the missing link. Can J Cardiol. doi: <http://dx.doi.org/10.1016/j.cjca.2012.10.015>
24. Glyn-Jones S, Roques A, Taylor A, Kwon YM, McLardy-Smith P, Gill HS, Walter W, Tuke M, Murray D (2011) The in vivo linear and volumetric wear of hip resurfacing implants revised for pseudotumor. The Journal of bone and joint surgery. American volume. <http://jbjs.org/content/93/23/2180.long> Accessed 27 July 2015.
25. Goh CL, Gan SL, Ngui SJ (1986) Occupational dermatitis in a prefabrication construction factory. Contact Dermatitis.15(4):235-40.
26. Grevatt PC (1998) Toxicological review for trivalent chromium. U.S. Environmental Protection Agency <http://www.epa.gov/iris/toxreviews/0028tr.pdf> Accessed 22 July 2015

27. Hailer NP, Bengtsson M, Lundberg C, Milbrink J (2014) High Metal Ion Levels After Use of the ASR™ Device Correlate With Development of Pseudotumors and T Cell Activation. *Clin Orthop Relat Res*. doi: 10.1007/s11999-013-3307-x
28. Haines A, Nieboer E(1988) Chromium hypersensitivity. In: Nriagu JO, Nieboer E. *Chromium in the Natural and Human Environments*. New York, John Wiley & Sons: 497-510.
29. Hosman AH, van der Mei HC, Bulstra SK, Busscher HJ, Neut D (2010) Effects of metal-on-metal wear on the host immune system and infection in hip arthroplasty. *Acta Orthopaedica* doi:10.3109/17453674.2010.519169
30. Inaba J, Suzuki-Yasumoto M (1979) A kinetic study of radionuclide absorption through damaged and undamaged skin of the guinea pig. *Health Phys*. 37(4):592-5.
31. Kesteloot H, Roelandt J, Willems J, Claes JH, Joossens JV(1968) An enquiry into the role of cobalt in the heart disease of chronic beer drinkers. *Circulation*. <http://circ.ahajournals.org/content/37/5/854.long> Accessed 22 June 2015
32. Kiilunen M, Kivisto H, Ala-Laurila P, Tossavainen A, Aitio A (1983) Exceptional pharmacokinetics of trivalent chromium during occupational exposure to chromium lignosulfonate dust. *Scand J Work Environ Health*. doi:10.5271/sjweh.2410
33. Kirschbaum BB, Sprinkel FM, Oken DE (1981) Proximal tubule brush border alterations during the course of chromate nephropathy. *Toxicol Appl Pharmacol*. doi:10.1016/0041-008X(81)90111-3
34. Kolundžić R (2006) Utjecaj polimorfizama u genima za interleukin 6 (IL-6), tumor nekrotizirajući čimbenik alfa 1 (TNF- α 1) i transformirajući čimbenik rasta beta 1 (TGF- β 1) na stabilnost endoproteza zgloba kuka. http://medlib.mef.hr/192/1/Kolundzic_Robert_-_Disertacija.pdf Accessed 10 June 2015.
35. Kolundžić R, Šulentić M, Smerdelj M, Orlić D, Trkulja V (2005) Stability of Endler cementless polyethylene acetabular cup: long-term follow-up. *Croat Med J*.46(2):261–7.
36. Kolundžić R, Orlić D (2011) Četrdeset godina ugradnje totalne endoproteze zgloba kuka u Hrvatskoj. *Liječnički Vjesnik* 133:343–351.
37. Kreyling WG (1992) Intracellular particle dissolution in alveolar macrophages. *Environ Health Perspect*. <http://www.ncbi.nlm.nih.gov/pmc/articles/PMC1519559/pdf/envhper00384-0119.pdf> Accessed 24 June 2015.
38. Krishnan K, Clewell HJ, Andersen ME (1994) Physiologically based pharmacokinetic analyses of simple mixtures. *Environ Health Perspect*. <http://www.ncbi.nlm.nih.gov/pmc/articles/PMC1566777/pdf/envhper00405-0144.pdf> Accessed 24 June 2015.

39. Lange A, Kleditzsch J (1979) Peripheral nerve injuries following implantation of total endoprosthesis in the hip joint and their treatment. *Psychiatr Neurol Med Psychol (Leipz)*. <http://www.ncbi.nlm.nih.gov/pubmed/232275> Accessed 20 May 2015.
40. Langton DJ, Jameson SS, Joyce TJ, Hallab NJ, Natsu S, Nargol AV (2010) Early failure of metal-on-metal bearings in hip resurfacing and large-diameter total hip replacement: A consequence of excess wear. *J Bone Joint Surg Br*. doi: 10.1302/0301-620X.92B1.22770.
41. Langton DJ, Joyce TJ, Navjeet Mangat N, Lord J, Van Orsouw M, De Smet KA, Antoni V.F. Nargol AV (2011) Reducing metal ion release following hip resurfacing arthroplasty. *Orthop Clin North Am*. doi: 10.1016/j.ocl.2011.01.006.
42. Langton DJ, Sidaginamale RP, Joyce TJ, Natsu S, Blain P, Jefferson RD, Rushton S, Nargol AVF (2013) The clinical implications of elevated blood metal ion concentrations in asymptomatic patients with MoM hip resurfacings: a cohort study. *BMJ Open*. <http://bmjopen.bmj.com/content/3/3/e001541.full.html>. Accessed 27 July 2015.
43. Lison D, De Boeck M, Verougstraete V, Kirsch-Volders M (2001) Update on the genotoxicity and carcinogenicity of cobalt compounds. *Occup Environ Med*. doi: 10.1136/oem.58.10.619
44. Lončarić Z, Kadar I, Jurković Z et al. (2012) Teški metali od polja do stola, review article. http://sa.agr.hr/pdf/2012/sa2012_p0002.pdf Accessed 15 June 2015
45. Mao X, Wong AA, Crawford RW (2011) Cobalt toxicity — an emerging clinical problem in patients with metal-on-metal hip prostheses? *MJA*. https://www.mja.com.au/system/files/issues/194_12_200611/mao10349_fm.pdf. Accessed 15 May 2015.
46. Meecham HM, Humphrey P (1991) Industrial exposure to cobalt causing optic atrophy and nerve deafness: a case report. *J Neurol Neurosurg Psychiatry*. <http://www.ncbi.nlm.nih.gov/pmc/articles/PMC488504/pdf/jnnpsyc00502-0090.pdf> Accessed 24 June 2015
47. Minoia C, Cavalleri A (1988) Chromium in urine, serum and red blood cells in the biological monitoring of workers exposed to different chromium valency states. *Sci Total Environ* 71(3):323-7.
48. Morin Y, Daniel P (1967) Quebec beer-drinkers' cardiomyopathy: etiological considerations. *Can Med Assoc J*. <http://www.ncbi.nlm.nih.gov/pmc/articles/PMC1923410/pdf/canmedaj01236-0048.pdf> Accessed 23 June 2015.
49. Morin Y, Têtu A, Mercier G (1971) Cobalt cardiomyopathy: clinical aspects. *Br Heart J*. <http://www.ncbi.nlm.nih.gov/pmc/articles/PMC503291/pdf/brheartj00311-0179.pdf> Accessed 23 June 2015.

50. Mortensen JS, Kalms SB (1989) Immediate postoperative complications after total hip replacement. *Ugeskr Laeger*. <http://www.ncbi.nlm.nih.gov/pubmed/2815381>. Accessed 25 May 2015.
51. Mudrovčić S (2004) Toksičnost metalnih iona prisutnih u tekstilu. TEDI <http://www.ttf.unizg.hr/tedi/pdf/TEDI-4-4-51.pdf>. Accessed 15 June 2015.
52. Myers CR, Myers JM (1998) Iron stimulates the rate of reduction of hexavalent chromium by human microsomes. *Carcinogenesis*. <http://carcin.oxfordjournals.org/content/19/6/1029.long> Accessed 23 July 2015.
53. Narayan RJ (2010) The next generation of biomaterial development. *Phil. Trans. R. Soc. A*. <http://royalsocietypublishing.org/content/roypta/368/1917/1831.full.pdf> Accessed 19 May 2015.
54. Obaid MF, Abadin H, Keith S, Osier M, Chappell LL, Diamond G, Sage G (2004) TOXICOLOGICAL PROFILE FOR COBALT. Agency for Toxic Substances and Disease Registry. <http://www.atsdr.cdc.gov/ToxProfiles/tp33.pdf> Accessed 16 June 2015.
55. O'Brien TJ, Witcher P, Brooks B, Patierno SR (2009) DNA Polymerase ζ is essential for hexavalent chromium-induced mutagenesis. *Mutat Res.* doi: 10.1016/j.mrfmmm.2009.01.012.
56. Olsen EG (1972) Histochemical, ultrastructural and structural changes in primary cardiomyopathy and in cobalt cardiomyopathy. *Postgrad Med J*. <http://www.ncbi.nlm.nih.gov/pmc/articles/PMC2495430/pdf/postmedj00336-0064.pdf> Accessed 23 June 2015.
57. Park JB, Bronzino JD (2003) *Biomaterials: principles and applications*. CRC press. https://dentalstudymaterial.files.wordpress.com/2010/08/biomaterials_-_principles_and_applications1.pdf Accessed 19 May 2015.
58. Prentice JR, Blackwell CS, Raof N, Bacon P, Ray J, Hickman SJ, Wilkinson JM (2014) Auditory and Visual Health after Ten Years of Exposure to Metal-on-Metal Hip Prostheses: A Cross-Sectional Study Follow Up. *PLoS One*. doi: 10.1371/journal.pone.0090838
59. Prpić - Majić D, Zavalčić M (2002) *Medicina rada i okoliša. Kemijske štetnosti, metali*. Zagreb: Medicinska naklada. 140-8.
60. Puntarić D, Miškulin M, Bošnjir J (2012) *Zdravstvena ekologija*. Zagreb: Medicinska naklada.
61. Ricoli WJ, Queiroz MC, Guimaraes RP, Honda EK, Polesello, Fucs PM (2015) Prevalence and risk factors for intra-operative periprosthetic fractures in one thousand eight hundred and seventy two patients undergoing total hip arthroplasty: a cross-sectional study. *Int Orthop*. <http://www.ncbi.nlm.nih.gov/pubmed/26298535>. Accessed 20 May 2015

62. Ristić B, Popović Z, Adamović D, Devedžić G (2010) Izbor biomaterijala u ortopedskoj kirurgiji. <http://www.doiserbia.nb.rs/img/doi/0042-8450/2010/0042-84501010847R.pdf> Accessed 18 May 2015.
63. Ruszkowski I, Pećina M (1973) Aloplastičke zamjene zglobova. Spomenica u povodu 50. obljetnice rada katedre za ortopediju (1922.–1972.) Zagreb: Medicinski fakultet Sveučilišta u Zagrebu.
64. Schaffer AW, Pilger A, Engelhardt C, Zweymueller K, Ruediger HW (1999) Increased blood cobalt and chromium after total hip replacement. *J Toxicol Clin Toxicol.* <http://www.ncbi.nlm.nih.gov/pubmed/10630267> Accessed 26 July 2015.
65. Schmalzried TP, Harris WH (1993) Hybrid total hip replacement. A 6.5-year follow-up study. *J Bone Joint Surg Br* 75(4):608-15.
66. Schultiz KP, Dustmann HO (1976) Komplikationen der Totalendoprothese. *Arch Orthop Unfallchir* 85 (1):33-50.
67. Sluis-Cremer GK, Du Toit RSJ (1968) Pneumoconiosis in Chromite Miners in South Africa. *Br J Ind Med.* <http://oem.bmj.com/content/25/1/63.full.pdf+html> Accessed 10 July 2015.
68. Smerdelj M, Orlić D, Bergovec M (2005) Hitna stanja kod totalnih endoproteza kuka. *Liječnički vjesnik.* <http://lijecnickivjesnik.hlz.hr/attachments/article/397/HITNA%20STANJA%20KOD%20OTALNIH%20ENDOPROTEZA%20KUKA.pdf> Accessed 15 May 2015.
69. Sorbie J, Olatunbosun D, Corbett W, Valberg LS (1971) Cobalt Excretion Test for the Assessment of Body Iron Stores. *Can Med Assoc J.* <http://www.ncbi.nlm.nih.gov/pmc/articles/PMC1931018/pdf/canmedaj01618-0030.pdf> Accessed 24 June 2015
70. Speijers GJ, Krajnc EI, Berkvens JM, van Logten MJ (1982) Acute oral toxicity of inorganic cobalt compounds in rats. *Food Chem Toxicol.* 20(3):311-4.
71. Šarkanj B, Kipčić D, Vasić-Rački Đ, Delaš, Galić K, Katalenić F, Dimitrov N, Klapac T (2010) Kemijske i fizikalne opasnosti u hrani. HAH. http://www.hah.hr/pdf/Knjiga_kemijske_i_fizikalne_opasnosti.pdf Accessed 16 June 2015.
72. Thomson ABR, Valberg LS, and Sinclair DG (1971) Competitive nature of the intestinal transport mechanism for cobalt and iron in the rat. *J Clin Invest.* doi: 10.1172/JCI106737
73. Thornton I (2001) Metals in the Global Environment: Facts and Misconceptions. *CI* 23 (6): 21-3.
74. Treacy RB, McBryde CW, Dhears E, Pynsent PB (2011) Birmingham hip resurfacing: a minimum follow-up of ten years. *J Bone Joint Surg.* doi: 10.1302/0301-620X.93B1.24134.

75. Tudor A, Jurković H, Mađarević T, Šestan B, Šantić V, Legović D (2013) Razvoj minimalno invazivne endoprotetike kuka kroz povijest. *Medicina Fluminensis* 49(3): 260-270.
76. Vladeva SV, Terzieva DD, Arabadjiiska DT(2005) Effect of chromium on the insulin resistance in patients with type II diabetes mellitus. *Folia Med (Plovdiv)*. <http://www.ncbi.nlm.nih.gov/pubmed/16761396> Accessed 01 July 2015.
77. Vidalain JP (2004) Corail Stem Long-Term Results Based upon the 15-Years ARTRO Group Experience. Fifteen Years of Clinical Experience with Hydroxyapatite Coatings in Joint Arthroplasty. ISBN Publishing Ed.Springer doi: 10.1007/978-2-8178-0851
78. Visek WJ, Whitney IB, Kuhn USG, Comar CL (1953). Metabolism of Cr 51 by animals as influenced by chemical state. *Proceedings of the Society for Experimental Biology and Medicine*. 84(3):610-615.
79. WHO (2006) Concise International Chemical Assessment Document 69. Cobalt and inorganic cobalt compounds. <http://www.who.int/ipcs/publications/cicad/cicad69%20.pdf> Accessed 16 July 2015
80. Williams DF (2009) On the mechanisms of biocompatibility. *Biomaterials*. doi: 10.1016/j.biomaterials.2008.04.023. Epub 2008 Apr 28.
81. Williams N (1997) Occupational skin ulceration in chrome platers. *Occup Med (Lond)*. doi: 10.1093/occmed/47.5.309
82. Zhitkovich A, Quievryn G, Messer J, Motylevich Z.(2002) Reductive activation with cysteine represents a chromium(III)-dependent pathway in the induction of genotoxicity by carcinogenic chromium(VI). *Environ Health Perspect*. <http://www.ncbi.nlm.nih.gov/pmc/articles/PMC1241234/pdf/ehp110s-000729.pdf> Accessed 23 June 2015.

12. ŽIVOTOPIS

Rođena 03. augusta 1976. godine u Zagrebu, Republika Hrvatska.

Nakon završene osnovne škole, upisala II gimnaziju i VI gimnaziju koju sam sa odličnim uspjehom završila. 1997. godine upisala Medicinski fakultet u Zagrebu te 2001. godine Zdravstveno veleučilište u Zagrebu, studij sestrinstva.

Pripravnički staž odradila 2007. - 2008. godine u KBC Sestre milosrdnice, Klinika za unutarnje bolesti, Zavod za kardiologiju, te iste godine položila stručni ispit za prvostupnicu sestrinstva. Od srpnja 2008. zaposlena na Zavodu za neurologiju, Jedinica intenzivnog liječenja Kliničke bolnice Dubrava. Od srpnja 2011 do septembra 2012. vodim Odjel za demijelinizacijske bolesti i dnevnu bolnicu. 2012 upisala diplomski studij sestrinstva, smjer kliničko sestrinstvo pri Zdravstvenom veleučilištu u Zagrebu. Godine 2013. upisala sveučilišni diplomski studij sestrinstva na Medicinskom fakultetu Sveučilišta u Zagrebu.

Od travnja 2015. zaposlena u KBC Zagreb, Klinika za neurologiju.