

# Radiološka dijagnostika patoloških procesa medijastinuma

---

**Martinko, Laura**

**Master's thesis / Diplomski rad**

**2023**

*Degree Grantor / Ustanova koja je dodijelila akademski / stručni stupanj:* **University of Zagreb, School of Medicine / Sveučilište u Zagrebu, Medicinski fakultet**

*Permanent link / Trajna poveznica:* <https://um.nsk.hr/um:nbn:hr:105:100801>

*Rights / Prava:* [In copyright](#)/[Zaštićeno autorskim pravom.](#)

*Download date / Datum preuzimanja:* **2024-07-18**



*Repository / Repozitorij:*

[Dr Med - University of Zagreb School of Medicine Digital Repository](#)



SVEUČILIŠTE U ZAGREBU  
MEDICINSKI FAKULTET

**Laura Martinko**

**Radiološka dijagnostika patoloških procesa  
medijastinuma**

**Diplomski rad**



Zagreb, 2023.

Ovaj diplomski rad izrađen je na Kliničkom zavodu za dijagnostičku i intervencijsku radiologiju KB Merkur pod vodstvom izv. prof. dr. sc. Jelene Popić i predan je na ocjenu u akademskoj godini 2022./23.

## Popis i objašnjenje korištenih kratica

<b>ADC</b>	pojavni difuzijski koeficijent
<b>CSI</b>	MR s kemijskim pomakom
<b>CT</b>	kompjutorizirana tomografija
<b>DCE</b>	dinamičko kontrastno oslikavanje
<b>DWI</b>	difuzijsko oslikavanje
<b>FDG</b>	fluordeoksiglukoza
<b>GCT</b>	tumor zametnih stanica
<b>HU</b>	Hounsfieldova jedinica
<b>HL</b>	Hodgkinov limfom
<b>ITMIG</b>	engl. <i>International Thymic Malignancy Interest Group</i>
<b>MR</b>	magnetska rezonancija
<b>MSCT</b>	višeslojna računalna tomografija
<b>NHL</b>	ne-Hodgkinov limfom
<b>PET/CT</b>	pozitronska emisijska tomografija združena s računalnom tomografijom
<b>RTG</b>	rendgenogram
<b>UZV</b>	ultrazvuk

# Sadržaj

Sažetak

Summary

1. Uvod.....	1
1.1 Anatomska podjela medijastinuma.....	1
2. Patološki procesi medijastinuma .....	3
2.1 Prednji medijastinum .....	3
2.2 Srednji medijastinum .....	5
2.3 Stražnji medijastinum.....	5
3. Dijagnostičke metode .....	6
3.1 Radiografija (RTG).....	6
3.2 Kompjutorizirana tomografija (CT) .....	7
3.2.1 Prednji medijastinum.....	7
3.2.1.1 Timus.....	7
3.2.1.2 Limfomi.....	11
3.2.1.3 Tumori zametnih stanica.....	11
3.2.1.4 Ostale lezije .....	13
3.2.2 Srednji medijastinum.....	15
3.2.3 Stražnji medijastinum .....	16
3.3 Magnetska rezonancija (MR) .....	18
3.3.1 Prikaz medijastinalnih tvorbi na magnetskoj rezonanciji .....	19
3.3.1.1 Solidne tvorbe.....	19
3.3.1.2 Cistične tvorbe.....	22
3.3.2 Magnetska rezonancija s kemijskim pomakom (CSI).....	24
3.3.3 Dinamičko kontrastno oslikavanje (DCE) .....	26
3.3.4 Difuzijsko oslikavanje (DWI).....	26
3.3.3.1 ADC mape .....	26
3.3.3.2 Primjena DWI u dijagnostici medijastinalnih tvorbi .....	27
Zahvale .....	29
Literatura .....	30
Životopis.....	36

# SAŽETAK

## Radiološka dijagnostika patoloških procesa medijastinuma

**Laura Martinko**

Medijastinum je kompleksni anatomske prostor koji je ishodište brojnih benignih i malignih patoloških procesa. Timomi, neurogeni tumori i benigne ciste čine 60% medijastinalnih tvorbi. Lokacija i radiološke karakteristike tvorbe ključni su u usmjeravanju diferencijalne dijagnoze. Nova shema podjele medijastinuma prema ITMIG-u (*International Thymic Malignancy Interest Group*) na prevaskularni, visceralni i paravertebralni odjeljak omogućuje precizniju identifikaciju medijastinalnih tvorbi na slojevnim metodama oslikavanja. Prvi korak u procjeni medijastinalne tvorbe je radiografija prsnog koša, no za precizniji prikaz potrebne su dopunske slikovne metode. Zlatni standard u dijagnostici medijastinalnih tvorbi je višeslojna kompjutorizirana tomografija (MSCT) koja daje detaljan uvid u lokaciju i veličinu tumora, odnos s okolnim strukturama i karakteristike tkiva. Kod nejasne dijagnoze magnetska rezonancija (MR) zbog svoje visoke kontrastne rezolucije za meka tkiva osigurava daljnji uvid u karakterizaciju medijastinalnih tvorbi, kao i bolji prikaz invazije u okolna tkiva, patoloških limfnih čvorova i metastaza. Napredne MR tehnike kao što su MR s kemijskim pomakom, difuzijsko oslikavanje i dinamički kontrastni MR mogu se koristiti u određenim slučajevima za dodatnu procjenu medijastinalnih tvorbi.

**Ključne riječi:** medijastinum, ITMIG klasifikacija, kompjutorizirana tomografija, magnetska rezonancija, radiogram, tumori medijastinuma

## **SUMMARY**

### **Radiology imaging of mediastinal pathology**

**Laura Martinko**

The mediastinum is a complex anatomical space from which a variety of benign and malignant pathological processes arise. Thymomas, neurogenic tumors and benign cysts account for 60% of mediastinal masses. The location and imaging characteristics of the mass are critical to narrowing the differential diagnosis. The new mediastinal division scheme developed by ITMIG (*International Thymic Malignancy Interest Group*) into prevascular, visceral and paravertebral compartments enables a more precise identification of mediastinal masses using cross-sectional imaging methods. The first step in the assessment of a mediastinal mass is a chest radiograph; however, additional imaging methods are required for a more precise characterization. The gold standard in the diagnosis of mediastinal masses is multi-slice computerized tomography (MSCT), which provides detailed insight into the location and size of the tumor, its connection to adjacent structures and tissue characteristics. If the diagnosis is uncertain, magnetic resonance imaging (MRI) provides further insight into the characterization of the mass due to its superior soft tissue contrast resolution, along with better insight into invasion of surrounding tissue, pathological lymph nodes and metastases. Advanced MRI techniques such as chemical-shift MRI, diffusion weighted imaging and dynamic contrast enhanced imaging can be used in certain cases to further evaluate mediastinal masses.

**Key words:** mediastinum, ITMIG classification, computerized tomography, magnetic resonance imaging, radiography, mediastinal tumors

# 1. Uvod

Medijastinum ili sredoprsje je anatomske prostor kranijalno omeđen gornjom aperturom toraksa, lateralno parijetalnom pleurom, ventralno sternumom, dorzalno kralježnicom, a bazalno ošitom. Medijastinalne mase su heterogena skupina relativno rijetkih benignih i malignih patoloških procesa koji nastaju iz struktura koje se nalaze u medijastinumu, kao i iz struktura koje migriraju kroz njega tokom razvoja. Najčešći su timom, neurogeni tumori i benigne ciste, koji zajedno čine 60% medijastinalnih masa. Za točnu dijagnozu nužno je uzeti u obzir kliničku sliku, položaj mase i njezine karakteristike na radiološkim slikovnim prikazima. Glavne metode koje se koriste u dijagnostici medijastinalnih masa su kompjutorizirana tomografija (CT) i magnetska rezonancija (MR), koji omogućuju procjenu strukture tkiva, stupnja vaskularizacije i odnosa prema okolini (1,2,3,4,5).

## 1.1 Anatomska podjela medijastinuma

Medijastinum je kompleksna anatomska cjelina središnjeg dijela prsišta u kojoj su na relativno malom prostoru smještene brojne vitalne strukture. S funkcionalnoga stajališta medijastinum je vrlo važno mjesto komunikacije između vaskularnih i nevaskularnih struktura glave i vrata te prsnog koša, ali i prsnog koša i abdomena. Poznavajući anatomiju i fiziologiju medijastinuma u cjelosti, lakše je na temelju radioloških pokazatelja pretpostaviti ishodište patoloških procesa (1). Dijagnoza medijastinalne mase često se može postaviti samo na temelju njezine lokacije i radioloških karakteristika. Podjela medijastinuma na specifične odjeljke pomaže u usmjeravanju diferencijalne dijagnoze, olakšava planiranje biopsije i kirurških zahvata, kao i komunikaciju među kliničarima u multidisciplinarnom okružju (4).

Novi standard u podjeli medijastinuma je ITMIG (engl. *International Thymic Malignancy Interest Group*) klasifikacija temeljena na multidetektorskim CT snimkama, prema kojoj je medijastinum podijeljen na tri odjeljka: prednji ili prevaskularni, srednji ili visceralni, te stražnji ili paravertebralni (Slika 1) (4).

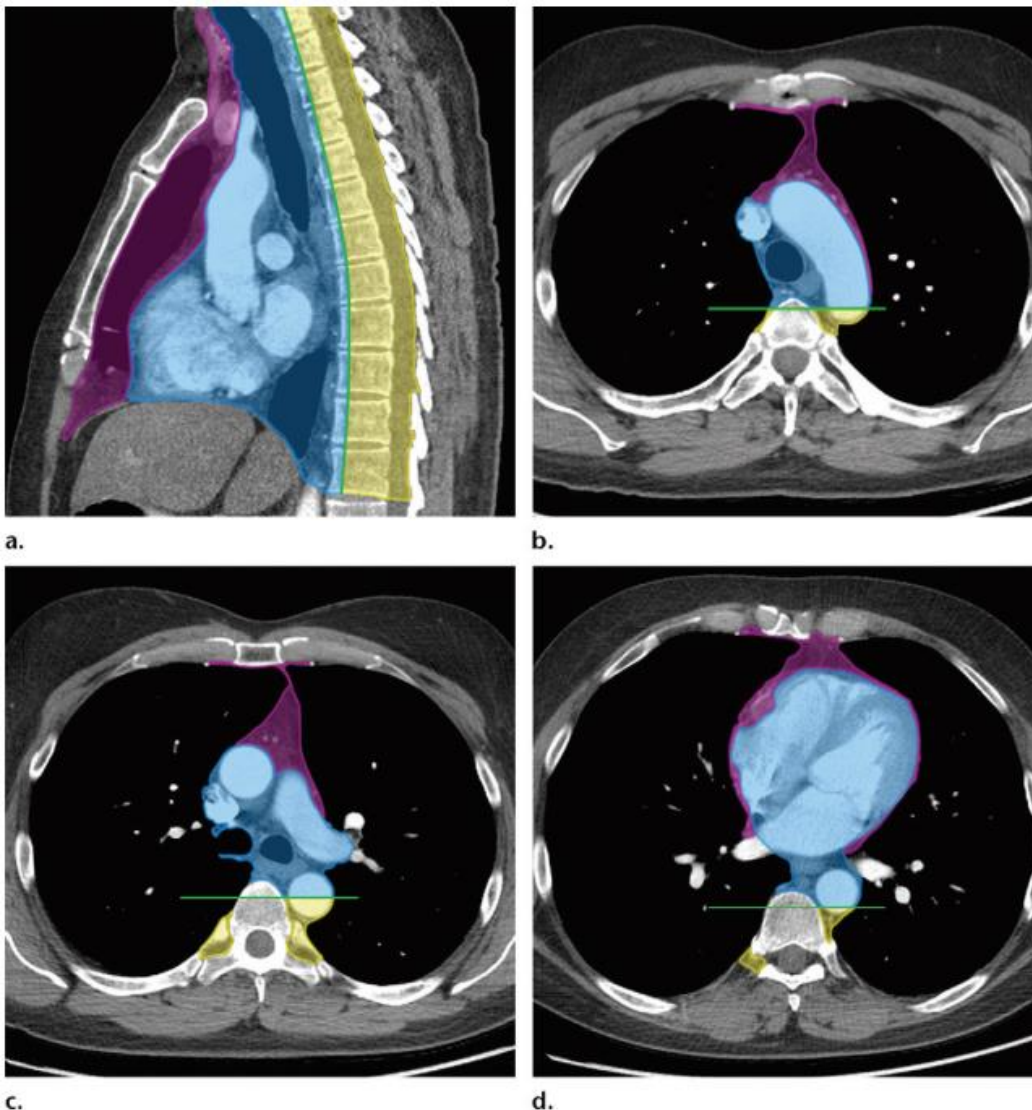
Prevaskularni odjeljak seže od sternuma do prednje strane perikarda, a ispunjavaju ga timus, vezivno i masno tkivo, limfni čvorovi i lijeva brahiocefalična vena (4).

Visceralni odjeljak omeđen je sprijeda stražnjom granicom prevaskularnog odjeljka, a straga tzv. visceralno-paravertebralnom granicom, tj. vertikalnom linijom



koja spaja točke 1 cm posteriorno od anteriornog ruba torakalnih kralježaka. Nevaskularne strukture visceralnog odjeljka čine dušnik i njegovo račvište, jednjak i limfni čvorovi, a vaskularne strukture srce, uzlazna torakalna aorta, gornja šuplja vena, intraperikardijalne plućne arterije i *ductus thoracicus* (4).

Paravertebralni odjeljak seže od stražnje granice visceralnog odjeljka do vertikalne linije duž posteriorne strane torakalne stijenke koja spaja lateralne rubove poprečnih nastavaka torakalnih kralježaka. Glavne strukture paravertebralnog odjeljka su torakalna kralježnica i paravertebralna meka tkiva (4).



Slika 1. ITMIG klasifikacija: shematski prikaz na multidetektorskim CT snimkama. Sagitalni presjek (a) i aksijalni presjeci u razini luka aorte (b), lijeve plućne arterije (c) i lijevog atrija (d). Ljubičasto = prevaskularni odjeljak, plavo = visceralni odjeljak, žuto = paravertebralni odjeljak, zelena linija = visceralno-paravertebralna granica. Preuzeto iz: Carter i sur. (2017) (4)

## 2. Patološki procesi medijastinuma

Većina medijastinalnih masa, njih oko 75%, je dobroćudna i do određene veličine asimptomatska, te se najčešće nađe kao slučajan nalaz na RTG-u srca i pluća. Simptomi su prisutni u oko jedne trećine odraslih i dvije trećine djece, te se češće javljaju kod zloćudnih tvorbi. Nastaju kao posljedica opstrukcije, kompresije i/ili invazije u okolne strukture. Najčešće manifestacije su kašalj, nelagoda u prsima, dispneja, stridor, disfagija, promuklost, sindrom gornje šuplje vene i Hornerov sindrom. Kod bolesnika s limfomom mogu biti prisutni i B simptomi – gubitak tjelesne težine, noćno znojenje i vrućica. Za bolesnike oboljele od timoma karakterističan je paraneoplastični sindrom miastenije gravis i hipogamaglobulinemije (1,2,3,5).

### 2.1 Prednji medijastinum

Oko 50% svih medijastinalnih masa nalazi se u prednjem medijastinumu. Najčešće su to lezije timusa, limfomi, tumori zametnih stanica, retrosternalna struma i mezenhimalni tumori.

Iako se radi o vrlo rijetkom tumoru s incidencijom 1-5/milijun ljudi, timom je najčešći primarni tumor medijastinuma koji čini 50% tumora prednjeg medijastinuma i 20-25% svih tumora medijastinuma (2,4,5). Incidencija timoma je najveća u dobi između 40 i 60 godina i podjednaka je u oba spola. Timomi su najčešće spororastuće, solidne inkapsulirane neoplazme. Oko jedna trećina infiltrira kapsulu i okolno tkivo, no udaljene metastaze su rijetke. Inkapsulirani timomi su obično asimptomatski, ali se kod većih tumora mogu javiti simptomi kao posljedica kompresije okolnih struktura. Invazivni timomi su gotovo uvijek simptomatski (5,10). Miastenija gravis se javlja u 30-50% slučajeva, češće u žena. U 10% slučajeva javlja se hipogamaglobulinemija, a u 5% izolirana aplazija crvene krvne loze (5,6).

Timomi se histološki dijele ovisno o udjelu epitelnih, limfoepitelnih, vretenastih stanica i limfocita na podgrupe: A, AB, B1, B2 i B3. Budući da u jednom timomu može biti prisutno više histoloških podgrupa, histološka podjela danas većinom služi u razlikovanju timoma od karcinoma timusa, a pristup liječenju se primarno zasniva na stadiju bolesti i stupnju resekcije (6). Za *staging* timoma koristi se Masaoka-Koga sustav baziran na makroskopskim i mikroskopskim značajkama tumora. Ovisno o stadiju, metode liječenja timoma su kirurška resekcija, kemoterapija i radioterapija. (5,6)

Karcinom timusa je rijetka maligna bolest od koje tipično obolijevaju muškarci u dobi od 40 do 50 godina. Klinički se najčešće prezentira tupom kontinuiranom boli u prsima, kašljem, razvojem sindroma šuplje vene i općim simptomima: intermitentnim febrilitetom, anoreksijom i kaheksijom. Rijetko su povezani s paraneoplastičnim sindromima (5).

Primarni neuroendokrini tumor timusa ili karcinoid timusa je rijedak tumor koji čini manje od 5% svih tumora prednjeg medijastinuma. Za razliku od plućnog karcinoida, timusni karcinoid vrlo je agresivan i u skoro 80% slučajeva zloćudan. Gotovo jedna trećina pacijenata je asimptomatska, a u ostalih se javljaju simptomi kao posljedica brzorastuće tvorbe u prsnom košu. Barem 20% pacijenata u trenutku dijagnoze ima udaljene metastaze, najčešće u jetri, plućima, kostima, pleuri i gušterači. U oko 40% pacijenata tumorska sekrecija hormona uzrokuje Cushingov sindrom, a u do 20% pacijenata sindrom multiple neuroendokrine neoplazije (MEN) tip I i II (10).

Hiperplazija timusa dijeli se na dva histološka oblika. Prava hiperplazija timusa definira se kao povećanje veličine i težine timusa te se obično javlja tijekom oporavka od stresa uzrokovanog kemoterapijom, radioterapijom ili terapijom kortikosteroidima (8, 10). Limfoidna hiperplazija odnosi se na povećanje broja limfoidnih folikula bez promjene veličine i težine organa, a najčešće se javlja uz autoimune bolesti (8).

Limfom je druga najčešća tvorba u prednjem medijastinumu u odraslih i najčešća u djece, kod koje predstavlja 50% svih medijastinalnih tumora. Primarni limfomi čine manje od 10% limfoma medijastinuma. Histološki podtip Hodgkinovog limfoma nodularna skleroza ima predilekciju za timus, dok su ostali podtipovi češći u limfnim čvorovima. Najčešći tipovi ne-Hodgkinovog limfoma su difuzni B-velikostanični i limfoblastični limfom (5).

Tumori zametnih stanica (engl. *germ cell tumors*, GCT) medijastinuma nastaju iz prekursorskih fetalnih zametnih stanica koje migriraju u medijastinum tijekom ranog embrionalnog razvoja (5). Čine 10-15% tumora prednjeg medijastinuma u odraslih i 25% u djece. Medijastinum je najčešće sjelo ekstragonadalnih GCT, od kojih je većina u prednjem medijastinumu (10). Najčešći je benigni teratom, koji obuhvaća oko dvije trećine svih GCT. Najčešći maligni GCT je seminom. Benigni GCT podjednako se javljaju u muškaraca i žena te su obično asimptomatski, dok se maligni češće javljaju u muškaraca i češće uzrokuju simptome. U muškaraca s ekstragonadalnim GCT važno je isključiti primarni gonadalni tumor fizikalnim pregledom i UZV-om skrotuma. Sastavni dio obrade pacijenata je i određivanje razine  $\beta$ -HCG i AFP u serumu (7).

## 2.2 Srednji medijastinum

Najčešći patološki procesi srednjeg medijastinuma su limfom, kongenitalne ciste te limfadenopatija uzrokovana metastatskim karcinomom ili sarkoidozom (5,7).

Bronhogena cista najčešće se nalazi u blizini bifurkacije traheje i u paratrahealnoj regiji. Obložena je respiratornim epitelom, njezina stijenka sadrži glatko mišićje i mukozne žlijezde, a može sadržavati i hrskavicu. Oko 40% cista je simptomatsko i uzrokuju kašalj, dispneju ili bolove u prsima (2).

Enteričke duplikacijske ciste su rijetke lezije obložene sluznicom gastrointestinalnog trakta i obično su asimptomatske (2).

Perikardijalna cista je benigna lezija koja čini 5-10% svih medijastinalnih tumora, a tipično je smještena u desnom kostofreničnom kutu (2).

## 2.3 Stražnji medijastinum

Najčešći patološki procesi u stražnjem medijastinumu su neurogeni tumori koji nastaju iz neurona simpatičkih i parasimpatičkih ganglija te perifernih živčanih vlakana (5). Čine oko 20% svih medijastinalnih masa u odraslih i 35% u djece (9). Između 70 i 80% neurogenih tumora je benigno, a oko polovica ih je asimptomatska (2).

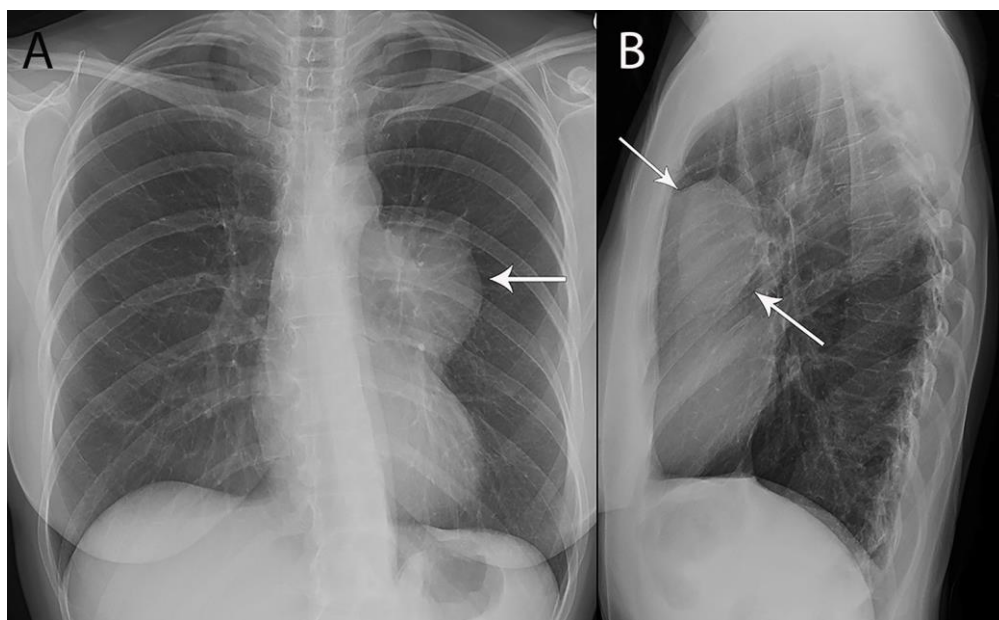
Neurogeni tumori koji nastaju iz perifernih živčanih vlakana su najčešći i čine oko 70% neurogenih tumora u medijastinumu. Dijelimo ih na švanome, neurofibrome i maligne tumore perifernih nervnih ovojnica (MPNST). Uglavnom nastaju iz spinalnog ili proksimalnog interkostalnog živca, no mogu se razviti i iz vagusa, frenikusa i rekurentnog laringealnog živca (9).

Tumori podrijetlom iz simpatičkih ganglija čine 25% medijastinalnih neurogenih tumora i dijelimo ih na ganglioneurom, ganglioneuroblastom i neuroblastom. Ganglioneurom je rijetki benigni tumor koji se javlja u djece i mlađih odraslih, a ganglioneuroblastom i neuroblastom su maligni tumori koji se javljaju u djece (9).

### 3. Dijagnostičke metode

#### 3.1 Radiografija (RTG)

Pregledni i profilni rendgenogram srca i pluća je najčešća inicijalna dijagnostička pretraga kod sumnje na patološki proces u medijastinumu kod simptomatskih bolesnika ili kod verifikacije slučajnog nalaza medijastinalne mase. Snimanje u dva smjera od iznimne je važnosti jer se zbog plošne prirode snimanja patološki proces najčešće ne vidi na posteroanteriornoj snimci. Pregled može završiti profilnom snimkom s gutljajem kontrasta kako bismo prikazali odnos medijastinalnih struktura naspram stijenke jednjaka i procijenili stupanj opstrukcije prolaska tekućeg sadržaja. Svaka promjena siluete medijastinuma znak je patološkog zbivanja (Slika 2). Osobitu pozornost valja usmjeriti na položaj, oblik, anatomske odnose i gustoću sjene medijastinuma (1,5). Međutim, zbog svoje ograničene kontrastne rezolucije, radiografija pruža ograničene informacije o svojstvima medijastinalnih masa i njihovom odnosu sa susjednim strukturama te su CT i MR neizbježna metoda pregleda (7).



Slika 2. RTG 53-godišnje žene s timomom: promjena siluete medijastinuma na posteroanteriornoj snimci (lijevo) i lezija u prevaskularnom medijastinumu na lateralnoj snimci (desno).

Izvor: <https://www.frontiersin.org/articles/10.3389/fonc.2021.810419/full> (46)

## **3.2 Kompjutorizirana tomografija (CT)**

Multidetektorski CT s intravenskom primjenom kontrasta je radiološki modalitet izbora u dijagnostici medijastinalnih masa (4). Osim standardnih aksijalnih slojeva debljine 5 mm, multidetektorski CT uz korištenu usku kolimaciju daje volumetrijske podatke visoke prostorne rezolucije koji omogućuju stvaranje multiplanarnih rekonstrukcija koje daju detaljan prikaz anatomskih odnosa tumora s okolnim strukturama (10).

CT omogućuje otkrivanje, detaljnu lokalizaciju i jasan prikaz granica suspektne tvorbe te njezinu karakterizaciju i diferencijaciju prema izmjerenim vrijednostima koeficijenta apsorpcije u Hounsfieldovim jedinicama (HU). Zrak mjeri -150 HU, masno tkivo od -10 do -150 HU, tekućina od 0 do +15 HU, solidno tkivo od +30 do +90 HU, a kosti i kalcij +150 do +700 HU (11).

Glavne indikacije za CT snimanje su atipično proširenje sjene medijastinuma, pneumomedijastinum, pneumoperikard, radiografijom postavljena sumnja na medijastinalnu tvorbu te određivanje stadija i proširenosti već utvrđene maligne bolesti.

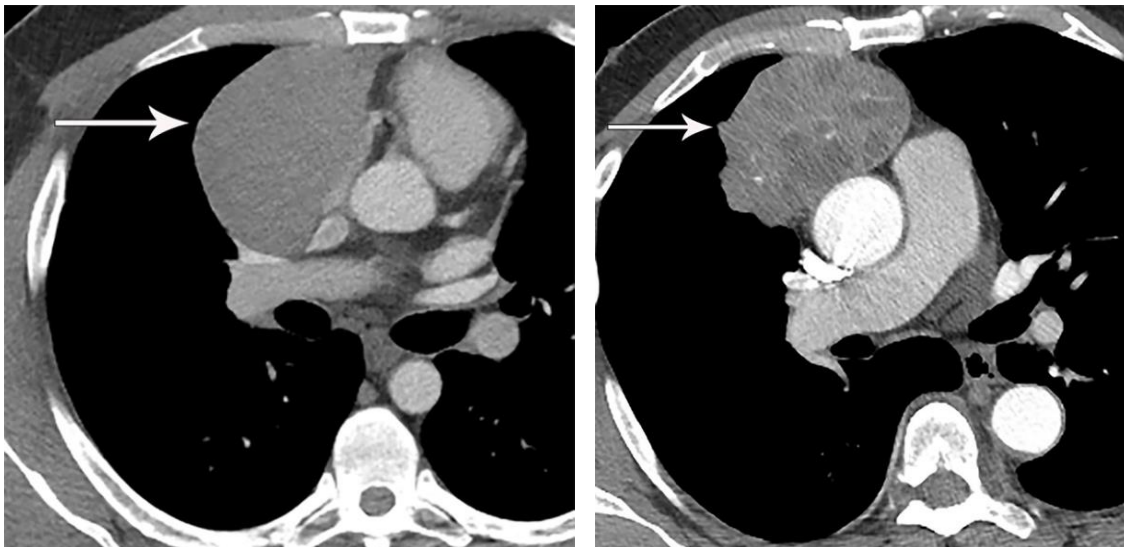
Neke patološke procese, kao što su retrosternalna struma, zreli teratom i timusna cista, moguće je dijagnosticirati samo na temelju karakterističnog izgleda na CT-u (8). U drugim slučajevima radiološke karakteristike mase, dob i spol pacijenta, klinička slika i laboratorijski nalazi upućuju na vjerojatnu dijagnozu koja se potvrđuje daljnjim dijagnostičkim postupcima kao što su biopsija, MR i PET/CT (8,15).

### **3.2.1 Prednji medijastinum**

#### **3.2.1.1 Timus**

Timus je bilobarni, trokutasti organ koji se nalazi retrosternalno i obavija velike krvne žile i srce. Normalna debljina njegovih režnjeva na CT-u je 18 mm u mlađih od dvadeset godina i 13 mm u starijih od dvadeset godina. U dojenčadi i male djece izodenzan je s mišićnim tkivom, a s dobi se atenuacija smanjuje kao posljedica infiltracije masnim tkivom. U osoba starijih od 25 godina prikazuje se kao područje masnog tkiva s otocima mekog tkiva, a iza četrdesete godine u potpunosti je zamijenjen masnim tkivom (10). Poznavanje varijacija u veličini i atenuaciji timusa ovisno o dobi važno je kako bi se izbjeglo krivo tumačenje nalaza i zamjena normalnog timusa s hiperplazijom ili neoplazmom. Kada se nađe lezija timusa potrebno je odrediti radi li se o patološkom procesu koji ne zahtijeva kiruršku intervenciju, kao što su hiperplazija timusa, timusna cista i limfom, ili je potrebna resekcija (23).

Timomi su ovalne ili lobularne, oštro ograničene homogene mase u području timusa. Najčešće su asimetrični i u trenutku dijagnoze većina ih je veličine 5-10 cm. U oko jedne trećine prisutna su hipodenzna područja cistične degeneracije, nekroze ili krvarenja (Slika 4). Točkaste, linearne ili prstenaste kalcifikacije mogu se javiti u području kapsule ili unutar tumora te su obično znak invazivnog timoma (6,10,12). Primjena kontrasta važna je za određivanje stupnja invazije koje služi za *staging* tumora i planiranje terapije. Timomi infiltriraju pleuru i perikard te stvaraju tzv. „drop“ metastaze koje se na CT-u prikazuju kao diskretni ipsilateralni čvorići (15). Pleuralni izljev i medijastinalna limfadenopatija su rijetki i sugeriraju drugi neoplastički proces poput karcinoma timusa ili pluća (4,6).

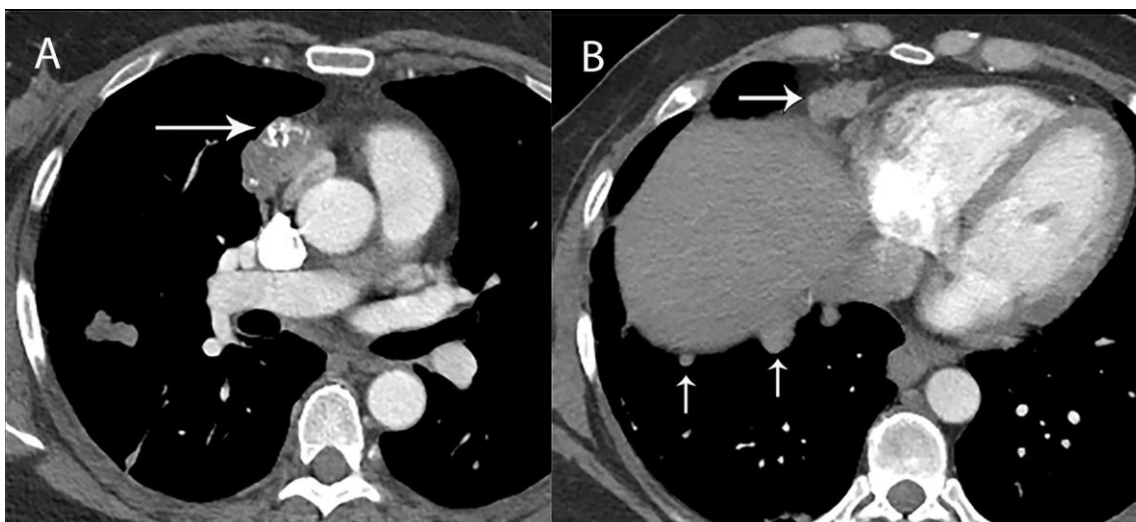


Slika 3. Postkontrastni CT: timom. Dobro ograničena homogena tvorba u prednjem medijastinumu (lijevo). Nepravilni rubovi i hipodenzna žarišta nekroze ukazuju na agresivniji podtip (desno).

Izvor: <https://www.frontiersin.org/articles/10.3389/fonc.2021.810419/full> (46)

Timusni karcinom se prikazuje kao inhomogena masa nepravilnih rubova koja sadrži područja kalcifikacija (Slika 4). Za razliku od timoma, česti su pleuralni i perikardijalni izljev, medijastinalna limfadenopatija te udaljene metastaze (4,10).

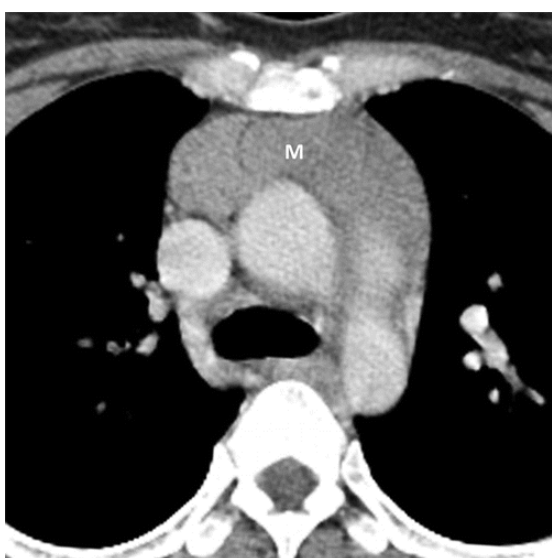



Slika 4. Postkontrastni CT: timusni karcinom. Inhomogena tvorba u prednjem medijastinumu sa žarištima kalcifikacije (lijevo) i pleuralnim metastazama (desno).

Izvor: <https://www.frontiersin.org/articles/10.3389/fonc.2021.810419/full> (46)

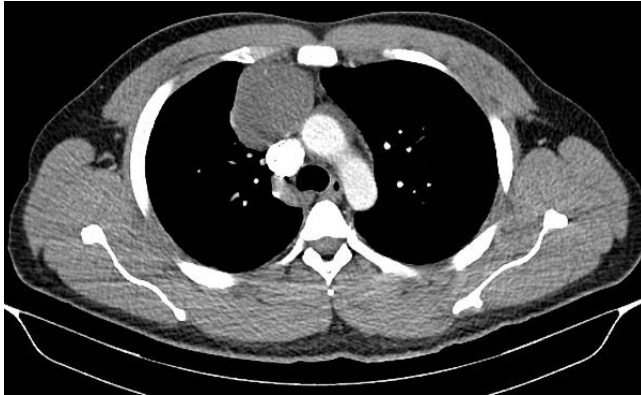
Hiperplazija timusa se prikazuje kao difuzno i simetrično uvećan timus glatkih rubova i normalnog oblika (Slika 5) (10). U rijetkim slučajevima se zbog nakupljanja masti između hiperplastičnog tkiva timusa prikazuje kao inhomogena hipodenzna masa. U slučaju nejasne dijagnoze CT se može ponoviti za tri mjeseca kako bi se omogućilo smanjenje timusa, a u pacijenata starijih od 15 godina može se učiniti i MR s kemijskim pomakom (4,8,10).



Slika 5. Postkontrastni CT: hiperplazija timusa. Lobularna masa u predjelu timusa građena od mekog tkiva. Preuzeto iz: Carter i sur. (2017) (4)

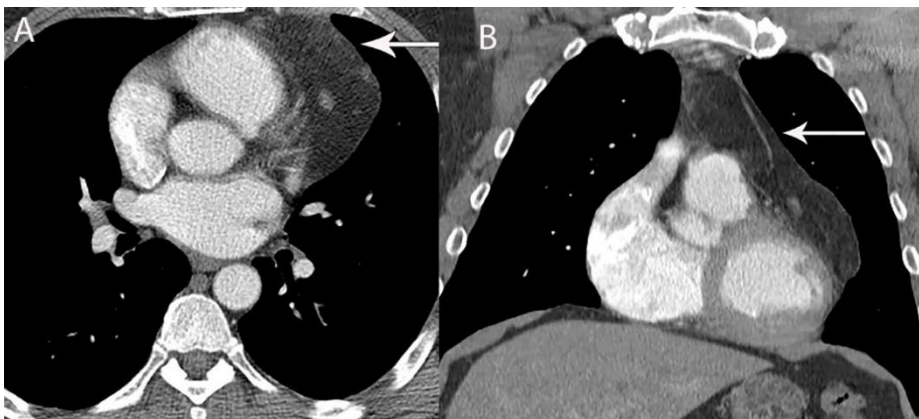


Dobro ograničena homogena lezija u prednjem medijastinumu apsorpcijskih koeficijenata u području vode/tekućine koja se nalazi u blizini timusa može se pouzdano dijagnosticirati kao timusna cista (Slika 6) (14). Cistična lezija s područjima mekog tkiva može predstavljati multilokularnu cistu timusa ili cistični timom (10).



Slika 6. Postkontrastni CT: timusna cista. Dobro ograničena hipodenzna tvorba u prednjem medijastinumu bez postkontrastne opacifikacije. Izvor: <https://radiopaedia.org/cases/thymic-cyst-5> (47)

Timolipomi su rijetki benigni tumori koji čine manje od 5% medijastinalnih masa u prevaskularnom odjeljku. Građeni su od masnog tkiva koje čini 50-95% tumora, mekog tkiva i fibroznih septa (Slika 7). U trenutku dijagnoze su prosječne veličine 20 cm (16). Kontinuitet s timusom potvrđuje dijagnozu (8).



Slika 7. Postkontrastni CT: timolipom. Lezija građena od masti u lijevom prevaskularnom medijastinumu. Izvor: <https://www.frontiersin.org/articles/10.3389/fonc.2021.810419/full> (46)

### 3.2.1.2 Limfomi

Iako se limfom u medijastinumu najčešće javlja u prednjem odjeljku, može se javiti i u srednjem i stražnjem, a često je i širenje iz jednog odjeljka u drugi (21). Limfni čvorovi su na CT-u uvećani i homogeni sa slabom postkontrastnom opacifikacijom (21). Dijagnoza se potvrđuje biopsijom, a nakon postavljanja dijagnoze modalitet izbora u *stagingu* je <sup>18</sup>F-fluordeoksiglukoza pozitronska emisijska tomografija združena s kompjutoriziranom tomografijom (FDG-PET/CT) koji ima bolju osjetljivost i specifičnost u otkrivanju zahvaćenih limfnih čvorova, kao i ektranodalne bolesti (8).

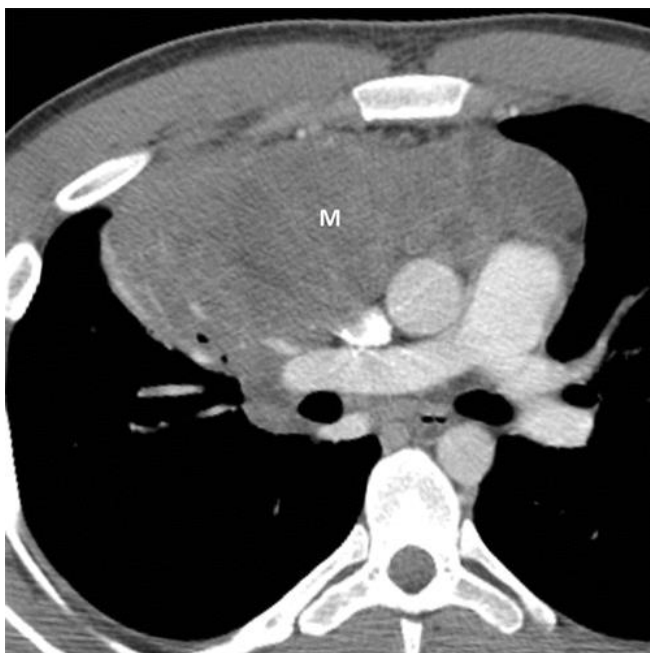Hodgkinov limfom se najčešće javlja u mladih žena i ima predilekciju za timus. Na CT-u su timus i zahvaćeni limfni čvorovi homogene mase s područjima cistične i nekrotične degeneracije (Slika 8). Karakteristično je širenje limfoma duž lanca limfnih čvorova (10). Hodgkinov limfom može biti teško razlikovati od timoma. Kalcifikacije mogu biti prisutne kod timoma, dok se kod Hodgkinovog limfoma obično javljaju nakon liječenja. Pleuralne metastaze su češće u timoma (21).

Limfoblastični limfom se najčešće javlja u djece i adolescenata. Na CT-u je velika medijastinalna masa koja komprimira dišni put i kardiovaskularne strukture. Nakon primjene kontrasta često se prikazuju hipodenzna područja nekroze. Tipični simptomi su dispneja i sindrom gornje šuplje vene, a čest je i pleuralni izljev (8, 10). U slučaju izljeva dijagnoza se može potvrditi torakocentezom. Limfoblastični limfom ima predilekciju za brzo širenje u ekstratorakalne limfne čvorove, koštanu srž i središnji živčani sustav i spolne žlijezde (10).

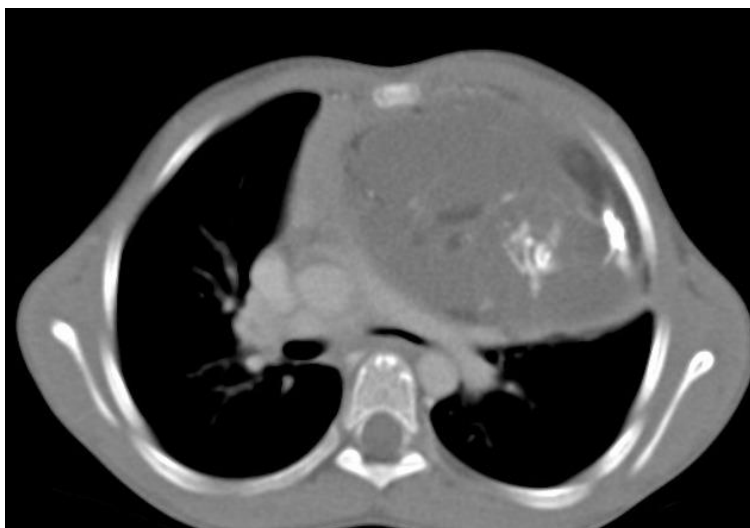Većina difuznih B-velikostaničnih limfoma (DLBCL) se javlja u muškaraca mlađe i srednje životne dobi. Najčešće zahvaćaju limfne čvorove u prednjem medijastinumu i paratrahealne limfne čvorove. Na CT-u su velike, glatke ili lobularne mase, a hipodenzna područja krvarenja, nekroze ili cistične degeneracije su prisutna u 50% slučajeva (10).

### 3.2.1.3 Tumori zametnih stanica

Benigni teratomi su dobro ograničene inkapsulirane cistične lezije koje sadrže tekućinu, meko tkivo i masno tkivo u različitim omjerima (Slika 9). Mogu biti prisutne kalcifikacije, a rijetko se vidi i zub ili dio kosti. Maligni teratomi su češće solidni, multinodularni i neoštro ograničeni (15,16). Komplikacije teratoma su ruptura i stvaranje fistula sa susjednim strukturama medijastinuma, plućima, pleurom i perikardom (15). Ruptura može dovesti do pneumonitisa i pleuralnog izljeva (10).



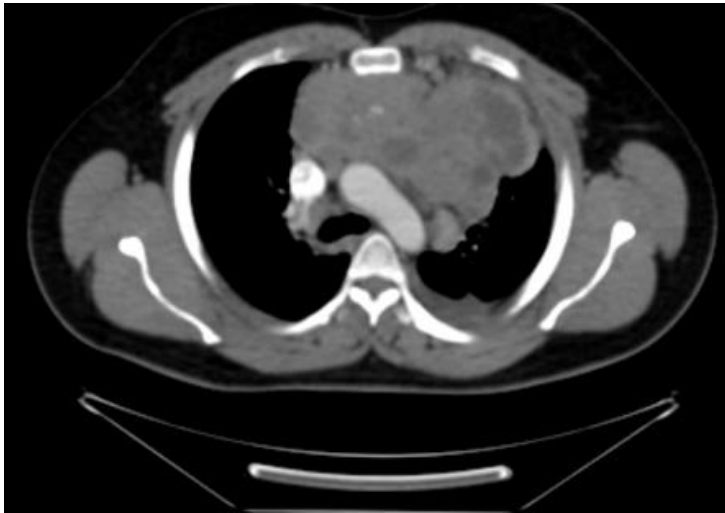
*Slika 8. Postkontrastni CT: Hodgkinov limfom. Homogena tvorba u prednjem medijastinumu građena od mekog tkiva. Preuzeto iz: Carter i sur. (2017) (4)*



*Slika 9. Nativni CT: medijastinalni teratom. Dobro ograničena hipodenzna tvorba u lijevom medijastinumu koja sadrži masno tkivo i područja kalcifikacije.*

*Izvor: <https://radiopaedia.org/cases/anterior-mediastinal-teratoma> (48)*

Seminomi se prikazuju kao velike, dobro ograničene lobularne homogene mase sa slabom postkontrastnom opacifikacijom (Slika 10). Mogu biti prisutna područja krvarenja i nekroze, dok su kalcifikacije karakteristično rijetke. Najčešće se javljaju u mladih muškaraca u dobi između 10 i 39 godina (8). Metastaziraju u kosti, pluća, jetru i torakalne limfne čvorove (20).



Slika 10. Postkontrastni CT: mediastinalni seminom. Lobularna tvorba s difuznim žarištima cistične degeneracije i kalcifikacija.

Izvor: <https://radiopaedia.org/articles/mediastinal-seminoma> (49)

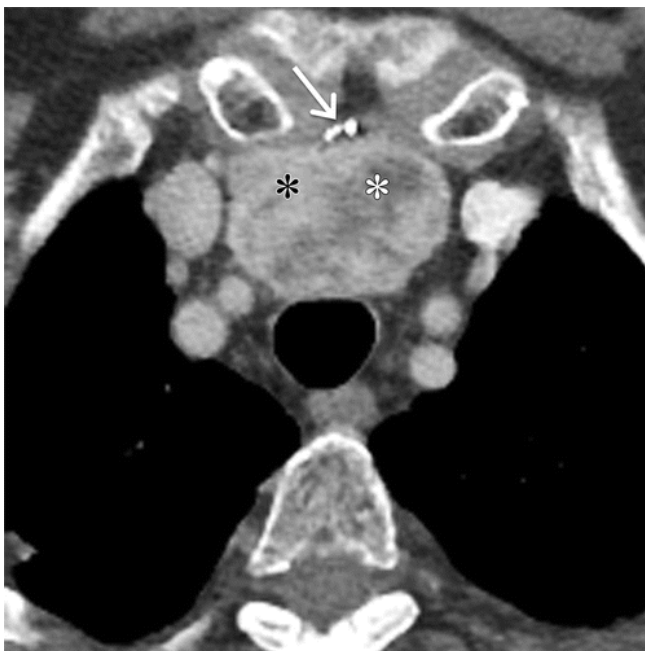Neseminomski tumori zametnih stanica (NSGCT) teško se dijagnosticiraju samo na temelju radiološkog izgleda. Na CT-u su inhomogene mase apsorpcijskih koeficijenata u području mekog tkiva s hipodenznim područjima nekroze i krvarenja. Česte su regionalne i udaljene metastaze (10). Patognomonične povišene vrijednosti  $\alpha$ -fetoproteina i  $\beta$ -HCG se nađu u 90% pacijenata (8).

#### 3.2.1.4 Ostale lezije

Retrosternalna struma ima karakterističan izgled inhomogene hiperdenzne mediastinalne mase u kontinuitetu sa štitnjačom koja pokazuje snažnu postkontrastnu opacifikaciju. Često sadrži hipodenzna područja cistične degeneracije (Slika 11). Ako je prisutna cervikalna ili mediastinalna limfadenopatija, treba posumnjati na malignitet štitnjače (8).

Ektopični paratiroidni adenom se prikazuje kao mala, dobro ograničena ovalna lezija građena od mekog tkiva s jakom postkontrastnom opacifikacijom. Mogu biti prisutne i kalcifikacije. Unatoč nespecifičnom radiološkom izgledu, na ovaj rijetki tumor treba posumnjati kod pacijenata s hiperparatireodizmom (8,15).

Lipomi su inkapsulirane homogene dobro ograničene lezije građene uglavnom od masnog tkiva s malim udjelom mekog tkiva i krvnih žila. Liposarkomi pokazuju agresivnije značajke, kao što su veći udio mekog tkiva, lokalna invazija, limfadenopatija i metastatska bolest (8). U razlikovanju lipoma od liposarkoma može poslužiti PET/CT (16).



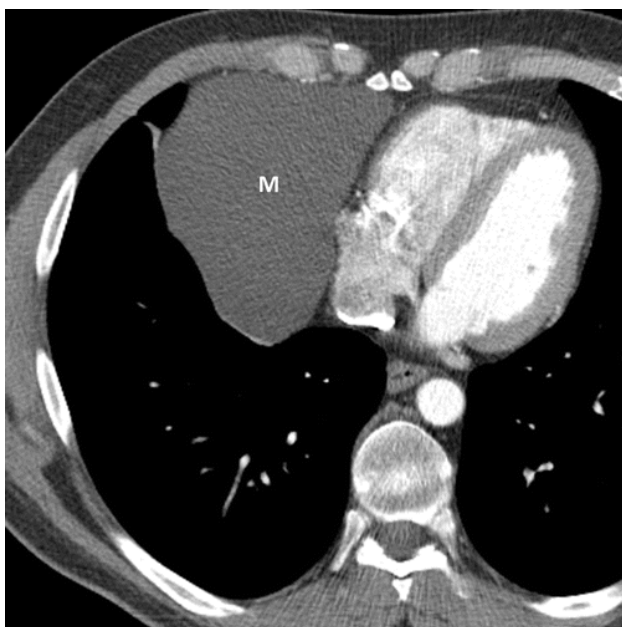
*Slika 11. Postkontrastni CT: retrosternalna struma. Inhomogena masa u prednjem medijastinumu s mekotkivnom (crna zvjezdica) i cističnom (bijela zvjezdica) komponentnom. Anteriorno su prisutna žarišta kalcifikacija (strelica). Preuzeto iz: Carter i sur. (2017) (4)*

### 3.2.2 Srednji medijastinum

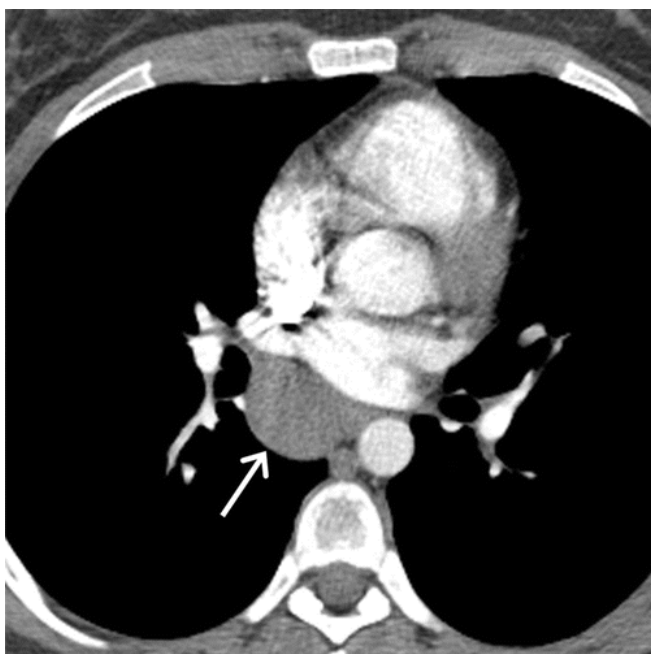
Perikardijalna cista je inkapsulirana okrugla homogena masa glatkih rubova, apsorpcijskih koeficijenata u području vode (Slika 12). Oko 90% je smješteno u kostofreničnom kutu, obično desnom. Izgledom mogu oponašati cistu timusa, no kod ciste timusa je često prisutna i mekotkivna komponenta (15).

Bronhogena cista se prikazuje kao okrugla homogena lezija u području bifurkacije traheje ili paratrahealnoj regiji (Slika 13) (10). Apsorpcijski koeficijent ovisi o sadržaju ciste i može varirati od 0 do više od 100 HU. Prisutnost zraka unutar ciste je rijetka i ukazuje na sekundarnu infekciju i komunikaciju s traheobronhalnim stablom (22).

Metastatska medijastinalna limfadenopatija najčešće je posljedica širenja karcinoma pluća, glave i vrata, dojke, bubrega i melanoma. Patološki uvećani limfni čvorovi imaju promjer veći od 1 cm i apsorpcijski koeficijent u području mekog tkiva. Nekada zbog konfluencije limfnih čvorova može biti teško razlikovati limfadenopatiju od primarnog tumora medijastinuma (21).



*Slika 12. Postkontrastni CT: perikardijalna cista. Dobro ograničena homogena tvorba u desnom kostofreničnom kutu apsorpcijskih koeficijenata u području tekućine. preuzeto iz: Carter i sur. (2017) (4)*



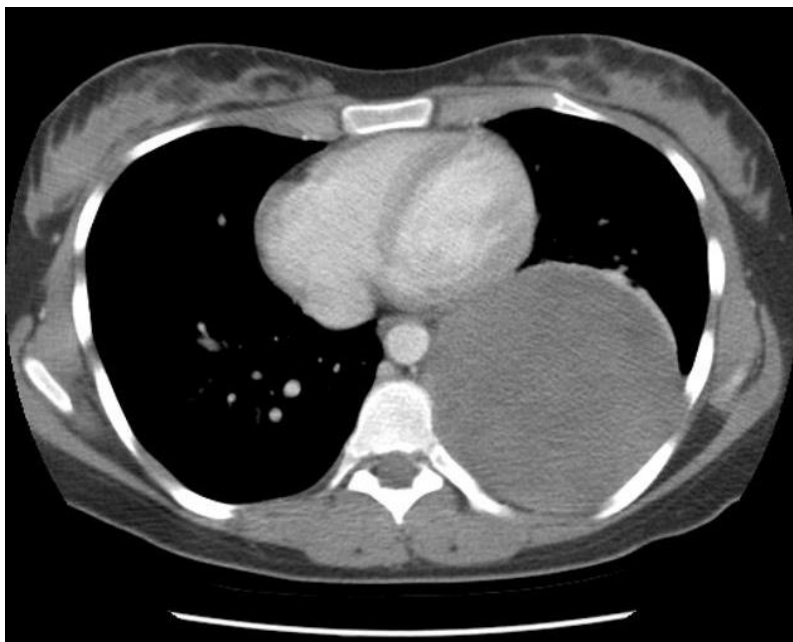
*Slika 13. Postkontrastni CT: bronhogena cista. Dobro ograničena homogena masa distalno od karine. Preuzeto iz: Carter i sur. (2017) (4)*

### **3.2.3 Stražnji medijastinum**

Neurogeni tumori se prikazuju kao okrugle mase glatkih rubova u paravertebralnom odjeljku (Slika 14). U procjeni veličine, invazije u okolno tkivo i kompresije leđne moždine MR s kontrastom se pokazao boljom dijagnostičkom metodom i uvijek je indiciran prije odluke o operativnom liječenju (5).

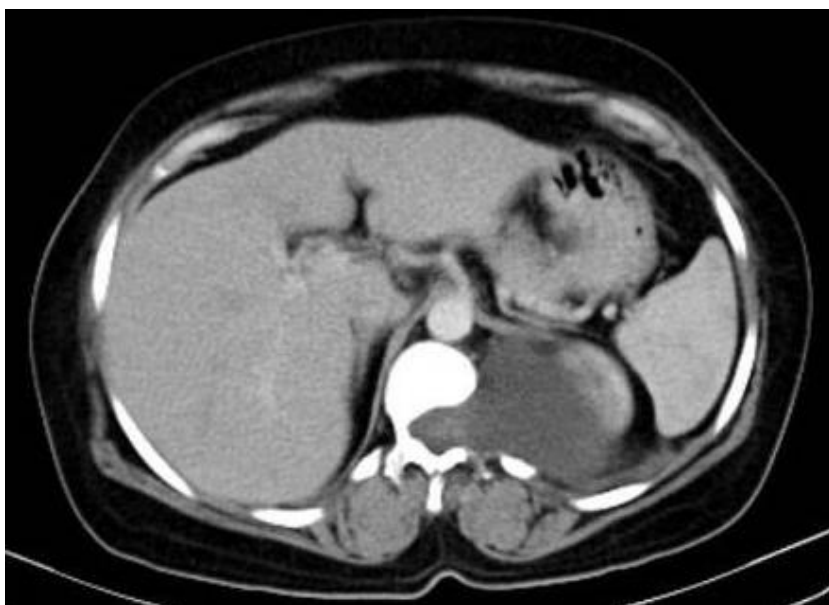
Meningokele su hernijacije moždanih opni i likvora koje se na CT-u prikazuju kao dobro ograničena homogena paravertebralna masa (22).

Ekstramedularna hematopoeza se manifestira unilateralnim ili bilateralnim paraspinalnim masama u pacijenata s hematološkim poremećajima kao što su mijelofibroza, kronična mijeloična leukemija i hemolitička anemija (4,16). Hematopoetsko tkivo je izodenzno sa slezenom i jetrom, koje su slabijeg denziteta nego inače zbog povećanog katabolizma hemoglobina (16). Zbog dobre vaskularizacije pokazuje jaku postkontrastnu opacifikaciju (4). Nakon liječenja dolazi do zamjene hematopoetskog tkiva masnim tkivom (16).



*Slika 14. Postkontrastni CT: švanom. Velika dobro ograničena okrugla tvorba u stražnjem medijastinumu.*

*Izvor: <https://radiopaedia.org/cases/giant-schwannoma-posterior-mediastinum> (50)*



*Slika 15. Postkontrastni CT: torakalna meningokela.*

*Izvor: <https://radiopaedia.org/cases/lateral-thoracic-meningocele-1> (51)*

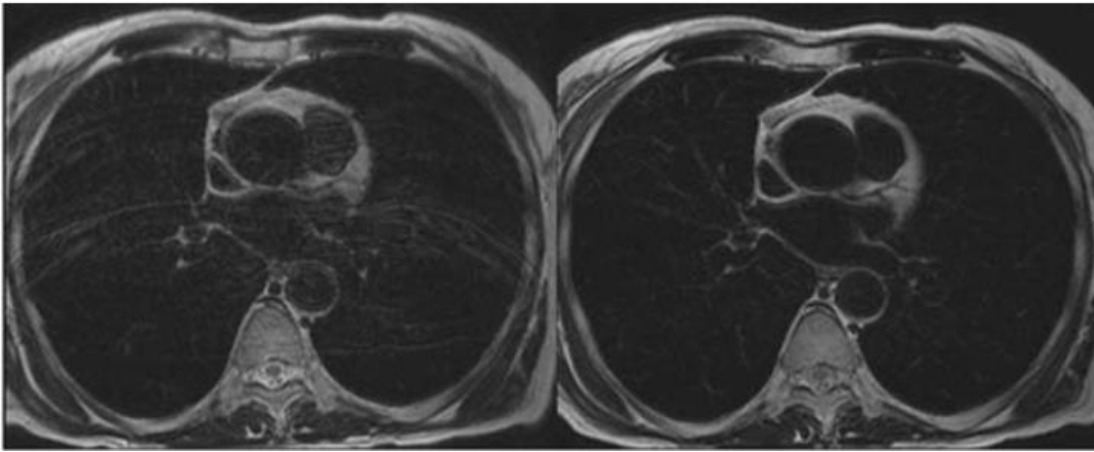


### 3.3 Magnetska rezonancija (MR)

Iako je CT toraksa zlatni standard za inicijalnu procjenu medijastinalnih tvorbi, njegovi su rezultati često neodređeni (23). Magnetska rezonancija (MR) je neinvazivna radiološka dijagnostička metoda koja zahvaljujući boljoj prostornoj i mekotkivnoj rezoluciji omogućuje veću dijagnostičku specifičnost u odnosu na CT (23). Glavne prednosti oslikavanja magnetskom rezonancijom su razlikovanje solidnih od cističnih tvorbi, prikaz cističnih i/ili nekrotičnih komponenti unutar solidnih lezija, razlikovanje benignih cista od cističnih neoplazmi, te prikaz septa i/ili mekog tkiva unutar cističnih lezija (23,24). Uz to, MR ima važnu ulogu u planiranju liječenja, usmjeravanju biopsije i/ili resekcije te praćenju pacijenata nakon liječenja. Studije su pokazale kako je učestalije korištenje MR-a dovelo do smanjenja broja kirurških intervencija i potrebe za praćenjem pacijenata (23,24,25,30).

Osnovni protokol za karakterizaciju medijastinalnih lezija uključuje native T1 i T2 mjerene snimke sa i bez masne supresije te pretkontrastne i postkontrastne dinamičke (engl. *dynamic contrast-enhanced*, DCE) snimke (26). Po potrebi se osnovni protokol može nadopuniti i drugim mjernim tehnikama kao što su difuzijsko oslikavanje (DWI, engl. *diffusion-weighted imaging*), perfuzijsko oslikavanje (PWI) i STIR (engl. *short tau inversion recovery*) (23,24,26). Prednosti serijskog postkontrastnog DCE oslikavanja su karakterizacija lezija na temelju brzine njihove imbibicije kontrastom i mogućnost postprocesne suptrakcije, koja je posebno korisna kod lezija koje su na pretkontrastnim snimkama T1-hiperintenzivne (23,26).

Kompenzacija artefakata uzrokovanih micanjem uslijed disanja i pulsacija srca i krvnih žila neophodna je za dobivanje kvalitetne MR snimke toraksa. Tehnika zadržavanja daha se pokazala najuspješnijom jer u najboljem slučaju u potpunosti eliminira respiratorno gibanje (Slika 16) (26). Trajanje pojedine sekvence ograničeno je vremenom tijekom kojeg pacijent može držati dah i koje obično iznosi između 10 i 20 sekundi (23). U slučaju da pacijent nije u mogućnosti držati dah dovoljno dugo ili je potrebno snimiti veću površinu prsnog koša koriste se respiratorni i srčani (EKG) *gating* kojima se također može dobiti zadovoljavajuća slika, ali uz duže vrijeme snimanja.

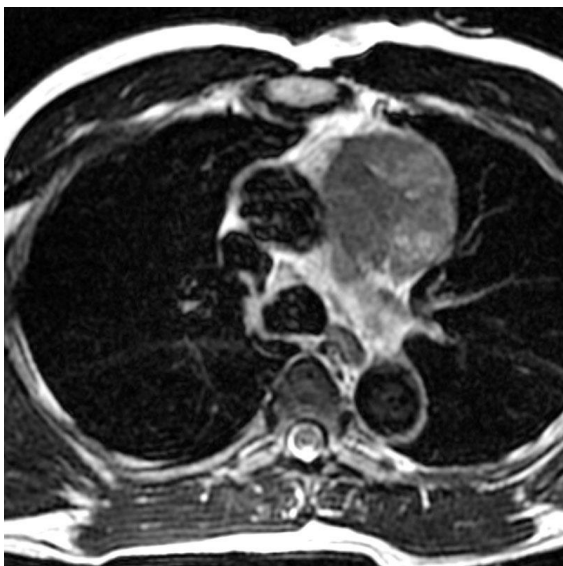


Slika 16. MR: artefakt respiratornog gibanja (lijevo) i kompenzacija tehnikom zadržavanja daha (desno). Preuzeto iz: Ackman (2014) (26)

### 3.3.1 Prikaz mediastinalnih tvorbi na magnetskoj rezonanciji

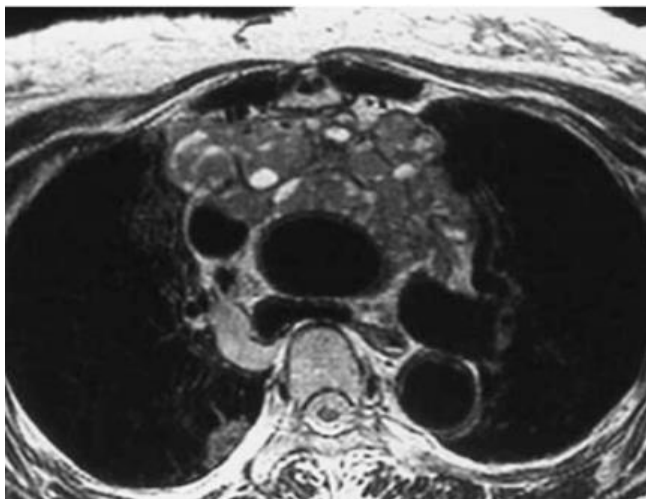#### 3.3.1.1 Solidne tvorbe

Timomi na MR-u imaju nizak do umjeren signal na T1 mjerenim snimkama i visok signal na T2 mjerenim snimkama. Ponekad na T2 mjerenim snimkama mogu biti prisutna područja visokog signala koja ukazuju na cističnu degeneraciju (Slika 17). Signal cističnih područja na T1 mjerenim snimkama varijabilan je i ovisi o sadržaju ciste. Timusni karcinomi imaju umjereni signal na T1 mjerenim snimkama neznatno viši od signala mišićnog tkiva i visoki signal na T2 mjerenim snimkama (Slika 18) (10).



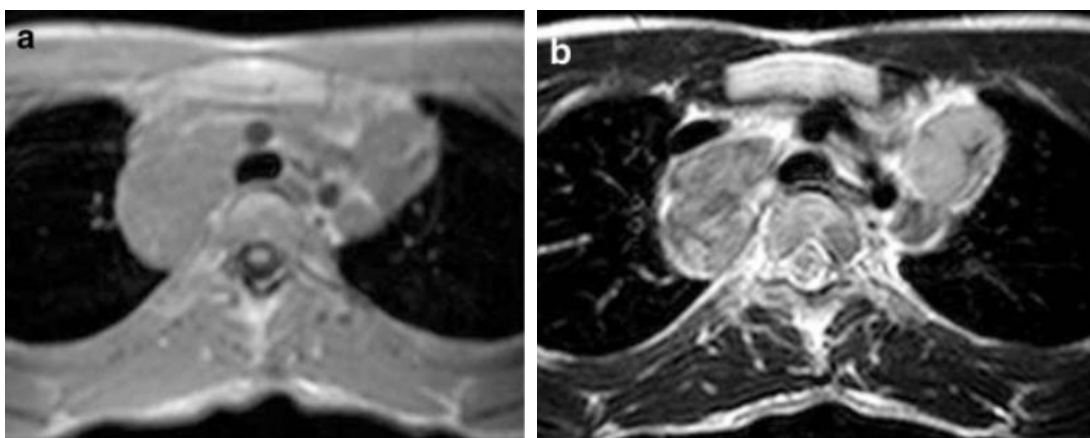
Slika 17. MR: timom.

Izvor: <https://radiopaedia.org/cases/thymoma-1> (52)



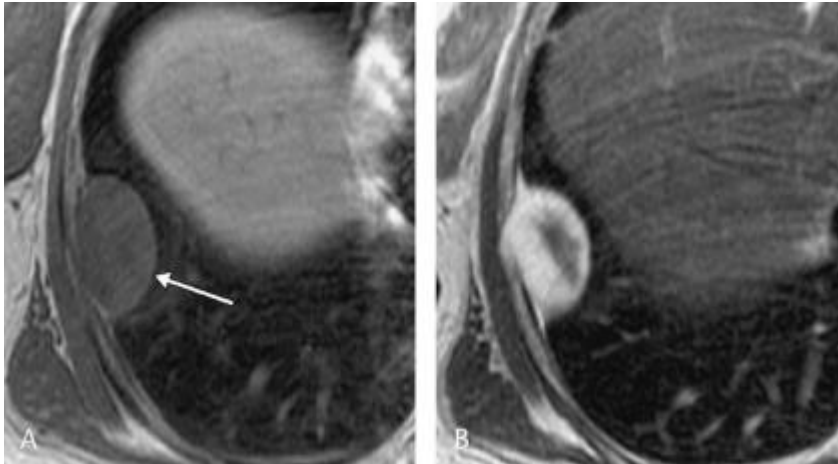
Slika 18. MR: timusni karcinom. Na T2 mjerenoj snimci su prisutni brojni čvorići varijabilnog intenziteta signala s hiperintenzivnim žarištima nekroze. Preuzeto iz: Takahashi i sur. (2010) (10)

Hodgkinovi limfomi na T2 mjerenim slikama imaju visok homogeni signal intenziteta sličnog onom masnog tkiva. Za nodularnu sklerozu karakteristična su područja heterogenog T2 signala. Difuzni B-velikostanični limfomi su T2-hiperintenzivni i T1-hiperintenzivni u odnosu na mišićno tkivo i T1-izointenzivni u odnosu na masno tkivo (Slika 20). Obično su veliki i invadiraju okolne medijastinalne strukture, torakalnu stijenku i pluća (10).



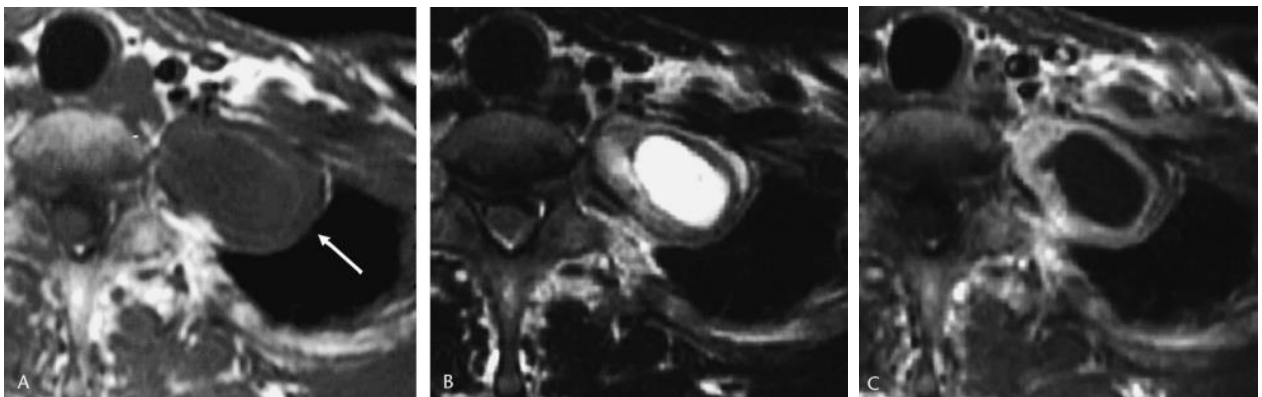Slika 19. MR: difuzni velikostanični B limfom na T1 mjerenim snimkama (lijevo) i T2 mjerenim snimkama (desno). Preuzeto iz: Takahashi i sur. (2010) (10)

Neurofibromi su obično T2-hipointenzivni centralno i T2-hiperintenzivni periferno, što dovodi do tzv. „izgleda mete“ (Slika 20). Nemaju kapsulu, slabo se imbibiraju kontrastom i rijetko sadrže cističnu komponentu. Cistična degeneracija i pojačana imbibicija kontrastom ukazuju na malignu transformaciju (23).



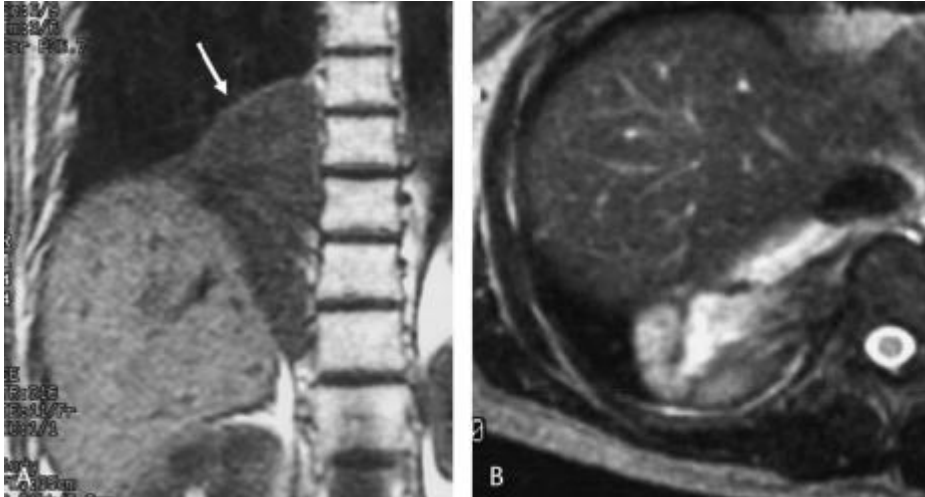
Slika 20. MR: neurofibrom. Homogeni nizak signal na T1 mjerenoj snimci (lijevo), centralno nizak signal i periferno viši signal na T2 mjerenoj snimci – „izgled mete“ (desno). Preuzeto iz: Tanaka i sur. (2005) (42)

Švanomi su inkapsulirani tumori, obično T1-hipointenzivni i T2-hiperintenzivni s umjerenom imbibicijom kontrastom (Slika 21) (23). Žarišta vrlo visokog signala na T2 mjerenim snimkama odgovaraju cističnoj degeneraciji tumora (42).



Slika 21. MR: švanom. Nizak signal na T1 mjerenoj snimci (lijevo), centralno visok signal i periferno niži signal na T2 mjerenoj snimci (sredina). Periferni dio tumora se imbibira kontrastom, za razliku od centralnog područja visokog T2 signala (desno). Preuzeto iz: Tanaka i sur. (2005) (42)

Ganglioneuromi su T1-izointenzivni ili T1-hipointenzivni u odnosu na mišićno tkivo (Slika 22). Neuroblastomi i ganglioneuroblastomi su agresivniji tumori s varijabilnim izgledom na MR-u, a mogu biti prisutna i žarišta krvarenja, kao i metastaze (23).



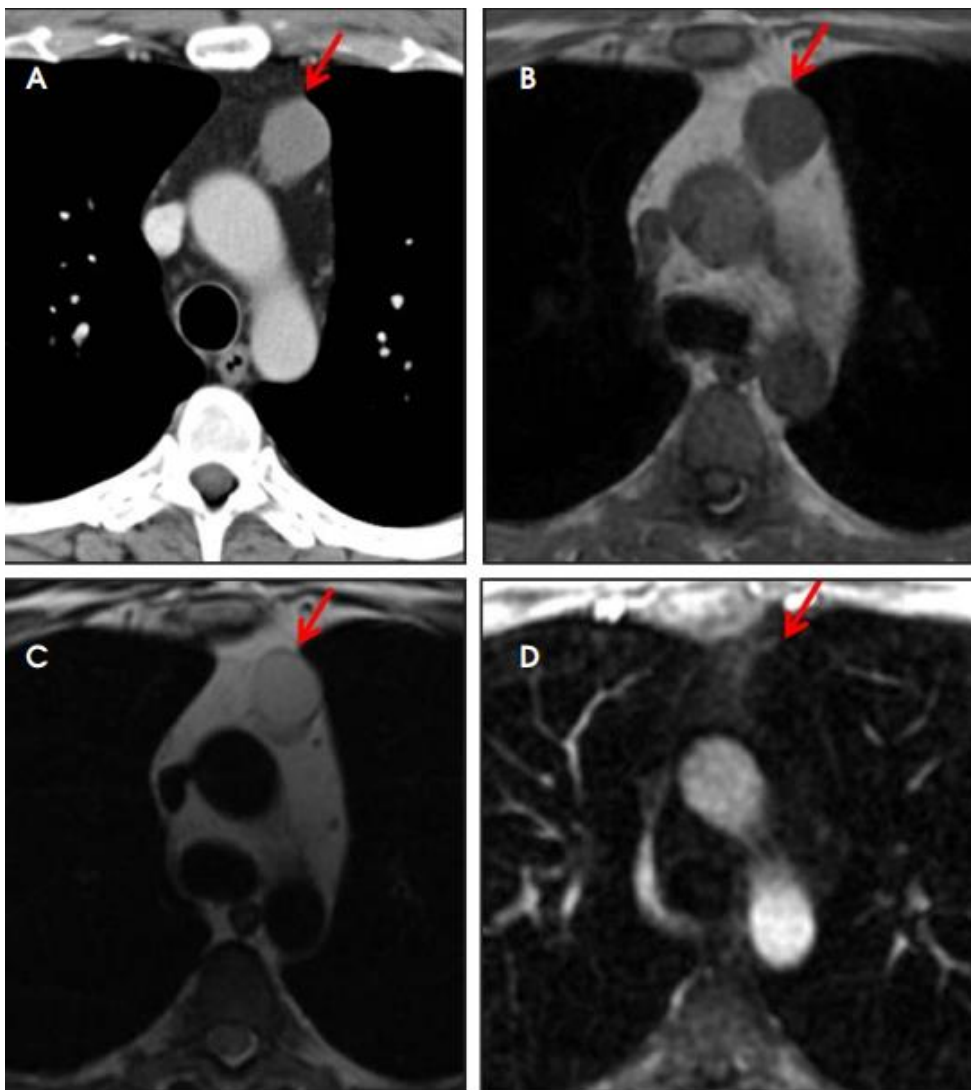
Slika 22. MR: ganglioneurom. Nizak signal na T1 mjerenoj snimci (lijevo) i nizak signal na T2-mjerenoj snimci s područjima visokog signala („whorled appearance“) Preuzeto iz: Tanaka i sur. (2005) (42)

### 3.3.1.2 Cistične tvorbe

Cistične tvorbe se lako pogrešno interpretiraju kao solidne na nativnim i postkontrastnim CT snimkama, budući da su mnoge ciste ispunjene hemoragijskim ili proteinskim sadržajem, a povremeno i kalcijevim oksalatom, s vrijednostima apsorpcijskih koeficijenata do 120 HU (23,24). Timusne ciste se često pogrešno interpretiraju kao timomi i tako dovode do nepotrebnih timektomija (24,25). Oslikavanje magnetskom rezonancijom omogućuje bolju diferencijaciju između cističnih i solidnih tvorbi medijastinuma (23,24,29,35).

Benigne medijastinalne ciste čine timusne ciste, enteričke duplikacijske ciste i pleuroperikardijalne ciste. Zbog zajedničkih MR obilježja, dijagnoza se najčešće postavlja na temelju lokacije. Obično su T2-hiperintenzivne, dok signal na T1 mjenim snimkama ovisi o sadržaju ciste (35). Ciste ispunjene seroznim sadržajem su T1-hipointenzivne, a signal je viši ukoliko je u cisti prisutno krvarenje ili proteinski sadržaj (Slika 23). Na postkontrastnim snimkama vidljiva je imbibicija stijenke ciste kontrastom,

a kod kompliciranih cista se mogu prikazati i zadebljanja stijenke i septa (23). Kod T1-hiperintenzivnih lezija postprocesna suptrakcija omogućuje bolju procjenu imbibicije kontrastom (24). Lezije unutar kojih su prisutna žarišta imbibicije kontrastom ne mogu se smatrati benignim mediastinalnim cistama, budući da se tumori zametnih stanica, cistični papilarni karcinomi štitnjače i nekrotični granulomi mogu manifestirati kao primarno cistične lezije sa žarištima imbibicije kontrastom. Takve lezije zahtijevaju kiruršku resekciju ili biopsiju za daljnju procjenu (35).



Slika 23. CT: homogena hiperdenzna lezija (A). MR: T1-izointenzivna (B), T2-hiperintenzivna (C) lezija bez imbibicije kontrastom (D). Ovakav nalaz upućuje na timusnu cistu. Preuzeto iz: Daye (2017) (23)

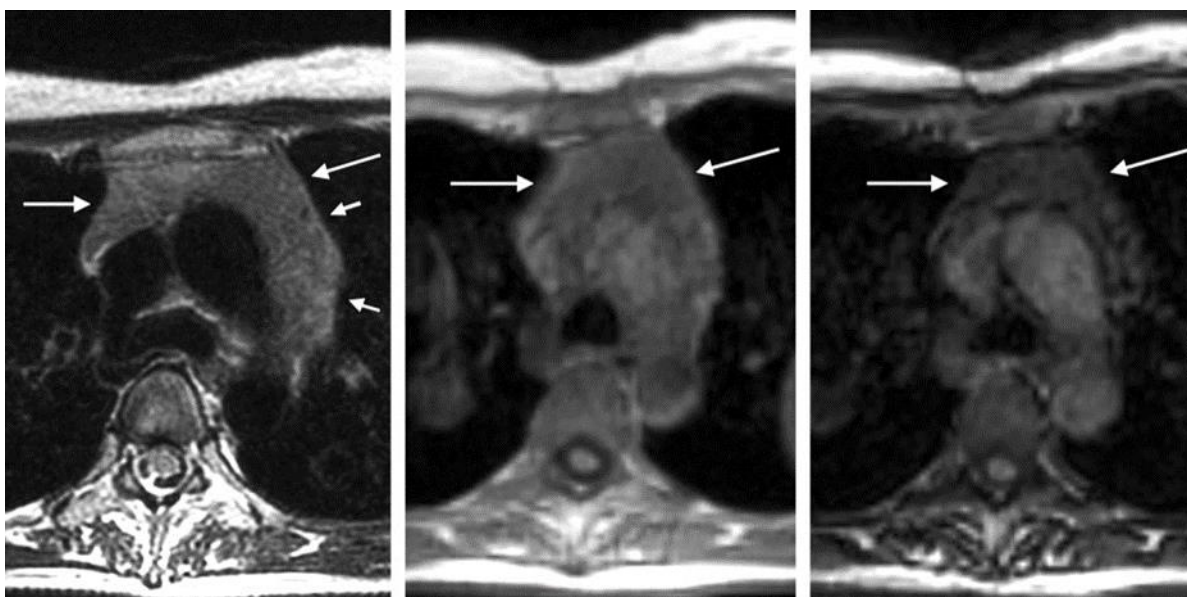
### 3.3.2 Magnetska rezonancija s kemijskim pomakom (CSI)

Kod difuznog uvećanja timusa može biti teško razlučiti radi li se o hiperplaziji timusa ili neoplazmi samo na temelju CT nalaza (23). MR s kemijskim pomakom (engl. *chemical-shift imaging*, CSI) s visokom osjetljivošću detektira prisutnost mikroskopske masti unutar tkiva na temelju razlike rezonancijskih frekvencija protona vodika u molekulama vode i onih u molekulama triglicerida (27). Normalno i hiperplastično timusno tkivo odraslih je kao posljedica involucije timusa bogato mašću te stoga pokazuje homogeni gubitak signala na snimkama izvan faze, za razliku od tumorskog tkiva koje ne sadrži mast (Slika 24, Slika 25) (28). Usporedbom intenziteta signala timusa (tSI) s onim paraspinalnog mišića (mSI) u snimkama u fazi i izvan faze prema sljedećoj formuli računa se omjer kemijskog pomaka (engl. *chemical-shift ratio*, CSR) (Jednadžba 1).

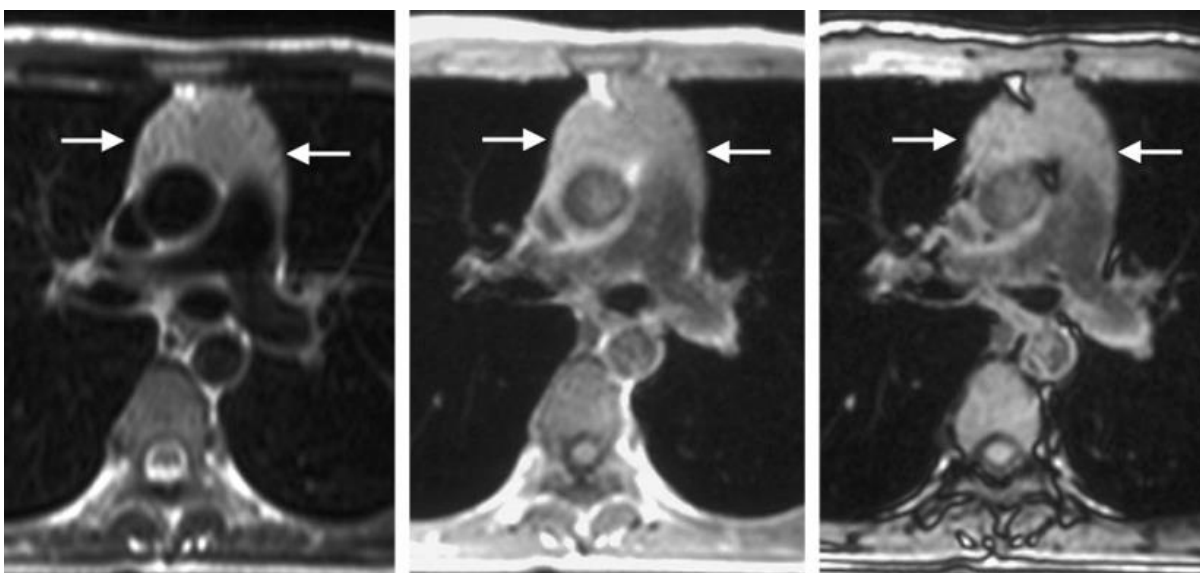
Jednadžba 1. Računanje omjera kemijskog pomaka.

$$CSR = \frac{tSI(\text{izvan faze})/mSI(\text{izvan faze})}{tSI(\text{u fazi})/mSI(\text{u fazi})}$$

Vrijednosti  $CSR \leq 0.7$  potvrđuju da je riječ o normalnom ili hiperplastičnom timusu, ovisno o očekivanoj debljini timusa za dob pacijenta. Vrijednosti između 0.8 i 0.9 su nespecifične i zahtijevaju praćenje pacijenta, obično ponavljanjem MR-a za tri do šest mjeseci.  $CSR \geq 1.0$  u većini slučajeva ukazuje na tumor, no treba naglasiti da su opisani slučajevi normalnog i hiperplastičnog timusa bez gubitka signala na snimkama izvan faze (23,28,29). Također, MR s kemijskim pomakom ne može detektirati fiziološku masnu infiltraciju timusa u djece i adolescenata zbog nedovoljne količine mikroskopske masti unutar timusa (34).



Slika 24. MR: hiperplazija timusa. Difuzno uvećanje timusa na T2 mjerenoj snimci (lijevo). Gubitak intenziteta signala na T1 mjerenoj snimci izvan faze (desno) u odnosu na snimku u fazi (sredina). CSR iznosi 0.670. Preuzeto iz: Inaoka i sur. (2007) (27)



Slika 25. MR: timom. Difuzno uvećanje timusa na T2 mjerenoj snimci (lijevo). Nema gubitka signala na T1 mjerenoj snimci izvan faze (desno) u odnosu na snimku u fazi (sredina). CSR iznosi 1.080 Preuzeto iz: Inaoka i sur. (2007) (27)



### 3.3.3 Dinamičko kontrastno oslikavanje (DCE)

DCE je neinvazivna metoda koja omogućuje procjenu neoplastičkih perfuzijskih parametara poput volumena krvi, protoka krvi i vaskularne permeabilnosti. Postkontrastne perfuzijske sekvence prate promjene intenziteta signala nakon infuzije gadolinijskog kontrasta, na temelju čega se izrađuju krivulje imbibicije (engl. *time-intensity curve*, TIC) (33). Razlikujemo tri tipa krivulja: tip I je „perzistentna“ krivulja koja pokazuje linearno pojačanje signala i doseže vrh imbibicije za više od 120 sekundi (engl. *time-to-peak*, TTP). Tip II je „plato“ krivulja, s TTP < 120 sekundi i ispiranjem (engl. *wash-out*) < 30%. Tip III je tzv. „wash-out“ krivulja, s TTP < 120 sekundi i ispiranjem > 30% (33,44). U studiji koju su proveli Yabuuchi i sur. (44) tip III krivulje pokazivali su jedino timusni epitelni tumori.

Studija koju su proveli Sakai i sur. (45) pokazala je korelaciju između histološkog gradusa timoma i DCE parametara. Timomi stadija I/II prema Masaoka klasifikaciji imali su brz TTP sa srednjim vremenom 1.5 minuta, dok su timomi stadija III imali TTP 2.5 minuta. Ostale tvorbe poput timusnog karcinoma, limfoma i malignih tumora zametnih stanica pokazivali su progresivnu imbibiciju kontrastom s prosječnim TTP 3.2 minute. Uz graničnu vrijednost TTP < 2 minute bila je moguća diferencijacija timoma od drugih medijastinalnih tvorbi uz osjetljivost 79% i specifičnost 84% (45).

### 3.3.4 Difuzijsko oslikavanje (DWI)

Difuzijsko oslikavanje (engl. *diffusion-weighted imaging*, DWI) je funkcijska MR tehnika koja omogućuje karakterizaciju tkiva na temelju difuzije molekula vode u tkivu (30,31,32,33). Osnovni koncept DWI je atenuacija signala na T2 mjeranim snimkama uzrokovana difuzijskim pomacima molekula vode unutar tkiva (37). Molekule vode koje slobodno difundiraju dovest će do većeg gubitka početnog T2 signala, stoga se područje smanjene difuzije u odnosu na okolinu izdvaja od okoline hiperintenzitetom (32).

#### 3.3.3.1 ADC mape

Difuzija se može kvantificirati izračunom pojavnog difuzijskog koeficijenta (engl. *apparent diffusion coefficient*, ADC). Manja vrijednost pojavnog koeficijenta odgovara većem stupnju restrikcije gibanja molekula vode. ADC mape su snimke na kojima je nijansa sive skale svakog piksela proporcionalna vrijednostima pojavnog difuzijskog koeficijenta (31,32). U ADC mapi intenzitet signala predstavlja difuzijski koeficijent, što

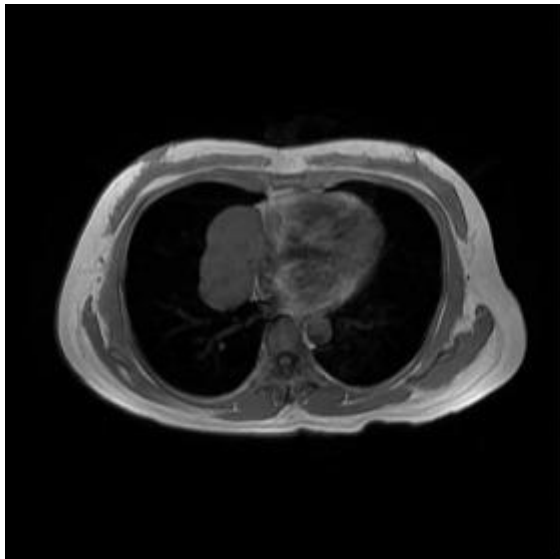
znači da područja jače difuzije imaju viši signal, što je suprotno signalu u DWI snimkama (32).

U više studija je pokazano kako maligni medijastinalni tumori imaju niže ADC vrijednosti od benignih tumora (31,32,33,34,35,36,38,39,40,41). Ta se razlika objašnjava razlikom u patohistološkim obilježjima benignih i malignih tumora. Visoka celularnost malignih tumora ima za posljedicu smanjenje izvanstaničnog matriksa i prostora za difuziju protona vode te tako dovodi do smanjenja ADC vrijednosti (38).

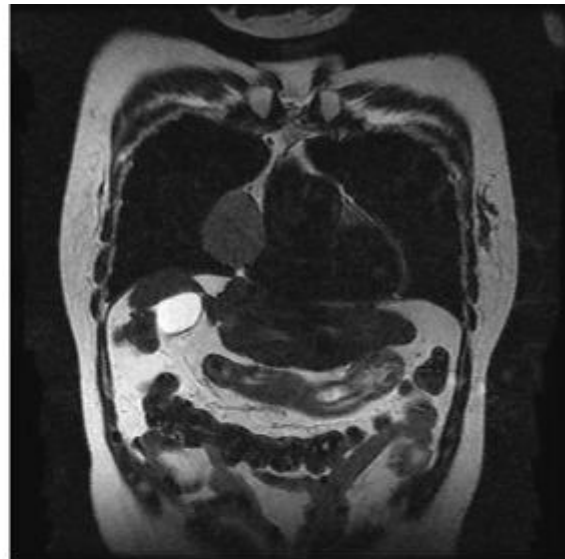
### 3.3.3.2 Primjena DWI u dijagnostici medijastinalnih tvorbi

DWI može pomoći u razlikovanju između timoma i karcinoma timusa kada se prikažu žarišta cistične degeneracije, nekroze, krvarenja ili fibroznih septa. Razek i sur. (38) su postavili ADC vrijednost od  $1.56 \times 10^{-3} \text{ mm}^2/\text{s}$  kao donju granicu za benigne medijastinalne tvorbe uz 96% osjetljivosti, 94% specifičnosti i 95% točnosti. Međutim, bila su prisutna preklapanja ADC vrijednosti između benignih i malignih tumora. Benigni timolipom je bio pogrešno dijagnosticiran kao maligni, zbog visokog udjela masti koji dovodi do restrikcije difuzije i posljedično niskih ADC vrijednosti (38).

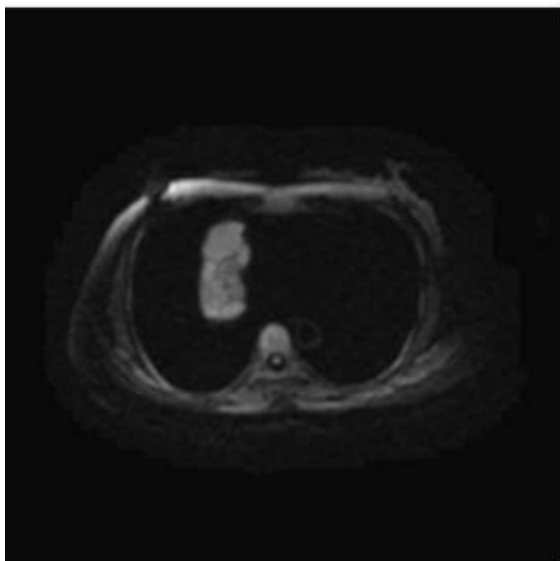
Difuzijsko oslikavanje moglo bi poboljšati dijagnostičku točnost u razlikovanju benignih i malignih medijastinalnih limfnih čvorova, prikazu promjena uzrokovanih kemoterapijom i radioterapijom te praćenju tumorskog odgovora na radioterapiju (39). U studiji koju su proveli Razek i sur. (40) srednja ADC vrijednost maligne medijastinalne limfadenopatije u odraslih bila je  $1.06 \pm 0.3 \times 10^{-3} \text{ mm}^2/\text{s}$ , a ona benigne limfadenopatije  $2.39 \pm 0.7 \times 10^{-3} \text{ mm}^2/\text{s}$ . Bila je prisutna značajna razlika u ADC vrijednostima između benignih i malignih limfnih čvorova. Nije bilo značajne razlike između ADC vrijednosti metastatskih i nemetastatskih limfnih čvorova (40). Mosavi i sur. (41) pokazali su razliku u ADC vrijednostima između indolentnih NHL, agresivnih NHL i HL. Indolentni NHL imali su niže ADC vrijednosti ( $597 \pm 115 \text{ mm}^2/\text{s}$ ) u odnosu na agresivne NHL ( $822 \pm 266 \text{ mm}^2/\text{s}$ ) i HL ( $1020 \pm 547 \text{ mm}^2/\text{s}$ ). Uz to, više ADC vrijednosti koreliraju s duljim ukupnim preživljenjem (32). DWI cijelog tijela (WB-DWI) je obećavajuća tehnika za *staging* limfoma i pokazuje slične rezultate kao  $^{18}\text{F}$ FDG-PET/CT (32).



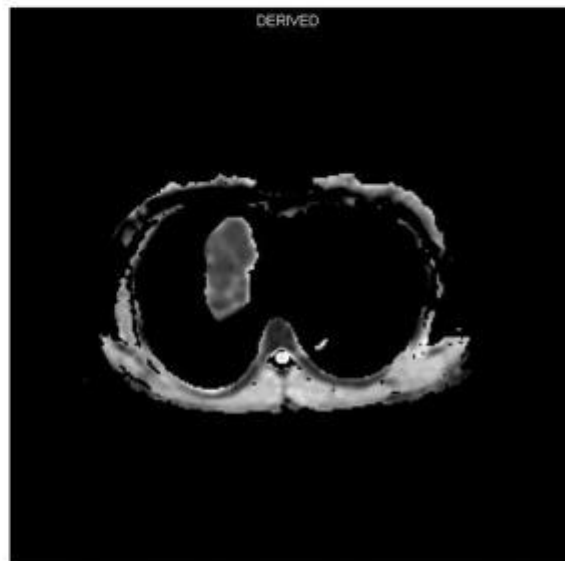(a)



(b)



(c)



(d)

Slika 26. MR: timom. Dobro ograničena T1-izointenzivna (a) i T2-hiperintenzivna (b) tvorba. Pokazuje visok signal na DWI snimci ( $b=1000 \text{ s/m}^2$ ) (c), a na ADC mapi nizak signal uz ADC vrijednost  $1.13 \times 10^{-3} \text{ mm}^2/\text{s}$  (d). Preuzeto iz: Nasr i sur. (2016) (43)

## **Zahvale**

Zahvaljujem mentorici izv. prof. dr. sc. Jeleni Popić na strpljenju, pomoći i savjetima pri izradi ovog diplomskog rada.

Zahvaljujem svojoj obitelji, prijateljima i partneru Karlu na podršci pruženoj tijekom studija i svim lijepim trenucima.

## Literatura

1. Ivanovi Herceg Z. Torakalna radiologija. 1. izd. Zagreb: Medicinska naklada; 2012.
2. Juanpere S, Cañete N, Ortuño P, Martínez S, Sanchez G, Bernado L. A diagnostic approach to the mediastinal masses. *Insights Imaging*. 2013 Feb;4(1):29-52. doi: 10.1007/s13244-012-0201-0.
3. Sugarbaker DJ, Bueno R, Colson YL, Jaklitsch MT, Krasna M, Mentzer SJ. *Adult Chest Surgery*. McGraw-Hill Education; 2015:1234-1238.
4. Carter BW, Benveniste MF, Madan R, Godoy MC, de Groot PM, Truong MT, Rosado-de-Christenson ML, Marom EM. ITMIG Classification of Mediastinal Compartments and Multidisciplinary Approach to Mediastinal Masses. *Radiographics*. 2017 Mar-Apr;37(2):413-436. doi: 10.1148/rg.2017160095.
5. Kukulj S, Popović F, Drpa G, Budimir B, Jakopović M, Čučević B, i sur. Tumori medijastinuma. *Liječnički vjesnik: glasilo Hrvatskoga liječničkog zbora*. 2015;137(7/8):252–6.
6. Benveniste MF, Rosado-de-Christenson ML, Sabloff BS, Moran CA, Swisher SG, Marom EM. Role of imaging in the diagnosis, staging, and treatment of thymoma. *Radiographics*. 2011 Nov-Dec;31(7):1847-61; discussion 1861-3. doi: 10.1148/rg.317115505.
7. F. Griffith Pearson, G. Alexander Patterson. *Pearson's Thoracic & Esophageal Surgery*. Churchill Livingstone; 2008.
8. Carter BW, Okumura M, Detterbeck FC, Marom EM. Approaching the patient with an anterior mediastinal mass: a guide for radiologists. *J Thorac Oncol*. 2014 Sep;9(9 Suppl 2):S110-8. doi: 10.1097/JTO.0000000000000295.
9. Nakazono T, White CS, Yamasaki F, Yamaguchi K, Egashira R, Irie H, Kudo S. MRI findings of mediastinal neurogenic tumors. *AJR Am J Roentgenol*. 2011 Oct;197(4):W643-52. doi: 10.2214/AJR.10.6119.
10. Takahashi K, Al-Janabi NJ. Computed tomography and magnetic resonance imaging of mediastinal tumors. *J Magn Reson Imaging*. 2010 Dec;32(6):1325-39. doi: 10.1002/jmri.22377.
11. Hebrang A, Klarić-Čustović R. *Radiologija*. 3. izd. Zagreb: Medicinska naklada, 2017.

12. Marom EM. Imaging thymoma. *J Thorac Oncol*. 2010 Oct;5(10 Suppl 4):S296-303. doi: 10.1097/JTO.0b013e3181f209ca.
13. Tomiyama N, Honda O, Tsubamoto M, Inoue A, Sumikawa H, Kuriyama K, Kusumoto M, Johkoh T, Nakamura H. Anterior mediastinal tumors: diagnostic accuracy of CT and MRI. *Eur J Radiol*. 2009 Feb;69(2):280-8. doi: 10.1016/j.ejrad.2007.10.002.
14. Nasser F, Eftekhari F. Clinical and radiologic review of the normal and abnormal thymus: pearls and pitfalls. *Radiographics*. 2010 Mar;30(2):413-28. doi: 10.1148/rg.302095131.
15. Ong CC, Teo LL. Imaging of anterior mediastinal tumours. *Cancer Imaging*. 2012 Nov 2;12(3):506-15. doi: 10.1102/1470-7330.2012.0039.
16. Molinari F, Bankier AA, Eisenberg RL. Fat-containing lesions in adult thoracic imaging. *AJR Am J Roentgenol*. 2011 Nov;197(5):W795-813. doi: 10.2214/AJR.11.6932.
17. Strollo DC, Rosado-de-Christenson ML, Jett JR. Primary mediastinal tumors: part II. Tumors of the middle and posterior mediastinum. *Chest*. 1997 Nov 5;112(5):1344-57. doi: 10.1378/chest.112.5.1344.
18. Schaefer NG, Hany TF, Taverna C, Seifert B, Stumpe KD, von Schulthess GK, Goerres GW. Non-Hodgkin lymphoma and Hodgkin disease: coregistered FDG PET and CT at staging and restaging--do we need contrast-enhanced CT? *Radiology*. 2004 Sep;232(3):823-9. doi: 10.1148/radiol.2323030985.
19. Priola AM, Galetto G, Priola SM. Diagnostic and functional imaging of thymic and mediastinal involvement in lymphoproliferative disorders. *Clin Imaging*. 2014 Nov-Dec;38(6):771-84. doi: 10.1016/j.clinimag.2014.05.012.
20. Drevelegas A, Palladas P, Scordalaki A. Mediastinal germ cell tumors: a radiologic-pathologic review. *Eur Radiol*. 2001;11(10):1925-32. doi: 10.1007/s003300000725.
21. Tecce PM, Fishman EK, Kuhlman JE. CT evaluation of the anterior mediastinum: spectrum of disease. *Radiographics*. 1994 Sep;14(5):973-90. doi: 10.1148/radiographics.14.5.7991827. Erratum in: *Radiographics* 1994 Nov;14(6):1404.
22. Jeung MY, Gasser B, Gangi A, Bogorin A, Charneau D, Wihlm JM, Dietemann JL, Roy C. Imaging of cystic masses of the mediastinum.

- Radiographics. 2002 Oct;22 Spec No:S79-93. doi: 10.1148/radiographics.22.suppl\_1.g02oc09s79.
23. Daye D, Ackman JB. Characterization of mediastinal masses by MRI: techniques and applications. *Appl Radiol*. 2017 Jul 1;46(7):10-22.
  24. Ackman JB. MR Imaging of Mediastinal Masses. *Magn Reson Imaging Clin N Am*. 2015 May;23(2):141-64. doi: 10.1016/j.mric.2015.01.002.
  25. Ackman JB, Verzosa S, Kovach AE, Louissaint A Jr, Lanuti M, Wright CD, Shepard JO, Halpern EF. High rate of unnecessary thymectomy and its cause. Can computed tomography distinguish thymoma, lymphoma, thymic hyperplasia, and thymic cysts? *Eur J Radiol*. 2015 Mar;84(3):524-533. doi: 10.1016/j.ejrad.2014.11.042. Epub 2014 Dec 13. Erratum in: *Eur J Radiol*. 2017 May;90:262-263.
  26. Ackman JB. A practical guide to nonvascular thoracic magnetic resonance imaging. *J Thorac Imaging*. 2014 Jan;29(1):17-29. doi: 10.1097/RTI.0000000000000056.
  27. Inaoka T, Takahashi K, Mineta M, Yamada T, Shuke N, Okizaki A, Nagasawa K, Sugimori H, Aburano T. Thymic hyperplasia and thymus gland tumors: differentiation with chemical shift MR imaging. *Radiology*. 2007 Jun;243(3):869-76. doi: 10.1148/radiol.2433060797.
  28. Priola AM, Priola SM, Ciccone G, Evangelista A, Cataldi A, Gned D, Pazè F, Ducco L, Moretti F, Brundu M, Veltri A. Differentiation of rebound and lymphoid thymic hyperplasia from anterior mediastinal tumors with dual-echo chemical-shift MR imaging in adulthood: reliability of the chemical-shift ratio and signal intensity index. *Radiology*. 2015 Jan;274(1):238-49. doi: 10.1148/radiol.14132665.
  29. McInnis MC, Flores EJ, Shepard JA, Ackman JB. Pitfalls in the Imaging and Interpretation of Benign Thymic Lesions: How Thymic MRI Can Help. *AJR Am J Roentgenol*. 2016 Jan;206(1):W1-8. doi: 10.2214/AJR.15.15303. Erratum in: *AJR Am J Roentgenol*. 2016 Mar;206(3):675.
  30. Ackman JB, Gaissert HA, Lanuti M, Digumarthy SR, Shepard JA, Halpern EF, Wright CD. Impact of Nonvascular Thoracic MR Imaging on the Clinical Decision Making of Thoracic Surgeons: A 2-year Prospective Study. *Radiology*. 2016 Aug;280(2):464-74. doi: 10.1148/radiol.2016152004.

31. Luna A, Sánchez-Gonzalez J, Caro P. Diffusion-weighted imaging of the chest. *Magn Reson Imaging Clin N Am*. 2011 Feb;19(1):69-94. doi: 10.1016/j.mric.2010.09.006.
32. Pavliša G. Karakterizacija intrakranijskih tumora difuzijski mjerenim snimkama magnetne rezonancije i kvantifikacijom pojavnog difuzijskog koeficijenta [Internet] [Doktorska disertacija]. Zagreb: Sveučilište u Zagrebu, Medicinski fakultet; 2008 [pristupljeno 05.12.2022.]. str. 23–30. Dostupno na: <https://www.bib.irb.hr/698324>
33. Broncano J, Alvarado-Benavides AM, Bhalla S, Álvarez-Kindelan A, Raptis CA, Luna A. Role of advanced magnetic resonance imaging in the assessment of malignancies of the mediastinum. *World J Radiol*. 2019 Mar 28;11(3):27-45. doi: 10.4329/wjr.v11.i3.27.
34. Priola AM, Priola SM, Gned D, Giraud MT, Veltri A. Nonsuppressing normal thymus on chemical-shift MR imaging and anterior mediastinal lymphoma: differentiation with diffusion-weighted MR imaging by using the apparent diffusion coefficient. *Eur Radiol*. 2018 Apr;28(4):1427-1437. doi: 10.1007/s00330-017-5142-z.
35. Raptis CA, McWilliams SR, Ratkowski KL, Broncano J, Green DB, Bhalla S. Mediastinal and Pleural MR Imaging: Practical Approach for Daily Practice. *Radiographics*. 2018 Jan-Feb;38(1):37-55. doi: 10.1148/rg.2018170091.
36. Bajada CJ, Parker GJ, Ralph MA, Cloutman LL. Diffusion MRI. *Malta Medical School Gazette*. 2017 Jan 1;1(2):41-7.
37. Milošević F. Karakterizacija raka dojke difuzijski mjerenim snimkama magnetne rezonancije i kvantifikacijom pojavnog difuzijskog koeficijenta [Diplomski rad]. Zagreb: Sveučilište u Zagrebu, Medicinski fakultet; 2021 [pristupljeno 05.12.2023.] Dostupno na: <https://urn.nsk.hr/urn:nbn:hr:105:530346>
38. Razek AA, Elmorsy A, Elshafey M, Elhadedy T, Hamza O. Assessment of mediastinal tumors with diffusion-weighted single-shot echo-planar MRI. *J Magn Reson Imaging*. 2009 Sep;30(3):535-40. doi: 10.1002/jmri.21871.
39. Abou Youssef HA, Elzorkany MA, Hussein SA, Taymour TA, Abdel Gawad MH. Evaluation of mediastinal lymphadenopathy by diffusion weighted MRI; correlation with histopathological results. *Adv Respir Med*. 2019;87(3):175-183. doi: 10.5603/ARM.2019.0033.



40. Abdel Razek AA, Elkammary S, Elmorsy AS, Elshafey M, Elhadedy T. Characterization of mediastinal lymphadenopathy with diffusion-weighted imaging. *Magn Reson Imaging*. 2011 Feb;29(2):167-72. doi: 10.1016/j.mri.2010.08.002.
41. Mosavi F, Wassberg C, Selling J, Molin D, Ahlström H. Whole-body diffusion-weighted MRI and (18)F-FDG PET/CT can discriminate between different lymphoma subtypes. *Clin Radiol*. 2015 Nov;70(11):1229-36. doi: 10.1016/j.crad.2015.06.087.
42. Tanaka O, Kiryu T, Hirose Y, Iwata H, Hoshi H. Neurogenic tumors of the mediastinum and chest wall: MR imaging appearance. *J Thorac Imaging*. 2005 Nov;20(4):316-20. doi: 10.1097/01.rti.0000185140.02725.4e.
43. Thuy TTM, Trang NTH, Vy TT, Duc VT, Nam NH, Chien PC, i sur. Role of diffusion-weighted MRI in differentiation between benign and malignant anterior mediastinal masses [Internet]. *Frontiers*. *Frontiers*; 2022 [pristupljeno 10.01.2023.]. Dostupno na: <https://www.frontiersin.org/articles/10.3389/fonc.2022.985735>
44. Yabuuchi H, Matsuo Y, Abe K, Baba S, Sunami S, Kamitani T, Yonezawa M, Yamasaki Y, Kawanami S, Nagao M, Okamoto T, Nakamura K, Yamamoto H, Sasaki M, Honda H. Anterior mediastinal solid tumours in adults: characterisation using dynamic contrast-enhanced MRI, diffusion-weighted MRI, and FDG-PET/CT. *Clin Radiol*. 2015 Nov;70(11):1289-98. doi: 10.1016/j.crad.2015.07.004.
45. Sakai S, Murayama S, Soeda H, Matsuo Y, Ono M, Masuda K. Differential diagnosis between thymoma and non-thymoma by dynamic MR imaging. *Acta Radiol*. 2002 May;43(3):262-8. doi: 10.1080/j.1600-0455.2002.430306.x.
46. Strange CD, Ahuja J, Shroff GS, Truong MT, Marom EM. Imaging Evaluation of Thymoma and thymic carcinoma [Internet]. *Frontiers*. *Frontiers*; 2021 [pristupljeno 10.01.2023.]. Dostupno na: <https://www.frontiersin.org/articles/10.3389/fonc.2021.810419/full>
47. Asaleye A. Thymic cyst: Radiology case [Internet]. *Radiopaedia Blog RSS*. *Radiopaedia.org*; 2022 [pristupljeno 10.01.2023.]. Dostupno na: <https://radiopaedia.org/cases/thymic-cyst-5>

48. Singh G. Anterior Mediastinal Teratoma: Radiology Case [Internet]. Radiopaedia Blog RSS. Radiopaedia.org; 2022 [pristupljeno 10.01.2023.]. Dostupno na: <https://radiopaedia.org/cases/anterior-mediastinal-teratoma>
49. Feger J. Mediastinal seminoma: Radiology reference article [Internet]. Radiopaedia Blog RSS. Radiopaedia.org; 2021 [pristupljeno 10.01.2023.]. Dostupno na: <https://radiopaedia.org/articles/mediastinal-seminoma>
50. Salam HMA. Giant Schwannoma - posterior mediastinum: Radiology case [Internet]. Radiopaedia Blog RSS. Radiopaedia.org; 2022 [pristupljeno 10.01.2023.]. Dostupno na: <https://radiopaedia.org/cases/giant-schwannoma-posterior-mediastinum>
51. Ibrahim D. Lateral Thoracic Meningocele: Radiology Case [Internet]. Radiopaedia Blog RSS. Radiopaedia.org; 2022 [pristupljeno 10.01.2023.]. Dostupno na: <https://radiopaedia.org/cases/lateral-thoracic-meningocele-1>
52. Gaillard F. Thymoma: Radiology case [Internet]. Radiopaedia Blog RSS. Radiopaedia.org; 2022 [pristupljeno 10.01.2023.]. Dostupno na: <https://radiopaedia.org/cases/thymoma-1>

## **Životopis**

Rođena sam u Zagrebu 11.5.1997. Pohađala sam V. gimnaziju u Zagrebu, nakon čega sam 2015. godine upisala studij Medicine na Medicinskom fakultetu Sveučilišta u Zagrebu. Za vrijeme studija bila sam demonstrator na Katedri za anatomiju i kliničku anatomiju. U sklopu Erasmus+ stručne prakse provela sam dva mjeseca na Institutu za kliničko i biomedicinsko istraživanje Sveučilišta u Coimbri.