

Klinička, neuroslikovna i genetička obilježja pacijenata sa sindromom Leigh

Miljanić, Klara

Master's thesis / Diplomski rad

2023

Degree Grantor / Ustanova koja je dodijelila akademski / stručni stupanj: **University of Zagreb, School of Medicine / Sveučilište u Zagrebu, Medicinski fakultet**

Permanent link / Trajna poveznica: <https://um.nsk.hr/um:nbn:hr:105:023199>

Rights / Prava: [In copyright](#) / [Zaštićeno autorskim pravom.](#)

Download date / Datum preuzimanja: **2025-03-03**



Repository / Repozitorij:

[Dr Med - University of Zagreb School of Medicine Digital Repository](#)



SVEUČILIŠTE U ZAGREBU
MEDICINSKI FAKULTET

Klara Miljanić

**Klinička, neuroslikovna i genetička obilježja pacijenata sa
sindromom Leigh**

Diplomski rad



Zagreb, 2023.

Ovaj diplomski rad izrađen je u Zavodu za medicinsku genetiku i bolesti metabolizma Klinike za pedijatriju Kliničkog bolničkog centra Zagreb pod vodstvom dr. sc. Danijele Petković Ramadža, dr. med. i predan je na ocjenu u akademskoj godini 2022./2023.

Kratice

ATP - adenzin trifosfat

CDC - centar za kontrolu i prevenciju bolesti (engl. *Centre for disease control and prevention*)

CT - kompjuterizirana tomografija

ECHS1 - gen za kratki lanac 1 enoil koenzim A hidrataze (engl. *Short chain 1 enoyl coenzyme A hydratase*)

EKG - elektrokardiogram

EMNG - elektromioneurografija

FBXL4 - gen za F-box i ponavljajući protein 4 bogat leucinom (engl. *F-box and leucine rich repeat protein 4*)

ITM - indeks tjelesne mase

IUGR – intrauterini zaostatak u rastu (engl. *Intrauterine growth restriction*)

LS - sindrom Leigh (engl. *Leigh syndrome*)

mtDNA - mitohondrijska DNA

MR - magnetna rezonancija

MT-ATP6 - gen za mitohondrijski kodiranu membransku podjedinicu ATP sintaze 6 (engl. *Mitochondrially encoded ATP synthase membrane subunit 6*)

MT-ND5 - gen za protein 5 lanca NADH-ubikinon oksidoreduktaze (engl. *Mitochondrially encoded NADH-ubiquinone oxidoreductase chain 5 protein*)

MT-ND6 - gen za protein 6 lanca NADH-ubikinon oksidoreduktaze (engl. *Mitochondrially encoded NADH-ubiquinone oxidoreductase chain 6 protein*)

NAXE - gen za NAD(P)HX epimerazu (engl. *NAD(P)HX epimerase*)

nDNA - jezgrina DNA

NGS – sekvenciranje nove generacije (engl. *Next generation sequencing*)

NMDA - N-metil-D-aspartat (engl. *N-methyl-D-aspartate*)

OXPHOS sustav - sustav oksidativne fosforilacije

PDHA1 - gen za komponentnu podjedinicu piruvat dehidrogenaze E1 alfa (engl. *Pyruvate dehydrogenase E1 component subunit alpha*)

ROS - reaktivni kisikovi radikali (engl. *Reactive oxygen species*)

rRNA - ribosomska ribonukleinska kiselina

SCO2 - gen za sklop *SCO2* citokrom c oksidaze (engl. *Cytochrome c oxidase assembly*)

SERAC1 - gen za protein 1 koji sadrži aktivno mjesto serina (engl. *Serine active site-containing protein 1*)

SLC19A3 - gen za tiaminski transporter 2 (engl. *Thiamine transporter 2*)

SQOR - gen za sulfid-kinon-oksidoireduktazu (engl. *Sulfide quinone oxidoreductase*)

SUCLA2 - gen za sukcinil-CoA ligazu (engl. *Succinyl-CoA ligase*)

SURF1 - gen za faktor sastavljanja citokrom C oksidaze (engl. *Cytochrome C oxidase assembly factor*)

SŽS - središnji živčani sustav

tRNA - transportna ribonukleinska kiselina

UZV - ultrazvuk

Sadržaj

Sažetak

Summary

1. Uvod.....	1
1.1. Epidemiologija.....	1
1.2. Genetika.....	2
1.3. Patofiziologija.....	4
1.3.1. Funkcije mitohondrija.....	4
1.3.2. Nedostatak energije.....	5
1.3.3. Oksidacijski stres.....	5
1.3.4. Ekscitotoksičnost.....	5
1.4. Klinička slika sindroma Leigh.....	7
1.5. Najčešća klinička obilježja prema organskim sustavima.....	8
1.5.1. Središnji živčani sustav.....	8
1.5.2. Srce.....	8
1.5.3. Jetra.....	8
1.5.4. Bubrezi.....	9
1.5.5. Poprečno-prugasti mišići.....	9
1.5.6. Sluh.....	9
1.5.7. Vid.....	9
1.5.8. Koža i kosa.....	10
1.6. Neuroradiološka obilježja.....	10
1.7. Dijagnostički postupak.....	11
1.7.1. Laboratorijski nalazi.....	11
1.7.2. Biopsija mišića i kože.....	12
1.7.3. Neuroslikovne pretrage.....	12
1.7.4. Elektromioneurografija.....	13
1.7.5. Elektrokardiogram i ultrazvuk srca.....	13
1.7.6. Oftalmološki pregled.....	13
1.7.7. Gensko testiranje.....	13
1.8. Genetsko savjetovanje.....	14

1.9. Terapija.....	15
1.9.1. Dijetna terapija.....	15
1.9.2. Farmakološka terapija.....	15
1.9.3. Simptomatsko i potporno liječenje.....	16
2. Cilj rada.....	18
3. Ispitanici i metode.....	19
3.1. Ispitanici.....	19
3.2. Metode.....	19
4. Rezultati.....	20
4.1. Osnovna obilježja ispitanika.....	20
4.2. Klinička obilježja ispitanika.....	21
4.2.1. Psihomotorički razvoj i simptomi prije razvoja encefalopatske krize.....	23
4.2.2. Prvi simptomi i znakovi sindroma Leigh.....	24
4.2.3. Simptomi i znakovi po organskim sustavima nakon postavljene dijagnoze sindroma Leigh.....	25
4.3. Biokemijski nalazi pri postavljanju dijagnoze.....	27
4.4. Neuroslikovni nalazi pri postavljanju dijagnoze sindroma Leigh.....	32
4.5. Rezultati genske analize i testiranja članova obitelji.....	35
4.6. Tijek bolesti, liječenje i ishod ispitanika.....	36
5. Rasprava.....	38
6. Zaključak.....	43
7. Zahvale.....	44
8. Literatura.....	45
9. Životopis.....	52

Sažetak

Klinička, neuroslikovna i genetička obilježja pacijenta sa sindromom Leigh
Klara Miljanić

Sindrom Leigh je neurodegenerativna bolest uzrokovana smanjenom proizvodnjom energije u mitohondrijima, a nastaje zbog mutacija u jednom od preko 100 gena u nuklearnom ili mitohondrijskom genomu. Očituje se u ranom djetinjstvu subakutnom nekrotizirajućom encefalopatijom koju karakteriziraju poremećaj svijesti, psihomotorička regresija, distonija, bulbarna paraliza i zatajenje disanja. Neuroslikovno obilježje su obostrane simetrične lezije bazalnih ganglija, moždanog debla i malog mozga.

Cilj ovog diplomskog rada bio je opisati klinička, neuroslikovna i genetička obilježja pacijenata sa sindromom Leigh liječenih u Zavodu za genetiku i bolesti metabolizma Klinike za pedijatriju KBC-a Zagreb u razdoblju od 2012. do 2022. godine. Ova retrospektivna studija uključila je 18 ispitanika s postavljenom dijagnozom sindroma Leigh. Kao izvori podataka korišteni su bolnička arhiva, bolnički informacijski sustav i ambulantni kartoni. Dijagnoza je postavljana na temelju kliničke slike, biokemijskih i neuroslikovnih nalaza, a u većine ispitanika je potvrđena genskom analizom.

Medijan dobi pri postavljanju dijagnoze bio je 11 mjeseci. Kod 44,4 % pacijenata utvrđena je mutacija kod jednog ili oba roditelja. Najčešći provocirajući čimbenici bili su respiratorna infekcija i akutni gastroenterokolitis. Najzastupljeniji klinički znakovi encefalopatske krize bili su poremećaj svijesti, epileptički napadaji, malaksalost i hipotonija. Najznačajnija biokemijska obilježja su povišene koncentracije laktata i alanina u krvi i cerebrospinalnoj tekućini te patološko izlučivanje organskih kiselina urinom. Neuroslikovnom obradom nađeni su hiperintenziteti u T2/FLAIR mjerenim snimkama u području putamena, globusa palidusa, mezencefalona, ponsa i supkortikalne bijele tvari.

Pacijenti su liječeni takozvanim mitohondrijskim koktelom (kombinacija koenzima Q₁₀, biotina, tiamina, riboflavina i antioksidansa, najčešće vitamina C). Palijativna skrb okosnica je skrbi o pacijentima sa sindromom Leigh.

Pet pacijenata preminulo je od posljedica sindroma Leigh, a njih 13 ima teško psihomotoričko zaostajanje. Rezultati ove studije potvrđuju da je sindrom Leigh teška neurodegenerativna bolest koja dovodi do psihomotoričkog zaostajanja i prijevremene smrti.

Ključne riječi: sindrom Leigh; mtDNA; heteroplazmija; subakutna nekrotizirajuća encefalopatija, bilateralni hiperintenziteti bazalnih ganglija

Summary

Clinical, neuroimaging and genetic characteristics of a patient with Leigh syndrome
Klara Miljanić

Leigh syndrome is a neurodegenerative disease caused by reduced energy production in the mitochondria, and is caused by mutations in one of over 100 genes in the nuclear or mitochondrial genome. It manifests itself in early childhood with subacute necrotizing encephalopathy characterized by impaired consciousness, psychomotor regression, dystonia, bulbar paralysis, and respiratory failure. The neuroimaging feature is bilateral symmetrical lesions of the basal ganglia, brainstem and cerebellum.

The aim of this thesis was to describe the clinical, neuroimaging and genetic characteristics of patients with Leigh syndrome treated in the Department of Genetics and Metabolic Diseases of the Pediatric Clinic of University Hospital Centre Zagreb between 2012 and 2022. This retrospective study included 18 patients diagnosed with Leigh syndrome. The hospital archive, hospital information system and outpatient records were used as data sources. The diagnosis was established on the basis of the clinical picture, biochemical and neuroimaging findings, and in most subjects it was confirmed by genetic analysis.

The median age at diagnosis was 11 months. In 44,4% of patients, a mutation was found in one or both parents. The most common provoking factors were respiratory infection and acute gastroenterocolitis. The most common clinical signs of encephalopathic crisis were loss of consciousness, epileptic seizures, weakness and hypotonia. The most significant biochemical features were increased concentrations of lactate and alanine in the blood and cerebrospinal fluid and pathological excretion of organic acids in the urine. Neuroimaging revealed hyperintensities in the T2/FLAIR weighted images in the area of the putamen, globus pallidus, mesencephalon, pons and subcortical white matter.

Patients were treated with the so-called mitochondrial cocktail (combination of coenzyme Q₁₀, biotin, thiamin, riboflavin and antioxidants, usually vitamin C). Palliative care is the backbone of care for patients with Leigh syndrome.

Five patients died as a result of Leigh syndrome, and 13 showed signs of severe psychomotor retardation. The results of this study confirm that Leigh syndrome is a severe neurodegenerative disease that leads to psychomotor retardation and premature death.

Key words: Leigh syndrome; mtDNA; heteroplasmy; subacute necrotizing encephalopathy, bilateral basal ganglia hyperintensities

1. Uvod

Sindrom Leigh (LS, engl. *Leigh syndrome*) ili subakutna nekrotizirajuća encefalopatija je rijetka i progresivna mitohondrijska bolest koja prvenstveno zahvaća središnji živčani sustav (SŽS). Sindrom je nazvan po Denisu Archibaldu Leighu, britanskom neuropatologu koji je 1951. godine opisao simetrične promjene bazalnih ganglija, sive tvari moždanog debla, malog mozga i produljene moždine u sedmomjesečnog dojenčeta (1). LS karakterizira širok raspon kliničkih simptoma, uključujući kašnjenje u razvoju, poremećaje pokreta, oštećenje vida i sluha i respiratorno zatajenje. Biokemijski, LS karakteriziraju povišene koncentracije laktata i alanina u krvi i cerebrospinalnoj tekućini te patološko izlučivanje organskih kiselina urinom (pojačano izlučivanje laktata, piruvata i metabolita Krebsovog ciklusa) (2). Glavno neuroslikovno obilježje LS-a su bilateralne simetrične nekrotične lezije u bazalnim ganglijima, talamusu, moždanom deblu i malom mozgu (3).

LS je genetski vrlo heterogena bolest jer može biti uzrokovana patogenim varijantama mitohondrijske (mtDNA) i jezgrine (nDNA) DNA, a povezuje se s mutacijama više od 100 gena (4,5). LS se obično očituje u dojenačkoj dobi ili ranom djetinjstvu, no može se manifestirati i kasnije (2). Encefalopatska kriza može dovesti do smrti ili ostaviti teške neurološke posljedice. Oboljele osobe obično umiru unutar nekoliko godina od pojave prvih simptoma. Trenutačno ne postoji lijek za LS te je liječenje potporno (6). Klinička heterogenost i složenost patofizioloških mehanizama čine LS bolešću koja je izrazito izazovna za proučavanje i liječenje.

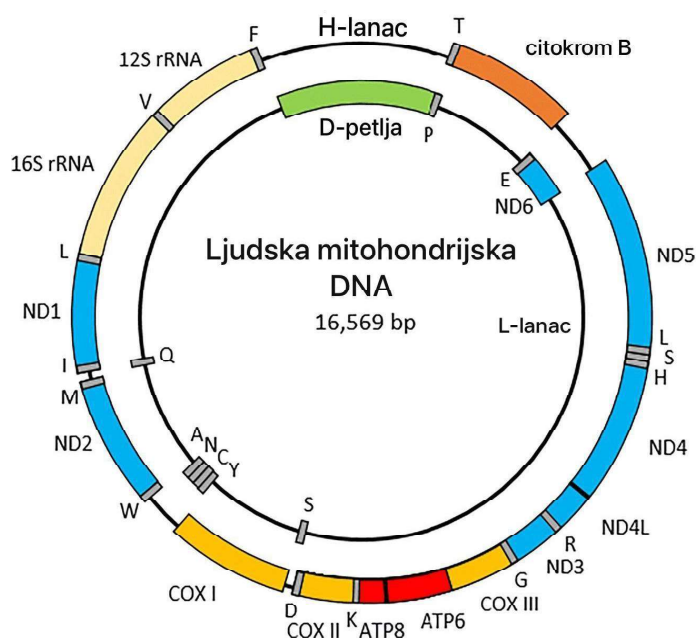
1.1. Epidemiologija

Točna prevalencija LS-a nije poznata. Procjenjuje se da je prevalencija 1:30 000 do 40 000 živorođene djece te spada u skupinu rijetkih bolesti (5). LS je prisutan u svim populacijama i rasama te jednako zahvaća oba spola (7). LS se nasljeđuje autosomno recesivno ili mitohondrijski, a rjeđe X-vezano recesivno, ovisno o zahvaćenom genu. U rjeđim slučajevima nastaje zbog *de novo* mutacije mtDNA. Kao i druge bolesti s autosomno recesivnim nasljeđivanjem, bolest je češća u konsangvinim i zatvorenim populacijama (francuski kanađani, aškenazi židovi, stanovnici Farskih otoka) (8).

1.2. Genetika

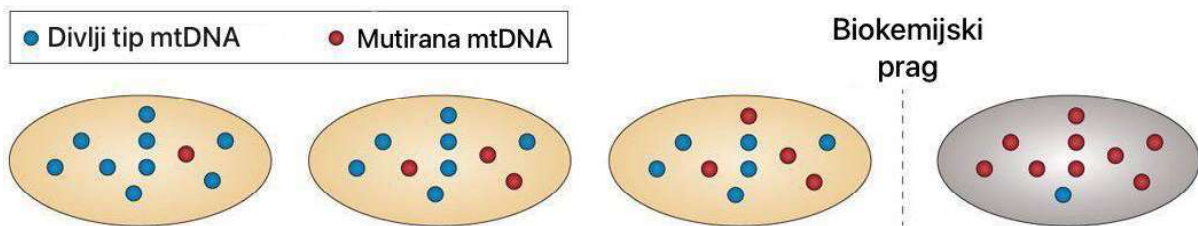
LS je genetski heterogena bolest, a mutacije u više od 100 gena su povezane s nastankom ovog sindroma (5). U većini slučajeva LS je uzrokovan patogenim varijantama gena nDNA koji kodiraju proteine važne za strukturu i funkciju mitohondrija (9). Ti su geni uključeni u razne mitohondrijske procese, uključujući oksidativnu fosforilaciju, održavanje mtDNA, sintezu mitohondrijskih proteina i sklapanje kompleksa respiracijskog lanca, biosintezu ili prijenos kofaktora te biogenezu klastera željezo-sumpor (10).

Patogene mutacije u mtDNA uzrok su oko 20% slučajeva LS-a (11). Mitohondriji eukariota posebni su po tome što posjeduju svoju vlastitu (mitohondrijsku) DNA koja kodira bitne strukturne podjedinice respiratornog kompleksa, transportne RNA (tRNA) i ribosomske RNA (rRNA). MtDNA nasljeđuje se maternalno, a paternalna mtDNA degradira tijekom procesa fertilizacije (12). U odnosu na nDNA, mtDNA kod sisavaca tvori zatvoreni krug dvolančane DNA koji se sastoji od 16 569 parova baza i kodira 37 gena, uključujući gene za 13 polipeptida, dvije rRNA i 22 tRNA (Slika 1) (13). 13 polipeptida koje kodira mtDNA ključne su podjedinice kompleksa I, III, IV i V sustava oksidativne fosforilacije (OXPHOS) (14). MtDNA također posjeduje i nekodirajuću regiju (D-petlja, engl. *D-loop*) koja je mjesto gdje se događaju gotovo sve replikacije i transkripcije mtDNA (15).



Slika 1. Ljudska mitohondrijska DNA. Pojedinačna slova predstavljaju gene tRNA prema simbolima za odgovarajuće aminokiseline. ND - NADH dehidrogenaza, COX - citokrom C oksidaza, ATP6/8 - geni za podjedinice 6 i 8 ATP sintaze. Modificirano prema: Govers i sur. (2021.) (16).

Zbog činjenice da unutar svake ljudske stanice postoji više kopija mtDNA, mutacije mtDNA mogu dovesti do homoplazmije ili heteroplazmije. Homoplazmija uključuje mutaciju svih mtDNA molekula u stanici ili cijelom ljudskom tijelu. S druge strane, u heteroplazmiji su prisutne mtDNA divljeg tipa i mutirana mtDNA čiji udio može varirati od 1 % do 99 %. Ta razina heteroplazmije varira između stanica u istom tkivu ili organu, od organa do organa iste jedinice/osobe, te između članova iste obitelji (17). Kada količina mutirane mtDNA u stanici prijeđe određeni prag stanice ili specifičnog tkiva, dolazi do poremećene funkcije mitohondrija i potencijalne fenotipske ekspresije - takozvani efekt praga (Slika 2) (18).



Slika 2. Heteroplazmija mtDNA i efekt praga. Mutacije mtDNA obično su heteroplazmične, a ista stanica može sadržavati različite omjere mutirane mtDNA i mtDNA divljeg tipa. Ako je mutacija patogena, stanica obično može tolerirati visoki postotak ove varijante prije nego što se premaši biokemijski prag i uzrokuje poremećaj oksidativne fosforilacije. Tipično, ovaj prag je >80 %, što sugerira da je većina mtDNA mutacija haploinsuficijentna. Modificirano prema: Stewart i Chinnery (2015.) (17).

Jedan od najčešćih uzroka LS-a su mutacije gena za NADH dehidrogenazu 1 (*ND1*), koji se nalazi unutar mtDNA. Patogene varijante u ovom genu oštećuju funkciju respiratornog lanca, što dovodi do smanjenja proizvodnje adenozin trifosfata (ATP) i povećanja proizvodnje slobodnih kisikovih radikala (ROS) (19). Drugi geni čije mutacije su među češćim uzrocima LS-a su mitohondrijski gen za podjedinicu 6 ATP sintetaze (*ATP6*) te geni za podjedinicu 1 citokrom c oksidaze (*COX1*) i podjedinicu A sukcinat dehidrogenaze (*SDHA*). Potonja dva gena su dio nDNA (20).

1.3. Patofiziologija

1.3.1. Funkcije mitohondrija

Mitohondrij je temeljna unutarstanična organela većine eukariota kojemu je osnovna zadaća proizvodnja energije (12). Proces proizvodnje energije u mitohondriju događa se putem OXPHOS sustava kojim nastaje ATP. Konstantan i koordiniran rad OXPHOS sustava osigurava učinkovitu pretvorbu supstrata dobivenih iz hranjivih tvari u ATP, održavajući staničnu bioenergetiku i podržavajući složene fiziološke procese u tijelu (21).

Izravna posljedica rada OXPHOS sustava u mitohondrijima je stvaranje ROS-a. Iako ROS igraju ključnu ulogu u staničnoj signalizaciji i obrani od patogena, njihova prekomjerna proizvodnja ili oslabljena sposobnost detoksikacije mitohondrija može dovesti do oksidativnog stresa, uzrokujući oštećenje lipida, proteina i DNA, a u konačnici ometaju stanične funkcije i pridonose raznim patološkim stanjima poput LS-a (22).

Druga važna zadaća mitohondrija je homeostaza kalcija. S obzirom da je kalcij u stanicama signalna molekula, od presudne je važnosti precizna i brza regulacija njegove koncentracije. Mitohondriji imaju sposobnost pohranjivanja kalcija pri njegovim povišenim koncentracijama u stanici te otpuštanja pri sniženim koncentracijama (21). Kalcij u mitohondriju regulira enzime kao što su piruvat, izocitrat i 2-oksoglutarat dehidrogenaza i na taj način regulira OXPHOS sustav (23).

Mitohondriji također sudjeluju u programiranoj staničnoj smrti - apoptozi. Apoptoza je stanični mehanizam koji započinje kao zaštitni odgovor na oštećenja DNA, oksidativni stres, odsutnost određenih faktora rasta i citokina ili u sklopu normalnog procesa embrionalnog rasta i razvoja te starenja (24). U apoptozi postoje vanjski put, koji nije direktno povezan s mitohondrijima, te unutrašnji put za čiju provedbu je ključan gubitak potencijala mitohondrijske membrane i otpuštanje citokroma c iz mitohondrija (23).

Upravo zbog važne uloge koju mitohondriji imaju u prethodno navedenim procesima stvaranja energije i zaštite stanica, oštećeni i nefunkcionalni mitohondriji ne mogu pružiti potrebnu energiju tkivima s visokim energetske zahtjevima, kao što su srce, mozak i mišići, što dovodi do širokog spektra bolesti (23). Broj mitohondrija unutar stanica u tkivu te sam broj molekula mtDNA u mitohondrijima ovisi o energetske potrebama određenog tkiva. Tako mitohondriji u stanicama adipoznog tkiva u prosjeku imaju 100 kopija mtDNA, dok neuroni i mišićne stanice prosječno posjeduju 10 000 kopija mtDNA (25). Ukoliko dođe do mutacije mtDNA ili nDNA koja kodira neki od proteina važnih za rad mitohondrija, bolest se može očitovati u velikom broju tkiva i organskih sustava, a klinički izražaj može biti različit. Na

primjer, poremećaji u kompleksu I OXPHOS sustava kod odraslih mogu dovesti do atrofije vidnog živca, a kod djece do LS-a (23).

Glavna obilježja LS-a, bilateralne simetrične lezije u bazalnim ganglijima i moždanom deblu, posljedica su nedostatka energije, oksidacijskog stresa i ekscitotoksičnosti koji dovode do smrti neurona i glioze (Slika 3).

1.3.2. Nedostatak energije

Proces oksidativne fosforilacije u mitohondriju biva narušen uslijed manjka podjedinica respiratornog lanca ili proteina nužnih za organizaciju kompleksa, odnosno superkompleksa, što dovodi do smanjene proizvodnje ATP-a. Mutacije gena koji kodiraju podjedinice svih pet kompleksa respiratornog lanca opisane su kao uzrok LS-a. SŽS za svoj rad treba razmjerno puno energije i upravo zato su neurološki simptomi jedni od glavnih obilježja mitohondrijskih bolesti. Zahvaćenost SŽS-a i neurološki simptomi ovisit će o težini samog poremećaja, odnosno o količini stvorene energije. Kako su bazalni gangliji, talamusi i duboka siva tvar u moždanom deblu i malom mozgu osobito ovisni o energiji, upravo te strukture mozga najviše stradavaju uslijed deplecije energije, što rezultira karakterističnim neuroradiološkim obilježjima tipičnim za LS (4).

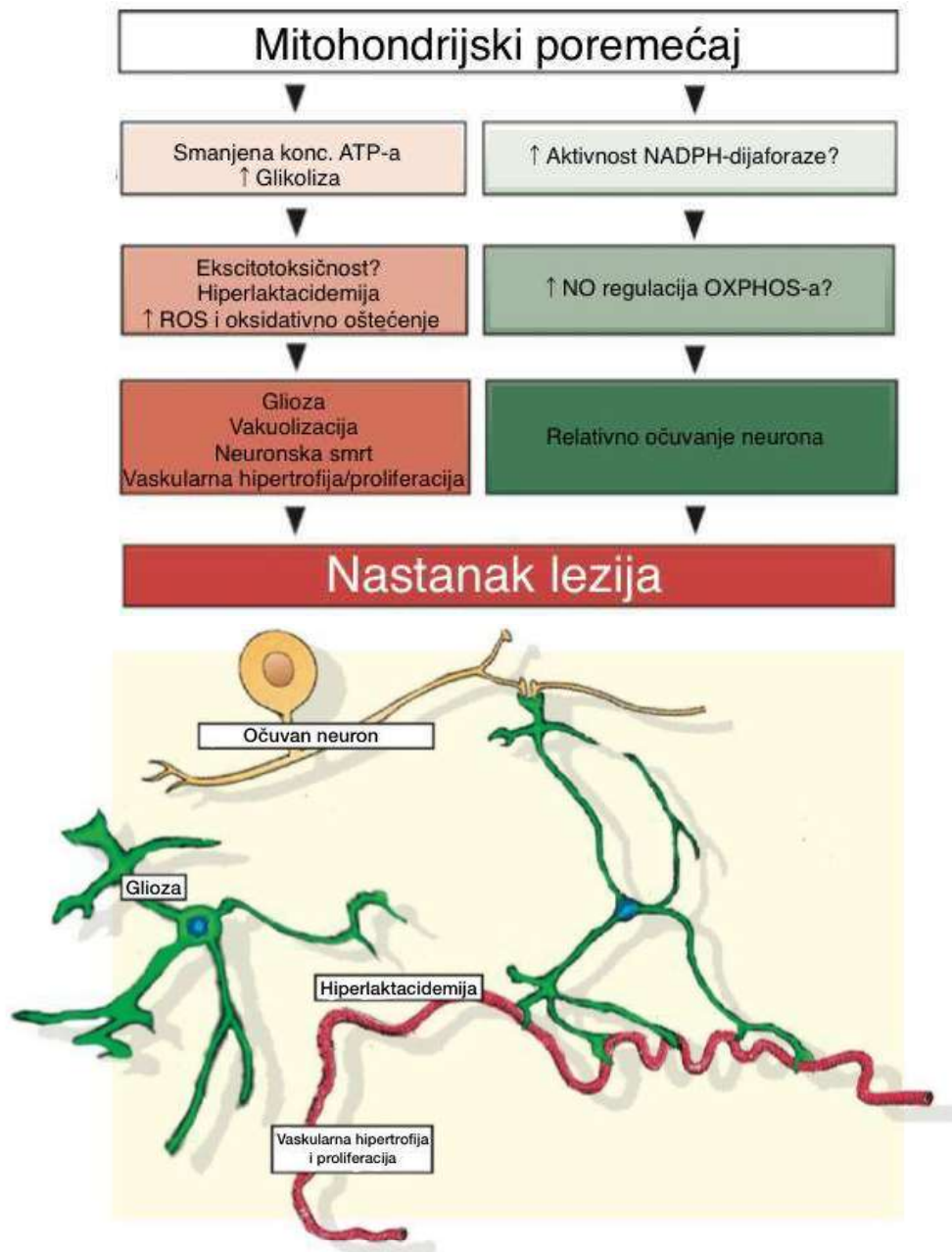
1.3.3. Oksidacijski stres

Drugi značajan patofiziološki mehanizam nastanka neurodegenerativnih promjena u LS-u je oksidacijski stres koji nastaje kao posljedica disfunkcije respiratornog lanca i pojačanog stvaranja ROS-a. ROS mogu oštetiti stanične komponente i uzrokovati oštećenje DNA te smrt stanice. Povećana proizvodnja ROS-a je dokazana u fibroblastima pacijenata s LS-om (3,26). Na oštećenje uzrokovano kisikovim radikalima posebno je osjetljiv mozak što pridonosi nastanku lezija specifičnih za LS (4).

1.3.4. Ekscitotoksičnost

Ekscitotoksičnost je proces pretjerane stimulacije živčanih stanica uslijed disfunkcije neurotransmitera posljedično čemu dolazi do oštećenja ili odumiranja neurona. Poremećena funkcija respiratornog lanca dovodi do prekomjerne i dugotrajne aktivacije N-metil-D-aspartat

(NMDA) receptora, što rezultira priljevom iona kalcija u neurone. Ovaj dotok kalcija narušava staničnu homeostazu neurona i potiče otpuštanje drugih neurotransmitera, uključujući glutamat, koji dodatno stimulira NMDA receptore i pojačava dotok kalcija u stanice te uzrokuje njihovu smrt. Ekscitotoksičnost je posebno štetna za neurone u bazalnim ganglijima i moždanom deblu te pridonosi razvoju lezija karakterističnih za LS (4).



Slika 3. Sažet prikaz patofizioloških zbivanja koja dovode do nastanka lezija duboke sive tvari u sindromu Leigh. Smanjenje dostupnog ATP-a i povećana proizvodnja ATP-a procesom glikolize dovode do smanjenog recikliranja neurotransmitera, ekscitotoksičnosti, povećane proizvodnje laktata i hiperlaktatemije te prekomjerne proizvodnje reaktivnih

kisikovih radikala što uzrokuje oksidativna oštećenja. Navedene biokemijske promjene mogu dovesti do patoloških promjena u tkivu mozga (glioza, smrt neurona, vaskularna hipertrofija i proliferacija te vakuolizacija i stvaranje karakterističnih lezija). Pretpostavlja se da relativno očuvanje neurona može biti rezultat povećane aktivnosti NADPH-dehidrogenaze što ima učinak na povećanu proizvodnju dušikovog oksida i regulaciju OXPHOS sustava te povećano stvaranje ATP-a iz piruvata neovisno o OXPHOS sustavu. Modificirano prema: Lake NJ i sur. (2015) (4).

1.4. Klinička slika sindroma Leigh

Klinički izražaj LS-a je varijabilan i može se podijeliti u dvije skupine: LS s ranim početkom i LS s kasnim početkom. LS s ranim početkom očituje se u prvoj godini života, a najčešće je obilježen kašnjenjem u psihomotoričkom razvoju, hipotonijom te poteškoćama pri hranjenju (3). Druge uobičajene značajke su poremećaji kretanja, kao što su distonija i ataksija, spasticitet te promjene na oku, kao što su atrofija optičkog živca i retinopatija (3). Respiratorno zatajenje također je česta komplikacija i jedan od uzrok smrti oboljelih osoba (27).

LS s kasnim početkom obično se očituje kasnije u djetinjstvu, nakon uredne trudnoće i normalnog ranog razvoja (28). Katkada se prvi puta očituje i u odrasloj dobi i obilježen je sporije progresivnim tijekom. Simptomi i znakovi slični su onima u ranom obliku, ali mogu biti blaži i manje izraženi. Najčešće su to ataksija, distonija i periferna neuropatija (3). Dodatna obilježja su kognitivno propadanje, epileptički napadaji i psihijatrijski simptomi, najčešće depresija i anksioznost (29).

Stanja poput infekcija, koja predstavljaju pojačane zahtjeve za energijom i napor za energetski metabolizam, česti su okidač encefalopatske krize. U akutnoj fazi vidljiva je nagla razvojna regresija i gubitak prethodno svladanih vještina, poput sjedenja ili hodanja (6). U daljnjem kliničkom tijeku izraženi su pretežno neurodegenerativni znakovi, među ostalim generalizirana hipotonija, spasticitet, distonija, epileptički napadaji, ataksija, disfagija i poteškoće s hranjenjem, ptoza, nistagmus, kronično respiratorno zatajenje i psihomotoričko zaostajanje (6,9).

Pacijenti s LS-om mogu razviti laktacidozu, ketozu, a rjeđe i hiperamonijemiju. Uslijed navedenih poremećaja pacijenti mogu razviti dodatne simptome, poput povraćanja, bolova u trbuhu i letargije (30). Uz poremećaje SŽS-a, pacijenti koji boluju od mitohondrijskih bolesti,

uključujući i LS, mogu imati zahvaćen i niz drugih organa, poput srca, jetre, bubrega i mišića. (29).

1.5. Najčešća klinička obilježja prema organskim sustavima

1.5.1. Središnji živčani sustav

Mitohondrijske bolesti vrlo često zahvaćaju središnji i periferni živčani sustav (2). Neurološki simptomi se mogu očitovati već u novorođenačkom razdoblju, a najčešći znakovi su pospanost, slabo sisanje, hipotonija, poremećaji pokreta, konvulzije i respiratorni distress (9,29). Ubrzo nakon prvih znakova, razvije se varijabilna kombinacija simptoma kao što su hipotonija trupa, zahvaćenost kranijalnih živaca i moždanog debla, cerebelarna ataksija, mioklonus, epileptički napadaji, piramidalni sindromi i znakovi periferne neuropatije (29). Dio pacijenata s LS-om već prije pojave encefalopatske krize ima navedene simptome. Ipak, češće se encefalopatska kriza razvija nakon razdoblja naizgled normalnog razvoja ili krizi prethodi tek blaže psihomotoričko zaostajanje pa roditelji kao prve znakove zamjećuju kašnjenje u usvajanju posturalnih reakcija (11).

1.5.2. Srce

Jedan od češće zahvaćenih organa uz mozak u pacijenata s LS-om je srce. Koncentrična hipertrofična kardiomiopatija najčešća je bolest srca u LS-u. Kardiomiopatija se najčešće očituje relativno nespecifičnim simptomima kao što su dispneja, cijanoza, pojačano umaranje i slabo podnošenje napora (9).

1.5.3. Jetra

Disfunkcija jetre često je obilježje mitohondrijskih bolesti, uključujući i LS. Klinička obilježja disfunkcije jetre su žutica, hepatomegalija, sklonost hipoglikemiji, povišene aktivnosti aminotferaza i znakovi zatajenja jetre. U neonatalnom zatajenju jetre uslijed mitohondrijskih bolesti pacijenti često imaju različite neurološke simptome kao što su hipotonija, mioklonus, epilepsija i psihomotoričko zaostajanje (29).

1.5.4. Bubrezi

Bubrezi su, uz mozak i srce, organi kojima je za rad potrebno mnogo energije, što se osobito odnosi na bubrežne tubule. Zbog toga se zahvaćenost bubrega u LS-u najčešće očituje Fanconijevim sindromom (gubitak glukoze, fosfora i drugih elektrolita, aminokiselina i karnitina urinom zbog smanjene tubularne reapsorpcije), a rjeđe nefrotskim sindromom (npr. u poremećajima sinteze koenzima Q₁₀ ili kroničnim tubulo-intersticijskim nefropatijama) (31).

1.5.5. Poprečno-prugasti mišići

Poprečno-prugasti mišići često su zahvaćeni u različitim mitohondrijskim bolestima, pa tako i u pacijenata s LS-om. Slabost mišića očituje se hipotonijom, lošom tolerancijom tjelesnog napora i atrofijom mišića (32). Pacijenti s infantilnom miopatijom mogu imati progresivno propadanje mišića koje dovodi do teške generalizirane slabosti i respiratorne insuficijencije (33).

1.5.6. Sluh

Oštećenja sluha različitog stupnja česta su obilježja LS-a te se mogu podijeliti na blagi do umjereni gubitak sluha, pretežno visokih frekvencija, i teški ili duboki gubitak sluha pri svim frekvencijama (34). Patogene varijante gena *SUCLA2*, koji kodira sukcinil-CoA-ligazu, uzrokuju mitohondriopatiju kojoj su glavna obilježja gluhoća i distonija, a značajan udio pacijenata ima radiološka obilježja LS-a (33).

1.5.7. Vid

Najčešće zahvaćeni dijelovi vidnog aparata u mitohondrijskim bolestima su očni živac, mrežnica, prednja očna sobica te mišići oka (29). U pacijenata s LS-om su često prisutni atrofija očnog živca, oftalmoplegija, nistagmus i pigmentni retinitis (35).

1.5.8. Koža i kosa

U sklopu LS-a i drugih multisistemskih mitohondrijskih bolesti mogu biti prisutne promjene na koži i kosi, poput mrljaste pigmentacije područja kože izloženih suncu, hipertrichoze, alopecije i promijenjene strukture kose (36).

1.6. Neuroradiološka obilježja

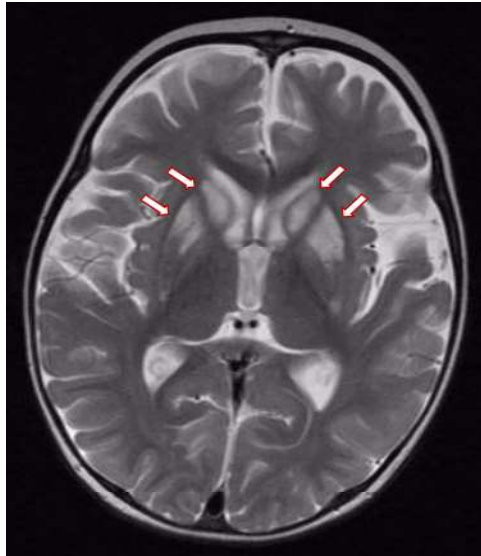
Magnetna rezonancija (MR) metoda je izbora za dijagnosticiranje morfoloških promjena na mozgu u bolesnika s mitohondrijskim poremećajima kod kojih postoji sumnja na zahvaćenost SŽS-a (37). Unatoč sve većoj dostupnosti MR-a, postoji relativno malen broj istraživanja koji obuhvaćaju korelaciju genotipa s neuroslikovnim promjenama pojedinih dijelova mozga, odnosno korteksa, bijele tvari, bazalnih ganglija, talamusa, moždanog debla i leđne moždine (38).

Najistaknutija neuroslikovna značajka LS-a je bilateralna predominantna zahvaćenost striatuma, neovisno o genotipu bolesti (37). Na Slici 4 je prikazana tipičan neuroradiološki nalaz sindroma Leigh sa simetrično zahvaćenim bazalnim ganglijima. Također, neuroradiološki važna karakteristika LS-a je rana pojava lezija bijele tvari mozga (38). Po neuroradiološkim značajkama, izgled lezija bazalnih ganglija može se podijeliti na homogeno ograničenu difuziju, heterogeno ograničenu difuziju s izgledom mete i homogenu olakšanu difuziju. Lezije heterogeno ograničene difuzije s izgledom mete najčešća su vrsta lezija u LS-u te bi se potencijalno mogle koristiti kao alat za diferencijaciju LS-a od ostalih bolesti koje zahvaćaju bazalne ganglije (37).

Najčešće zahvaćena struktura SŽS-a s karakterističnim bilateralnim lezijama je putamen, dok je substantia nigra druga najčešće zahvaćena struktura i najčešće zahvaćena struktura moždanog debla (37). Simetrične lezije talamusa još su jedan od neuroradioloških pokazatelja LS-a. Najčešće zahvaćeno područje talamusa je dorzomedijalna jezgra, čija se degeneracija češće nalazi kod pacijenata s mutacijama mtDNA (37,39). Osim prethodno spomenutih struktura, u LS-u se tipične lezije pronalaze i u okulomotoričkim jezgrama, gornjim i donjim kolikulima srednjeg mozga (mezencefalona), periakveduktalnoj sivoj tvari, donjoj olivarnoj jezgri i vestibularnim jezgrama (37,40).

Unatoč činjenici da se MR kralježnične moždine rijetko provodi u istraživanjima LS-a, uočena je povezanost oštećenja podjedinica kompleksa I i IV OXPHOS sustava s neuroradiološkim lezijama kralježnične moždine. Lezije kralježnične moždine u LS-u mogu

se podijeliti na lezije koje imitiraju oštećenja uzrokovana demijelinizacijskim bolestima i ishemijom te lezije koje imitiraju oštećenja nastala virusnim infekcijama (37).



Slika 4. MR mozga, T2-mjerena snimka, aksijalni presjek, vide se simetrični hiperintenziteti bazalnih ganglija nukleusa kaudatusa, globusa palidusa i putamena (označeno strelicama). Slika je iz medicinske arhive Zavoda za genetiku i bolesti metabolizma, Klinike za pedijatriju, Kliničkog bolničkog centra Zagreb.

1.7. Dijagnostički postupak

1.7.1. Laboratorijski nalazi

Uz kliničku sliku, na LS i mitohondrijske bolesti općenito mogu uputiti povišen laktat u krvi i/ili cerebrospinalnoj tekućini uz povišen omjer laktata i piruvata (izuzetak je manjak piruvat dehidrogenaze kada je taj omjer normalan). U situacijama kada povišena koncentracija laktata (hiperlaktatemija) dovodi do metaboličke acidoze govorimo o laktacidemiji (6). Drugi biokemijski pokazatelji koji upućuju na narušen oksidacijski metabolizam su povišene koncentracije alanina i prolina te povišene koncentracije 3-OH-butirata u plazmi (6,41). Analizom organskih kiselina katkad se nađu metaboliti Krebsovog ciklusa, poput 2-oksoglutarata, sukcinata, fumarata i malata ili pojačano izlučivanje etilmalonske i/ili metilmalonske kiseline. Često se opisuje i pojačano izlučivanje laktata urinom, a nalaz pojačanog izlučivanja 3-metilglutakonične kiseline svakako treba usmjeriti dijagnostiku u smjeru mitohondrijskih poremećaja (6). Iako navedeni biokemijski

pokazatelji mogu biti korisni u postavljanju dijagnoze, njihovo odsustvo nikako ne smije odvratiti od daljnje dijagnostike i potvrde dijagnoze LS-a.

Ovisno o zahvaćenim organima, uz SŽS, drugi laboratorijski nalazi mogu biti korisni u dijagnostičkom procesu. Na primjer, povišene aminotransferaze, hipoalbuminemija i produljeno protrombinsko vrijeme mogu ukazati na znakove hepatopatije, povišena kreatin kinaza upućit će na zahvaćenost skeletnog mišića, a hipofosfatemija s hiperfosfaturijom dobar je pokazatelj disfunkcije bubrežnih tubula (6).

1.7.2. Biopsija mišića i kože

Kao što je prethodno napisano, u mitohondrijskim bolestima često su zahvaćeni mišići zbog njihove velike potrebe za energijom. Ranije, dok genska dijagnostika nije bila šire dostupna, biopsija poprečno-prugastog mišića bila je važan alat u postavljanju dijagnoze mitohondrijske bolesti. Već se svjetlosnom mikroskopijom i histokemijskim bojanjem mogu dokazati promjene koje upućuju na mitohondrijsku bolest, a puno osjetljiviji je nalaz elektronske mikroskopije kojom se mogu otkriti umnoženi mitohondriji abnormalnog oblika i/ili cistično promijenjeni mitohondriji. Dodatna korist je što se u svježem tkivu ili u tkivu koje je svježe zamrznuto u tekućem dušiku mogu učiniti specifične biokemijske analize, poput mjerenja aktivnosti kompleksa respiratornog lanca (6). Međutim, s obzirom da se u pedijatrijskih pacijenata biopsija najčešće izvodi pod općom anestezijom i smatra invazivnim zahvatom te da za potvrdu dijagnoze u većini slučajeva ipak treba učiniti gensku analizu koja je danas široko dostupna, biopsija mišića danas se sve rjeđe koristi (6,42).

Još jedan važan dijagnostički alat je biopsija kože i analiza kultiviranih fibroblasta u slučajevima kada mišićno tkivo nije dostupno ili i nakon biopsije mišića treba dodatna potvrda dijagnoze, odnosno radi dodatnih funkcijskih testiranja (43,44).

1.7.3. Neuroslikovne pretrage

Slikovne pretrage mozga, poput MR-a i kompjutorizirane tomografije (CT), mogu otkriti karakteristične bilateralne simetrične hiperintenzitete u bazalnim ganglijima i moždanom deblu. T2 hiperintenzivne lezije mogu se vidjeti i u malom mozgu, talamusu i kralježničnoj moždini (6). Opisane su i prolazne simetrične promjene bijele tvari mozga u presimptomatskoj fazi pacijenta koji je kasnije razvio kliničku sliku i jasna neuroradiološka obilježja LS-a (45). Ostala karakteristična obilježja prethodno su opisana u poglavlju 1.6.

1.7.4. Elektromioneurografija

Elektromioneurografija (EMNG) je pretraga koja se kod pacijenata s LS-om izvodi kako bi se utvrdila brzina provođenja perifernih živaca i zahvaćenost mišića. Slabost proksimalnih mišića najčešće nastaje zbog miopatije koja je česta kod pacijenata s LS-om. Najčešće je nalaz EMNG-a normalan ili pokazuje male, kratkotrajne, polifazne potencijale motornih jedinica (46,47). Fibrilacijski potencijali rijetko su prisutni. Ponekad se u distalnim mišićima mogu uočiti neurogene promjene u vidu smanjenog regrutiranja povećanih motoričkih jedinica (46).

1.7.5. Elektrokardiogram i ultrazvuk srca

Nalazi elektrokardiograma (EKG) u LS-u mogu otkriti specifične srčane abnormalnosti koje ne moraju biti klinički vidljive (48). Uobičajeni nalazi su sinusna tahikardija, produljeni QT - interval i razni drugi poremećaji provođenja, kao što su blokovi grana i atrioventrikularni blokovi (49).

S obzirom na učestalost koncentrične hipertrofične kardiomiopatije kod pacijenata s LS-om, ultrazvuk (UZV) srca još je jedan vrijedan neinvazivni dijagnostički alat koji služi za procjenu strukture i funkcije srca. UZV srca može prikazati povećanje lijevog atrija, hipertrofiju, opstrukciju izlaznog puta lijeve klijetke, mitralnu insuficijenciju ili smanjenu dijastoličku funkciju (49).

1.7.6. Oftalmološki pregled

Zbog čestih promjena na oku u pacijenata s LS-om važno je učiniti oftalmološki pregled koji se uz pregled očnog dna može sastojati od dodatnih pretraga kao što su biomikroskopija procjepnom svjetiljkom, skijaskopija i procjena oštine vida (Snellenov optotip). Procjena okularne motorike se provodi Hirschbergovim ili Krimskyjevim testom. Najčešća patološka stanja koja se u pacijenata s LS-om pronađu oftalmološkim pregledom su atrofija vidnog živca, nistagmus, strabizam i oftalmoplegija (50).

1.7.7. Gensko testiranje

LS može nastati kao posljedica mutacija u više od stotinu različitih gena u oba genoma; mitohondrijskom i jezgrinom. Kod vrlo malog udjela pacijenata s LS-om prisutne su

karakteristične kliničke i biokemijske značajke koje nas mogu usmjeriti na određeni gen (6). Na primjer, LS s progresivnim gubitkom sluha, hiperlaktatemijom i pojačanim izlučivanjem metilmalonske i 3-hidroksiizovalerijanske kiseline urinom može uputiti na mitohondriopatiju zbog mutacija *SUCLA2* gena (51). Ipak, zbog izrazito mnogo patogenih varijanti velikog broja gena koji mogu uzrokovati vrlo sličnu kliničku sliku, ciljana genska analiza je vrlo rijetko indicirana, a češće se rade masivnije genske analize (6).

Prvi korak genetskog testiranja pacijenta sa sumnjom mitohondrijske bolesti može biti sekvenciranje mtDNA. Ukoliko se mutacije mtDNA ne dokažu, slijedeći korak je analiza nDNA sekvenciranjem nove generacije (NGS, engl. *Next generation sequencing*) koje omogućava paralelno sekvenciranje više gena, cijelog egzoma ili genoma. Sekvenciranje egzoma danas ima dobru pokrivenost mitohondrijskih gena pa je to sve češće prva metoda izbora u dijagnostici. Sve dostupnije i jeftinije postaje i sekvencioniranje cijelog genoma koje omogućava paralelno testiranje svih potencijalno mutiranih gena (52,53).

1.8. Genetsko savjetovanje

Roditelji s obiteljskom anamnezom mitohondrijskih bolesti ili oni koji imaju dijete s mitohondrijskom bolesti vrlo često žele znati vjerojatnost pojave bolesti u drugih članova obitelji ili u budućih potomaka. Preduvjet za genetsko savjetovanje je poznavanje genetske osnove bolesti (54).

Genetsko savjetovanje u slučajevima kada je bolest uzrokovana mutacijama gena mtDNA složen je proces zbog heteroplazmije mtDNA i efekta praga, odnosno kliničke ekspresije bolesti ovisno o količini mutirane mtDNA. U slučajevima kada je bolest nastala zbog mutacija nDNA nasljeđivanje slijedi Mendelova pravila te su genetsko savjetovanje i prenatalna dijagnostika puno jednostavniji (55). Amniocenteza i biopsija korionskih resica najsigurnije su metode prenatalne dijagnostike za utvrđivanje mutacija gena nDNA, dok za utvrđivanje mutacija gena mtDNA ne postoji potpuno pouzdana metoda zbog već navedene heteroplazmije (55). U nekim državama je dostupna i preimplantacijska dijagnostika (6). Kao metoda prevencije LS-a zbog mutacije mtDNA u nekolicini država je dostupna metoda donacije mitohondrija, koja je još uvijek u većini država neprihvatljiva zbog etičkih i legalnih kontroverzi. Radi se o metodi izvantjelesne oplodnje pri kojoj se bioinžinjerom u citoplazmu oocite zdrave donорice umetne jezgra s nDNA majke i potom oplodi očevim spermijem. Djeca rođena iz takvog postupka se nazivaju djecom s tri roditelja jer imaju nuklearni genom oca i majke te mitohondrijski genom donорice oocite (56).

1.9. Terapija

Unatoč napretku moderne medicine i brojnim pokušajima pronalaska učinkovitog lijeka, trenutno ne postoji jedinstvena niti učinkovita terapijska opcija za liječenje LS-a. Za pojedinačne poremećaje je dostupno specifično liječenje, kao što su za manjak piruvat dehidrogenaze koji se može donekle liječiti ketogenom dijetom uz dodatak vitamina B₁, te manjak prijenosnika tiamina-2 (takozvana o biotinu i tiaminu ovisna bolest bazalnih ganglija) koji se liječi farmakološkim dozama tiamina. Većina ostalih pacijenata nakon postavljanja dijagnoze dobiju donekle nespecifične preporuke o zadovoljavanju kalorijskih i nutritivnih potreba koje će osigurati dovoljno energije. Utvrđuje se ima li pacijent poteškoća s hranjenjem i ovisno o tome se napravi plan nutritivne potpore, a stanje pacijenta se često pokušava poboljšati raznim kombinacijama vitamina i drugih aktivnih tvari (57).

1.9.1. Dijetna terapija

Neadekvatna prehrana, problemi prilikom hranjenja i zaostajanje u rastu i razvoju česti su problemi pacijenata s LS-om. Svaki pojedinačni pacijent trebao bi dobiti preporuku o dijeti prilagođenoj njegovoj dobi i stupnju aktivnosti pri čemu u obzir treba uzeti i epileptične napadaje i distoniju. Takva optimizacija energetske unosa može dovesti do poboljšanja korištenja preostalih mitohondrijskih kapaciteta za stvaranje energije (58).

Ketogena dijeta jedan je od najstarijih i najefikasnijih pokušaja kontrole mitohondrijskih bolesti putem modifikacije prehrane. Cilj ketogene terapije je zamijeniti ugljikohidrate s mastima koje postaju glavni izvor energije. Smatra se da ketonska tijela smanjuju oksidativni stres na način da povećavaju antioksidanse i uklanjaju ROS (59). Ketogena dijeta osobito može biti korisna u pacijenata s epilepsijom jer je dobro poznata njezina uloga u kontroli epileptičkih napadaja (60). Opisano je i poboljšanje kardiomiopatije i poremećaja kretanja kod pacijenata s mitohondriopatijama koji su bili na ketogenoj dijeti (59). Prilikom provođenja ketogene dijetete treba uzeti u obzir potencijalne nuspojave, poput sklonosti hipoglikemiji, hiperlipidemije, osteopenije, nastanka bubrežnih kamenaca te razvoja sekundarnih komplikacija zbog manjka vitamina topljivih u vodi. (61).

1.9.2. Farmakološka terapija

Vitamini i antioksidansi poput koenzima Q₁₀, L-karnitina, α -lipoične kiseline, kreatin-monohidrata, biotina, tiamina, riboflavina, vitamina E i vitamina C smatraju se

adjuvantnom terapijom LS-a i drugih mitohondrijskih bolesti. Kombinacija ovih lijekova naziva se i "mitohondrijskim koktelom" (6).

Pri sumnji na LS na temelju kliničkih i neuroslikovnih obilježja valja pokušati liječenje s farmakološkim dozama biotina (10 - 20 mg/kg) i tiamina (100 - 300 mg) zbog činjenice da pacijenti s bolesti bazalnih ganglija zbog manjka transportera tiamina dobro odgovaraju na liječenje biotinom i tiaminom (61). Uz primjenu visokih doza koenzima Q₁₀ i njegovih potentnijih analoga idebenona i EPI-743, neki pacijenti s LS-om pokazali su određena poboljšanja u kliničkoj slici (62,63). U posljednjih nekoliko godina otkrivene su brojne nove potencijalne terapijske opcije koje djeluju na različite mehanizme mitohondrijskih poremećaja. Nespecifične terapijske opcije usmjerene na liječenje svih mitohondrijskih bolesti su: aktivacija biogeneze mitohondrija, regulacija mitofagije, premoštenje defekata u OXPHOS sustavu, mitohondrijska nadomjesna terapija i djelovanje na stanični odgovor na hipoksiju. S druge strane, specifične terapijske opcije su genska terapija, stabilizacija mutiranih tRNA i mijenjanje heteroplazmije (engl. *shifting heteroplasmy*) (57).

S obzirom da su prethodno navedene metode u fazi pretkliničkih ili kliničkih istraživanja, "mitohondrijski koktel" se unatoč upitnoj djelotvornosti i nemogućnosti točnog određivanja idealnih doza i dalje smatra najboljom i jedinom farmakološkom terapijom za liječenje LS-a i većine ostalih mitohondrijskih bolesti (6,64).

1.9.3. Simptomatsko i potporno liječenje

Epilepsija je jedno od glavnih kliničkih obilježja LS-a te će za vrijeme trajanja bolesti čak 20 - 50 % pacijenata razviti epileptičke napadaje (65). Može se pojaviti bilo koji oblik napadaja, međutim najčešći su mioklonus, žarišni motorički napadaji sa sekundarnom generalizacijom i generalizirani toničko-klonički napadaji (66). Levetiracetam se trenutno smatra najboljim lijekom za liječenje epilepsije u LS-u te je prvi izbor za liječenje mioklonusa (67). Istraživanja pokazuju da se njegova učinkovitost povećava u kombinaciji s klonazepamom ili klobazamom (68). Valproat svakako valja izbjeći, a upotreba lamotrigina se smatra sigurnijom opcijom iako može pogoršati mioklonizme. Također, zonisamid se smatra dobrim izborom kod farmakorezistentnih epilepsija (67,69). Gabapentin, okskarbazepin, rufinamid i stiripentol također se smatraju sigurnim i učinkovitim opcijama za liječenje epileptičkih napadaja u LS-u (68). Brojni pacijenti trebaju više lijekova za dobru kontrolu epilepsije, a neki su rezistentni na antiepileptičku terapiju. U navedenih svakako valja razmotriti uvođenje ketogene dijeta koja je prethodno spomenuta (67,68).

Kod pacijenata sa sumnjom ili potvrđenim LS-om potrebno je izbjegavati lijekove koji oštećuju mitohondrijsku funkciju, a tu se, uz prethodno spomenuti valproat, ubrajaju statini, metformin, aminoglikozidi, linezolid, tetraciklin, azitromicin i eritromicin (70).

Unatoč pokušajima pronalaska farmakološke terapije za LS, palijativna skrb i dalje zauzima vodeću ulogu u brizi za pacijente s LS-om. Problemi s hranjenjem rješavaju se postavljanjem nazogastrične sonde ili perkutane endoskopske gastrostome. Pacijenti s centralnom hipoventilacijom i apnejama su na respiratornoj potpori u kućnoj njezi, dok su pacijenti s kroničnom respiratornom insuficijencijom često traheostomirani i na kućnoj ventilaciji. Takve pacijente izrazito je važno zaštititi od potencijalnih respiratornih infekcija provođenjem redovitih toaleta dišnog puta, prakticiranjem dobre higijene pri radu s pacijentima te redovitim procjepljivanjem pacijenata.

Fizioterapijski programi provode se kao potpora psihomotoričkom razvoju pacijenata, zbog očuvanja opsega pokreta i održavanja dišne funkcije, a kod pacijenata s teškim poremećajem motoričke funkcije, distonijom i disartrijom koriste se ortopedska pomagala i kompjuterizirani uređaji za komunikaciju. U pacijenata s oštećenjem vida i sluha potrebno je osigurati vidna i slušna pomagala (6).

2. Cilj rada

Cilj ovog diplomskog rada bio je opisati kliničke osobitosti, neuroslikovna i genetička obilježja pacijenata sa sindromom Leigh liječenih u Zavodu za medicinsku genetiku i bolesti metabolizma Klinike za pedijatriju, Kliničkog bolničkog centra Zagreb u razdoblju od 2012. do 2022. godine.

3. Ispitanici i metode

3.1. Ispitanici

Ova retrospektivna studija uključila je 18 bolesnika kojima je postavljena dijagnoza sindroma Leigh u razdoblju od 2012. do 2022. godine u Zavodu za medicinsku genetiku i bolesti metabolizma, Klinike za pedijatriju, Kliničkog bolničkog centra Zagreb.

3.2. Metode

Kao izvori podataka korišteni su bolnički informacijski sustav (BIS), ambulantni kartoni i bolnička arhiva. Podaci su prikupljeni tijekom veljače i ožujka 2023. godine.

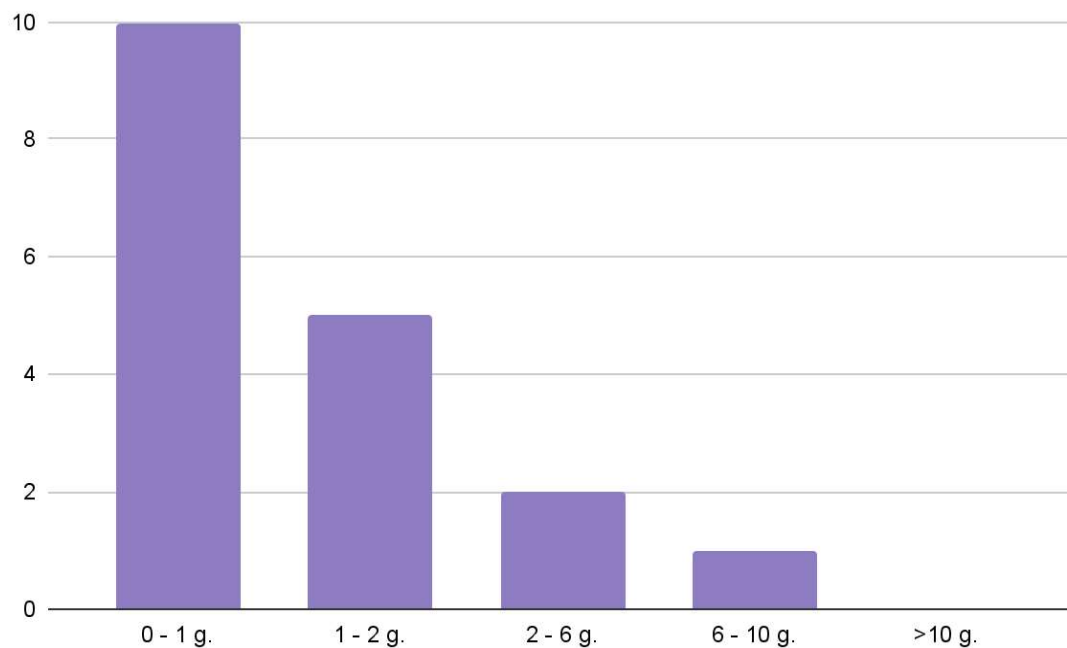
Prikupljeni su anonimizirani osobni podaci o ispitanicima: obiteljska anamneza, psihomotorički razvoj prije nastupa bolesti, dob pojave simptoma, provocirajući čimbenik za razvoj encefalopatske krize, simptomi i znakovi bolesti, dob pri postavljanju dijagnoze, rezultati laboratorijskih i neuroslikovnih pretraga, podaci o liječenju, rezultati genske analize te podaci o dugoročnom tijeku bolesti i ishodu ispitanika. Za analizu podataka korištene su metode deskriptivne statistike u programu Excel - Microsoft 365 ®.

Prikupljanje anonimiziranih podataka u svrhu izrade ovog diplomskog rada odobrilo je Etičko povjerenstvo Kliničkoj bolničkog centra Zagreb.

4. Rezultati

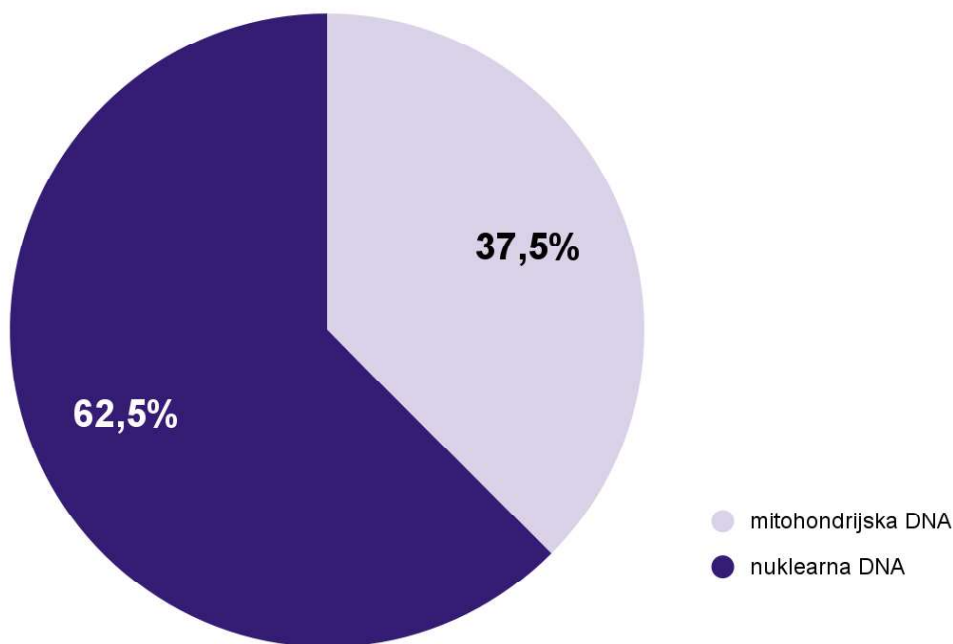
4.1. Osnovna obilježja ispitanika

U rad je uključeno 18 ispitanika, 11 je bilo ženskog (61,1 %), a 7 muškog spola (38,9 %). Medijan dobi pri postavljanju dijagnoze LS-a je 11 mjeseci, pri čemu je raspon dva mjeseca do 7,5 godina. U 10 pacijenata (55,6 %) bolest se očitovala u prvoj godini života, a u preostalih 8 (44,4 %) u dobi od navršene prve do desete godine života (Slika 5).



Slika 5. Raspodjela ispitanika prema dobi manifestacije prvih simptoma.

Od 16 ispitanika u kojih je potvrđena genetska osnova LS-a, 6 (37,5 %) je imalo mutaciju u mtDNA, a 10 (62,5 %) u nDNA (Slika 6).



Slika 6. Udio ispitanika s mutacijama mitohondrijske i nuklearne DNA.

4.2. Klinička obilježja ispitanika

U Tablici 1 zbirno su prikazana osnovna klinička i genetička obilježja ispitanika uključenih u ovu studiju. Oznaka ispitanika (P1 do P18) je individualna oznaka za svakog pacijenta uključenog u studiju.

Tablica 1: Osnovna obilježja ispitanika uključenih u rad. g - godina, mj - mjesec, P - pacijent, M - muški spol, Ž - ženski spol, NP - nije primjenjivo, IUGR - intrauterini zaostatak u rastu.

Oznaka ispitanika	Spol	Dob pri razvoju LS-a	Psihomotorički razvoj prije nastupa encefalopatije	Prvi simptomi	Rezultat genske analize	Tijek/ishod bolesti
P1	M	7.5 mj	Slaba kontrola glave, nemir i neutješan plač	Hipotonija, distonija, slaba spontana motorika, vrišteći plač	Gen <i>SCO2</i> , c.418G>A (p.Glu140Lys) homozigot	Umro s 14 mj
P2	Ž	NP*	Usporen psihomotorički razvoj od rođenja	IUGR, oligohidramnion	Gen <i>FBXL4</i> , c.513-3C>T (p.?) i c.1058C>T (p.Ser353Phe)	Umrla s 3 g i 9 mj
P3	M	3 mj	Teško psihomotoričko zaostajanje	Hipoglikemija, epileptički napadaji	Mutacije gena <i>SERAC1</i> (varijanta nije dostupna)	Umro sa 16 g

P4	Ž	14 mj	Teško psihomotoričko zaostajanje	Hipotonija, poremećaj svijesti, apneje	Gen <i>MT-ATP6</i> , m.8993 T>C (p.Leu156Pro)	6 g i 6 mj godina pri zadnjoj kontroli, samostalno nepokretna, usporena motorika
P5	M	15 mj	Uredan razvoj	Malaksalost, nesigurnost u hodu, ataksija	Gen <i>MT-ND6</i> , m.14487T>C (p.Met63Val)	2 g i 3 mj pri zadnjoj kontroli, blago usporen razvoj motorike i ekspresivnog govora
P6	Ž	14 mj	Uredan razvoj	Poteškoće u disanju, tonizmi, povraćanje	Gen <i>ECHS1</i> , c.676G>A (p.Ala226Thr) i c.518C>T (p.Ala173Val)	7 g pri zadnjoj kontroli, spastična tetraplegija
P7	Ž	17 mj	Usporen razvoj motorike	Poremećaj svijesti, akutno respiratorno zatajenje	Gen <i>NAXE</i> , c.196C>T, (p.Gln66*) i c.516+1G>A, p(?)	Umrla s 2 g
P8	Ž	3 g i 6 mj	Uredan razvoj	Nesigurnost u hodu, ataksija, povraćanje	Gen <i>SQOR</i> , c.1007dupA, p.(Asp336fs) homozigot	3 g i 6 mj pri zadnjoj kontroli, nepokretna, teško psihomotoričko zaostajanje
P9	Ž	1 g	Usporen razvoj motorike i ekspresivnog govora	Malaksalost, odbijanje hrane, problemi sa spavanjem	Gen <i>MT-ND5</i> , c.370T>C (p.Phe124Leu)	3 g i 7 mj pri zadnjoj kontroli, nema podataka
P10	Ž	6 mj	Usporen razvoj motorike, nema razvoja ekspresivnog govora	Hipotonija	Nepoznato	15 g pri zadnjoj kontroli, ne kontrolira sfinktere, relativno normalan mentalni razvoj, motoričke poteškoće
P11	Ž	2 g	Uredan razvoj	Psihomotorička regresija	Gen <i>SURF1</i> , c.845846deCT, (p.Ser282Cysfs*) homozigot	4 g i 3 mj pri zadnjoj kontroli, nepokretna, teško psihomotoričko zaostajanje

P12	Ž	9 mj	Psihomotoričko zaostajanje	Malaksalost, poremećaj svijesti, povraćanje	Gen <i>SURF1</i> , c.836-IG>A i c.845_846delCT (p.Ser282Cysfs*)	Umrla s 3 g i 6 mj
P13	M	10 mj	Usporen razvoj motorike, nema razvoja ekspresivnog govora	Epileptički napadaji, dehidracija	Gen <i>MT-ND6</i> , m.14459G>A (p.Ala72Val)	6 g i 6 mj pri zadnjoj kontroli, nepokretan, teško psihomotoričko zaostajanje
P14	M	5 tj	Uredan razvoj	Epileptički napadaji, vrišteći plač, hiperekscitabilnost	Gen <i>SLC19A3</i> , c.541T>C, (p.Ser181Pro) homozigot	7 g pri zadnjoj kontroli, nepokretan, teško psihomotoričko zaostajanje
P15	M	5 g i 5 mj	Usporen razvoj motorike i ekspresivnog govora	Malaksalost, ataksija, bol u nogama, problemi sa spavanjem	Gen <i>MT-ATP6</i> , m.9185T>C	8 g i 6 mj pri zadnjoj kontroli, nepokretan
P16	Ž	7 mj	Uredan razvoj	Epileptički napadaji, slabo napredovanje, nezainteresiranost za okolinu	Gen <i>MT-ATP6</i> , m.8993T>G	4 g i 10 mj pri zadnjoj kontroli, usporenih pokreta, hoda nestabilno uz pridržavanje
P17	Ž	3 mj	Teško psihomotoričko zaostajanje	Epileptički napadaji, poremećaj svijesti, spasticitet, neutješan vrišteći plač	Nepoznata genetska osnova bolesti	13 g pri zadnjoj kontroli, spastična tetrapareza i teško psihomotoričko zaostajanje
P18	M	7 g i 6 mj	Usporen razvoj motorike i ekspresivnog govora	Poremećaj svijesti	delecija 5.5 kb mtDNA	10 g pri zadnjoj kontroli, otežano hoda uz pridržavanje
MEDIJAN		11 mj	-	-	-	-

*Znakovi bolesti prisutni od rođenja kada je postavljena dijagnoza mitohondrijske bolesti, pacijentica je kasnije imala sporoprogresivni razvoj subakutne encefalopatije bez jasne krize.

4.2.1. Psihomotorički razvoj i simptomi prije razvoja encefalopatske krize

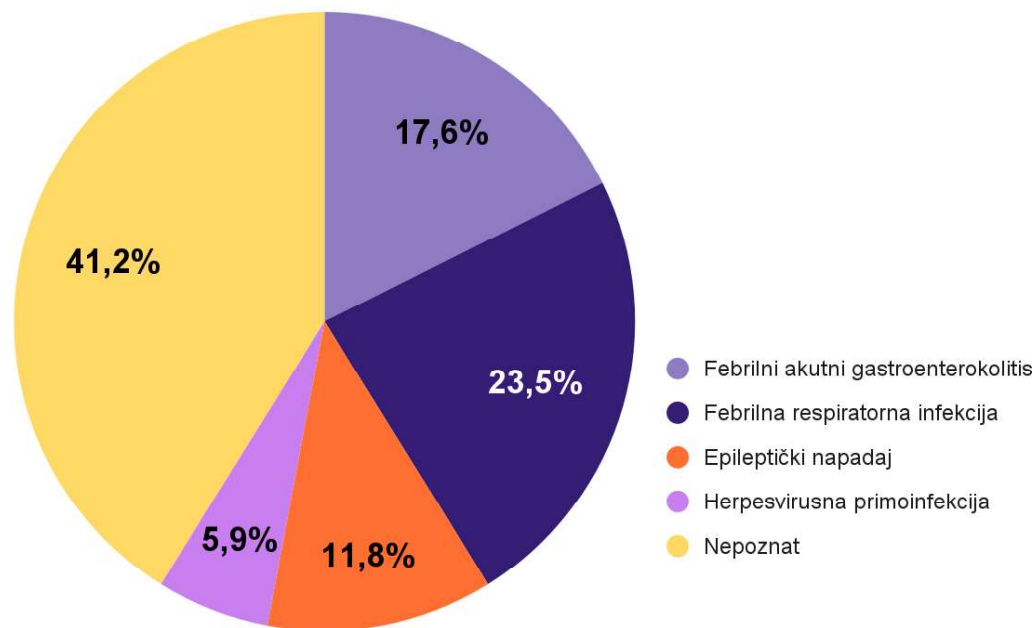
Prije nastupa subakutne encefalopatije šestero djece bilo je bez simptoma i urednog psihomotoričkog razvoja, dok su ostali imali usporen psihomotorički razvoj ili druge

neurološke probleme poput asimetrije u spontanoj motorici, hipotonije, adinamije i psihomotoričke regresije. Jedan pacijent (P18) je imao postavljenu dijagnozu sindroma Kearns-Sayre nekoliko godina prije nastupa subakutne nekrotizirajuće encefalopatije.

4.2.2. Prvi simptomi i znakovi sindroma Leigh

Najčešći prvi simptomi bili su poremećaj svijesti, epileptički napadaji, malaksalost, hipotonija, neutješan vrišteći plač, ataksija, problemi sa spavanjem i zatajenje disanja.

U 8 (44,4 %) pacijenata je provocirajući čimbenik za razvoj encefalopatske krize bila virusna infekcija. Četiri (22,2 %) pacijenta imala su epileptički napadaj u vrijeme encefalopatske krize. Za potonje je teško utvrditi je li napadaj prethodio (i eventualno provocirao) razvoju encefalopatije ili je, što je izglednije, bio posljedica subakutne encefalopatije (Slika 7).



Slika 7. Zastupljenost mogućih provocirajućih čimbenika neposredno prije razvoja encefalopatije.

4.2.3. Simptomi i znakovi po organskim sustavima nakon postavljene dijagnoze sindroma Leigh

Svi pacijenti su po postavljanju dijagnoze LS-a imali neurološke posljedice. U 17 pacijenata (94,4 %) su zapaženi poremećaji pokreta ili tonusa mišića u vidu distonije, bulbarne pareze, hemiplegije ili spastične tetraplegije. Epilepsiju je imalo 5 pacijenata (27,8 %). U devetero djece (50 %) je nađeno oštećenje vida, a u petero (27,8 %) oštećenje sluha.

Od znakova zahvaćenja organa izvan SŽS-a najznačajniji su bili kardiološki problemi. Problemi sa srcem uočeni su kod petero pacijenata. Četiri ispitanika su imala hipertrofičnu kardiomiopatiju, od kojih je jedan (P1) razvio i recidivirajuće perikardijalne izljeve. Jedan ispitanik imao je smetnje provođenja (P18) koje su karakteristične za sindrom Kearns-Sayre od kojeg navedeni pacijent boluje.

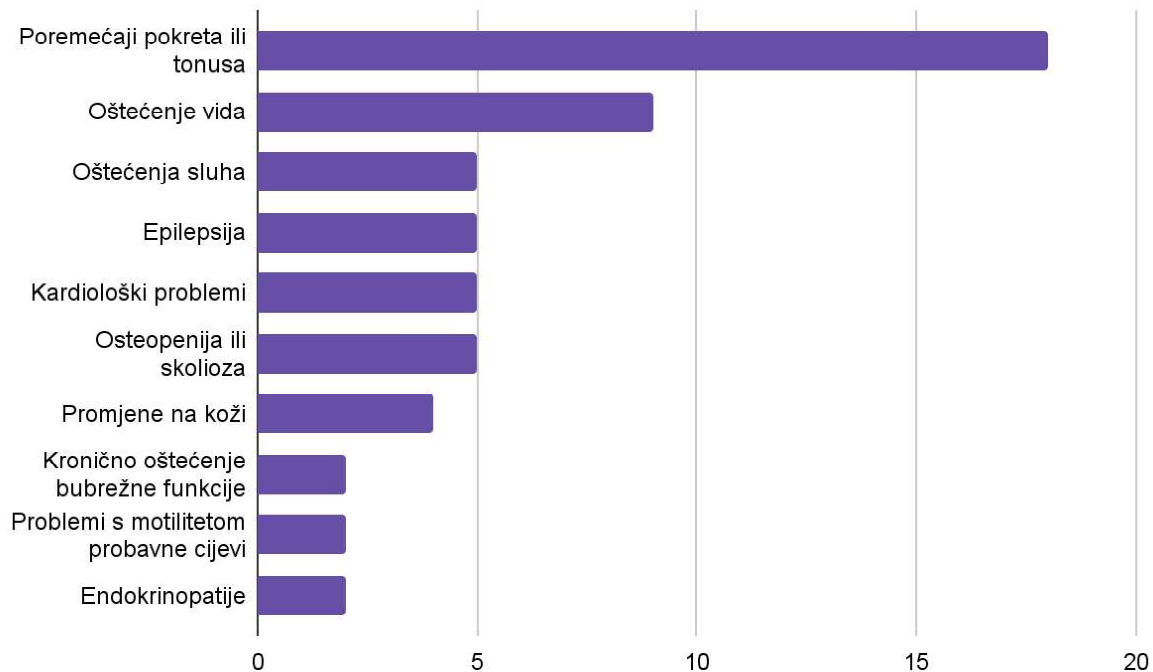
Probleme s bubrezima imalo je četvero ispitanika. Reverzibilno akutno bubrežno oštećenje u tijeku akutne krize razvilo je dvoje pacijenata, a još dvoje imalo je kronične znakove oštećenja bubrega (P11 i P18). Dvoje ispitanika imali su probleme s pasažom i motilitetom probavne cijevi (P2, P12). Kod tri pacijenta dokazana je osteopenija (P2, P14, P15), a kod jednog teška skolioza (P17). Promjene na koži u sklopu mitohondriopatije je imalo četiri (22,2 %) ispitanika. Jedna ispitanica je imala tipičan eritem kože i alopeciju u skladu sa progresivnom encefalopatijom zbog mutacija gena *NAXE* (P7), u dvoje ispitanika je uočena hipertrichoza (P2 i P12), a u jednog poikiloderma (P18). U dvoje ispitanika su utvrđeni poremećaji rada endokrinih žlijezda (P12 i P18). U Tablici 2 prikazan je detaljan pregled kliničkih obilježja pojedinačnih ispitanika. Na Slici 8 su grafički prikazana najčešća klinička obilježja i zahvaćenost pojedinih organskih sustava u skupini ispitanika.

Tablica 2. Klinička obilježja pacijenata nakon postavljene dijagnoze sindroma Leigh. P - pacijent, MODS - multiorgansko zatajenje (engl. *Multiple organ dysfunction syndrome*). Oznaka ispitanika odgovara individualnoj oznaci kao i u Tablici 1.

Oznaka ispitanika	Poremećaji pokreta ili tonusa	Kardiološki problemi	Zahvaćenost drugih organa
P1	Distonija, bulbarna pareza	Hipertrofija srca s razvojem opstruktivne kardiomiopatije i recidivirajućim perikardijalnim izljevima	-
P2	Hipotonija	-	Osteopenija, problemi s pasažom probavne cijevi, hipertrichoza

P3	Distonija, spastična tetraplegija	-	-
P4	Distonija	-	Recidivirajuće akutne respiratorne infekcije, traheokutana fistula
P5	Lijevostrana hemipareza	-	-
P6	Distonija, spastična tetraplegija	-	-
P7	Distonija, snižen tonus mišića na donjim ekstremitetima, rigiditet gornjih ekstremiteta	-	Kožne promjene (osip intertriginozno i perigenitalno, na obje šake i tabanima te oko usta i očiju; tamni eritem; alopecija
P8	Donji ekstremiteti u hiperekstenziji, gornji u dekortikacijskom položaju, rijetki tonički spazmi	-	MODS*
P9	Nepokretna	-	-
P10	Facijalna diskinezija i nevoljni pokreti, hipotonija	-	-
P11	Hipertonus uz hiperekstenziju u ekstremitetima	Hipertrofična kardiomiopatija	Tubulopatija, hiperkalciurija
P12	Hipotonija	Hipertrofična kardiomiopatija	Manjak hormona rasta, poremećaj motiliteta crijeva, hipertrihoza
P13	Distonija, diskinezija	-	-
P14	Distonija	-	Osteopenija
P15	Dizartrija, ataktičan i otežan hod	Koncentrična hipertrofija	Progresivna akutna bubrežna insuficijencija, osteopenija
P16	Distonija, ataksija, hipotonija	-	-
P17	Distonija, spastična paraplegija	-	Skolioza, deformacija prsnog koša
P18	Ataksija, otežan hod	Blok lijeve grane	Kronična bubrežna bolest, DM I, hipoparatiroidizam, poikiloderma

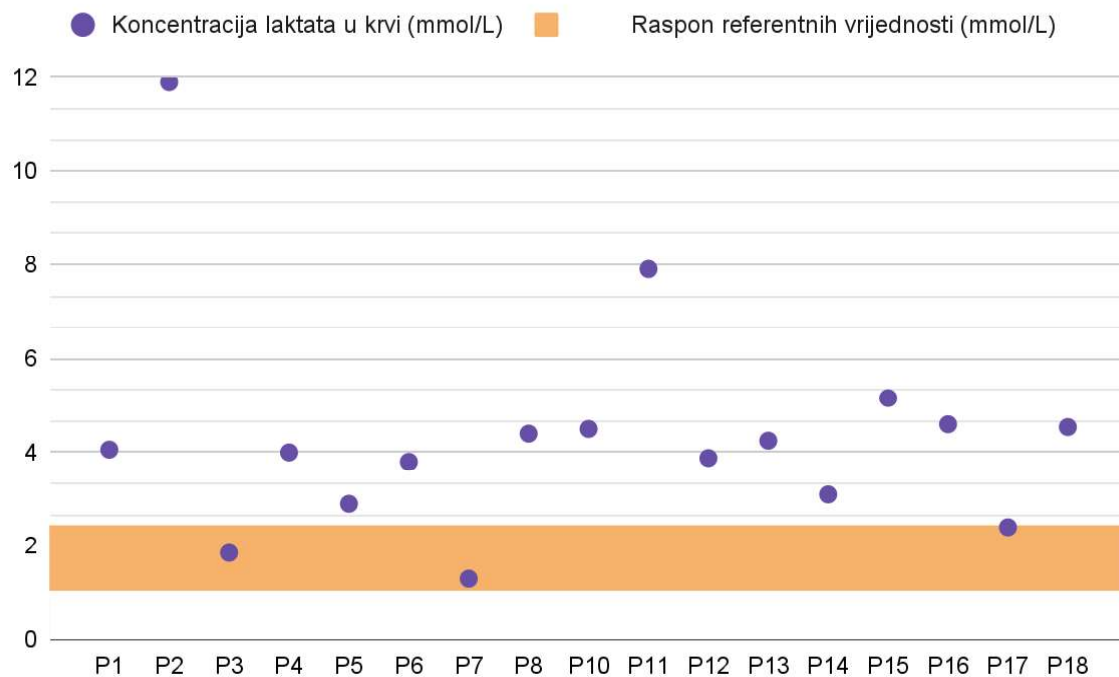
*Ispitanica P8 je tijekom akutne encefalopatske krize razvila kardio-respiratorno zatajenje posljedično kojem je imala multiorgansko zatajenje (uključujući i akutno bubrežno zatajenje).



Slika 8. Grafički prikaz udjela najčešćih kliničkih obilježja i zahvaćenosti pojedinih organskih sustava u skupini ispitanika.

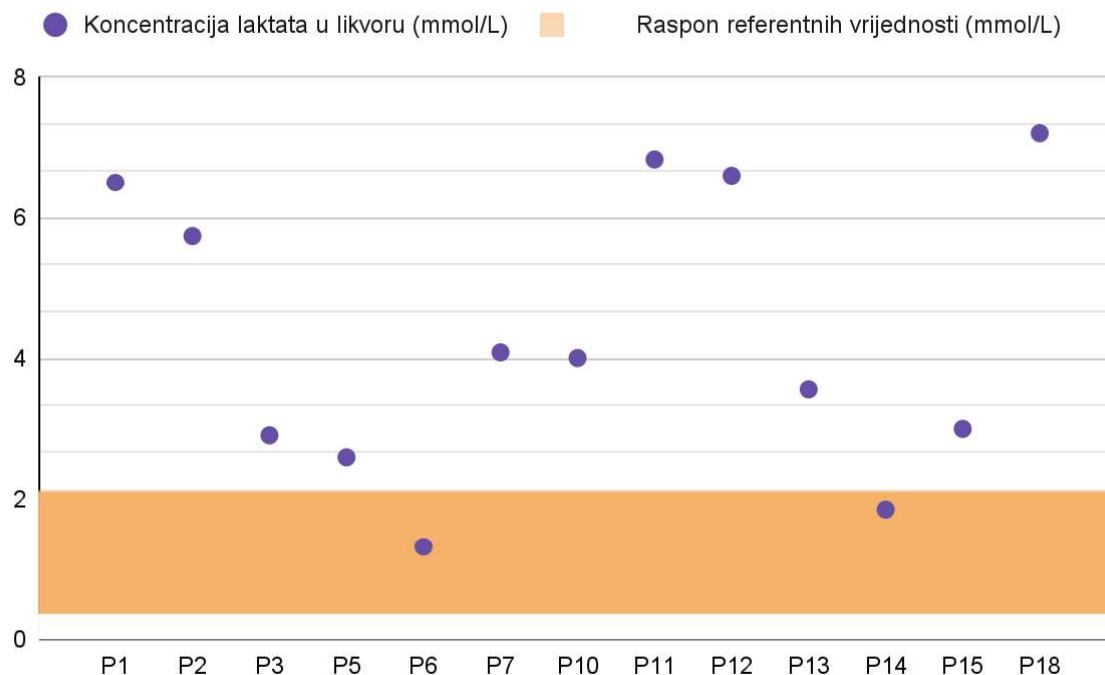
4.3. Biokemijski nalazi pri postavljanju dijagnoze

Za 17 ispitanika imali smo dostupne koncentracije laktata iz venske krvi izvađene na ledenu perklornu kiselinu. Tri ispitanika (17,6 %) imali su koncentracije unutar raspona referentnih vrijednosti, a 14 (82,4 %) je imalo povećanu koncentraciju laktata u krvi. Referentni raspon koncentracije laktata u krvi za dojenčad i djecu je 1,0 – 2,4 mmol/L. Medijan koncentracije laktata u krvi ispitanika iznosi 4,06 mmol/L pri čemu je raspon od 1,3 do 12,0 mmol/L (Slika 9).



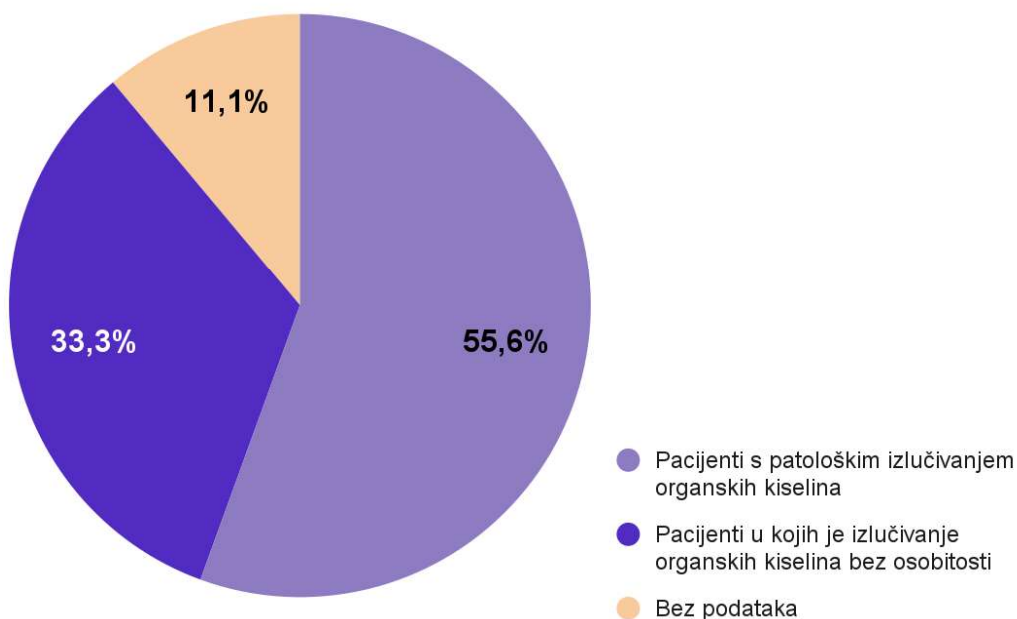
Slika 9. Prikaz koncentracija laktata u krvi pacijenata. Oznaka ispitanika (P1, ...) odgovara individualnoj oznaci pojedinog ispitanika prema Tablici 1.

Podaci o koncentraciji laktata u cerebrospinalnoj tekućini dostupni su za 13 ispitanika. Od navedenih je dvoje imalo koncentraciju unutar raspona referentnih vrijednosti, a 11 (84,6 %) ispitanika je imalo povećanu koncentraciju laktata u likvoru. Referentni raspon koncentracije laktata u cerebrospinalnoj tekućini za dojenčad i djecu je 0,33 - 2,1 mmol/L. Medijan koncentracije laktata u cerebrospinalnoj tekućini u naših pacijenata iznosi 4,0 mmol/L pri čemu je raspon od 1,3 do 7,2 mmol/L (Slika 10).



Slika 10. Prikaz koncentracija laktata u cerebrospinalnoj tekućini ispitanika. Oznaka ispitanika (P1, ...) odgovara individualnoj oznaci pojedinog ispitanika prema Tablici 1.

Za 16 ispitanika dostupni su podaci o rezultatima organskih kiselina u urinu. U 10 je nađeno patološko izlučivanje organskih kiselina (pojačano izlučivanje ili prisustvo piruvata, fumarne kiseline, 3-metilglutakolične kiseline, 2-oksoglutarata, 2-oksoizovalerijanske kiseline, 3-hidroksiizovalerijanske kiseline, seboroične, sebakične i 3-OH-deodekanoične kiseline), a šest je imalo uredan nalaz organskih kiselina u urinu. Za dva pacijenta nismo imali dostupnih podataka (Slika 11).



Slika 11. Rezultati analize organskih kiselina u urinu pacijenata sa sindromom Leigh.

Analizom rezultata koncentracija aminokiselina u krvi ispitanika, nađeno je da je sedam ispitanika imalo povišene koncentracije alanina u krvi, a osam ih je imalo koncentracije alanina u krvi unutar referentnih vrijednosti, dok za tri pacijenta nemamo podataka. Referentne vrijednosti alanina u krvi su 100 - 439 $\mu\text{mol/L}$.

Od 13 ispitanika u kojih je analizirana cerebrospinalna tekućina, pet je imalo povišene koncentracije alanina, a osam ispitanika imalo je koncentracije alanina u cerebrospinalnoj tekućini unutar referentnih vrijednosti. Referentne vrijednosti alanina u cerebrospinalnoj tekućini su 16,7- 82,9 $\mu\text{mol/L}$.

U Tablici 3 nalazi se detaljan pregled rezultata metaboličke obrade ispitanika prilikom postavljanja dijagnoze, uz izuzetak laktata u krvi i cerebrospinalnoj tekućini koji su prethodno prikazani na Slikama 9 i 10.

Tablica 3. Nalazi metaboličke obrade ispitanika prilikom postavljanja dijagnoze. Referentne vrijednosti alanina u krvi su 100 - 439 $\mu\text{mol/L}$, a u cerebrospinalnoj tekućini 16,7- 82,9 $\mu\text{mol/L}$. P - pacijent, \uparrow - povišene vrijednosti, N - normalne vrijednosti. Oznaka ispitanika odgovara individualnoj oznaci pojedinog ispitanika prema Tablici 1.

Oznaka ispitanika	Alanin u krvi (koncentracija u $\mu\text{mol/L}$)	Alanin u likvoru (koncentracija u $\mu\text{mol/L}$)	Organske kiseline u urinu
P1	\uparrow	\uparrow (76)	Bez osobitosti
P2	\uparrow (462)	\uparrow (64)	Značajno pojačano izlučivanje piruvata, blago pojačano izlučivanje fumarne kiseline, ketoza
P3	-	N	Pojačano izlučivanje 3-metilglutakonične kiseline
P4	N	\uparrow (87,1)	Bez osobitosti
P5	N (240)	\uparrow (47,4)	Bez osobitosti
P6	N (171)	N (26)	Granično pojačano izlučivanje 3-metilglutakonična kiseline i piruvata
P7	\uparrow	N	Bez osobitosti
P8	\uparrow (3280)	-	Pojačano izlučivanje piruvata i laktata, umjerena ketoza, pojačano izlučivanje 2-oksoglutarata i 2-oksoizovalerijanske kiseline
P9	N	N	Granično pojačano izlučivanje fumarne kiseline, 3-hidroksiizovalerijanske kiseline i laktata
P10	N (385)	\uparrow (45)	Granično pojačano izlučivanje glutarne kiseline
P11	\uparrow	N	Granično pojačano izlučivanje fumarne i malične kiseline, piruvata, 3-hidroksiizobutirata i 2-etil-3-hidroksipropionske kiseline
P12	N	N	Pojačano izlučivanje piruvata, blago povišen laktat, povećano izlučivanje metabolita Krebsovog ciklusa, umjereno povišene seberična, sebakična i 3-OH-deodekanoična kiselina
P13	\uparrow (563)	N	Bez osobitosti
P14	N	N	Blago pojačano izlučivanje 3-OH adipinskog laktona, octenedioične, suberične, dekadienedioične, 3-OH suberične, 3-OH sebakične, 2-OH sebakične, trag 3-OH decenedioične kiseline
P15	-	-	-
P16	-	-	-
P17	N	-	Bez osobitosti

P18	↑ (617)	-	Pojačano izlučivanje 3-metilglutakonične kiseline
Broj patoloških nalaza	7/15	5/13	10/16

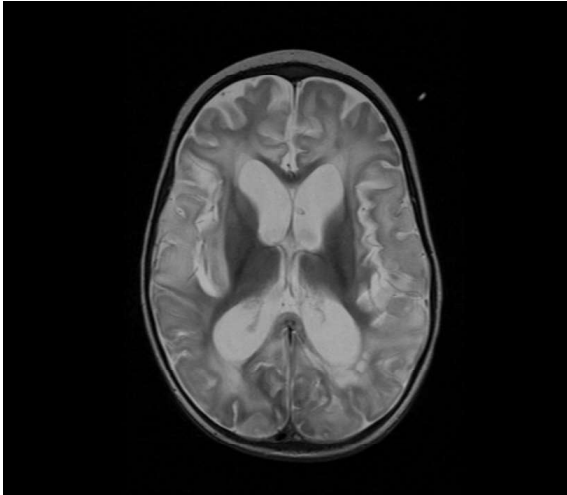
4.4. Neuroslikovni nalazi pri postavljanju dijagnoze sindroma Leigh

Kod svih ispitanika učinjena je neuroradiološka obrada (MR mozga) i u svih su nađene promjene karakteristične za LS, što je bio preduvjet za postavljanje dijagnoze. U Tablici 4 je prikazana distribucija promjena (hiperintenziteta) na MR-u mozga u ispitanika. Patološke promjene bile su prisutne u području putamena u 14, globusa palidusa u 11, nukleusa kaudatusa u osam, substancije nigre u pet, talamusa u četiri te subtalamičke jezgre u tri ispitanika. 12 ispitanika imalo je patološke promjene supratentorijske bijele tvari u frontalnom režnju, a 10 u parijetalnom i okcipitalnom režnju. U sedam ispitanika patološke promjene zahvatile su mezencefalom, u pet pons, a kod četiri ispitanika produženu moždinu. Strukture malog mozga bile su zahvaćene u 10 ispitanika.

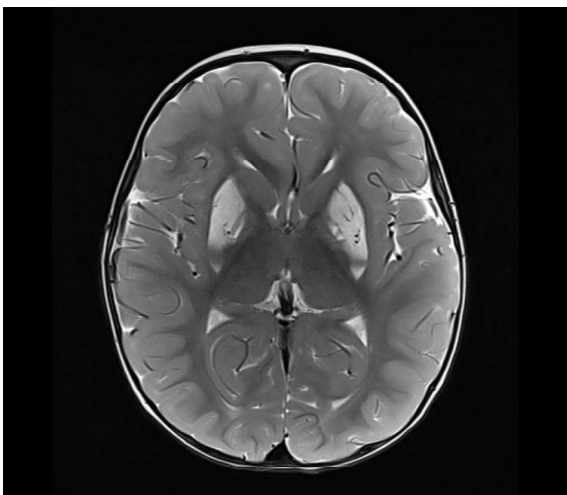
Tablica 4. Patološke promjene mozga pacijenata uočene na MR-u prilikom postavljanja dijagnoze sindroma Leigh. Oznaka ispitanika odgovara individualnoj oznaci pojedinog ispitanika prema Tablici 1.

Oznaka ispitanika	Bazalni gangliji				Substantia nigra	Talamus	Supratentorijska bijela tvar			Infratentorijska bijela tvar			
	Putamen	Nukleus kaudatus	Globus pallidus	Subtalamička jezgra			Frontalno	Parijetalno	Okcipitalno	Mezencefalon	Pons	Produžena moždina	Mali mozak
P1	+		+		+		+	+	+				
P2	+	+					+	+					+
P3	+	+											
P4	+	+	+			+	+	+	+	+	+	+	+
P5	+		+	+	+					+			
P6	+		+		+								+
P7	+	+					+	+	+		+		+
P8	+	+	+	+	+		+	+	+				
P9							+	+		+			
P10	+		+										
P11	+					+	+		+			+	+
P12							+		+	+	+	+	+
P13	+	+	+							+			+
P14	+		+			+	+	+			+		
P15	+	+	+						+	+			+
P16							+	+	+				+
P17	+	+	+	+	+		+	+	+				+
P18			+			+	+	+	+	+	+	+	
Broj patoloških nalaza	14/18	8/18	11/18	3/18	5/18	4/18	12/18	10/18	10/18	7/18	5/18	4/18	10/18

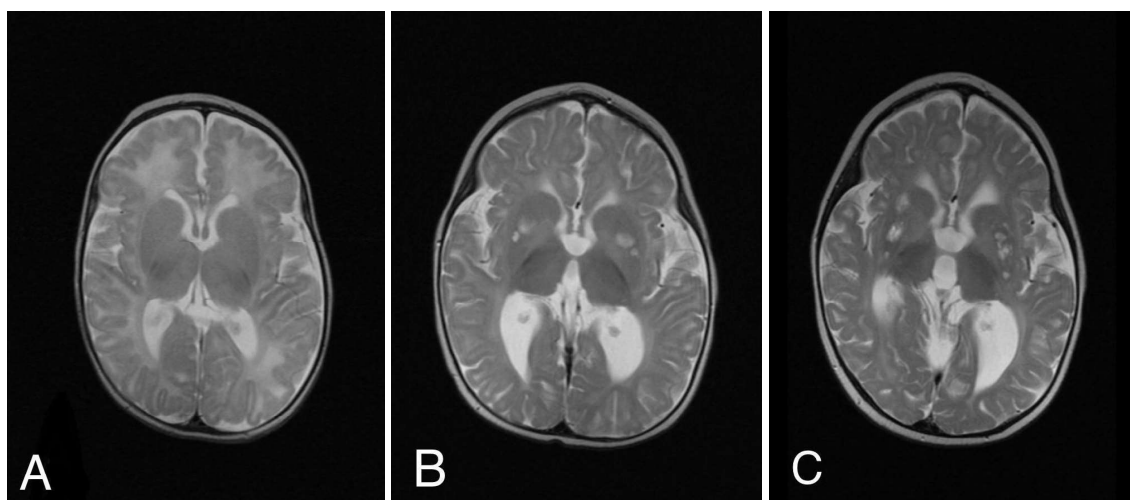
Na slikama 12, 13 i 14 prikazani su neuroslikovni nalazi nekih ispitanika na kojima su vidljive promjene tipične za LS. Snimke su dio medicinske arhive Zavoda za genetiku i bolesti metabolizma, Klinike za pedijatriju, Kliničkog bolničkog centra Zagreb.



Slika 12. MR mozga, T2-mjerena snimka, aksijalni presjek pacijentice u dobi od 17 mjeseci (P7). Vide se T2 hiperintenziteti difuzno u parenhimu velikog mozga, dominantno u bijeloj tvari uz relativno očuvanu morfologiju bazalnih ganglija te uznapredovala atrofija duboke bijele tvari.



Slika 13. MR mozga, T2-mjerena snimka, aksijalni presjek pacijenta u dobi od 15 mjeseci (P5). Uočavaju se bilateralne hiperintenzivne promjene u oba putamena i u području globusa palidusa.



Slika 14. MR mozga, T-2 mjerena snimka, aksijalni presjek pacijentice (P2) u dobi od 2 mjeseca (A), 8 mjeseci (B) te 2 godine i 8 mjeseci (C). Vidljiva je postepen nastanak hiperintenzivnih lezija bazalnih ganglija i difuzna redukcija volumena parenhima, bazalnih ganglija i talamusa s progresijom bolesti (B i C).

4.5. Rezultati genske analize i testiranja članova obitelji

Tri ispitanika imaju dokazanu patogenu varijantu gena *MT-ATP6*, a po dva ispitanika patogene varijante gena *MT-ND6* i *SURF1*. Jedan ispitanik ima veliku deleciju mtDNA veličine 5.5 kb, a po jedan ispitanik ima dokazane patogene varijante u genima *MT-ND5*, *SCO2*, *FBXL4*, *SERAC1*, *ECHS1*, *NAXE*, *SQOR* i *SLC19A3*. Prethodno je u Tablici 1 prikazan genotip ispitanika. Udio ispitanika u kojih je potvrđena mutacija mtDNA je 6/16 (37,5 %) što je prethodno prikazano na Slici 6.

U osam (44,4 %) ispitanika dokazano je da su roditelji prenositelji patoloških mutacija što je bila osnova za genetsko savjetovanje i prenatalnu dijagnostiku koja je provedena u nekoliko obitelji. Kod ispitanika P5 s patogenom varijantom m.14487T>C gena *MT-ND6*, genskom analizom je dokazano da je majka asimptomatski prenositelj mutacije nakon čega je testiran i mlađi brat ispitanika kojemu je u dobi od 6 mjeseci dokazana ista patogene varijanta u homoplazmiji. Prije same potvrde dijagnoze u dojenčeta se zbog fluktuirajućeg tonusa mišića započela provoditi neurorazvojna gimnastika, a pri pregledu u dobi od 6 mjeseci nije imao značajnijih odstupanja u statusu. S obzirom na veliki rizik od razvoja LS-a preporučeno je "mitohondrijski koktel" i daljnje praćenje. U još jednoj obitelji je nakon potvrde dijagnoze u indeksnog pacijenta (ispitanica P8 s homozigotnom patogenom varijantom gena *SQOR*) potvrđeno da starije dijete ima isti genotip, ali je u asimptomatskoj/presimptomatskoj fazi, zbog čega je dogovoreno liječenje i praćenje.

4.6. Tijek bolesti, liječenje i ishod ispitanika

Sedam (38,9 %) ispitanika je zbog respiratorne insuficijencije moralo biti na kontinuiranoj mehaničkoj ventilaciji. Od toga su tri bila na trajnoj strojnoj ventilaciji, a četvero su uspješno odvojeni od ventilatora nakon traheostomije. 14 (77,8 %) ispitanika imalo je problema s gutanjem ili se otežano hranilo. Sedmorom (38,9 %) se hranilo putem nazogastrične sonde, četiri (22,2 %) putem perkutane endoskopske gastrostomije, a tri (16,7 %) pacijenta su se hranila peroralno, ali samo kašastom hranom.

Svi ispitanici imali su određene motoričke poteškoće. 15 ispitanika (83,3 %) bilo je slabo pokretno ili potpuno nepokretno, a tri (16,7 %) ispitanika imali su određene poteškoće pri samostalnom kretanju.

17 ispitanika (94,4 %) imalo je intelektualne poteškoće ili usporen govorno-jezični razvoj, koji su varirali od blago usporenog razvoja ekspresivnog govora do potpune psihomotoričke retardacije i encefalopatije bez kontakta s okolinom.

Pacijentima je po postavljanju dijagnoze preporučena terapija "mitohondrijskim koktelom" koja je u različitim kombinacijama uključivala biotin, tiamin, riboflavin, vitamin C i koenzim Q₁₀. Sedam ispitanika je dobivalo antiepileptičku terapiju, pet zbog epilepsije i dvoje zbog poremećaja pokreta. Dvoje ispitanika je liječeno baklofenom zbog hipertonusa. Ovisno o kontrolnim nalazima ispitanici su u terapiji dobivali peroralne pripravke kolekalciferola i željeza. U jedne ispitanice je dokazana smanjena sekrecija hormona rasta pa je liječena hormonom rasta (P12).

Tjelesna težina, visina i indeks tjelesne mase (ITM) dostupni su za 15 ispitanika, a analizirani su podaci prikupljeni pri zadnjoj kontroli. Zaostajanje u somatskom razvoju (Z vrijednost za tjelesnu masu i/ili tjelesnu visinu) imalo je 7/15 (46,7 %) ispitanika (Z vrijednost <-2 prema *Centre for Disease control (CDC) Medscape calculator*) (71,72). Pri tome je najveći zaostatak u rastu zabilježen kod pacijentice koja ima Z vrijednost -5,41 (P12), a najveći zaostatak u tjelesnoj masi kod pacijentice koja ima Z vrijednost -5,81 (P11). Indeks tjelesne mase računao se prema kalkulatoru za djecu i odrasle, *CDC calculator* (73). Detaljan pregled tjelesne visine, mase i ITM-a prikazan je u Tablici 5.

Tablica 5. Pregled visine, tjelesne mase i ITM-a ispitanika. Podebljane su vrijednosti koje odstupaju više od dvije standardne devijacije za dob i spol. Oznaka ispitanika odgovara individualnoj oznaci pojedinog ispitanika prema Tablici 1, g - godine, mj - mjeseci.

Oznaka ispitanika	Dob pri zadnjem mjeranju	Visina u cm (Z vrijednost visine)	Tjelesna masa u kg (Z vrijednost)	ITM u kg/m ² (Z vrijednost)
P1	14 mj	70 (-0,26)	7,6 (-0,9)	15,5 (-1,02)
P2	3 g	92 (-0,87)	14 (-0,08)	16,5 (0,63)
P3	11 g i 3 mj	145 (-0,34)	34 (-0,63)	16,2 (-0,63)
P4	6 g i 6 mj	108 (-2,48)	15,5 (-2,82)	13,3 (-1,85)
P5	2 g i 4 mj	89,5 (-0,41)	11,9 (-0,74)	14,9 (-0,81)
P8	3 g i 6 mj	101 (0,3)	15,9 (0,29)	15,6 (0,3)
P10	15 g	151 (-2,10)	34 (-3,62)	14,9 (-2,71)
P11	4 g i 3 mj	83 (-4,96)	8,8 (-5,81)	12,8 (-2,11)
P12	3 g i 6 mj	77 (-5,41)	8,2 (-5,34)	13,8 (-1,27)
P13	6 g i 6 mj	-	17,4 (-1,85)	-
P14	7 g	109 (-2,87)	15 (-4,11)	12,6 (-2,54)
P15	8 g i 6 mj	132 (-0,22)	28 (-0,17)	16,1 (-0,06)
P16	4 g i 10 mj	108 (-0,36)	17,5 (-0,37)	15 (-0,21)
P17	13 g	-	20 (-5,76)	-
P18	10 g	126 (-2,32)	32,2 (-0,28)	20,3 (1,20)

U trenutku pisanja rada u Zavodu se prati 11 ispitanika, a dvoje ispitanika se nastavilo pratiti u matičnim ustanovama. Pet ispitanika (27,8 %) je preminulo od komplikacija osnovne bolesti. Od njih pet, četvero je kliničku sliku mitohondrijske bolesti razvilo u dojenačkoj dobi. Najmlađi pacijent koji je preminuo imao je 14 mjeseci, a najstariji 16 godina. Medijan dobi kada je nastupio smrtni ishod u preminulih ispitanika je 3,5 godine.

5. Rasprava

U radu smo prikazali obilježja 18 ispitanika s LS-om koji su liječeni u Zavodu za medicinsku genetiku i bolesti metabolizma tijekom 11 godina. Omjer muških i ženskih ispitanika bio je 1:1,6. Većina je encefalopatsku krizu doživjela u dobi između 6 mjeseci i 2 godine (12/18, 66,7 %), s rasponom dobi od 2 mjeseca do 7,5 godine. Navedeno je u skladu s literaturnim podacima prema kojima se dijagnoza LS-a obično postavi u dobi do 2 godine i često završi smrću do 3. godine (3,4).

U manjeg je broja naših ispitanika dijagnoza mitohondrijske bolesti bila postavljena prije razvoja subakutne nekrotizirajuće encefalopatije. Pacijenti koji imaju atipičan tijek encefalopatije ili postavljenu dijagnozu određenog mitohondrijskog sindroma prije razvoja subakutne encefalopatske krize s tipičnim neuroslikovnim obilježjima se u literaturi nazivaju *Leigh-like* (3). U ovom radu nismo posebno odvajali ispitanike koji su imali tipičnu kliničku sliku LS-a i one sa *Leigh-like* encefalopatijom te su svi prikupljeni podaci o pacijentima skupno analizirani. Primjer tipične kliničke slike LS-a je ispitanik P5 koji je bio u cijelosti urednog razvoja do dobi od 15 mjeseci kada je u tijeku febrilne virusne infekcije postao malaksao, ataktičan i razvio hemiparezu te karakteristične neuroslikovne promjene (Slika 13). Drugi primjer tipičnog LS-a je ispitanica sa težim kliničkim tijekom (P4) koja je od dojenačke dobi imala blaže odstupanje u psihomotoričkom razvoju da bi u dobi od 14 mjeseci tijekom virusne respiratorne infekcije razvila akutnu encefalopatiju sa zatajenjem disanja zbog čega joj je postavljena traheostoma, a kao posljedicu encefalopatske krize ima ireverzibilna neuromotorička oštećenja i samostalno je nepokretna.

Kao primjer *Leigh-like* encefalopatije može se izdvojiti tijek ispitanice P2 koja je imala znakove bolesti od rođenja i postavljena joj je dijagnoza mitohondrijske bolesti zbog mutacija gena *FBXL4*, a koja je imala sporo progresivni neurodegenerativni tijek s povremenim epizodama nemira i neutješnog plača te s postupnim razvojem lezija bazalnih ganglija bez klinički jasne akutne/subakutne encefalopatske krize (Slika 14). Drugi primjer *Leigh-like* encefalopatije je pacijent kojemu je postavljena dijagnoza sindroma Kearns-Sayre u dobi od 4,5 godine na temelju tipičnih kliničkih obilježja i genskom analizom (nađena je delecija mtDNA), a koji je u dobi od 7,5 godina razvio subakutnu nekrotizirajuću encefalopatiju.

Što se tiče genetske podloge LS-a u ispitanika, patogenu mutaciju mtDNA imalo je 7/16 (43,8 %) ispitanika, što je više nego što se opisuje u literaturi prema kojoj patogene varijante mtDNA uzrokuju oko 20 % slučajeva LS-a (29). Odstupanje u odnosu na literaturne podatke moguće je posljedica relativno manjeg broja ispitanika, s obzirom da se radi o vrlo

rijetkom sindromu, a podaci su prikupljeni u jednom centru. Drugi mogući razlog je taj što je LS zbog patogenih varijanti nDNA, kao i sve autosomno recesivne bolesti, puno češći u zatvorenim i konsangvinim populacijama, dok je u našoj populaciji sklapanje brakova između srodnika vrlo rijetko.

Prvi simptomi i znakovi LS-a u ispitanika bili su poremećaj svijesti, epileptički napadaj, malaksalost, hipotonija, neutješan vrišteći plač, ataksija i zatajenje disanja, a najčešći provocirajući čimbenik bila je febrilna virusna infekcija (u 44,4 % ispitanika). Najčešća neurološka oštećenja, koja su samo dijelom bila reverzibilna, su: distonija ili drugi poremećaj pokreta, bulbarna pareza, hemiplegija, spastična tetraplegija i potpuna nepokretnost. Obradom je nakon postavljene dijagnoze LS-a u značajnog broja ispitanika nađeno oštećenje vida i sluha te hipertrofična kardiomiopatija (Slika 8), što se podudara s rezultatima drugih studija (29). Naši rezultati potvrđuju da se u svih pacijenata s LS-om, iako dominiraju neurološki simptomi i zahvaćenost mozga, treba učiniti ciljana obrada drugih organa (oftalmološki, audiološki i kardiološki pregled te procjena funkcije bubrega), a po potrebi i dodatne pretrage. Pri postavljanju sumnje na LS, zahvaćenost organa koji za svoj rad trebaju dosta energije (mozak, mišići, srce, mrežnica, bubrežni tubuli, i sl.) dodatno će usmjeriti prema dijagnozi mitohondrijske bolesti, ali i omogućiti da se pacijentu pravovremeno osiguraju potrebni terapijski postupci te smanje komplikacije.

U slučaju dominantnih neuroloških simptoma, neuroslikovna obrada mozga često je jedna od prvih pretraga koja se učini, a upravo je neuroslikovni nalaz ključan za postavljanje dijagnoze, što je bio slučaj i u naših ispitanika. U skladu s literaturnim podacima prema kojima je zahvaćenost strijatuma karakteristična za LS, najčešća distribucija lezija na neuroslikovnom prikazu u ispitanika bile su bilateralne promjene u području putamena i globusa palidusa (37). Kada se analizira zahvaćenost ostalih struktura, 38,9 % ispitanika je imalo promjene u području mezencefalona, 22,2 % u području talamusa, 72,2 % u području supratentorijske bijele tvari, 33,3 % u području ponsa i produžene moždine te 55,6 % u području malog mozga. Prema studiji Lee i sur. u kojoj su opisane neuroslikovne promjene 14 pacijenata, distribucija lezija bila je u području mezencefalona u 38 % ispitanika, talamusa u 21 %, bijele tvari u 13 % te ponsa, produžene moždine i malog mozga u po 8 % ispitanika (74). Pri usporedbi naših rezultata s podacima iz navedene studije, uočava se značajna razlika u zahvaćenosti bijele tvari velikog mozga, koja je opisana u preko polovine naših ispitanika. Jedan od mogućih razloga je različita definicija lezija bijele tvari. U ovom su radu pri analizi podataka pod pojmom „supratentorijske promjene bijele tvari“ uvrštene sve promjene opisane od strane neuroradiologa, uključujući promjene intenziteta bijele tvari, atrofiju i redukciju volumena. Prema talijanskoj studiji iz 2021. godine u koju je uključeno čak 122 ispitanika s LS-om, lezije bijele tvari su opisane u 27,9 % ispitanika (75). Navedena

studija je kao i naša bila retrospektivna, a uključila je podatke iz sličnog vremenskog perioda (2010. - 2019.) kao i ovo istraživanje pa je moguće da se uz bolju rezoluciju modernih MR uređaja lakše detektiraju promjene u bijeloj tvari.

Koncentracija laktata bila je povišena kod 81,3 % ispitanika u krvi i 84,6 % ispitanika u cerebrospinalnoj tekućini, što je u skladu s literaturom (29,75). Iako je analiza laktata široko dostupna pretraga i osnovni biokemijski nalaz koji treba učiniti u pacijenata sa sumnjom na mitohondrijsku bolest, kao što se vidi iz rezultata ove studije, koncentracija laktata u krvi pacijenata s LS-om može biti uredna (Slika 9). S druge strane, laktat u krvi može biti lažno povišen kao posljedica mišićnog rada, korištenja poveske pri vađenju krvi i posljedičnih anaerobnih uvjeta ili načina uzorkovanja krvi (za pouzdane rezultate krv treba izvaditi na ledenu perklornu kiselinu kako bi se deproteinizirala i zaustavila anaerobna glikoliza u epruveti). Također, laktat je sekundarno povišen u nekim kliničkim stanjima kao što su sepsa, lošija perfuzija tkiva uslijed srčane dekompenzacije ili zatajenje jetre. U tim je okolnostima pouzdanija analiza laktata iz cerebrospinalne tekućine. Dvoje ispitanika uključenih u ovu studiju koji su imali uredne koncentracije laktata u krvi imali su povišen laktat u cerebrospinalnoj tekućini (Slika 10). Dodatne pretrage koje se često izvode u obradi mitohondriopatija, a mogu biti od velike koristi u dijagnostici, su analiza alanina u plazmi i cerebrospinalnoj tekućini (dobiju se u okviru analize aminokiselina) i nalaz organskih kiselina u urinu. U skupini ispitanika za koje su bili dostupni podaci o rezultatima spomenutih analiza, 46,7 % imalo je povišen alanin u plazmi, 38,5 % povišen alanin u cerebrospinalnoj tekućini, a patološki nalaz organskih kiselina u urinu 62,5 % ispitanika. Rezultati spomenutih pretraga, iako vrlo korisni u dijagnostici LS-a, mogu biti u cijelosti uredni, kao što je slučaj s ispitanicom P17 u koje su koncentracije laktata u krvi i alanina u plazmi te nalaz organskih kiselina u urinu bili uredni (lumbalna punkcija nije učinjena). Zaključujemo da su ovi biokemijski nalazi nepotpuno pouzdani zbog čega LS, ali i drugi mitohondrijski poremećaji, predstavljaju dijagnostički izazov. Pri sumnji na LS na temelju kliničko-radioloških karakteristika treba učiniti gensku analizu bez obzira na neupadljive rezultate metaboličke obrade. Preporuka je da se pri dijagnosticiranju mitohondrijskih bolesti, ali i drugih nasljednih poremećaja metabolizma, uvijek kritički pristupi uzevši u obzir sve elemente osobne i obiteljske anamneze, kliničkog statusa, tijeka bolesti i rezultata svih učinjenih pretraga (76).

Svi ispitanici uključeni u ovu studiju imali su trajne neurološke posljedice nakon subakutne encefalopatije. Najizraženija su bila motorička oštećenja koja su varirala od blage hemipareze bez značajnijeg ometanja pokretljivosti (P5) do potpune nepokretnosti (P17), pri čemu je čak 83,3 % ispitanika bilo slabije pokretno ili potpuno nepokretno. Čak 94,4 % ispitanika je imalo određene intelektualne poteškoće ili poteškoće govora, a potonjima su uz

kašnjenje u razvoju govora zasigurno pridonijela i oštećenja ekspresivnog govora zbog oštećenja orofaringealne motorike.

72,2 % ispitanika imalo je kašnjenje u psihomotoričkom razvoju i usvajanju posturalnih reakcija, 27,8 % epilepsiju, a 22,2 % slabost i malaksalost. Od 7 (38,9 %) ispitanika koji su imali zatajenje disanja i bili strojno ventilirani, četvero je odvojeno od ventilatora no i dalje je imalo trahealnu kanilu zbog oslabljene dišne funkcije. Slična iskustva o kroničnim komplikacijama LS-a objavljena su u studiji Changa i sur. prema kojoj je 57 % bolesnika pokazivalo jasno psihomotoričko zaostajanje, 42 % imalo je poremećaje pokreta, 33 % epilepsiju, 27 % opću slabost, a 34 % respiratornu disfunkciju (77). Od ostalih češćih komplikacija drugih organskih sustava, 50 % ispitanika uključenih u ovu studiju imalo je oštećenje vida, a po 27,8 % kardiološke probleme i oštećenje sluha. U skladu s ovim rezultatima su i iskustva publicirana u literaturi, prema kojima su oko i srce, uz središnji živčani i neuro-mišićni sustav, najčešće zahvaćeni organi u LS-u (74). Dodatno obilježje LS-a je zaostajanje u somatskom razvoju koje je u našoj skupini imalo 7/15 (46,7 %) ispitanika. Slabom somatskom razvoju su, uz manjak energije uslijed osnovne bolesti (intrinzički), moguće pridonijele i poteškoće s hranjenjem koje je imalo 77,8 % ispitanika. Zbog toga je 61,1 % ispitanika u nekoj fazi svoje bolesti trajno hranjeno putem nazogastrične sonde ili gastrostome. Dvoje od sedam ispitanika sa somatskim zaostajanjem je imalo dokazan poremećaj motiliteta probavne cijevi.

LS je progresivna neurodegenerativna bolest bez etiološke terapije i s visokom smrtnosti. U literaturi se opisuje da polovina bolesnika umire do treće godine života, a lošije preživljenje imaju pacijenti s razvojem encefalopatije u ranoj dojenačkoj dobi (3). Od ispitanika uključenih u ovo istraživanje, petero (27,8 %) je preminulo, svi u kroničnoj fazi i od komplikacija osnovne bolesti. Četiri od pet ispitanika sa smrtnim ishodom je znakove bolesti razvilo u dojenačkoj dobi. Medijan dobi kada je nastupio smrtni ishod je 3,5 godine. U studiji Adrissone i sur. u kojoj je od 108 pacijenata s poznatim ishodom 44 preminulo, 42 od tih 44 je kliničku sliku razvilo u prvoj godini života (75). Navedeno upućuje da u pacijenata s ranom prezentacijom bolesti možemo očekivati teži klinički tijek i lošiji ishod.

Iako etiološka terapija još nije dostupna, rana dijagnostika LS-a i prepoznavanje svih komplikacija te ciljano simptomatsko i suportivno liječenje izuzetno su važni za preživljenje pacijenata u akutnoj fazi bolesti, dok u kroničnoj fazi mogu značajno utjecati na kvalitetu života pacijenata i smanjenje komplikacija. Postavljanje točne dijagnoze genskom analizom je vrlo važno s obzirom da je LS "multigenska" bolest. Poznavanjem molekularne osnove može se predvidjeti razvoj komplikacija karakterističnih za pojedini tip bolesti, npr. razvoj kardiomiopatije u pacijenata s mutacijama gena *SCO2* (primjer ispitanika P1 koji je razvio

opstruktivnu kardiomiopatiju s rekurentnim perikardijalnim izljevima). Također je važno učiniti gensko testiranje članova obitelji koji su pod rizikom da imaju istu bolest s ciljem da se spriječi razvoj encefalopatske krize izbjegavanjem provocirajućih čimbenika ili da se rano prepozna razvoj encefalopatije pa se uz rano i adekvatno zbrinjavanje smanje neurološka oštećenja (primjer brata ispitanika P5 s mutacijom mtDNA u kojeg je ista mutacija otkrivena u homoplazmiji i tako je genetski potvrđena bolest prije razvoja simptoma). Dodatno, poznavanje genske osnove ključno je za genetsko savjetovanje obitelji i prenatalnu dijagnostiku, kako bi se izbjegla ponovna pojava ove teške neurodegenerativne bolesti u obitelji.

6. Zaključak

Rezultati prikazani u ovom radu potvrđuju da je LS teška neurodegenerativna bolest rane dječje dobi s teškim neurološkim posljedicama i visokom smrtnosti. Često razvoju encefalopatske krize prethode akutne virusne infekcije i druga stanja s povećanom potrebom za energijom koju pacijenti s poremećajem u radu mitohondrija ne mogu stvoriti u svojim stanicama. U tim situacijama najčešće stradaju bazalni gangliji i druge strukture duboke sive tvari mozga zbog čega bolesnici uz akutne neurološke simptome praćene krizom svijesti ili poremećajem disanja često imaju poremećaje pokreta, od kojih je najčešća distonija. Uz opisani klinički tijek, najčešće na dijagnozu LS-a upućuju simetrične lezije duboke sive tvari mozga od kojih je najčešće zahvaćen strijatum. Iako nisu patognomonične, opisane neuroslikovne promjene su karakteristično obilježje LS-a. Karakteristična biokemijska obilježja su povišene koncentracije laktata u krvi i cerebrospinalnoj tekućini, ali nisu prisutne u svih pacijenata niti u svim okolnostima. Stoga su ove i druge specifične biokemijske pretrage samo jedan od alata za pomoć u dijagnostici, a uredni nalazi ne isključuju dijagnozu LS-a. Za definiranje etiologije LS-a nužno je učiniti gensku analizu, iako se dijagnoza može postaviti i bez da se dokaže uzročni gen. Poznavanje genotipa je nužno radi genetskog savjetovanja obitelji o rizicima za pojavu bolesti u potomstvu i mogućnostima prenatalne dijagnostike, ali i radi otkrivanja članova obitelji koji su u presimptomatskoj fazi (potonje je češće slučaj u obiteljima s mutacijama mtDNA, ovisno o heteroplazmiji). Terapija je suportivna i simptomatska, a unatoč brojnim istraživanjima s ciljem pronalaska specifične farmakološke terapije, palijativna terapija je i dalje okosnica skrbi o pacijentima s LS-om.

7. Zahvale

Zahvaljujem mentorici, dr. sc. Danijeli Petković Ramadža, dr. med. na savjetima i velikoj pomoći tijekom pisanja rada.

Veliko hvala obitelji i prijateljima na svoj dobivenoj podršci i ljubavi tijekom ovih šest godina studija.

8. Literatura

1. Leigh D. Subacute necrotizing encephalomyelopathy in an infant. *J Neurol Neurosurg Psychiatry*. 1951 Aug;14(3):216–21.
2. Lake NJ, Compton AG, Rahman S, Thorburn DR. Leigh syndrome: One disorder, more than 75 monogenic causes. *Ann Neurol*. 2016 Feb;79(2):190–203.
3. Rahman S, Blok RB, Dahl HH, Danks DM, Kirby DM, Chow CW i sur. Leigh syndrome: clinical features and biochemical and DNA abnormalities. *Ann Neurol*. 1996 Mar;39(3):343–51.
4. Lake NJ, Bird MJ, Isohanni P, Paetau A. Leigh syndrome: neuropathology and pathogenesis. *J Neuropathol Exp Neurol*. 2015 Jun;74(6):482–92.
5. Zsurka G, Kunz WS. Mitochondrial dysfunction and seizures: the neuronal energy crisis. *Lancet Neurol*. 2015 Sep;14(9):956–66.
6. Baertling F, Rodenburg RJ, Schaper J, Smeitink JA, Koopman WJH, Mayatepek E i sur. A guide to diagnosis and treatment of Leigh syndrome. *J Neurol Neurosurg Psychiatry*. 2014 Mar;85(3):257–65.
7. Rodenburg RJ. Mitochondrial complex I-linked disease. *Biochim Biophys Acta*. 2016 Jul;1857(7):938–45.
8. Lightowlers RN, Taylor RW, Turnbull DM. Mutations causing mitochondrial disease: What is new and what challenges remain? *Science*. 2015 Sep 25;349(6255):1494–9.
9. Finsterer J. Leigh and Leigh-like syndrome in children and adults. *Pediatr Neurol*. 2008 Oct;39(4):223–35.
10. Thorburn DR, Rahman J, Rahman S. Mitochondrial DNA-Associated Leigh Syndrome and NARP. U: Adam MP, Mirzaa GM, Pagon RA,ur. *GeneReviews® [Internet]*. Seattle (WA): University of Washington, Seattle; 1993-2023. (Pristupljeno 8.4.2023). Dostupno na: <https://www.ncbi.nlm.nih.gov/books/NBK1173/>
11. Kollberg G, Moslemi AR, Darin N, Nennesmo I, Bjarnadottir I, Uvebrant P i sur. POLG1 mutations associated with progressive encephalopathy in childhood. *J Neuropathol Exp Neurol*. 2006 Aug;65(8):758–68.
12. Mishra P, Chan DC. Mitochondrial dynamics and inheritance during cell division,

- development and disease. *Nat Rev Mol Cell Biol.* 2014 Oct;15(10):634–46.
13. Nicholls TJ, Gustafsson CM. Separating and Segregating the Human Mitochondrial Genome. *Trends Biochem Sci.* 2018 Nov;43(11):869–81.
 14. Yan C, Duanmu X, Zeng L, Liu B, Song Z. Mitochondrial DNA: Distribution, Mutations, and Elimination. *Cells* [Internet]. (Pristupljeno 8.4.2023). Dostupno na: <http://dx.doi.org/10.3390/cells8040379>
 15. Sbisà E, Tanzariello F, Reyes A, Pesole G, Saccone C. Mammalian mitochondrial D-loop region structural analysis: identification of new conserved sequences and their functional and evolutionary implications. *Gene.* 1997 Dec 31;205(1-2):125–40.
 16. Govers LP, Toka HR, Hariri A, Walsh SB, Bockenbauer D. Mitochondrial DNA mutations in renal disease: an overview. *Pediatr Nephrol.* 2021 Jan;36(1):9–17.
 17. Stewart JB, Chinnery PF. The dynamics of mitochondrial DNA heteroplasmy: implications for human health and disease. *Nat Rev Genet.* 2015 Sep;16(9):530–42.
 18. Stefano GB, Bjenning C, Wang F, Wang N, Kream RM. Mitochondrial Heteroplasmy. *Adv Exp Med Biol.* 2017;982:577–94.
 19. Weraarpachai W, Antonicka H, Sasarman F, Seeger J, Schrank B, Kolesar JE i sur. Mutation in TACO1, encoding a translational activator of COX I, results in cytochrome c oxidase deficiency and late-onset Leigh syndrome. *Nat Genet.* 2009 Jul;41(7):833–7.
 20. Lax NZ, Gnanapavan S, Dowson SJ. Early-onset cataracts, spastic paraparesis, and ataxia caused by a novel mitochondrial tRNAGlu (MT-TE) gene mutation causing severe complex I deficiency: a clinical, molecular, and neuropathologic study [Internet]. 2013; (Pristupljeno 25.4.2023). Dostupno na: <https://academic.oup.com/jnen/article-abstract/72/2/164/2917576>
 21. Protasoni M, Zeviani M. Mitochondrial Structure and Bioenergetics in Normal and Disease Conditions. *Int J Mol Sci* [Internet]. 2021 Jan 8;22(2). (Pristupljeno 25.4.2023). Dostupno na: <http://dx.doi.org/10.3390/ijms22020586>
 22. Murphy MP. How mitochondria produce reactive oxygen species. *Biochem J.* 2009 Jan 1;417(1):1–13.
 23. Pozzan T, Rizzuto R. The renaissance of mitochondrial calcium transport. *Eur J Biochem.* 2000 Sep;267(17):5269–73.

24. Elmore S. Apoptosis: a review of programmed cell death. *Toxicol Pathol.* 2007 Jun;35(4):495–516.
25. Chinnery PF, Hudson G. Mitochondrial genetics. *Br Med Bull.* 2013 May 22;106(1):135–59.
26. Yang YL, Sun F, Zhang Y, Qian N, Yuan Y, Wang ZX i sur. Clinical and laboratory survey of 65 Chinese patients with Leigh syndrome. *Chin Med J .* 2006 Mar 5;119(5):373–7.
27. Pierson TM, Yuan H, Marsh ED, Fuentes-Fajardo K, Adams DR, Markello T i sur. GRIN2A mutation and early-onset epileptic encephalopathy: personalized therapy with memantine. *Ann Clin Transl Neurol.* 2014 Mar;1(3):190–8.
28. Distelmaier F, Koopman WJH, van den Heuvel LP, Rodenburg RJ, Mayatepek E, Willems PHGM i sur. Mitochondrial complex I deficiency: from organelle dysfunction to clinical disease. *Brain.* 2009 Apr;132:833–42.
29. Munnich A, Rustin P. Clinical spectrum and diagnosis of mitochondrial disorders. *Am J Med Genet.* 2001 Spring;106(1):4–17.
30. Parikh S, Goldstein A, Koenig MK, Scaglia F, Enns GM, Saneto R i sur. Diagnosis and management of mitochondrial disease: a consensus statement from the Mitochondrial Medicine Society. *Genet Med.* 2015 Sep;17(9):689–701.
31. López LC, Schuelke M, Quinzii CM, Kanki T, Rodenburg RJT, Naini A i sur. Leigh syndrome with nephropathy and CoQ10 deficiency due to decaprenyl diphosphate synthase subunit 2 (PDSS2) mutations. *Am J Hum Genet.* 2006 Dec;79(6):1125–9.
32. Fontes-Oliveira CC, Steinz M, Schneiderat P, Mulder H, Durbeej M. Bioenergetic Impairment in Congenital Muscular Dystrophy Type 1A and Leigh Syndrome Muscle Cells. *Sci Rep.* 2017 Apr 3;7:45272.
33. Ostergaard E, Hansen FJ, Sorensen N, Duno M, Vissing J, Larsen PL i sur. Mitochondrial encephalomyopathy with elevated methylmalonic acid is caused by SUCLA2 mutations. *Brain.* 2007 Mar;130:853–61.
34. Chinnery PF, Elliott C, Green GR, Rees A, Coulthard A, Turnbull DM i sur. The spectrum of hearing loss due to mitochondrial DNA defects. *Brain.* 2000 Jan;123 (Pt 1):82–92.
35. Zeviani M, Carelli V. Mitochondrial Retinopathies. *Int J Mol Sci [Internet].* 2021 Dec 25;23(1). (Pristupljeno 25.4.2023). Dostupno na: <http://dx.doi.org/10.3390/ijms23010210>

36. Ruhoy IS, Saneto RP. The genetics of Leigh syndrome and its implications for clinical practice and risk management. *Appl Clin Genet*. 2014 Nov 13;7:221–34.
37. Alves CAPF, Teixeira SR, Martin-Saavedra JS, Guimarães Gonçalves F, Lo Russo F, Muraresku C i sur. Pediatric Leigh Syndrome: Neuroimaging Features and Genetic Correlations. *Ann Neurol*. 2020 Aug;88(2):218–32.
38. Bonfante E, Koenig MK, Adejumo RB, Perinjelil V, Riascos RF. The neuroimaging of Leigh syndrome: case series and review of the literature. *Pediatr Radiol*. 2016 Apr;46(4):443–51.
39. Battistella G, Najdenovska E, Maeder P, Ghazaleh N, Daducci A, Thiran JP i sur. Robust thalamic nuclei segmentation method based on local diffusion magnetic resonance properties. *Brain Struct Funct*. 2017 Jul;222(5):2203–16.
40. Cavanagh JB, Harding BN. Pathogenic factors underlying the lesions in Leigh's disease. Tissue responses to cellular energy deprivation and their clinico-pathological consequences. *Brain*. 1994 Dec;117 (Pt 6):1357–76.
41. Debray FG, Lambert M, Allard P, Mitchell GA. Low citrulline in Leigh disease: still a biomarker of maternally inherited Leigh syndrome. *J Child Neurol*. 2010 Aug;25(8):1000–2.
42. Hinojosa JC, Bhai S. Diagnostic Testing in Suspected Primary Mitochondrial Myopathy. *Muscles*. 2023 Feb 20;2(1):75–85.
43. McAfee JL, Warren CB, Prayson RA. Ultrastructural examination of skin biopsies may assist in diagnosing mitochondrial cytopathy when muscle biopsies yield negative results. *Ann Diagn Pathol*. 2017 Aug;29:41–5.
44. Labory J, Fierville M, Ait-El-Mkadem S, Bannwarth S, Paquis-Flucklinger V, Bottini S. Multi-Omics Approaches to Improve Mitochondrial Disease Diagnosis: Challenges, Advances, and Perspectives. *Front Mol Biosci*. 2020 Nov 2;7:590842.
45. Kumakura A, Asada J, Okumura R, Fujisawa I, Hata D. Diffusion-weighted imaging in preclinical Leigh syndrome. *Pediatr Neurol*. 2009 Oct;41(4):309–11.
46. Nardin RA, Johns DR. Mitochondrial dysfunction and neuromuscular disease. *Muscle Nerve*. 2001 Feb;24(2):170–91.
47. Horvath R, Medina J, Reilly MM, Shy ME, Zuchner S. Peripheral neuropathy in

- mitochondrial disease. *Handb Clin Neurol*. 2023;194:99–116.
48. Duran J, Martinez A, Adler E. Cardiovascular Manifestations of Mitochondrial Disease. *Biology* [Internet]. 2019 May 11;8(2). (Pristupljeno 26.4.2023). Dostupno na: <http://dx.doi.org/10.3390/biology8020034>
 49. Bates MGD, Bourke JP, Giordano C, d'Amati G, Turnbull DM, Taylor RW. Cardiac involvement in mitochondrial DNA disease: clinical spectrum, diagnosis, and management. *Eur Heart J*. 2012 Dec;33(24):3023–33.
 50. Han J, Lee YM, Kim SM, Han SY, Lee JB, Han SH. Ophthalmological manifestations in patients with Leigh syndrome. *Br J Ophthalmol*. 2015 Apr;99(4):528–35.
 51. Morava E, Steuerwald U, Carozzo R, Kluijtmans LAJ, Joensen F, Santer R i sur. Dystonia and deafness due to SUCLA2 defect; Clinical course and biochemical markers in 16 children. *Mitochondrion*. 2009 Nov;9(6):438–42.
 52. Nelen M, Veltman JA. Genome and exome sequencing in the clinic: unbiased genomic approaches with a high diagnostic yield. *Pharmacogenomics*. 2012 Apr;13(5):511–4.
 53. Stenton SL, Prokisch H. Genetics of mitochondrial diseases: Identifying mutations to help diagnosis. *EBioMedicine*. 2020 Jun;56:102784.
 54. Thorburn DR, Dahl HH. Mitochondrial disorders: genetics, counseling, prenatal diagnosis and reproductive options. *Am J Med Genet*. 2001 Spring;106(1):102–14.
 55. White SL, Collins VR, Wolfe R, Cleary MA, Shanske S, DiMauro S i sur. Genetic counseling and prenatal diagnosis for the mitochondrial DNA mutations at nucleotide 8993. *Am J Hum Genet*. 1999 Aug;65(2):474–82.
 56. Farnezi HCM, Goulart ACX, Santos AD, Ramos MG, Penna MLF. Three-parent babies: Mitochondrial replacement therapies. *JBRA Assist Reprod*. 2020 May 1;24(2):189–96.
 57. Hirano M, Emmanuele V, Quinzii CM. Emerging therapies for mitochondrial diseases. *Essays Biochem*. 2018 Jul 20;62(3):467–81.
 58. Morava E, Rodenburg R, van Essen HZ, De Vries M, Smeitink J. Dietary intervention and oxidative phosphorylation capacity. *J Inherit Metab Dis*. 2006 Aug;29(4):589.
 59. Zweers H, van Wegberg AMJ, Janssen MCH, Wortmann SB. Ketogenic diet for mitochondrial disease: a systematic review on efficacy and safety. *Orphanet J Rare Dis*. 2021 Jul 3;16(1):295.

60. Kang HC, Lee YM, Kim HD, Lee JS, Slama A. Safe and effective use of the ketogenic diet in children with epilepsy and mitochondrial respiratory chain complex defects. *Epilepsia*. 2007 Jan;48(1):82–8.
61. Lee IC, Chiang KL. Clinical Diagnosis and Treatment of Leigh Syndrome Based on SURF1: Genotype and Phenotype. *Antioxidants (Basel)* [Internet]. 2021 Dec 5;10(12). (Pristupljeno 1.5.2023). Dostupno na: <http://dx.doi.org/10.3390/antiox10121950>
62. Enns GM, Kinsman SL, Perlman SL, Spicer KM, Abdenur JE, Cohen BH i sur. Initial experience in the treatment of inherited mitochondrial disease with EPI-743. *Mol Genet Metab*. 2012 Jan;105(1):91–102.
63. Haginoya K, Miyabayashi S, Kikuchi M, Kojima A, Yamamoto K, Omura K i sur. Efficacy of idebenone for respiratory failure in a patient with Leigh syndrome: a long-term follow-up study. *J Neurol Sci*. 2009 Mar 15;278(1-2):112–4.
64. Tiet MY, Lin Z, Gao F, Jennings MJ, Horvath R. Targeted Therapies for Leigh Syndrome: Systematic Review and Steps Towards a “Treatabome.” *J Neuromuscul Dis*. 2021;8(6):885–97.
65. Rahman S. Mitochondrial disease and epilepsy. *Dev Med Child Neurol*. 2012 May;54(5):397–406.
66. Bindoff LA, Engelsen BA. Mitochondrial diseases and epilepsy. *Epilepsia*. 2012 Sep;53 Suppl 4:92–7.
67. Lopriore P, Gomes F, Montano V, Siciliano G, Mancuso M. Mitochondrial Epilepsy, a Challenge for Neurologists. *Int J Mol Sci* [Internet]. 2022 Oct 30;23(21). (Pristupljeno 1.5.2023). Dostupno na: <http://dx.doi.org/10.3390/ijms232113216>
68. Wesół-Kucharska D, Rokicki D, Jezela-Stanek A. Epilepsy in Mitochondrial Diseases—Current State of Knowledge on Aetiology and Treatment. *Children*. 2021 Jun 22;8(7):532.
69. Primiano G, Vollono C, Dono F, Servidei S. Drug-resistant epilepsy in MELAS: safety and potential efficacy of lacosamide. *Epilepsy Res*. 2018 Jan;139:135–6.
70. Parikh S, Goldstein A, Karaa A, Koenig MK, Anselm I, Brunel-Guitton C i sur. Patient care standards for primary mitochondrial disease: a consensus statement from the Mitochondrial Medicine Society. *Genet Med* [Internet]. 2017 Dec;19(12). (Pristupljeno 1.7.2023.) Dostupno na: <http://dx.doi.org/10.1038/gim.2017.107>

71. CDC Height for Age Percentiles for Girls (2 - 20 years). (Pristupljeno 7.9.2023.)
Dostupno na:
<https://reference.medscape.com/calculator/655/cdc-height-for-age-percentiles-for-girls-2-20-years>
72. CDC Height for Age Percentiles for Boys (2 - 20 years). (Pristupljeno 7.9.2023.)
Dostupno na:
<https://reference.medscape.com/calculator/653/cdc-height-for-age-percentiles-for-boys-2-20-years>
73. CDC. What Is My BMI? Centers for Disease Control and Prevention 2022. (Pristupljeno 7.9.2023.) Dostupno na:
https://www.cdc.gov/healthyweight/assessing/bmi/adult_bmi/english_bmi_calculator/bmi_calculator.html
74. Lee HF, Tsai CR, Chi CS, Lee HJ, Chen CCC. Leigh syndrome: clinical and neuroimaging follow-up. *Pediatr Neurol.* 2009 Feb;40(2):88–93.
75. Ardissone A, Bruno C, Diodato D, Donati A, Ghezzi D, Lamantea E i sur. Clinical, imaging, biochemical and molecular features in Leigh syndrome: a study from the Italian network of mitochondrial diseases. *Orphanet J Rare Dis.* 2021 Oct 9;16(1):413.
76. Petković Ramadža D, Žigman T, Barić I. Kako i kome učiniti metaboličku obradu? *Paediatr Croat.* 2018;62(2):17.
77. Chang X, Wu Y, Zhou J, Meng H, Zhang W, Guo J. A meta-analysis and systematic review of Leigh syndrome: clinical manifestations, respiratory chain enzyme complex deficiency, and gene mutations. *Medicine.* 2020 Jan;99(5):e18634.

9. Životopis

Rođena sam 21. lipnja 1998. godine u Zagrebu. Nakon završenog srednjoškolskog obrazovanja u Gimnaziji Lucijana Vranjanina, 2017.godine upisujem Medicinski fakultet u Zagrebu. Za vrijeme studija stažirala sam 2021. godine u Zavodu za internu medicinu Sveučilišta Nikola Kopernik u Toruńu i 2023. godine u Zavodu za pedijatriju Sveučilišta u Reykjaviku.

Tijekom akademskog obrazovanja radila sam kao demonstrator u Zavodu za medicinsku biologiju i genetiku i u Zavodu za histologiju i embriologiju Medicinskog fakulteta u Zagrebu te u Klinici za pedijatriju KBC-a Zagreb. Također sam obavljala dužnost potpredsjednika Studentske sekcije za pedijatriju i koordinatora za ostvarivanje seksualnog i reproduktivnog zdravlja i prava u Međunarodnoj federaciji udruga studenata medicine - IFMSA.

Aktivno koristim engleski i njemački jezik.