

Kirurško liječenje endometrioze

Moric, Ivana

Master's thesis / Diplomski rad

2023

Degree Grantor / Ustanova koja je dodijelila akademski / stručni stupanj: **University of Zagreb, School of Medicine / Sveučilište u Zagrebu, Medicinski fakultet**

Permanent link / Trajna poveznica: <https://um.nsk.hr/um:nbn:hr:105:065689>

Rights / Prava: [In copyright](#)/[Zaštićeno autorskim pravom.](#)

Download date / Datum preuzimanja: **2024-07-14**



Repository / Repozitorij:

[Dr Med - University of Zagreb School of Medicine Digital Repository](#)



**SVEUČILIŠTE U ZAGREBU
MEDICINSKI FAKULTET**

Ivana Moric

Kirurško liječenje endometrioze

Diplomski rad



Zagreb, 2023.

Ovaj diplomski rad je izrađen na Klinici za ženske bolesti i porode Medicinskog fakulteta Sveučilišta u Zagrebu pod vodstvom doc.dr.sc. Mate Pavića, dr. med. i predan na ocjenu u akademskoj godini 2022./2023. Ovaj rad je lektoriran od strane Marije Golemović , mag. educ. philol. croat. et philol. angl.

POPIS I OBJAŠNJENJE KRATICA

GWAS (eng. *genome-wide association studies*)

VEGF (eng. *vascular endothelial growth factor*) - faktor rasta endotelnih stanica krvnih žila

NK-stanice (eng. *natural killer cells*) - stanice ubojice, nositelji stanične imunosti

IL- 1,6,8 – interleukini

TNF (eng. *tumor necrosis factor*) - faktor nekroze tumora

CA-125 (eng. *cancer antigen 125*) - antigen epitelnih tumora jajnika

microRNA – mikro ribonukleinska kiselina

TVUZ – transvaginalni ultrazvuk

MR – magnetska rezonanca

AFS (eng. *American fertility society*) - Američko udruženje za plodnost

ASRM (eng. *The American Society for Reproductive Medicine*) - Američko udruženje za reproduktivnu medicinu

AAGL (eng. *American Association of Gynecologic Laparoscopists*)

AFC (eng. *antral follicle count*) - broj antralnih folikula

AMH (eng. *anti-Müllerian hormone*) - anti-Müllerov hormon

IUI (eng. *intrauterine insemination*) - intrauterina inseminacija

IVF (eng. *In vitro fertilization*) - in vitro fertilizacija

ESHRE (eng. *European Society of Human Reproduction and Embriology*)

NSAID (eng. *non-steroidal anti inflammatory drugs*) - nesteroidni protuupalni lijekovi

GnRH (eng. *gonadotropin-releasing hormone*) - hormon koji otpušta gonadotropine

FSH (eng. *follicle-stimulating hormone*) - folikul-stimulirajući hormon

LH (eng. *luteinizing hormone*) - luteinizacijski hormon

MDPA - medroksi-progesteron acetat

NETA – noretindron-acetat

PSN (eng. *presacral neurectomy*) - presakralna neurektomija

LUNA (eng. *laparoscopic uterosacral nerve ablation*) - laparoskopska ablacija uterosakralnih živaca

DE (eng. *deep endometriosis*) - duboka endometrioza

SADRŽAJ:

SAŽETAK.....	
SUMMARY	
1. UVOD.....	1
2. ETIOLOGIJA	2
3. PATOGENEZA	3
4. PATOHISTOLOGIJA	5
5. KLINIČKA SLIKA	7
6. DIJAGNOZA.....	8
7. KLASIFIKACIJA	11
8. ENDOMETRIOZA I REPRODUKCIJA	14
9. LIJEČENJE.....	16
9.1 Medikamentno liječenje	16
9.2 Kirurško liječenje	19
9.2.1 Kirurško liječenje endometrioma.....	20
9.2.2 Kirurško liječenje duboke endometrioze	23
9.2.3 Presakralna neurektomija (PSN).....	25
9.2.4 Laparoscopska ablacija uterosakralnih živaca (LUNA).....	26
9.2.5 Histerektomija.....	26
9.2.6 Adneksotomija	27
9.3 Kombinirano liječenje	28
ZAKLJUČAK	29
ZAHVALE.....	30
POPIS LITERATURE	31
ŽIVOTOPIS.....	38

SAŽETAK

Kirurško liječenje endometrioze

Ivana Moric

Endometrioza je kronična ginekološka bolest koja se javlja u žena reproduktivne dobi, a glavni simptomi kojima se bolest očituje su dismenoreja, dispareunija i smetnje plodnosti. Endometrioza karakterizira prisustvo tkiva endometrija izvan maternice, a ono raste pod utjecajem estrogena. Točan mehanizam nastanka i prevalencija ove bolesti nisu poznati. Dijagnoza se postavlja uzimanjem anamneze, kliničkim pregledom i pretragama kao što su ultrazvuk i magnetska rezonanca, a zlatni standard predstavlja laparoscopska vizualizacija lezija uz patohistološku analizu. Terapijske mogućnosti uključuju medikamentno, kirurško i kombinirano liječenje, dok se neplodnost povezana s endometriozom liječi metodama potpomognute oplodnje. Kirurško liječenje dolazi u obzir u pacijentica koje ne odgovaraju na medikamentnu terapiju, koje imaju proširenu bolest i žele očuvati reproduktivnu sposobnost, a većinom se izvodi laparoscopski. Ne postoje jasne smjernice koje bi dale prednost nekoj od ovih terapijskih mogućnosti, stoga je pri odlučivanju potreban individualan pristup prema svakoj pacijentici.

Ključne riječi: endometrioza, liječenje, kirurško liječenje

SUMMARY

Surgical treatment of endometriosis

Ivana Moric

Endometriosis is a chronic gynecological disease that primarily affects women of reproductive age. Its main symptoms are dysmenorrhea, dyspareunia, and fertility problems. Endometriosis is characterized by the presence of endometrial tissue outside the uterus, which grows under the influence of estrogen. The exact mechanism of development and the prevalence of this disease are not yet fully understood. Diagnosis involves a thorough medical history, clinical examination and diagnostic tests such as ultrasound and magnetic resonance imaging (MRI), while the gold standard is laparoscopic visualization of lesions, followed by histopathological analysis. Therapeutic options include medical, surgical, and combined treatment, while infertility associated with endometriosis is treated with assisted reproductive techniques. Surgical treatment may be considered for patients who do not respond to medical therapy, have extensive disease, and wish to preserve their reproductive ability, with laparoscopy being the most common approach. There are no clear guidelines favoring one of these therapeutic options, so an individualized approach is necessary, taking into consideration the patient's symptoms, disease severity, reproductive goals, and overall health.

Keywords: endometriosis, treatment, surgical treatment

1. UVOD

Endometrioza je benigna kronična ginekološka bolest karakterizirana prisutnošću endometrijskog tkiva (žlijezda, stroma) izvan maternične šupljine. Praćena je razvojem kroničnog upalnog odgovara, stvaranjem priraslica te ometanjem normalnih fizioloških procesa. (1) Smatra se jednom od najčešćih ginekoloških bolesti koja pogađa 10 do 15 % žena reproduktivne dobi. U žena s kroničnom zdjeličnom boli i neplodnih žena prevalencija se kreće od 35 do 50 % . (2)

Endometrioza može biti asimptomatska, međutim, najčešće uzrokuje simptome koji utječu na sveukupno zdravlje žena te u značajnoj mjeri smanjuju kvalitetu života. Najizraženiji simptomi su bol u vidu dismenoreje, dispareunije, kronične zdjelične boli te smetnje plodnosti. Najčešća sijela endometrioze su jajnici, jajovodi i zdjelični peritoneum. (3) Temeljna dijagnostička metoda je laparoscopska vizualizacija lezija uz potvrdu biopsijom i patohistološkom analizom.

Liječenje endometrioze i dalje predstavlja izazov, ponajprije zbog nezadovoljavajuće kontrole boli i visokih stopa recidiva. (4) Trenutno se primjenjuju kirurško, medikamentno i kombinirano liječenje s ciljem smanjenja proširenosti bolesti, ublažavanja ili otklanjanja boli te poboljšanja reproduktivskih sposobnosti. (5)

Cilj je ovog rada ukazati na najnovije preporuke u liječenju endometrioze s naglaskom na kirurško liječenje.

2. ETIOLOGIJA

Iako točna etiologija endometrioze još uvijek nije potpuno razjašnjena, vjeruje se da uključuje različite genetske, ekološke, imune, angiogene i endokrine procese. (6)

Postoje različite teorije koje objašnjavaju nastanak endometrioze. Prema metaplastičnoj teoriji, žarišta endometrioze potječu od multipotentnog peritoneuma koji ima sposobnost transformacije u tkivo histološki identično normalnom endometriju.

Danas je široko prihvaćena Samsonova implantacijska teorija, prema kojoj dolazi do retrogradnog refluksa menstrualne krvi i endometriotskih čestica kroz jajovode te posljedичne implantacije i rasta žarišta izvan maternice. (6)

Stanice urođenog i stečenog imunološkog sustava eutopičnog endometrija i peritoneuma imaju ulogu u nastanku endometrioze. (7)

Genetska osnova endometrioze kao kompleksne bolesti najbolje je istražena kroz GWAS studije (eng. *genome-wide association studies*), koje su otkrile postojanje 14 genomskih regija povezanih s nastankom endometrioze. (8) Na temelju studija provedenih na blizancima primijećeno je da nasljednost endometrioze iznosi oko 50 %. (7)

Unatoč napretku u otkrivanju etiologije endometrioze, temeljni problemi u razumijevanju nastanka bolesti ostaju nerazjašnjeni. (6)

3. PATOGENEZA

Patogeneza endometrioze je složena i uključuje istovremeno djelovanje mnogo faktora i procesa. U tim interakcijama sudjeluju imunološki sustav, hormoni, geni te matične stanice. Nekoliko patogenetskih mehanizama i teorija, kao što su retrogradna menstruacija, imunološka disregulacija, celomska metaplazija, hormonalni disbalans, matične stanice i epigenetski čimbenici pokušavaju objasniti točan mehanizam nastanka bolesti. (9)

Trenutno su najprihvaćenije patogenetske teorije koje pokušavaju objasniti nastanak endometrioze retrogradna menstruacija, hematogeno i limfogeno širenje, celomska metaplazija te teorija endometrijskih matičnih stanica. Prema teoriji retrogradne menstruacije, odljučeno tkivo endometrija dospijeva kroz jajovode u peritonealnu šupljinu, uzrokujući adheziju i rast endometrijskih čestica. (10) Nakon adhezije čestica dolazi do angiogeneze koja omogućava rast. Angiogenezu uzrokuju aktivirani peritonealni makrofagi koji luče VEGF (eng. *vascular endothelial growth factor*). (11) U žena s endometriozom uočena je i promjena u imunološkom sustavu. Dolazi do smanjenja stanične imunosti i neispravne aktivacije NK-stanica (eng. *natural killer cells*). Također, povećava se broj makrofaga i leukocita unutar endometrijskih žarišta i u peritonealnoj tekućini, a koji luče razne citokine i faktore rasta kao što su IL-1, 6 i 8 (eng. *interleukin*), TNF (eng. *tumor necrosis factor*) i VEGF. Konačni rezultat navedenih zbivanja je proliferacija endometrijskih žarišta uz povećanu vaskularnu opskrbu. (12) Ta žarišta posjeduju estrogene receptore, što znači da djelovanjem estrogena dolazi do stimulacije njihovog rasta i širenja u okolinu. (13) Postoji mogućnost da razvoju endometrioze doprinose i endometrijske matične stanice koje retrogradnim tokom dospijevaju u zdjeličnu šupljinu, postaju reaktivne te pod određenim uvjetima dovode do stvaranja novih žlijezda i strome. (14)

Teorija retrogradne menstruacije dobro objašnjava superficijalnu endometriozu koja se može pronaći na mukozi i subserozi jajovoda, visceralnim organima, stijenci peritoneuma te ovarijske endometriotične ciste. Međutim, nije u mogućnosti objasniti razvoj duboke zdjelice endometrioze niti pojavu endometrioze na udaljenim područjima poput pluća, limfnih čvorova i dojki. (15)

Prema nedavnim studijama, smatra se da su matične stanice koštane srži koje krvotokom dospijevaju do raznih lokacija, odgovorne za razvoj endometrioze izvan zdjelice. (10)

4. PATOHISTOLOGIJA

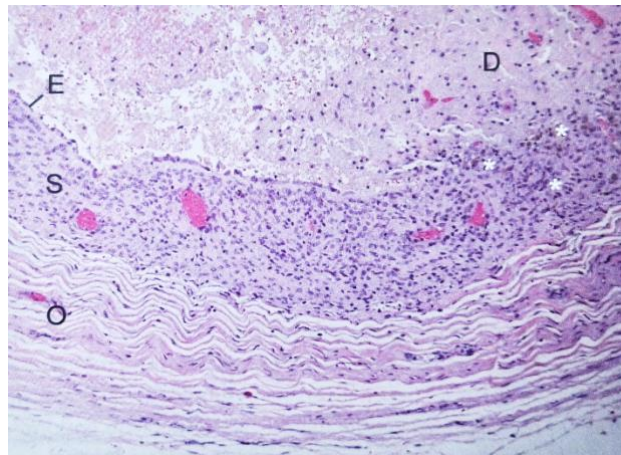
Ovarijski endometriomi najčešća su manifestacija endometrioze. (1) Budući da sadrže funkcionalni endometrij, podliježu cikličkom mjesečnom krvarenju. Kao rezultat nakupljanja krvi, poprimaju izgled crvenkasto-smeđih nodula i variraju u veličini uz mogućnost formiranja velikih masa. Starenjem krvi, endometriomi poprimaju smeđu boju te se nazivaju tzv. čokoladnim cistama. (16) Postoje tri teorije nastanka ovakvih žarišta, a one uključuju invaginaciju ovarijskog korteksa pri stvaranju implantata, celomsku metaplaziju te povezanost funkcionalnih ovarijskih cista s implantatima na površini ovarija. (1) Nastankom endometrioma, dolazi do stvaranja fibroze i posljedičnih adhezija među zdjeličnim strukturama, sa začepljenjem jajovoda te distorzijom jajovoda i jajnika. (16)

Makroskopski izgled lezija ovisi o njihovom položaju i njihovom vremenskom trajanju. Njihova veličina varira, a može narasti i do 15 cm u promjeru. Endometrijske ciste mogu biti različitih boja, sa stijenkom koja je vezivna, čvrsta, debela, glatke ili neravne površine. Šupljina je ciste obično ispunjena dijelom polutekućom, a dijelom zgrušanom i razgrađenom krvi čokoladnog izgleda. U slučaju postojanja papile u šupljini ciste, potrebna je mikroskopska analiza zbog mogućnosti razvoja zloćudnog procesa. (17)

Mikroskopski, žarišta endometrioze obilježena su nakupinama endometralnih žlijezda okruženih endometralnom stromom. Čest je nalaz hemolizirane krvi i makrofaga koji prodiru u tkiva i fagocitiraju razorene eritrocite, stvarajući glikolipide i smeđi pigment. (17)

Mogu biti prisutne i različite količine limfocita, a katkad i ostale upalne stanice. U endometriotičnom žarištu može se razviti hiperplazija i zloćudni tumori, no takve su novotvorine rijetkost. (17)

Histološka dijagnoza endometrioze na svim se lokacijama postavlja na temelju pronalaska dvije od tri karakteristike unutar lezije, a to su endometrijske žlijezde, endometrijska stroma te hemosiderin. (16)



Slika 1. Histološka slika endometrioma jajnika. Slovim E i S obilježeni su epitel i stroma koji oblažu cistu, unutar nje pod slovom D vidljiv je debris sastavljen od degenerirajućih i nekrotičnih stanica, zvjezdicama je obilježen hemosiderin te pod slovom O stroma jajnika. (Preuzeto i prilagođeno iz reference 1) Prema: Williamsova ginekologija (2021), str. 231

5. KLINIČKA SLIKA

Endometrioza može biti asiptomatska, no obično se javljaju simptomi poput dismenoreje, kronične zdjelične boli, dispareunije, dishezije, smetnje plodnosti i dr. (18) Pacijentice sa simptomatskom endometriozom obično su žene reproduktivne dobi koje nisu nikada rađale te imaju obilne i bolne menstruacije. (19)

Dosadašnja su istraživanja pokazala da ne postoji povezanost između proširenosti bolesti i njene simptomatologije. Ipak, novija istraživanja ukazuju na moguću povezanost težine kliničke slike s dubinom infiltracije endometrijske lezije, a manje s veličinom ciste. (20)

Najizraženiji simptom endometrioze je bol u vidu dismenoreje, kronične zdjelične boli i dispareunije. Manje česti simptomi uključuju disheziju, odnosno bol pri defekaciji, dizuriju te abdominalnu bol. Točan uzrok boli na molekularnoj razini nije poznat, ali se smatra da proinflamatorni citokini i prostaglandini koje otpuštaju endometriotični implantati, zajedno s urastanjem živčanih vlakana igraju ključnu ulogu. (1)

Dismenoreja povezana s endometriozom obično se javlja 24 do 48 sati prije menstruacije te pokazuje slabiji odgovor na liječenje. Dispareunija je povezana s endometriozom rektovaginalnog septuma i uterosakralnog ligamenta. Također, bol se iz ovih lokacija može širiti u rektum i donji dio leđa. (1) Uočeno je da postoji mala povezanost između veličine lezija i jačine boli. (21)

Pacijentice s endometriozom mogu imati i manje karakteristične simptome poput subfebriliteta, mučnine, vrtoglavice i glavobolja, simptome depresije, anksioznost te rektalno krvarenje. (2)

6. DIJAGNOZA

Endometrioza je česta bolest, ali zbog širokog spektra simptoma dijagnoza se postavlja obično s odmakom od 8 do 12 godina. Trenutni zlatni standard za postavljanje dijagnoze je laparoskopija s patohistološkom analizom. Međutim, ističe se da bi kombinacija manje invazivnih pretraga skratila vrijeme od pojave simptoma do postavljanja dijagnoze. (22)

Prvi korak pri postavljanju dijagnoze endometrioze jest uzimanje anamneze s naglaskom na simptome poput dismenoreje, dispareunije, dizurije, dishezije i kronične zdjelične boli, zatim uzimanje podataka o visini, težini, trudnoći i porodu, obiteljskoj anamnezi endometrioze, prethodnim operacijama te neplodnosti. (23)

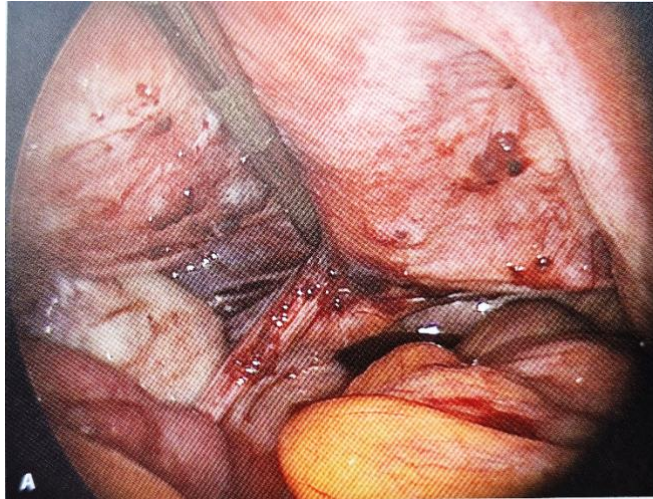
Sljedeći korak je bimanualni pregled tijekom kojeg je palpacijom zdjeličnih organa moguće otkriti sugestivne anatomske abnormalnosti. Palpacijom se može osjetiti nodularnost i osjetljivost uterosakralnog ligamenta, uvećani ovarijski endometriomi koji mogu biti pokretni ili prirasli za druge zdjelične strukture, kao i fiksiran, osjetljiv i retrovertiran uterus. (1) Pacijentice će obično iskazati veću nelagodu prilikom pregleda ako se on obavlja neposredno prije menstruacije, nego nakon nje. (19) Također, digitorektalnim pregledom moguće je otkriti nodularnost i osjetljivost rektovaginalnog septuma. (1)

Tijekom godina, istraženo je više serumskih biomarkera u svrhu dijagnosticiranja endometrioze, ali još se nijedan biomarker ili panel nije pokazao klinički korisnim. (1) Najpoznatiji marker je CA-125 (eng. *cancer antigen*), unatoč njegovoj niskoj osjetljivosti i specifičnosti dijagnosticiranja endometrioze. (23) Biomarker CA-125 je glikoprotein koji se može naći u epitelu jajovoda, endometriju, endocerviksu, pleuri i peritoneumu te se koristi za procjenu i praćenje karcinoma jajnika. (1) Neka istraživanja su pokazala da sama endometrioza ne dovodi do porasta CA-125, nego iritacija peritoneuma koja prati proširene oblike

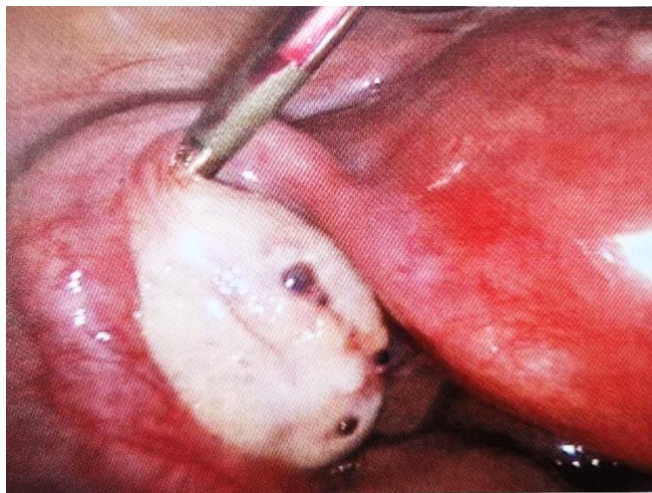
endometrioze. (25) Najnovija istraživanja ističu analizu microRNA iz sline kao obećavajuću opciju za što ranije otkrivanje endometrioze. (26)

Inicijalna slikovna pretraga koja se provodi u žena s kroničnom zdjeličnom boli ili drugim simptomima endometrioze jest transvaginalni ultrazvuk (TVUZ). Transvaginalni ultrazvuk karakterizira dobra osjetljivost za dijagnosticiranje endometrioma većih od 20 mm u promjeru. Endometriomi se prikazuju kao homogene ciste s niskom razinom ehogenosti, koja se često opisuje kao ground glass ehogenost. (1) Druga često korištena slikovna pretraga u detekciji endometrioze je magnetska rezonanca (MR). Magnetska rezonanca je slikovna pretraga s najvećom pouzdanošću pri identifikaciji duboke zdjelične endometrioze te ima odličnu osjetljivost za prikaz endometriotičnih lezija zbog svoje osjetljivosti za prikaz mekih tkiva. Magnetska rezonanca može pomoći i pri određivanju veličine i proširenosti lezija što može biti korisno u predoperativnom planiranju. (27)

Primarna metoda dijagnosticiranja endometrioze je i dalje dijagnostička laparoskopija uz patohistološku potvrdu, iako se sve više istražuju neinvazivne metode. Laparoskopijom se mogu naći diskretne endometriotične lezije, endometriomi te adhezije. Lezije se razlikuju u bojama i morfološki, te mogu biti smještene površinski ili duboko infiltrirati u peritoneum i zdjelične organe. Ponekad nije potrebno provoditi histološku analizu lezija, što je slučaj s ovarijskim endometriomima. Njihova laparoskopiska vizualizacija ima visoku specifičnosti i osjetljivost te se na temelju same vizualizacije može postaviti dijagnoza. (1)



Slika 2. Endometrioza dijagnosticirana tijekom laparoskopije. Vidljivo je nekoliko crvenih oštro ograničenih endometriotičnih lezija vidljivih na zdjeličnom peritoneumu. (Preuzeto i prilagođeno iz reference 1) Prema: Williamsova ginekologija (2021) , str. 237



Slika 3. Endometrioza dijagnosticirana tijekom laparoskopije. Vidljive su crvenosmeđe lezije na površini jajnika. (Preuzeto iz reference 1) Prema: Williamsova ginekologija (2021), str. 237

7. KLASIFIKACIJA

Endometrioza je bolest koja predstavlja izazov u smislu klasifikacije jer se različito manifestira s obzirom na tip i lokalizaciju lezija te s obzirom na to da uzrokuje različite simptome. (28) Endometrioza se može manifestirati u obliku tri glavna fenotipa: površinska endometrioza koja je karakterizirana malim peritonealnim lezijama obično lokaliziranim u zdjelici, ovarijski endometriomi, odnosno čokoladne ciste te duboka endometrioza koja je definirana invazijom peritoneuma dublje od 5 milimetara. U mnogim slučajevima bolest je multifokalna, a sva tri oblika endometrioze mogu biti prisutna u iste pacijentice. (29)

U razdoblju od 1973. do 2021.godine objavljene su 22 klasifikacije, ali i dalje nema međunarodnog dogovora o opisivanju ove bolesti. (28)

Američko udruženje za plodnost (AFS, eng. *American fertility society*) 1979.godine predložilo je novi sustav klasifikacije koji bi povezoao kirurške nalaze endometrioze s plodnošću. Taj je sustav 1996.godine revidirao ASRM (eng. *The American Society for Reproductive Medicine*). U ovom sustavu klasifikacije, lezije u peritoneumu i jajniku boduju se ovisno o njihovoj veličini i prisutnosti adhezija jajnika i jajovoda. Bodovi se dodjeljuju i za djelomičnu ili potpunu obliteraciju Douglasova prostora. Zbroj bodova određuje stupanj težine endometrioze od minimalne (1 do 5 bodova), blage (6 do 15), umjerene (16 do 40) pa sve do teške endometrioze (više od 40 bodova). (29)

Prednost revidirane ASRM klasifikacije leži u tome da je ona trenutno najpoznatiji klasifikacijski sustav koji je relativno jednostavan za upotrebu te su stupnjevi bolesti prema težini lako razumljivi pacijenticama. Međutim, važno je napomenuti da ovaj sustav ne uzima u obzir zahvaćenost retroperitonealnih struktura te da nije u korelaciji sa simptomima boli i neplodnosti. (30)

S obzirom da ASRM klasifikacija ne opisuje retroperitonealne strukture koje su zahvaćene u dubokoj endometriozu, 2005.godine je razvijena Enzian klasifikacija. Ona kroz tri stupnja definira dubinu invazije u tri odjeljka: A (rektovaginalni septum i vagina), B (sakrouterini ligament) i C (rektum i sigmoidni kolon). Slovom F („far“) označavaju se udaljene lokacije endetrioze (FB - zahvaćenost mokraćnog mjehura, FU - zahvaćenost uretera, FI - zahvaćenost crijeva kranijalno od rektosigmoidnog kolona i FO - ostale lokacije). (30) Enzian klasifikacija posljednji je put revidirana 2021.godine te se može koristiti u predoperativne svrhe. (31)

Tablica 1. Revidirana Enzian klasifikacija duboke endetrioze. (Preuzeto i prilagođeno iz reference 30)

STUPANJ TEŽINE (veličina lezije)	ODJELJCI		
	A rektovaginalni septum,vagina	B sakrouterini ligament	C rektum i sigmoidni kolon
STUPANJ 1 < 1 cm	A1	B1	C1
STUPANJ 2 1 – 3 cm	A2	B2	C2
STUPANJ 3 > 3 cm	A3	B3	C3

2021.godine AAGL (eng. *American Association of Gynecologic Laparoscopists*) objavljuje novu klasifikaciju koja je endometriozu podijelila u 4 stadija ovisno o kirurškoj kompleksnosti. Ovaj sustav lako se izračunava u vrijeme laparoskopije i dobiva se isključivo iz intraoperativnih

anatomskih nalaza. AAGL klasifikacijski sustav ima najveći potencijal za primjenu kao pomoć kirurzima koji žele objektivno kvantificirati težinu operativnog postupka. (32)

I dalje ostaje potreba za validiranom klasifikacijom ili opisnim sustavom koji bi podržao daljnji napredak u definiranju podskupina te doveo do jasnih terapijskih opcija za žene koje se suočavaju s boli i neplodnošću. (28)

8. ENDOMETRIOZA I REPRODUKCIJA

Endometrioza je česta upalna bolest u žena reproduktivne dobi i jedan od većih uzroka neplodnosti. Istraživanja su pokazala da od 25 do 50 % neplodnih žena ima endometriozu, a da su 30 do 50 % žena koje boluju od endometrioze neplodne. Endometrioza doprinosi neplodnosti stvaranjem zdjeličnih priraslica te posljedičnom izmjenom zdjelične anatomije i bilateralnim začepljenjem jajovoda. Uočeno je da i imunološki, endokrini, biokemijski i genetski faktori utječu na plodnost. (33)

Endometrioza ometa fiziološke reproduktivne mehanizme i spontanu ovulaciju. Ona najviše doprinosi smanjenoj plodnosti oštećenjem ovarijskog tkiva, ometanjem razvoja folikula te posljedičnim smanjenjem ovarijske rezerve. Redukcija ovarijske rezerve je uzrokovana mehaničkim mehanizmima u vidu kompresije tkiva, otežane cirkulacije te imunološkim mehanizmima koji dovode do produkcije reaktivnih kisikovih spojeva i fibroze tkiva. Za procjenu ovarijske rezerve koriste se sljedeći parametri: broj antralnih folikula AFC (eng. *antral follicle count*) i razina AMH-a (eng. *anti-Müllerian hormone*), a koji mogu biti sniženi posebice u žena s teškom endometriozom. (33)

U endometriozi su izmijenjeni signalni putevi progesterona i estrogena, što rezultira progesteronskom rezistencijom i mogućom smanjenom endometrijskom receptivnošću za implantaciju embrija. (34)

U pacijentica s minimalnom i blagom endometriozom (ASRM I i II) intrauterina inseminacija IUI (eng. *Intrauterine insemination*) i ovarijska stimulacija mogu nakon kirurškog liječenja povećati vjerojatnost trudnoće. Međutim, u žena s umjerenom do teškom endometriozom (ASRM III i IV) samo kirurško liječenje endometriotičnih lezija može dovesti do ovarijske ozljede i smanjenja ovarijske rezerve te negativno utjecati na naknadni IVF (eng. *In vitro fertilization*) postupak. (33) Prema ESHRE (eng. *European Society of Human*

Reproduction and Embriology) smjernicama, (35) ne preporuča se izvoditi kiruršku resekciju rutinski prije procjene ovarijske rezerve i metoda potpomognute oplodnje. Stoga, u slučajevima teške endometrioze, treba multidisciplinarno razmotriti individualne karakteristike pacijentica i odrediti redoslijed terapijskih opcija, a koje uključuju kirurško liječenje i metode potpomognute oplodnje poput IVF-a. (33)

9. LIJEČENJE

Liječenje endometrioze predstavlja značajan medicinski izazov zbog činjenice da je bolest teško liječiti i kronične je prirode. (2) Cilj je liječenja smanjiti upalu povezanu s bolešću, spriječiti daljnju napredovanje i širenje endometrioze, otkloniti simptome poput boli te poboljšati reproduktivnu sposobnost. Pristup liječenju endometrioze ovisi o individualnim simptomima svake žene, njihovoj ozbiljnosti, mjestu endometriotičnih žarišta, ciljevima liječenja i želji za očuvanjem plodnosti u budućnosti. (1) Dostupna su tri modaliteta liječenja: medikamentno, kirurško te kombinirano liječenje.

9.1 Medikamentno liječenje

Medikamentno liječenje endometrioze usmjereno je na mijenjanje hormonskog miljea kako bi se izazvala atrofija ektopičnog endometrija. To se postiže inhibicijom ovulacije i snižavanjem serumske razine estrogena. Ova se vrsta liječenja koristi i s ciljem suzbijanja boli povezane s endometriozom, a dostupne su razne skupine lijekova s različitim učinkom i mehanizmima djelovanja. (36)

Za liječenje endometrioze najčešće se koriste NSAID (eng. *non-steroidal anti-inflammatory drugs*), kombinirani oralni kontraceptivi, gestageni, GnRH (eng. *Gonadotropin-releasing hormone*) agonisti i antagonisti te inhibitori aromataze. (37)

Prema smjernicama ESHRE, danas se zagovora započinjanje empirijskog liječenja u žena sa suspektom endometriozom kako bi se olakšali simptomi poput dismenoreje, dispareunije i kronične zdjelične boli. (35)

Kao prva linija liječenja boli povezane s endometriozom preporučuju se NSAID, kombinirani peroralni kontraceptivi i progestini, dok se u drugoj liniji liječenja koriste GnRH agonisti i antagonisti te inhibitori aromataze. (37)

Nesteroidni protuupalni lijekovi (NSAID)

NSAID su često prvi izbor u liječenju žena s primarnom dismenorejom ili bolovima u zdjelici. Ovi lijekovi inhibiraju enzime ciklooksigenazu 1 i 2 koji potiču sintezu prostaglandina, a koji su zaslužni za osjet boli i upalu povezanu s endometriozom. Postoje selektivni i neselektivni lijekovi. (1) Dugoročna primjena ovih lijekova ne preporučuje se zbog mogućih nuspojava poput peptičkih ulkusa, kardiovaskularnih incidenata, hipertenzije i akutnog bubrežnog zatajenja. (38)

Kombinirani oralni hormonski kontraceptivi

Kombinirani oralni kontraceptivi pripadaju među najčešće korištene metode kontracepcije, ali se koriste i kao terapija u pacijentica s dismenorejom. Njihova se primjena preporučuje prije izvođenja dijagnostičke laparoskopije. (39) Ovi lijekovi inhibiraju otpuštanje gonadotropina, čime se smanjuje menstrualni protok i uzrokuje decidualizacija implantata. Mogu se koristiti konvencionalno ciklički ili kontinuirano. (1) Smatra se da kontinuirana primjena oralnih kontraceptiva bolje djeluje na smanjenje boli povezane s endometriozom. (37) Primjena ovakve terapije može dovesti do nuspojava poput promjena raspoloženja, mučnine i glavobolje.

Gestageni (progestini)

Progestini su često korišteni lijekovi koji antagoniziraju estrogenski učinak dovodeći do decidualizacije i atrofije endometrija. (1) Oni djeluju na način da smanjuju razinu GnRH, te posljedično i razinu FSH (eng. *follicle-stimulating hormone*), LH (eng. *luteinizing hormone*) i estrogena. (2) Za liječenje endometrioze koriste se medroksi-progesteron-acetat (MDPA), noretindron-acetat (NETA), dienogest i intrauterini sustav s levonorgestrelom. MDPA se može

davati peroralno ili intramuskularno kao depo-preparat u dozi od 150 mg svaka 3 mjeseca. (1) Dienogest je derivat 19- nortestosterona te predstavlja četvrtu generaciju oralnih progestagena s visokom specifičnošću za progesteronski receptor što dovodi do minimalnog smanjenja razine estrogena i manje hipoestrogenskih nuspojava. (39) Intrauterini uložak s levonorgestrelom (*Mirena*) otpušta levonorgestrel izravno u endometrij, djeluje oko 5 godina te se preporučuje u žena s jakom boli. (2,39) Moguće nuspojave progestina su retencija tekućine, dobivanje na težini, osjetljivost dojki te nepravilno menstrualno krvarenje. (2)

GnRH agonisti

GnRH agonisti rezervirani su za pacijentice s perzistentnim simptomima kao druga linija liječenja. Oni se daju kontinuirano, nepulsatilno te dovode do desenzitizacije hipofize i gubitka ovarijalne steroidogeneze. (1) Nuspojave su uzrokovane niskim razinama estrogena, a uključuju osteoporozu, glavobolju, vaginalnu suhoću te smanjen libido. (2)

GnRH antagonisti

Predstavnik ove skupine lijekova je elagolix koji se koristi za liječenje umjerene do teške boli povezane s endometriozom. Primjenjuje se oralno, a može dovesti do smanjenja gustoće kostiju zbog svog utjecaja na estrogen. (2)

Inhibitori aromataze

U tkivu endometrija dolazi do proizvodnje estrogena aromatiziranjem cirkulirajućih androgena. Inhibitori aromataze blokiraju djelovanje aromataze i proizvodnju estrogena te dovode do nuspojava vezanih za hipoestrinizam. (1)

Androgeni

Predstavnik ove skupine je danazol, sintetski derivat testosterona. On inhibira val LH u sredini ciklusa te posljedično uzrokuje kroničnu anovulaciju. Veže se na progesteronske i androgene

receptore dovodeći do hipoestrogenskog i hiperandrogenog stanja koje potiče atrofiju endometriotičnih žarišta. Može uzrokovati niz nuspojava, a neke od njih su dobivanje na težini, akne, valovi vrućine, hirutizam, produbljivanje glasa, retencija tekućine te promjene raspoloženja. (1,2)

Istražuju se i nove terapijske opcije koje bi djelovale na molekularne mehanizme, poput imunomodulatora i antiangiogenih lijekova kao što su anti-TNF i anti-VEGF. (37,39)

9.2 Kirurško liječenje

Kirurško liječenje preostaje kao konačan način liječenja u pacijentica koje ne odgovaraju na medikamentnu terapiju, u kojih ne dolazi do poboljšanja simptoma ili koje imaju proširenu bolest. Odabir odgovarajuće vrste liječenja ovisi o dobi pacijentica, njihovoj želji za očuvanjem plodnosti u budućnosti, o težini tegoba te o vrsti endometrioze i lokaciji žarišta. Kirurško liječenje može biti pošteno i radikalno. Pošteno liječenje primjenjuje se u adolescentica i pacijentica koje planiraju trudnoću, a radikalno u onih žena koje ne planiraju trudnoću, čiji simptomi ne prolaze unatoč medikamentnom liječenju te u onih koje imaju proširenu bolest. (2)

Kirurške intervencije mogu se provesti robotski, laparoskopski ili otvorenim pristupom, odnosno laparotomijom. (40) Prema smjernicama više ginekoloških društava, laparoskopski pristup preporučuje se u liječenju kronične boli i neplodnosti povezane s endometriozom. Prednost je ove metode manja bolnost postupka, kraće trajanje hospitalizacije, brži oporavak i bolji estetski rezultati. (39) Endometriotične lezije se uklanjaju ekscizijom i ablacijom.

Cilj je laparoskopskog liječenja uklanjanje vidljivih endometriotičnih žarišta, uklanjanje priraslica te uspostavljanje normalnih anatomskih odnosa i funkcija organa. (40) Prema ESHRE

smjernicama, preporučuje se odstranjivanje vidljivih lezija ako je moguće već prilikom dijagnostičke laparoskopije. (35)

Ostale kirurške terapijske opcije uključuju liječenje boli presakralnom neurektomijom PSN (eng. *presacral neurectomy*) i laparoskopskom ablacijom uterosakralnih živaca LUNA (eng. *laparoscopic uterosacral nerve ablation*) te definitivne radikalne zahvate poput histerektomije i ovariektomije.

Kirurško liječenje endometrioze ima niz prednosti, kao što su uspostavljanje normalnih anatomskih odnosa i trajno smanjenje proširenosti bolesti. Međutim, ono nosi komplikacije u vidu oštećenja okolnih organa i struktura, posebice prilikom otklanjanja lezija u umjerenoj do teškoj endometriozi. (40) Kirurško liječenje endometrioze može dovesti i do ovarijske ozljede te posljedične redukcije ovarijske rezerve i negativno utjecati na ostvarenje trudnoće. (33) Uočene su i veće stope recidiva nakon kirurškog liječenja. (41)

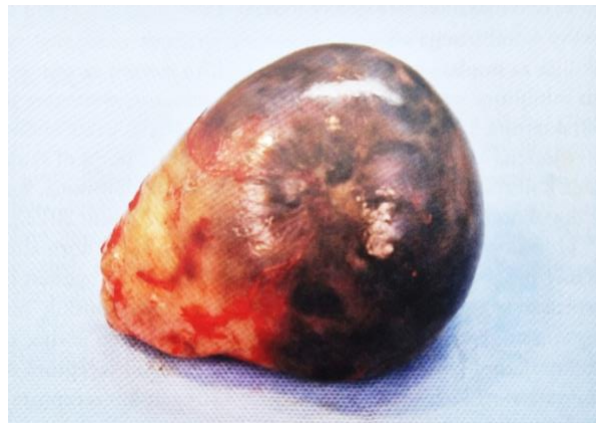9.2.1 Kirurško liječenje endometrioma

Ovarijski endometriomi predstavljaju najčešći oblik endometrioze. Kirurško je liječenje glavni oblik liječenja endometrioma. Cilj jetakvog liječenja ukloniti endometriotične lezije i pridruženu bol, osigurati dovoljno histološkog tkiva za patohistološku analizu kako bi se isključila zloćudnost te sačuvati što veću količinu normalnog ovarijskog tkiva, a to se ponajprije odnosi na pacijentice koje imaju želju za očuvanjem reproduktivne sposobnosti i u onih u kojih je potrebno izbjeći rizik za ulazak u menopauzu. (1,42)

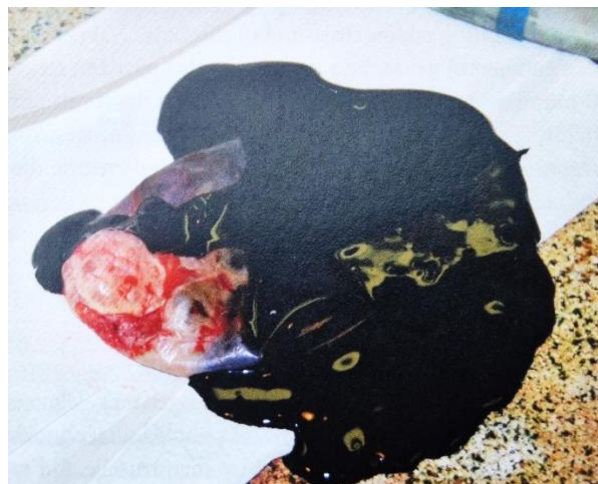U preoperativnom planiranju uklanjanja endometrioma potrebno je procijeniti proširenost, veličinu i lokalizaciju endometrioma te isključiti mogućnost hidrouretera i asimptomatske hidronefroze s obzirom da ovariji s endometriotičnim cistama obično adheriraju na ovarijsku fosu te može doći do opstrukcije uretera koji se nalazi u blizini. Kirurški zahvat povećava rizik

od pojave priraslica, stoga je potrebno razmotriti korištenje različitih mjera protiv stvaranja adhezija. (42)

Prije operacije, pacijentice trebaju biti potpuno informirane o mogućim rizicima kirurškog postupka. Ovi rizici uključuje opće rizike laparoskopskog zahvata, kao i specifične rizike povezane s endometriozom, na rizik potencijalne redukcije ovarijske rezerve te na manji, ali moguć rizik gubitka ovarija zbog krvarenja ili velikog oštećenja. (42)



Slika 4. Kirurški uzorak jajnika koji sadrži endometriom. (Preuzeto iz reference 1) Prema: Williamsova ginekologija (2021), str. 231



Slika 5. Cista ispunjena tamnom, čokoladnom tekućinom. (Preuzeto iz reference 1) Prema: Williamsova ginekologija (2021), str. 231

Ovarijski endometriomi uklanjaju se laparoskopski, a dostupne su tri različite opcije liječenja: kirurška ekscizija odnosno cistektomija, zatim ablacija CO₂ laserom te elektrokoagulacija. (42)

Prilikom izvođenja cistektomije, prikazuje se jajnik koji prvo treba odvojiti od zdjeličnog zida ako je s njim prirastao. U slučaju da jajnik nije prirastao, izvodi se incizija jajnika uz poseban oprez kako bi se spriječila ozljeda ovarijskog tkiva i bogato vaskuliziranog hilusa. Tijekom operacije uzima se i uzorak cistične stijenke za patohistološku analizu. Nakon toga, endometriotična cista se preparira i odstranjuje uz pomoć endoskopske vrećice. (1)

Vaporizacija CO₂ laserom prvenstveno podrazumijeva drenažu ciste, a zatim lasersku ablaciju stijenke. Bitno je kontrolirati dubinu prodora lasera kako bi se sačuvalo podležeće zdravo tkivo. Stijenka se vaporizira sve dok tkivo, inače crvene boje zbog hemosiderinskog pigmenta, ne poprimi žuto-bijelu boju. (42)

Elektrokoagulacija obuhvaća različite tehnike i elektrode što dovodi do različitog stupnja oštećenja tkiva. Koriste se bipolarne i monopolarne elektrode. Bitno je koagulirati što kraće kako bi se smanjilo oštećenje ovarijskog tkiva s obzirom da je oštećenje obično veće nego kod laserske ablacije. (42)

Prema ESHRE smjernicama, preporučuje se izvoditi cistektomiju umjesto drenaže i elektrokoagulacije jer se smatra da cistektomija ima niže stope recidiva i bolje utječe na smanjenje simptoma boli povezane s endometriozom. U usporedbi s CO₂ laserskom ablacijom, cistektomija ima nešto niže stope recidiva u prvoj godini nakon operacije, a kasnije su im stope slične. (35)

9.2.2 Kirurško liječenje duboke endometrioze

Duboka endometrioza, DE (eng. *deep endometriosis*) definirana je kao infiltracija endometriotičnih žarišta 5 mm od peritonealne površine. DE obično zahvaća uterosakralni ligament, vaginu, rektovaginalni septum, ureter, mokraćni mjehur te crijeva. (43)

Kirurško liječenje ovog tipa endometrioze predstavlja veliki izazov s obzirom na heterogenost lokalizacija lezija. Uspješnost liječenja ovisi o iskustvu i vještini operatera, o kompleksnosti pojedinog slučaja te o anatomskej lokaciji bolesti. Iz tog se razloga, prema najnovijim smjernicama, pacijentice s DE-om preporučuje uputiti na liječenje u centre izvrsnosti. (43)

Pacijentice je prije operacije potrebno upoznati s potencijalnim rizicima, benefitima te o dugoročnom utjecaju na kvalitetu života.

U dubokoj se endometriozi često nalaze priraslice i retrakcija okolnih struktura s poremećenom anatomijom organa, stoga je potrebna vrlo dobra predoperativna priprema kako bi se izabrao najbolji kirurški pristup. U obzir treba uzeti veličinu i smještaj lezija, kao i dob i očekivanja pacijentica u vezi s trudnoćom. Preporučuje se osnovati multidisciplinarni kirurški tim koji, uz ginekologa, može uključivati abdominalnog, torakalnog i plastičnog kirurga te urologa. (43)

Standardni oblik liječenja podrazumijeva laparoskopski pristup, međutim laparotomija može imati prednost u određenim teškim oblicima endometrioze. (43)

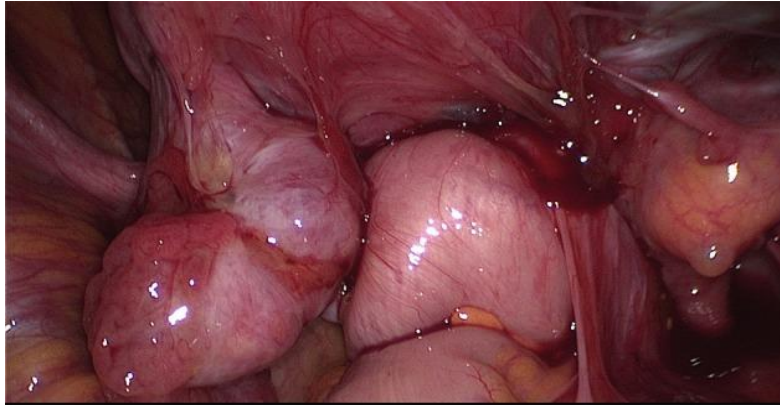
Pretpostavlja se da otprilike 5 do 12 % pacijentica ima duboku endometriozu koja zahvaća crijeva. Oko 90 % lezija nalazi se na sigmoidnom kolonu ili rektumu. Trenutni kirurški pristupi u otklanjanju kolorektalnih lezija obuhvaćaju segmentalnu resekciju, diskoidnu eksciziju i

površinsku resekciju, tzv. "superficial shaving". (41) Lezije se uklanjaju površinskom resekcijom ako zahvaćaju serozu bez infiltracije muskularnog sloja crijeva. Ako zahvaćaju muskularni sloj, submukozu i mukozu u obzir dolaze segmentalna i diskoidna resekcija. Ovi zahvati mogu uključivati i privremeno stvaranje stome, osobito u onih pacijentica u kojih su učinjene niske resekcije crijeva (anastomoze crijeva). Od mogućih komplikacija ističe se stvaranje fistula i postoperativno krvarenje. (43) Do sada još uvijek nije dokazana superiornost bilo koje od navedenih kirurških opcija u vidu smanjenja stope recidiva i boli te poboljšanja kvalitete života. (41)

Duboka endometrioza mjehura obično zahvaća detruzor te se pretpostavlja da zahvaća oko 2 % žena. Prije resekcije mjehura bitno je procijeniti zahvaćenost, odrediti veličinu lezija te uočiti moguću hidronefrozu. Moguće postoperativne komplikacije uključuju sekundarno krvarenje s tamponadom mjehura, postoperativnu hidronefrozu te stvaranje fistula. (43)

Moguće je zahvaćanje i udaljenih organa kao što je dijafragma, a žene se tada žale na bolove u ramenima. Površinske lezije moguće je ukloniti koagulacijom ili ablacijom, dok se veće lezije s fenestracijama dijafragme moraju ukloniti multidisciplinarno. Najčešća komplikacija operativnog zahvata na dijafragmi je pneumotoraks. (43)

Posljednji stadij duboke endometrioze predstavlja zamrznuta zdjelica, tzv. "frozen pelvis", a podrazumijeva izrazito stvaranje priraslica i zamjenu normalnog tkiva zdjelice abnormalnim fibroznim tkivom. Liječenje ovakvih pacijentica predstavlja izazov zbog većeg rizika od komplikacija. (43)



Slika 6. Zamrznuta zdjelica, tzv. „frozen pelvis“ s nevidljivom dubokom endometriozom. (Preuzeto i prilagođeno iz reference 43)

9.2.3. Presakralna neurektomija (PSN)

Presakralna neurektomija, PSN, zahvat je koji uključuje kompletnu transekciju presakralnih živaca koji inerviraju uterus, cerviks i proksimalne dijelove jajovoda, a koristi se za smanjenje kronične zdjelične boli u pacijentica s endometriozom. (1,44)

Presakralni prostor je retroperitonealni prostor koji se nalazi između rektosigmoida/peritoneuma stražnje stijenke abdomena i sakruma. Unutar tog prostora smješteni su gornji hipogastrični pleksus, hipogastrični živci te dio donjeg hipogastričnog područja. Ovaj prostor sadrži i izrazito isprepleteni sakralni venski splet. (1)

S obzirom na to da se u ovom prostoru nalaze razne strukture, procedura je izrazito tehnički zahtjevna, osobito ako se izvodi laparoskopski. Stoga se mora izvesti oprezno kako bi se izbjegle ozljede velikih krvnih žila i uretera. Najčešća komplikacija tijekom operacije je krvarenje iz sakralnog venskog pleksusa, a od postoperativnih komplikacija ističe se konstipacija, urinarna inkontinencija i reoperacije. (44)

Kandidati za ovu proceduru su pacijentice koje imaju izraženu bol u središnjoj ravnini u trajanju od najmanje 6 mjeseci, a koja ne odgovara na medikamentno liječenje. (44)

Prema posljednjim ESHRE smjernicama i meta-analizama ovaj zahvat ima korist kao adjuvantna terapija nakon konzervativnog laparoskopskog liječenja u pacijentica s izraženom kroničnom zdjeličnom boli u središnjoj ravnini te se ne preporučuje izvoditi ga rutinski zbog mogućih komplikacija. (35,44)

9.2.4 Laparoskopska ablacija uterosakralnih živaca (LUNA)

Laparoskopska ablacija uterosakralnih živaca predstavlja još jednu od opcija u liječenju dismenoreje, dispareunije i kronične zdjelične boli u pacijentica s endometriozom. Ovaj zahvat uključuje destrukciju osjetnih živčanih vlakana iz uterusa koja izlaze kroz uterosakralne ligamente. (45)

LUNA se može izvesti tijekom dijagnostičke laparoskopije uz pomoć lasera ili elektrodijatermije. (45)

Iako se mnogo žena odlučuje na ovaj zahvat, prema zadnjim smjernicama nije dokazana korist i učinkovitost ovog zahvata u otklanjanju boli povezane s endometriozom u odnosu na konzervativnu laparoskopsku operaciju uklanjanja endometriotičnih žarišta. (35)

9.2.5 Histerektomija

Histerektomija predstavlja najučinkovitiju terapiju za žene s teškom endometriozom koje ne žele sačuvati plodnost, a koje imaju dugotrajnu bol koja ne odgovara na liječenje, adneksalne tvorbe ili su prethodno više puta kirurški liječene. (1)

Histerektomija se može izvesti laparoskopski, abdominalno ili vaginalno. Priraslice i poremećena anatomija, kao česte posljedice bolesti, mogu otežati laparoskopski i vaginalni

pristup, stoga izbor kirurškog pristupa ovisi o dostupnosti opreme, iskustvu operatera i proširenosti bolesti. (1)

Pacijentice bi prije odluke o pristanku na operativni zahvat trebale biti informirane o rizicima i posljedicama ovog ireverzibilnog postupka, kao i o mogućim komplikacijama koje uključuju postoperativno krvarenje i ozljede okolnih organa te o činjenici da histerektomija ne mora nužno smanjiti simptome bolesti. (43)

Prema posljednjim smjernicama preporuča se izvođenje totalne histerektomije koja podrazumijeva uklanjanje cijelog uterusa zajedno s cerviksom, za razliku od supracervikalne histerektomije. (35) Histerektomija se u žena s endometriozom obično izvodi laparoskopski ili laparotomijom. Laparoskopski pristup ima prednost u vidu boljeg identificiranja i uklanjanja adhezija te se pomoću njega mogu odstraniti i lezije izvan uterusa. Bitno je razmotriti i korištenje sredstava za sprječavanje stvaranja postoperativnih adhezija kao što su hijalobarijere i različiti peritonealni instilati. Na kraju izvođenja ovog zahvata bitno je provjeriti očuvanost integriteta mjehura i crijeva, posebice ako se radi o ekstenzivnoj disekciji. (43)

9.2.6 Adneksotomija

Adneksotomija je operativni zahvat uklanjanja jajnika i jajovoda, a može se razmotriti prije izvođenja histerektomije, osobito u žena s rekurentnim i velikim unilateralnim endometriomima te pri sumnji na malignu promjenu. Adneksotomija se može izvesti i uz histerektomiju, a najčešće se izvodi laparoskopski. (42)

Obzirom da se najčešće radi o mlađim ženama, prije nego što se donese odluka o uklanjanju adneksa, potrebno je uzeti u obzir dugoročne posljedice ranog ulaska u menopauzu i potrebu za postoperativnim hormonskim nadomjesnim liječenjem. (35)

9.3 Kombinirano liječenje

Treći modalitet liječenja endometrioze predstavlja kombinacija kirurškog i preoperativnog ili postoperativnog medikamentnog liječenja.

Iako preoperativna medikamentna primjena progestina, GnRH analoga ili danazola može djelovati na način da smanji proširenost i veličinu endometriotičnih lezija te olakša laparoskopsko uklanjanje, ESHRE smjernice ne preporučuju njihovo prepisivanje prije operativnog zahvata. (35,46)

Postoperativno medikamentno liječenje koristi se za smanjenje stope recidiva nakon operativnog zahvata te može olakšati simptome boli. (35,46) U tu svrhu, najčešće se koriste kombinirani oralni kontraceptivi i intrauterini uložak s otpuštanjem levonorgestrela. (1)

Iako se ova kombinacija čini korisnom, i dalje nema jasnih smjernica kada bi se medikamentno liječenje trebalo dodati kirurškom kako bi se ostvario maksimalni terapijski učinak. (46)

ZAKLJUČAK

Endometrijoza je benigna kronična bolest žena reproduktivne dobi koja značajno smanjuje kvalitetu života te utječe na reproduktivnu sposobnost. Ova bolest još uvijek predstavlja enigmu zbog nerazjašnjenih patoloških mehanizama, rizičnih faktora i često nedovoljno specifičnih simptoma što dovodi do kasnog postavljanja dijagnoze i zakašnjelog liječenja. Liječenje je ovakvih pacijentica izrazito izazovno i zahtijeva individualan i multidisciplinarn pristup. Izbor prikladne terapije ovisi o individualnim simptomima svake žene, težini i proširenosti bolesti te o dobi pacijentica i njihovoj želji za očuvanjem fertiliteta. Medikamentno liječenje trenutno se koristi kao prva linija terapije za određene pacijentice te je pokazalo učinkovitost u smanjenju simptoma boli, ali ne dugoročno. Kirurško se liječenje, posebno laparoskopsko pokazalo djelotvornijim u otklanjanju simptoma i smanjenju proširenosti bolesti, ali nosi određeni rizik kao što je ponovna pojava bolesti, nastanak priraslica, a može dovesti do ozljede ovarija i smanjiti ovarijsku rezervu što može utjecati na mogućnost začeća. Učinkovitost kirurškog liječenja može se poboljšati postoperativnom primjenom medikamentne terapije, međutim, potrebno je još mnogo istraživanja kako bi se mogle donijeti jasne smjernice. S obzirom na složenost i recidivnu prirodu endometrijoze, daljnja istraživanja su potrebna kako bi se identificirao točan mehanizam nastanka ove bolesti i posljedično razvila terapija usmjerena na sam uzrok bolesti.

ZAHVALE

Ovim putem bih se htjela zahvaliti svom mentoru, doc.dr.sc. Mati Paviću na ukazanoj pomoći pri pisanju ovog rada.

Zahvaljujem svojoj obitelji, dečku i prijateljima na beskrajnoj podršci tijekom svih godina ovog studija.

POPIS LITERATURE

1. Orešković S., Duić Ž., Ivanišević M., Juras J., Kalafatić D., Mišković B., ur. Williamsova ginekologija.3.izd. Zagreb: Medicinska naklada; 2021. Slika 10-1 Endometriom. A-Kirurški uzorak jajnika koji sadrži endometriom. B- Tamna, čokoladna tekućina ispunila je cistu. C- Epitel tipa endometrija kod endometrioma jajnika (E) i već postojeća stroma (S) oblažu cistu,a obrubljene su periferno stromom jajnika (O); zlatnosmeđi pigment u stijenci ciste (zvjezdica) je hemosiderin, što upućuje na starije krvarenje;debris sastavljen od nekrotičnih i degenerirajućih stanica i stara krv ispunjavaju unutrašnjost ciste;stara krv daje čokoladnu boju tekućem sadržaju ciste; str. 231 Slika 10-6 Endometrioza dijagnosticirana tijekom laparoskopije. A- Nekoliko crvenih oštro ograničenih endometriotičnih lezija vidljivih na zdjeličnom peritoneumu i stražnjem cul-de-sacu. B- Nekoliko crnosmeđih lezija na površini jajnika; str. 237
2. Smolarz B, Szyłło K, Romanowicz H. Endometriosis: Epidemiology, Classification, Pathogenesis, Treatment and Genetics (Review of Literature). *Int J Mol Sci.* 2021 Sep 29;22(19):10554. doi: 10.3390/ijms221910554.
3. Tsamantioti ES, Mahdy H. Endometriosis. In: StatPearls [Internet]. Treasure Island (FL): StatPearls Publishing; 2023 Jan. (pristupljeno 10.05.2023.) Available from: <https://www.ncbi.nlm.nih.gov/books/NBKK567777/>
4. Mechsner S. Endometriosis, an Ongoing Pain-Step-by-Step Treatment. *J Clin Med.* 2022 Jan 17;11(2):467. doi: 10.3390/jcm11020467.
5. Falcone T, Flyckt R. Clinical management of endometriosis. *Obstet Gynecol.* 2018;131(3):557-571. doi: 10.1097/AOG.0000000000002469.

6. Mikhaleva LM, Radzinsky VE, Orazov MR, Khovanskaya TN, Sorokina AV, Mikhalev SA, et al. Current Knowledge on Endometriosis Etiology: A Systematic Review of Literature. *Int J Womens Health*. 2021 Jun 1;13:525-537. doi: 10.2147/IJWH.S306135.
7. Cousins FL, McKinnon BD, Mortlock S, Fitzgerald HC, Zhang C, Montgomery GW, et al. New concepts on the etiology of endometriosis. *J Obstet Gynaecol Res*. 2023; 49(4): 1090–1105. doi: 10.1111/jog.15549.
8. Zondervan K. 030 Genetics of endometriosis. *Eur J Obstet Gynecol Reprod Biol*. 2022; 273, e12. doi:10.1016/j.ejogrb.2022.02.059
9. Lamceva J, Uljanovs R, Strumfa I. The Main Theories on the Pathogenesis of Endometriosis. *Int J Mol Sci*. 2023 Feb 21;24(5):4254. doi: 10.3390/ijms24054254.
10. Signorile PG, Viceconte R, Baldi A. New Insights in Pathogenesis of Endometriosis. *Front Med (Lausanne)*. 2022 Apr 28;9:879015. doi: 10.3389/fmed.2022.879015.
11. Izumi G, Koga K, Takamura M, Makabe T, Satake E, Takeuchi A, et al. Involvement of immune cells in the pathogenesis of endometriosis. *J Obstet Gynaecol Res*. 2018 Feb;44(2):191-198. doi: 10.1111/jog.13559.
12. Macer ML, Taylor HS. Endometriosis and infertility: a review of the pathogenesis and treatment of endometriosis-associated infertility. *Obstet Gynecol Clin North Am*. 2012 Dec;39(4):535-49. doi: 10.1016/j.ogc.2012.10.002.
13. Kitawaki J, Kado N, Ishihara H, Koshihara H, Kitaoka Y, Honjo H. Endometriosis: the pathophysiology as an estrogen-dependent disease. *J Steroid Biochem Mol Biol*. 2002 Dec;83(1-5):149-55. doi: 10.1016/s0960-0760(02)00260-1.

14. Kong Y, Shao Y, Ren C, Yang G. Endometrial stem/progenitor cells and their roles in immunity, clinical application, and endometriosis. *Stem Cell Res Ther.* 2021 Aug 23;12(1):474. doi: 10.1186/s13287-021-02526-z.
15. Wang Y, Nicholes K, Shih IM. The Origin and Pathogenesis of Endometriosis. *Annu Rev Pathol.* 2020 Jan 24;15:71-95. doi: 10.1146/annurev-pathmechdis-012419-032654.
16. Kumar V, Abbas AK, Aster JC. Robbins basic pathology. 9.izd. Philadelphia: Elsevier Saunders; 2013.
17. Damjanov I, Seiwerth S, Jukić S, Nola M. Patologija. 5.izd. Zagreb: Medicinska naklada;2018.
18. Alimi Y, Iwanaga J, Loukas M, Tubbs RS. The Clinical Anatomy of Endometriosis: A Review. *Cureus.* 2018 Sep 25;10(9):e3361. doi: 10.7759/cureus.3361.
19. Hoyle AT, Puckett Y. Endometrioma. In: StatPearls [Internet]. Treasure Island (FL): StatPearls Publishing; 2023 Jan. (pristupljeno 22.05.2023.) Available from: <https://www.ncbi.nlm.nih.gov/books/NBK559230/>
20. Chapron C, Santulli P, de Ziegler D, Noel JC, Anaf V, Streuli I, et al. Ovarian endometrioma: severe pelvic pain is associated with deeply infiltrating endometriosis. *Hum Reprod* 2012;27:702-11. doi: 10.1093/humrep/der462.
21. Amro B, Ramirez Aristondo ME, Alsuwaidi S, Almaamari B, Hakim Z, Tahlak M, et al. New Understanding of Diagnosis, Treatment and Prevention of Endometriosis. *Int J Environ Res Public Health.* 2022 May 31;19(11):6725. doi: 10.3390/ijerph19116725.
22. Kiesel L, Sourouni M. Diagnosis of endometriosis in the 21st century. *Climacteric.* 2019 Jun;22(3):296-302. doi: 10.1080/13697137.2019.1578743.

23. Bazot M, Darai E. Diagnosis of deep endometriosis: clinical examination, ultrasonography, magnetic resonance imaging, and other techniques. *Fertil Steril*. 2017 Dec;108(6):886-894. doi: 10.1016/j.fertnstert.2017.10.026.
24. Anastasiu CV, Moga MA, Elena Neculau A, Bălan A, Scârneciu I, Dragomir RM, et al. Biomarkers for the Noninvasive Diagnosis of Endometriosis: State of the Art and Future Perspectives. *Int J Mol Sci*. 2020 Mar 4;21(5):1750. doi: 10.3390/ijms21051750.
25. Abdul Karim AK, Abd Aziz NH, Md Zin RR, Mohd Mokhtar N, Shafiee MN. The Effect of Surgical Intervention of Endometriosis to CA-125 and Pain. *Malays J Med Sci*. 2020 Dec;27(6):7-14. doi: 10.21315/mjms2020.27.6.2.
26. Bendifallah S, Suisse S, Puchar A, Delbos L, Poilblanc M, Descamps P, et al. Salivary MicroRNA Signature for Diagnosis of Endometriosis. *J Clin Med*. 2022 Jan 26;11(3):612. doi: 10.3390/jcm11030612.
27. Baušić A, Coroleucă C, Coroleucă C, Comandașu D, Matasariu R, Manu A, et al. Transvaginal Ultrasound vs. Magnetic Resonance Imaging (MRI) Value in Endometriosis Diagnosis. *Diagnostics (Basel)*. 2022 Jul 21;12(7):1767. doi: 10.3390/diagnostics12071767.
28. Vermeulen N, Abrao MS, Einarsson JI, Horne AW, Johnson NP, Lee TTM, et al. Endometriosis Classification, Staging and Reporting Systems: A Review on the Road to a Universally Accepted Endometriosis Classification. *J Minim Invasive Gynecol*. 2021 Nov;28(11):1822-1848. doi: 10.1016/j.jmig.2021.07.023.
29. Andres MP, Borrelli GM, Abrão MS. Endometriosis classification according to pain symptoms: can the ASRM classification be improved? *Best Pract Res Clin Obstet Gynaecol*. 2018 Aug;51:111-118. doi: 10.1016/j.bpobgyn.2018.06.003.

30. Haas D, Shebl O, Shamiyeh A, Oppelt P. The rASRM score and the Enzian classification for endometriosis: their strengths and weaknesses. *Acta Obstet Gynecol Scand.* 2013 Jan;92(1):3-7. doi: 10.1111/aogs.12026.
31. Enzelsberger SH, Oppelt P, Nirgianakis K, Seeber B, Drahoňovský J, Wanderer L, et al. Preoperative application of the Enzian classification for endometriosis (The cEnzian Study): A prospective international multicenter study. *BJOG.* 2022 Nov;129(12):2052-2061. doi: 10.1111/1471-0528.17235
32. Abrao MS, Andres MP, Miller CE, Gingold JA, Rius M, Neto JS, et al. AAGL 2021 Endometriosis Classification: An Anatomy-based Surgical Complexity Score. *J Minim Invasive Gynecol.* 2021 Nov;28(11):1941-1950.e1. doi: 10.1016/j.jmig.2021.09.709.
33. Lee D, Kim SK, Lee JR, Jee BC. Management of endometriosis-related infertility: Considerations and treatment options. *Clin Exp Reprod Med.* 2020 Mar;47(1):1-11. doi: 10.5653/term.2019.02971.
34. Coccia ME, Nardone L, Rizzello F. Endometriosis and Infertility: A Long-Life Approach to Preserve Reproductive Integrity. *Int J Environ Res Public Health.* 2022 May 19;19(10):6162. doi: 10.3390/ijerph19106162.
35. Becker CM, Bokor A, Heikinheimo O, Horne A, Jansen F, Kiesel L, et al. ESHRE guideline: endometriosis. *Hum Reprod Open.* 2022 Feb 26; 2:hoac009. doi: 10.1093/hropen/hoac009.
36. Vercellini P, Buggio L, Frattaruolo MP, Borghi A, Dridi D, Somigliana E. Medical treatment of endometriosis-related pain. *Best Pract Res Clin Obstet Gynaecol.* 2018 Aug;51:68-91. doi: 10.1016/j.bpobgyn.2018.01.015.

37. Schwartz K, Llarena NC, Rehmer JM, Richards EG, Falcone T. The role of pharmacotherapy in the treatment of endometriosis across the lifespan. *Expert Opin Pharmacother*. 2020 Jun;21(8):893-903. doi: 10.1080/14656566.2020.1738386.
38. Brown J, Crawford TJ, Allen C, Hopewell S, Prentice A. Nonsteroidal anti-inflammatory drugs for pain in women with endometriosis. *Cochrane Database Syst Rev*. 2017 Jan 23;1(1):CD004753. doi: 10.1002/14651858.CD004753.pub4.
39. Kalaitzopoulos DR, Samartzis N, Kolovos GN, Mareti E, Samartzis EP, Eberhard M, et al. Treatment of endometriosis: a review with comparison of 8 guidelines. *BMC Womens Health*. 2021 Nov 29;21(1):397. doi: 10.1186/s12905-021-01545-5.
40. Bafort C, Beebeejaun Y, Tomassetti C, Bosteels J, Duffy JM. Laparoscopic surgery for endometriosis. *Cochrane Database Syst Rev*. 2020 Oct 23;10(10):CD011031. doi: 10.1002/14651858.CD011031.pub3.
41. Imperiale L, Nisolle M, Noël JC, Fastrez M. Three Types of Endometriosis: Pathogenesis, Diagnosis and Treatment. State of the Art. *J Clin Med*. 2023 Jan 28;12(3):994. doi: 10.3390/jcm12030994.
42. Saridogan E, Becker CM, Feki A, Grimbizis GF, Hummelshoj L, Keckstein J, et al. Recommendations for the Surgical Treatment of Endometriosis. Part 1: Ovarian Endometrioma. *Hum Reprod Open*. 2017 Dec 19;2017(4):hox016. doi: 10.1093/hropen/hox016.
43. Keckstein J, Becker CM, Canis M, Feki A, Grimbizis GF, Hummelshoj L, et al. Recommendations for the surgical treatment of endometriosis. Part 2: deep endometriosis. *Hum Reprod Open*. 2020 Feb 12;2020(1):hoaa002. doi: 10.1093/hropen/hoaa002. Slika 8, Frozen pelvis with invisible deep endometriosis (bi-lateral ovary, leftcardinal ligament, ureter left, anterior wall of

44. Miller LE, Bhattacharyya R, Miller VM. Clinical Utility of Presacral Neurectomy as an Adjunct to Conservative Endometriosis Surgery: Systematic Review and Meta-Analysis of Controlled Studies. *Sci Rep*. 2020 Apr 23;10(1):6901. doi: 10.1038/s41598-020-63966-w.
45. Daniels JP, Middleton L, Xiong T, Champaneria R, Johnson NP, Lichten EM, et al. Individual patient data meta-analysis of randomized evidence to assess the effectiveness of laparoscopic uterosacral nerve ablation in chronic pelvic pain. *Hum Reprod Update*. 2010 Nov-Dec;16(6):568-76. doi: 10.1093/humupd/dmq031.
46. Chen I, Veth VB, Choudhry AJ, Murji A, Zakhari A, Black AY, et al. Pre- and postsurgical medical therapy for endometriosis surgery. *Cochrane Database Syst Rev*. 2020 Nov 18;11(11):CD003678. doi: 10.1002/14651858.CD003678.pub3.

ŽIVOTOPIS

Rođena sam u Slavonskom Brodu 17.10.1998. Osnovnu i srednju školu upisujem i završavam u Slavonskom Brodu s odličnim uspjehom.

Akadske godine 2017./2018. upisujem Medicinski fakultet Sveučilišta u Zagrebu koji od tada redovito pohađam.

U govoru i pismu aktivno se služim engleskim jezikom.