

# Suvremeni pristup transplantaciji rožnice

---

Oroz, Katarina

Master's thesis / Diplomski rad

2023

Degree Grantor / Ustanova koja je dodijelila akademski / stručni stupanj: **University of Zagreb, School of Medicine / Sveučilište u Zagrebu, Medicinski fakultet**

Permanent link / Trajna poveznica: <https://um.nsk.hr/um:nbn:hr:105:036766>

Rights / Prava: [In copyright](#)/[Zaštićeno autorskim pravom.](#)

Download date / Datum preuzimanja: **2024-07-21**



Repository / Repozitorij:

[Dr Med - University of Zagreb School of Medicine Digital Repository](#)



**SVEUČILIŠTE U ZAGREBU  
MEDICINSKI FAKULTET**

**Katarina Oroz**

# **Suvremeni pristup transplantaciji rožnice**

**Diplomski rad**



**Zagreb 2023.**

Ovaj diplomski rad izrađen je na Klinici za očne bolesti Kliničkog bolničkog centra Zagreb, pod vodstvom prim.dr.sc. Sanje Masnec i predan je na ocjenjivanje u akademskoj godini 2022./2023.

## POPIS KRATICA

ALK – engl. *anterior lamellar keratoplasty*, prednja lamelarna keratoplastika

AS-OCT – engl. *anterior segment optical coherence tomography*, optička koherentna tomografija prednjeg segmenta

DALK – engl. *deep anterior lamellar keratoplasty*, duboka prednja lamelarna keratoplastika

DM – Descemetova membrana

DMEK – engl. *Descemet's membrane endothelial keratoplasty*, endotelna keratoplastika

Descemetove membrane

DSAEK – engl. *Descemet's stripping automated endothelial keratoplasty*, automatizirana endotelna keratoplastika s uklanjanjem Descemetove membrane

EB – engl. *eye bank*, očna banka

ECM – ekstracelularni matriks

EK – endotelna keratoplastika

FALK – engl. *femtosecond laser-assisted lamellar keratoplasty*, lamelarna keratoplastika pomoću femtosekundnog lasera

FSL – engl. *femtosecond laser*, femtosekundni laser

iOCT – engl. *intraoperative optical coherence tomography*, intraoperativna optička koherentna tomografija

LK – lamelarna keratoplastika

OOKP – osteo-odonto-keratoproteza

PIRL – engl. *Picosecond infrared laser*, pikosekundni infracrveni laser

PKP – penetrantna keratoplastika

PMMA – engl. *Polymethyl methacrylate*, polimetilmetakrilat

RHCIII – rekombinantni humani kolagen tipa III

SAD – Sjedinjene Američke Države

SALK – engl. *superficial anterior lamellar keratoplasty*, prednja površinska lamelarna keratoplastika

UT-DSAEK – engl. *ultra thin Descemet's stripping automated endothelial keratoplasty*, ultra tanka automatizirana endotelna keratoplastika s uklanjanjem Descemetove membrane

UV – engl. *ultraviolet*, ultraljubičasto

## SADRŽAJ

<b>SAŽETAK</b> .....	I
<b>SUMMARY</b> .....	II
<b>1. UVOD</b> .....	1
<b>2. ROŽNICA - GRAĐA I ULOGA</b> .....	2
<b>3. VRSTE TRANSPLANTACIJA ROŽNICE</b> .....	4
3.1. PREDNJA LAMELARNA KERATOPLASTIKA (ALK) .....	5
3.1.1. Prednja površinska lamelarna keratoplastika (SALK) .....	5
3.1.2. Duboka prednja lamelarna keratoplastika (DALK) .....	5
3.2. ENDOTELNA KERATOPLASTIKA (EK).....	7
3.2.1. Automatizirana endotelna keratoplastika s uklanjanjem Descemetove membrane (DSAEK) .....	7
3.2.2. Endotelna keratoplastika Descemetove membrane (DMEK).....	8
<b>4. OČNE BANKE</b> .....	11
<b>5. NOVE TEHNOLOGIJE</b> .....	14
5.1. INTRAOPERATIVNI OCT.....	14
5.2. LASERI.....	15
5.2.1. Femtosekundni laser (FSL).....	16
<b>6. BIOINŽENJERING ROŽNICE</b> .....	17
6.1. KERATOPROTEZE .....	17
6.2. KOLAGENI HIDROGELOVI .....	19
6.3. DECELULARIZIRANA ROŽNICA.....	19
<b>7. ZAKLJUČAK</b> .....	20
<b>8. ZAHVALE</b> .....	21
<b>9. LITERATURA</b> .....	22
<b>10. POPIS SLIKA</b> .....	26
<b>11. ŽIVOTOPIS</b> .....	27

## SAŽETAK

### SUVREMENI PRISTUP TRANSPLANTACIJI ROŽNICE

**Katarina Oroz**

Transplantacija rožnice najuspješnija je i najizvođenija transplantacija na svijetu. Rožnična patologija kao uzrok gubitka vida u današnje se vrijeme nastoji otkloniti suvremenim metodama pripreme presadaka i unapređenim operacijskim tehnikama.

Dugo najizvođenija penetrantna keratoplastika zamijenjena je različitim vrstama lamelarne (slojevite) keratoplastike ovisno o indikaciji. Metode daju bolje postoperativne ishode u vidu bržeg oporavka, kraće primjene kortikosteroida, manjeg postotka odbacivanja presatka te bolje vidne oštine.

Za patologiju prednjeg dijela rožnice uz očuvani endotel, metoda izbora danas je duboka prednja lamelarna keratoplastika (DALK).

Za patologiju endotela i Descemetove membrane koriste se automatizirana endotelna keratoplastika s uklanjanjem Descemetove membrane (DSAEK), ultra tanki DSAEK (UT-DSAEK) i endotelna keratoplastika Descemetove membrane (DMEK). Svaka od metoda ima svoje prednosti i nedostatke pa je tako DSAEK uvelike zastupljena metoda endotelne keratoplastike zbog tehnički manje zahtjevne procedure dok DMEK dokazano daje bolje ishode po pitanju vidne oštine.

S obzirom na prednosti svih metoda lamelarne keratoplastike, krivulju učenja operacijskih metoda nastoji se smanjiti pripremom presadaka u očnoj banci i primjenom novih tehnologija poput femtosekundnog lasera i intraoperativne optičke koherentne tomografije (iOCT-a). Laserom pripremljeni visoko kompatibilni presaci te nadgledanje operacije iOCT-om olakšavaju proceduru transplantacije i uspješno smanjuju intraoperativne i postoperativne komplikacije.

Pomanjkanju donorskog tkiva nastoji doskočiti bioinženjering rožnice koji se bavi izradom kvalitetnih i estetski prihvatljivih keratoproteza te razvojem zamjenskih tkiva koja bi imitirala biomehaničku funkciju rožnice. Brzi razvoj tehnologija i materijala obećava skori razvoj mogućeg terapijskog rješenja budućnosti: biointegrirane i funkcionalne umjetne rožnice.

Ključne riječi: keratoplastika, suvremeni pristup, rožnica

## **SUMMARY**

### **MODERN APPROACH TO CORNEAL TRANSPLANTATION**

**Katarina Oroz**

Corneal transplantation is the most successful and commonly performed transplant surgery in the world. Corneal pathologies, as a cause of vision loss, are now being addressed with modern methods of graft preparation and advanced surgical techniques.

Traditional penetrating keratoplasty (PKP) has been replaced by various types of lamellar keratoplasty depending on the indication. These methods offer better postoperative outcomes, including faster recovery, shorter corticosteroid use, decreased percentage of graft rejection, and improved visual outcomes.

Today's method of choice for anterior corneal pathologies with preserved endothelium is Descemet's stripping automated endothelial keratoplasty (DALK).

For pathologies involving the endothelium and Descemet's membrane, procedures such as Descemet's stripping automated endothelial keratoplasty (DSAEK), ultra-thin DSAEK (UT-DSAEK), and Descemet membrane endothelial keratoplasty (DMEK) are utilized. Each method has its advantages and disadvantages, with DSAEK being widely adopted due to its less technically demanding procedure, while DMEK has demonstrated better outcomes in terms of visual outcomes.

Considering the benefits of all lamellar keratoplasty methods, the learning curve of surgical techniques is reduced through graft preparation in eye banks and new technologies such as femtosecond laser and iOCT (intraoperative optical coherence tomography). Laser-prepared highly compatible grafts and intraoperative monitoring with iOCT facilitate the transplantation procedure and successfully reduce intraoperative and postoperative complications.

To overcome the lack of donor tissue, corneal bioengineering focuses on developing high-quality and aesthetically acceptable keratoprotheses and substitute tissues that mimic the biomechanical function of the cornea. Rapid technological and material advancement leads to future therapeutic solutions: bio-integrated and functional artificial corneas.

Keywords: keratoplasty, modern approach, cornea

## 1. UVOD

Transplantacija rožnice jedna je od najizvođenijih i najuspješnijih operacija u svijetu. (1) Prvu transplantaciju rožnice izveo je Zirm 1905. godine. (2) Stalno unaprjeđenje znanja, operacijskih tehnika i tehnologije omogućilo je prilagođeni pristup pojedinoj patologiji rožnice pa je penetrantna keratoplastika ustupila mjesto selektivnoj zamjeni oštećenih slojeva rožnice, tzv. lamelarnoj (slojevitoj) keratoplastici. (1) Za samu transplantacijsku operaciju od velikog je značaja pribavljanje i priprema donorskog tkiva rožnice pri čemu ključnu ulogu imaju očne banke. (3) Zaokret prema lamelarnoj keratoplastici, uključivanje novih tehnika poput lasera i intraoperativnog OCT-a te napredak očnih banaka u pripremi i čuvanju donorskog tkiva, dio su suvremenog pristupa transplantaciji rožnice koji omogućuje još veću uspješnost i bolji postoperativni rezultat za pacijenta. (1) Očuvanje vida u pacijenata s rožničnom patologijom prioritet je za održavanje kvalitete života, a to je između ostalog potaknulo razvoj bioinženjeringa rožnice. Stvaranje supstitucijske rožnice u laboratoriju moglo bi u budućnosti riješiti problem nedostatka donorskog tkiva. (4)

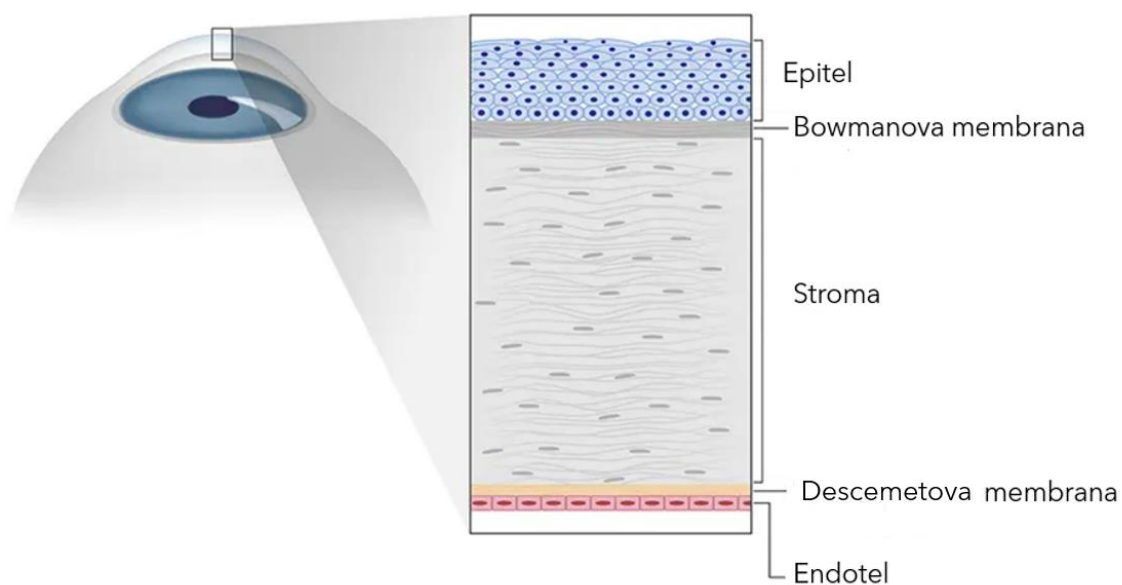


## 2. ROŽNICA - GRAĐA I ULOGA

Rožnica je prozirna avaskularna tvorba koja čini prednji dio vanjske očne ovojnice. Čvrsto je srasla s bjeloočnicom, a prijelazna zona između tih dviju struktura, limbus, ključna je za obnavljanje epitela rožnice. Rožnica je ovalnog oblika, horizontalnog promjera 11 – 12 mm te vertikalnog promjera 10 – 11 mm. Debljina rožnice varira od 500  $\mu\text{m}$  u centralnom dijelu do 650  $\mu\text{m}$  na krajevima. (5,6)

Osim što čini mehaničku barijeru za intraokularne strukture, rožnica je važan dio refraktivna sustava oka s lomnom jakosti od 43 dioptrije. S obzirom da čini dvije trećine refrakcijske snage oka, oštećenje rožnice uzrokuje gubitak vida ili sljepoću. (6) Preduvjet za funkcionalnu rožnicu njezina je prozirnost koju omogućuju sljedeći faktori: avaskularnost, paralelno postavljene kolagene lamele, nemijelinizirana tanka živčana vlakna te smanjen sadržaj vode. (5)

Histološki, rožnicu čini pet slojeva: epitel, Bowmanova membrana, stroma, Descemetova membrana i endotel. (Slika 1)



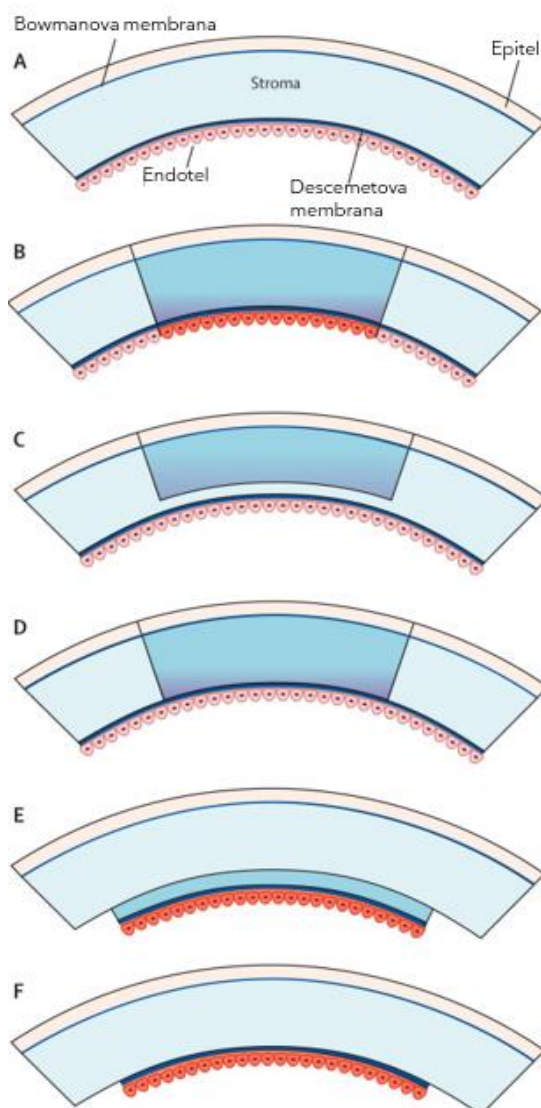
Slika 1. Građa rožnice (7)

Prvi, vanjski sloj, višeslojni je pločasti epitel koji štiti rožnicu i ima veliku sposobnost regeneracije. Ispod njega se nalazi Bowmanova membrana, tanak sloj sastavljen od kolagenih vlakana tipa I i tipa V. Čvrsto priliježe uz stromu i omogućuje održavanje konveksnog oblika rožnice, ali nema sposobnost regeneracije. Najdeblji dio rožnice (preko 90%) čini stroma sastavljena od gusto složenih kolagenih kompleksa kolagena tipa I, V i VI. Stroma sadrži oko 78% vode, a kolagene fibrile okružene su proteoglikanima. Visoko organizirana struktura strome ključna je za mehaničku snagu i otpornost te očuvanje oblika i prozirnosti.

U četvrtom sloju nalazi se Descemetova membrana, bazalna membrana endotela sastavljena od laminina, fibronektina te kolagena tipa IV i VIII. Posljednji sloj čini jedan red heksagonalno oblikovanih endotelinih stanica. Endotel ima ključnu ulogu u propuštanju vode, iona i metabolita u ostale dijelove rožnice. (5,6)

### 3. VRSTE TRANSPLANTACIJA ROŽNICE

Transplantacija rožnice (keratoplastika) podrazumijeva zamjenu bolesne rožnice primatelja zdravim donorskim presatkom. Penetrantnom keratoplastikom (PKP) presađuje se rožnica pune debljine, a lamelarnom keratoplastikom (LK) presađuju se patološki promijenjeni slojevi. Lamelarna keratoplastika dijeli se na prednju lamelarnu keratoplastiku (ALK) i endotelnu keratoplastiku (EK). (Slika 2) Iako je koncept lamelarne keratoplastike stariji od koncepta penetrantne keratoplastike (8), tek je nedavno, napretkom mikrokirurških tehnika i instrumenata, postala metodom izbora za brojne indikacije.



Slika 2. Vrste transplantacije rožnice. (A) zdrava rožnica, (B) PKP, (C) SALK, (D) DALK, (E) DSAEK, (F) DMEK (9)

Zaokret prema LK-u smanjio je značajne komplikacije koje nosi PKP poput odbacivanja presatka, razvoja glaukoma, induciranog postoperativnog astigmatizma i kasne disfunkcije endotela. (8,10) Presađivanje epitela i strome prilikom ALK smanjilo je odbacivanje transplantata s obzirom na očuvani primateljski endotel. Presatkom samo endotela i Descemetove membrane (DM) prilikom EK očuvan je ovalni oblik rožnice, a mali kirurški rez i odsutnost šavova smanjuje pojavu induciranog astigmatizma. (8,11) Lamelarne transplantacije omogućuju brži oporavak vida, ali i efikasnije raspolaganje donorskim tkivom pri čemu jedna rožnica može poslužiti za dva pacijenta, tj. za jednu ALK i jednu EK. (11) Priprema tkiva rožnice za lamelarne transplantacije napredovala je od ručnog rezanja preko rezanja pomoću mikrokeratoma do pripreme pomoću femtosekundnog lasera. (1)

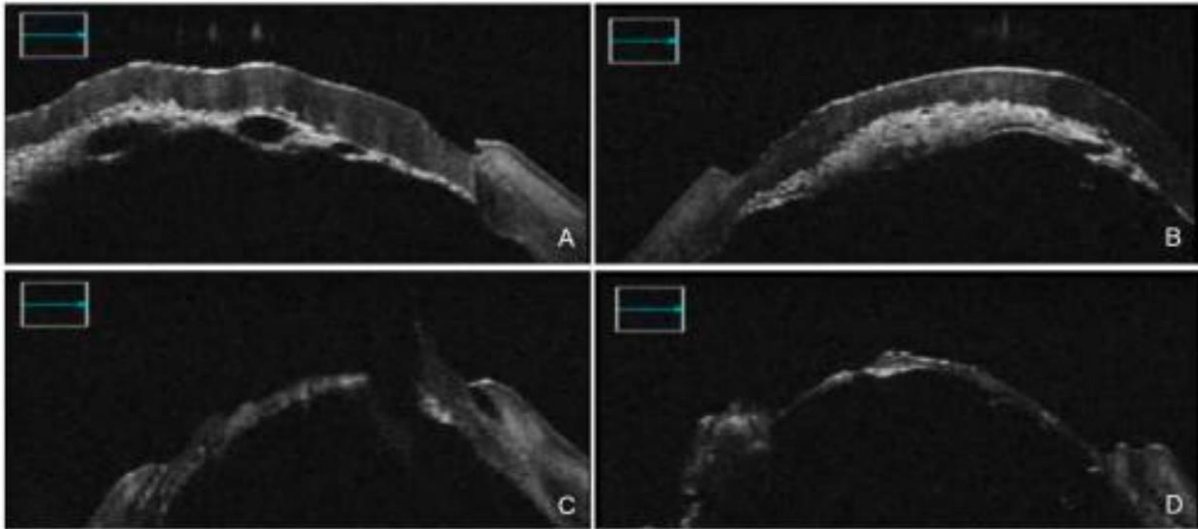
### 3.1. PREDNJA LAMELARNA KERATOPLASTIKA (ALK)

#### 3.1.1. Prednja površinska lamelarna keratoplastika (SALK)

Ovim zahvatom presađuje se epitel i prednji dio strome. Glavne su indikacije za SALK stromalna zamućenja u prednjoj trećini, najčešće uzrokovana površinskom distrofijom i degeneracijom ili ožiljkom nakon dugotrajne upale ili traume. (1) Rez i priprema tkiva donora i primatelja radi se mikrokeratomom ili femtosekundnim laserom. Donorsko tkivo nakon presađivanja učvrsti se šavom ili fibrinskim ljepilom. (1,8)

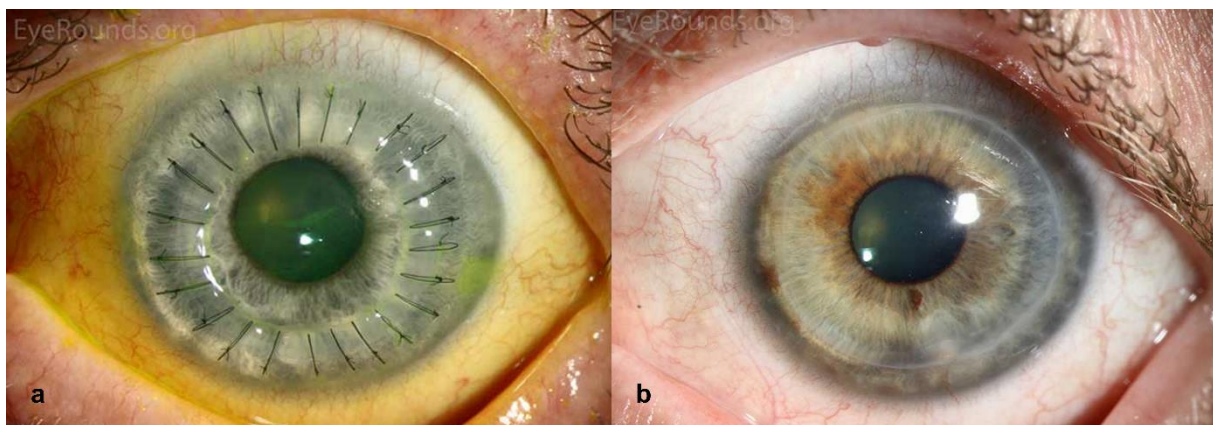
#### 3.1.2. Duboka prednja lamelarna keratoplastika (DALK)

DALK je metoda kojom se, za razliku od SALK-a, uklanja cjelokupna stroma rožnice. Time je izbjegnuta interakcija među stromama koja inače smanjuje kvalitetu vida. (9) Glavna je indikacija keratokonus, ali DALK je metoda izbora i za duboka stromalna zamućenja uzrokovana infektivnim keratitisom, distrofijom i ožiljkavanjem nakon kronične upale. (9,10) Tehnički najzahtjevniji trenutak jest delaminacija DM-a od podležee strome za što se najčešće koristi tzv. *big bubble* metoda injektiranja zraka u duboku stromu. (Slika 3) Nakon toga, donorski presadak bez DM-a zašije se za primateljsku rožnicu. (12) (Slika 4) Iako zahtjevan postupak, DALK je višestruko pogodnija metoda u odnosu na PKP jer dokazano smanjuje rizik od odbacivanja transplantata i rupture nakon tupe traume, smanjuje trajanje postoperativne terapije kortikosteroidima, omogućuje ranije uklanjanje šavova i dulje preživljenje presatka. (13)



Slika 3. DALK tzv. *big bubble* metodom pod nadzorom iOCT-a. (A) Injektiranje mjehurića zraka. (B) Nepotpuno odvajanje posteriorne strome od DM-a. (C) Manualno odvajanje slojeva uz nadzor OCT-a. (D) Cjelovita DM spremna za donorski presadak. Slika preuzeta iz rada Carlà et al. (2022) uz dopuštenje autora. (14)

U glavne komplikacije DALK-a spadaju keratitis, koji se razvija podjednako u PKP-u i DALK-u te postoperativni glaukom koji se javlja znatno rjeđe nego u PKP-u. (10) Prilikom delaminacije DM-a od strome javljaju se i za DALK specifične komplikacije: intraoperativne mikroperforacije i makroperforacije. Mikroperforacije DM-a moguće je razriješiti intraoperativno, uz nastavak DALK-a s tim da je veći rizik od postoperativnog odvajanja presatka. Ipak, makroperforacije i velika oštećenja DM-a, zahtijevaju konverziju operacije u PKP. Procjenu dubine prodora igle u rožničnu stromu prilikom *big bubble* metode olakšavaju suvremene tehnologije poput nadgledanja intraoperativnim OCT-om što smanjuje mogućnost rupture. (15) Pojavnost komplikacija ovisi i o vještini kirurga pa je s porastom popularnosti ove tehnike učestalost komplikacija u padu. (16)



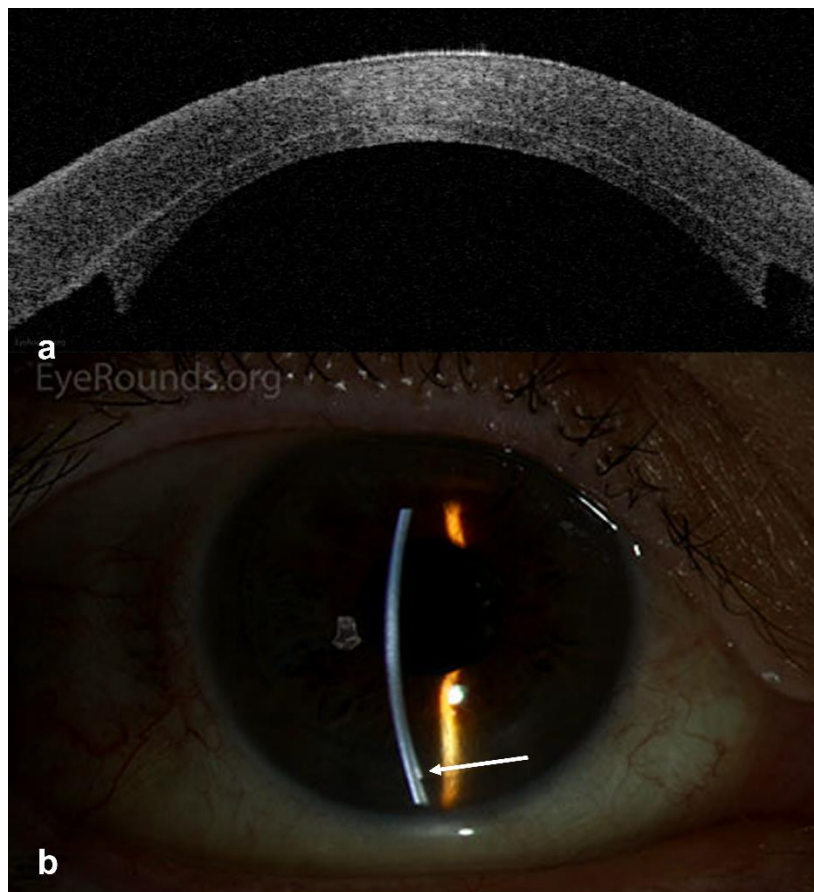
Slika 4. DALK izveden zbog keratokonusa prikazan postoperativno (a) i nakon 3 godine (b). (17)

### 3.2. ENDOTELNA KERATOPLASTIKA (EK)

Endotelna keratoplastika ili stražnja lamelarna keratoplastika postupak je kojim se mijenjaju patološki promijenjen endotel i Descemetova membrana primatelja. Najčešće indikacije su: endotelne distrofije poput Fuchsove distrofije i posteriorne polimorfne distrofije, afakična bulozna keratopatija, iridokornealni endotelni sindrom te sva druga stanja koja narušavaju funkcionalnost endotela. (18,19) S obzirom na tehniku razlikujemo DSAEK i DMEK.

#### 3.2.1. Automatizirana endotelna keratoplastika s uklanjanjem Descemetove membrane (DSAEK)

Automatizirana endotelna keratoplastika s uklanjanjem Descemetove membrane (DSAEK) podrazumijeva odvajanje endotelnog sloja, Descemetove membrane i dijela stražnjeg stromalnog tkiva donora mikrokeratomom te presađivanje na pripremljenu rožnicu primatelja kojoj je prethodno uklonjen patološki promijenjen endotel s Descemetovom membranom. Mjehurić zraka postavljen u prednju očnu sobicu nakon implantacije pomaže prianjanju presatka za tkivo primatelja pa nema potrebe za klasičnim šivanjem. (Slika 5)



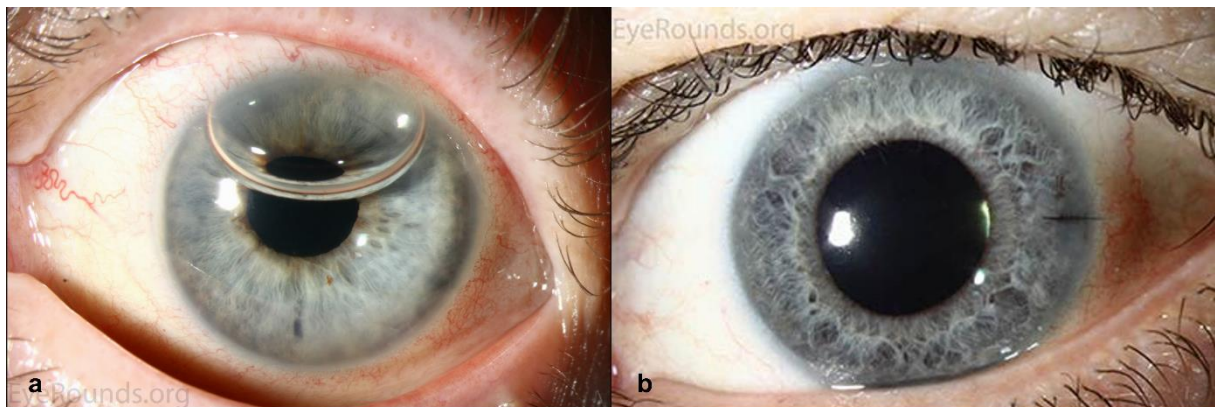
Slika 5. DSAEK presadak zbog Fuchsove endotelne distrofije, jedan dan nakon operacije prikazan na AS-OCT-u (a) i biomikroskopu (b). (17)



Najnovija modifikacija DSAEK-a (150 – 250  $\mu\text{m}$ ), takozvani je Ultra-thin DSAEK (UT-DSAEK) koji kombinira prednosti tanjeg presatka ( $\leq 100 \mu\text{m}$ ) i tehnički manje zahtjevne pripreme donorskog tkiva. Manje stromalnog tkiva u takvim presadcima rezultira boljom postoperativnom vidnom oštrinom i manjim rizikom od odbacivanja presatka u odnosu na klasični DSAEK. (20)

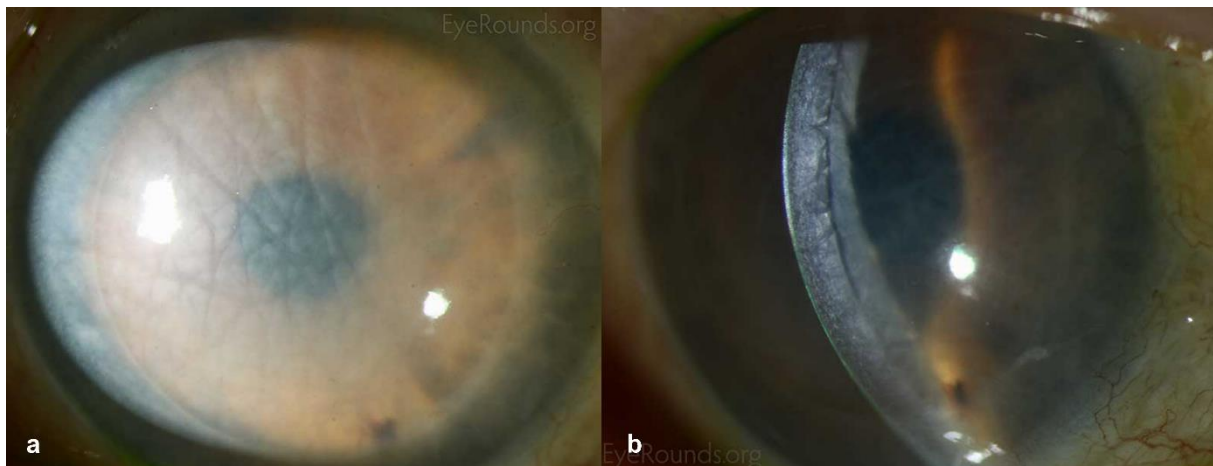
### 3.2.2. Endotelna keratoplastika Descemetove membrane (DMEK)

Za razliku od DSAEK-a, prilikom endotelne keratoplastike Descemetove membrane (DMEK) transplantat donora dobiva se odvajanjem 10 – 15  $\mu\text{m}$  tankog presatka Descemetove membrane i endotela bez dodatnog stromalnog tkiva. Nakon postavljanja presatka, u prednju očnu sobicu injektira se mjehurić zraka kako bi se postigla bolja adherencija presatka. (21) (Slika 6)




Slika 6. DMEK. (a) Mjehurić zraka u prednjoj očnoj sobici tjedan dana nakon operacije. (b) Potpuna resorpcija zraka u drugog pacijenta dva tjedna nakon operacije. (17)

Najnoviji podaci (10,18) prednost daju DMEK-u jer se tom metodom postiže bolja postoperativna vidna oštrina u pacijenata, brži oporavak, a smanjena je i potreba za primjenom kortikosteroidne terapije. Uz to, DMEK omogućuje bolje preživljenje presatka i manji rizik od odbacivanja u odnosu na DSAEK. (22) (Slika 7) Gubitak endotelnih stanica podjednak je u obje metode. (10)



Slika 7. (a) Masivni edem rožnice kao posljedica odbacivanja DSAEK presatka. (b) Nakupljanje tekućine vidljivo je na spoju presatka i primateljevog tkiva. (17)

Unatoč očitim prednostima DMEK-a, zbog tehničke zahtjevnosti pripreme donorskog tkiva i same operacije, metoda još uvijek nije u potpunosti zaživjela kod svih kirurga. (21) Jedan od glavnih izazova pravilna je orijentacija samog presatka (endotel okrenut k prednjoj očnoj sobici), a tome se nastoji doskočiti uvođenjem tehnika poput intraoperativnog OCT-a (23) i ultrazvučne biomikroskopije (24) te različitih vrsta označavanja pravilne strane („S“-pečat, bojenje). (10) (Slika 8)

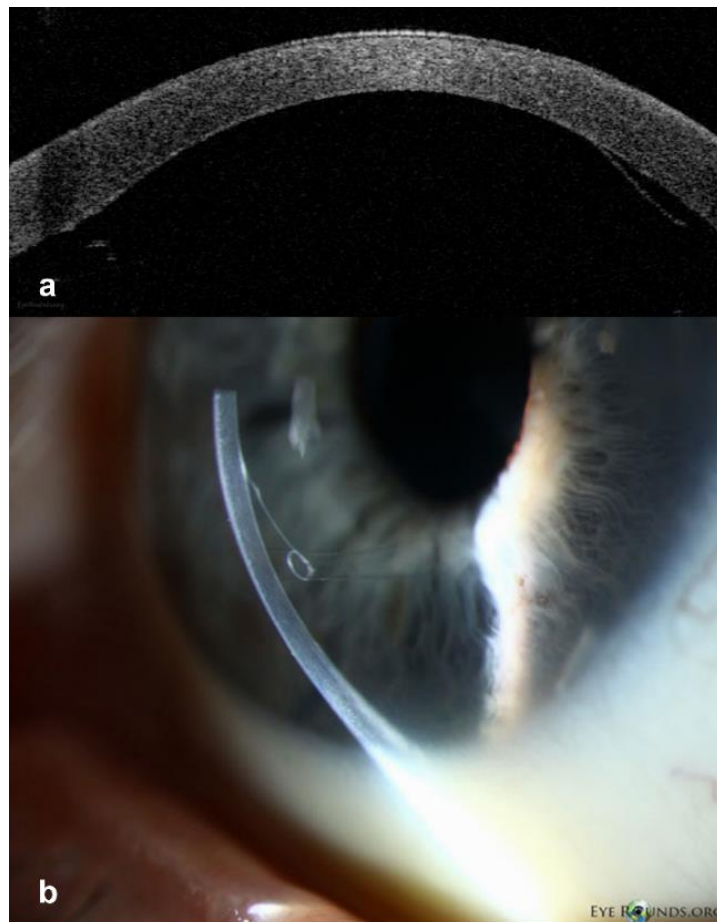


Slika 8. Rožnični presadak pripremljen za DMEK u očnoj banci. „S“ pečat pomoć je pri pravilnoj orijentaciji presatka. (17)



Glavne postoperativne komplikacije DMEK-a, kao i DSAEK-a jesu odvajanje presatka i porast intraokularnog tlaka. Prema literaturi, odvajanje presatka u DMEK-u (Slika 9) češće je nego u DSAEK-u, a rješava se ponovnim injektiranjem mjehurića zraka. (18)

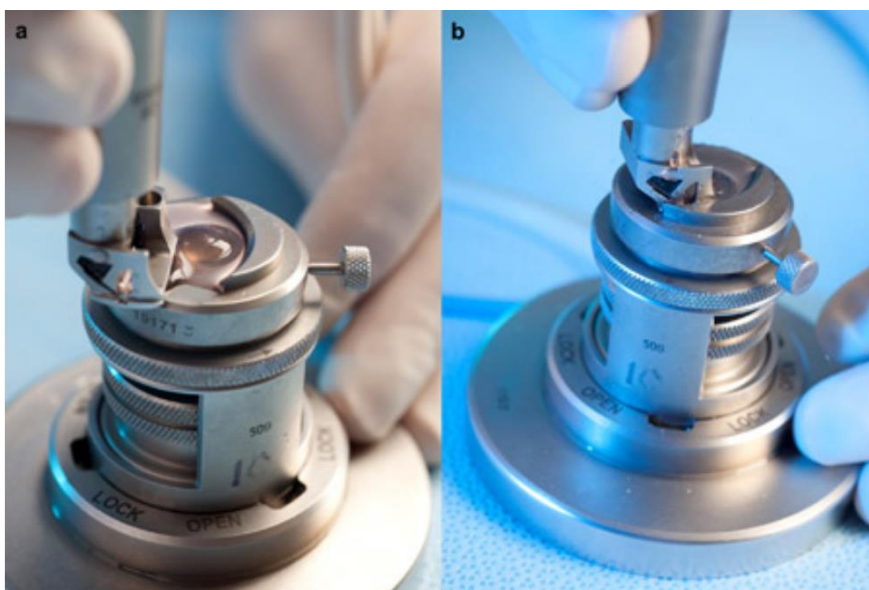
Uz pomoć očnih banaka u pripremi tankih presadaka za DMEK te intraoperativnih metoda koje olakšavaju proceduru transplantacije, ova metoda postaje zlatnim standardnom za liječenje endotelne patologije. (10)



Slika 9. (a) Ograničeno podizanje perifernog ruba presatka tjedan dana nakon DMEK operacije (desna strana slike) prikazano na AS-OCT-u. (b) Kronično odignuće donjeg dijela DMEK presatka. Vidljivo je „rolanje“ prema stromi što znači da je presadak dobro orijentiran. (17)

#### 4. OČNE BANKE

Transplantacija rožnice najizvođenija je transplantacija u svijetu, a sam postupak započinje već u očnoj banci. Očne banke (EB; engl. *Eye bank*) mjesto su pohrane, kontrole kvalitete i pripreme donorske rožnice za operaciju. (25) S obzirom da je donacija organa složen proces, pravnim je izmjenama rožnica deklarirana kao tkivo, pa je njena donacija maksimalno olakšana kako bi se odgovorilo na rastuću potrebu za ovom operacijom. (1) Uz to, naporima očnih banaka formiran je sustav obrade donorskog tkiva koji ne samo da pruža maksimalno kvalitetno i sigurno tkivo, nego prati zaokret k lamelarnoj kirurgiji i time ima ključnu ulogu u pripremi presadaka za endotelnu keratoplastiku. (3) (Slika 10) Unaprijed izrezani presaci za DSAEK i DMEK povećavaju ponovljivost i točnost metode, smanjuju krivulju učenja i olakšavaju kirurzima usvajanje novih tehnika. (3)

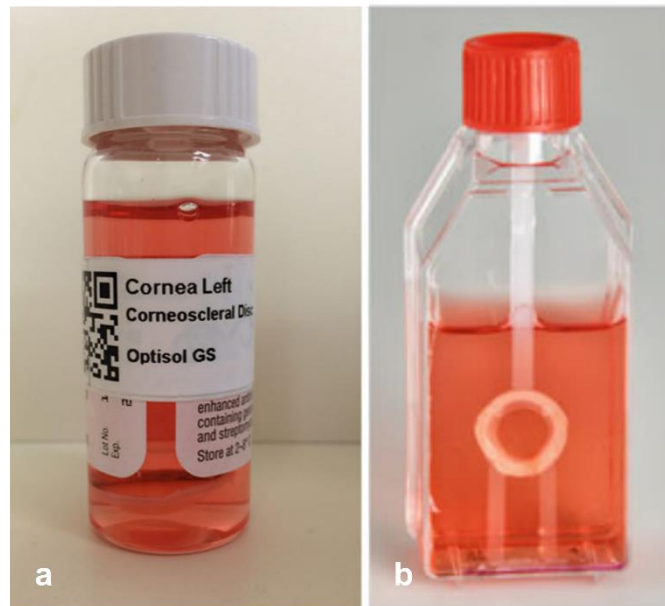


Slika 10. Disekcija rožničnog tkiva. (a) Mikrokeratomska oštrica postavljena na bazu s postoljem za montažu i (b) izrada lamelnog reza na donorskom tkivu. Slika preuzeta iz rada Woodward et al. (2012) uz dopuštenje autora. (26)

Vidna funkcija prioritet je u održavanju kvalitete života pa s razvojem metoda keratoplastike raste i potreba za donorskim tkivom. Očne banke ključnu ulogu imaju u efikasnom raspolaganju presadcima pri čemu od jedne rožnice mogu pripremiti barem dva presatka. (11) Ograničena dostupnost rožničnih presadaka sa zdravih kadavera potaknula je razvoj tehnika obrade i uređaja kojima se očuva maksimalna gustoća endotelnih stanica, a time i kvaliteta presadaka. (27)

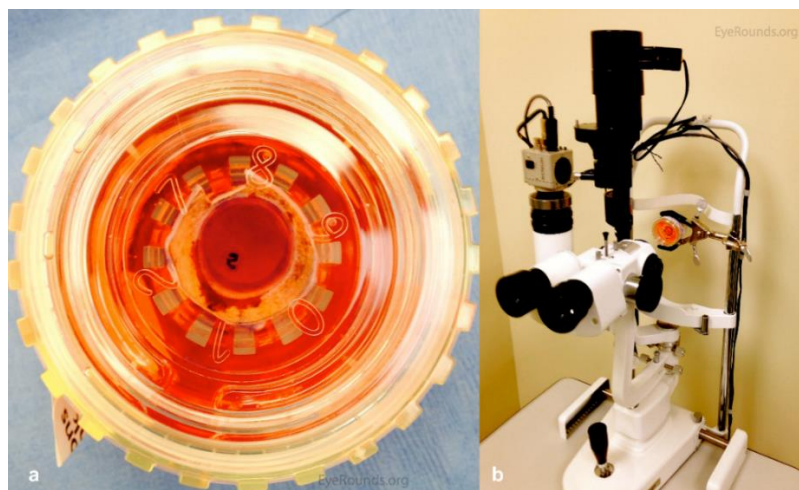
Globalno, dvije se metode koriste se za pohranu donorskih rožnica: kultura organa pri temperaturi od 28 - 37 °C te skladištenje u hladnoj otopini pri temperaturi od 2 - 8 °C. (28)

Dok se kultura organa gotovo isključivo koristi u Zapadnoj Europi, u SAD-u se 98% prikupljenih rožnica pohranjuje u hladnoj otopini. (29) (Slika 11)



Slika 11. Pohrana rožnice u (a) hladnoj otopini (Optisol GS) i (b) kulturi organa. (30)

Hladno skladištenje tehnički je jednostavnije i jeftinije, ali trajnost presadaka u tim je uvjetima 14 dana. Presaci se čuvaju u posebnom mediju koji sadrži hranjive tvari i antibiotike, a niska temperatura zaustavlja stanične procese i metaboličku aktivnost tkiva zbog čega rožnica zadržava prvobitno stanje. Metabolička inaktivnost tkiva onemogućuje obnovu epitela i popravak endotela. Prednost metode lakša je manipulacija spremnikom i manja vjerojatnost kontaminacije presatka. (30) (Slika 12)

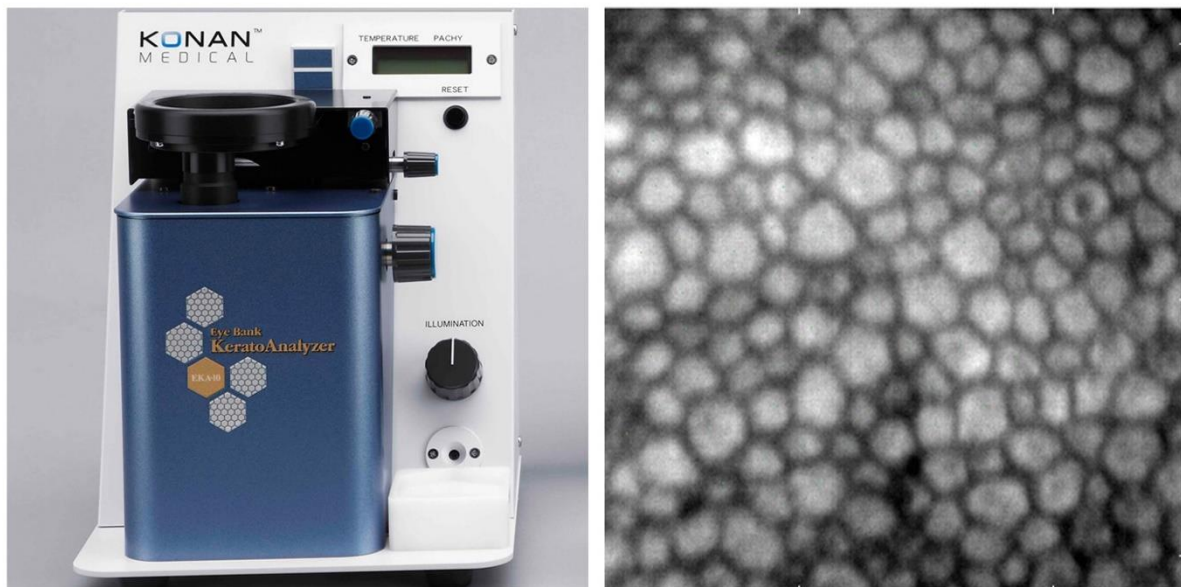

Slika 12. (a) Presadak za DMEK označen „S“ pečatom pohranjen u hladnoj otopini. (b) Pregled donorskog tkiva na biomikroskopu. (31)

Donorsko tkivo je, za razliku od kulture organa, brzo dostupno nakon obrade i skladištenja u hladnoj otopini. Ipak, tijekom pohrane nije moguće provesti adekvatnu mikrobiološku kontrolu kao ni detaljnu kontrolu kvalitete endotela spekularnim mikroskopom. (30) Za transplantaciju koja uključuje endotel rožnice, minimalna gustoća endotelnih stanica (ECD) mora biti 2000 stanica/mm<sup>2</sup>. Ako je gustoća stanica manja od toga, donorsko tkivo može se koristiti za tehnike prednje lamelarne keratoplastike.

S druge strane, kompleksnija metoda kulture organa omogućuje pohranu 4 - 5 tjedana zahvaljujući uvjetima koji imitiraju fiziološke uvjete. Medij obogaćen fetalnim telećim serumom omogućava metabolizam rožnice, odnosno popravak endotela i obnavljanje epitela iz limbusa.

Prednosti su mogućnost detaljnije kontrole odumrlih endotelnih stanica spekularnim mikroskopom (Slika 13) i češće mikrobiološke kontrole. Ipak, presaci u kulturi organa skloniji su kontaminaciji i edematoznim promjenama strome. (28,32,33) Razlika u preživljenju presađaka prethodno skladištenim dvjema različitim metodama, još nije posve dokazana. (33,34).



Slika 13. Spekularni mikroskop (Konan CellChek EB-10) lijevo i slika zdravog rožničnog endotela desno. (31)

## 5. NOVE TEHNOLOGIJE

### 5.1. INTRAOPERATIVNI OCT

Intraoperativna optička koherentna tomografija (iOCT) neinvazivna je slikovna metoda koja omogućuje praćenje kirurškog postupka u stvarnom vremenu. (Slika 14) Metoda je prvotno korištena u kirurgiji stražnjeg segmenta (35), ali danas sve širu primjenu nalazi u raznim zahvatima na prednjem segmentu oka (keratoplastika, operacija mrežne, implantacija umjetne leće). Kao pomoćna metoda posebno je svrhovita u lamelarnoj keratoplastici gdje nadgledanje cijelog procesa operacije omogućuje pravovremenu promjenu tijekom operacije po potrebi, a time i bolje kliničke ishode. (1,14)

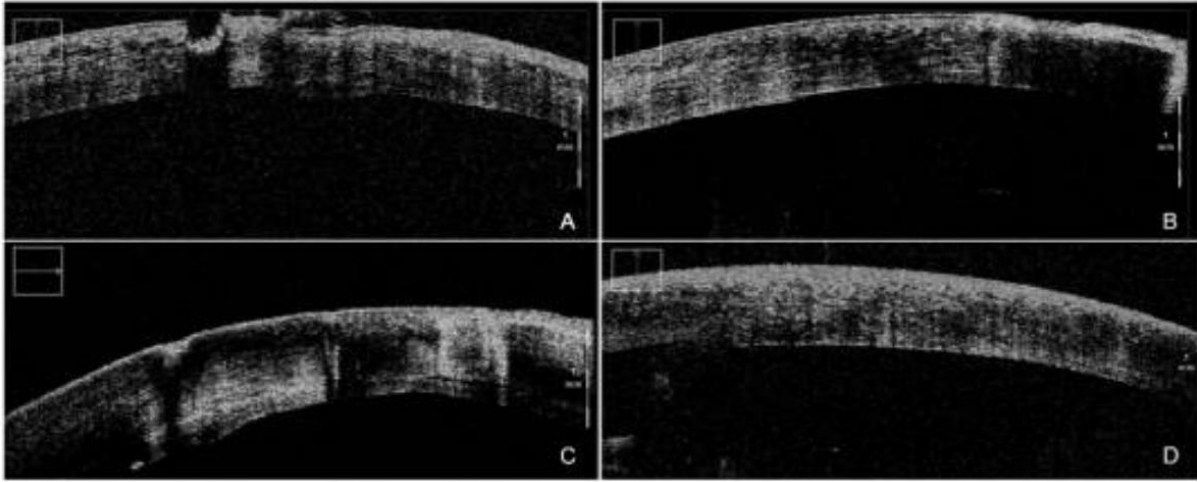


Slika 14. iOCT integriran u mikroskop. (36)

iOCT omogućuje procjenu centralne debljine rožnice što je bitan parametar pri pripremi presatka mikrokeratomom ili ručno u operacijskoj sali. (1) U dubokoj prednjoj lamelarnoj keratoplastici (DALK), iOCT je koristan za procjenu dubine igle u rožničnoj stromi i provedbu *big bubble* tehnike bez intraoperativnih komplikacija kao što je perforacija. (Slika 3) U slučaju oštećenja DM-a, moguće je točno procijeniti veličinu perforacije i sukladno tome nastaviti DALK ili promijeniti operaciju u PKP. (14,15)

U automatiziranoj endotelnoj keratoplastici sa skidanjem Descemetove membrane (DSAEK), iOCT pomaže pri pravilnoj orijentaciji i prijanjanju presatka. Omogućuje detekciju eventualne tekućine i odvajanja presatka kao i pogrešno orijentirani presadak što običnim mikroskopom na edematoznoj rožnici nije lako vizualizirati. (23,37) (Slika 15)





Slika 15. DSAEK uz pomoć iOCT-a. (A) Tijekom uklanjanja DM-a iOCT omogućuje vizualizaciju ostataka i (B) stvaranje glatke disekcijske površine. (C) Nakon implantacije, detektira i najmanju količinu tekućine između presatka i primateljeva tkiva te omogućuje (D) potpuno prijanjanje presatka. Slika preuzeta iz rada Carlà et al. (2022) uz dopuštenje autora. (14)

U endotelnoj keratoplastici Descemetove membrane (DMEK), moguće je također pratiti rasklapanje presatka u stvarnom vremenu i procijeniti njegovu orijentaciju. Slikovnom potvrdom ispravne orijentacije presatka skraćuje se vrijeme operacije i izbjegava upotreba drugih potvrđnih metoda poput „S“ pečata čime se sprječava nepotrebna manipulacija presatkom. (23,37) Današnji iOCT integriran je u mikroskope i predstavlja koristan alat u kirurgiji prednjeg segmenta, a posebice je značajan u zahtjevnim slučajevima kod kojih na brz i neinvazivan način pruža dobru vizualizaciju slojeva rožnice. (38) Uz slabu dostupnost i visoku cijenu, glavna ograničenja odnose se na zasjenjenja metalnim instrumentima koja ometaju vizualizaciju. Daljnjim istraživanjem i razvojem tehnologije, iOCT bi mogao nadvladati te manjkavosti i postati zlatni standard vizualizacije u zahtjevnim slučajevima. (39,40)

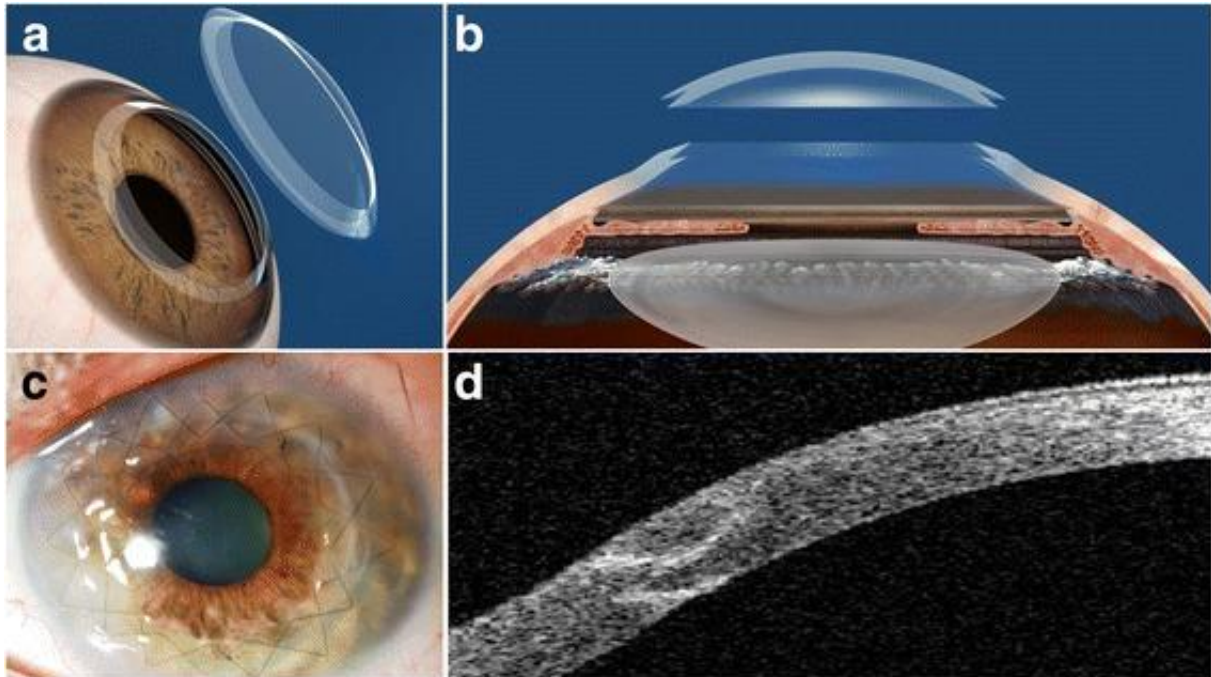
## 5.2. LASERI

Tradicionalne ručne tehnike imaju određena ograničenja prilikom pripreme donorskog tkiva i primateljske površine što može utjecati na postoperativne ishode keratoplastike. Upotreba lasera u keratoplastici neutralizira razlike u izvedbi pojedinog kirurga što povećava ponovljivost i preciznost tehnike. Unatoč brojnim teoretskim prednostima ove metode, upotreba lasera u keratoplastici još uvijek je područje u razvoju te nije potvrđena njena potpuna superiornost nad ručnim tehnikama. Uz to korištenje lasera nije niti jednostavno niti jeftino pa je upitan i omjer troška i učinkovitosti. (41) U kirurgiji prednjeg segmenta koriste se: *Excimer laser*, *Q-switched*

Er:YAG laser, pikosekundni infracrveni laser (PIRL; engl. *Picosecond infrared laser*) te najčešće, femtosekundni laser (FSL; engl. *Femtosecond laser*).

### 5.2.1. Femtosekundni laser (FSL)

Femtosekundni laser može se koristiti u postupcima PKP i LK. (42) Lamelarna keratoplastika uz pomoć femtosekundnog lasera (FALK, engl. *Femtosecond laser-assisted lamellar keratoplasty*) omogućuje veću točnost u dimenzijama lamelnog reza primateljske i donorske rožnice pa je presadak oblikom kompatibilniji što doprinosi boljim postoperativnim rezultatima. (43) Najviše prednosti FALK-a u odnosu na ručnu tehniku dokazano je za DALK metodu. (41) Tehnički jednostavniji od ručne metode, FALK omogućava preciznu izradu oblikom specifičnih rezova kao što su *zig-zag* rez i rez oblika gljive. (Slika 16) (42) Niža je stopa intraoperativnih komplikacija poput perforacije i posljedične konverzije u PKP. (44) Zahvaljujući kompatibilnom presatku koji idealno prijanja uz postojeće tkivo, uspostavlja se bolji integritet rožnice te rana brže cijeli. (45) U konačnici, bilježi se manji rizik od odbacivanja presadaka. (46) Unatoč jasnim prednostima, treba napomenuti da je vidna oštrina pacijenata nakon godinu dana, kao i gubitak endotelnih stanica, usporediv s ishodima ručne tehnike. (47,48)



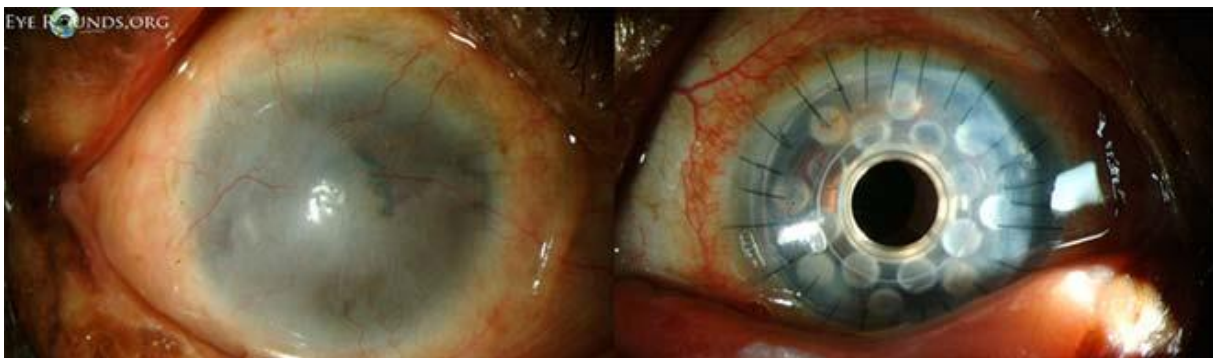
Slika 16. Penetrantna keratoplastika uz pomoć femtosekundnog lasera. (a,b) Shematski prikaz *zig-zag* reza na presatku kompatibilnim s primateljevim tkivom. (c) Postoperativni klinički ishod. (d) Presadak i *zig-zag* rez prikazani na AS-OCT-u. Slika preuzeta iz rada Arnalich-Montiel et al. (2016) uz dopuštenje autora. (49)

## 6. BIOINŽENJERING ROŽNICE

U nastojanju da se nadomjesti manjak donorskih rožnica, razvila se metoda bioinženjeringa rožnice koja uglavnom podrazumijeva zamjenu rožnice keratoprotezom. Pomagalo se ugrađuje visokorizičnim pacijentima nakon nekoliko neuspjelih keratoplastika. (Slika 17) U posljednjih nekoliko godina posebno napreduje proučavanje različitih biomaterijala koji imitiraju strukturu i funkciju rožnice s ciljem razvoja zamjenske rožnice i za većinske niskorizične indikacije. Takav implantat odgovarajućih kemijskih i mehaničkih svojstava, riješio bi problem manjka ljudskih donorskih presadaka. Osim umjetne rožnice od sintetskih materijala, razvija se i koncept korištenja prirodnih makromolekula poput kolagena za rekonstrukciju tkiva rožnice. Dosad najviše potencijala ima decelularizirana rožnica (humanog ili nehumanog podrijetla) koja zbog kompleksne strukture ekstracelularnog matriksa rožnice omogućuje najbolju biomehaničku funkciju. (50) Razvoj tehnologije i materijala otvara mogućnost 3D bioprintanja i izradu rožnice od temelja u laboratoriju. Ovakvi implantati još uvijek su na istraživačkoj razini i predstavljaju moguće terapijske opcije budućnosti. (4)

### 6.1. KERATOPROTEZE


Keratoproteze najčešći su oblik umjetne rožnice načinjene sa ili bez biološkog materijala. Visoko napredni, netoksični materijali prevladavaju problem infekcije presatka i imunosnog odgovora primatelja, a nesklonost bubrenju čuva prozirnost rožnice. (Slika 18) Ipak, transplantacijski je proces složen, a neugodne i estetski nezadovoljavajuće proteze sklone su postoperativnim komplikacijama poput glaukoma i ekstruzije. Posljedično omjeru prednosti i nedostataka keratoproteze predstavljaju metodu izbora kod pacijenata s lošim ishodima klasične keratoplastike. (4)



Slika 17. Preoperativni izgled rožnice pacijenta sa Steven-Johnson sindromom lijevo i postoperativni rezultat nakon ugradnje Boston tip I KPro desno. (17)

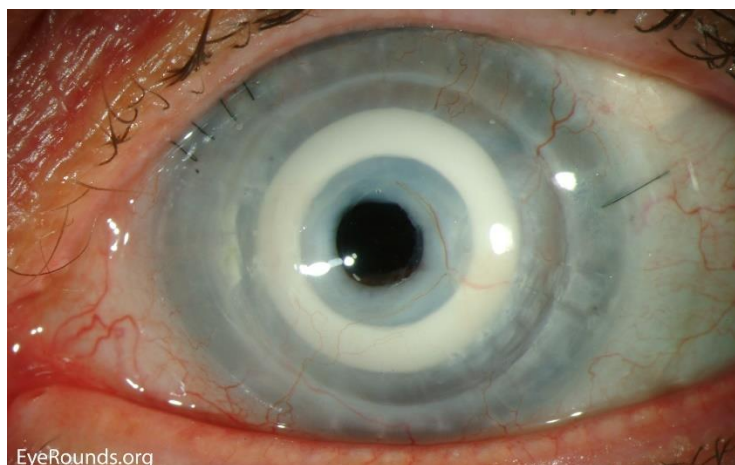


Danas najčešće korištene tvrde keratoproteze s optičkim cilindrom od polimetilmetakrilata (PMMA) jesu Boston keratoproteze i osteo-odonto-keratoproteze (OOKP). Testu vremena odoljele su zahvaljujući pomacima u dizajnu i izmjenama operativne procedure koji su doprinijeli boljim postoperativnim ishodima.



Slika 18. (a) Boston keratoproteza i (b) Alphacor keratoproteza (4)

U nastojanju rješavanja nedostataka tvrdih keratoproteza razvile su se meke keratoproteze hidrogelne strukture poput AlphaCor™. (Slika 19) Iako su uspješno smanjile incidenciju glaukoma, ekstruzije i endoftalmitisa te imaju velik potencijal biointegracije, AlphaCor™ keratoproteze uzrokuju druge komplikacije (51) pa se njihova šira upotreba očekuje nakon modifikacije materijala. Primjer meke umjetne rožnice je i CorNeat koji biointegracijski potencijal ispunjava urastanjem u spojnicu. Ipak, CorNeat je još uvijek na razini kliničkog ispitivanja. (4)



Slika 19. Ugrađena Alphacor keratoproteza. (17)

## 6.2. KOLAGENI HIDROGELOVI

S obzirom da je kolagen ključna makromolekula rožnične strome, znanstveni napori usmjereni su na produkciju kolagenih hidrogelova velike tenzilne snage koji bi poslužili kao temelj zamjenske rožnice. (52) Svojstva slična prirodnoj ljudskoj rožnici postižu se umrežavanjem kolagena (*cross-linkingom*) kemijskim (glutaraldehyd), fizikalnim (UV) i enzimatskim (transglutaminaza) metodama te kompresijom radi povećanja gustoće. (53,54)

Jedno od obećavajućih rješenja toga tipa implantat je rekombinantnog humanog kolagena tipa III (RHCIII). Prema istraživanjima, implantat pokazuje dobar stupanj biointegracije, potiče zamjenu strome i obnavljanje živaca što rezultira boljim povratom rožničnog refleksa u odnosu na pacijente s alotransplantatom. (55) Implantat zadržava prozirnost i nije zabilježeno odbacivanje istog, ali pogodan je samo za niskorizične pacijente jer je u animalnom modelu s teškom patologijom izazivao neovaskularizaciju. (56)

## 6.3. DECELULARIZIRANA ROŽNICA

Decelularizacija podrazumijeva proces uklanjanja stanica iz tkiva ili organa sisavaca s ciljem formiranja intaktnog ekstracelularnog matriksa (ECM). U kontekstu kirurgije rožnice, decelularizacija pruža izvor ECM-a kompleksne arhitekture koji služi kao izvor tkiva za razvijajuće polje bioinženjeringa rožnice. (57) Iako se kolagenim hidrogelovima nastojalo oponašati ECM rožnice, fibrilna kolagena arhitektura svojstvena rožnici nenadomjestiva je i ključna je za njenu biomehaničku ulogu. Postupak se provodi fizikalnim, kemijskim ili biološkim agensima, a uklanjanje kompleksa histokompatibilnosti omogućuje korištenje humanog i nehumanog (najčešće svinjskog) tkiva. (58) Postoji mogućnost i recelularizacije tkiva epitelnim, stromalnim i endotelnim stanicama, ali mogući benefiti toga još se istražuju. (59,60)

## 7. ZAKLJUČAK

Transplantacija rožnice područje je koje se razvija velikom brzinom i u posljednjih 20 godina doživjelo je velik napredak. Dugo najizvođenija penetrantna keratoplastika zamijenjena je različitim vrstama lamelarne keratoplastike ovisno o indikaciji. Selektivna zamjena patoloških slojeva uvelike je smanjila komplikacije poput odbacivanja presatka, postoperativnog glaukoma i astigmatizma uzrokovanog šavovima. Metode daju bolje postoperativne ishode u vidu bržeg oporavka, kraće primjene kortikosteroida i bolje vidne oštine.

Keratokonius je najčešća indikacija za keratoplastiku, a metoda izbora danas je DALK.

Injektiranje zraka u svrhu odvajanja DM-a od primateljeve strome (tzv. *big bubble* metoda) izvodi se pod nadzorom iOCT-a pa je smanjen rizik od perforacije DM-a.

Zlatni standard za endotelnu patologiju postao je DMEK jer tanki presadak bez stromalnih interakcija garantira najbolje rezultate po pitanju očuvanja kvalitete presatka te postignute vidne oštine. DSAEK je još uvelike zastupljen zbog tehnički manje zahtjevne procedure pa se kao potencijalno rješenje razvio dvaput tanji UT-DSAEK presadak koji daje nešto bolju vidnu oštrinu od klasičnog DSAEK-a. S obzirom na benefite DMEK-a, krivulju učenja nastoji se smanjiti unaprijed pripremljenim donorskim presacima u očnoj banci.

Suvremeni pristup transplantaciji rožnice podrazumijeva stalno poboljšavanje tehnika kojima bi se održala kvaliteta presatka, a postupak operacije pojednostavnio. U sklopu toga razvijene su i tehnologije poput lasera i intraoperativnog OCT-a. Laserom pripremljeni visoko kompatibilni presaci te nadgledanje operacije iOCT-om olakšavaju proceduru transplantacije i uspješno smanjuju intraoperativne i postoperativne komplikacije.

Transplantacija rožnice započinje u očnoj banci gdje se veliki napori ulažu u kvalitetnu i efikasnu pripremu donorskog tkiva. Cilj je da se pacijentu osigura najbolji klinički ishod, a kirurgu olakša usvajanje novih lamelarnih metoda.

Svojevrsan izazov u očuvanju vidne funkcije kod pacijenata s patologijom rožnice predstavlja nedostatak donorskog tkiva. Tome nastoji doskočiti bioinženjering rožnice koji primjenom suvremenih sintetskih materijala, ali i prirodnih nehumanih tkiva stvara keratoproteze i zamjenska tkiva koja bi imitirala biomehaničku funkciju rožnice. Brzi razvoj tehnologija i materijala obećava skori razvoj mogućeg terapijskog rješenja budućnosti: biointegrirane i funkcionalne umjetne rožnice.

## **8. ZAHVALE**

Zahvaljujem svojoj obitelji, posebno majci Martini na neizmornoj podršci, razumijevanju i ljubavi koju mi je pružila tijekom života i studija.

Zahvaljujem kolegi i dečku Leonu koji je ljubavlju i strpljenjem olakšao i uljepšao studentske dane.

Zahvaljujem svojoj mentorici, prim.dr.sc. Sanji Masnec na vodstvu i pomoći prilikom pisanja ovog diplomskog rada.

## 9. LITERATURA

1. Singh R, Gupta N, Vanathi M, Tandon R. Corneal transplantation in the modern era. Vol. 150, Indian Journal of Medical Research. Wolters Kluwer Medknow Publications; 2019. p. 7–22.
2. Zirm EK. Eine erfolgreiche totale Keratoplastik (A successful total keratoplasty). 1906. *Refract Corneal Surg.* 1989;5(4):258–61.
3. Li JY. Advances in eye banking and corneal tissue processing. *Curr Opin Ophthalmol.* 2022 Sep 1;33(5):447–52.
4. Holland G, Pandit A, Sánchez-Abella L, Haiek A, Loinaz I, Dupin D, et al. Artificial Cornea: Past, Current, and Future Directions. *Front Med (Lausanne) [Internet].* 2021;8:770780. Available from: <http://www.ncbi.nlm.nih.gov/pubmed/34869489>
5. Bušić M, Kuzmanović Elabjer B, Bosnar D. *Seminaria ophthalmologica.* 2011. 89–90 p.
6. Formisano N, van der Putten C, Grant R, Sahin G, Truckenmüller RK, Bouten CVC, et al. Mechanical Properties of Bioengineered Corneal Stroma. *Adv Healthc Mater.* 2021 Oct 8;10(20):2100972.
7. What Is The Cornea? [Internet]. Ophthalmic Consultants of Vermont. [citirano 6.6.2023] Dostupno na: <https://ocvermont.com/corneal-surgery/what-is-the-cornea/> .
8. Singh NP, Said DG, Dua HS. Lamellar keratoplasty techniques. *Indian J Ophthalmol.* 2018 Sep;66(9):1239–50.
9. Tan DTH, Dart JKG, Holland EJ, Kinoshita S. Corneal transplantation. *Lancet.* 2012 May 5;379(9827):1749–61.
10. Liu S, Wong YL, Walkden A. Current Perspectives on Corneal Transplantation. *Clin Ophthalmol.* 2022;16:631–46.
11. Stuart AJ, Romano V, Virgili G, Shortt AJ. Descemet's membrane endothelial keratoplasty (DMEK) versus Descemet's stripping automated endothelial keratoplasty (DSAEK) for corneal endothelial failure. *Cochrane Database Syst Rev.* 2018 Jun 25;6(6):CD012097.
12. Anwar M, Teichmann KD. Big-bubble technique to bare Descemet's membrane in anterior lamellar keratoplasty. *J Cataract Refract Surg.* 2002 Mar;28(3):398–403.
13. Reinhart WJ, Musch DC, Jacobs DS, Lee WB, Kaufman SC, Shtein RM. Deep Anterior Lamellar Keratoplasty as an Alternative to Penetrating Keratoplasty. *Ophthalmology.* 2011 Jan;118(1):209–18.
14. Carlà MM, Boselli F, Giannuzzi F, Gambini G, Caporossi T, De Vico U, et al. An Overview of Intraoperative OCT-Assisted Lamellar Corneal Transplants: A Game Changer? *Diagnostics (Basel).* 2022 Mar 17;12(3).
15. AlTaan SL, Termote K, Elalfy MS, Hogan E, Werkmeister R, Schmetterer L, et al. Optical coherence tomography characteristics of different types of big bubbles seen in deep anterior lamellar keratoplasty by the big bubble technique. *Eye.* 2016 Nov 29;30(11):1509–16.
16. Myerscough J, Friehmann A, Bovone C, Mimouni M, Busin M. Evaluation of the risk factors associated with conversion of intended deep anterior lamellar keratoplasty to penetrating keratoplasty. *British Journal of Ophthalmology.* 2020 Jun;104(6):764–7.
17. Donaghy CL, Vislisis JM, Greiner MA. An Introduction to Corneal Transplantation. May 21, 2015; Available from: <http://EyeRounds.org/tutorials/cornea-transplant-intro/>.
18. Parker J, Dockery P, Preda-Naumescu A, Jager M, van Dijk K, Dapena I, et al. Descemet Membrane Endothelial Keratoplasty and Bowman Layer Transplantation: An Anatomic Review and Historical Survey. *Ophthalmic Res.* 2021;64(4):532–53.
19. Kemer ÖE, Karaca EE, Oellerich S, Melles G. Evolving Techniques and Indications of Descemet Membrane Endothelial Keratoplasty. *Turk J Ophthalmol.* 2021 Dec 28;51(6):381–92.

20. Madi S, Leon P, Nahum Y, D'Angelo S, Giannaccare G, Beltz J, et al. Five-Year Outcomes of Ultrathin Descemet Stripping Automated Endothelial Keratoplasty. *Cornea*. 2019 Sep;38(9):1192–7.
21. Price MO, Giebel AW, Fairchild KM, Price FW. Descemet's Membrane Endothelial Keratoplasty. *Ophthalmology*. 2009 Dec;116(12):2361–8.
22. Melles GRJ, Ong TS, Ververs B, van der Wees J. Preliminary Clinical Results of Descemet Membrane Endothelial Keratoplasty. *Am J Ophthalmol*. 2008 Feb;145(2):222-227.e1.
23. Patel AS, Goshe JM, Srivastava SK, Ehlers JP. Intraoperative Optical Coherence Tomography–Assisted Descemet Membrane Endothelial Keratoplasty in the DISCOVER Study: First 100 Cases. *Am J Ophthalmol*. 2020 Feb;210:167–73.
24. Nahum Y, Galor O, Atar M, Bahar I, Livny E. Real-time intraoperative ultrasound biomicroscopy for determining graft orientation during Descemet's membrane endothelial keratoplasty. *Acta Ophthalmol*. 2021 Feb 24;99(1).
25. Gain P, Jullienne R, He Z, Aldossary M, Acquart S, Cognasse F, et al. Global Survey of Corneal Transplantation and Eye Banking. *JAMA Ophthalmol*. 2016 Feb 1;134(2):167.
26. Woodward MA, Titus M, Mavin K, Shtein RM. Corneal Donor Tissue Preparation for Endothelial Keratoplasty. *Journal of Visualized Experiments*. 2012 Jun 12;(64).
27. Parekh M, Romano V, Hassanin K, Testa V, Wongvisavavit R, Ferrari S, et al. Delivering Endothelial Keratoplasty Grafts: Modern Day Transplant Devices. *Curr Eye Res*. 2022 Apr;47(4):493–504.
28. Armitage WJ, Easty DL. Factors influencing the suitability of organ-cultured corneas for transplantation. *Invest Ophthalmol Vis Sci*. 1997 Jan;38(1):16–24.
29. Elisabeth P, Hilde B, Ilse C. Eye bank issues: II. Preservation techniques: warm versus cold storage. *Int Ophthalmol*. 2008 Jun 16;28(3):155–63.
30. Jirsova K, Dahl P, Armitage WJ. Corneal Storage, Hypothermia, and Organ Culture. In: *Light and Specular Microscopy of the Cornea*. Cham: Springer International Publishing; 2017. p. 41–57.
31. Liaboe C, Vislisel JM, Schmidt GA, Greiner MA. Corneal Transplantation: From Donor to Recipient. May 19, 2015; [pristupljeno: 6.6.2023.] Dostupno na: <http://EyeRounds.org/tutorials/cornea-transplant-donor-to-recipient>.
32. Devasahayam R, Georges P, Hodge C, Treloggen J, Cooper S, Petsoglou C, et al. Implementation of Organ Culture storage of donor corneas: a 3 year study of its impact on the corneal transplant wait list at the Lions New South Wales Eye Bank. *Cell Tissue Bank*. 2016 Sep;17(3):377–85.
33. Jirsova K, Dahl P, Armitage WJ. Light and specular microscopy of the cornea. In 2017. p. 41–57.
34. Armitage WJ. Preservation of Human Cornea. *Transfusion Medicine and Hemotherapy*. 2011;38(2):143–7.
35. Tao YK, Ehlers JP, Toth CA, Izatt JA. Intraoperative spectral domain optical coherence tomography for vitreoretinal surgery. *Opt Lett*. 2010 Oct 15;35(20):3315.
36. First OCT-guided intraoperative microscope [slika s Interneta] ICR Ophthalmology Center Barcelona [pristupljeno 6.6.2023.] Dostupno na: <https://icrcat.com/en/first-oct-guided-intraoperative-microscope/>.
37. Steven P, Le Blanc C, Velten K, Lankenau E, Krug M, Oelckers S, et al. Optimizing Descemet Membrane Endothelial Keratoplasty Using Intraoperative Optical Coherence Tomography. *JAMA Ophthalmol*. 2013 Sep 1;131(9):1135.
38. Just T, Lankenau E, Hüttmann G, Pau HW. Intra-operative application of optical coherence tomography with an operating microscope. *J Laryngol Otol*. 2009 Sep 26;123(9):1027–30.
39. Scorgia V, Busin M, Lucisano A, Beltz J, Carta A, Scorgia G. Anterior Segment Optical Coherence Tomography–Guided Big-Bubble Technique. *Ophthalmology*. 2013 Mar;120(3):471–6.

40. Ehlers JP, Modi YS, Pecen PE, Goshe J, Dupps WJ, Rachitskaya A, et al. The DISCOVER Study 3-Year Results. *Ophthalmology*. 2018 Jul;125(7):1014–27.
41. Deshmukh R, Stevenson LJ, Vajpayee RB. Laser-assisted corneal transplantation surgery. *Surv Ophthalmol*. 2021 Sep;66(5):826–37.
42. Farid M, Steinert RF. Deep anterior lamellar keratoplasty performed with the femtosecond laser zigzag incision for the treatment of stromal corneal pathology and ectatic disease. *J Cataract Refract Surg*. 2009 May;35(5):809–13.
43. Yoo SH, Kymionis GD, Koreishi A, Ide T, Goldman D, Karp CL, et al. Femtosecond laser-assisted sutureless anterior lamellar keratoplasty. *Ophthalmology*. 2008 Aug;115(8):1303–7, 1307.e1.
44. Gadhvi KA, Romano V, Fernández-Vega Cueto L, Aiello F, Day AC, Gore DM, et al. Femtosecond Laser-Assisted Deep Anterior Lamellar Keratoplasty for Keratoconus: Multi-surgeon Results. *Am J Ophthalmol*. 2020 Dec 1;220:191–202.
45. Shtein RM, Kelley KH, Musch DC, Sugar A, Mian SI. In Vivo Confocal Microscopic Evaluation of Corneal Wound Healing After Femtosecond Laser-Assisted Keratoplasty. *Ophthalmic Surg Lasers Imaging Retina*. 2012 May;43(3):205–13.
46. Gonzalez A, Price MO, Feng MT, Lee C, Arbelaez JG, Price FW. Immunologic Rejection Episodes After Deep Anterior Lamellar Keratoplasty: Incidence and Risk Factors. *Cornea*. 2017 Sep;36(9):1076–82.
47. Shehadeh-Mashor R, Chan CC, Bahar I, Lichtinger A, Yeung SN, Rootman DS. Comparison between femtosecond laser mushroom configuration and manual trephine straight-edge configuration deep anterior lamellar keratoplasty. *British Journal of Ophthalmology*. 2014 Jan;98(1):35–9.
48. Chamberlain WD. Femtosecond laser-assisted deep anterior lamellar keratoplasty. *Curr Opin Ophthalmol*. 2019 Jul;30(4):256–63.
49. Arnalich-Montiel F, Alió del Barrio JL, Alió JL. Corneal surgery in keratoconus: which type, which technique, which outcomes? *Eye and Vision*. 2016 Dec 18;3(1):2.
50. Brunette I, Roberts CJ, Vidal F, Harissi-Dagher M, Lachaine J, Sheardown H, et al. Alternatives to eye bank native tissue for corneal stromal replacement. *Prog Retin Eye Res*. 2017 Jul;59:97–130.
51. Jirásková N, Rozsival P, Burova M, Kalfertova M. AlphaCor artificial cornea: clinical outcome. *Eye*. 2011 Sep 17;25(9):1138–46.
52. Griffith M, Poudel BK, Malhotra K, Akla N, González-Andrades M, Courtman D, et al. Biosynthetic alternatives for corneal transplant surgery. *Expert Rev Ophthalmol*. 2020 May 3;15(3):129–43.
53. Mi S, Chen B, Wright B, Connon CJ. Plastic compression of a collagen gel forms a much improved scaffold for ocular surface tissue engineering over conventional collagen gels. *J Biomed Mater Res A*. 2010 Jul 20;95A(2):447–53.
54. Chen Z, You J, Liu X, Cooper S, Hodge C, Sutton G, et al. Biomaterials for corneal bioengineering. *Biomedical Materials*. 2018 Mar 6;13(3):032002.
55. Fagerholm P, Lagali NS, Merrett K, Jackson WB, Munger R, Liu Y, et al. A Biosynthetic Alternative to Human Donor Tissue for Inducing Corneal Regeneration: 24-Month Follow-Up of a Phase 1 Clinical Study. *Sci Transl Med*. 2010 Aug 25;2(46).
56. Fagerholm P, Lagali NS, Ong JA, Merrett K, Jackson WB, Polarek JW, et al. Stable corneal regeneration four years after implantation of a cell-free recombinant human collagen scaffold. *Biomaterials*. 2014 Mar;35(8):2420–7.
57. Role of corneal collagen fibrils in corneal disorders and related pathological conditions. *Int J Ophthalmol*. 2017 May 18;

58. Fernández-Pérez J, Ahearne M. Decellularization and recellularization of cornea: Progress towards a donor alternative. *Methods*. 2020 Jan;171:86–96.
59. Alió del Barrio JL, El Zarif M, Azaar A, Makdissy N, Khalil C, Harb W, et al. Corneal Stroma Enhancement With Decellularized Stromal Laminas With or Without Stem Cell Recellularization for Advanced Keratoconus. *Am J Ophthalmol*. 2018 Feb;186:47–58.
60. Choi JS, Williams JK, Greven M, Walter KA, Laber PW, Khang G, et al. Bioengineering endothelialized neo-corneas using donor-derived corneal endothelial cells and decellularized corneal stroma. *Biomaterials*. 2010 Sep;31(26):6738–45.



## 10. POPIS SLIKA

<b>Slika 1.</b> Građa rožnice (7).....	2
<b>Slika 2.</b> Vrste transplantacije rožnice (9).....	4
<b>Slika 3.</b> DALK „big bubble“ metoda pod nadzorom iOCT-a (14).....	6
<b>Slika 4.</b> DALK izveden zbog keratokonusa prikazan postoperativno i nakon 3 godine (17).....	6
<b>Slika 5.</b> DSAEK presadak zbog Fuchsove endotelne distrofije, jedan dan nakon operacije prikazan na OCT-u i biomikroskopu (17).....	7
<b>Slika 6.</b> DMEK (17).....	8
<b>Slika 7.</b> Masivni edem rožnice kao posljedica DSAEK presatka (17).....	9
<b>Slika 8.</b> Rožnični presadak pripremljen za DMEK u očnoj banci (31).....	9
<b>Slika 9.</b> (a) Ograničeno podizanje perifernog ruba presatka tjedan dana nakon DMEK operacije (desna strana slike) prikazano na AS-OCT-u. (b) Kronično odignuće donjeg dijela DMEK presatka. (17).....	10
<b>Slika 10.</b> Disekcija rožničnog tkiva (26).....	11
<b>Slika 11.</b> Pohrana rožnice u hladnoj otopini (Optisol GS) i kulturi organa (30).....	12
<b>Slika 12.</b> (a) Presadak za DMEK označen „S“ žigom pohranjen u hladnoj otopini. (b) Pregled donorskog tkiva na biomikroskopu (31).....	12
<b>Slika 13.</b> Spekularni mikroskop (Konan CellChek EB-10) lijevo i slika zdravog rožničnog endotela desno. (31).....	13
<b>Slika 14.</b> iOCT integriran u mikroskop (36).....	14
<b>Slika 15.</b> DSAEK uz pomoć iOCT-a (14).....	15
<b>Slika 16.</b> Penetrantna keratoplastika uz pomoć femtosekundnog lasera (49).....	16
<b>Slika 17.</b> Preoperativni izgled rožnice pacijenta sa Steven-Johnson sindromom lijevo i postoperativni rezultat nakon ugradnje Boston Type I KPro desno. (17).....	17
<b>Slika 18.</b> (a) Boston keratoproteza i (b) Alphacor keratoproteza (4).....	18
<b>Slika 19.</b> Ugrađena Alphacor keratoproteza. (17).....	18

## 11. ŽIVOTOPIS

Rođena sam 25.11.1998. u Sisku. Srednju školu u Petrinji, gimnazijski smjer, završila sam 2017. godine kada upisujem Medicinski fakultet u Zagrebu. Od treće godine studija aktivno sudjelujem u radu laboratorija na Zavodu za farmakologiju pod vodstvom prof.dr.sc. Sikirića. Znanstveno istraživačkim doprinosom zavrijedila sam koautorstva na radovima objavljenim u Q1 časopisima. 2021. godine dobila sam Dekanovu nagradu za najbolju studenticu 4. godine, a 2023. godine Rektorovu nagradu za timski znanstveni rad. Od 2. godine studija, uz akademske obaveze redovito sam sudjelovala na znanstvenim skupovima, ali i obavljala razne studentske poslove. Aktivno se služim engleskim i njemačkim jezikom.