

Primjena novih oralnih antikoagulansa u terapiji tromboze ventrikula

Potrebica, Petra

Master's thesis / Diplomski rad

2023

Degree Grantor / Ustanova koja je dodijelila akademski / stručni stupanj: **University of Zagreb, School of Medicine / Sveučilište u Zagrebu, Medicinski fakultet**

Permanent link / Trajna poveznica: <https://um.nsk.hr/um:nbn:hr:105:189441>

Rights / Prava: [In copyright](#) / [Zaštićeno autorskim pravom.](#)

Download date / Datum preuzimanja: **2024-09-29**



Repository / Repozitorij:

[Dr Med - University of Zagreb School of Medicine Digital Repository](#)



SVEUČILIŠTE U ZAGREBU
MEDICINSKI FAKULTET

Petra Potrebica

**Primjena novih oralnih antikoagulanasa u
terapiji tromboze ventrikula**

Diplomski rad



Zagreb, 2023.

Ovaj diplomski rad izrađen je na Klinici za bolesti srca i krvnih žila KBC-a „Sestre milosrdnice“ u Zagrebu pod vodstvom mentora prof. dr. sc. Matiasa Trbušića i predan je na ocjenu u akademskoj godini 2022./2023.

Mentor rada: prof. dr. sc. Matias Trbušić, dr. med.

POPIS I OBJAŠNJENJE KRATICA

AHA od engl. *American heart association* – Američko kardiološko društvo

DCM – dilatativna kardiomiopatija

DVT – duboka venska tromboza

EF – ejekcijska frakcija

engl. – engleski

HFrEF – od engl. *heart failure with reduced ejection fraction* – srčano zatajenje s reduciranom ejekcijskom frakcijom

INR od engl. *international normalized ratio* - međunarodno normalizirani omjer

LV – lijevi ventrikul

LVT od engl. *left ventricular thrombosis* – ventrikulska tromboza

MI od engl. *myocardial infarction* – infarkt miokarda

min - minuta

mL – mililitar

MR od engl. *magnetic resonance* – magnetska rezonanca

MU – moždani udar

NOAK – novi oralni antikoagulans

npr. – na primjer

NSAIL – nesteroidni antiinflamatorni lijek

PCI od engl. *percutaneous coronary intervention* – perkutana koronarna intervencija

PE – plućna embolija

SE – sistemska embolija

STEMI od engl. *ST elevation myocardial infarction* – infarkt miokarda s elevacijom ST-spojnice

sur. - suradnici

VKA od engl. *vitamin K antagonist* – antagonist vitamina K

SADRŽAJ

SAŽETAK

SUMMARY

1. UVOD	1
2. TROMBOZA VENTRIKULA.....	3
2.1. Patofiziologija	3
2.2. Komplikacije	5
2.3. Dijagnostika.....	5
2.4. Terapija.....	8
3. NOVI ORALNI ANTIKOAGULANSI	10
3.1. Općenito	10
3.2. Indikacije i kontraindikacije	11
3.3. Interakcije	12
3.4. Krvarenje povezano s novim oralnim antikoagulansima.....	13
4. PREDNOSTI I NEDOSTACI NOVIH ORALNIH ANTIKOAGULANSA U ODNOSU NA ANTAGONISTE VITAMINA K U TERAPIJI TROMBOZE VENTRIKULA	15
5. ZAKLJUČAK	21
6. ZAHVALE	22
7. LITERATURA.....	23
8. ŽIVOTOPIS.....	30

SAŽETAK

Primjena novih oralnih antikoagulanasa u terapiji tromboze ventrikula

Petra Potrebica

Tromboza ventrikula (LVT) javlja se kao komplikacija infarkta miokarda, osobito onih anteriorne i apikalne lokalizacije, kao i nekih ne-ishemičkih kardiomiopatija. Sa sobom nosi rizik od moždanog udara (MU) te sistemskih embolija (SE). Rizik nastanka ventrikulskog tromba i njegovih komplikacija mogu smanjiti uspješno liječenje podležećeg stanja te kvalitetna i pravovremena slikovna dijagnostika, no osnovu zbrinjavanja tromboze ventrikula čini antikoagulantna terapija. Prema aktualnim smjernicama, antikoagulansi izbora u terapiji tromboze ventrikula su antagonisti vitamina K (VKA), na čelu s varfarinom. Međutim, uzak terapijski raspon varfarina i brojne interakcije s hranom i drugim lijekovima često dovode do suboptimalnog antikoagulantnog djelovanja i pojave krvarenja ili tromboze, dok potreba za učestalim laboratorijskim testovima dovodi do smanjene suradljivosti pacijenata. S druge strane, novi oralni antikoagulansi (NOAK) primjenjuju se u fiksnim dozama i ne zahtijevaju redovite provjere stanja koagulacije, te stupaju u znatno manje interakcija od varfarina. Zahvaljujući svojem relativno stabilnom antikoagulantnom djelovanju i kraćem poluvijeku života krvarenja su rjeđa i blaža nego pri korištenju varfarina. Iz navedenih razloga, novi oralni antikoagulansi postaju sve atraktivnija alternativa varfarinu u brojnim indikacijama, od fibrilacije atrija do venske tromboembolije. Međutim, njihovo korištenje u terapiji tromboze ventrikula i dalje je nedovoljno istraženo područje te je većinom opisano kroz prikaze slučajeva ili retrospektivne studije. Nekoliko dosad provedenih i objavljenih prospektivnih randomiziranih istraživanja uspoređivalo je njihovo djelovanje u usporedbi s varfarinom te pokazuju obećavajuće rezultate, no potrebna su veća istraživanja ovog tipa kako bi se u potpunosti utvrdila učinkovitost i sigurnost NOAK-a i za ovu indikaciju.

Ključne riječi: tromboza ventrikula, antikoagulantna terapija, novi oralni antikoagulanasi

SUMMARY

Use of new oral anticoagulants in the treatment of left ventricular thrombus

Petra Potrebica

Left ventricular thrombosis (LVT) occurs as a complication of myocardial infarction (MI), especially of anterior and apical MI, and of some non-ischemic cardiomyopathies. It increases the risk of stroke and systemic embolisms. The risk of formation of a ventricular thrombus and complications caused by it can be reduced by successful treatment of the underlying condition, and high-quality and timely imaging. However, the basic treatment for ventricular thrombosis consists of anticoagulant therapy. According to the current guidelines, the anticoagulant medicines of choice for the treatment of ventricular thrombosis are vitamin K antagonists (VKA), primarily warfarin. Yet, the narrow therapeutic range of warfarin and its numerous interactions with food and other medicines, often result in suboptimal anticoagulant effect and occurrence of bleeding or thrombosis, while the necessity of frequent laboratory examinations leads to a decrease in patient compliance. On the other hand, new oral anticoagulants (NOAC) are administered in fixed doses, they do not require regular coagulation controls and they interact with significantly lower number of medicines than warfarin. Due to their relatively stable anticoagulatory effect and shorter half-life, bleeding occurs more rarely and is lighter than when caused by warfarin. The above-mentioned reasons have made new oral anticoagulants an ever more attractive alternative to warfarin for a number of indications, from atrial fibrillation to venous thromboembolism. Nonetheless, their use in the treatment of ventricular thrombosis has not been researched sufficiently; it has been described mainly through case studies and retrospective studies. Several prospective randomized trials conducted and published to date have compared the effectiveness of NOACs to that of warfarin and the results have been promising. Still, broader research of this type is needed to fully establish the effectiveness and safety of NOACs when administered for this indication.

Keywords: left ventricular thrombosis, anticoagulant therapy, new oral anticoagulants

1. UVOD

Tromboza ventrikula dobro je poznata komplikacija infarkta miokarda i neisehemičnih kardiomiopatija (1). Incidenciju tromboze u ovim stanjima dodatno povećavaju anteriorna lokalizacija infarkta, apikalna diskineza ili akineza te snižena ejekcijska frakcija (EF) (2). U današnje vrijeme, većinom zahvaljujući ranoj i učinkovitoj reperfuzijskoj terapiji, incidencija ventrikulske tromboze nakon infarkta miokarda s elevacijom ST-spojnice (STEMI) se smanjila (3,4). Međutim, u onih pacijenata u kojih se tromboza razvije postoji visoki rizik od sistemskih embolija. Rezultati meta-analize objavljene 1993. godine (5) govore kako je rizik za tromboembolijske komplikacije nakon infarkta miokarda 5 puta veći u pacijenata s potvrđenom trombozom ventrikula. Isti rad navodi i kako je među pacijentima s trombozom ventrikula rizik za tromboemboliju čak 8 puta veći u skupini koja nije uzimala antikoagulantnu terapiju u odnosu na one koji jesu. Ovi podaci jasno govore o važnosti izbora ispravne i učinkovite antikoagulantne terapije koja može razriješiti trombozu te spriječiti nastanak daljnjih komplikacija.

Prema dosadašnjim preporukama i smjernicama, antagonisti vitamina K na čelu s varfarinom korišteni su kao antikoagulansi izbora u terapiji tromboze ventrikula (6). Međutim, varfarin ima mnogo mana – ulazi u interakcije s brojnim lijekovima koji mogu potencirati njegovo antikoagulantno djelovanje i uzrokovati krvarenja, kao i s lijekovima koji se suprotstavljaju njegovom djelovanju i oslabljuju terapijski učinak (7). Sigurnost i učinkovitost varfarina uvjetovani su njegovim vrlo uskim terapijskim rasponom koji zahtijeva česte kontrole i korigiranje terapijske doze lijeka (8). Sve navedeno smanjuje kvalitetu života pacijenata koji ga uzimaju te je ujedno i razlog traženju alternativnih terapijskih opcija.

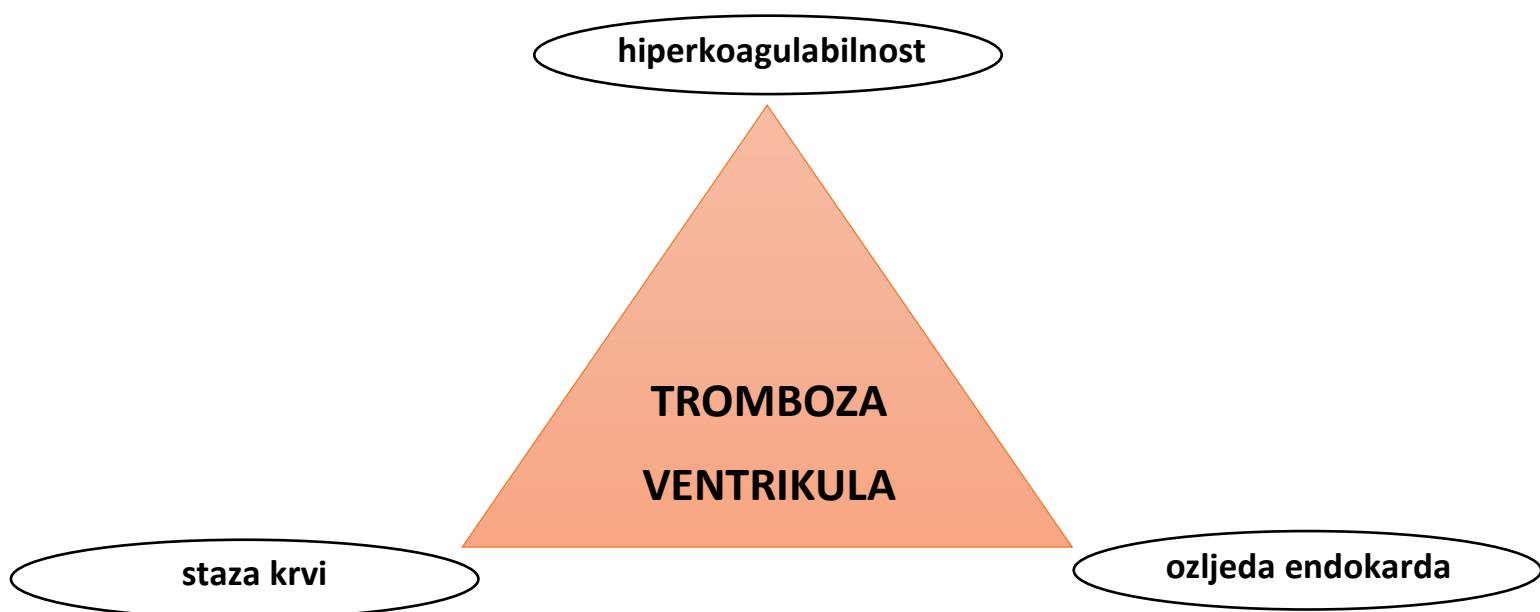
U proteklih 15 godina na tržištu su se uz VKA pojavili i novi oralni antikoagulansi. Od 2008. godine odobreni su za korištenje unutar Europske unije u terapiji duboke venske tromboze i plućne embolije te za prevenciju venskih tromboembolija u postoperativnom periodu nakon određenih ortopedskih operacija (9). 2011. godine listi indikacija za njihovo korištenje dodana je i prevencija tromboembolije u pacijenata s fibrilacijom atriya (10). Zavaljujući drugačijem mehanizmu djelovanja u

odnosu na varfarin, ne zahtijevaju rutinsko praćenje stanja koagulacije te su povezani s mnogo manje interakcija s hranom i drugim lijekovima (7). Nastavno na dosadašnju uspješnu primjenu i prednosti koje nose pred varfarinom, NOAK-i postaju sve privlačnija opcija i u terapiji tromboze ventrikula. Iako trenutne smjernice navode VKA kao prvu liniju terapije, sve češće se nailazi na „off-label“ primjenu NOAK-a za ovu indikaciju, na temelju čega je zadnjih godina objavljena nekolicina radova sa željom da se usporedi njihova učinkovitost i sigurnost korištenja u odnosu na dosadašnju terapiju izbora (1,11–16).

2. TROMBOZA VENTRIKULA

2.1. Patofiziologija

Kao i u slučaju nastanka intravaskularnog tromba, razvoju intraventrikulskog tromba pogoduju elementi Virchowljeve trijade: staza krvi, oštećenje endokarda te hiperkoagulabilnost. Različite srčane patologije dovode do razvoja jednog ili više elemenata ove trijade i posljedičnog nastanka intraventrikulskih tromba. U kontekstu akutnog infarkta miokarda, staza krvi posljedica je regionalne akinezije ili diskinezije srčane stijenke, dok ishemija dovodi do ozljede endokarda. Neki radovi pokazuju povezanost visokih razina proteina akutne faze, leukocita i trombocita s povećanom incidencijom ventrikulskih tromba u ovih pacijenata. (17,18)



Slika 1. Grafički prikaz elemenata Virchowljeve trijade u nastanku tromboze ventrikula.

Sastavljeno prema (19).

Rodriguez i sur. (19) u svojem radu kao rizične faktore za razvoj ventrikulskog tromba nakon infarkta miokarda navode veliku površinu infarciranog tkiva, infarkt prednje stijenke, zahvaćanje apeksa te smanjenu ejekcijsku frakciju.

U današnjici, incidencija tromboze ventrikula nakon akutnog infarkta miokarda kreće se između 0,4% i 26% (2–4, 20–22). Pri tome se u radovima kontinuirano navodi veća pojavnost ventrikulske tromboze u pacijenata s anteriornom lokalizacijom infarkta. Tako Weir (23) u svojim rezultatima navodi incidenciju LVT-a od 15% među svim ispitanicima s akutnim infarktom miokarda, dok se među onima s anteriornim infarktom ta incidencija penje na 27,3%. U doba prije razvoja i popularizacije perkutane koronarne intervencije (PCI), te su brojke bile znatno više, s incidencijama koje kroz različite radove variraju od 6,25% do 40% (24–27), a u pacijenata s anteriornim infarktom dosežu i 46% (28). Ti podaci govore o važnosti ove metode u zbrinjavanju pacijenata s infarktom miokarda i prevenciji potencijalnih životno ugrožavajućih komplikacija.

Iako rjeđe spominjana, jedna od mogućih podloga za razvoj ventrikulske tromboze je i dilatativna kardiomiopatija (DCM). Rezultati WATCH istraživanja iz 2003. godine navode prevalenciju tromboze ventrikula od 2,1% u pacijenata s dilatativnom kardiomiopatijom te pojavnost tromboze povezuju sa mlađom životnom dobi, nižom ejekcijskom frakcijom te povećanim volumenom lijevog ventrikula i atrija (29). Novija istraživanja potvrđuju opisane rizične faktore (30), no navode znatno veću incidenciju (31).

Podaci o prisutnosti ventrikulskog tromba u pacijenata s Takotsubo kardiomiopatijom su ograničeni i većinom opisani kao izolirani slučajevi (32–35). U meta-analizi radova s opisanim tromboembolijskim komplikacijama Takotsubo kardiomiopatije, pojavnost LVT-a varira od 1,3% do 7,7% (36). Međunarodni Takotsubo registar opisuje prevalenciju LVT-a od 3,3% među pacijentima s ovom kardiomiopatijom (37).

Pacijenti s miokarditisom također su pod povećanim rizikom od razvoja tromboze ventrikula. LVT se, prema nekim izvorima, u miokarditisu javlja s većom incidencijom nego u dilatativnoj kardiomiopatiji (38). Ozljeda miokarda, upalni odgovor i hiperkoagulabilno stanje koje uzrokuje miokarditis čine povoljne uvjete za razvoj LVT-

a u ove skupine pacijenata (39). LVT se pojavljuje kao komplikacija miokarditisa neovisno o njegovoj etiologiji (40–42), a posljednjih je godina u jeku SARS-CoV-2 pandemije opisan i u kontekstu miokarditisa uzrokovanog COVID-19 infekcijom (43).

2.2. Komplikacije

Pojava ventrikulskog tromba predstavlja rizik za tromboemboliju kod svih pacijenata, bez obzira na etiologiju. Povezuje se s moždanim udarom, sistemskim tromboembolijama, drugim neželjenim kardiovaskularnim događajima i smrti (19).

Kako navodi Američko kardiološko društvo (AHA), kroz analizu rezultata više studija pokazalo se da je najvažniji rizični faktor za embolizaciju mobilni ili protuberantni ventrikulski tromb, dok veličina tromba rijetko igra značajniju ulogu (44).

Prateća stanja koja kod ovih pacijenata mogu dodatno povisiti rizik od tromboembolije su kongestivno srčano zatajenje, dilatacija lijevog ventrikula (LV) i sistolička disfunkcija, atrijska fibrilacija, starija životna dob te već postojeća tromboembolija u anamnezi (45).

Podaci iz 1980-ih navode incidenciju tromboembolije u kontekstu ventrikulske tromboze od oko 10% (46). U novijim izvorima ta se incidencija spušta na 3,7%, vjerojatno zahvaljujući boljim dijagnostičkim i terapijskim mogućnostima, no rizik od tromboembolije i dalje je 4 puta veći među pacijentima s LVT-om u odnosu na ostale (47).

2.3. Dijagnostika

Terapijski pristup i klinički ishod pacijenata ovise o pravovremenoj i preciznoj detekciji ventrikulskog tromba. Postoji više modaliteta slikovne dijagnostike koja mogu poslužiti u tu svrhu.

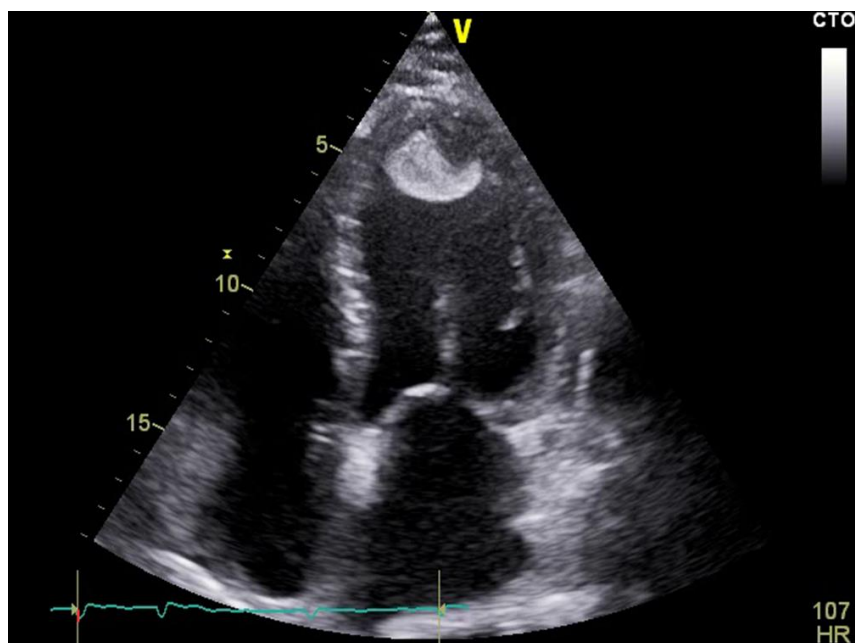
Zbog svoje pristupačnosti, brzine izvođenja i relativno niske cijene pretrage, transtorakalna ehokardiografija je najčešće korištena metoda probira za LVT.

Prema smjernicama Europskog kardiološkog društva, kod svakog pacijenta primljenog zbog STEMI-ja prije otpusta iz bolnice preporučena je ehokardiografija radi procjene ventrikulske funkcije te detekcije ranih postinfarktnih mehaničkih komplikacija i ventrikulskih tromba. Međutim, ukoliko se ehokardiogram pokaže suboptimalnim ili inkonkluzivnim, smjernice preporučaju razmatranje alternativne metode slikovne dijagnostike, uz naglasak na magnetskoj rezonanci (MR) (48).

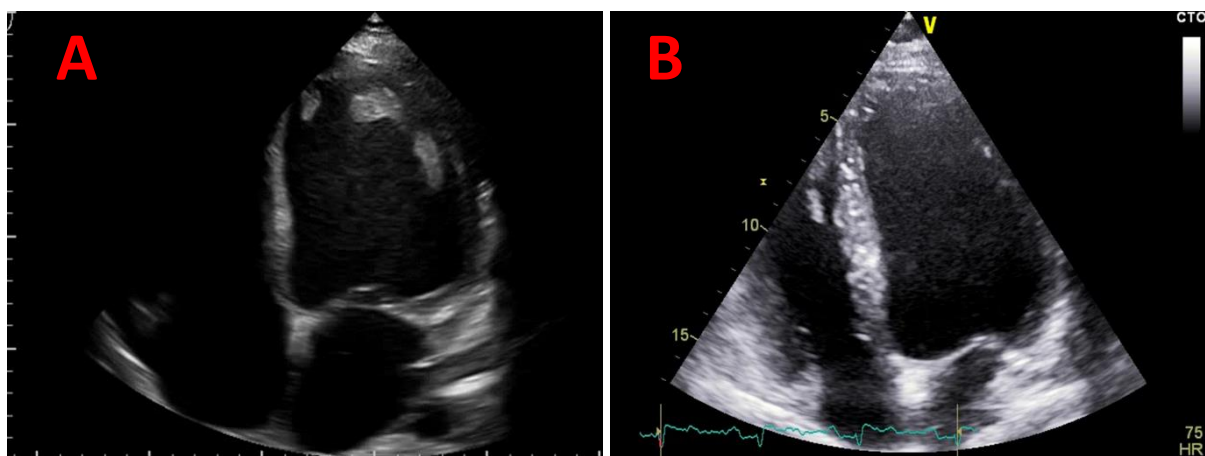
Korištenje kontrasta kod izvođenja ehokardiografije u pacijenata sa sumnjom na postojanje ventrikulskih tromba poboljšava vizualizaciju tromba te gotovo udvostručuje senzitivnost ove dijagnostičke pretrage (49). S druge strane, transezofagealna ehokardiografija nije se pokazala kao superiorna metoda u detekciji ventrikulskih tromba, između ostalog zbog neidealne vizualizacije srčanog apeksa (44,50).

Unatoč prednostima transtorakalne ehokardiografije, zbog svoje visoke senzitivnosti i specifičnosti magnetska rezonanca i dalje je zlatni standard u dijagnostici tromboze ventrikula (51). Preciznost ove metode u detekciji tromba dodatno povećava primjena gadolinijskog kontrasta koji omogućuje jasnije razlikovanje tromba i miokarda te diferencijaciju između tromba i drugih intraventrikulskih masa (52). Pri uspoređivanju senzitivnosti magnetske rezonance i ehokardiografije u dijagnostici tromboze ventrikula, magnetska rezonanca se pokazala kao superiorna metoda (53). Trombi detektirani MR-om, ali ne i ehokardiografijom, dijele neke osobitosti, poput muralne morfologije i manjeg volumena (44).

Američko kardiološko društvo smatra kako je upotreba MR-a za detekciju ventrikulskih tromba najprikladnija ukoliko je ehokardiografski postavljena sumnja na trombozu, no rezultati su inkonkluzivni, te ako se ehokardiografski ne nalazi tromb, no i dalje postoji opravdana klinička sumnja na njegovo postojanje (44).



Slika 2. Veliki mobilni tromb s centralnom hipoehogenom zonom u ventrikulu kod 46-godišnjeg bolesnika s miokarditisom. Ljubaznošću prof. dr. sc. M. Trbušića.



Slika 3. Prikaz plošnog tromba u 32-godišnjeg bolesnika s kardiomiopatijom (slika A). Na slici B vidi se kompletna rezolucija tromba nakon 6 mjeseci provedene antikoagulantne terapije. Ljubaznošću prof. dr. sc. M. Trbušića.

2.4. Terapija

Prema dosadašnjim preporukama i smjernicama, antagonisti vitamina K na čelu s varfarinom korišteni su kao oralni antikoagulansi izbora u terapiji tromboze ventrikula (6).

Varfarin kompetitivno inhibira enzim VKORC1 koji je nužan za aktivaciju vitamina K u organizmu. Obzirom da je vitamin K kofaktor potreban u sintezi cijelog niza faktora zgrušavanja, na ovaj način varfarin dovodi do smanjenja njihove produkcije i posljedično antikoagulantnog učinka (7).

Varfarin ima široku primjenu te je trenutno indiciran za korištenje pri liječenju i prevenciji duboke venske tromboze i plućne embolije, prevenciji tromboembolijskih komplikacija nakon infarkta miokarda te pri prevenciji tromboembolijskih komplikacija u bolesnika s atrijskom fibrilacijom, bolešću srčanih zalistaka ili s umjetnim srčanim zaliscima (55).

Učinkovitost i sigurnost varfarina ovisi o brojnim faktorima o kojima treba voditi računa prilikom njegovog propisivanja i praćenja pacijenata. Do promjena u farmakokinetici varfarina dolazi pri interakciji s drugim lijekovima putem promjena u aktivnosti citokroma P450 CYP2C9 i smanjenog vezanja proteina u plazmi. Utjecaj na farmakokinetiku uz lijekove imaju i brojna patološka stanja koja dovode do pojačanog ili smanjenog antikoagulantnog djelovanja varfarina, primarno putem poremećaja funkcije vitamina K ili faktora koagulacije. Primjerice, jetrene bolesti koje dovode do smanjene sinteze faktora zgrušavanja zajedno s korištenjem varfarina dovode do povećanog rizika od krvarenja (7).

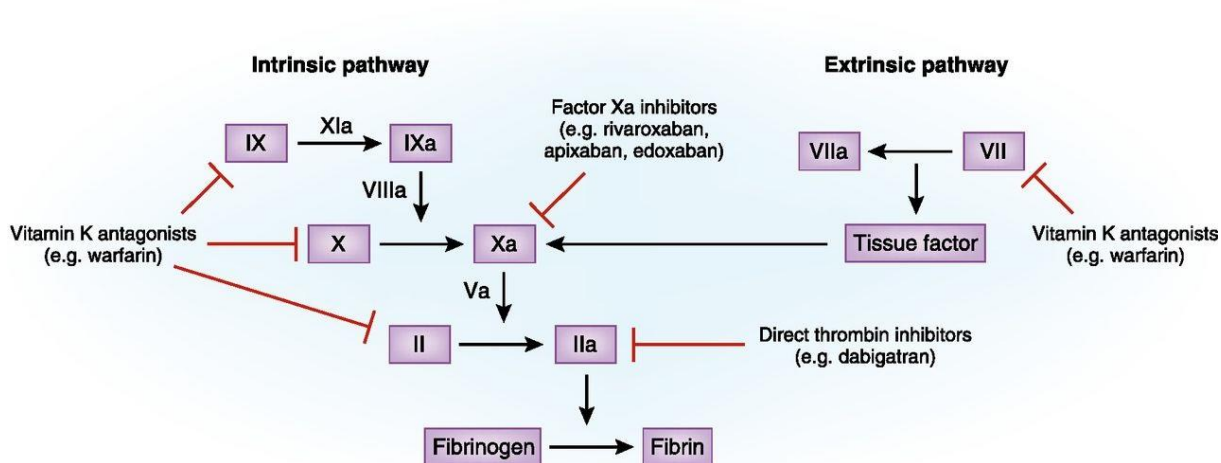
Jednako tako, rizik od krvarenja povećavaju i antiagregacijski lijekovi (npr. aspirin, tikagrelor, klopidoarel, prasugrel), drugi antikoagulansi kao i lijekovi koji smanjuju apsorpciju i produkciju vitamina K (npr. cefalosporini III. generacije) (7,56). Opisani su i brojni drugi mehanizmi kojima različiti lijekovi, suplementi i stanja utječu na funkciju varfarina te stavljaju pacijenta koji ga koristi u povećani rizik od krvarenja ili tromboze.

Osim interakcija, dodatnu poteškoću u terapiji varfarinom predstavlja njegov uzak terapijski raspon određen međunarodno normaliziranim omjerom (INR) koji zahtijeva učestalo kontroliranje, što često utječe na suradljivost pacijenata. Preporučene vrijednosti INR-a su od 2 do 3, dok se u pacijenata s umjetnim srčanim zaliscima preporučaju vrijednosti od 2,5 do 3,5 (57). Povišene vrijednosti INR-a upućuju na povećani rizik od krvarenja, dok snižene vrijednosti odgovaraju smanjenom antikoagulantnom učinku i povećanom riziku od tromboze (7). Obzirom na dugi poluvijek života (20-55 sati), okolnosti poput predoziranja varfarinom ili potrebe za hitnim kirurškim zahvatom nose sa sobom visoki rizik od krvarenja. Učinak varfarina poništava se primjenom vitamina K, a u slučaju teškog krvarenja može se nadomjestiti faktore zgrušavanja u obliku svježe smrznute plazme (55).

3. NOVI ORALNI ANTIKOAGULANSI

3.1. Općenito

U nove oralne antikoagulanse ubrajamo dvije skupine lijekova koje se razlikuju po svojem mehanizmu djelovanja – direktne inhibitore faktora Xa (rivaroksaban, apiksaban) te direktne inhibitore trombina (dabigatran).



Slika 4. Prikaz djelovanja oralnih antikoagulansa na elemente koagulacijske kaskade. Rivaroksaban i apiksaban djeluju inhibirajući faktor Xa, dok dabigatran djeluje inhibirajući trombin. Varfarin djeluje antagonizirajući funkciju vitamina K, što dovodi do slabije proizvodnje faktora II, VII, IX i X. Preuzeto (58).

Rivaroksaban i apiksaban djeluju vežući se na aktivno mjesto faktora Xa te time sprječavaju vezanje njegovog supstrata, što dovodi do prekida koagulacijske kaskade. Primjenjuju se peroralno u fiksnim dozama te, za razliku od varfarina, ne zahtijevaju rutinsko praćenje statusa koagulacije. Poluvijek ovih lijekova značajno je kraći od poluvijeka varfarina (rivaroksaban 5-13 sati, apiksaban oko 12 sati), a maksimalnu koncentraciju u plazmi postižu unutar 4 sata od inicijalne primjene (7,59).

S druge strane, dabigatran ispunjava svoju funkciju inhibirajući djelovanje trombina – veže se na aktivno mjesto trombina te time onemogućuje aktivaciju faktora

koagulacije posredovanu trombinom (60). Kao ni inhibitori faktora Xa, ni dabigatran ne zahtijeva rutinsko praćenje statusa koagulacije zahvaljujući svojoj predvidljivoj farmakokinetici. Poluvijek dabigatrana iznosi 12-14 sati, a maksimalnu koncentraciju u plazmi postiže unutar 2-6 sati od primjene (7,59).

Tablica 1. Farmakološke karakteristike NOAK-a.

Tmax: vrijeme potrebno za postizanje maksimalne koncentracije u plazmi. Preuzeto i uređeno (59).

Parametar	Dabigatran	Rivaroksaban	Apiksaban
Ciljno mjesto u koagulacijskoj kaskadi	trombin (faktor IIa)	faktor Xa	faktor Xa
Oralna bioraspoloživost	6,5%	85-100%	□50%
Vežanje za proteine plazme	□35%	□95%	87%
Poluvijek života (h)	12-14	5-13	12
Tmax (h)	2-6	2-4	3-4
Bubrežni klirens	85%	33%	27%

3.2. Indikacije i kontraindikacije

U Republici Hrvatskoj, primjena NOAK-a je trenutno u odrasloj populaciji odobrena za sljedeće indikacije: prevenciju moždanog udara i sistemskih embolija u bolesnika s fibrilacijom atriya, liječenje i prevenciju duboke venske tromboze i plućne embolije te primarnu prevenciju venske tromboembolije u bolesnika koji se podvrgavaju ugradnji endoproteze kuka ili koljena (59).

NOAK-e koriste i pacijenti s fibrilacijom atrijske i pridruženim različitim valvularnim bolestima i stanjima, od aortalne stenoze ili mitralne regurgitacije do ugrađene biološke valvule, no njihovo je korištenje kontraindicirano u pacijenata sa značajnom mitralnom stenozom ili mehaničkim srčanim valvulama.

Prije započinjanja terapije NOAK-ima potrebno je procijeniti bubrežnu i jetrenu funkciju pacijenata, obzirom da se svi NOAK- i u određenoj mjeri eliminiraju putem bubrega. Čak 80% eliminacije dabigatrana odvija se bubrezima, dok je u slučaju inhibitora faktora Xa taj postotak nešto manji, ispod 50%. Iz tog razloga, unatoč manjku podataka iz kliničkih istraživanja za ovu skupinu pacijenata, u Europi je odobreno korištenje inhibitora faktora Xa u smanjenim dozama kod pacijenata s IV. stadijem kronične bubrežne bolesti (klirens kreatinina 15-29 mL/min) (61). Nejasno je donosi li antikoagulacija više koristi ili štete u osoba sa završnim stadijem kronične bubrežne bolesti (klirens kreatinina manji od 15 mL/min). Podaci iz dosad provedenih studija ukazuju na to kako bi primjena novih oralnih antikoagulansa čak mogla nositi povećan rizik za ove pacijente u vidu povećanog rizika za krvarenje, a bez značajnije koristi po pitanju prevencije tromboembolijskih događaja. Iz tog razloga, u ovih pacijenata preporučuje se individualiziran pristup u procjeni potrebe za primjenom antikoagulansa i pri odabiru skupine antikoagulansa (61).

Zbog povećanog rizika od krvarenja, korištenje NOAK-a nije preporučeno u osoba s jetrenom bolesti koja predstavlja značajan rizik za krvarenje, odnosno prema Child Pugh klasifikaciji kontraindicirani su u pacijenata skupine C, dok je oprez pri korištenju potreban u pacijenata skupine B (62).

Novi oralni antikoagulansi su, poput varfarina, kontraindicirani za upotrebu u trudnoći i tijekom dojenja (61).

3.3. Interakcije

Obzirom na mehanizme eliminacije NOAK-a, lijekovi koji djeluju kao inhibitori enzima CYP3A4 i P-glikoproteina mogu dovesti do povećane antikoagulantne aktivnosti NOAK-a i posljedično povećanog rizika od krvarenja. Iz tog razloga, preporuča se

oprez pri njihovoj primjeni uz blage i umjerene inhibitore ovih enzima (npr. amiodaron, verapamil), dok su kontraindicirani uz jake inhibitore poput sistemskog ketokonazola (59,63). S druge strane, istodobnom primjenom s induktorima CYP3A4 i P-glikoproteina (npr. gospina trava, deksametazon, fenitoin, karbamazepin) dolazi do smanjenja koncentracije NOAK-a u plazmi i posljedičnog smanjenog antikoagulantnog djelovanja.

Rizik od krvarenja povećava i istovremeno korištenje NOAK-a uz druge antikoagulanse, antiagregacijske lijekove ili nesteroidne antiinflamatorne lijekove (NSAIL) (63).

3.4. Krvarenje povezano s novim oralnim antikoagulansima

Krvarenje je najčešća te ujedno i potencijalno najopasnija nuspojava svih antikoagulantnih lijekova uključujući i NOAK-e. Kao što je ranije navedeno, neka patološka stanja te upotreba određenih lijekova uz NOAK-e mogu povećati rizik od krvarenja.

Iako NOAK-i ne zahtijevaju rutinsku provjeru statusa koagulacije, njihovo djelovanje ipak se može laboratorijski provjeriti u slučaju kada je rizik od krvarenja uzrokovanih NOAK-ima velik, primjerice ukoliko je u pitanju predoziranje ili pacijent ima potrebu za hitnom kirurškom intervencijom. Klasični testovi koagulacije nerijetko daju nepouzdan rezultate kada je u pitanju procjena aktivnosti NOAK-a, no oni koji se ipak koriste su anti-faktor Xa test za rivaroksaban i apiksaban te aktivirano parcijalno tromboplastinsko vrijeme (aPTV) za dabigatran (64–66).

Krvarenje uzrokovano NOAK-ima se po svojoj težini može podijeliti na manje, veće te životno ugrožavajuće krvarenje. U slučaju manjeg krvarenja dovoljno je razmotriti odgodu ili preskakanje sljedeće doze NOAK-a, dok je kod većih krvarenja ovisno o lokalizaciji moguće primijeniti i mjere zaustavljanja krvarenja (mehaničku kompresiju, kiruršku intervenciju) te po potrebi nadoknaditi volumen. Pri zbrinjavanju životno ugrožavajućeg krvarenja potrebno je specifično hemostatsko zbrinjavanje te potencijalno primjena faktora zgrušavanja u obliku (aktiviranog) koncentrata

protrombinskog kompleksa ili rekombinantnog faktora VIIa. Hemodijaliza ima korist samo u zbrinjavanju krvarenja uzrokovanog dabigatranom (59). U svim navedenim situacijama, naravno, osnova je zbrinjavanja potražiti točno mjesto krvarenja te mu utvrditi uzrok (razmotriti komorbiditete i lijekove).

Istraživanja su pokazala značajno manju pojavu životno ugrožavajućih krvarenja u osoba na terapiji NOAK-ima u odnosu na varfarin te općenito bolje ishode u pacijenata s krvarenjem na NOAK-ima u odnosu na varfarin (67–71). Međutim, ukoliko dođe do krvarenja, problem u terapijskom pristupu čini manjak adekvatnih i pristupačnih antidota za NOAK-e. Trenutno su na tržištu raspoloživa 2 antidota – idarucizumab i andeksanet alfa. Idarucizumab je fragment humaniziranog monoklonskog antitijela koji djeluje kao specifični antagonist dabigatrana vežući se za njega mnogo većim afinitetom od afiniteta vezanja dabigatrana za trombin (61). S druge strane, andeksanet alfa je rekombinantni, inaktivni oblik faktora Xa koji na sebe veže i sekvstrira inhibitore faktora Xa. U Europi je odobren za poništavanje djelovanja rivaroksabana i apiksabana (61). Visoka cijena i upitna dostupnost ovih lijekova u svakodnevnoj praksi predstavljaju problem u zbrinjavanju pacijenata na NOAK-ima koji se prezentiraju sa životno ugrožavajućim krvarenjem ili imaju potrebu za hitnom operacijom.

4. PREDNOSTI I NEDOSTACI NOVIH ORALNIH ANTIKOAGULANSA U ODNOSU NA ANTAGONISTE VITAMINA K U TERAPIJI TROMBOZE VENTRIKULA

Pojavom NOAK-a na tržištu lijekova javio se velik interes za usporedbom njihove učinkovitosti i sigurnosti u odnosu na VKA.

U meta-analizi iz 2022. godine (68) autori su koristili podatke iz COMBINE-AF baze podataka koja sadržava podatke o pacijentima iz velikih istraživanja u kojima se uspoređivalo djelovanje NOAK-a u odnosu na varfarin u pacijenata s atrijskom fibrilacijom. Rezultati su pokazali kako su NOAK-i u svojim standardnim dozama u usporedbi s varfarinom povezani s manjim rizikom od moždanog udara, sistemske tromboembolije, smrti i intrakranijskog krvarenja. Međutim, nije uočena značajna razlika po pitanju pojave velikih krvarenja. NOAK-i u nižim dozama, s druge strane, pokazali su niži rizik od pojave velikih krvarenja, intrakranijskog krvarenja i smrti u odnosu na varfarin, ali nije bilo značajnih razlika u rizicima za moždani udar ili sistemske tromboembolije.

Na temelju rezultata istraživanja poput ovih, i smjernice Europskog kardiološkog društva za dijagnozu i zbrinjavanje atrijske fibrilacije iz 2020. godine preporučuju NOAK-e kao prvi izbor antikoagulanasa u pacijenata kojima je potrebna antikoagulacija za prevenciju moždanog udara (8).

Pitanje je mogu li se ovi zaključci o NOAK-ima ekstrapolirati i na njihovu upotrebu u trombozi ventrikula.

Prvi prikazi slučajeva koji uspješno opisuju korištenje NOAK-a u terapiji tromboze ventrikula potječu iz 2014. godine, kada je opisana uspješna primjena dabigatrana, apiksabana i rivaroksabana u izoliranim slučajevima (72–74).

Posljednjih je godina objavljeno nekoliko meta-analiza koje okupljaju rezultate dosad provedenih, većinom retrospektivnih kohortnih istraživanja na temu usporedbe NOAK-a i varfarina u terapiji tromboze ventrikula. Zaključak meta-analiza većinom je jednoglasan – terapija NOAK-ima je jednakovrijedna, ako ne i bolja od terapije varfarinom. Međutim, pojedine specifičnosti rezultata se razlikuju. Dok se gotovo svi

autori slažu kako NOAK-i nose statistički značajan manji rizik od krvarenja, samo Serenelli i sur. (75) te Huang i sur. (11) isto navode i za rizik od moždanog udara, dok Ferreira i sur. (1) te Kwok i sur. (76) prijavljuju da je rizik od MU podjednak na terapiji NOAK-ima i varfarinom. Rezultati su bili različiti i po pitanju učinkovitosti NOAK-a – dvije meta-analize prijavile su veću uspješnost NOAK-a u odnosu na varfarin u rezoluciji ventrikulskih tromba, dok u druge dvije meta-analize nije uočena statistički značajna razlika u učinkovitosti.

Konkretniji i jednoznačniji odgovor na pitanje o sigurnosti i učinkovitosti NOAK-a u terapiji tromboze ventrikula mogli bi dati rezultati prospektivnih randomiziranih kliničkih istraživanja, kakvih je do sada provedeno tek nekoliko.

Rezultati prvog takvog istraživanja („*No-LVT Trial*“) (77) publicirani su 2021. godine. U skupini od 39 pacijenata koji su bili na terapiji rivaroksabanom, kompletna rezolucija tromba postignuta je kod 34 pacijenta nakon 6 mjeseci. S druge strane, od 40 pacijenata na terapiji varfarinom, 32 ih je postiglo rezoluciju u istom vremenskom periodu. Pri tome je rivaroksaban pokazao tendenciju brže rezolucije tromba u odnosu na varfarin – već nakon mjesec dana rezolucija je postignuta u 28 pacijenata na rivaroksabanu, u odnosu na tek 19 pacijenata na varfarinu. Ni moždani udar ni sistemska tromboembolija nisu zamijećeni u pacijenata na terapiji rivaroksabanom, dok je četvero pacijenata na varfarinu doživjelo MU, a dvoje SE. Međutim, sveukupno mali broj ovih događaja ne čini njihovo uspoređivanje značajnim.

Još jedno randomizirano istraživanje publicirano je 2021. godine. Ovaj puta, uspoređivan je učinak apiksabana i varfarina. Rezultati ovog istraživanja pokazuju podjednaku sigurnost i učinkovitost terapije u obje skupine pacijenata, međutim njihova relevantnost ograničena je vrlo malim brojem sudionika istraživanja (27 sudionika, od kojih 14 na terapiji apiksabanom) (78).

Apiksaban i varfarin u terapiji tromboze ventrikula uspoređivali su i Alcalai i suradnici (79). Oba lijeka pokazala su se podjednako učinkovitima u rezoluciji tromba nakon 3 mjeseca terapije. U skupini pacijenata na varfarinu zabilježena su dva veća krvarenja i jedan moždani udar, dok je jedan pacijent na terapiji apiksabanom preminuo za vrijeme trajanja istraživanja.

Najnovije prospektivno randomizirano kliničko istraživanje („*R-DISSOLVE*“) (80) objavljeno je početkom 2023. godine, a pokazuje učinak rivaroksabana na ventrikulske trombe. Od 64 pacijenta na terapiji rivaroksabanom, njih 78,1% postiglo je rezoluciju tromba nakon 12 tjedana, odnosno njih 95,3% postiglo je rezoluciju ili redukciju volumena tromba. Četiri pacijenta su tijekom perioda praćenja doživjela veće krvarenje, a zabilježene su i dvije tranzitorne ishemičke atake te jedna plućna embolija. Ovi rezultati pokazuju relativno brzo djelovanje i zadovoljavajuću učinkovitost rivaroksabana u terapiji ventrikulske tromboze, uz malo neželjenih epizoda krvarenja i tromboembolijskih komplikacija.

Iako postojeće smjernice još uvijek navode varfarin kao lijek izbora u terapiji tromboze ventrikula, prednosti NOAK-a i rezultati istraživanja koji upućuju na njihovu učinkovitost i za ovu indikaciju potakle su Američko kardiološko društvo da 2022. godine objavi priopćenje na temu zbrinjavanja tromboze ventrikula (44). Ovim priopćenjem AHA je ponudila sažetak svih klinički značajnih podataka povezanih s trombozom ventrikula, od njegove patofiziologije i dijagnostike do terapije. Autori su dali svoj kritički osvrt na postojeće podatke te na temelju analize dosad objavljenih istraživanja dali svoj odgovor na osam ključnih pitanja u dijagnostici i zbrinjavanju ovog stanja (Tablica 3), od kojih je jedno i potencijalna korist NOAK-a u prevenciji i terapiji LVT-a. Meta-analiza randomiziranih kliničkih istraživanja, prospektivnih studija i retrospektivnih studija koju su proveli nije pokazala značajne razlike u učinkovitosti i sigurnosti varfarina i NOAK-a za ovu indikaciju. Na temelju dobivenih rezultata, autori predlažu NOAK-e kao potencijalnu alternativu varfarinu u terapiji ventrikulske tromboze, osobito u onih pacijenata u kojih je otežano postizanje zadovoljavajućeg INR-a ili njegovo redovito kontroliranje.

Tablica 2. Prikaz podataka iz prospektivnih randomiziranih istraživanja NOAK-a u terapiji tromboze ventrikula. Sastavljeno prema (77–80).

¹ – Svi uključeni ispitanici liječeni su rivaroksabanom, stoga nema komparativnih podataka za varfarin.

² – Nema podataka jer je uspješnost terapije kvantificirana redukcijom volumena tromba, a ne brojem pacijenata s potpunom rezolucijom tromba.

/ - Nema podataka.

	Abdelnabi i sur. (No-LVT Trial)	Isa i sur.	Alcalai i sur.	Yang i sur. (R-DISSOLVE) ¹
Godina objavljivanja	2021.	2021.	2022.	2023.
Ispitivani NOAK	Rivaroksaban	Apiksaban	Apiksaban	Rivaroksaban
Broj uključenih ispitanika (NOAK - VKA)	39 - 40	14 - 13	18 - 17	75 - /
Period praćenja	6 mjeseci	3 mjeseca	3 mjeseca	3 mjeseca
Potpuna rezolucija tromba na kraju perioda praćenja u NOAK skupini	34/39 (87,17%)	/ ²	16/17 (94%)	50/64 (78.1%)
Zabilježeni MU (NOAK - VKA)	0 - 4	1 - 0	0 - 1	2 - /
Zabilježene SE (NOAK - VKA)	0 - 2	/	/	1 - /
Zabilježena značajna krvarenja (NOAK - VKA)	2 - 6	/	0 - 2	4 - /

Tablica 3. Prikaz 8 glavnih problema u zbrinjavanju pacijenata s LVT-om, uz potencijalna rješenja koja predlaže Američko kardiološko društvo.

Sastavljeno prema (44).

	PITANJA	ODGOVORI
1.	Je li ehokardiografija adekvatna metoda za detekciju LVT-a, ili je potrebno učiniti MR kada postoji sumnja na LVT?	Preporuča se korištenje MR-a kada: 1) postoji sumnja na LVT na temelju ehokardiograma, ali nalaz ne može potvrditi dijagnozu, ili 2) kada ehokardiogram ne prikazuje LVT, ali postoji visoka klinička sumnja na njegovo postojanje.
2.	U doba dualne antiagregacijske terapije nakon akutnog koronarnog sindroma i PCI-a, u kojih pacijenata s preboljelim anteroapikalnim MI uz perzistentnu akineziju bi trebala biti razmotrena terapija oralnim antikoagulansima, uzimajući u obzir povećani rizik od krvarenja uz kombiniranu terapiju oralnim antikoagulansima i antiagregacijskim lijekovima?	Obzirom na malo podataka koji bi govorili u prilog profilaktičkoj upotrebi oralnih antikoagulansa u ove skupine pacijenata, preporuča se individualno donošenje odluke o uvođenju oralnih antikoagulansa uz vaganje rizika od nastanka tromba i rizika od krvarenja. Ukoliko se započne s oralnim antikoagulansima, preporučeno trajanje liječenja je 1-3 mjeseca, ovisno o procijenjenom riziku od krvarenja.
3.	U pacijenata s akutnim MI i vizualiziranim LVT-om, kada (ako ikada) ukinuti antikoagulantnu terapiju? Je li jedan ehokardiogram nakon 3-6 mj. terapije na kojem se ne prikazuje LVT dovoljan da se sigurno ukine antikoagulantna terapija?	Na temelju podataka dobivenih istraživanjima, u ovih pacijenata preporuča se terapija oralnim antikoagulansima najčešće u trajanju od 3 mjeseca.
4.	Koji pacijenti s DCM-om ili srčanim zatajenjem s reduciranom ejekcijskom frakcijom (HFrEF) bi trebali profilaktički uzimati oralne antikoagulanse?	Ne preporuča se uvođenje profilaktičke terapije oralnim antikoagulansima u pacijenata s DCM-om, uz iznimku pacijenata sa specifičnim kardiomiopatijama uz koje se vežu faktori koji povećavaju rizik od LVT-a.

5.	U pacijenata s DCM-om ili HFrEF-om koji imaju potvrđeni LVT i predilekciju za nastanak LVT-a, može li terapija oralnim antikoagulansima ikada biti ukinuta, čak i ako kontrolni ehokardiogram pokazuje rezoluciju tromba?	Preporuča se terapija oralnim antikoagulansima u trajanju od najmanje 3-6 mjeseci, s ukidanjem terapije ako se EF poboljša na >35% (uz rezoluciju LVT-a) ili ako dođe do većeg značajnog krvarenja.
6.	Je li antikoagulantna terapija indicirana za laminarne trombe?	Ograničeni podaci govore u prilog tome da je možda razborito započeti s terapijom oralnim antikoagulansima za novodijagnosticirani laminarni tromb, jednako kao što bi se terapija započela i za protrudirajući tromb.
7.	Jesu li NOAK-i razumna alternativa varfarinu u prevenciji i terapiji LVT-a?	Na temelju raspoloživih podataka, NOAK-i se čine kao razumna alternativa varfarinu u terapiji LVT-a.
8.	Koje terapijske opcije postoje kod pacijenata s perzistentnim LVT-om unatoč terapiji?	U ovih pacijenata potencijalno se može pokušati terapija alternativnim oralnim antikoagulansom ili niskomolekularnim heparinom. U slučaju perzistentnog laminarnog tromba, osobito ako je došlo do njegove organizacije ili kalcifikacije, potencijalno se može prekinuti antikoagulantna terapija.

5. ZAKLJUČAK

Novi oralni antikoagulansi zahvaljujući svojoj povoljnoj farmakodinamici i farmakokinetici čine poželjnu alternativu varfarinu u izboru oralnih antikoagulansa. Svoju sigurnost i učinkovitost već su pokazali u brojnim indikacijama, a rezultati postojećih istraživanja o njihovoj upotrebi u terapiji tromboze ventrikula daju ohrabrujuće rezultate pokazujući učinak podjednak varfarinu, s potencijalno čak i manjim rizikom od krvarenja i moždanog udara prema pojedinim studijama. Pa ipak, potrebno je provesti veća prospektivna randomizirana klinička istraživanja s više sudionika i dužim periodom praćenja pacijenata kako bi se potvrdili postojeći rezultati i dobio jednoznačan odgovor na pitanje o njihovoj upotrebi u terapiji tromboze ventrikula.

6. ZAHVALE

Prije svega, zahvaljujem se svojem mentoru, prof. dr. sc. Matiasu Trbušiću na svojoj pomoći i savjetima tijekom izrade ovog diplomskog rada, ali i na svemu znanju i iskustvu koje sam imala prilike steći tijekom vremena provedenog na kliničkoj nastavi, a koje je samo osnažilo moj interes i ljubav prema kardiologiji.

Neizmjereno hvala i mojoj obitelji – roditeljima, bratu i bakama – što su mi uvijek bili podrška i oslonac. Hvala mami i tati što su se od srca nasmijali i čestitali mi kad sam dobila prvu „dvojku“ u životu, hvala bratu Damjanu na svom suđu koje je oprao dok sam ja provodila sate po bolnicama i knjižnicama, hvala mojim bakama koje su se veselile svakom mojem ispitu kao da je najvažniji na svijetu.

Prijatelji su obitelj koju si sami izaberemo, a ja bolje nisam mogla izabrati kada sam tražila ljude koji će me pratiti kroz život. Moj put do diplome bio bi puno usamljeniji bez njih, i zato im od srca hvala. Posebne zahvale upućujem Rei, koja je na nebrojenim kavama naučila više medicine nego što je ikad htjela dok me strpljivo slušala kako ponavljam za ispite, koja se sa mnom smijala i plakala i u svakom trenutku znala što reći.

I na kraju, hvala mojoj StEPP obitelji koja je ostavila neizbrisiv trag na mojim fakultetskim danima i naučila me što znači biti dobar student, dobar liječnik i dobar čovjek.

7. LITERATURA

1. da Silva Ferreira H, Lima Lopes J, Augusto J, Simões J, Roque D, Faria D, i ostali. Effect of direct oral anticoagulants versus vitamin K antagonists or warfarin in patients with left ventricular thrombus outcomes: A systematic review and meta-analysis. *Rev Port Cardiol Orgao Of Soc Port Cardiol Port J Cardiol Off J Port Soc Cardiol*. siječanj 2023.;42(1):63–70.
2. Meurin P, Brandao Carreira V, Dumaine R, Shqueir A, Milleron O, Safar B, i ostali. Incidence, diagnostic methods, and evolution of left ventricular thrombus in patients with anterior myocardial infarction and low left ventricular ejection fraction: a prospective multicenter study. *Am Heart J*. kolovoz 2015.;170(2):256–62.
3. Gianstefani S, Douiri A, Delithanasis I, Rogers T, Sen A, Kalra S, i ostali. Incidence and predictors of early left ventricular thrombus after ST-elevation myocardial infarction in the contemporary era of primary percutaneous coronary intervention. *Am J Cardiol*. 01. travanj 2014.;113(7):1111–6.
4. Mao TF, Bajwa A, Muskula P, Coggins TR, Kennedy K, Magalski A, i ostali. Incidence of Left Ventricular Thrombus in Patients With Acute ST-Segment Elevation Myocardial Infarction Treated with Percutaneous Coronary Intervention. *Am J Cardiol*. 01. siječanj 2018.;121(1):27–31.
5. Vaitkus PT, Barnathan ES. Embolic potential, prevention and management of mural thrombus complicating anterior myocardial infarction: a meta-analysis. *J Am Coll Cardiol*. listopad 1993.;22(4):1004–9.
6. Massussi M, Scotti A, Lip GYH, Proietti R. Left ventricular thrombosis: new perspectives on an old problem. *Eur Heart J Cardiovasc Pharmacother*. ožujak 2021.;7(2):158–67.
7. Katzung BG, ur. *Basic & clinical pharmacology*. 14. izd. New York: McGraw-Hill Education; 2018. 1250. str.
8. Hindricks G, Potpara T, Dagres N, Arbelo E, Bax JJ, Blomström-Lundqvist C, i ostali. 2020 ESC Guidelines for the diagnosis and management of atrial fibrillation developed in collaboration with the European Association for Cardio-Thoracic Surgery (EACTS): The Task Force for the diagnosis and management of atrial fibrillation of the European Society of Cardiology (ESC) Developed with the special contribution of the European Heart Rhythm Association (EHRA) of the ESC. *Eur Heart J*. veljača 2021.;42(5):373–498.
9. European Medicines Agency. Assessment report for DOACs [Internet]. Amsterdam: European Medicines Agency; 2020. [pristupljeno 17. 04. 2023.] Dostupno na: https://www.ema.europa.eu/en/documents/referral/assessment-report-article-53-procedure-direct-oral-anticoagulants-doacs_en.pdf
10. Sabaté M, Vidal X, Ballarin E, Rottenkolber M, Schmiendl S, Grave B, i ostali. Adherence to Direct Oral Anticoagulants in Patients With Non-Valvular Atrial Fibrillation: A Cross-National Comparison in Six European Countries (2008-2015). *Front Pharmacol*. 2021.;12:682890.
11. Huang L, Tan Y, Pan Y. Systematic review of efficacy of direct oral anticoagulants and vitamin K antagonists in left ventricular thrombus. *ESC Heart Fail*. listopad 2022.;9(5):3519–32.

12. Kumar D, Warsha FNU, Helmstetter N, Gupta V. Efficacy and safety of direct oral anticoagulants for treatment of left ventricular thrombus; a systematic review. *Acta Cardiol.* listopad 2021.;76(8):825–9.
13. Jones DA, Wright P, Alizadeh MA, Fhadil S, Rathod KS, Guttman O, i ostali. The use of novel oral anticoagulants compared to vitamin K antagonists (warfarin) in patients with left ventricular thrombus after acute myocardial infarction. *Eur Heart J Cardiovasc Pharmacother.* rujan 2021.;7(5):398–404.
14. Iqbal H, Straw S, Craven TP, Stirling K, Wheatcroft SB, Witte KK. Direct oral anticoagulants compared to vitamin K antagonist for the management of left ventricular thrombus. *ESC Heart Fail.* listopad 2020.;7(5):2032–41.
15. Robinson AA, Trankle CR, Eubanks G, Schumann C, Thompson P, Wallace RL, i ostali. Off-label Use of Direct Oral Anticoagulants Compared With Warfarin for Left Ventricular Thrombi. *JAMA Cardiol.* lipanj 2020.;5(6):685–92.
16. Chen Y, Zhu M, Wang K, Xu Q, Ma J. Direct Oral Anticoagulants Versus Vitamin K Antagonists for the Treatment of Left Ventricular Thrombus: An Updated Meta-Analysis of Cohort Studies and Randomized Controlled Trials. *J Cardiovasc Pharmacol.* lipanj 2022.;79(6):935–40.
17. Shacham Y, Leshem-Rubinow E, Ben Assa E, Rogowski O, Topilsky Y, Roth A, i ostali. Comparison of C-reactive protein and fibrinogen levels in patients having anterior wall ST-Segment elevation myocardial infarction with versus without left ventricular thrombus (from a primary percutaneous coronary intervention cohort). *Am J Cardiol.* srpanj 2013.;112(1):57–60.
18. Acar Z, Ziyrek M, Korkmaz L, Kiris A, Sahin S, Celik S. Mean platelet volume at admission is a determinant of left ventricular thrombus formation after primary percutaneous coronary intervention for first anterior wall myocardial infarction. *Acta Cardiol.* prosinac 2014.;69(6):603–9.
19. Cruz Rodriguez JB, Okajima K, Greenberg BH. Management of left ventricular thrombus: a narrative review. *Ann Transl Med.* ožujak 2021.;9(6):520.
20. Robinson AA, Jain A, Gentry M, McNamara RL. Left ventricular thrombi after STEMI in the primary PCI era: A systematic review and meta-analysis. *Int J Cardiol.* listopad 2016.;221:554–9.
21. Ram P, Shah M, Sirinvaravong N, Lo KB, Patil S, Patel B, i ostali. Left ventricular thrombosis in acute anterior myocardial infarction: Evaluation of hospital mortality, thromboembolism, and bleeding. *Clin Cardiol.* listopad 2018.;41(10):1289–96.
22. Weinsaft JW, Kim HW, Crowley AL, Klem I, Shenoy C, Van Assche L, i ostali. LV thrombus detection by routine echocardiography: insights into performance characteristics using delayed enhancement CMR. *JACC Cardiovasc Imaging.* srpanj 2011.;4(7):702–12.
23. Weir RAP, Martin TN, Petrie CJ, Murphy A, Clements S, Steedman T, i ostali. Cardiac and extracardiac abnormalities detected by cardiac magnetic resonance in a post-myocardial infarction cohort. *Cardiology.* 2009.;113(1):1–8.

24. Pizzetti G, Belotti G, Margonato A, Carlino M, Gerosa S, Carandente O, i ostali. Thrombolytic therapy reduces the incidence of left ventricular thrombus after anterior myocardial infarction. Relationship to vessel patency and infarct size. *Eur Heart J.* ožujak 1996.;17(3):421–8.
25. Keeley EC, Hillis LD. Left ventricular mural thrombus after acute myocardial infarction. *Clin Cardiol.* veljača 1996.;19(2):83–6.
26. Motro M, Barbash GI, Hod H, Roth A, Kaplinsky E, Laniado S, i ostali. Incidence of left ventricular thrombi formation after thrombolytic therapy with recombinant tissue plasminogen activator, heparin, and aspirin in patients with acute myocardial infarction. *Am Heart J.* srpanj 1991.;122(1 Pt 1):23–6.
27. Küpper AJ, Verheugt FW, Peels CH, Galema TW, Roos JP. Left ventricular thrombus incidence and behavior studied by serial two-dimensional echocardiography in acute anterior myocardial infarction: left ventricular wall motion, systemic embolism and oral anticoagulation. *J Am Coll Cardiol.* lipanj 1989.;13(7):1514–20.
28. Lamas GA, Vaughan DE, Pfeffer MA. Left ventricular thrombus formation after first anterior wall acute myocardial infarction. *Am J Cardiol.* srpanj 1988.;62(1):31–5.
29. Gottdiener JS, Massie B, Ammons SB, Egner C, Petillo F, Krol WF, i ostali. Prevalence of left ventricular thrombus in dilated cardiomyopathy: The WATCH trial. *J Am Coll Cardiol.* ožujak 2003.;41(6):202.
30. Hooks M, Okasha O, Velangi PS, Nijjar PS, Farzaneh-Far A, Shenoy C. Left ventricular thrombus on cardiovascular magnetic resonance imaging in non-ischaemic cardiomyopathy. *Eur Heart J Cardiovasc Imaging.* listopad 2020.;jeaa244.
31. Talle MA, Buba F, Anjorin CO. Prevalence and Aetiology of Left Ventricular Thrombus in Patients Undergoing Transthoracic Echocardiography at the University of Maiduguri Teaching Hospital. *Adv Med.* 2014.;2014:731936.
32. Stöllberger C, Finsterer J, Schneider B. Left Ventricular Thrombi and Embolic Events in Takotsubo Syndrome despite Therapeutic Anticoagulation. *Cardiology.* 2020.;145(8):504–10.
33. Pancaldo D, Armando E, Barbero U, Battisti A, Dogliani S, Gribaudo E, i ostali. [Takotsubo syndrome complicated by ventricular thrombosis and pericarditis]. *G Ital Cardiol.* svibanj 2021.;22(5):401–3.
34. Nonaka D, Takase H, Machii M, Ohno K. Intraventricular thrombus and severe mitral regurgitation in the acute phase of takotsubo cardiomyopathy: two case reports. *J Med Case Reports.* svibanj 2019.;13(1):152.
35. Kumar D, Warsha F, Mehta A, Deepak V, Jawad W. 5-Fluorouracil Induced Takotsubo Cardiomyopathy Complicated by Left Ventricular Thrombosis. *Cureus.* ožujak 2021.;13(3):e14049.
36. Baldetti L, Pagnesi M, Gallone G, Beneduce A, Belardinelli P, Melillo F, i ostali. Thrombotic Complications and Cerebrovascular Events in Takotsubo Syndrome: A Systematic Review and Meta-analysis. *Can J Cardiol.* veljača 2019.;35(2):230.e9-230.e10.

37. Ding KJ, Cammann VL, Szawan KA, Stähli BE, Wischnewsky M, Di Vece D, i ostali. Intraventricular Thrombus Formation and Embolism in Takotsubo Syndrome: Insights From the International Takotsubo Registry. *Arterioscler Thromb Vasc Biol.* siječanj 2020.;40(1):279–87.
38. Uchida Y, Uchida Y, Sakurai T, Kanai M, Shirai S, Nakagawa O. Cardioscopic Detection of Left Ventricular Thrombi - With Special Reference to a Comparison with Left Ventriculography and Echocardiography. *Circ J.* 2011.;75(8):1920–6.
39. Jiang XJ, Zhang WY. Myocarditis complicated by massive right ventricular thrombus and extensive pulmonary embolism: A case report. *Front Surg.* 2022.;9:924366.
40. McGee M, Shiel E, Brienesse S, Murch S, Pickles R, Leitch J. Staphylococcus aureus Myocarditis with Associated Left Ventricular Apical Thrombus. *Case Rep Cardiol.* 2018.;2018:7017286.
41. Hijazi W, Jefferson L, Wang Y, Howarth A, Kanani R, Shaw J, i ostali. Eosinophilic Myocarditis Complicated by Massive Right Ventricular Thrombus. *Circ Cardiovasc Imaging* [Internet]. kolovoz 2022. [citirano 12. lipanj 2023.];15(8). Dostupno na: <https://www.ahajournals.org/doi/10.1161/CIRCIMAGING.121.013873>
42. Whitehead NJ, Murch S, Leitch JW, Hackworthy RA. Acute myocarditis with thrombus near left ventricular outflow tract. *Echocardiography.* travanj 2018.;35(4):575–7.
43. Garg A, Hakeem H, Chennu G, Saeed Q, Vucic E, Kats Y, i ostali. Left ventricular mural thrombi with multisystem thrombosis in patients with COVID-19 and myocardial injury: a case series. *Eur Heart J Case Rep.* lipanj 2021.;5(6):ytab239.
44. Levine GN, McEvoy JW, Fang JC, Ibeh C, McCarthy CP, Misra A, i ostali. Management of Patients at Risk for and With Left Ventricular Thrombus: A Scientific Statement From the American Heart Association. *Circulation* [Internet]. 11. listopad 2022. [citirano 09. travanj 2023.];146(15). Dostupno na: <https://www.ahajournals.org/doi/10.1161/CIR.0000000000001092>
45. Maniwa N, Fujino M, Nakai M, Nishimura K, Miyamoto Y, Kataoka Y, i ostali. Anticoagulation combined with antiplatelet therapy in patients with left ventricular thrombus after first acute myocardial infarction. *Eur Heart J.* siječanj 2018.;39(3):201–8.
46. Meltzer RS, Visser CA, Fuster V. Intracardiac thrombi and systemic embolization. *Ann Intern Med.* svibanj 1986.;104(5):689–98.
47. Velangi PS, Choo C, Chen KHA, Kazmirczak F, Nijjar PS, Farzaneh-Far A, i ostali. Long-Term Embolic Outcomes After Detection of Left Ventricular Thrombus by Late Gadolinium Enhancement Cardiovascular Magnetic Resonance Imaging: A Matched Cohort Study. *Circ Cardiovasc Imaging.* studeni 2019.;12(11):e009723.
48. Ibanez B, James S, Agewall S, Antunes MJ, Bucciarelli-Ducci C, Bueno H, i ostali. 2017 ESC Guidelines for the management of acute myocardial infarction in patients presenting with ST-segment elevation: The Task Force for the management of acute myocardial infarction in patients presenting with ST-segment elevation of the European Society of Cardiology (ESC). *Eur Heart J.* siječanj 2018.;39(2):119–77.

49. Weinsaft JW, Kim RJ, Ross M, Krauser D, Manoushagian S, LaBounty TM, i ostali. Contrast-enhanced anatomic imaging as compared to contrast-enhanced tissue characterization for detection of left ventricular thrombus. *JACC Cardiovasc Imaging*. kolovoz 2009.;2(8):969–79.
50. Camaj A, Fuster V, Giustino G, Bienstock SW, Sternheim D, Mehran R, i ostali. Left Ventricular Thrombus Following Acute Myocardial Infarction. *J Am Coll Cardiol*. ožujak 2022.;79(10):1010–22.
51. Barbieri A, Mantovani F, Bursi F, Faggiano A, Boriani G, Faggiano P. Optimal Use of Echocardiography in Management of Thrombosis After Anterior Myocardial Infarction. *Echocardiogr Mt Kisco N*. kolovoz 2020.;37(8):1287–95.
52. Chaosuwannakit N, Makarawate P. Left Ventricular Thrombi: Insights from Cardiac Magnetic Resonance Imaging. *Tomogr Ann Arbor Mich*. svibanj 2021.;7(2):180–8.
53. Bulluck H, Chan MHH, Paradies V, Yellon RL, Ho HH, Chan MY, i ostali. Incidence and predictors of left ventricular thrombus by cardiovascular magnetic resonance in acute ST-segment elevation myocardial infarction treated by primary percutaneous coronary intervention: a meta-analysis. *J Cardiovasc Magn Reson Off J Soc Cardiovasc Magn Reson*. studeni 2018.;20(1):72.
54. Delewi R, Zijlstra F, Piek JJ. Left ventricular thrombus formation after acute myocardial infarction. *Heart Br Card Soc*. prosinac 2012.;98(23):1743–9.
55. HALMED. Sažetak opisa svojstava lijeka [Martefarin] [Internet]. Zagreb: HALMED; 2022 [pristupljeno 30.03.2023.]. Dostupno na: <https://www.halmed.hr/Lijekovi/Baza-lijekova/Martefarin-3-mg-tablete/14513/>
56. Crader MF, Johns T, Arnold JK. Warfarin Drug Interactions. U: StatPearls [Internet]. Treasure Island (FL): StatPearls Publishing; 2023 [citirano 17. travanj 2023.]. Dostupno na: <http://www.ncbi.nlm.nih.gov/books/NBK441964/>
57. Vahanian A, Beyersdorf F, Praz F, Milojevic M, Baldus S, Bauersachs J, i ostali. 2021 ESC/EACTS Guidelines for the management of valvular heart disease. *Eur Heart J*. veljača 2022.;43(7):561–632.
58. Jain N, Reilly RF. Clinical Pharmacology of Oral Anticoagulants in Patients with Kidney Disease. *Clin J Am Soc Nephrol*. veljača 2019.;14(2):278–87.
59. Miličić D, Manola Š, Balint I, Butković Soldo S, Počanić D, Zaputović L. Vodič za praktičnu primjenu novih oralnih antikoagulanasa. Kerschhoffset Zagreb d.o.o.; 2015.
60. Comin J, Kallmes DF. Dabigatran (Pradaxa). *AJNR Am J Neuroradiol*. ožujak 2012.;33(3):426–8.
61. Steffel J, Collins R, Antz M, Cornu P, Desteghe L, Haeusler KG, i ostali. 2021 European Heart Rhythm Association Practical Guide on the Use of Non-Vitamin K Antagonist Oral Anticoagulants in Patients with Atrial Fibrillation. *Eur Eur Pacing Arrhythm Card Electrophysiol J Work Groups Card Pacing Arrhythm Card Cell Electrophysiol Eur Soc Cardiol*. listopad 2021.;23(10):1612–76.
62. Chen A, Stecker E, A. Warden B. Direct Oral Anticoagulant Use: A Practical Guide to Common Clinical Challenges. *J Am Heart Assoc*. srpanj 2020.;9(13):e017559.

63. Clinical Excellence Commission. Non-vitamin K Antagonist Oral Anticoagulant (NOAC) Guidelines [Internet]. Sydney: Clinical Excellence Commission; 2017 [pristupljeno 20.04.2023.]. Dostupno na:
https://www.cec.health.nsw.gov.au/_data/assets/pdf_file/0007/326419/noac_guidelines.pdf
64. European Medicines Agency. Summary of product characteristics [Pradaxa] [Internet]. Amsterdam: European Medicines Agency; 2022 [pristupljeno 10.04.2023.]. Dostupno na:
https://www.ema.europa.eu/en/documents/product-information/pradaxa-epar-product-information_en.pdf
65. European Medicines Agency. Summary of product characteristics [Eliquis] [Internet]. Amsterdam: European Medicines Agency; 2022 [pristupljeno 10.04.2023.]. Dostupno na:
https://www.ema.europa.eu/en/documents/product-information/eliquis-epar-product-information_en.pdf
66. European Medicines Agency. Summary of product characteristics [Xarelto]. Amsterdam: European Medicines Agency; 2023 [pristupljeno 10.04.2023.]. Dostupno na:
https://www.ema.europa.eu/en/documents/product-information/xarelto-epar-product-information_en.pdf
67. Kawabori M, Niiya Y, Iwasaki M, Mabuchi S, Ozaki H, Matsubara K, i ostali. Characteristics of Symptomatic Intracerebral Hemorrhage in Patient Receiving Direct Oral Anticoagulants: Comparison with Warfarin. *J Stroke Cerebrovasc Dis Off J Natl Stroke Assoc.* svibanj 2018.;27(5):1338–42.
68. Carnicelli AP, Hong H, Connolly SJ, Eikelboom J, Giugliano RP, Morrow DA, i ostali. Direct Oral Anticoagulants Versus Warfarin in Patients With Atrial Fibrillation: Patient-Level Network Meta-Analyses of Randomized Clinical Trials With Interaction Testing by Age and Sex. *Circulation.* siječanj 2022.;145(4):242–55.
69. Dawwas GK, Dietrich E, Cuker A, Barnes GD, Leonard CE, Lewis JD. Effectiveness and Safety of Direct Oral Anticoagulants Versus Warfarin in Patients With Valvular Atrial Fibrillation : A Population-Based Cohort Study. *Ann Intern Med.* srpanj 2021.;174(7):910–9.
70. Hylek EM, Held C, Alexander JH, Lopes RD, De Caterina R, Wojdyla DM, i ostali. Major bleeding in patients with atrial fibrillation receiving apixaban or warfarin: The ARISTOTLE Trial (Apixaban for Reduction in Stroke and Other Thromboembolic Events in Atrial Fibrillation): Predictors, Characteristics, and Clinical Outcomes. *J Am Coll Cardiol.* svibanj 2014.;63(20):2141–7.
71. Piccini JP, Garg J, Patel MR, Lokhnygina Y, Goodman SG, Becker RC, i ostali. Management of major bleeding events in patients treated with rivaroxaban vs. warfarin: results from the ROCKET AF trial. *Eur Heart J.* srpanj 2014.;35(28):1873–80.
72. Mano Y, Koide K, Sukegawa H, Kodaira M, Ohki T. Successful resolution of a left ventricular thrombus with apixaban treatment following acute myocardial infarction. *Heart Vessels.* siječanj 2016.;31(1):118–23.
73. Nagamoto Y, Shiomi T, Matsuura T, Okahara A, Takegami K, Mine D, i ostali. Resolution of a left ventricular thrombus by the thrombolytic action of dabigatran. *Heart Vessels.* srpanj 2014.;29(4):560–2.

74. Padilla Pérez M, Salas Bravo D, Garcelán Trigo JA, Vazquez Ruiz de Castroviejo E, Torres Llergo J, Lozano Cabezas C, i ostali. Resolution of left ventricular thrombus by rivaroxaban. *Future Cardiol.* svibanj 2014.;10(3):333–6.
75. Serenelli M, Pavasini R, Vitali F, Tonet E, Cantone A, Di Ienno L, i ostali. Direct oral anticoagulants for the treatment of left ventricular thrombosis: an updated systematic review and meta-analysis. *J Cardiovasc Med Hagerstown Md.* listopad 2022.;23(10):672–7.
76. Kwok CS, Bennett S, Borovac JA, Will M, Schwarz K, Lip GYH. An evidence-based evaluation of left ventricular thrombus treatment, outcomes, and resolution: a systematic review, pooled analysis and meta-analysis. *Coron Artery Dis.* lipanj 2023.;34(4):260–73.
77. Abdelnabi M, Saleh Y, Fareed A, Nossikof A, Wang L, Morsi M, i ostali. Comparative Study of Oral Anticoagulation in Left Ventricular Thrombi (No-LVT Trial). *J Am Coll Cardiol.* ožujak 2021.;77(12):1590–2.
78. W. Isa WyH, Hwong N, Mohamed Yusof A, Yusof Z, Loong N, Wan-Arfah N, i ostali. Apixaban versus Warfarin in Patients with Left Ventricular Thrombus: A Pilot Prospective Randomized Outcome Blinded Study Investigating Size Reduction or Resolution of Left Ventricular Thrombus. *J Clin Prev Cardiol.* 2020.;9(4):150.
79. Alcalai R, Butnaru A, Moravsky G, Yagel O, Rashad R, Ibrahimli M, i ostali. Apixaban vs. warfarin in patients with left ventricular thrombus: a prospective multicentre randomized clinical trial‡. *Eur Heart J Cardiovasc Pharmacother.* rujan 2022.;8(7):660–7.
80. Yang Q, Quan X, Zhang Y, Feng G, Zhang T, Wang C, i ostali. An exploratory study of effectiveness and safety of rivaroxaban in patients with left ventricular thrombus (R-DISSOLVE). *J Thromb Thrombolysis.* ožujak 2023.;1–11.

8. ŽIVOTOPIS

Rođena sam 28. kolovoza 1998. godine u Zagrebu. Obrazovanje započinjem u Osnovnoj školi Bartola Kašića, a po završetku osnovnoškolskog obrazovanja upisujem V. gimnaziju u Zagrebu koju 2017. godine završavam s odličnim uspjehom. Tijekom osnovnoškolskog i srednjoškolskog obrazovanja istovremeno pohađam i Glazbeno učilište Elly Bašić gdje 2016. godine maturiram i stječem naziv glazbenice flautistice.

U akademskoj godini 2017./2018. upisujem Medicinski fakultet Sveučilišta u Zagrebu. Tijekom prve godine studija medicine postajem članica Udruge StEPP, u kojoj sam od 2019. do 2023. godine bila članica Upravnog odbora, a u akademskim godinama 2020./2021. i 2021./2022. obnašala sam dužnost predsjednice Udruge. Kroz rad u Udruzi imala sam priliku organizirati i voditi niz edukacija iz područja hitne medicine namijenjenih studentima medicine i stomatologije, kao i brojne radionice prve pomoći za medicinske laike. Također, sudjelovala sam u organizaciji i provedbi nacionalne javnozdravstvene kampanje „Oživi me“ u suradnji sa Zakladom Hrvatska kuća srca, a pod stručnim vodstvom Hrvatskog kardiološkog društva. Za provođenje kampanje „Oživi me“ 2018. godine dobivam Rektorovu nagradu u kategoriji za društveno koristan rad u akademskoj i široj zajednici. Tijekom pandemije COVID-19 kao članica Udruge StEPP sudjelovala sam u organizaciji i provedbi volonterske inicijative „Studenti za liječnike“ te humanitarne akcije „Obitelj na dar“ u KB Dubrava. U akademskoj godini 2022./2023. bila sam demonstrator na Katedri za kliničku propedeutiku.

Od 2015. godine djelujem kao volonterka Kluba mladih Gradskog društva Crvenog križa Zagreb gdje kroz volontiranje sudjelujem u brojnim humanitarnim i edukacijskim programima, a u svojem volonterskom radu imam posebni fokus na program prve pomoći.

Sudjelovala sam na brojnim kongresima i znanstveno-stručnim skupovima među kojima se ističu „Croatian Student Summit“ i „First International Student Symposium on Future Doctors Educating the World“.