

Multifunkcionalnost prednjeg bočnog natkoljениčnog reznja u onkološkoj i rekonstrukcijskoj kirurgiji

Vojvodić, Borna

Master's thesis / Diplomski rad

2023

Degree Grantor / Ustanova koja je dodijelila akademski / stručni stupanj: **University of Zagreb, School of Medicine / Sveučilište u Zagrebu, Medicinski fakultet**

Permanent link / Trajna poveznica: <https://um.nsk.hr/um:nbn:hr:105:386428>

Rights / Prava: [In copyright](#) / [Zaštićeno autorskim pravom.](#)

Download date / Datum preuzimanja: **2024-07-13**



Repository / Repozitorij:

[Dr Med - University of Zagreb School of Medicine Digital Repository](#)



SVEUČILIŠTE U ZAGREBU

MEDICINSKI FAKULTET

BORNA VOJVODIĆ

**Multifunkcionalnost prednjeg bočnog natkoljениčnog reznja u
onkološkoj i rekonstrukcijskoj kirurgiji**

Diplomski rad



Zagreb, 2023.

Ovaj diplomski rad izrađen je na Klinici za plastičnu, rekonstrukcijsku i estetsku kirurgiju Kliničke bolnice Dubrava pod vodstvom doc. dr. sc. Krešimira Martića i predan na ocjenu u akademskoj godini 2022./2023.

Popis i objašnjenje kratica

ALT – prednji bočni natkoljениčni

APR – abdominoperinealna resekcija

CTA – kompjuterizirana tomografska angiografija

DIEP – deep inferior epigastric artery perforator

EO – external oblique

LCFA – lateralna cirkumfleksna femoralna arterija

LD – latissimus dorsi

LSM – lateral supramalleolar

MRA – angiografija magnetnom rezonancijom

PIAF – posterior interosseus artery flap

RFFF – radial forearm free flap

SCIP – superficial circumflex iliac perforator

SGAP – superior gluteal artery perforator

SIEA – superficial inferior epigastric artery

TAPP-ALT – transabdominalni pelvičnoperinealni prednji bočni natkoljениčni

TDAP – thoracodorsal artery perforator

TFL – tensor fascia lata

TPE – totalna pelvična egzenteracija

TRAM – transversus rectus abdominis muscle

VRAM – vertical rectus abdominis myocutaneous

Sadržaj

Sažetak

Summary

1. Uvod.....	1
2. Anatomija.....	3
3. Odizanje režnja	6
4. Prednosti i nedostaci	14
5. Komplikacije.....	15
6. Rekonstrukcija glave i vrata.....	17
7. Rekonstrukcija prsne stijenke	23
8. Rekonstrukcija dojki	26
9. Rekonstrukcija trbušnog zida.....	28
10. Rekonstrukcija zdjeličnog i genitalnog područja.....	30
11. Rekonstrukcija gornjih ekstremiteta	37
12. Rekonstrukcija donjih ekstremiteta.....	41
13. Zaključak.....	58

Izvori slika

Zahvale

Literatura

Životopis

Sažetak

Naziv rada: Multifunkcionalnost prednjeg bočnog natkoljениčnog reznja u onkološkoj i rekonstrukcijskoj kirurgiji

Ime autora: Borna Vojvodić

Prednji bočni natkoljениčni (eng. anterolateral thigh, ALT) režanj ima široku uporabu u rekonstrukciji defekata nakon traume, resekcija tumora, opekline ili ozeblina te infekcija. Režanj se može odici kao slobodni, peteljkasti ili kimerični režanj, a ovisno o defektu donorskog mjesta može biti kutani, fasciokutani, muskulokutani ili adipofascijalni. Mišić, kost ili živac također mogu biti uključeni u režanj. Razvitak mikrokirurgije i napuštanje koncepta rekonstruktivnih ljestvi, koji zagovara korištenje što jednostavnije kirurške metode, te prihvaćanje koncepta rekonstruktivnog dizala, koji zagovara korištenje tehnike kojom će se postići najbolji rezultat, doprinijeo je popularizaciji ALT reznja. Ovisno o zahtjevima primateljskog mjesta i količini morbiditeta koji se prihvaća na donorskom mjestu, režanj se može odici u suprafascijalnoj ili subfascijalnoj ravni. Češće se izvodi subfascijalna disekcija zbog lakšeg pristupa i identifikacije silazne grane lateralne cirkumfleksne femoralne arterije iz koje izlaze perforatori koji vaskulariziraju režanj. Tijekom odizanja reznja treba paziti na okolne živce i krvne žile kako ne bi došlo do slabljenja funkcije koljena ili parestezija na donorskom mjestu. Ostale komplikacije, kao što su bol, infekcija, hematoma ili nekroza mišića su izuzetno rijetke. Odizanje reznja velike površine na jednom perforatoru, dugačka vaskularna peteljka, kraće trajanje operativnog zahvata jer ga izvode dva tima istovremeno i minimalni morbiditet donorskog mjesta neke su od prednosti ALT reznja zbog čega su ga Wei i suradnici opisali kao idealni mekotkivni režanj. Svestranost ALT reznja vidi se u njegovoj primjeni u rekonstrukciji glave i vrata, gornjih i donjih ekstremiteta, prsne stijenke, trbušnog zida te zdjeličnog i genitalnog područja.

Ključne riječi: prednji bočni natkoljениčni režanj, ALT, rekonstrukcijska kirurgija

Summary

Thesis title: Versatility of the anterolateral thigh flap in oncological and reconstructive surgery

Author's name: Borna Vojvodić

The anterolateral thigh (ALT) flap is widely used in the reconstruction of defects after trauma, the resection of tumors, burns, frostbites and infections. The flap can be created as a free, pedicled or chimeric flap, and depending on the defect of the donor site, it can be cutaneous, fasciocutaneous, musculocutaneous or adipofascial. A muscle, bone, or nerve may also be part of the flap. The development of microsurgery and the abandonment of the reconstructive ladder concept, which advocates the use of the simplest possible surgical method, and the wider acceptance of the reconstructive elevator concept, which advocates the use of a technique that will achieve the best results, contributed to further popularization of the ALT flap. Depending on the requirements of the recipient site and the amount of morbidity accepted at the donor site, the flap can be harvested in the suprafascial or subfascial plane. Subfascial dissection is performed more commonly because the descending branch of the lateral circumflex femoral artery, from which the perforators that vascularize the flap emerge, can be easier accessed and identified. During the flap harvesting, attention should be paid to the surrounding nerves and blood vessels in order not to weaken the function of the knee or cause paresthesia at the donor site. Other complications, such as pain, infections, hematomas or muscle necrosis are extremely rare. Advantages of the ALT flap are the flap harvesting with a large area on one perforator, a long vascular pedicle, shorter duration of the operative procedure, which is performed by two teams at the same time, and minimal morbidity of the donor site, which are the reasons why Wei et al. described the ALT flap as an ideal soft tissue flap. The versatility of the ALT flap can be seen by the wide use and the application of the flap in head and neck reconstruction, in the reconstruction of upper and lower extremities, thoracic and abdominal wall and in the pelvic and genital region.

Key words: anterolateral thigh flap, ALT, reconstructive surgery

1. Uvod

Prednji bočni natkoljениčni režanj – ALT (eng. anterolateral thigh flap, ALT flap) prvi put su opisali Song i sur. (1) te se pokazao kao jedna od najboljih opcija u rekonstrukcijskoj kirurgiji zbog svoje velike kožne površine, duge vaskularne peteljke, anatomije perforatora (temeljene na kožnim perforatorima iz lateralne femoralne cirkumfleksne arterije) i minimalnog morbiditeta na donorskom mjestu (2,3). Obzirom na defekte tkiva, ALT režanj se može uzeti kao kutani, fasciokutani, muskulokutani ili adipofascijalni režanj. Vaskularizirani živci, tensor fascia lata i koštani (kortikokancelozni) presadak femura također se mogu koristiti kao dio ALT režnja za potrebe rekonstrukcije (4,5). Zbog navedenih specifikacija, Wei i sur. (2) sa svojim bogatim iskustvom opisuju ALT režanj kao idealni mekotkivni režanj za rekonstrukcije. Također, ALT režanj se može stanjiti do željene konture te se može koristiti kao slobodni perforatorski, peteljkasti ili kimerični režanj. Perforatorski režnjevi obično se sastoje od kože i potkožnog tkiva koje opskrbljuje žila koja probija duboku fasciju. Perforatori iz svoje izvorne krvne žile prolaze kroz fasciju, mišićni septum ili mišić pa se dijele na direktni kožni, indirektni septalni i indirektni mišićni perforatorski režanj. Direktni kožni perforatorski režanj je vaskulariziran krvnom žilom koja dolazi direktno u kožu od izvorne arterije probijajući duboku fasciju. Žile koje opskrbljuju indirektni perforatorski režanj u svom toku od izvorne arterije do duboke fascije probijaju mišić (indirektni mišićni perforatorski režanj) ili intermuskularni septum (indirektni septalni perforatorski režanj) (6). Peteljkasti režanj se koristi kao regionalni režanj u rekonstrukciji donjih ekstremiteta, abdominalnog zida, perineogenitalnog i glutealnog područja (7). Kimerični režanj ima dvije ili više podjedinica od kojih svaka ima vlastitu vaskularnu opskrbu te nisu ni u kakvom fizičkom kontaktu osim što su povezane zajedničkom izvornom krvnom žilom (8). Onkološka i rekonstrukcijska kirurgija je doživjela veliki napredak razvitkom mikrokirurgije. Defekti koji su se prije mogli rekonstruirati samo presatkom ili peteljkastim režnjem, sada se mogu rekonstruirati slobodnim režnjevima koji mogu sadržavati više vrsta tkiva. Ishod nije samo bolji estetski, već i funkcionalni rezultat. ALT režanj je jedna od glavnih opcija u rekonstrukciji glave i vrata (mandibula u kombinaciji s fibularnim režnjem, maksila, skalp, jezik, ždrijelo, jednjak), a sve više se koristi i za rekonstrukciju gornjih i donjih ekstremiteta (naročito kod traume), abdominalnog zida, defekata u području zdjelice i genitalija te se čak može koristiti za rekonstrukciju dojke (9). Povećanju popularnosti ALT režnja doprinijelo je i napuštanje koncepta tzv. rekonstruktivnih ljestava (eng. reconstructive ladder) koji je zagovarao korištenje što jednostavnije tehnike u

rekonstrukciji. Uveden je koncept rekonstruktivnog dizala (eng. reconstructive elevator) prema kojemu ne treba koristiti najjednostavniju tehniku, nego tehniku kojom će se postići optimalan oblik i funkcija. Izbor rekonstrukcijske metode treba temeljiti na vrsti tkiva, obliku, konturi i funkciji kao i na individualnom pristupu pacijentu uzevši u obzir njegovo stanje, potrebe i rizike kako bi se postigao najpovoljniji dugoročni ishod (10).

2. Anatomija

Prednji bočni natkoljениčni režanj obično se planira na udaljenosti približno 10 cm ispod spinae iliacae anterior superior do 7 cm proksimalno od patele. Medijalni rub reznja se nalazi na sredini ravnog natkoljениčnog mišića (lat. m. rectus femoris). Lateralni rub reznja doseže središnji dio lateralnog dijela natkoljениce (11). U praksi sredina reznja se planira na mjestu postojećih perforatora koji se detektiraju nekom od dostupnih metoda prije operativnog zahvata (Doppler, angiografija i sl.), pa ovisno o položaju perforatora položaj reznja može odstupati od navedenih granica.

ALT režanj vaskulariziraju muskulokutani perforatori, a rjeđe septokutane krvne žile, koji se najčešće odvajaju od silazne grane (lat. r. descendens) lateralne cirkumfleksne femoralne arterije (lat. a. circumflexa femoris lateralis, LCFA). U rjeđim slučajevima, perforatori mogu potjecati iz drugih grana, kao što je poprečni ogranak (lat. r. transversus) lateralne cirkumfleksne femoralne arterije (10,12). Lateralna cirkumfleksna femoralna arterija izlazi s lateralne strane duboke bedrene arterije (lat. a. profunda femoris) te ide lateralno i iza mišića sartoriusa (lat. m. sartorius) i rectusa femorisa. Na tom mjestu daje tri grane – uzlaznu, poprečnu i silaznu granu. Silazna grana pruža se kaudalno, iza mišića rectusa femorisa i prolazi koso kroz intermuskularni septum između mišića rectusa femorisa i vastusa lateralis (lat. m. vastus lateralis), a u nekim slučajevima između rectusa femorisa i vastusa intermediusa (lat. m. vastus intermedius) (13). U 30% slučajeva, silazna grana će se podijeliti na medijalni i lateralni ogranak. Lateralni ogranak ili probija mišić vastus lateralis ili prolazi kroz intermuskularni septum između mišića rectusa femorisa i vastusa lateralis opskrbljujući kožu u anterolateralnom dijelu natkoljениce. Medijalni ogranak prolazi ispod mišića rectusa femorisa i daje ogranke koji opskrbljuju navedeni mišić i kožu anteromedijalnog dijela bedra. Silazna grana lateralne cirkumfleksne femoralne arterije završno, u području koljena, anastomozira s gornjom bočnom arterijom koljena (lat. a. superior lateralis genu) (14,15). Septokutane žile, koje se najčešće nalaze u proksimalnom dijelu natkoljениce, prolaze između mišića rectusa femorisa i vastusa lateralis te probijaju fasciju i opskrbljuju kožu. Muskulokutani perforatori prolaze kroz mišić vastus lateralis, dajući intramuskularne ogranke prije nego što probiju fasciju i opskrbe kožu (16). U 2% slučajeva može postojati odsutnost bilo kakvih kožnih žila, septokutanih ili muskulokutanih, ili perforator može biti premalen u promjeru, što zahtijeva eksploraciju proksimalnije kako bi se ustanovilo potječe li perforator od lateralne cirkumfleksne femoralne arterije. Prosječna duljina peteljke anterolateralnog natkoljениčnog

režnja iznosi 12 cm (raspon 8-16 cm), dok prosječni promjer arterije iznosi 2,1 mm (raspon 2-2,5 mm) (10).

U pravilu, dvije prateće vene (lat. vv. comitantes) prate silaznu granu lateralne cirkumfleksne femoralne arterije. Njihova prosječna duljina iznosi 12 cm (raspon 8-16 cm), a promjer 2,3 mm (raspon 1,8-3,3 mm). U rijetkim slučajevima prateće vene ne postoje (10,11).

Dominantni osjetni živac anterolateralnog natkoljениčnog režnja je lateralni femoralni kožni živac (lat. n. cutaneus femoris lateralis) koji nastaje iz stražnjih grana drugog i trećeg lumbalnog živca (L2-L3). Živac zatim prolazi kroz veliki slabinski mišić (lat. m. psoas major) te se nalazi lateralno od njega, prelazeći preko mišića iliacusa (lat. m. iliacus) prema spini iliaci anterior superior. Izlazi ispod ingvinalnog ligamenta kroz lakunu muskulorum kao njena najlateralnija struktura te se u većini slučajeva podijeli na anteriornu i posteriornu granu. Anteriorna grana postaje površinska otprilike 10 cm ispod ingvinalnog ligamenta te daje ogranke za anteriorni i lateralni dio kože natkoljenice sve do koljena. Posteriorna grana probija fasciju latu te se dijeli u sitne ogranke koji inerviraju kožu oko velikog trohantera (11,14,17,18). Unutar anatomskih granica anterolateralnog natkoljениčnog režnja nalaze se još dva osjetna kožna živca – superiorni i medijalni perforatorski živac koji su ogranci femoralnog živca. Ovi živci mogu se odignuti zajedno s lateralnim femoralnim kožnim živcem te se iskoristiti u sklopu ALT režnja za senzoričku rekonstrukciju (19). Motoričku inervaciju ALT režnja čini ogranak femoralnog živca za mišić vastus lateralis koji prati silaznu granu lateralne cirkumfleksne femoralne arterije. Navedeni ogranak se može anastomozirati sa živcem na mjestu primatelja za motoričku funkcionalnu rekonstrukciju (10).

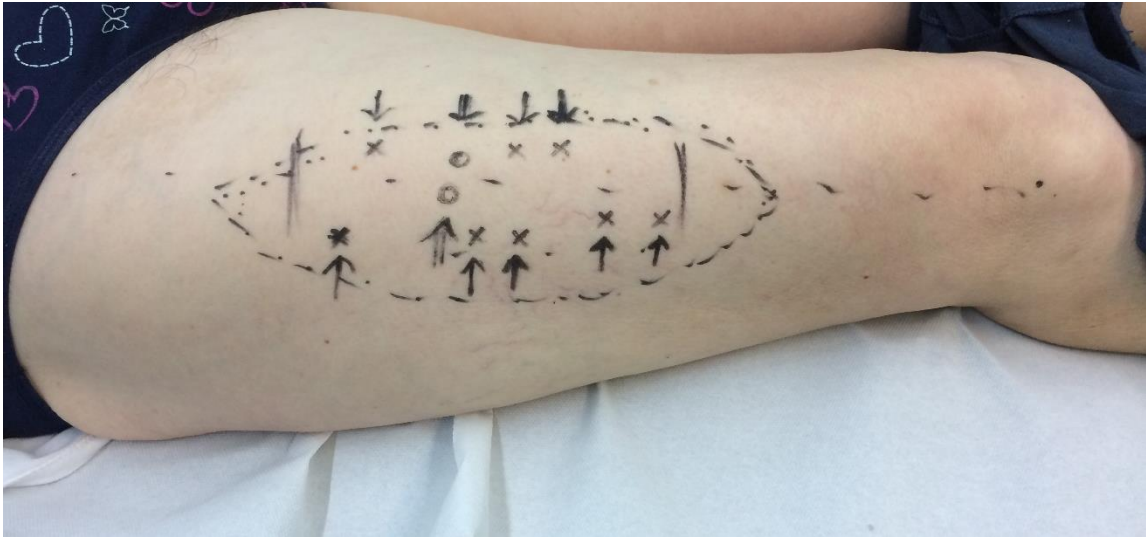Anatomske varijacije ALT režnja su ili varijacije u tijeku žila koje opskrbljuju kožu ili varijacije vaskularne peteljke režnja. Varijacije u tijeku žila koje opskrbljuju kožu su dobro poznate. Perforatorske žile su najčešće muskulokutane (približno 87%), ali mogu biti i septokutane (približno 13%) (2). Međutim, glavna peteljka režnja nije uvijek silazna grana lateralne cirkumfleksne femoralne arterije. Wong i sur. (20) analizirali su 89 uzastopnih ALT režnjeva i otkrili da je ranije neimenovana vaskularna grana u lateralnom dijelu natkoljenice bila prisutna u 34% slučajeva. Ova grana, koja se naziva kosa grana (lat. r. obliquus) lateralne cirkumfleksne femoralne arterije, nalazi se između poprečne i silazne grane. Ima varijabilan tok i može polaziti izravno iz silazne grane, poprečne grane, lateralne cirkumfleksne femoralne arterije, ili, rijetko, izravno iz duboke bedrene arterije (lat. a. profunda femoris). Sama kosa grana može se pouzdano koristiti kao peteljka režnja. U navedenom istraživanju, kosa grana se pokazala

kao dominantna krvna žila u 14% slučajeva. Chen i sur. (21) pronašli su šest anatomskih varijacija koje mogu pridonijeti potpunom ili djelomičnom gubitku reznja – jednu perforatorsku arteriju i četiri prateće vene, jednu perforatorsku arteriju i jednu prateću venu, jednu vijugavu perforatorsku arteriju i jednu prateću venu, jednu perforatorsku arteriju bez pratećih vena, dvije vene bez perforatorske arterije i samo jednu venu. Anteromedijalni natkoljениčni režanj može se smatrati alternativnim izborom u slučaju susreta s ovim rijetkim anatomskim varijacijama.

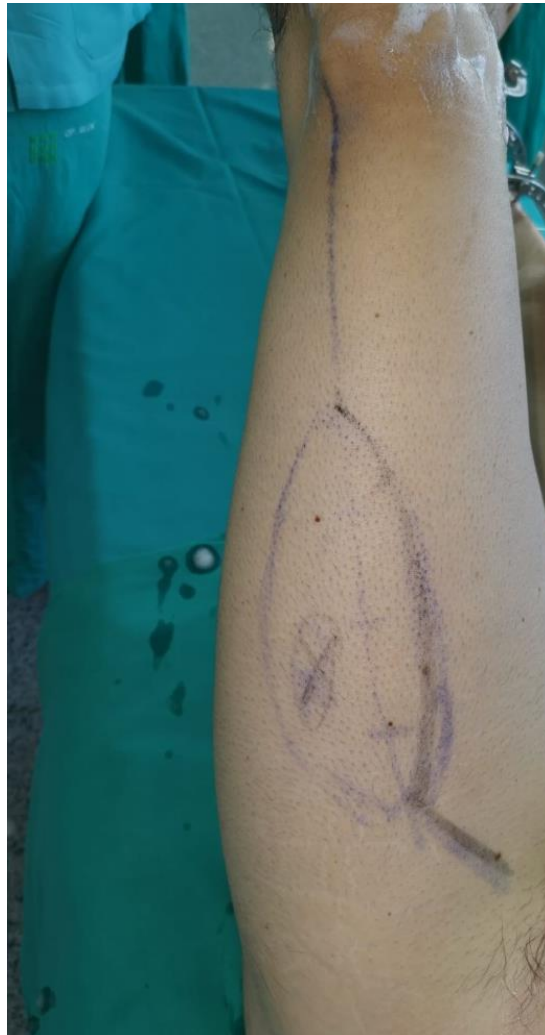3. Odizanje reznja

Tijekom preoperativne pripreme pacijenta treba procijeniti opseg ekstenzije u koljenu. Pacijenti koji imaju nestabilnost ili slabost koljena mogu imati povećan funkcionalni nedostatak nakon uzimanja ALT reznja zbog intramuskularne disekcije mišića vastusa lateralis. Također, treba procijeniti debljinu natkoljenice. Pretilim pacijentima će možda biti potrebno učiniti primarno ili sekundarno stanjivanje reznja (14,22). Bolesnicima sa značajnom aterosklerotskom bolešću potrebno je napraviti angiografiju donjih ekstremiteta ili CTA (kompjuterizirana tomografska angiografija). Neki autori predlažu rutinsko korištenje CTA koji može ponuditi sljedeće prednosti: može se odabrati ekstremitet s najvećim perforatorima, može se izbjeći potreba za intraoperativnom eksploracijom kako bi se odredio najbolji perforator te se mogu unaprijed planirati kompleksni reznjevi kao što je kimerični režanj (23).

Pacijent se postavlja u ležeći položaj na leđima i povuče se vertikalna linija koja spaja spinu iliacu anterior superior s gornjim lateralnim dijelom patele (AP linija). Ta linija odgovara intermuskularnom septumu između mišića rectusa femoris i vastusa lateralis. U sredini ove linije, nacrtava se krug s polumjerom od 3 cm koji predstavlja područje gdje se najčešće nalaze glavni perforatori (Slika 1, 2) (24). Većina perforatora nalazi se u donjem lateralnom kvadrantu nacrtanog kruga. Počevši od ovog kruga, Doppler sonda se koristi za identifikaciju krvnih žila. Ako se ne pronađu žile, traže se od kaudalno prema kranijalno duž označene linije ili malo posteriornije od intermuskularnog septuma. Kožni perforatori označuju se slovima A, B i C (25). Perforator B, koji je najčešće prisutan, nalazi se blizu središnje točke AP linije. Otprilike 5 cm proksimalnije i distalnije, nalaze se prvi i treći perforator (perforator A i C). Općenito, proksimalni perforatori su veći od distalnih. Također je vjerojatnije da su proksimalni perforatori septokutani, dok su distalni perforatori češće muskulokutani s dugim vijugavim intramuskularnim tokom (11). Veličina reznja određuje se na temelju veličine defekta koji zahtijeva rekonstrukciju. Režanj velike površine (do 35x25 cm) može se pouzdano odići s jednim dominantnim perforatorom. Kada je potreban tako veliki režanj, uvijek je poželjno uzeti više od jednog perforatora, kao sigurnosni čimbenik. Režanj se oblikuje tako da obuhvaća odabrane perforatore, s uzdužnom orijentacijom kako bi se omogućilo lakše zatvaranje donorskog mjesta (26,27).



Slika 1. Obilježeno područje gdje se nalaze perforatori i plan reznja napravljen prema mjestu defekta.



Slika 2. Područje najčešće lokalizacije perforatora. Vidi se nacrtana AP linija.

Ako se intraoperativno nađe više od jedne kožne žile, postoji nekoliko mogućnosti. Kirurg može upotrijebiti perforator koji ima najkraći intramuskularni put, može upotrijebiti sve identificirane kožne žile (ovo može značajno produžiti vrijeme operacije) ili može upotrijebiti više od jedne kožne žile pa kasnije razdvojiti režanj kako bi se anatomske prilagodio obliku defekta još uvijek dopuštajući primarno zatvaranje donorskog mjesta. Konačni oblik reznja može se modificirati intraoperativno nakon vizualizacije potrebnih kožnih žila kako bi se omogućila preciznija procjena njihove veličine i kvalitete (28).

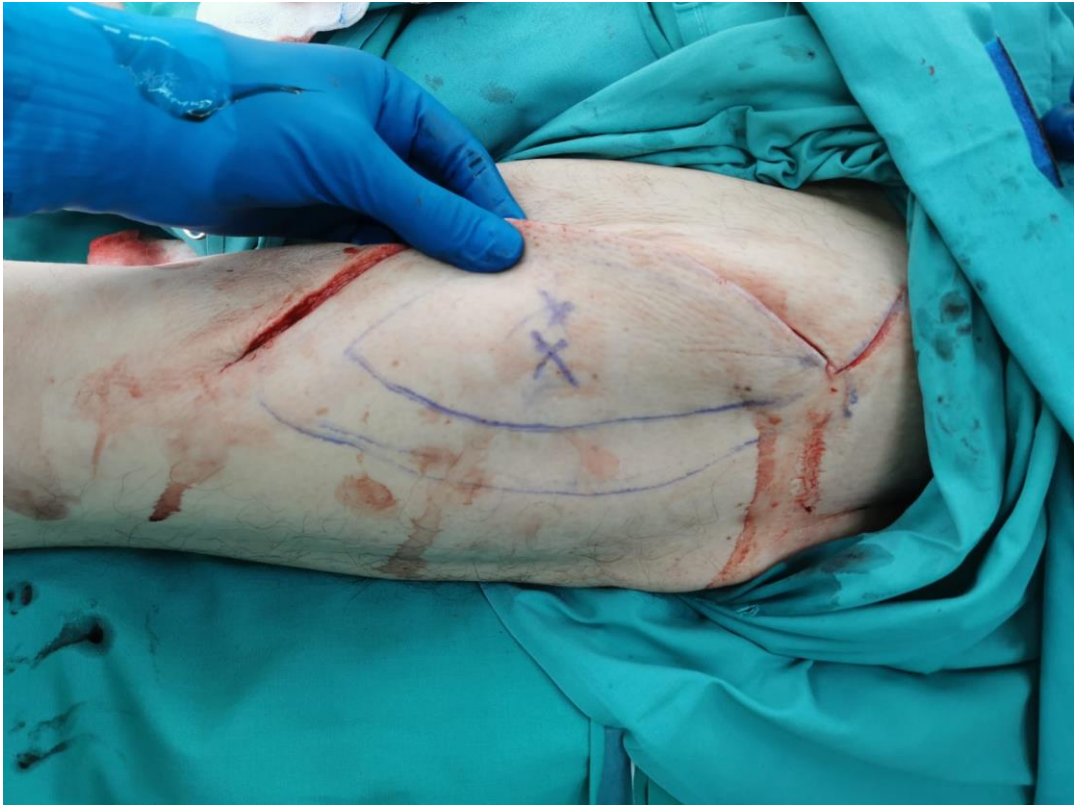ALT režanj može se odći u suprafascijalnoj ili subfascijalnoj ravnini. Ovaj izbor ovisi o zahtjevima primateljskog mjesta i o količini morbiditeta koji je prihvatljiv na donorskom mjestu. Ako je potreban tanki režanj i treba sačuvati senzornu inervaciju dijela natkoljenice, preferira se suprafascijalna disekcija (29). Inače, preferira se subfascijalna disekcija jer je jednostavnija za izvođenje. Subfascijalni pristup, u relativno avaskulariziranom području, omogućuje lakšu identifikaciju kožnih žila i intermuskularnog septuma te silazne grane lateralne cirkumfleksne femoralne arterije (30).

Procedura se izvodi uz korištenje lupa ili mikroskopa jer pomaže u lociranju manjih kožnih žila, izbjegavaju se nepotrebne ozljede peteljke i omogućuje jasniju vizualizaciju svih vaskularnih ogranaka. Mikroskop je osobito koristan za disekciju manjih perforatora, kao što je slučaj kod djece, ali se može koristiti i kod odraslih kako bi se smanjio rizik od ozljede bitnih struktura (10,14).

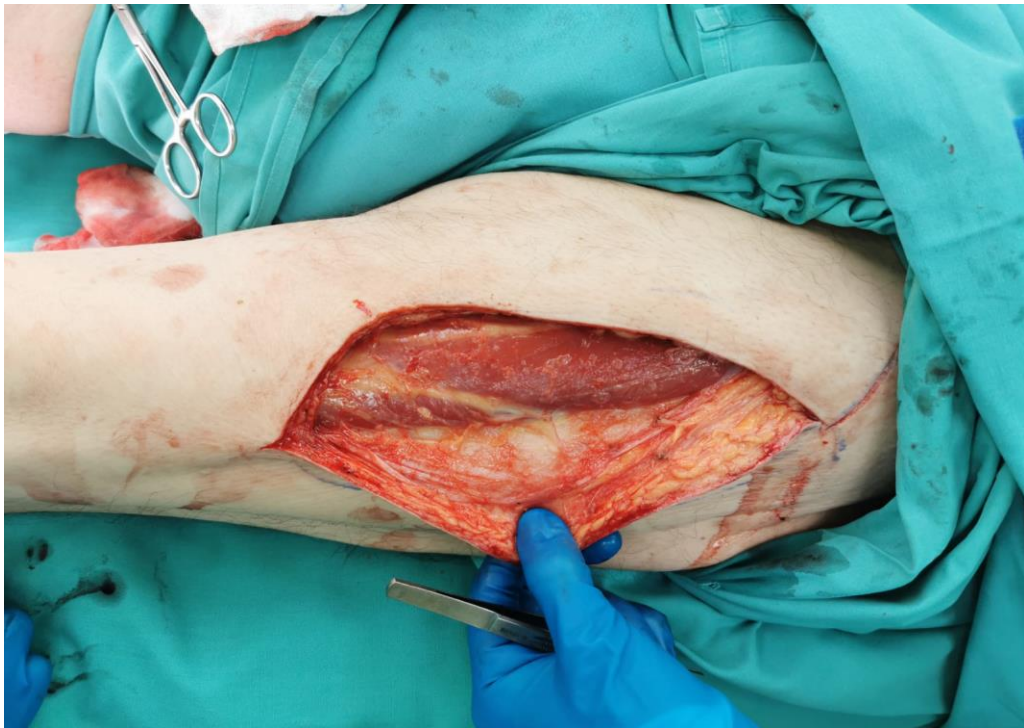
Suprafascijalna disekcija započinje se rezom duž medijalne granice reznja, kroz kožu i potkožno tkivo do fascije natkoljenice (29). Disekcija se nastavlja iznad fascije u lateralnom smjeru sve dok se ne naiđe na kožne žile koje su prethodno locirane Doppler sondom. Precizna hemostaza tijekom ove disekcije smanjuje krvarenje po okolnim tkivima i olakšava vizualizaciju važnih kožnih žila. Kad god je to moguće, kožni živci koji prolaze preko fascije se čuvaju i ostavljaju na donorskom mjestu. Kada se prikladna kožna žila, koja je probila fasciju, identificira i potvrdi da je ušla u potkožno tkivo, može se napraviti rez po lateralnoj granici reznja do iste suprafascijalne ravnine kao kod medijalnog reza. Disekcija se nastavlja u medijalnom smjeru dok se ne vizualizira ista odabrana kožna žila. U blizini kožne žile (obično distalno) napravi se rez kroz fasciju, a žila se prati retrogradno dok se ne postigne odgovarajuća duljina. Disekcija se nastavlja do izvorne krvne žile. Ova dva koraka mogu se zamijeniti tako da se prvo isprati perforator do peteljke, a zatim se učini lateralni rez jer otkriveni perforator može imati nepovoljan smjer za odizanje reznja. Sve male grane se pažljivo podvežu ili

kauteriziraju. Ne smije se nepotrebno manipulirati krvnom žilom kako ne bi došlo do vazospazma. Ako on pak nastane, može se ublažiti lokalnom primjenom ksilokaina ili blokatora kalcijских kanala. Uvijek se izbjegava povlačenje i istežanje peteljke i reznja. Bitno je spriječiti i istežanje koje se javlja pasivno kao posljedica težine reznja. Stoga, operater i asistent trebaju tijekom cijele operacije paziti na položaj reznja (10,11,14,31).

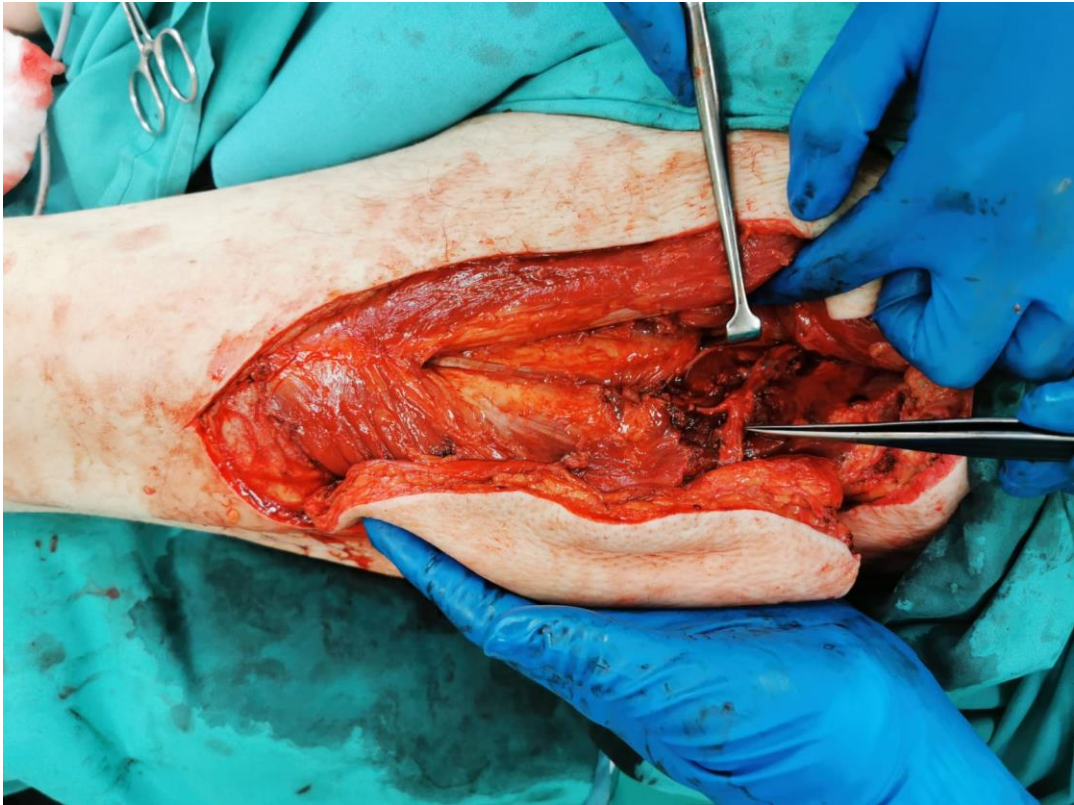Subfascijalna disekcija počinje medijalnim rezom na označenom reznju kroz fasciju natkoljenice (30). Prikaže se mišić rectus femoris. Epimizij ovog mišića se očuva, a disekcija se nastavlja u lateralnom smjeru ispod duboke fascije sve dok se ne prikaže septum koji odvaja mišić rectus femoris od mišića vastusa lateralis. Mišić rectus femoris se retrahira medijalno kako bi se otkrio cijeli septum. Silazna grana lateralne cirkumfleksne femoralne arterije teče duž medijalne strane mišića vastusa lateralis. Ogranci silazne grane se vide kako perforiraju mišić vastus lateralis ili putuju unutar septuma na svom toku do kože anterolateralnog dijela natkoljenice (11,14). Ako je septokutana žila dominantna, disekcija se nastavlja retrogradno s disekcijom žile od okolnog tkiva, zajedno s dijelom intermuskularnog septuma. Ukoliko je pak kožna žila muskulokutani perforator, mora se prikazati mjesto izlaska perforatora, a perforator se ispreparira kroz mišić na retrogradni način. Sve male grane na koje se naiđe podvežu se ili koaguliraju. Perforator se disecira do svog ishodišta od silazne grane lateralne cirkumfleksne arterije ili dok se ne postigne njegova odgovarajuća duljina. Svi glavni živci i ogranaci živaca koji inerviraju mišiće vastus lateralis i rectus femoris moraju se pažljivo disecirati od krvnih žila kako bi se sačuvali na donorskom mjestu (10,31,32). (Slika 3, 4, 5, 6)



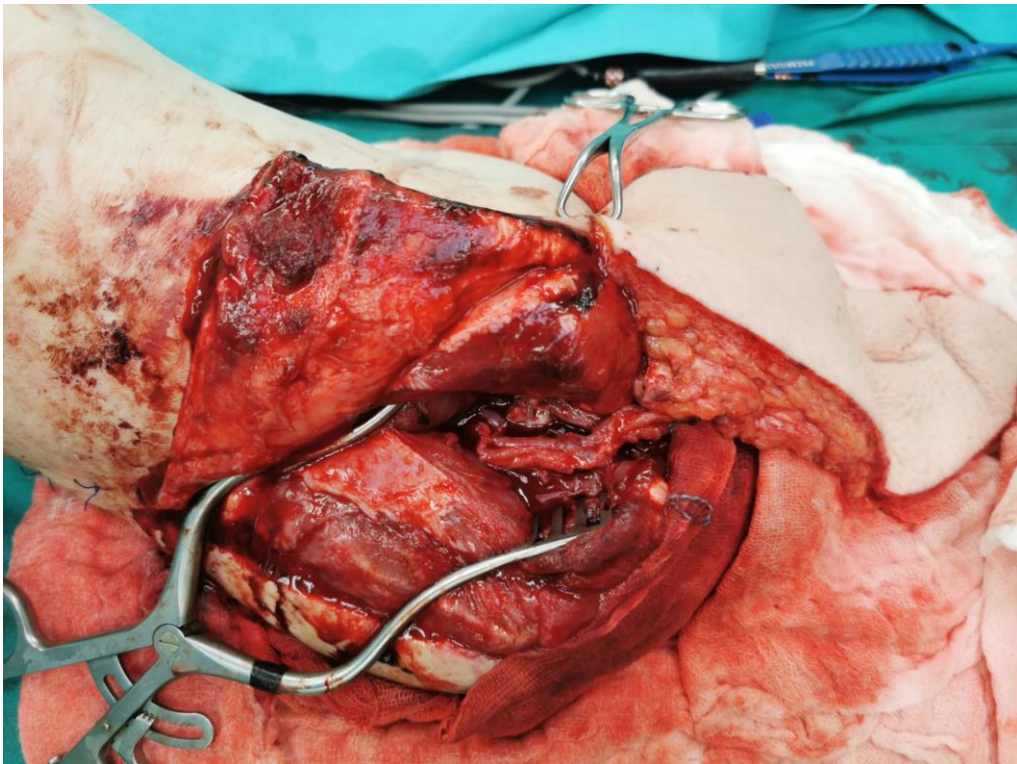
Slika 3. Odizanje reznja. Vidi se medijalna incizija.



Slika 4. Subfascijalna disekcija.



Slika 5. Odizanje reznja. Vidi se vaskularna peteljka.



Slika 6. Arterijska i venska anastomoza reznja.

Kada je za pokrivanje defekta potreban tanki režanj, treba razmotriti opciju stanjivanja ALT reznja (eng. flap thinning). Napravi se rez sličan onome kod subfascijalne disekcije, međutim, disekcija se nastavlja iznad fascije prema lateralno približavajući se području gdje se nalaze perforatori. Nakon što se identificira glavni perforator, napravi se lateralna incizija i suprafascijalna disekcija prema medijalno sve dok se ne vizualizira ista žila sa suprotne strane. Fascija se zarezne, a žila se disecira retrogradno kroz mišić ili septum dok se ne dobije željena duljina. Dok je režanj još uvijek pričvršćen za nogu preko svoje peteljke, može se izvršiti daljnje stanjivanje. U području 2 cm oko peteljke ne radi se stanjivanje kako bi se očuvala adekvatna perfuzija reznja. Režanj se stanjuje od dubokog masnog tkiva koje ima široke i ravne masne reznjiće (eng. fat lobule) prema površinskom masnom sloju koji sadrži male i okrugle masne reznjiće. U pravilu, između ta dva sloja nalazi se tanka fascija koja ih odvaja (10,11). U nekim slučajevima, tijekom stanjivanja reznja mogu se oštetiti krvne žile koje prolaze koso kroz masno tkivo do kože koju opskrbljuju. Oštećenje tih žila može dovesti do nekroze dijelova reznja. Za reznjeve koji su veći od 150 cm² nije preporučljivo primarno stanjivanje, naročito u zapadnjačkoj populaciji zbog veće količine masnog tkiva (33,34). Ako je potrebno, moguće je učiniti sekundarno stanjivanje liposukcijom ili reelevacijom i ekscizijom (35).

Ukoliko je potreban inervirani ALT režanj, koristi se jedna od grana lateralnog femoralnog kožnog živca. Živac se spaja sa senzoričkim živcem na donorskom mjestu. Kada je potrebna obnova motoričke funkcije na mjestu koje se rekonstruira, koristi se muskulokutani ALT režanj koji uključuje motorički živac od mišića vastusa lateralis (36,37).

Odizanje peteljkastog ALT reznja započinje identifikacijom kožnih žila i označavanjem reznja na temelju pronađenih žila. Napravi se incizija na medijalnoj strani reznja i nastavi se subfascijalna disekcija te je potrebno identificirati silaznu granu LCFA. Peteljkasti režanj može biti baziran proksimalno, s točkom okretanja (eng. pivot point) odmah ispod ishodišta LCFA od duboke natkoljenične arterije, obično 2-3 cm ispod ingvinalnog ligamenta. Medijalna rotacija reznja preko mišića rectusa femoris omogućuje doseg reznja na područje 8 cm iznad pupka, do međice, pa čak i do kontralateralne ingvinalne regije. Lateralna rotacija i prolaz kroz potkožni tunel omogućuje pokrivanje trohanterne regije. Režanj se može prenijeti i transmuskularno kako bi dosegnuo stražnji dio natkoljenice. Duljina vaskularne peteljke je 16-19 cm za proksimalno bazirane reznjeve. Režanj može biti i distalno baziran, s točkom okretanja na mjestu gdje se spaja silazna grana od LCFA s bočnom gornjom arterijom koljena, otprilike 3-10 cm iznad patele. Takav režanj se rotira i omogućuje pokrivanje defekata na

koljenu. Krvna opskrba reznja se temelji na retrogradnom protoku krvi. Općenito, proksimalno bazirani peteljasti reznjevi su pouzdaniji (10,31,38,39).

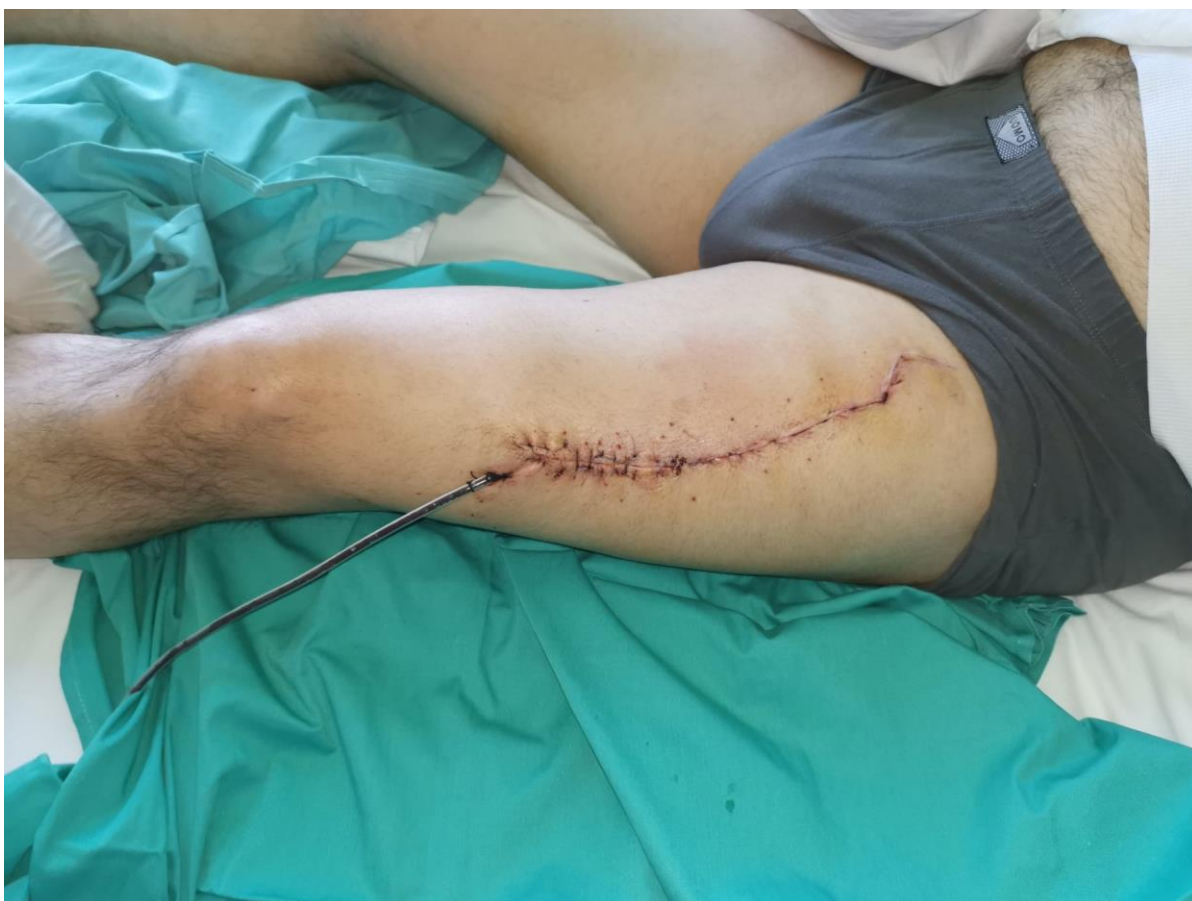Donorsko mjesto može se zatvoriti primarno, što rezultira longitudinalnim ožiljkom, ako je širina uzetog reznja manja od 16% cirkumferencije natkoljenice (manje od 8 cm kod većine pacijenata). Širi defekti donorskog mjesta zahtijevat će zatvaranje s presatkom djelomične debljine kože. Ponekad, može se postaviti drenaža između mišića vastusa lateralis i rectusa femoris kako bi se smanjila mogućnost stvaranja seroma i hematoma. U slučajevima koji zahtijevaju intramuskularnu disekciju perforatora, rubovi mišića mogu se približiti kako bi se očuvala maksimalna funkcija kvadricepsa. Primarno zatvaranje donorskog mjesta preferira se u odnosu na zatvaranje presatkom kože. Alternativna opcija je zatvaranje donorskog mjesta korištenjem V-Y reznja (40,41,42).

Postoperativno praćenje ključno je za ranu identifikaciju potencijalne vaskularne kompresije te povećava izgleda za uspješan ishod. Vaskularizacija reznja provjerava se Doppler sondom svaki sat tijekom prvih 48 sati, zatim svaka 2 sata idućih 48 do 96 sati i nakon toga svaka 4 sata (43). Također, provjerava se i boja, toplina, turgor i kapilarno punjenje te postoje li znakovi hematoma ili pritiska na vaskularnu peteljku reznja (44). Ako se u sklopu reznja koristi mišić ili fascija, koljeno se imobilizira u ekstenziji 4 do 6 tjedana. Izometrijske vježbe počinju se izvoditi jedan tjedan nakon operacije, a intenzivnija fizikalna terapija za jačanje mišića natkoljenice počinje nakon 6 tjedana (11).

4. Prednosti i nedostaci

Široku uporabu ALT režnju omogućuju njegove karakteristike: može se odići režanj velike površine na samo jednom perforatoru, režanj može sadržavati mišić i fasciju ovisno o potrebi primateljskog mjesta, mogućnost dobivanja dugačke peteljke pa se može koristiti i kao „flow-through” režanj, operaciju mogu istovremeno izvoditi dva tima što značajno skraćuje trajanje zahvata, režanj može sadržavati i živac za obnavljanje senzoričke ili motoričke funkcije na mjestu primatelja, donorsko mjesto se u većini slučajeva može zatvoriti primarno (Slika 7), morbiditet donorskog mjesta je minimalan (45,46).

Nedostaci ALT režnja uključuju neusklađenost boje kože kod rekonstrukcija na glavi, hirzutizam kod nekih osoba, potreba za presatkom djelomične debljine kože ako je režanj širi od 8 cm te u rijetkim slučajevima nedostatak perforatora (47,48).



Slika 7. Donorsko mjesto nakon odizanja ALT režnja i primarno zatvaranje.

5. Komplikacije

U slučaju kada su krvne žile ALT reznja premale za izvođenje sigurne intramuskularne disekcije, disekcija se može izvesti pomoću mikroskopa. Druga mogućnost je odići režanj kao muskulokutani režanj, čuvajući meko tkivo i male krvne žile, tako da se odigne mišić vastus lateralis s kožom iznad njega. Ako ova disekcija nije praktična ili izvediva, ako peteljci nedostaje vena ili arterija, ili ako uopće nema kožnih žila, Doppler sondom se traži krvna žila medijalno od mjesta incizije. Kada se otkrije krvna žila, disekcija se nastavlja u medijalnom smjeru sve dok se krvna žila ne locira.

Obično postoji obrnuto proporcionalna povezanost između broja i promjera krvnih žila u lateralnom i medijalnom području natkoljenice. U većini slučajeva, ako nema kožnih žila na lateralnoj strani natkoljenice, naći će se kvalitetne kožne žile na anteromedijalnoj ili medijalnoj strani. Kao zadnja opcija, incizija se primarno zatvori te se traži drugo donorsko područje (49,50).

Ukoliko se kožna žila ozlijedi tijekom disekcije, treba odustati od tog perforatora i potražiti drugi koji je prikladniji. U nekim situacijama, perforator se može zašiti pomoću mikroskopa 11-0 šavovima. Kako bi se ovaj problem izbjegao, uzimaju se najmanje dvije kožne žile uz režanj kad god je to moguće (48).

Zbog svog anatomskeg položaja, medijalna grana lateralnog kožnog živca natkoljenice može biti oštećena ili uključena u sklopu inerviranog reznja, što dovodi do parestezija lateralnog dijela natkoljenice (51). To je ujedno i najčešća komplikacija na donorskom mjestu (52). Budući da osjetni živci leže površinski u odnosu na duboku fasciju natkoljenice, mogu se sačuvati pažljivim diseciranjem tijekom odizanja reznja. Prednost suprafascijalne disekcije je maksimalno očuvanje osjetnih živaca (11).

Mišić vastus lateralis najveći je od mišića kvadricepsa, i ako je oštećen, može rezultirati nestabilnošću koljena i smanjenom ekstenzijom u koljenu. Perforatorne žile ALT reznja koje su muskulokutane zahtijevaju intramuskularnu disekciju tijekom koje se može oštetiti mišić (53). Neki autori su subjektivno zaključili da je stupanj disfunkcije donorskog mjesta povezan sa stupnjem oštećenja mišića vastusa lateralis (51,54). Međutim, dvije studije provele su kvantitativne funkcionalne procjene uspoređujući natkoljenice s kojih je uzet ALT režanj s normalnim natkoljenicama i nisu pronađene statistički značajne razlike u funkciji (55,56). Odizanje fascije s reznjem ili njeno oštećenje povezano je s trajnom slabošću donorskog

mjesta. Lipa i sur. (54) otkrili su da je trajna slabost povezana s opsežnim odizanjem fascije s režnjem u usporedbi s vrlo ograničenim odizanjem fascije samo u blizini peteljke režnja. Bliski tok vaskularne peteljke režnja s granom femoralnog živca koji inervira mišić vastus lateralis može dovesti do oštećenja živca tijekom odizanja režnja, što će kasnije rezultirati slabošću ekstenzije koljena (26,54). Anatomske varijacije uključuju živac koji prolazi kroz peteljku ALT režnja ili između perforatora koji opskrbljuju režanj (57). Ako je glavni motorički živac omotan oko perforatora, može se odabrati drugi prikladan perforator ili, u krajnjem slučaju, ako se živac mora prerezati da bi se odignuo režanj, mora se sanirati mikrokirurški. Postoperativna fizikalna rehabilitacija također utječe na brži i potpuniji oporavak motoričke funkcije (14).

Kod zatvaranja donorskog mjesta kožnim presatkom nastaju priraslice između presatka i fascije ispod njega što značajno ograničava raspon pokreta u kuku i koljenu u odnosu na pacijente čije je donorsko mjesto primarno zatvoreno. Također, zatvaranje korištenjem kožnog presatka ima lošiji estetski rezultat (51). U slučajevima kada je moguće odizanje ALT režnja planirati elektivno, može se učiniti ekspanzija donorskog mjesta kako bi se omogućilo primarno zatvaranje. Prije stavljanja tkivnog ekspandera, moraju se točno lokalizirati potrebni perforatori kako bi se spriječilo njihovo oštećenje (58). Ako kod primarnog zatvaranja rane postoji pretjerana napetost, povećava se rizik od dehiscencije rane ili odgođenog cijeljenja, hipertrofičnih ožiljaka i duboke venske tromboze. U vrlo rijetkim slučajevima, može doći do nastanka kompartment sindroma (59).

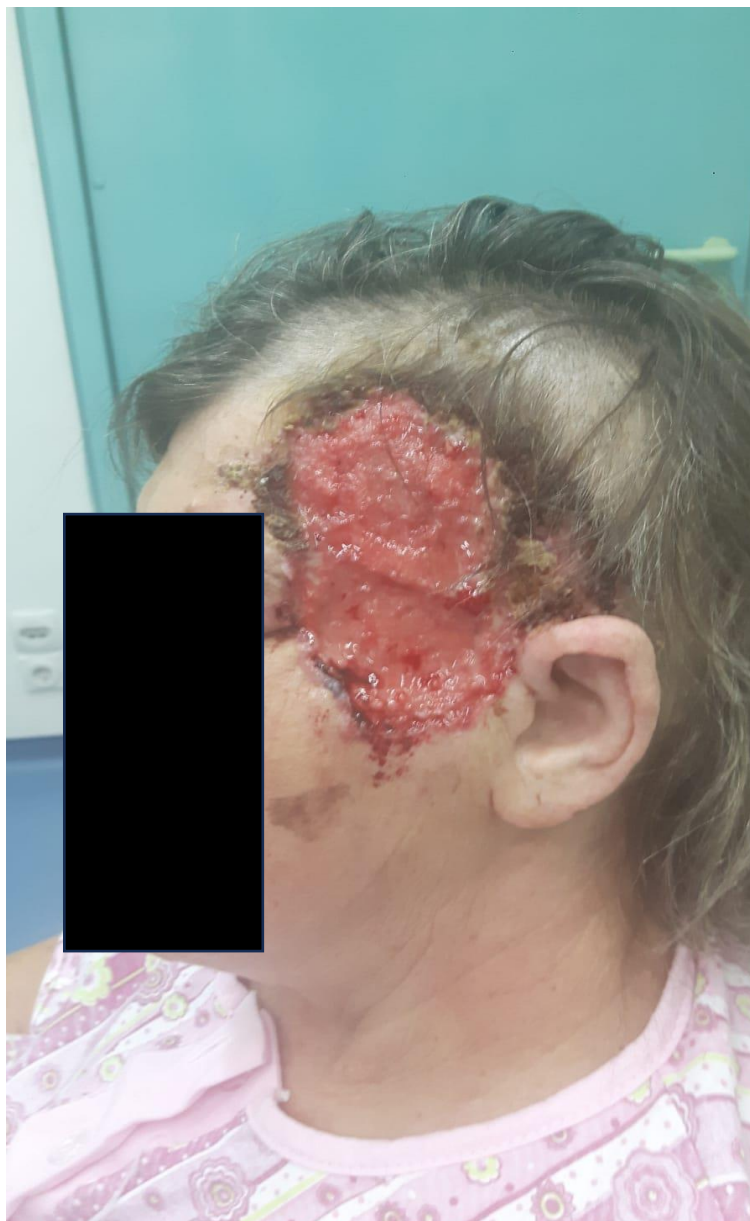Ostale komplikacije kao što su bol donorskog mjesta, serom, infekcija, hematoma i nekroza mišića javljaju se izuzetno rijetko (52).

6. Rekonstrukcija glave i vrata

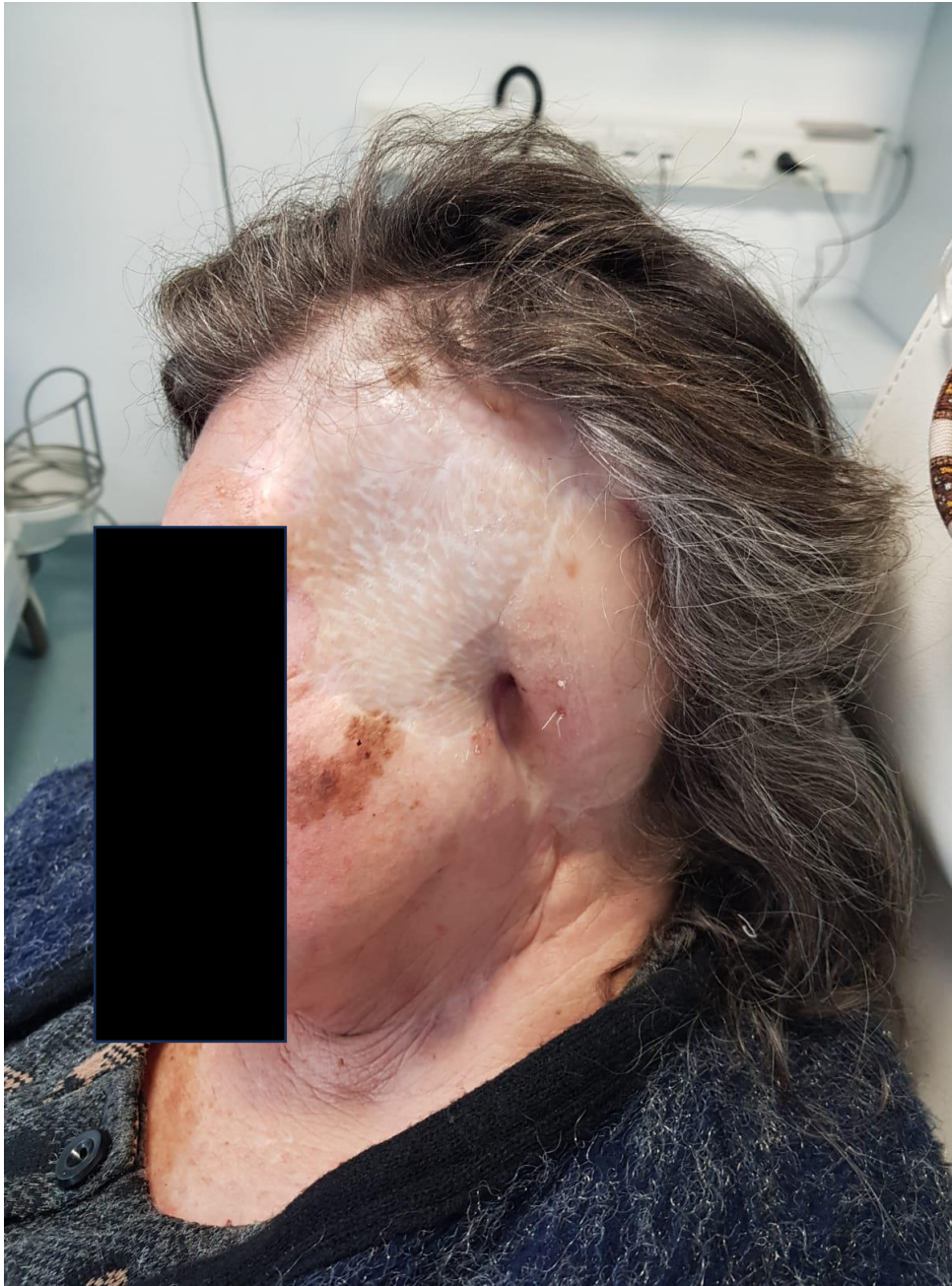Glava i vrat jedni su od najčešćih mjesta za rekonstrukciju defekata ALT režnjem zbog njegove duge peteljke, karakteristika tkiva reznja i primateljskog mjesta te mogućnosti da dva tima izvode operaciju tijekom koje jedan tim odiže režanj, a drugi priprema primateljsko mjesto (14). ALT režanj se može odići kao tanki kutani režanj za defekte koji zahtijevaju minimalan volumen (eng. bulk), kao npr. kod rekonstrukcije jezika. Tanki kutani režanj se može dobiti ili suprafascijalnom disekcijom ili stanjivanjem reznja nakon njegovog odizanja. Režanj se može odići i s više kožnih dijelova (eng. skin islands), što je potrebno u istovremenoj rekonstrukciji oralne sluznice i obraza, dijeljenjem reznja na dva kožna dijela bazirana na zasebnim perforatorima ili deepitelizacijom reznja da se dobiju dva kožna dijela bazirana na zajedničkom perforatoru. U određenim situacijama s velikim defektima, primjerice nakon maksilektomije, koristi se muskulokutani ili kimerični režanj zato što je potreban veliki volumen mekog tkiva kako bi se zatvorio „mrtvi prostor”. Rekonstrukcija opsežnih defekata mandibule ponekad zahtijeva dva slobodna reznja – osteoseptokutani režanj za rekonstrukciju kosti i ALT režanj za popunjavanje nedostatka mekog tkiva. Zbog svoje duge peteljke, ALT režanj je idealan za spajanje s krvnim žilama na vratu. Defekti koji zahvaćaju polovicu jezika mogu se rekonstruirati pomoću tankog inerviranog kutanog reznja koji sadrži lateralni femoralni kožni živac i spaja se na jezični živac (lat. n. lingualis). Defekti nakon subtotalne ili totalne glosektomije zahtijevaju dodatni volumen koji se može osigurati muskulokutanim režnjem. Dio reznja može se deepitelizirati i presavinuti kako bi se ispunio defekt na dnu usne šupljine, a režanj se spoji sa sluznicom gingive sprijeda i sluznicom ždrijela straga. Za defekte koji uključuju oralnu komisuru, fascia lata se može pričvrstiti za gornji i donji dio kružnog mišića usta (lat. m. orbicularis oris) kako bi se dobila statička potpora (eng. static sling). Adipofascijalni reznjevi uspješno se koriste za deformacije konture lica (10,11,17,31,60).

ALT režanj koristi se u kirurgiji baze lubanje, kranioplastici i rekonstrukciji vlasišta. Fasciokutani režanj posebno je koristan u kranioplastici kada se očekuje terapija zračenjem, s obzirom da je manje sklon kontrakturama nego muskulokutani režanj. Odizanje ALT reznja s fascijom koji je dobro prokrvljen omogućuje pokrivanje izložene dure mater (9,61). Resekcija tumora baze lubanje često rezultira značajnim defektima koji otkrivaju bitne strukture, uključujući duru i neurovaskularne strukture. Prevencija postoperativne infekcije i istjecanja cerebrospinalne tekućine uz podupiranje svoda lubanje su vrlo važne kod uspješne rekonstrukcije baze lubanje. Iako se u mnogim situacijama koriste lokalni reznjevi, za

opsežnije defekte rekonstrukcija slobodnim režnjem postala je preferirana opcija, prvenstveno zbog manje komplikacija (62). Rekonstrukcija vlasišta lokalnim režnjem je najbolja opcija jer na tijelu nema donorskih mjesta s istim karakteristikama kao vlasište. Širenje tkiva pomoću ekspandera također je jedna od opcija. Ponekad, unatoč svim „lokalnim” opcijama, slobodni režanj ostaje jedina mogućnost izbora (Slika 8, 9). U ovom slučaju ALT režanj je posebno povoljan kod mršavih pacijenata jer se ne dobiva režanj prevelikog volumena. Također, velika je prednost za pacijente kod kojih je bitno vrijeme trajanja operacije, budući da mogu raditi dva tima odjednom. Nedostatak je alopecija na primateljskom mjestu i nejednaka boja kože s okolnim tkivom (14,17).



Slika 8. Uznapredovali karcinom temporalne regije.



Slika 9. Izgled nakon rekonstrukcije temporalne regije ALT režnjem.

Kada se razmatra rekonstrukcija srednjeg dijela lica, moraju se prvo procijeniti defekti mekog tkiva i kostiju. Nekoliko struktura, kao što su usne, kapci i nos, vrlo je teško rekonstruirati. Središnji dio lica uključuje i obraze te dio maksile ispod njih. Defekte koji se sastoje samo od mekotkivnih dijelova lakše je rekonstruirati nego složene maksilarne defekte ili estetski i funkcionalno složene dijelove nosa, usana ili kapaka. Za rekonstrukcije središnjeg dijela lica, slobodni režnjevi koriste se kada lokalni režnjevi nisu izbor, primjerice zbog veličine defekta (14). Unutar tkiva obraza nalaze se parotidna žlijezda i njen izvodni kanal te lični živac (lat. n.

facialis) koje je u nekim situacijama potrebno resecurirati. Opsežna resekcija područja parotidne žlijezde rezultira značajnim estetskim defektom, a često i paralizom živca (62). Za rekonstrukciju facijalnog živca, nakon ekscizija tumora lica, uspješno su korištene tri grane lateralnog femoralnog kožnog živca. Također, inervirani ALT režanj može uspješno obnoviti osjetnu funkciju lica (63). Upitnici o kvaliteti života provedeni nakon parotidektomije pokazali su da se više od pola pacijenata žalilo na abnormalnosti kontura lica (64). Pravilna kontura lica dobije se korištenjem deepiteliziranog reznja. ALT režanj pokazao se kao izvrsna rekonstruktivna opcija nakon parotidektomije s ili bez disekcije vrata. Oštećenje facijalnog živca može se, osim presatkom živca, rekonstruirati korištenjem tensora fasciae latae kako bi se dobila statička potpora lica (65). Fasciokutani ALT režanj idealan je za rekonstrukciju hemifacijalne mikrosomije jer je dovoljne veličine da ispravi čitav defekt, može se dovoljno stanjiti kako bi estetski rezultat bio prihvatljiv te se može uzeti fascija koja se učvrsti za okolni periost donoseći potporu lica i samog reznja. Zbog navedenih prednosti i minimalnog morbiditeta na donorskom mjestu, ALT režanj ima prednost nad ostalim reznjevima, kao što su omentalni, skapularni i paraskapularni (50).

Maksilarni defekti često su složeni trodimenzionalni entiteti s potrebom za više vrsta tkiva. ALT režanj daje volumen za rekonstrukciju deficita mekog tkiva, a deepitelizirani režanj ili fascija se koriste za popunjavanje mrtvog prostora ili sinusa (9). Nevaskularizirani koštani presadak, koji se može dobiti iz kriste ilijake ili kalvarije, u kombinaciji s ALT reznjem koristi se za rekonstrukciju maksilarnih defekata koji uključuju dno orbite i zigomatični luk, osiguravajući dobru funkciju i odgovarajuću estetiku (66). Opsežni defekti mandibule rekonstruiraju se kombiniranim reznjevima kosti i mekog tkiva kako bi se nadomjestila tkiva koja nedostaju i suzbili negativni učinci radioterapije koja se primjenjuje kod većine pacijenata. Za složene defekte mandibule nakon segmentalne mandibulektomije koristi se osteokutani režanj fibule u kombinaciji s ALT reznjem. Oba reznja mogu se uzeti s jednog ekstremiteta simultano s pripremom primateljskog mjesta (67). Umjesto fibularnog reznja, može se koristiti vaskularizirani režanj ilijačnog grebena. Česti nedostatak ovog reznja je kratka duljina vaskularne peteljke. U tom slučaju, peteljka ALT reznja koristi se za produljenje peteljke ilijačnog grebena tako da se distalni dio silazne grane lateralne cirkumfleksne femoralne arterije anastomozira s dubokom cirkumfleksnom ilijačnom arterijom (lat. a. circumflexa ilium profunda) „end-to-end” tehnikom. Proksimalni dio silazne grane se anastomozira sa žilama primateljskog mjesta. Ako nedostaju krvne žile na primateljskom mjestu, ALT režanj može se upotrijebiti i kao „flow-through” režanj (68,69).

Prilikom planiranja rekonstrukcije usne šupljine, potrebno je uzeti u obzir pacijentovo zdravstveno stanje, prognozu bolesti i planiranu upotrebu zračenja. Opseg resekcije i nastali defekt određuju najprikladniju vrstu rekonstrukcije. Glavni cilj rekonstrukcije je poboljšanje kvalitete postoperativnog života održavanjem funkcije i pokretljivosti struktura unutar usne šupljine. Rekonstrukcija dna usne šupljine zahtijeva tanko, savitljivo tkivo. Za umjerene defekte mogu se koristiti regionalni režnjevi. Za veće defekte najčešće se koriste podlaktični i ALT režanj (14). Lim i sur. (70) usporedili su rezultate korištenja podlaktičnog i ALT režnja u 42 slučaja i nisu pronašli značajnu razliku u stopi neuspjeha. Jedan od nedostataka podlaktičnog režnja u odnosu na ALT je morbiditet donorskog mjesta, što uključuje smanjen osjet zbog oštećenja površinske grane radijalnog živca (lat. r. superficialis n. radialis), ishemiju ruke ako je kolateralna cirkulacija slaba te veliki ožiljak na podlaktici (71). Budući da se može presavinuti kako bi se pokrile unutarnje i vanjske površine, tanki fasciokutani ALT režanj idealan je za obnavljanje intraoralnih defekata. Također, pruža izvrsnu kvalitetu kože i veliku količinu tkiva koja se može inervirati. U većini slučajeva, donorsko mjesto na natkoljenici se može primarno zatvoriti, što rezultira znatno manjim morbiditetom u usporedbi s podlaktičnim režnjem (16,72). Veći defekti jezika, npr. nakon hemiglosektomije, rekonstruira se korištenjem tankog fasciokutanog ALT režnja koji se može oblikovati prema konturama jezika. Tankoća režnja omogućava kretanje preostalog dijela jezika, čime se optimizira govor i gutanje. Rekonstrukcija nakon totalne glosektomije zahtijeva glomazniji režanj pa se, u tim slučajevima, koristi muskulokutani ALT režanj (9,17). Kada se jezik rekonstruira inerviranim ALT režnjem, lateralni femoralni kožni živac spaja se s jezičnim živcem. Brži oporavak osjeta i bolji postoperativni rezultati funkcije govora i gutanja zabilježeni su kod rekonstrukcija inerviranim režnjem u usporedbi s neinerviranim (73).

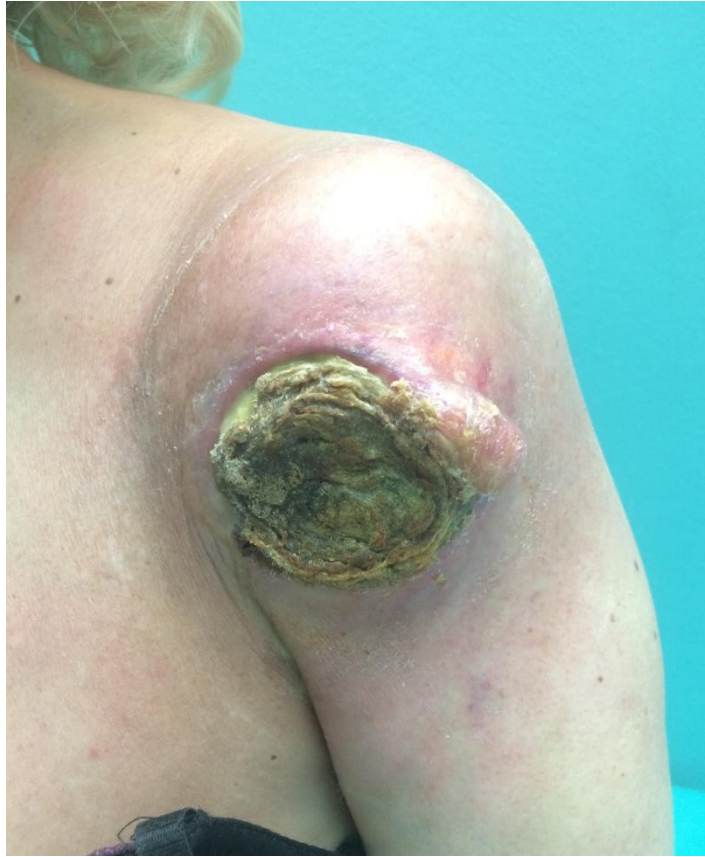Mnogi bolesnici s rakom hipofarinksa i/ili jednjaka zahtijevaju multidisciplinarni pristup liječenju, uključujući kemoterapiju, zračenje i operativni zahvat. Budući da operaciji često prethodi kemoterapija, rekonstrukcija faringozofagealnog područja još je izazovnija u usporedbi s drugim rekonstrukcijama mekih tkiva glave i vrata. Konačni cilj rekonstrukcije je očuvanje funkcije gutanja i reprodukcije glasa. Nakon opsežne resekcije ždrijela, grkljana i jednjaka te bilateralne disekcije vratnih limfnih čvorova, ostaje značajan mrtvi prostor. ALT režanj sadrži dovoljnu količinu tkiva koja omogućuje zatvaranje tog prostora (11,14). Široki fasciokutani ALT režanj može se oblikovati kao dugačka cijev odgovarajuće krutosti koju joj daje dermalna komponenta natkoljenice. Odizanje dodatne fascije omogućava troslojno zatvaranje novostvorene cijevi, čime se smanjuju postoperativne komplikacije kao što su

strikture, curenje i formiranje fistula (74). Navedena svojstva ALT režnja, uz razumljiviji govor, manje postoperativnih komplikacija, kraći boravak u bolnici i niže troškove daju mu prednost u odnosu na jejunalni režanj (75).

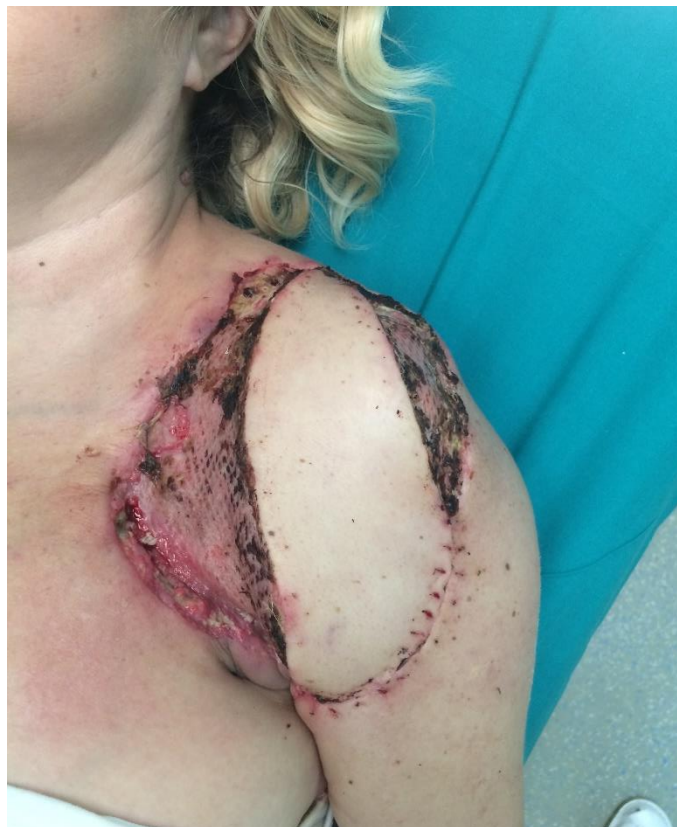7. Rekonstrukcija prsne stijenke

Defekti prsne stijenke najčešće su posljedica resekcije tumora, traume, infekcije ili zračenja. Mogu biti pune ili djelomične debljine. Defekti pune debljine uključuju sve slojeve tkiva i obično se moraju odmah rekonstruirati kako bi se obnovila stabilnost stijenke prsnog koša te zaštitili vitalni organi. Ciljevi rekonstrukcije su odgovarajuća stabilnost pri disanju (sprječavanje paradoksalnog kretanja), nepropusno zatvaranje defekta i prihvatljiv kozmetički izgled. Neoplazme prsne stijenke mogu se podijeliti u primarne, lokalno invazivne i metastatske. Najčešći primarni zloćudni tumori prsne stijenke su sarkomi mekog tkiva i kostiju (76). Oko 45% primarnih zloćudnih tumora prsne stijenke nastaje iz mekog tkiva, a oko 55% ih se pojavljuje u hrskavičnim i koštanim strukturama. Hondrosarkom je najčešći primarni maligni tumor prsne stijenke. Prsna stijenka također je često mjesto sarkoma izazvanih zračenjem (77). Ako su infiltrirani koža i potkožno tkivo, često je indicirana resekcija pune debljine prsne stijenke. U resekciju je bitno uključiti široke bočne rubove kao i duboki rub što često zahtijeva punu debljinu skeletne resekcije uključujući i parijetalnu pleuru koja je sama po sebi onkološka barijera (76). Lokalni recidiv jedan je od glavnih problema liječenja raka dojke. Ponekad se mogu resecirati mali recidivi ostavljajući samo površinski defekt. Međutim, češće je indicirana opsežna resekcija uključujući kost i hrskavicu koja zahtijeva pokrivanje vaskulariziranim tkivom. Rak dojke, rak pluća, medijastinalni tumori i mezoteliom mogu lokalno zahvatiti prsnu stijenku. Prsna stijenka također može biti mjesto udaljenih metastaza. Prognoza i priroda ovih tumora utjecat će na opseg resekcije i rekonstrukcije (77,78). Neki pacijenti s opsežnim zloćudnim tumorima prsne stijenke nisu kandidati za kurativnu resekciju zbog diseminacije tumora. Pacijenti mogu patiti od intenzivne boli, krvarenja i iscjetka, kontinuiranog rasta tumora i neugodnog mirisa. Gornji ekstremitet može biti bolan, otečen, paraliziran ili inficiran te se može razviti sekundarni maligni tumor nakon kroničnog limfedema ili terapije zračenjem. Iz navedenih razloga može se učiniti palijativna operacija (76,78). Prva opcija za rekonstrukciju prsne stijenke su regionalni režnjevi. U slučajevima u kojima su resekcije prevelike ili uključuju resekciju potpornih skeletnih struktura, problem rekonstrukcije postaje složeniji te zahtijeva korištenje slobodnih režnjeva. Veliki središnji defekti prsne stijenke predstavljaju značajan izazov, posebice kada su povezani s recidivom tumora ili radioterapijom (79). Jedna od opcija za rekonstrukciju velikih defekata je režanj omentuma. Međutim, nije lako procijeniti njegovu veličinu i debljinu prije izvođenja same operacije. Također, mora se uzeti u obzir morbiditet nakon laparotomije (80). ALT režanj predstavlja praktičnu i pouzdanu opciju u rekonstrukciji većih defekata prsne stijenke zbog

svoje veličine i duge vaskularne peteljke koja omogućuje spajanje s ekstratorakalnim krvnim žilama (grane vanjske karotidne arterije i unutarnje jugularne vene). Prednost ekstratorakalnih žila je što se nalaze izvan resekcijskog područja (žile unutar prsnog koša često se moraju odstraniti tijekom resekcije) i područja zračenja, imaju sličan promjer kao peteljka ALT režnja te se nalaze na vratu koji je manje osjetljiv, u odnosu na prsnu stijenku, na vibracije uzrokovane pacijentovim disanjem i pulsiranjem srca, što olakšava mikrokiruršku anastomozu (2,79,80,81). Zbog svoje duge peteljke ALT režanj lako se prilagođava defektu pojedinca uz očuvanje estetskog izgleda (Slika 10, 11). Ima odgovarajuće komponente mekog tkiva (mišići, masno tkivo, koža) i volumen potreban za popunjavanje dubokih defekata, unatoč nedostatku tkiva za skeletnu potporu koji se može nadomjestiti uporabom protetskih materijala (80). Budući da se odiže daleko od mjesta resekcije tumora, onkološki je sigurniji od regionalnih režnjeva. Nadalje, ne zahtijeva intraoperativnu promjenu položaja pacijenta, za razliku od drugih režnjeva kao što su skapularni ili paraskapularni, te se stoga može odići u isto vrijeme kad i resekcija tumora, čime se značajno skraćuje vrijeme operativnog zahvata. Unatoč neodgovarajućoj skeletnoj potpori, neslaganju boja režnja i okolne kože te nužnosti za mikrokirurškim postupcima koji su kod starije populacije često praćeni raznim rizicima, ALT režanj se pokazao kao izvrsna opcija u rekonstrukciji širokih defekata prsne stijenke (81).



Slika 10. Sarkom ramena i toraksa.



Slika 11. Rekonstrukcija ALT režnjem i presatkom djelomične debljine kože nakon ekscizije sarkoma.

8. Rekonstrukcija dojki

Većina defekata nakon mastektomije rekonstruira se implantatom ili upotrebom tkiva donjeg dijela trbuha, bilo kao režanj na peteljci ili slobodan režanj. Rekonstrukcija implantatima traje kraće u odnosu na rekonstrukcije reznjevima. Jedan od nedostataka korištenja implantata je mogućnost nastajanja kapsularne kontrakture i komplikacija vezanih za strani materijal. Relativna kontraindikacija za rekonstrukciju implantatima je postoperativna radioterapija (82). Rekonstrukcija reznjevima se još uvijek smatra zlatnim standardom u rekonstrukciji dojke. Neki od reznjeva koji se koriste u rekonstrukciji su DIEP (*deep inferior epigastric artery perforator*), SIEA (*superficial inferior epigastric artery*), TRAM (*transversus rectus abdominis muscle*), TDAP (*thoracodorsal artery perforator*), SGAP (*superior gluteal artery perforator*) i LD (*latissimus dorsi*) režanj. Perforatorski reznjevi koji ne uključuju mišić imaju manje komplikacija na donorskom mjestu, kao što su hernije ili funkcionalni nedostaci, u usporedbi s TRAM reznjem (83). Međutim, postoje kontraindikacije za korištenje donjih trbušnih reznjeva. Najčešće su neadekvatan volumen mekog tkiva, prethodna abdominoplastika, paramedijani ili višestruki abdominalni ožiljci i planiranje trudnoće (84). Pretilost je također relativna kontraindikacija za korištenje abdominalnog reznja. Pretili bolesnici imaju visoku incidenciju komplikacija rane. Postoperativno, pretilim bolesnicima se može smanjiti respiracijski volumen zbog pojačane boli u abdomenu (83). U situacijama kada su abdominalni reznjevi kontraindicirani, glutealni režanj je često bio drugi izbor. Nedostaci glutealnog reznja su slabija kvaliteta masnog tkiva u odnosu na trbušne reznjeve, peteljka reznja je kratka i pristup dva tima nije moguć jer odizanje glutealnog reznja zahtijeva promjenu položaja pacijenta tijekom operacije (84). Stoga, ALT režanj se pokazao kao idealna alternativna opcija u rekonstrukciji dojki. Koristi se i kod pacijenata s niskim indeksom tjelesne mase i nedostatkom abdominalnog tkiva koji ne žele žrtvovati glutealnu konturu te žele izbjeći implantate. Odizanje fasciokutanog ili adipofascijalnog ALT reznja planira se kako bi se dobio veći udio masnog tkiva (9,10). ALT režanj ispunjava većinu zahtjeva rekonstrukcije dojke nakon mastektomije. Kod žena je režanj obično glomazan, što je relativni nedostatak kada je potreban tanki režanj. Kvaliteta kože i potkožnog tkiva te savitljivost reznja mnogo su bolji nego kod glutealnog reznja. Pacijent je tijekom operacije u ležećem položaju te nije potrebno mijenjati njegovu poziciju za odizanje reznja. Moguće je i istovremeno obostrano odizanje ALT reznjeva (84). Longitudinalno orijentirani ALT režanj u bilateralnoj rekonstrukciji dojki ima prednost nad transverzalno orijentiranim reznjevima kao što su lateralni transverzalni natkoljениčni režanj, gornji transverzalni režanj gracilisa i Rubensov režanj. Transverzalni

režnjevi imaju ograničenu širinu i veći rizik morbiditeta donorskog mjesta što nije slučaj kod ALT režnja (85). Kada je potrebna rekonstrukcija dojke velikog volumena, može se koristiti bilateralni ALT režanj za rekonstrukciju jedne dojke ako nije moguće odizanje jednog od trbušnih režnjeva. Uzimajući u obzir veliki volumen i moguće smanjenje režnja nakon zračenja, ovaj režanj ima prednost nad glutealnim režnjem. Jedan režanj anastomozira se s torakodorsalnim žilama, a drugi s unutarnjim mamarnim žilama. U ovom slučaju tri kirurška tima mogu raditi istovremeno (jedan radi mastektomiju, a druga dva odižu režnjeve). Uz minimalni funkcionalni morbiditet, smanjenu postoperativnu nelagodu u usporedbi s muskulokutanim režnjevima i dovoljan volumen tkiva, ALT režanj je adekvatna alternativna opcija za rekonstrukciju dojki (86).

9. Rekonstrukcija trbušnog zida

Defekti trbušnog zida mogu varirati od defekata mekog tkiva koji su posljedica peritonitisa i laparotomija do ekstenzivnih defekata pune debljine (meko tkivo, mišići, abdominalna fascija) nakon *en bloc* resekcije tumora (87). Cilj rekonstrukcije je obnova tri bitne strukture kako bi se osigurala stabilna pokrivenost mekim tkivom, čvrsta fascijalna komponenta za zaštitu unutarnjih organa i minimiziranje infekcije i hernije, te mišićna komponenta u svrhu vraćanja motoričke funkcije (88). Individualni pristup pacijentu ovisi o uzroku nastanka defekta, ozlijeđenim komponentama tkiva, povezanosti sa zračenjem u terapiji liječenja raka i nekrotičnom tkivu. Prije bilo kakvog pokušaja zatvaranja abdominalne rane, mora se učiniti debridman rane, infekcija staviti pod kontrolu, osigurati odgovarajuća prehrana bolesnika i stabilizirati sve popratne bolesti. Pri planiranju rekonstrukcije mora se uzeti u obzir ne samo površina defekta, već i njegova dubina i anatomska lokalizacija (89). Lokalne opcije za rekonstrukciju abdominalnog zida uključuju primarno zatvaranje defekta, presadak kože, ekspanziju tkiva, terapiju negativnim tlakom te korištenje sintetskih ili bioloških mrežica i peteljkastih režnjeva (90). Defekti djelomične debljine mogu se primarno zatvoriti ili se koristi terapija negativnim tlakom i presadak kože, dok defekti pune debljine zahtijevaju korištenje režnjeva i mrežica. S razvojem uređaja za terapiju rane negativnim tlakom, odgođeno pokrivanje rane postala je bolja opcija u mnogim slučajevima jer zatvara ranu čime se postiže bolja kontrola infekcije i potiče se cijeljenje rane. Ekspanzija tkiva također je jedna od opcija kod odgođene rekonstrukcije (91). Prevencija hernije važan je cilj koji se mora postići u rekonstrukciji trbušnog zida. Zbog jednostavnosti i jednostavne tehnike, sintetičke mrežice su široko upotrebljavane. Međutim, komplikacije poput infekcije, stvaranja fistula i reakcije na strano tijelo teško je izbjeći. Umjesto sintetičkih, mogu se koristiti biološke mrežice, ali njih prati viša stopa postoperativnih hernija (92). Rekonstrukcije velikih defekata predstavljaju značajan izazov zbog složenosti anatomske strukture koje je potrebno rekonstruirati i okolnog polja u koje se režanj prenosi koje je često inficirano ili ožiljkasto zbog prethodnog zračenja. Peteljcasti režnjevi koji se koriste su vanjski kosi režanj (eng. external oblique (EO) flap), ravni trbušni režanj (eng. rectus abdominis flap) i muskulokutani ALT režanj. Režanj omentuma, LD, TFL (eng. tensor fascia lata flap) i ALT režanj koriste se kao slobodni režnjevi. Nedostatak LD režnja je moguć djelomični funkcionalni gubitak gornjeg ekstremiteta, a omentumu nedostajanje komponente kože (93). ALT režanj često se smatra idealnim režnjem mekog tkiva (2). Oblik režnja temelji se na veličini i mjestu defekta te potrebi za fascijalnom komponentom na primateljskom mjestu. Za defekte donjeg dijela trbušnog zida, odiže se peteljcasti režanj,

muskulokutani ili s iliotibijalnim traktom, koji može dosegnuti do 8 cm iznad pupka. Najproksimalnija točka okretanja reznja (eng. pivot point) je oko 2 cm ispod ingvinalnog ligamenta (10). Peteljasti ALT reznj može se odici s velikim stražnjim dijelom fascije late kako bi se pokrili fascijalni defekti. Subfascijalna disekcija omogućuje brzu identifikaciju važnih perforatora i fascija se odize u sklopu reznja kako bi se ojačao mišićni sloj trbušnog zida ako je potrebno. Disekcija peteljke prema natrag do njenog ishodišta iz lateralne cirkumfleksne femoralne arterije, a zatim prolazak reznja ispod mišića rectusa femorisa produljuje doseg reznja (94). Veći defekti ili defekti koji zahvaćaju gornji abdomen koji se ne mogu dohvatiti peteljkastim reznjem zahtijevaju upotrebu slobodnog reznja. Odize se muskulokutani ALT reznj koji sadrži mišić vastus lateralis, a fascija lata se fiksira za ostatak abdominalne fascije. U usporedbi s peteljkastim reznjem, slobodni reznj ima veću slobodu u svojoj orijentaciji prilikom spajanja na primateljsko mjesto (95). Primateljske krvne žile su najčešće donje epigastrične žile, ali može se učiniti i anastomoza s gornjim epigastričnim ili unutarnjim mamarnim žilama (10). Ponekad, navedene primateljske krvne žile je teško identificirati zbog opsega samog defekta. U tom slučaju može se otkriti femoralna arterija u femoralnom trokutu ispod ingvinalnog ligamenta. Zatim se napravi suprafascijalni tunel koji povezuje preponu s abdominalnim defektom. Potreban je venski presadak koji je dugačak koliko i spomenuti tunel kako bi se *end-to-end* anastomozom spojile femoralna arterija i peteljka reznja. Velika potkožna vena (lat. v. saphena magna) idealna je opcija za venski presadak. Peteljka reznja treba se disecirati što proksimalnije, po mogućnosti do mjesta gdje je njen promjer jednak promjeru velike potkožne vene (96). Prednosti ALT reznja uključuju mogućnost odizanja velikog reznja bez potrebe za posebnim manipulacijama samim reznjem, dovoljnu dugu peteljku kod odizanja peteljkastog reznja čime se u nekim situacijama može doseći čak i kontralateralni donji dio abdomena te mogućnost pokrivanja defekta potrebnim tkivima. Provlačenje reznja ispod mišića rectusa femorisa može ugroziti neurovaskularnu opskrbu, što može dovesti do ishemije ili gubitka motoričke funkcije (94). Fascija koja prekriva mišić vastus lateralis često je tanka i ako se samo ona koristi nije pouzdana za vraćanje integriteta fascije trbušnog zida, već je potrebno u reznj uključiti i dio mišića. No, ako je širina reznja veća od 8 cm, možda će biti potrebno presađivanje kože na donorsko mjesto, a prijanjanje presatka izravno na mišić može ograničiti kretanje i njegovu funkciju. Doduše, to se može izbjeći suprafascijalnom disekcijom, no tada se slabi kvaliteta reznja. Neadekvatna mikroanastomoza može rezultirati nekrozom reznja te je zbog toga neophodno pažljivo postoperativno praćenje. Unatoč navedenim mogućim komplikacijama, ALT reznj je jedna od primarnih i vrlo kvalitetnih opcija u rekonstrukciji abdominalne stijenke (6,14,96).

10. Rekonstrukcija zdjelice i genitalnog područja

Značajni defekti zdjelice i okolnog područja najčešće će nastati kao posljedica dekubitusa ili radikalnih onkoloških operacija. Ti defekti su često kompleksni jer su mnogi od pacijenata prošli i terapiju zračenjem kao dio svog liječenja što pak često rezultira ranama koje je izuzetno teško sanirati jer se nalaze u području koje je teško održavati suhim i čistim (14). Iako se koristi za rekonstrukciju defekata zdjelice, prepone i perineuma bilo kojeg uzroka, ALT režanj idealna je opcija kod rekonstrukcije inficiranih rana. Infekcija komplicira rekonstrukciju stvaranjem edematoznog i oštećenog tkiva kojem je potrebno vrijeme za oporavak prije nego što to područje može primiti režanj. Peteljasti ALT režanj može se, međutim, iskoristiti bilo kada nakon što se infekcija stavi pod kontrolu. Režanj može dosezati sve do kontralateralne prepone te je idealan za ovaj oblik rekonstrukcije (97). Prisutnost fleksijskih kontraktura, vaskularna bolest koja može ugroziti vitalnost reznja i usporiti cijeljenje rane te nutritivni čimbenici pacijenta su faktori koji mogu otežati rekonstruktivni zahvat te se moraju uzeti u obzir prije operacije (14).

Pri kirurškoj obradi dekubitusa, mora se ekscidirati ulkus, okolno nekrotično i ožiljkasto tkivo, ukloniti nekrotična izložena kost sve do dobro prokrvljenog dijela kosti, pri čemu sve koštane izbočine moraju biti zaglađene. Mrtvi prostori se popune zdravim mekim tkivom te se defekt i donorsko mjesto moraju zatvoriti bez napetosti. Kod bolesnika s vaskularnim poremećajima potrebna je preoperativna procjena zdjelice vaskularnog stabla korištenjem Duplex ultrazvuka, CTA ili MRA (angiografija magnetnom rezonancijom) (10,14). U liječenju ishijalnih dekubitusa, mora se paziti na ishijalni ramus. Opsežna ishiehtomija samo će prenijeti pritisak na kontralateralnu sjednu kost, čineći je sklonijom za nastanak dekubitusa. Slično tome, totalna bilateralna ishiehtomija prenijet će pritisak na perineum. Kao opće pravilo koje se ne odnosi samo na dekubituse nego i na većinu rana, režanj bi trebao biti oblikovan tako da šavna linija bude udaljena od područja pritiska. Režanj ne bi smio oštetiti okolna područja drugih potencijalnih reznjeva kako bi se sačuvale opcije za ponovno pokrivanje u slučaju dehiscencije rane ili recidiva bolesti (14,98). Prije odizanja reznja, pacijent se postavlja u bočni položaj s blagom elevacijom donjeg ekstremiteta na donorskoj strani kako bi se mogli dosegnuti različiti dijelovi zdjelice. Nakon odizanja ALT reznja, treba ga provući ispod mišića rectusa femoris i uvesti ga u ishijalni defekt kroz potkožni tunel u medijalnom dijelu bedra. Sličan pristup koristi se kada se režanj transponira na perineum ili donji dio abdomena. „Tuneliranje” ispod mišića rectusa femoris značajno smanjuje luk rotacije čime se skraćuje

udaljenost koju režanj mora prijeći. Važno je paziti na neurovaskularnu strukturu mišića rectusa femorisa kako se ne bi oštetila. Također, potrebno je paziti na veliku potkožnu venu na medijalnoj strani natkoljenice (10,14,97).

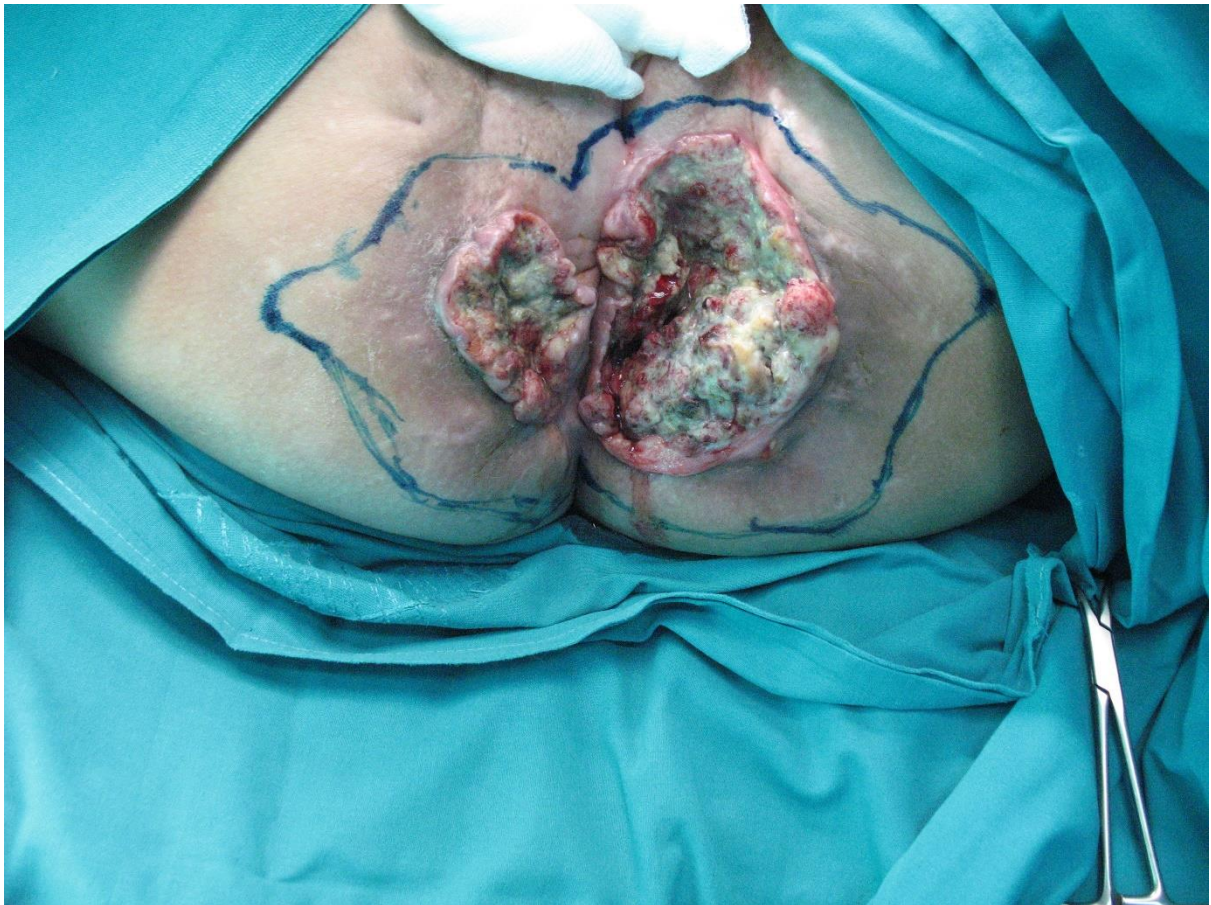
Radikalna kirurgija zdjelice koristi se za liječenje lokalno uznapredovalih tumora kako bi se postiglo dugoročno preživljenje. Perinealna faza abdominoperinealne resekcije (APR) izvodi se proširenim stražnjim pristupom kako bi se smanjio rizik lokalnog recidiva (99). Komplikacije nakon APR uključuju dehiscenciju rane i infekciju kod primarnog zatvaranja međice. Preoperativna radioterapija smanjuje stopu lokalnih recidiva, ali udvostručuje stopu komplikacija rane. Opsežnija ekscizija međice, kao što je APR sa sakrektomijom, može dodatno povećati rizik za komplikacije (100). Različiti režnjevi koriste se za rekonstrukciju defekata i za smanjenje rizika od lokalnih komplikacija rane. Gracilis režanj, čak i ako se odigne bilateralno, često pokazuje nedovoljnu mišićnu masu za rekonstrukciju defekta nakon APR-a (101). Bilateralni glutealni muskulokutani V-Y režnjevi mogu pokriti defekte međice nakon totalne pelvične egzenteracije (TPE). Ovi režnjevi imaju dostatan volumen za rekonstrukciju, ali je potpuna unutarnja pokrivenost defekta ograničena zbog ograničene mobilnosti reznjeva. Dodatni nedostatak je što ovise o gornjim i donjim glutealnim arterijama koje se često uklone tijekom onkološke resekcije (102). VRAM (vertical rectus abdominis myocutaneous flap) režanj koristi se za rekonstrukcije zdjelice i sakruma. Izbjegava se kod pacijenata kod kojih je učinjena laparotomija zbog značajnog morbiditeta donorskog mjesta kao što je fascijalna dehiscencija, hernija i neuravnotežena mišićna potpora. Čak i u kombinaciji s režnjem omentuma, mišićna i kožna komponenta VRAM reznja je ponekad nedostatna za pokrivanje mrtvog prostora zdjelice. Slobodni režnjevi mogu biti daljnji izbor, ali pristup primateljskim krvnim žilama u području defekta je često otežan te ih prethodna radioterapija može znatno oštetiti i učiniti neadekvatnim za anastomoziranje (103). U specifičnim slučajevima tumora visokog stupnja, resekcija se proširuje na sakrum i donji dio leđa, što zahtijeva pokrivanje i tog dijela. Ciljevi rekonstrukcije su osigurati stabilnu i vaskulariziranu pokrivenost defekta mekim tkivom kako bi se vratila strukturna potpora organima unutar zdjelice. Navedeni režnjevi samo djelomično odgovaraju ovim zahtjevima. ALT režanj uspješno se koristi za opisane defekte zdjelice i perineuma (104). Kompozitni muskulokutani peteljasti ALT režanj sadrži mišić vastus lateralis i fasciju latu. Zbog svoje duge vaskularne peteljke i velikog luka rotacije režanj može pokriti defekt na sakrumu i donjem dijelu leđa. Mišić vastus lateralis osigurava dostatan volumen, a fiksacija fascije late u zdjelicu sprječava hernijaciju u perinealnom području (104,105). Di Summa i sur. (106) opisali su

tehniku korištenja transabdominalnog pelvičnoperinealnog ALT reznja (TAPP-ALT) za rekonstrukciju kompliciranih defekata nakon proširene abdominoperinealne resekcije. Odignuti ALT rezanj s vastusom lateralisom i fascijom latom provuče se ispod mišića rectusa femorisa i sartoriusa. Zatim se pažljivo prebaci u abdominalnu regiju preko ingvinalnog ligamenta. Pacijent se okreće u desni bočni dekubitalni položaj. Rezanj se omota plastičnom vrećicom i provuče kroz pelvičnu i perinealnu šupljinu do mjesta defekta. Fascija lata osigura dno zdjelice od hernije crijeva, mišić vastus lateralis popuni mrtvi prostor, a kožna komponenta pokrije defekt u donjem dijelu leđa. U usporedbi s VRAM reznjem, ALT rezanj pruža zdravo tkivo iz neozračene regije, obilnu mišićnu podlogu i jaču potporu zdjelice te minimalni morbiditet donorskog mjesta (106).

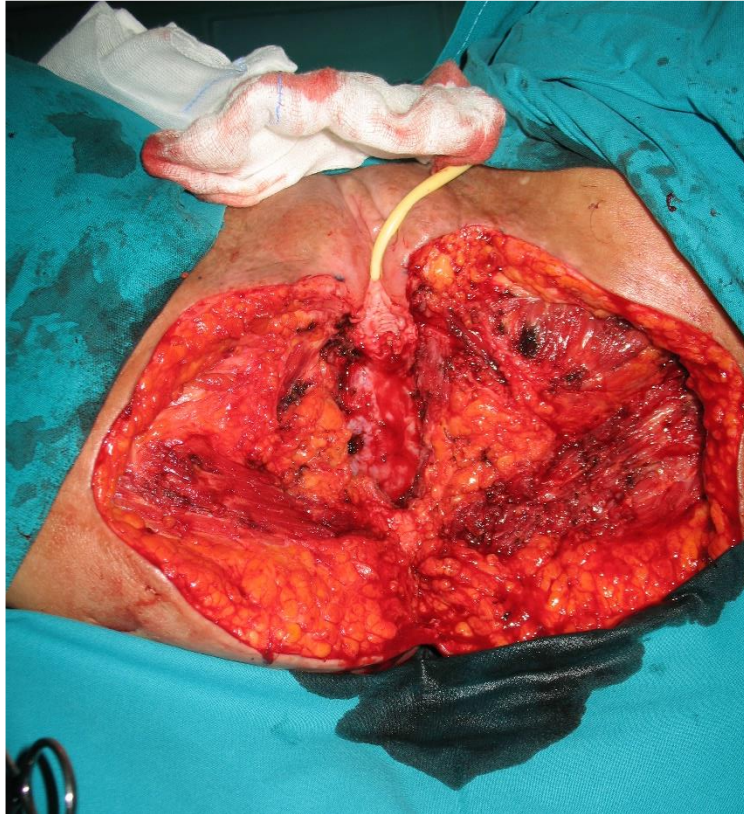
Genitalno područje je, srećom, manje izloženo traumi od ostalih područja. Međutim, urođene anomalije, infekcije i neoplazme mogu stvoriti veliki izazov u rekonstrukciji ovog područja. Primateljske žile u ovoj regiji rijetko su problem za prijenos slobodnih reznjeva. U području prepona lako se pristupa femoralnoj arteriji i velikoj potkožnoj veni te njezinim ograncima. Ako je potrebno vraćanje osjeta, može se izvesti spajanje živaca s ilioingvinalnim živcem (lat. n. ilioinguinalis) te s dorzalnim klitoralnim ili penilnim živcem (lat. n. dorsalis clitoridis, n. dorsalis penis) (14).

Rekonstrukcije nakon karcinoma vulve mogu uključivati liječenje različitih vrsti defekata, uključujući vulvu, vaginu, uretru, stidni brežuljak, perineum (Slika 12, 13, 14), preponu i medijalnu stranu natkoljenice. Cijeljenje rana u genitalnom području je otežano zbog maceracije u pregibima te fekalnog i urinarnog zagađenja. Unatoč tome, nužan je brzi oporavak nakon operacije jer je često potrebno započeti adjuvantno liječenje (107). Lokalni reznjevi kao V-Y i lotus rezanj često se koriste jer ih je lako izvesti, ali obično uzrokuju napetost šavne linije pa rana sporije cijeli. Peteljasti ALT rezanj ima prednost pred VRAM i gracilis reznjem zbog niskog morbiditeta donorskog mjesta, mogućnosti oblikovanja velikog reznja s vastusom lateralisom i fascijom latom te niske stope komplikacija (108). Onkološki ginekološki defekti najčešće nisu simetrični pa rezanj treba planirati na strani šireg defekta jer je područje kontralateralne hemivulve najteže dostupno. Kako bi se rezanj doveo u perinealnu regiju, potrebno je napraviti tunel ispod rectusa femorisa. Ponekad, nakon transpozicije reznja, peteljku može stisnuti mišić sartorius pa se u tom slučaju napravi mali rez na truhu sartoriusa u obliku slova V kako bi se uklonila kompresija (107). Za jednostrane vulvarne defekte koristi se peteljasti ALT rezanj. Kod bilateralnih defekata moguća su tri pristupa. Prva opcija je ipsilateralni ALT rezanj u kombinaciji s kontralateralnim lokalnim reznjem. Ovaj pristup koristi

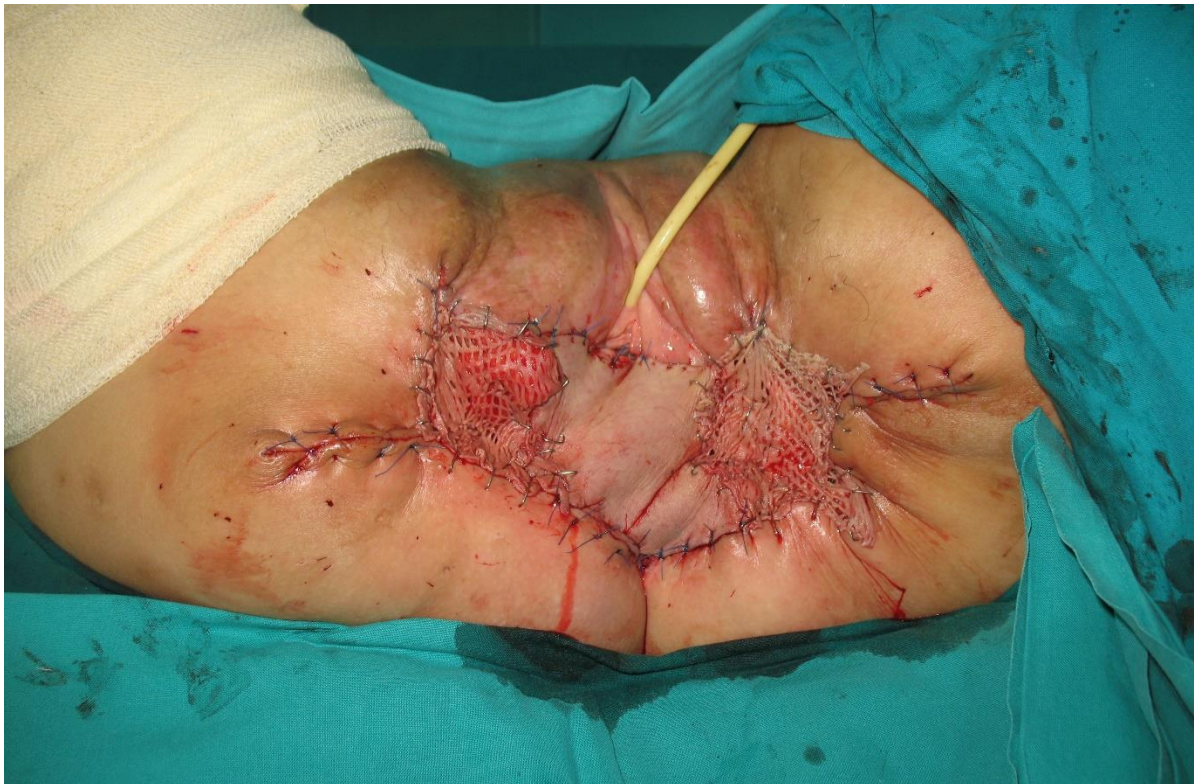se za asimetrične bilateralne defekte gdje ALT režanj pokriva veći defekt. Druga opcija je fenestrirani ALT režanj za velike bilateralne defekte, ili manje, gdje su lokalni reznjevi nepouzdana. U središtu reznja napravi se prozor u obliku slova Y za smještaj vaginalnog i uretralnog ušća. Treća opcija je razdijeljeni (eng. split) ALT režanj. Dvije kožne komponente koje opskrbljuju dva zasebna perforatora koriste se za rekonstrukciju vagine i vulve (109).



Slika 12. Planocelularni karcinom perinealne regije.



Slika 13. Resekcija planocelularnog karcinoma perinealne regije.



Slika 14. Rekonstrukcija perinealne regije peteljkastim ALT reznjem i presatkom djelomične debljine kože.

Defekti kože skrotuma, penisa i perineuma mogu biti uzrokovani infekcijama kao što je Fournierova gangrena ili traumatskim ozljedama poput nagnječenja ili avulzije. Djelomični gubitak kože skrotuma rijetko je problem jer se može postići primarno zatvaranje defekta zbog elastičnih svojstava kože skrotuma. U slučajevima većih defekata, odabir rekonstruktivnog zahvata temelji se na veličini i lokaciji defekta te dostupnosti okolnog tkiva (110). Najjednostavnija rekonstrukcija, presađak djelomične debljine kože, često nije prikladna opcija zbog kontaminacije defekta skrotuma, a testisi nisu adekvatno zaštićeni. Postoji opcija transpozicije testisa i sjemenovoda u trajni potkožni džep u gornjem medijalnom dijelu natkoljenice. Ova tehnika je nepopularna jer su testisi izloženi višoj temperaturi nego u skrotumu, može se javiti bol i atrofija testisa te su psihološki štetni učinci značajni (111). TRAM i gracilis režanj alternativne su opcije za rekonstrukciju velikih defekata skrotuma, ali mišići zapravo nisu potrebni i tehnike koje ih štede su logičnija opcija. Peteljasti ALT režanj osigurava sve prednosti prijenosa tkiva na peteljci bez uporabe mikrokirurških tehnika i s njima povezanih problema, a moguće je očuvanje osjeta i pokrivanje velike površine defekta. Cilj rekonstrukcije penoskrotalnog gubitka kože je postizanje pokrivenosti i normalne funkcije te zadovoljavajućeg estetskog ishoda, što ALT režanj i omogućuje (97,110).

Rekonstrukcija penisa ostaje veliki izazov u plastičnoj kirurgiji te je korišteno mnoštvo tehnika rekonstrukcije nakon traumatskih ozljeda penisa, resekcije tumora, mikrofalijske ili afalijske te za promjenu spola. Faloplastika često zahtijeva više operacija koje uključuju postupno produljenje uretre, smanjenje volumena reznja serijskim ekscizijama i/ili liposukcijom te glansplastiku kako bi se napravio penis normalnog izgleda i promjera da bi se omogućio spolni odnos (112). Za djelomičnu ili potpunu faloplastiku najčešće se koriste RFFF (radial forearm free flap) i peteljasti ALT režanj. Nedostatak RFFF reznja je što se gotovo cijeli opseg podlaktice koristi za rekonstrukciju pa donorsko mjesto zahtijeva kožni presađak, čime ostaje značajan ožiljak. Peteljasti ALT režanj ima dvije velike prednosti u odnosu na RFFF režanj. Njegovo donorsko mjesto skriveno je odjećom pa se ne vidi ožiljak i režanj ne zahtijeva mikrovaskularnu anastomozu što značajno smanjuje broj mogućih komplikacija (113). Ciljevi faloplastike peteljastim ALT režnjem su postići estetski prihvatljiv izgled penisa, mogućnost mokrenja u stajaćem položaju, dobivanje taktalnog i erogenog osjeta kako bi se omogućio spolni odnos te minimalne uretralne komplikacije (114). Nakon odizanja, režanj se dovodi medijalno ispod mišića rectusa femorisa i sartoriusa kako bi se dobila dodatna duljina peteljke, a onda se provlači kroz potkožni tunel u medijalni dio prepone. Uretra i glans penisa se rekonstruiraju „tube within tube” tehnikom oblikovanja reznja, a lateralni femoralni kožni

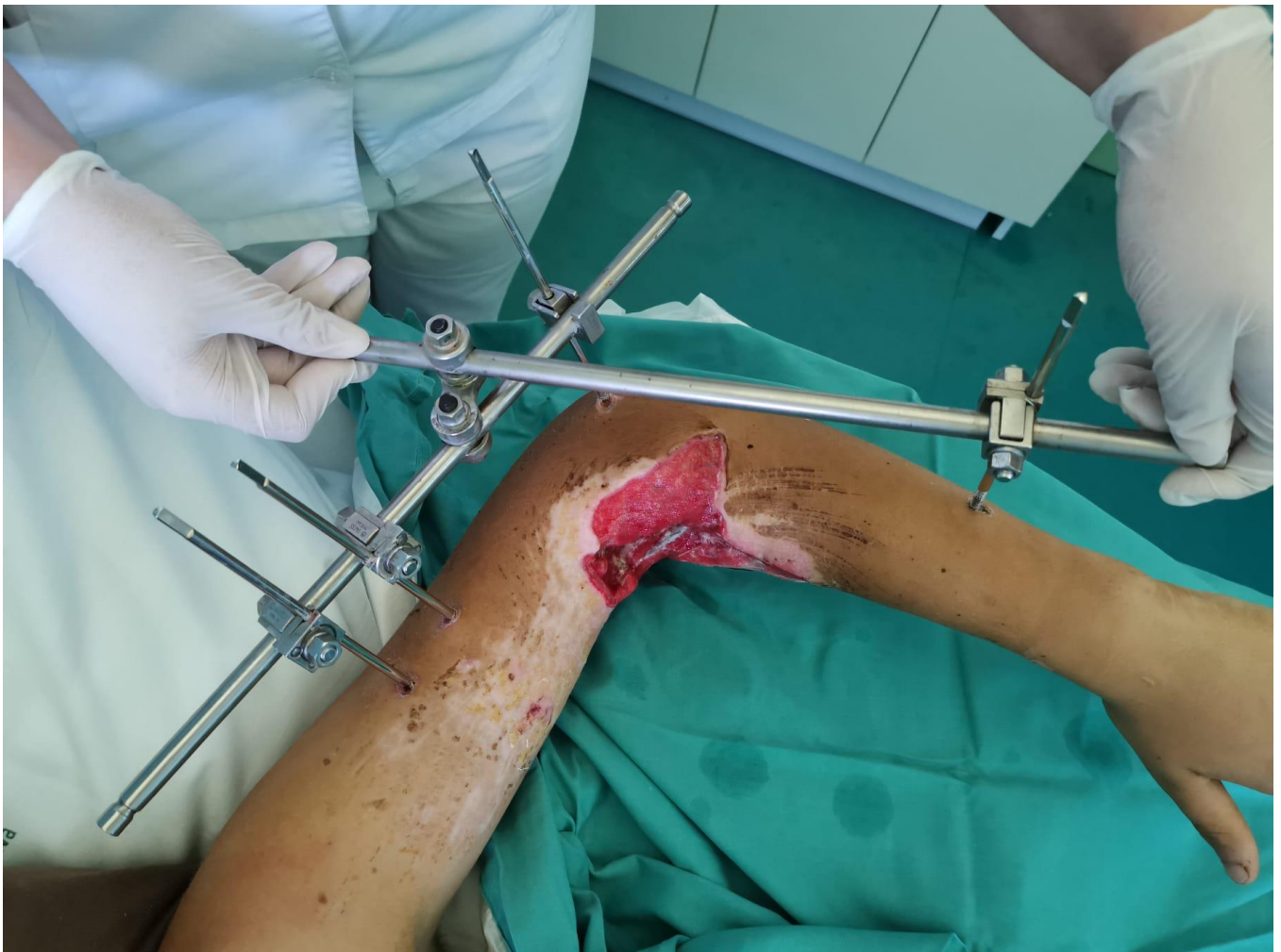živac se anastomozira *end-to-end* tehnikom s dorzalnim živcem penisa. Donorsko mjesto se zatvara primarno ili kožnim presatkom (113). Peteljkasti ALT režanj nudi dobru alternativu RFFF režnju za rekonstrukciju penisa jer omogućuje neupadljivi ožiljak donorskog mjesta i fleksibilnost s obzirom na njegovu dugu peteljku. Međutim, stope komplikacija uretre su znatno veće nego one kod podlaktičnog reznja. Rizik komplikacija može se smanjiti korištenjem drugog reznja za rekonstrukciju uretre, kao što su SCIP (superficial circumflex iliac perforator) ili RFFF režanj (112).

11. Rekonstrukcija gornjih ekstremiteta

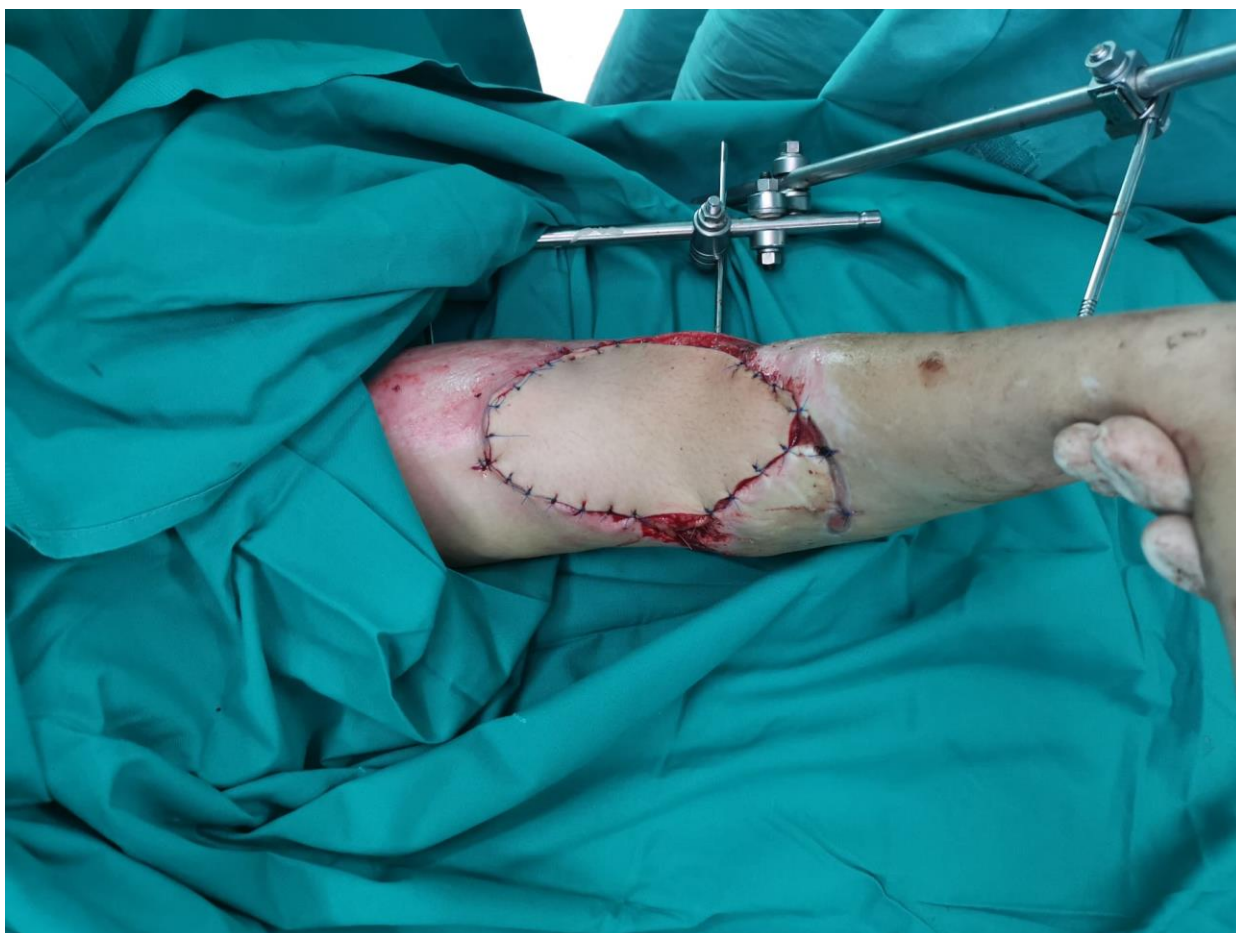Trauma, opekline i uklanjanje tumora najčešći su uzroci defekata gornjih ekstremiteta koji zahtijevaju pokrivanje režnjevima. U većini slučajeva to je izazovan zadatak jer režanj kojim se pokriva defekt treba biti savitljiv kako bi se postigao optimalan funkcionalan i estetski rezultat (115). Regionalni režnjevi kao što su RFFF i PIAF (posterior interosseus artery flap) pružaju odličnu rekonstruktivnu opciju, ali veličina defekta često ograničava njihovu upotrebu. Peteljasti preponski režanj može pokriti veće defekte, ali je povezan s duljom postoperativnom ukočenošću uda i potrebnim mirovanjem. Slobodni ALT režanj je popularna opcija za pokrivanje defekata gornjih ekstremiteta zbog svoje svestranosti jer može pokriti velike defekte, uključuje fasciju latu za kvalitetnu kliznu površinu za tetive, mišić vastus lateralis za obliteraciju mrtvog prostora te dugu peteljku za vaskularnu rekonstrukciju (116). Budući da pacijent leži na leđima, operaciju mogu izvoditi dva tima odjednom te nije potrebno mijenjati njegov položaj tijekom zahvata. Također, morbiditet donorskog mjesta je minimalan. Navedene karakteristike ALT režnju daju prednost u korištenju u odnosu na druge slobodne režnjeve kao što su LD, DIEP ili gracilis režanj (117). Glavni ciljevi rekonstrukcije gornjeg ekstremiteta uključuju spašavanje ekstremiteta, posebno ako postoji ozljeda arterija, ranu funkcionalnu obnovu i prihvatljiv estetski rezultat. U nekim slučajevima, kada je ozljeda razorna, neće biti moguće spasiti ekstremitet. Često se hitno spašavanje ekstremiteta može kombinirati s rekonstruktivnim zahvatom, npr. „flow-through” ALT režanj za popravak vaskularnih struktura i pokrivanje mekog tkiva. Ako nije moguće vratiti funkciju ekstremiteta, spašavanje nije preporučljivo jer se pacijenta izlaže dodatnim rizicima kao što su dulji operativni postupak, veći gubitak krvi i mogućnost infekcije (118). Općenito, kod rekonstrukcije gornjih udova potrebni su tanki režnjevi, što je ponekad teško postići kod pretilih osoba kod kojih će režanj biti masivan, natečenog izgleda i može ometati funkciju samog ekstremiteta. ALT režanj može se stanjivati tijekom odizanja ili sekundarno nakon rekonstrukcije serijskim ekscizijama ili liposukcijom (10,14).

Kada je defekt mekog tkiva u području ramena ili nadlaktice posebno velik ili nisu dostupni regionalni režnjevi, potrebno je odizanje slobodnog režnja za rekonstrukciju. Odabir režnja ovisi o veličini defekta, adipoznosti pacijenta i dostupnim krvnim žilama na primateljskom mjestu. ALT režanj ispunjava ove zahtjeve svojom veličinom i dugom vaskularnom peteljkom te je poprilično tanak. Donorsko mjesto može se primarno zatvoriti te rad dva kirurška tima skraćuje trajanje operacije (14,119).

Defekti mekog tkiva u području lakta nastaju kao posljedica traume, opekline, upalnih procesa i uznapredovalog burzitisa. Glavni cilj rekonstrukcije je pokrivanje zgloba lakta i ulnarnog živca (Slika 15). Mali defekti često se pokrivaju lokalnim režnjevima, a srednje veliki regionalnim režnjevima ovisno o ozljedama krvnih žila. Koža za pokrivanje mora biti tanka, elastična i izdržljiva jer je lakat često izložen pritisku i učestalim pokretima pa neadekvatna meka tkiva mogu ograničiti njegovu pokretljivost. Velike rane uzrokovane prometnim nesrećama, avulzijskim ozljedama ili vatrenim oružjem moraju se rekonstruirati slobodnim režnjem. Koža donjeg i gornjeg ekstremiteta je prilično slična, tako da ALT režanj omogućuje kvalitetno pokrivanje defekta (Slika 16), a može se odići i mišić vastus lateralis kako bi se popunio mrtvi prostor u zglobu lakta (14,120).



Slika 15. Ozljeda kubitalne regije s prijelomom lakta i defektom kubitalne arterije.



Slika 16. Rekonstrukcija kubitalne regije ALT režnjem.

Većina rana na podlaktici nastaje kao posljedica traume, a za rekonstrukciju se najčešće koristi presadak kože ili lokalni režanj. U slučajevima razorne ozljede s velikim gubitkom mekog tkiva i izloženom kosti, tetivom i živcem, indicirana je upotreba regionalnog ili slobodnog režnja. Kod avulzijskih ozljeda podlaktice, ALT režanj pruža izvrsnu pokrivenost defekta te olakšava buduće operacije kao što su presađivanje kostiju, prijenosi tetiva ili tenoliza. Konture se mogu poboljšati liposukcijom režnja šest mjeseci nakon operacije (14,119).

Defekti šake uključuju ozljede kostiju, živaca, vaskularnih struktura i tetiva. Bitno je postići primarno cijeljenje rane kako bi se postigao dobar funkcionalan ishod, a to ovisi o radikalnom debridmanu i ranom pokrivanju defekta. Rano pokrivanje je nužno jer izloženost i isušivanje dovode do gubitka funkcije i infekcije tkiva. Pokrivanje šake je izazovno jer se često izvodi kao hitni zahvat, a pokrivenost treba omogućiti primarno zatvaranje rane, rano vraćanje funkcije te adekvatan pristup za sekundarnu rekonstrukciju ukoliko je potrebna. ALT režanj ima pouzdanu krvnu opskrbu i zbog svoje savitljivosti može kvalitetno pokriti defekt pa je koristan i kod rekonstrukcije tkiva nakon opekline i nastalih kontraktura. Inervirani ALT režanj

može se koristiti kako bi se vratio osjet u oštećenom području. Ukoliko su oštećene krvne žile šake, za rekonstrukciju se upotrebljava „flow-through” ALT režanj. Također, rekonstrukcija treba biti estetski prihvatljiva pa se tanak i savitljiv režanj upotrebljava na dorzalnoj strani šake, dok se deblji stavlja na volarnu stranu (14,119,121).

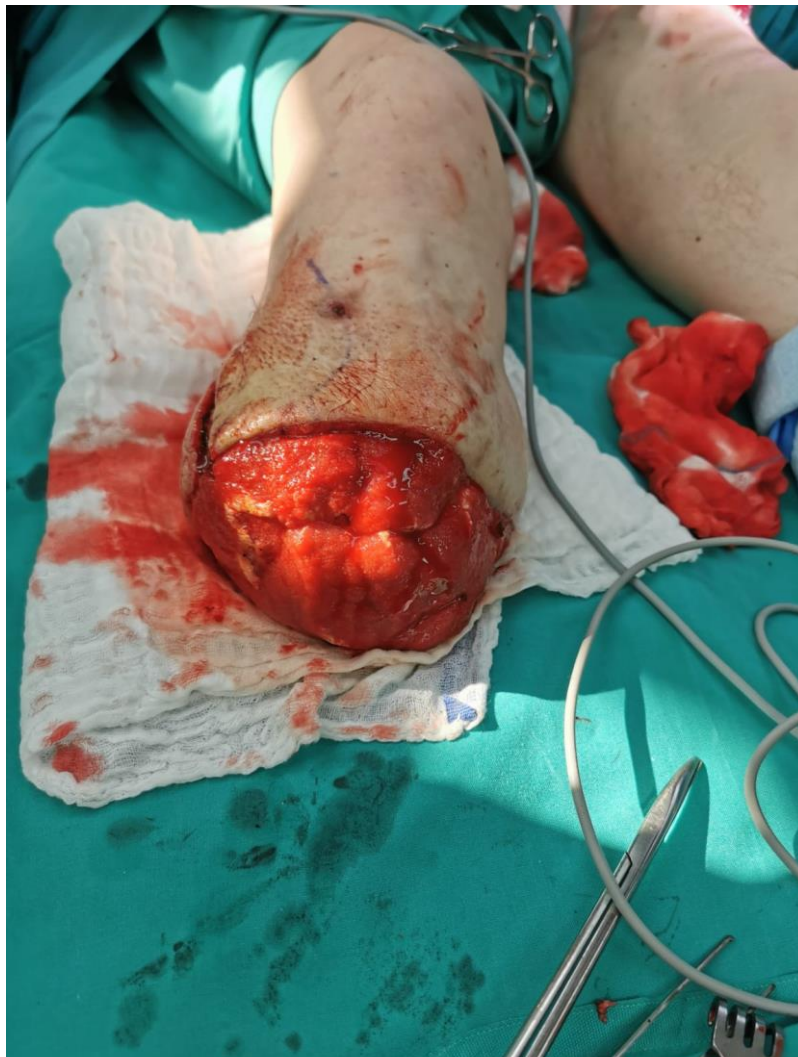12. Rekonstrukcija donjih ekstremiteta

Traumatske ozljede donjih ekstremiteta predstavljaju veliki izazov s obzirom da često uključuju opsežna oštećenja mekog tkiva i kosti, a vitalne strukture ostaju izložene. Posebno teško je rekonstruirati distalnu trećinu donjeg ekstremiteta zbog manjka mekog tkiva i sklonosti otvorenim prijelomima. Opsežne avulzijske ozljede smanjuju primjenjivost lokalnih reznjeva. Stoga, slobodni reznjevi mogu se predstaviti kao univerzalno rješenje za bilo koju regiju donjeg ekstremiteta, ukoliko komorbiditeti ne ugrožavaju primjenu mikrokirurgije te u tom slučaju amputacija uda može spasiti život (14,122). Primateljska mjesta za mikroanastomoze često su oskudna, osobito u bolesnika s perifernom vaskularnom bolešću. Održavanje dostatne cirkulacije u stopalu uvijek je imperativ te su za to ključne *end-to-end* anastomoze na bilo kojoj od tri glavne krvne žile noge. U slučajevima velikih vaskularnih oštećenja, može se upotrijebiti „flow-through” reznj kao bi se ponovno uspostavila cirkulacija u oštećenom području (10).

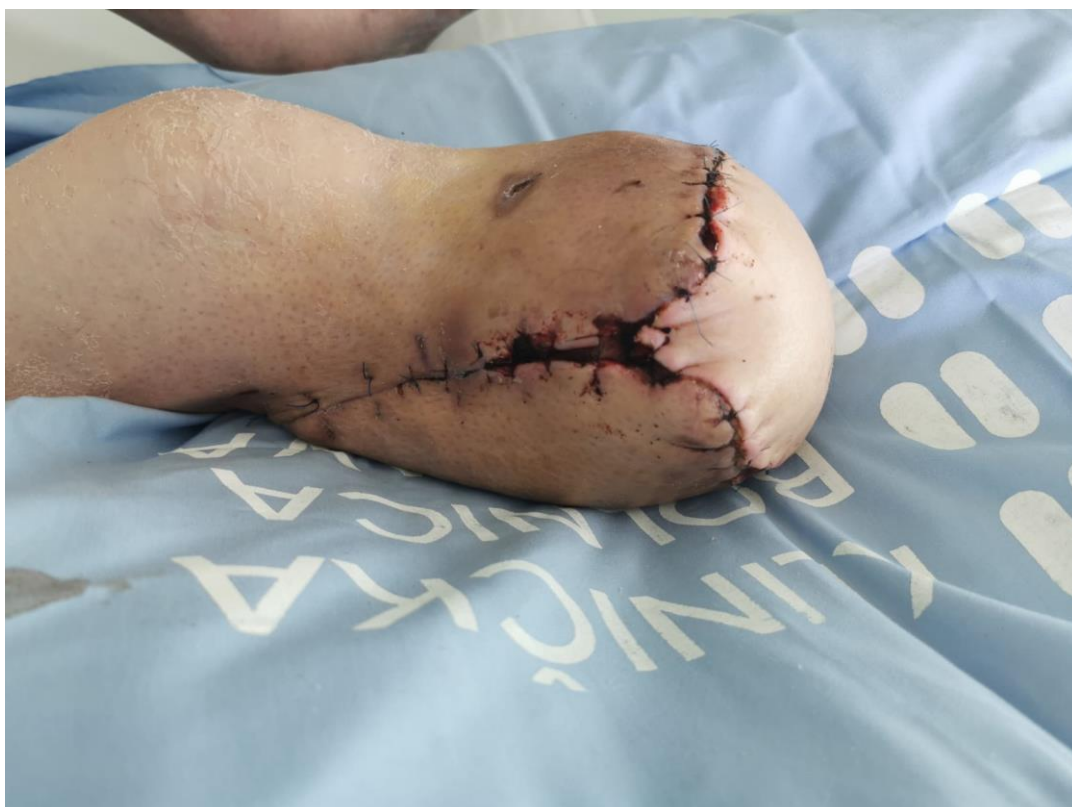Za defekte u regiji kuka i stražnjice obično su prikladni lokalni reznjevi zbog dostupnosti mekog tkiva u toj regiji. Kada su defekti opsežniji ili je prethodna radioterapija onemogućila uporabu lokalnih reznjeva, ipsilateralni peteljkašti ALT reznj može omogućiti kvalitetnu pokrivenost tog područja. Defekti prepona također se najčešće popravljaju lokalnim ili regionalnim reznjevima s natkoljenice ili abdomena. ALT reznj je jednako pouzdan kao i reznjevi s abdomena, ali ne narušava cjelovitost trbušne stijenke. Ako ipsilateralni ALT reznj ili jedan od reznjeva s abdomena nisu dostupni, kontralateralni ALT reznj može se provući kroz potkožni tunel u donjem dijelu abdomena i dovesti u mjesto defekta (14,123). Reznj se provlači iznad ili ispod mišića sartoriusa, iako u potonjoj opciji treba paziti na kompresiju vaskularne peteljke. Serom je uobičajena komplikacija kod defekta prepone, naročito ako je područje ozračeno, pa je ponekad potrebna sukcijska drenaža tijekom duljeg razdoblja. Kada se eksponiraju prethodno ozračene krvne žile, bitno ih je adekvatno prekriti mišićem i popuniti mrtvi prostor. ALT reznjem s mišićem vastusom lateralisom postižu se dobri kirurški i funkcionalni rezultati (124).

Kod defekata bedra, unatoč tome što je to donorsko mjesto ALT reznja, često je moguća rekonstrukcija ipsilateralnim peteljkaštim ALT reznjem. Kada je defekt preopsežan, slobodni ALT reznj s kontralateralne strane je kvalitetna opcija jer nema potrebe za repozicioniranjem pacijenta tijekom operacije (14,124).

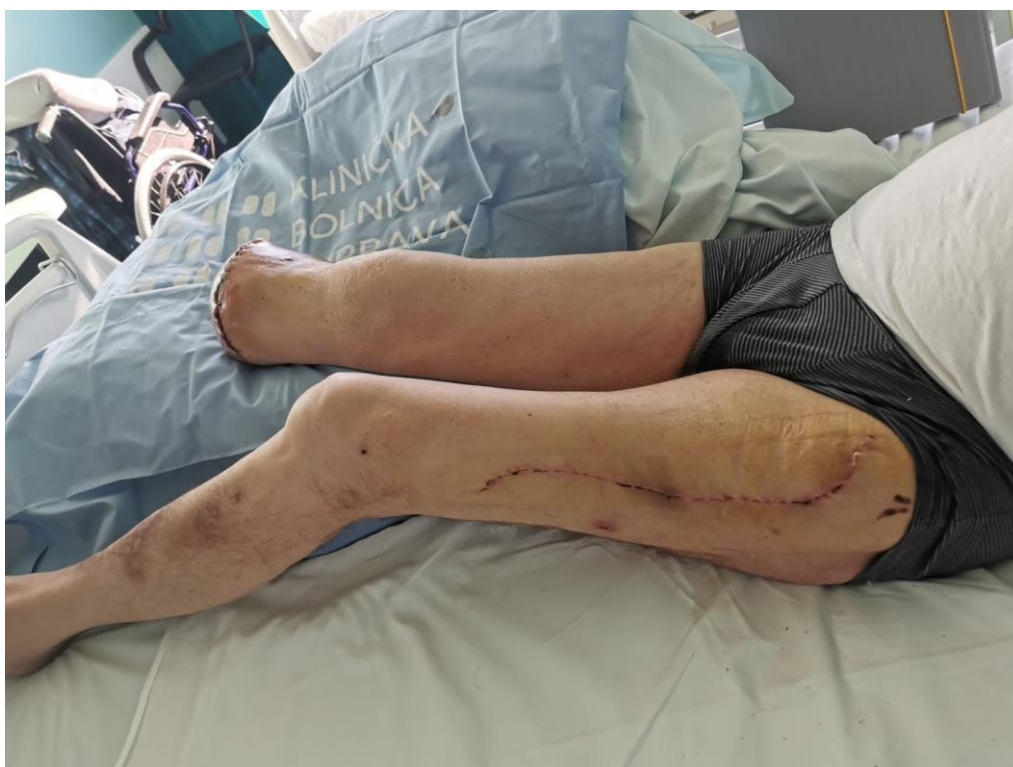Defekti koljena uglavnom se rekonstruiraju peteljkastim reznjevima, kao što je gastrocnemius režanj. Međutim, zbog opsežne resekcije tumora, ili je poplitealnim krvnim žilama potrebna vaskularna rekonstrukcija, ili je režanj već korišten te onda njime nije moguće izvesti rekonstrukciju. Prednost ALT reznja u rekonstrukciji ove regije je što se ne koristi fleksor koljena mišić gastrocnemius. Osim toga, kod gastrocnemius reznja je često potreban i presadak kože, dok ALT režanj zbog svoje veličine omogućuje adekvatnu obnovu kože u području defekta. Peteljkasti ALT režanj za rekonstrukcije ove regije temelji se na reverznom protoku krvi. Tijekom odizanja reznja, proksimalni dio silazne grane lateralne cirkumfleksne femoralne arterije se ligira i presiječe, a distalni dio ostane kao peteljka reznja pa režanj, zbog duljine peteljke, može dosežati znatno ispod koljena. Kod većih defekata moguće je koristiti i slobodni ALT režanj (Slika 17, 18, 19) (6,125).



Slika 17. Rekonstrukcija defekta amputacijskog bataljka radi očuvanja koljena.

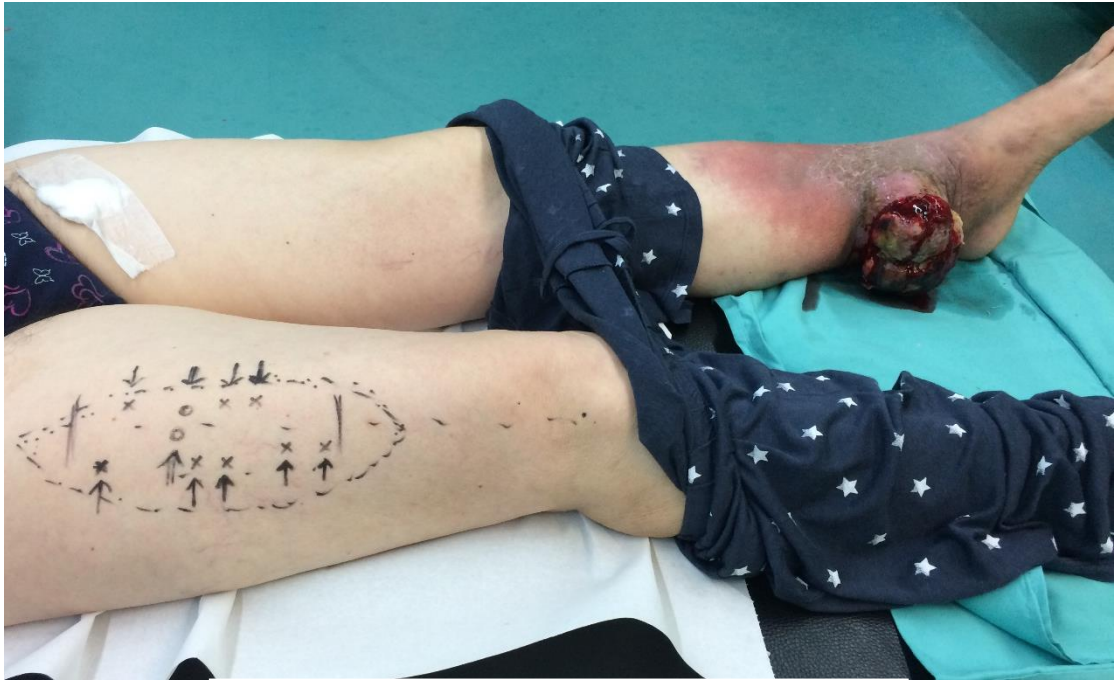

Slika 18. Rekonstrukcija defekta amputacijskog bataljka slobodnim ALT režnjem.

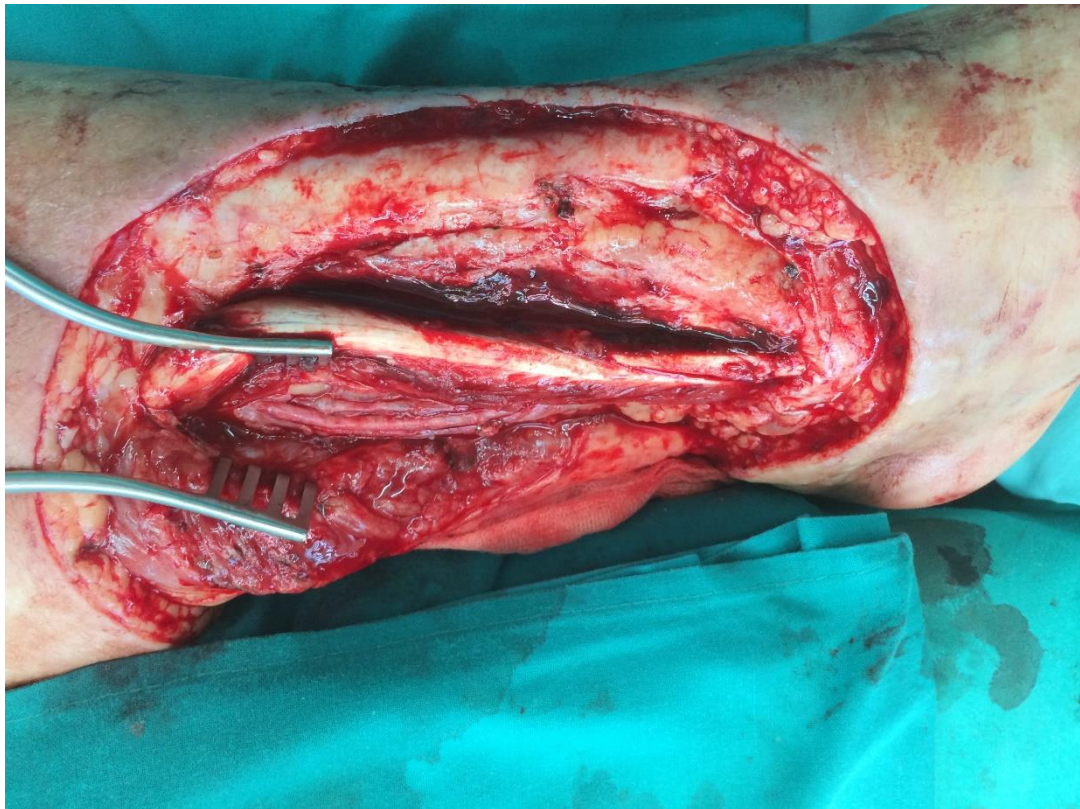

Slika 19. Pacijent s prethodne slike poslije rekonstrukcije. Donorsko mjesto je primarno zatvoreno.

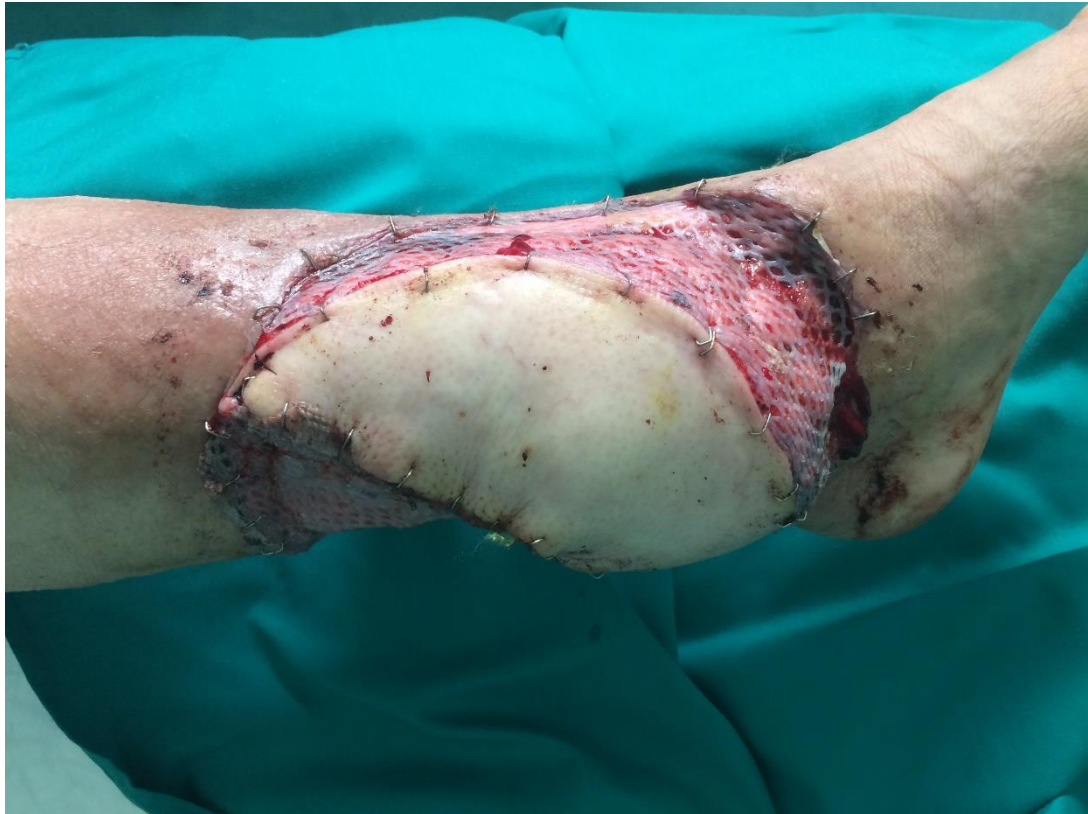Izbor reznja kod defekata potkoljenice ovisi o veličini defekta i nalazi li se u proksimalnom ili distalnom dijelu. Kod onkoloških bolesnika defekti su često veliki i područje je zračeno što znatno otežava rekonstrukciju. Za proksimalni dio potkoljenice koristi se ALT reznj s obrnutim protokom kao i kod rekonstrukcije defekata na koljenu. Često se koriste koštani alografti i protetske rekonstrukcije pa se komplikacije rane slabo podnose. Zbog toga, može se primijeniti terapija negativnim tlakom kako bi se poboljšalo cijeljenje rane. Za distalni dio potkoljenice koristi se slobodni ALT reznj (Slika 20-28). Upotrebom muskulokutanog ALT reznja mogu se mišićem popuniti veći defekti i mrtvi prostor koji nastane. Uključivanje mišića u reznj preporuča se i kod reznja s obrnutim protokom kako bi se spriječilo potencijalno savijanje i ozljeda peteljke. Zbog nedostataka kao što su mogućnost kompresije peteljke i varijabilna perforatorska anatomija krvnih žila, za defekte potkoljenice sigurnije je upotrijebiti reznj gastrocnemiusa, iako ALT reznj može biti adekvatna zamjena (10,126).



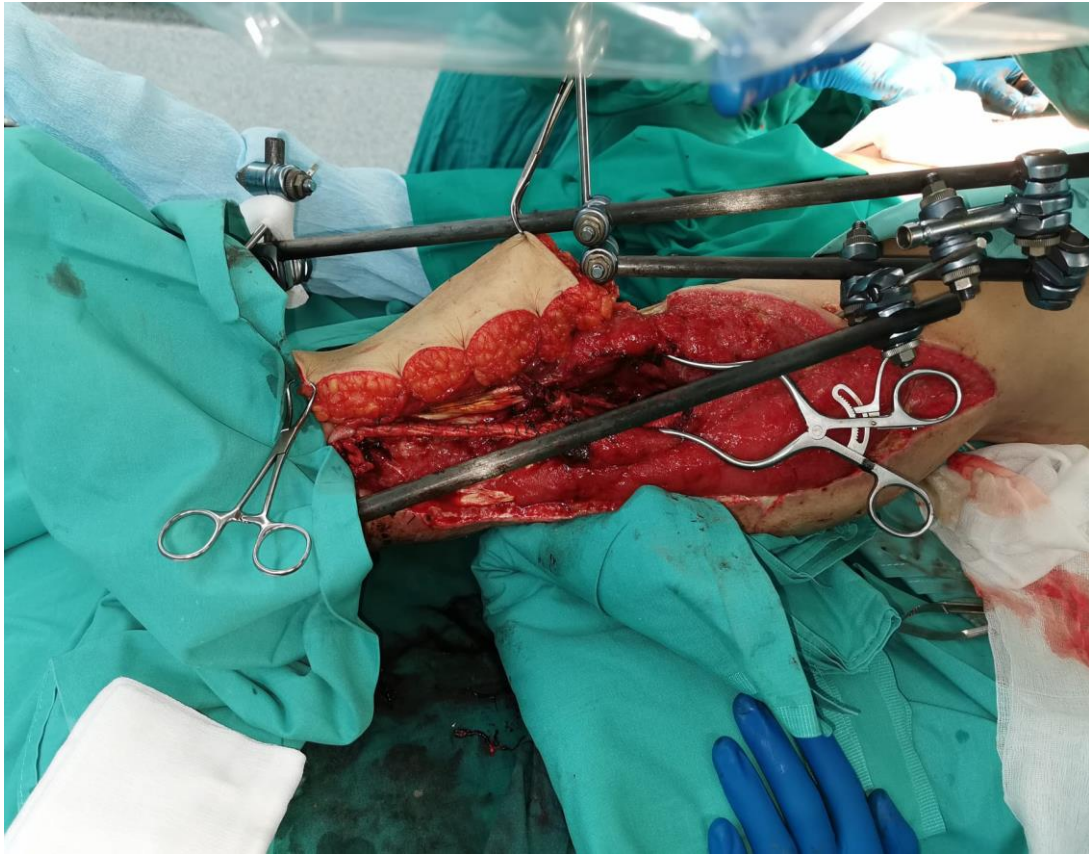
Slika 20. Bazocelularni karcinom potkoljenice.



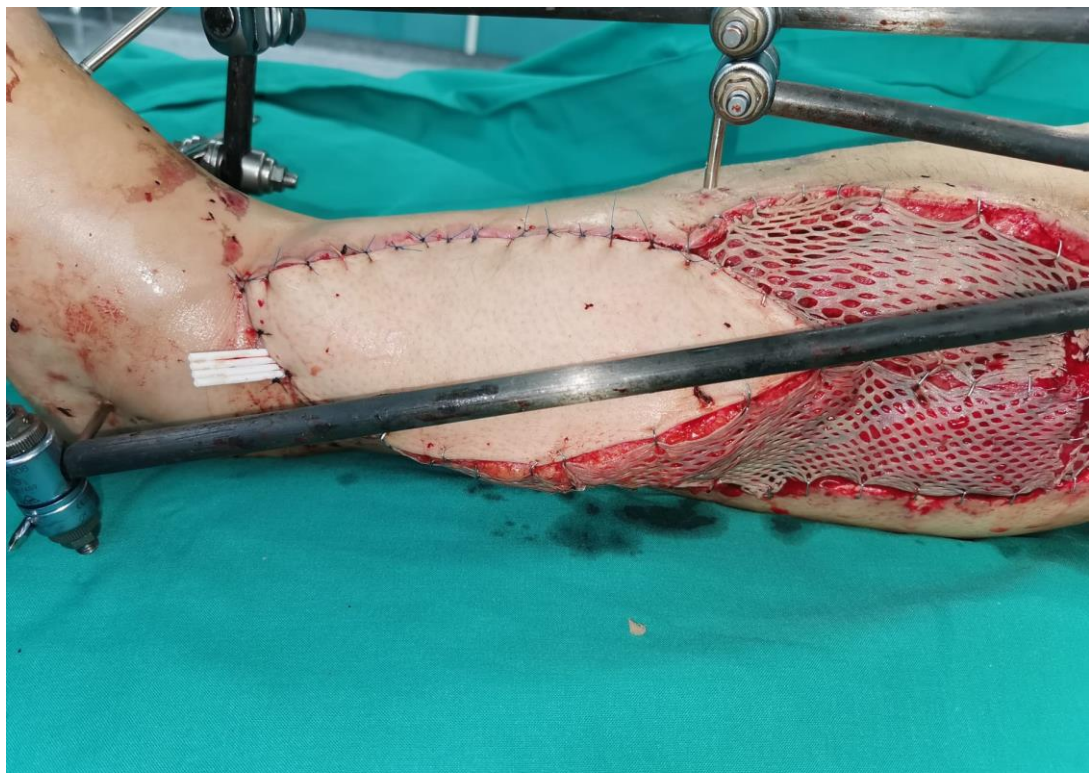
Slika 21. Ekscizija bazocelularnog karcinoma potkoljenice. Pacijentica s prethodne slike.



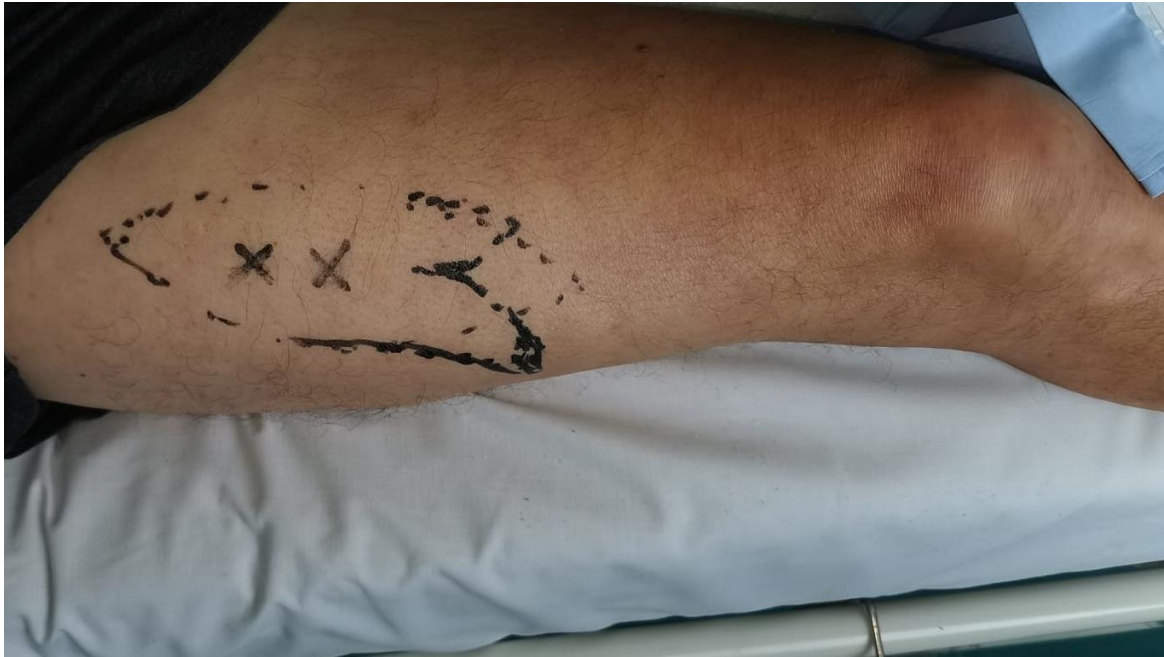Slika 22. Rekonstrukcija defekta potkoljenice ALT režnjem i presatkom djelomične debljine kože nakon ekscizije bazocelularnog karcinoma.



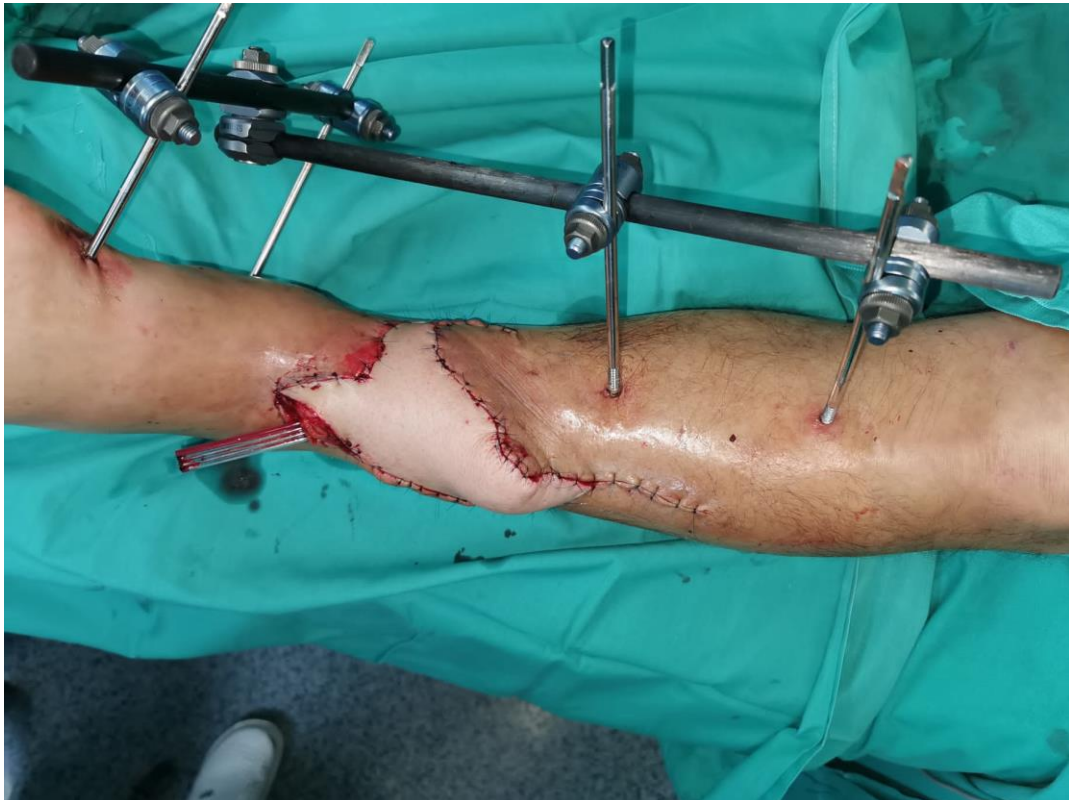Slika 23. Nagnječenje i kompartment sindrom potkoljenice s eksponiranom kosti.



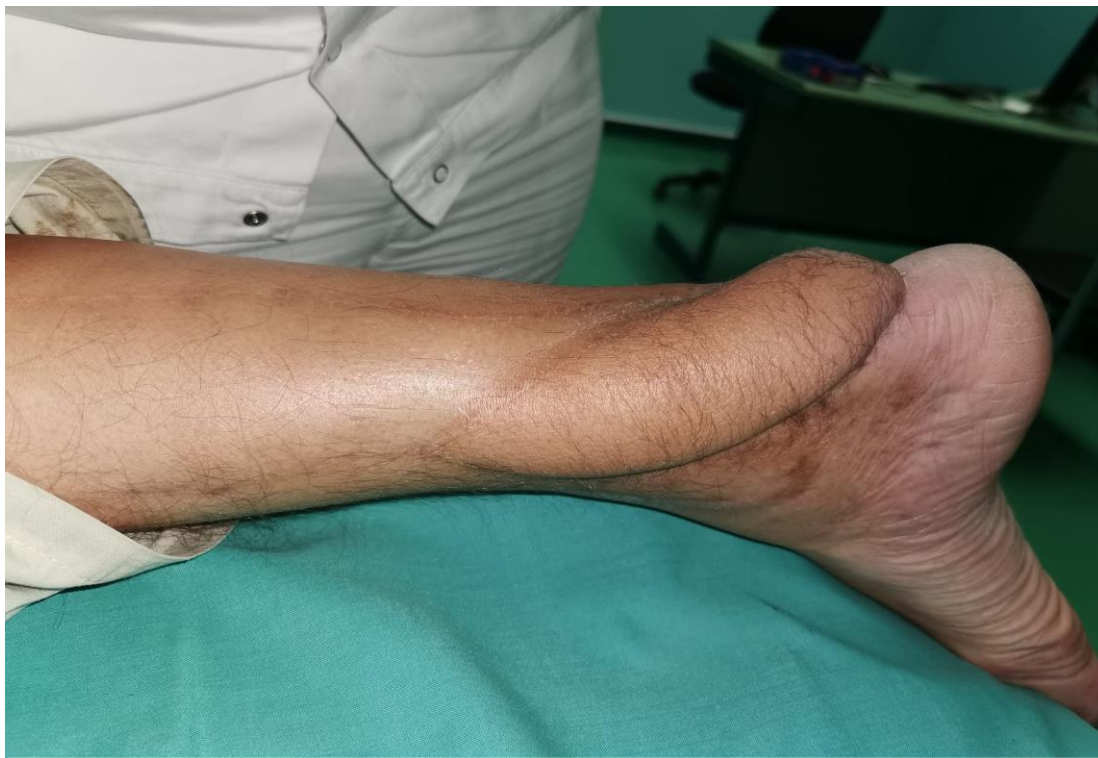Slika 24. Rekonstrukcija defekta potkoljenice ALT režnjem i presatkom djelomične debljine kože.



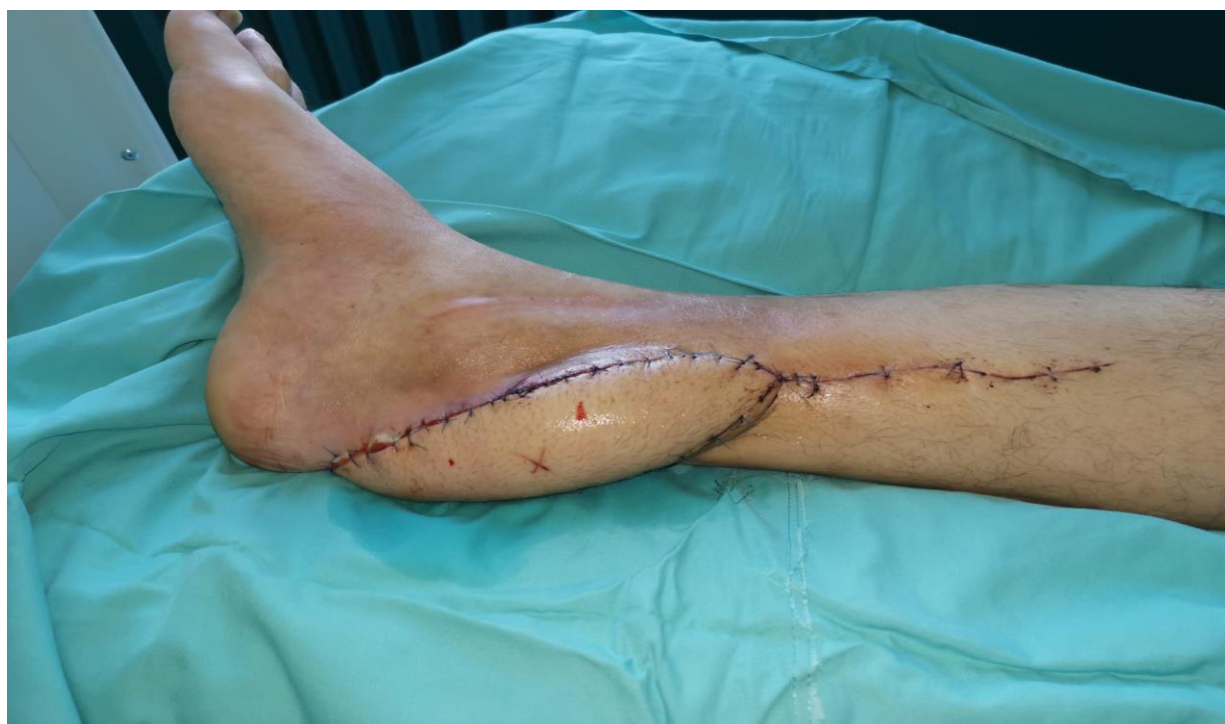Slika 25. Plan odizanja dva manja odvojena reznja za pokrivanje defekta medijalno i na prednjem dijelu potkoljenice.



Slika 26. Rekonstrukcija ALT reznjem nakon ozljede trećeg stupnja po Gustilo klasifikaciji. Pacijent sa slike 22.

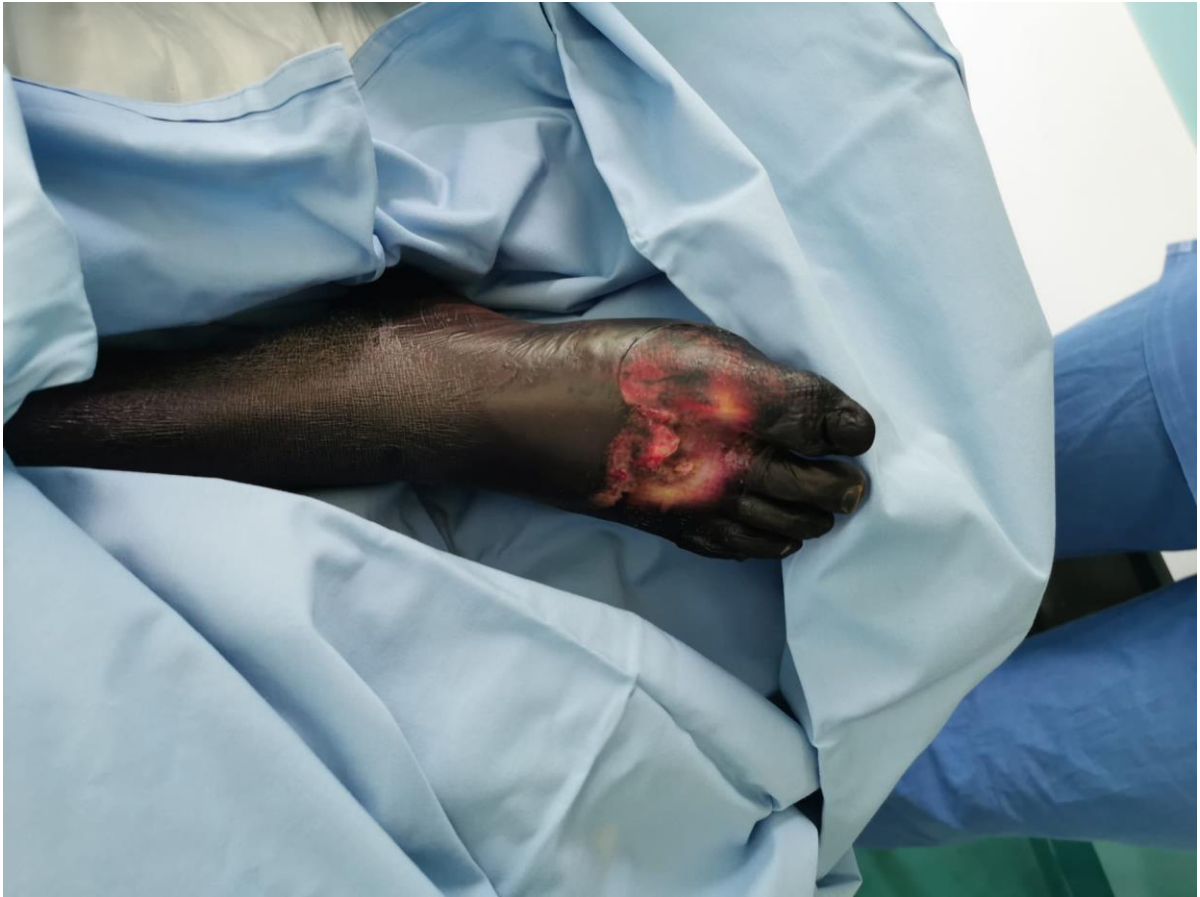

Slika 27. Izgled potkoljenice nakon rekonstrukcije ALT reznjem zbog ozljede Ahilove tetive komplicirane infekcijom i defektom tetive.

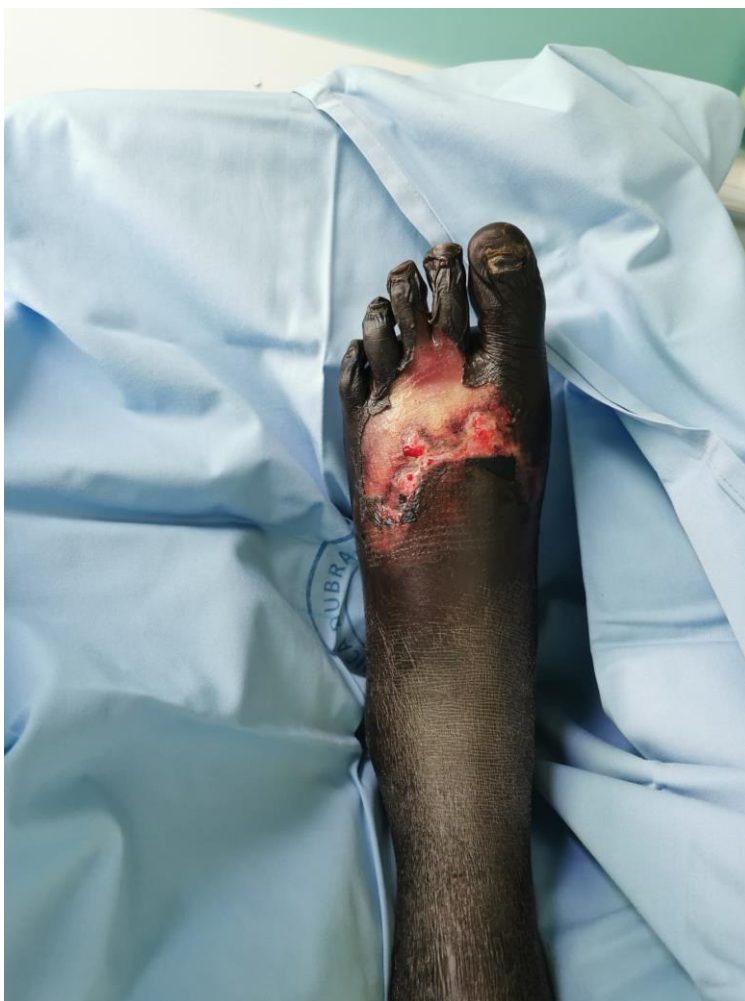

Slika 28. Potkoljenica poslije rekonstrukcije ALT reznjem zbog ozljede Ahilove tetive komplicirane infekcijom i defektom tetive.

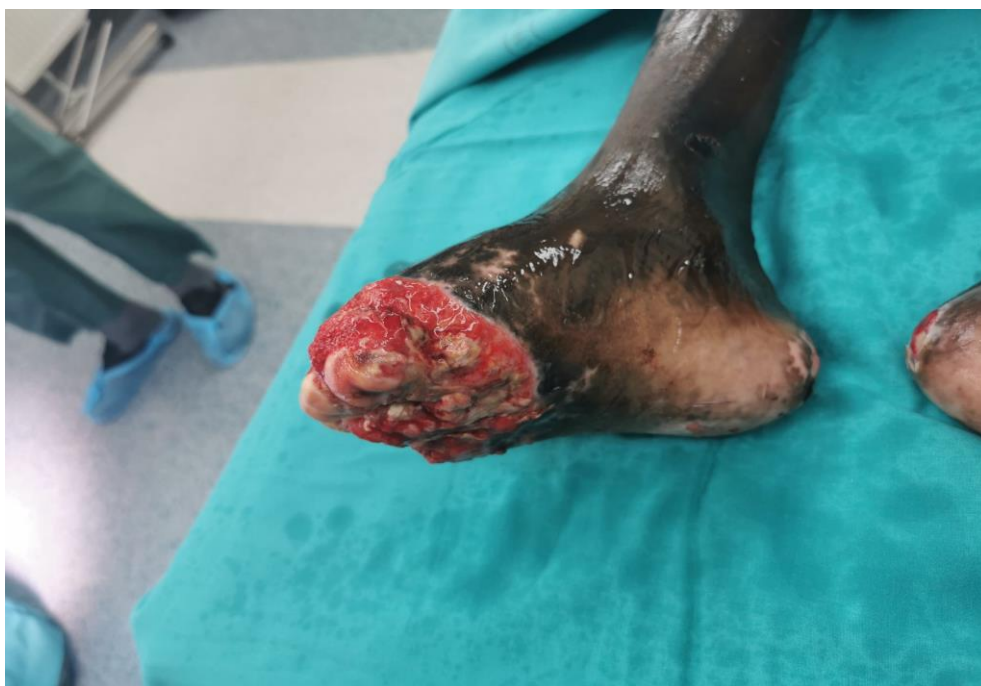Kod defekata stopala i gležnja nakon traume, resekcije tumora, opekline ili ozeblina (Slika 29, 30, 31, 32) najbitnije je vratiti funkcionalnost samog stopala. Stopalo i gležanj zahtijevaju rekonstrukciju tanjim reznjevima nego proksimalniji dijelovi noge. Kod većih defekata i kod pacijenata koji nisu pretili, ALT režanj je jedna od opcija za rekonstrukciju (6,127). Iako je primarno zatvaranje defekta sa ili bez skraćivanja kosti, ili s presatkom kože, ponekad rješenje, teške rane s izloženošću tetiva i kosti ili rane nastale zbog osteomijelitisa (Slika 33, 34, 35, 36) liječe se slobodnim reznjem. Mnoge rane u ovoj regiji posljedica su traume ili dijabetesa (Slika 37, 38, 39, 40), stoga su lokalni reznjevi neadekvatni (14). Također, kod pacijenata pušača reznjevi imaju manju stopu uspješnosti i veći rizik komplikacija kao što su nekroza reznja, hematoma ili masna nekroza. Pušenje smanjuje alveolarni parcijalni tlak kisika, a samim time i parcijalni tlak u potkožnom tkivu, dok nikotin uzrokuje vazokonstrikciju. Apstinencija od minimalno jednog tjedna prije i poslije operativnog zahvata je potrebna kod pacijenata koji idu na rekonstrukciju reznjem (128). Za rekonstrukciju se može upotrijebiti LSM (lateral supramalleolar) režanj. U odnosu na rekonstrukciju ALT reznjem, LSM režanj je lakše odići i kraće je vrijeme operacije jer kod rekonstrukcije ALT reznjem potrebno je raditi suprafascijalnu disekciju zato što fascija ne bi trebala biti uključena u režanj kako bi se poboljšala adherencija i smanjilo gibanje reznja tijekom kretanja. LSM režanj nema velikih varijacija u svojoj krvnoj opskrbi, tkivo je slično onome na stopalu te nisu potrebne mikroanastomoze. Nedostatak je kratka duljina peteljke pa je teško popraviti defekte na distalnom dijelu stopala, naročito na medijalnoj strani pa se kod većih defekata koristi ALT režanj zbog svoje duge peteljke. Nedostatak je što je voluminozan pa je često potrebno sekundarno stanjivanje reznja liposukcijom ili ekscizijama. Kod rekonstrukcije stopala i gležnja, kao i kod svake rekonstrukcije, bitno je odabrati najpogodniju opciju kako bi se samim time postigao zadovoljavajući rezultat (14,124,129).



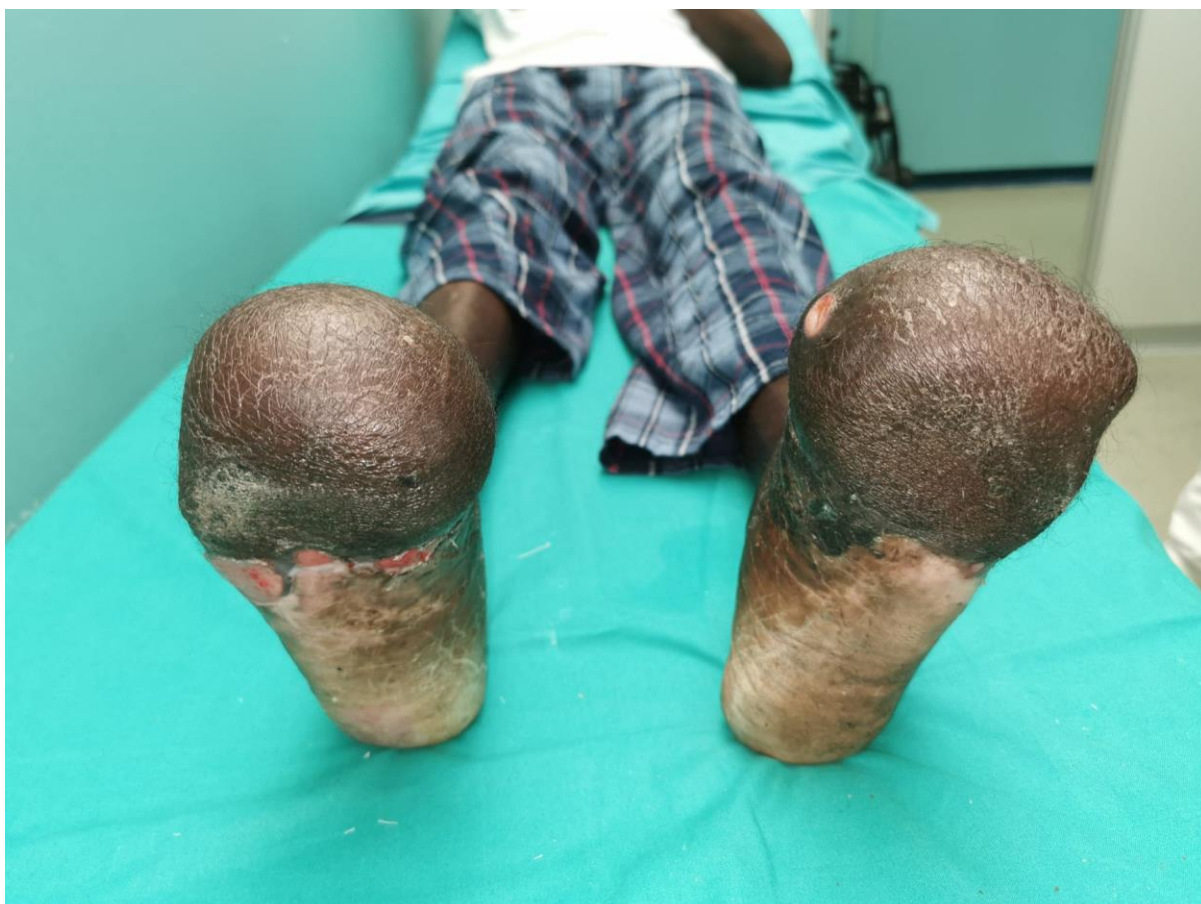Slika 29. Ozeblina 4. stupnja desnog stopala.



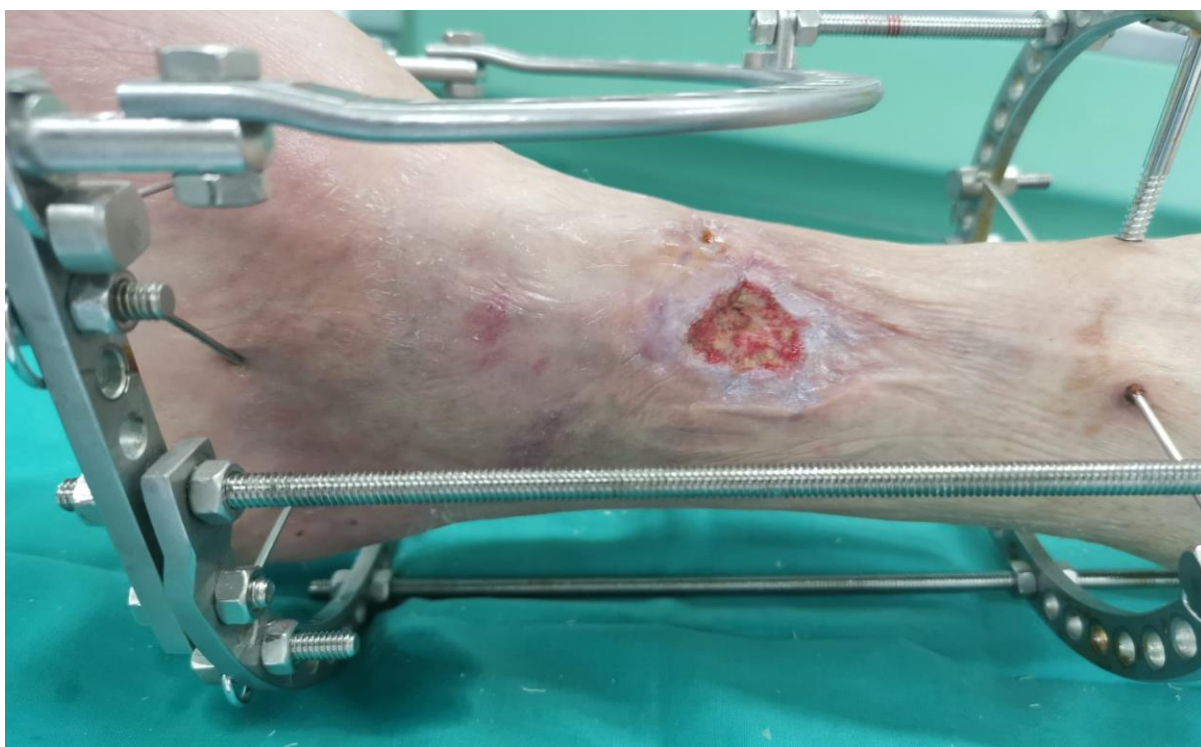Slika 30. Ozeblina 4. stupnja lijevog stopala (pacijent s prethodne slike).



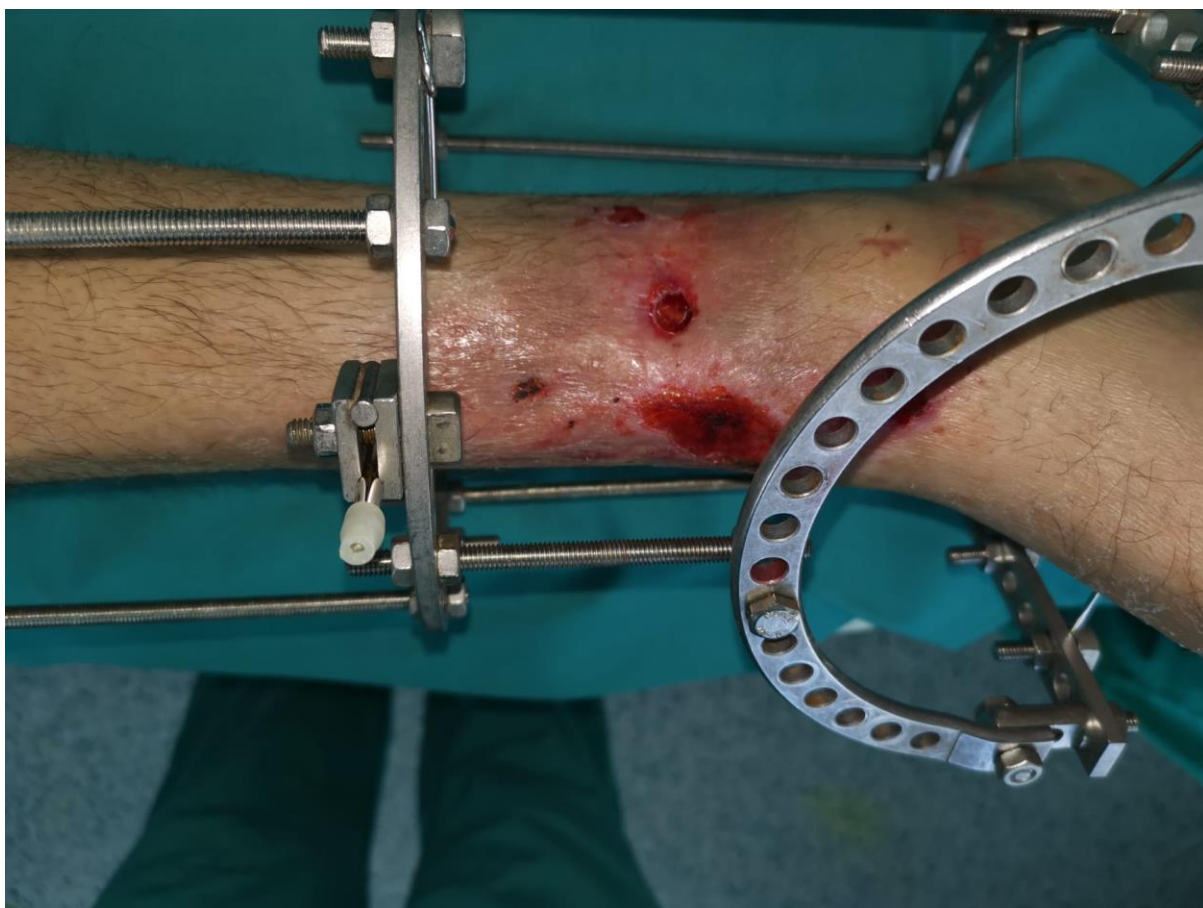Slika 31. Stanje poslije nekrektomije. Učinjena je bilateralna amputacija svih prstiju u metatarzofalangealnim zglobovima.



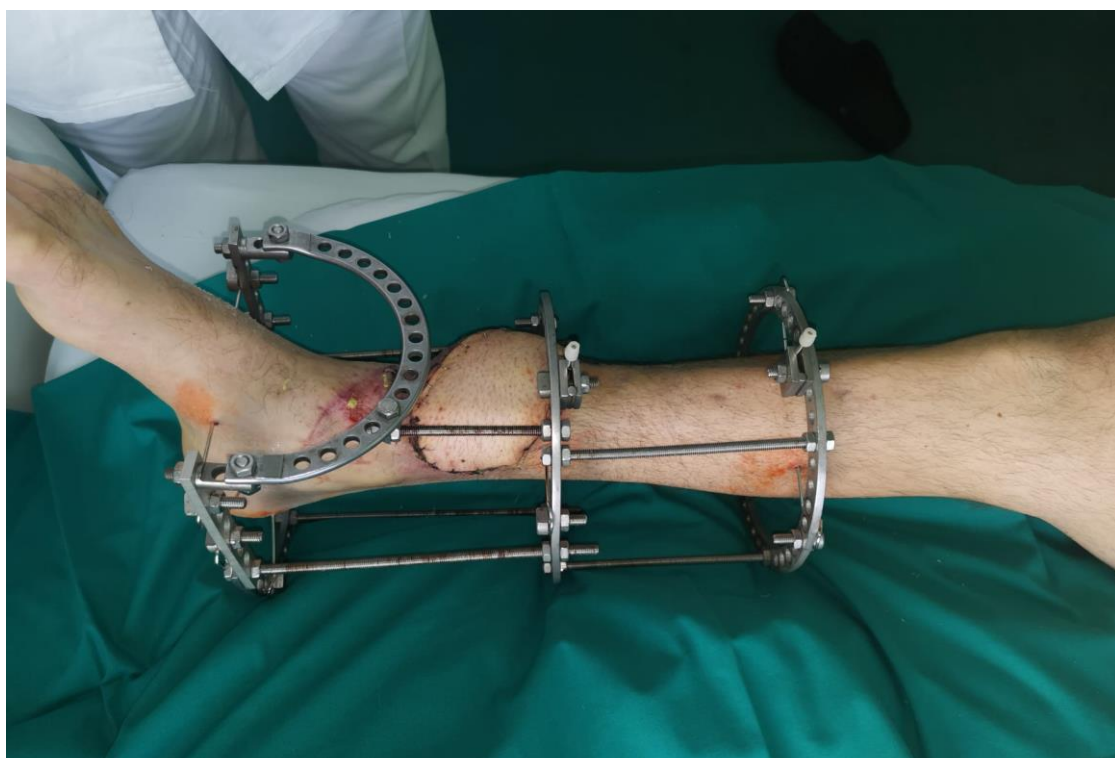Slika 32. Izgled stopala poslije bilateralne rekonstrukcije ALT reznjevima.



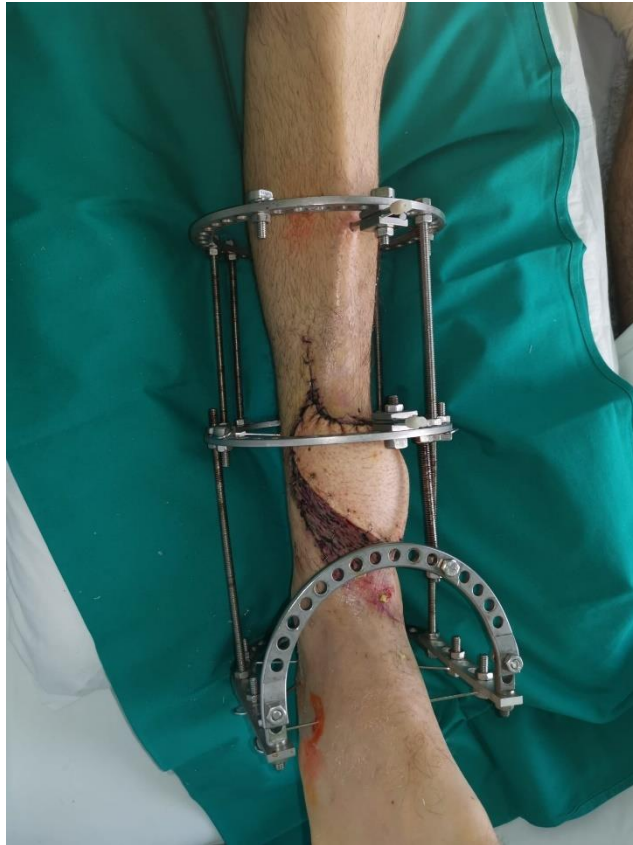Slika 33. Kronični osteomijelitis potkoljenice s pseudartrozom i više fistuloznih otvora nakon provedene antibiotske terapije.



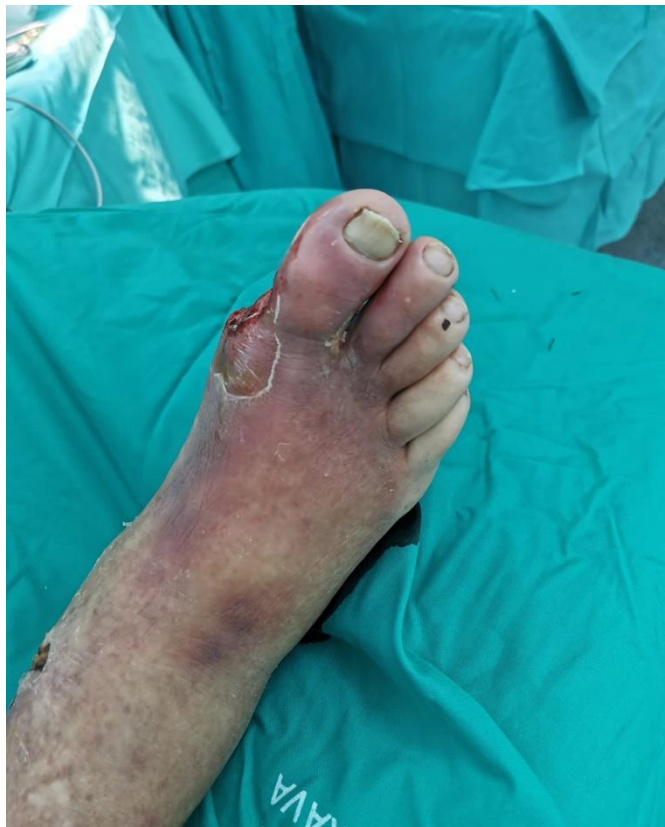Slika 34. Osteomijelitis potkoljenice (pacijent s prethodne slike).



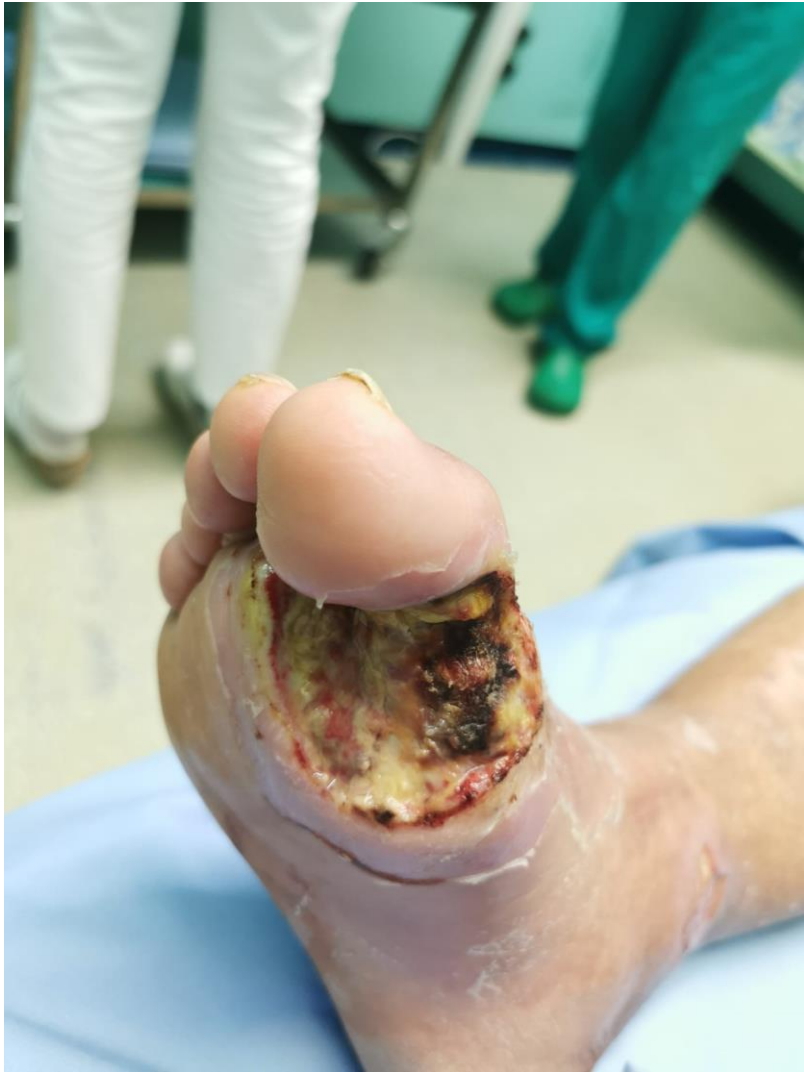Slika 35. Potkoljenica poslije rekonstrukcije ALT režnjem te učinjenom ostektomijom i spongioplastikom u istom aktu.



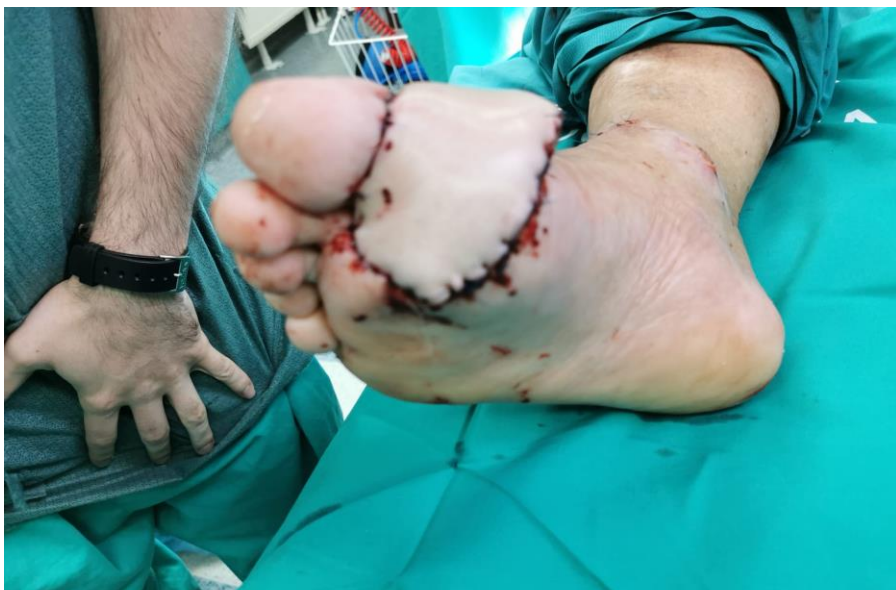Slika 36. Izgled potkoljenice poslije rekonstrukcije ALT režnjem zbog osteomijelitisa.



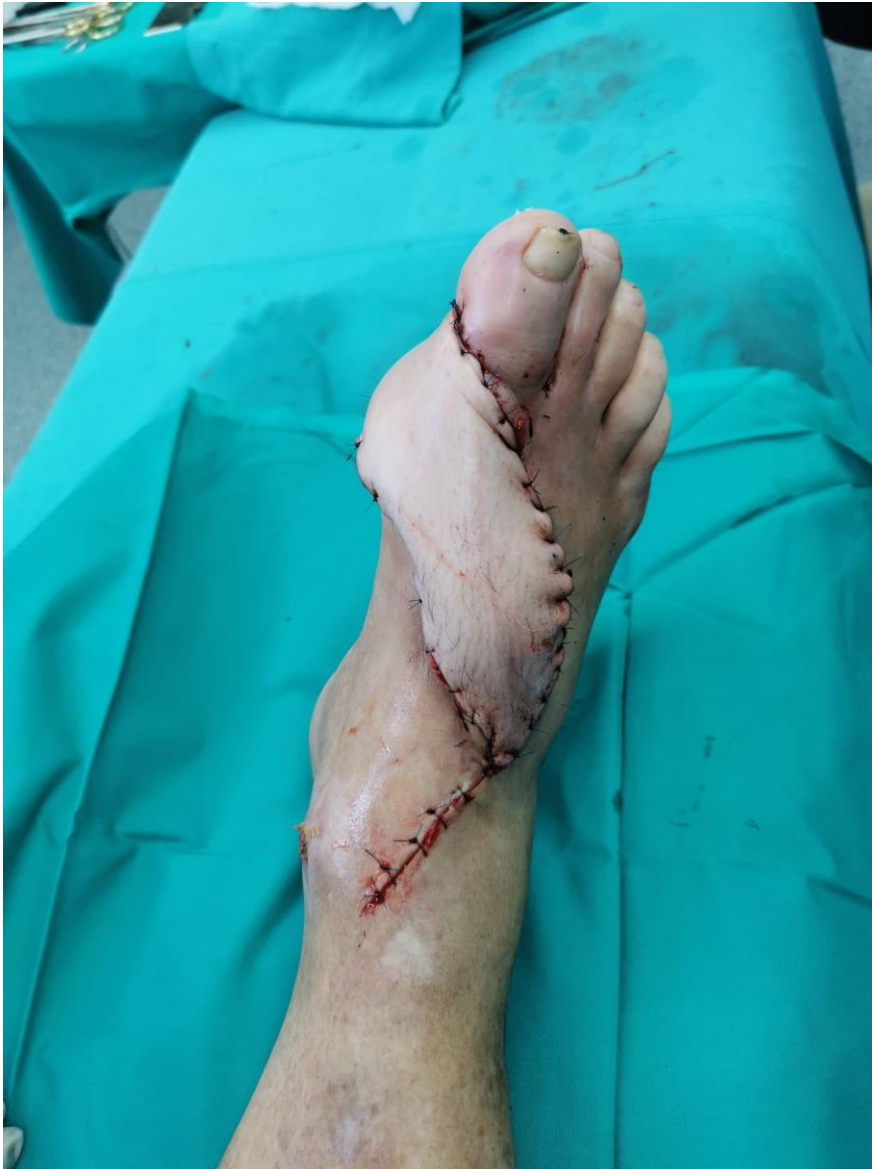Slika 37. Dijabetičko stopalo s vaskularnom insuficijencijom.



Slika 38. Dijabetičko stopalo s vaskularnom insuficijencijom (pacijent s prethodne slike).



Slika 39. Plantarna strana stopala poslije rekonstrukcije ALT režnjem zbog dijabetičkog ulkusa.



Slika 40. Dorzalna strana stopala poslije rekonstrukcije ALT reznjem zbog dijabetičkog ulkusa.

13. Zaključak

Prednji bočni natkoljениčni režanj vrlo je svestran režanj jer može sadržavati različite vrste tkiva, što dokazuje njegova primjena u rekonstrukciji defekata gotovo svih dijelova tijela. Koristi se kao kutani, muskulokutani, adipofascijalni ili fascijalni režanj. Također, može sadržavati mišić vastus lateralis koji služi za popunjavanje mrtvog prostora ili vraćanje motoričke funkcije i statičke potpore određenog dijela tijela. Inervirani ALT režanj omogućuje vraćanje osjetne funkcije u području defekta. Režanj se odiže kao peteljkasti ili slobodni režanj, suprafascijalnom ili subfascijalnom disekcijom. Ukoliko je potrebno, režanj se može primarno ili sekundarno stanjiti. Iako ima varijabilnu vaskularizaciju koja ponekad može ugroziti uspješnost same rekonstrukcije, zbog svojih prednosti kao što su duljina peteljke, mogućnost odizanja reznja velike površine i minimalni morbiditet donorskog mjesta, ALT režanj smatra se kao jedna od boljih opcija u rekonstrukciji defekata mekih tkiva. Individualni pristup pacijentu pri odabiru metode rekonstrukcije je neophodan kako bi se postigao optimalan rezultat.

Izvori slika

Sve slike u ovom diplomskom radu stavljene su uz dopuštenje doc. dr. sc. Krešimira Martića te dvije slike (Slika 8 i Slika 9) uz dopuštenje doc. dr. sc. Emila Dediola.

Zahvale

Zahvaljujem svom mentoru doc. dr. sc. Krešimiru Martiću na ukazanoj prilici za pisanje ovog diplomskog rada, ustupljenim slikama, stručnoj pomoći i strpljenju.

Zahvaljujem doc. dr. sc. Emilu Dediolu na ustupljenim slikama za izradu ovog diplomskog rada.

Zahvaljujem kolegama i prijateljima iz Studentske sekcije za kirurgiju Medicinskog fakulteta u Zagrebu koji su me naučili šivati i uz koje sam razvio ljubav prema kirurgiji.

Hvala svim mojim prijateljima koji su učinili vrijeme studiranja ljepšim i zanimljivijim u svakom pogledu.

Hvala mojim bližnjima koji su uvijek moja najveća podrška.

Naposljetku, najveća hvala mojim roditeljima na vječitoj i bezuvjetnoj potpori te životnim lekcijama, čak i kada mi se nisu sviđale. Bez vas ništa ovo ne bi bilo moguće.

Literatura

1. Song YG, Chen GZ, Song YL. The free thigh flap: a new free flap concept based on the septocutaneous artery. *Br J Plast Surg.* 1984 Apr;37(2):149–59.
2. Wei F chan, Jain V, Celik N, Chen H chi, Chuang DCC, Lin C hung. Have we found an ideal soft-tissue flap? An experience with 672 anterolateral thigh flaps. *Plast Reconstr Surg.* 2002 Jun;109(7):2219–26; discussion 2227-2230.
3. Kimata Y, Uchiyama K, Ebihara S, Yoshizumi T, Asai M, Saikawa M, i sur. Versatility of the free anterolateral thigh flap for reconstruction of head and neck defects. *Arch Otolaryngol Head Neck Surg.* 1997 Dec;123(12):1325–31.
4. Graboyes EM, Hornig JD. Evolution of the anterolateral thigh free flap. *Curr Opin Otolaryngol Head Neck Surg.* 2017 Sep;25(5):416–21.
5. Hsu CC, Loh CYY, Wei FC. The Anterolateral Thigh Perforator Flap: Its Expanding Role in Lower Extremity Reconstruction. *Clin Plast Surg.* 2021 Apr;48(2):235–48.
6. Kalaskar DK, Butler PEM, Ghali S. *Textbook of Plastic and Reconstructive Surgery.* London: UCL Press; 2016.
7. Friji MT, Suri MP, Shankhdhar VK, Ahmad QG, Yadav PS. Pedicled anterolateral thigh flap: a versatile flap for difficult regional soft tissue reconstruction. *Ann Plast Surg.* 2010 Apr;64(4):458–61.
8. Hallock GG. Simultaneous transposition of anterior thigh muscle and fascia flaps: an introduction to the chimera flap principle. *Ann Plast Surg.* 1991Aug;27(2):126–31.
9. Ali RS, Bluebond-Langner R, Rodriguez ED, Cheng MH. The versatility of the anterolateral thigh flap. *Plast Reconstr Surg.* 2009 Dec;124(6 Suppl):e395–407.

10. Wei FC, Mardini S. Flaps and Reconstructive Surgery. 2. izd. Edinburgh: Elsevier; 2016.
11. Zenn M, Jones G. Reconstructive Surgery: Anatomy, Technique, and Clinical Application. St. Louis: Thieme Medical Publishers, Incorporated; 2012.
12. Smith RK, Wykes J, Martin DT, Niles N. Perforator variability in the anterolateral thigh free flap: a systematic review. *Surg Radiol Anat.* 2017 Jul;39(7):779–89.
13. Valdatta L, Tuinder S, Buoro M, Thione A, Faga A, Putz R. Lateral circumflex femoral arterial system and perforators of the anterolateral thigh flap: an anatomic study. *Ann Plast Surg.* 2002 Aug;49(2):145–50.
14. Blondeel PN, Morris SF, Hallock GG, Neligan PC. Perforator Flaps: Anatomy, Technique, & Clinical Applications, Second Edition. 2. izd. St. Louis: CRC Press; 2013.
15. Prough H, Alsayouri K. Anatomy, Bony Pelvis and Lower Limb: Lateral Circumflex Femoral Artery. *StatPearls.* 2022 Dec 9
16. Wong CH, Wei FC. Anterolateral thigh flap. *Head Neck.* 2010 Apr;32(4):529–40.
17. Bell RB, Andersen PA, Fernandes RP. Oral, Head and Neck Oncology and Reconstructive Surgery. St. Louis: Elsevier Health Sciences; 2017.
18. Doklamiyai P, Agthong S, Chentanez V, Huanmanop T, Amarase C, Surunchupakorn P, i ostali. Anatomy of the lateral femoral cutaneous nerve related to inguinal ligament, adjacent bony landmarks, and femoral artery. *Clin Anat.* 2008 Nov;21(8):769–74.
19. Ribuffo D, Cigna E, Gargano F, Spalvieri C, Scuderi N. The innervated anterolateral thigh flap: anatomical study and clinical implications. *Plast Reconstr Surg.* 2005 Feb;115(2):464–70.

20. Wong CH, Wei FC, Fu B, Chen YA, Lin JY. Alternative vascular pedicle of the anterolateral thigh flap: the oblique branch of the lateral circumflex femoral artery. *Plast Reconstr Surg.* 2009. Feb;123(2):571–7.
21. Chen HH, Lin MS, Chou EK, Chang SCN, Chen HC, Xu E, i ostali. Anterolateral thigh perforator flap: varying perforator anatomy. *Ann Plast Surg.* 2009 Aug;63(2):153–5.
22. Agostini T, Lazzeri D, Spinelli G. Anterolateral thigh flap thinning: techniques and complications. *Ann Plast Surg.* 2014 Feb;72(2):246–52.
23. Zhang Q, Qiao Q, Yang X, Wang H, Robb GL, Zhou G. Clinical application of the anterolateral thigh flap for soft tissue reconstruction. *J Reconstr Microsurg.* 2010 Feb;26(2):87–94.
24. Koshima I, Fukuda H, Utunomiya R, Soeda S. The anterolateral thigh flap; variations in its vascular pedicle. *Br J Plast Surg.* 1989 May;42(3):260–2.
25. Yu P, Youssef A. Efficacy of the handheld Doppler in preoperative identification of the cutaneous perforators in the anterolateral thigh flap. *Plast Reconstr Surg.* 2006 Sep 15.;118(4):928–33.
26. Kimata Y, Uchiyama K, Ebihara S, Nakatsuka T, Harii K. Anatomic variations and technical problems of the anterolateral thigh flap: a report of 74 cases. *Plast Reconstr Surg.* 1998 Oct;102(5):1517–23.
27. Koshima I. Free Anterolateral Thigh Flap for Reconstruction of Head and Neck Defects following Cancer Ablation. *Plast Reconstr Surg.* 2000 Jun;105(7):2358–60.
28. Tsai FC, Yang J yung, Mardini S, Chuang SS, Wei FC. Free split-cutaneous perforator flaps procured using a three-dimensional harvest technique for the reconstruction of postburn contracture defects. *Plast Reconstr Surg.* 2004 Jan;113(1):185–93; discussion 194-195.

29. Wei FC, Mardini S. Free-style free flaps. *Plast Reconstr Surg.* 2004 Sep 15.;114(4):910–6.
30. Mardini S, Tsai FC, Wei FC. The thigh as a model for free style free flaps. *Clin Plast Surg.* 2003 Jul;30(3):473–80.
31. Shokrollahi K, Whitaker IS, Nahai F. *Flaps: Practical Reconstructive Surgery.* New York: Thieme; 2017.
32. Wei FC, Celik N. Perforator flap entity. *Clin Plast Surg.* 2003 Jul;30(3):325–9.
33. Sharabi SE, Hatem DA, Koshy JC, Jain A, Cole PD, Hollier LH. Is primary thinning of the anterolateral thigh flap recommended? *Ann Plast Surg.* 2010 Dec;65(6):555–9.
34. Alkureishi LWT, Shaw-Dunn J, Ross GL. Effects of thinning the anterolateral thigh flap on the blood supply to the skin. *Br J Plast Surg.* 2003 Jun;56(4):401–8.
35. Lin TS, Jeng SF, Chiang YC. Resurfacing with full-thickness skin graft after debulking procedure for bulky flap of the hand. *J Trauma.* 2008 Jul;65(1):123–6.
36. Xie S, Deng X, Chen Y, Song D, Li K, Zhou X, et al. Reconstruction of foot and ankle defects with a superthin innervated anterolateral thigh perforator flap. *J Plast Surg Hand Surg.* 2016 Dec;50(6):367–74.
37. Chong LSH, Eviston TJ, Ashford B, Ebrahimi A, Clark JR. Single innervated segmented vastus lateralis for midfacial reanimation during radical parotidectomy. *Head Neck.* 2017 Mar;39(3):602–4.
38. Di Summa PG, Watfa W, Campisi C, Giordano S, Oranges CM, Elahi-Rausis L, et al. Free Versus Pedicled Anterolateral Thigh Flap for Abdominal Wall Reconstruction. *Anticancer Res.* 2019 Dec;39(12):6759–68.

39. Vijayasekaran A, Gibreel W, Carlsen BT, Moran SL, Saint-Cyr M, Bakri K, i ostali. Maximizing the Utility of the Pedicled Anterolateral Thigh Flap for Locoregional Reconstruction: Technical Pearls and Pitfalls. *Clin Plast Surg*. 2017 Apr;44(2):371–84.
40. Boca R, Kuo YR, Hsieh CH, Huang EY, Jeng SF. A reliable parameter for primary closure of the free anterolateral thigh flap donor site. *Plast Reconstr Surg*. 2010 Nov;126(5):1558–62.
41. Lin CH, Wei FC, Lin YT, Yeh JT, Rodriguez EDJ, Chen CT. Lateral circumflex femoral artery system: warehouse for functional composite free-tissue reconstruction of the lower leg. *J Trauma*. 2006 May;60(5):1032–6.
42. Xie RG. Medial versus lateral approach to harvesting of anterolateral thigh flap. *J Int Med Res*. 2018 Nov;46(11):4569–77.
43. Samra F, Bibbo C, Levin LS, Kovach SJ. A Practical Guide to the Use of the Anterolateral Thigh Flap. *JBJS Essent Surg Tech*. 2017 Sep 28.;7(3):e22.
44. Alexander L, Fahrenkopf MP. Free Tissue Transfer Of The Lateral Thigh And Anterolateral Thigh. U: StatPearls. Treasure Island (FL): StatPearls Publishing; 2023.
45. Valentini V, Cassoni A, Marianetti TM, Battisti A, Terenzi V, Iannetti G. Anterolateral thigh flap for the reconstruction of head and neck defects: alternative or replacement of the radial forearm flap? *J Craniofac Surg*. 2008 Jul;19(4):1148–53.
46. Madsen CB, Sørensen JA. Versatility of the pedicled anterolateral thigh flap for surgical reconstruction, a case series. *JPRAS Open*. 2020 Sep;25:52–61.
47. Celik N, Wei FC, Lin CH, Cheng MH, Chen HC, Jeng SF, i ostali. Technique and strategy in anterolateral thigh perforator flap surgery, based on an analysis of 15 complete and partial failures in 439 cases. *Plast Reconstr Surg*. 2002 Jun;109(7):2211–6; discussion 2217-2218.

48. Chen H chi, Tang Y bih. Anterolateral thigh flap: an ideal soft tissue flap. *Clin Plast Surg.* 2003 Jul;30(3):383–401.
49. Shieh SJ, Chiu HY, Yu JC, Pan SC, Tsai ST, Shen CL. Free anterolateral thigh flap for reconstruction of head and neck defects following cancer ablation. *Plast Reconstr Surg.* 2000 Jun;105(7):2349–57; discussion 2358-2360.
50. Ji Y, Li T, Shamburger S, Jin J, Lineaweaver WC, Zhang F. Microsurgical anterolateral thigh fasciocutaneous flap for facial contour correction in patients with hemifacial microsomia. *Microsurgery.* 2002;22(1):34–8.
51. Kimata Y, Uchiyama K, Ebihara S, Sakuraba M, Iida H, Nakatsuka T, i ostali. Anterolateral thigh flap donor-site complications and morbidity. *Plast Reconstr Surg.* 2000 Sep;106(3):584–9.
52. Collins J, Ayeni O, Thoma A. A systematic review of anterolateral thigh flap donor site morbidity. *Can J Plast Surg.* 2012;20(1):17–23.
53. Pribaz JJ, Orgill DP, Epstein MD, Sampson CE, Hergrueter CA. Anterolateral thigh free flap. *Ann Plast Surg.* 1995 Jun;34(6):585–92.
54. Lipa JE, Novak CB, Binhammer PA. Patient-reported donor-site morbidity following anterolateral thigh free flaps. *J Reconstr Microsurg.* 2005 Aug;21(6):365–70.
55. Kuo YR, Jeng SF, Kuo MH, Huang MN, Liu YT, Chiang YC, i ostali. Free anterolateral thigh flap for extremity reconstruction: clinical experience and functional assessment of donor site. *Plast Reconstr Surg.* 2001 Jun;107(7):1766–71.
56. Tsuji N, Suga H, Uda K, Sugawara Y. Functional evaluation of anterolateral thigh flap donor sites: isokinetic torque comparisons for knee function. *Microsurgery.* 2008;28(4):233–7.

57. Rozen WM, le Roux CM, Ashton MW, Grinsell D. The unfavorable anatomy of vastus lateralis motor nerves: a cause of donor-site morbidity after anterolateral thigh flap harvest. *Plast Reconstr Surg.* 2009 May;123(5):1505–9.
58. Hallock GG. The preexpanded anterolateral thigh free flap. *Ann Plast Surg.* 2004 Aug;53(2):170–3.
59. Addison PD, Lannon D, Neligan PC. Compartment syndrome after closure of the anterolateral thigh flap donor site: a report of two cases. *Ann Plast Surg.* 2008 Jun;60(6):635–8.
60. Zhang Q, Qiao Q, Zhou G, Robb GL. Anterolateral thigh adipofascial flap for correction of facial contour deformities and micromastia. *J Reconstr Microsurg.* 2010 Aug;26(5):341–5.
61. Malata CM, Tehrani H, Kumiponjera D, Hardy DG, Moffat DA. Use of anterolateral thigh and lateral arm fasciocutaneous free flaps in lateral skull base reconstruction. *Ann Plast Surg.* 2006 Aug;57(2):169–75; discussion 176.
62. Park CW, Miles BA. The expanding role of the anterolateral thigh free flap in head and neck reconstruction. *Curr Opin Otolaryngol Head Neck Surg.* 2011 Aug;19(4):263–8.
63. Iida T, Nakagawa M, Asano T, Fukushima C, Tachi K. Free vascularized lateral femoral cutaneous nerve graft with anterolateral thigh flap for reconstruction of facial nerve defects. *J Reconstr Microsurg.* 2006 Jul;22(5):343–8.
64. Nitzan D, Kronenberg J, Horowitz Z, Wolf M, Bedrin L, Chaushu G, et al. Quality of life following parotidectomy for malignant and benign disease. *Plast Reconstr Surg.* 2004 Oct;114(5):1060–7.
65. Cannady SB, Seth R, Fritz MA, Alam DS, Wax MK. Total parotidectomy defect reconstruction using the buried free flap. *Otolaryngol Head Neck Surg.* 2010 Nov;143(5):637–43.

66. Bianchi B, Ferri A, Ferrari S, Copelli C, Sesenna E. Maxillary reconstruction using anterolateral thigh flap and bone grafts. *Microsurgery*. 2009;29(6):430–6.
67. Wei FC, Celik N, Chen HC, Cheng MH, Huang WC. Combined anterolateral thigh flap and vascularized fibula osteoseptocutaneous flap in reconstruction of extensive composite mandibular defects. *Plast Reconstr Surg*. 2002 Jan;109(1):45–52.
68. Bianchi B, Copelli C, Ferrari S, Ferri A, Sesenna E. Anterolateral thigh flap pedicle for interposition artery and vein grafts in head and neck reconstruction: a case report. *Microsurgery*. 2009;29(2):136–7.
69. Gaggl A, Bürger H, Müller E, Chiari FM. A combined anterolateral thigh flap and vascularized iliac crest flap in the reconstruction of extended composite defects of the anterior mandible. *Int J Oral Maxillofac Surg*. 2007 Sep;36(9):849–53.
70. Lim YS, Kim JS, Kim NG, Lee KS, Choi JH, Park SW. Free Flap Reconstruction of Head and Neck Defects after Oncologic Ablation: One Surgeon's Outcomes in 42 Cases. *Arch Plast Surg*. 2014 Mar;41(2):148–52.
71. Rhemrev R, Rakhorst HA, Zuidam JM, Mureau M a. M, Hovius SER, Hofer SOP. Long-term functional outcome and satisfaction after radial forearm free flap reconstructions of intraoral malignancy resections. *J Plast Reconstr Aesthet Surg*. 2007;60(6):588–92.
72. Novak CB, Lipa JE, Noria S, Allison K, Neligan PC, Gilbert RW. Comparison of anterolateral thigh and radial forearm free flap donor site morbidity. *Microsurgery*. 2007;27(8):651–4.
73. Yu P. Reinnervated anterolateral thigh flap for tongue reconstruction. *Head Neck*. 2004 Dec;26(12):1038–44.
74. Genden EM, Jacobson AS. The role of the anterolateral thigh flap for pharyngoesophageal reconstruction. *Arch Otolaryngol Head Neck Surg*. 2005 Sep;131(9):796–9.

75. Yu P, Lewin JS, Reece GP, Robb GL. Comparison of clinical and functional outcomes and hospital costs following pharyngoesophageal reconstruction with the anterolateral thigh free flap versus the jejunal flap. *Plast Reconstr Surg.* 2006 Mar;117(3):968–74.
76. Tukiainen E. Chest wall reconstruction after oncological resections. *Scand J Surg.* 2013;102(1):9–13.
77. Incarbone M, Pastorino U. Surgical treatment of chest wall tumors. *World J Surg.* 2001 Feb;25(2):218–30.
78. Kachroo P, Pak PS, Sandha HS, Lee C, Elashoff D, Nelson SD, i ostali. Single-institution, multidisciplinary experience with surgical resection of primary chest wall sarcomas. *J Thorac Oncol.* 2012 Mar;7(3):552–8.
79. Cordeiro PG, Santamaria E, Hidalgo D. The role of microsurgery in reconstruction of oncologic chest wall defects. *Plast Reconstr Surg.* 2001 Dec;108(7):1924–30.
80. Chang RR, Mehrara BJ, Hu QY, Disa JJ, Cordeiro PG. Reconstruction of complex oncologic chest wall defects: a 10-year experience. *Ann Plast Surg.* 2004 May;52(5):471–9; discussion 479.
81. Di Candia M, Wells FC, Malata CM. Anterolateral thigh free flap for complex composite central chest wall defect reconstruction with extrathoracic microvascular anastomoses. *Plast Reconstr Surg.* 2010 Nov;126(5):1581–8.
82. Ribuffo D, Monfrecola A, Guerra M, Di Benedetto GM, Grassetti L, Spaziani E, i ostali. Does postoperative radiation therapy represent a contraindication to expander-implant based immediate breast reconstruction? An update 2012-2014. *Eur Rev Med Pharmacol Sci.* 2015 Jun;19(12):2202–7.
83. Kaplan JL, Allen RJ, Guerra A, Sullivan SK. Anterolateral thigh flap for breast reconstruction: review of the literature and case reports. *J Reconstr Microsurg.* 2003 Feb;19(2):63–8.

84. Wei F chan, Suominen S, Cheng M huei, Celik N, Lai Y lung. Anterolateral thigh flap for postmastectomy breast reconstruction. *Plast Reconstr Surg*. 2002 Jul;110(1):82–8.
85. Bernier C, Ali R, Rebecca A, Cheng MH. Bilateral breast reconstruction using bilateral anterolateral thigh flaps: a case report. *Ann Plast Surg*. 2009 Feb;62(2):124–7.
86. Rosenberg JJ, Chandawarkar R, Ross MI, Chevray PM. Bilateral anterolateral thigh flaps for large-volume breast reconstruction. *Microsurgery*. 2004;24(4):281–4.
87. Khansa I, Janis JE. Modern reconstructive techniques for abdominal wall defects after oncologic resection. *J Surg Oncol*. 2015 Apr;111(5):587–98.
88. Butler CE, Baumann DP, Janis JE, Rosen MJ. Abdominal wall reconstruction. *Curr Probl Surg*. 2013 Dec;50(12):557–86.
89. Wong CH, Lin CH, Fu B, Fang JF. Reconstruction of complex abdominal wall defects with free flaps: indications and clinical outcome. *Plast Reconstr Surg*. 2009 Aug;124(2):500–9.
90. Kimata Y, Uchiyama K, Sekido M, Sakuraba M, Iida H, Nakatsuka T, i ostali. Anterolateral thigh flap for abdominal wall reconstruction. *Plast Reconstr Surg*. 1999 Apr;103(4):1191–7.
91. Sinna R, Gianfermi M, Benhaim T, Qassemyar Q, Robbe M. Reconstruction of a full-thickness abdominal wall defect using an anterolateral thigh free flap. *J Visc Surg*. 2010 Apr;147(2):e49-53.
92. Janis JE, O’Neill AC, Ahmad J, Zhong T, Hofer SOP. Acellular dermal matrices in abdominal wall reconstruction: a systematic review of the current evidence. *Plast Reconstr Surg*. 2012 Nov;130(5 Suppl 2):183S-193S.
93. Althubaiti G, Butler CE. Abdominal wall and chest wall reconstruction. *Plast Reconstr Surg*. 2014 May;133(5):688e–701e.

94. Lannon DA, Ross GL, Addison PD, Novak CB, Lipa JE, Neligan PC. Versatility of the proximally pedicled anterolateral thigh flap and its use in complex abdominal and pelvic reconstruction. *Plast Reconstr Surg.* 2011 Feb;127(2):677–88.
95. Kuo YR, Kuo MH, Lutz BS, Huang YC, Liu YT, Wu SC, i ostali. One-stage reconstruction of large midline abdominal wall defects using a composite free anterolateral thigh flap with vascularized fascia lata. *Ann Surg.* 2004 Mar;239(3):352–8.
96. Porshinsky B, Ramasastry S. Abdominal wall reconstruction with free flaps. *Clin Plast Surg.* 2006 Apr;33(2):269–80.
97. Yu P, Sanger JR, Matloub HS, Gosain A, Larson D. Anterolateral thigh fasciocutaneous island flaps in perineoscrotal reconstruction. *Plast Reconstr Surg.* 2002 Feb;109(2):610–6; discussion 617-618.
98. Conway H, Griffith BH. Plastic surgery for closure of decubitus ulcers in patients with paraplegia; based on experience with 1,000 cases. *Am J Surg.* 1956 Jun;91(6):946–75.
99. Hainsworth A, Al Akash M, Roblin P, Mohanna P, Ross D, George ML. Perineal reconstruction after abdominoperineal excision using inferior gluteal artery perforator flaps. *Br J Surg.* 2012 Apr;99(4):584–8.
100. Christian CK, Kwaan MR, Betensky RA, Breen EM, Zinner MJ, Bleday R. Risk factors for perineal wound complications following abdominoperineal resection. *Dis Colon Rectum.* 2005 Jan;48(1):43–8.
101. Jacombs ASW, Rome P, Harrison JD, Solomon MJ. Assessment of the selection process for myocutaneous flap repair and surgical complications in pelvic exenteration surgery. *Br J Surg.* 2013 Mar;100(4):561–7.

102. Tashiro J, Yamaguchi S, Ishii T, Suwa H, Kondo H, Suzuki A, et al. Salvage total pelvic exenteration with bilateral v-y advancement flap reconstruction for locally recurrent rectal cancer. *Case Rep Gastroenterol*. 2013 Jan;7(1):175–81.
103. Miles WK, Chang DW, Kroll SS, Miller MJ, Langstein HN, Reece GP, et al. Reconstruction of large sacral defects following total sacrectomy. *Plast Reconstr Surg*. 2000 Jun;105(7):2387–94.
104. di Summa PG, Tremp M, Meyer Zu Schwabedissen M, Schaefer DJ, Kalbermatten DF, Raffoul W. The Combined Pedicled Anterolateral Thigh and Vastus Lateralis Flap as Filler for Complex Perineal Defects. *Ann Plast Surg*. 2015 Jul;75(1):66–73.
105. Luo S, Raffoul W, Piaget F, Egloff DV. Anterolateral thigh fasciocutaneous flap in the difficult perineogenital reconstruction. *Plast Reconstr Surg*. 2000 Jan;105(1):171–3.
106. di Summa PG, Matter M, Kalbermatten DF, Bauquis O, Raffoul W. Transabdominal-pelvic-perineal (TAPP) anterolateral thigh flap: A new reconstructive technique for complex defects following extended abdominoperineal resection. *J Plast Reconstr Aesthet Surg*. 2016 Mar;69(3):359–67.
107. Gentileschi S, Servillo M, Garganese G, Simona F, Scambia G, Salgarello M. Versatility of pedicled anterolateral thigh flap in gynecologic reconstruction after vulvar cancer extirpative surgery. *Microsurgery*. 2017 Sep;37(6):516–24.
108. Weikel W, Schmidt M, Steiner E, Knapstein PG, Koelbl H. Reconstructive plastic surgery in the treatment of vulvar carcinomas. *Eur J Obstet Gynecol Reprod Biol*. 2008 Jan;136(1):102–9.
109. Zeng A, Qiao Q, Zhao R, Song K, Long X. Anterolateral thigh flap-based reconstruction for oncologic vulvar defects. *Plast Reconstr Surg*. 2011 May;127(5):1939–45.
110. Yao H, Zheng D, Wen J, Li J, Lu M, Xu M, et al. Reconstruction of major scrotal defects by anterolateral thigh flap. *Cell Biochem Biophys*. 2014 Nov;70(2):1331–5.

111. Datubo-Brown DD. Alternative techniques for scrotal reconstruction. *Br J Urol*. 1990 Jan;65(1):115–7.
112. Xu KY, Watt AJ. The Pedicled Anterolateral Thigh Phalloplasty. *Clin Plast Surg*. 2018 Jul;45(3):399–406.
113. Rashid M, Aslam A, Malik S, Tamimy MS, Ehtesham-ul-Haq null, Aman S, i ostali. Clinical applications of the pedicled anterolateral thigh flap in penile reconstruction. *J Plast Reconstr Aesthet Surg*. 2011 Aug;64(8):1075–81.
114. Monstrey S, Hoebeke P, Selvaggi G, Ceulemans P, Van Landuyt K, Blondeel P, i ostali. Penile reconstruction: is the radial forearm flap really the standard technique? *J Plast Reconstr Surg*. 2009 Aug;124(2):510–8.
115. Levin LS, Erdmann D. Primary and secondary microvascular reconstruction of the upper extremity. *Hand Clin*. 2001 Aug;17(3):447–55, ix.
116. Yildirim S, Taylan G, Eker G, Aköz T. Free flap choice for soft tissue reconstruction of the severely damaged upper extremity. *J Reconstr Microsurg*. 2006 Nov;22(8):599–609.
117. Hsu CC, Lin YT, Lin CH, Lin CH, Wei FC. Immediate emergency free anterolateral thigh flap transfer for the mutilated upper extremity. *J Plast Reconstr Surg*. 2009 Jun;123(6):1739–47.
118. Zhan Y, Fu G, Zhou X, He B, Yan LW, Zhu QT, i ostali. Emergency repair of upper extremity large soft tissue and vascular injuries with flow-through anterolateral thigh free flaps. *Int J Surg*. 2017 Dec;48:53–8.
119. Spindler N, Al-Benna S, Ring A, Homann H, Steinsträsser L, Steinau HU, i ostali. Free anterolateral thigh flaps for upper extremity soft tissue reconstruction. *GMS Interdiscip Plast Reconstr Surg DGPW*. 2015;4:Doc05.

120. Bezirgan U, Yoğun Y, Bilgin SS, Armangil M. Anterolateral Thigh Flap Coverage for Large Posterior Defects of the Elbow. *Indian J Orthop.* 2022 Dec;56(12):2169–75.
121. Son TT, Hoang NV, Dung PTV, Tan PV, Duy TT, Duc NM. Reconstruction of Dorsal Hand Burn Scars Using Microdissected Tailoring of the Free Anterolateral Thigh Flap. *Acta Inform Med.* 2022 Jun;30(2):125–8.
122. Kozusko SD, Liu X, Riccio CA, Chang J, Boyd LC, Kokkalis Z, i ostali. Selecting a free flap for soft tissue coverage in lower extremity reconstruction. *Injury.* 2019 Dec;50 Suppl 5:S32–9.
123. Ver Halen J, Yu P. Reconstruction of extensive groin defects with contralateral anterolateral thigh-vastus lateralis muscle flaps. *Plast Reconstr Surg.* 2010 Mar;125(3):130e–2e.
124. Nosrati N, Chao AH, Chang DW, Yu P. Lower extremity reconstruction with the anterolateral thigh flap. *J Reconstr Microsurg.* 2012 May;28(4):227–34.
125. Liu TY, Jeng SF, Yang JCS, Shih HS, Chen CC, Hsieh CH. Reconstruction of the skin defect of the knee using a reverse anterolateral thigh island flap: cases report. *Ann Plast Surg.* 2010 Feb;64(2):198–201.
126. Irthum C, Fossat S, Bey E, Duhamel P, Braye F, Mojallal A. Anterolateral thigh flap for distal lower leg reconstruction. *Ann Chir Plast Esthet.* 2017 Jun;62(3):224–31.
127. Hong JP, Kim EK. Sole reconstruction using anterolateral thigh perforator free flaps. *Plast Reconstr Surg.* 2007 Jan;119(1):186–93.
128. Hwang K, Son JS, Ryu WK. Smoking and Flap Survival. *Plast Surg (Oakv).* 2018 Nov;26(4):280–5.
129. Li P, Zhang H, Zhu J, Qiu H, Ni X, Yu F, i ostali. Foot and ankle reconstruction using the lateral supramalleolar flap versus the anterolateral thigh flap in the elderly: A comparative study. *Int Wound J.* 2022 Oct;19(6):1518–27.

Životopis

Rođen sam u Zagrebu 21.12.1998. godine. Osnovnu školu završio sam u Osnovnoj školi Josipa Račića, a srednju u II. Gimnaziji u Zagrebu. Aktivno pričam i pišem engleski i njemački jezik te sam za vrijeme srednje škole položio DSD i Test-DaF iz poznavanja njemačkog jezika na C1 razini.

Medicinski fakultet Sveučilišta u Zagrebu upisao sam 2017. godine. Za vrijeme studija bio sam demonstrator na Katedri za anatomiju i Katedri za kirurgiju. Od prve godine studija sam član Studentske sekcije za kirurgiju Medicinskog fakulteta u Zagrebu. Na četvrtoj godini ušao sam u vodstvo Sekcije, na petoj sam bio potpredsjednik, a na šestoj predsjednik. U sklopu Sekcije dobio sam rektorovu nagradu za društveno koristan rad u akademskoj i široj zajednici. Sa Sekcijom sam aktivno sudjelovao na 8. hrvatskom kirurškom kongresu s međunarodnim sudjelovanjem, ZIMS-u (Zagreb International Medical Summit), MedRi 2023 Conference, 15. Kongresu Hrvatskog društva za digestivnu kirurgiju s međunarodnim sudjelovanjem, na CROSS18 (Croatian Student Summit) i Emergency Medicine Summer School u Zadru. Sudjelovao sam na anatomsom kongresu EACA-ISCAA Joint Congress u Padovi koji se održao u online obliku.

U slobodno vrijeme pratim sport te igram rekreativno nogomet, padel i skijam.