

Organizacija rada u operacijskom bloku kod zahvata funkcionalna endoskopska operacija sinusa

Šimunić, Karmen

Master's thesis / Diplomski rad

2022

Degree Grantor / Ustanova koja je dodijelila akademski / stručni stupanj: **University of Zagreb, School of Medicine / Sveučilište u Zagrebu, Medicinski fakultet**

Permanent link / Trajna poveznica: <https://um.nsk.hr/um:nbn:hr:105:570359>

Rights / Prava: [In copyright](#) / [Zaštićeno autorskim pravom.](#)

Download date / Datum preuzimanja: **2025-03-20**



Repository / Repozitorij:

[Dr Med - University of Zagreb School of Medicine Digital Repository](#)



SVEUČILIŠTE U ZAGREBU
MEDICINSKI FAKULTET
SVEUČILIŠNI DIPLOMSKI STUDIJ SESTRINSTVA

Karmen Šimunić

**Organizacija rada u operacijskom bloku kod
zahvata funkcionalna endoskopska operacija
sinusa**

DIPLOMSKI RAD



Zagreb, 2022.

SVEUČILIŠTE U ZAGREBU
MEDICINSKI FAKULTET
SVEUČILIŠNI DIPLOMSKI STUDIJ SESTRINSTVA

Karmen Šimunić

**Organizacija rada u operacijskom bloku kod
zahvata funkcionalna endoskopska operacija
sinusa**

DIPLOMSKI RAD

Zagreb, 2022.

Ovaj diplomski rad izrađen je pod vodstvom doc. dr. sc. Martina Jurline i predan je na ocjenu u akademskoj godini 2021./2022.

POPIS KRATICA

FESS	funkcionalna endoskopska operacija sinusa (eng. <i>Functional Endoscopic Sinus Surgery</i>)
MSCT	višeslojna kompjutorizirana tomografija (eng. <i>Multislice Computed Tomography</i>)

SADRŽAJ

1. UVOD	1
1.1 Anatomija sinonazalnog sustava	2
1.2 Uloga sinusa u dišnom sustavu	2
1.3 Patogeneza sinonazalne bolesti	3
1.4 Epidemiologija sinonazalne bolesti.....	3
1.5 Klinička slika sinonazalne bolesti	4
1.6 Dijagnostički postupci	4
1.7 Indikacije za operativni zahvat.....	5
2. ORGANIZACIJA RADA U OPERACIJSKOM BLOKU KOD FUNKCIONALNE ENDOSKOPSKE OPERACIJE SINUSA	7
2.1. Povijest endoskopskih zahvata.....	7
2.2. Endoskopski instrumenti	8
2.3. Endoskopska operacija sinusa.....	9
2.4. Prijam bolesnika u operacijsku dvoranu	10
2.5. Prijeoperacijska priprema u operacijskoj dvorani	11
2.6. Pozicioniranje bolesnika na operacijskom stolu	12
2.7. Priprema uređaja i instrumenata u operacijskoj dvorani	13
2.8. Postupci operacijskih sestara tijekom kirurškog zahvata FESS-a	14
2.9. Koordinacija postupaka u operacijskoj dvorani.....	16
2.10. Intraoperativno zbrinjavanje bolesnika.....	18
2.11. Komplikacije kirurškog zahvata FESS-a	19
2.12. Premještaj bolesnika iz operacijske dvorane i zdravstvena njega nakon operacije	21
3. ZAKLJUČAK.....	23
4. ZAHVALA	24
5. LITERATURA	25
6. ŽIVOTOPIS.....	28

SAŽETAK

Organizacija rada u operacijskom bloku kod zahvata funkcionalna endoskopska operacija sinusa

Svaka operacija sa sobom nosi određeni rizik. Držeći se osnovnih načela sigurnosti kirurškog zahvata djelatnici kirurškog tima kod funkcionalne endoskopske kirurgije sinusa (*eng. Functional Endoscopic Sinus Surgery - FESS*) osiguravaju najbolje uvijete za liječenje bolesnika. Uzimajući u obzir interdisciplinarni timski rad, kirurški tim je sastavljen od kompetentnih stručnjaka koji čine harmoničnu cjelinu. Kirurški tim mora ispuniti određenu funkciju po točno određenim pravilima, pri čemu svaki dio tima u operacijskoj dvorani ima svoju važnu ulogu i zadatke.

Razvojem novih tehnologija u zdravstvu dolazi do upotrebe polivalentnih uređaja. U endoskopskoj kirurgiji sinusa polivalentni uređaji omogućavaju veću produktivnost i učinkovitost djelatnika kirurškog tima čiji je interes unapređenje zdravlja. Operacijska sestra, kao važan dio kirurškog tima, uz kirurga ima ključnu ulogu u osiguranju optimalnog ishoda kirurškog liječenja.

Svojim specifičnim znanjem i vještinama, poznavanjem stručnih metoda i oblika načina rada kirurga, kao i njegovih subjektivnih navika, omogućavanjem održavanja sterilnosti operacijskog polja te koordiniranjem postupaka u operacijskoj dvorani između operacijskih sestara, kirurga i drugih stručnjaka osigurava kvalitetno perioperativno zbrinjavanje bolesnika.

Ključne riječi: funkcionalna endoskopska operacija sinusa, operacijski blok, perioperacijska skrb, operacijska sestra

SUMMARY

Work organization in the operating room during fiberendoscopic sinus surgery

Each operation carries with itself a certain amount of risk. By respecting the basic principles of safety surgery in Functional Endoscopic Sinus Surgery (FESS) members of the surgical team provides optimal conditions for patients whose safety comes first. Taking into account interdisciplinary teamwork, each part of the surgical team consists of competent persons which together make the unity. The unity must accomplish a certain surgical goal according to precisely defined rules. The medical team in the operating room has its role and tasks.

With the development of new technologies in healthcare, polyvalent devices are being used. In endoscopic sinus surgery, polyvalent devices enable greater productivity and efficiency of surgical team members whose interest is to improve patient's health. This is the reason why the operating nurse along with the surgeon has a key role in providing this goal.

With its specific knowledge and skills, knowledge of methods and forms of work of surgeons, securing the sterility of the operating field and coordination of procedures in the operating room between operating room nurses, surgeons and other professionals, operating nurse ensures quality perioperative care of patients.

Key words: functional endoscopic sinus surgery, operating block, perioperative care, operating nurse

1. UVOD

Prijemom bolesnika u operacijski blok započinje njegova intraoperativna zdravstvena njega. Interdisciplinarni timski rad u kojem sudjeluje cijeli niz stručnjaka je od vitalne važnosti za sigurnost pacijenta i optimalni ishod njegovog liječenja (1). Sagledavši u cjelini, rad obavlja kirurški tim koji predvodi liječnik kirurg, pri čemu svaki član tima odgovara za svoje postupke unutar svoje nadležnosti.

Rad u operacijskoj dvorani zahtjeva brzinu i točnost, dinamičnost, učinkovitost, stabilnost, znanstvenu potkrijepljenost te socijalnu interakciju. Svi zdravstveni djelatnici svojom kontinuiranom edukacijom i radom na sebi poboljšavaju timsku koheziju i tako djeluju na smanjenje stresa koji je rezultat socijalnog međudjelovanja. Stres umanjuje sklad i stabilnost djelovanja tima. Međusobni nesporazumi i sukobi između članova tima loše utječu na međusobnu komunikaciju, koordinaciju i razmjenu važnih informacija unutar tima (2). Zbog kompleksnog radnog okruženja i uvjeta rada zdravstveni djelatnici su podložni povećanoj razini stresa, što može dovesti do raznih zdravstvenih problema. Da bi umanjili vjerojatnost nastajanja čimbenika stresa i omogućili što bolje uvjete za rad i osigurali sigurnost pacijenta, važno je pravovremeno osigurati tehničke standarde rada u operacijskom bloku, adekvatnu najkvalitetniju moguću opremu, instrumente i potrošni materijal za izvođenje operacijskog zahvata.

Zahvaljujući razvoju novih tehnologija u zdravstvu sve više dolazi do izražaja prednost upotrebe endoskopske opreme i instrumenata. Upotreba endoskopskih instrumenata osigurava minimalno invazivni kirurški pristup i minimalnu kiruršku traumu operacijskog polja (3). Uvođenje tehnoloških inovacija zahtijeva od cjelokupnog kirurškog tima kontinuiranu i adekvatnu edukaciju, te usvajanje i primjenu novih znanja i vještina. Funkcionalni endoskopski kirurški zahvat je brz, minimalno invazivan i dinamičan u svojem tijeku, zbog čega se može, za razliku od otvorenih kirurških pristupa, prekinuti u svakom trenutku. Ključnu ulogu ima kirurg koji svojim poznavanjem anatomije paranazalnih sinusa i izvrsnom manualnom vještinom mora upotrijebiti endoskopski instrument na najefikasniji mogući način (4). Uz kirurga, važnu ulogu unutar svojih kompetencija ima i operacijska sestra koja poznavanjem metoda i načina rada kirurga, poštivanjem i provođenjem osnovnih aseptičkih načela kirurškog zahvata omogućava kvalitetno intraoperativno zbrinjavanje bolesnika.

1.1 Anatomija sinonazalnog sustava

Paranasalni su sinusi šuplje parne komore, ne nužno simetrično identičnih dimenzija, koje su ispunjene zrakom i povezane s nosnom šupljinom. Anatomski gledano, volumen sinusa i razina njihove pneumatizacije variraju od osobe do osobe i podložne su raznim anatomskim varijacijama. Sinusi su u potpunosti presvučeni respiracijskim epitelom s malom količinom vrčastih stanica a slijepo završavaju u području čeone kosti, u gornjoj čeljusti, rešetnici te klinastoj kosti. Razlikujemo četiri para sinusa: maksilarni sinus (*sinus maxillaris*), etmoidalni sinus (*sinus ethmoidalis*), frontalni sinus (*sinus frontalis*) i sfenoidalni sinus (*sinus sphenoidalis*) (5,6).

Maksilarni sinus, najveći od svih paranasalnih sinusa, ima volumen od 12-15 cm³ i oblik četverostrane piramide, i smješten je u području tijela gornje čeljusti (6). Povezan je svojim prirodnim ušćem s nosnom šupljinom (5).

Frontalni sinusi se nalaze u frontalnoj kosti odraslih osoba. Asimetričnom pregradom (septumom) su podijeljeni na lijevi i desni sinus. U tijeku rasta i razvoja jedinke se razvijaju posljednji od svih sinusa, između 6. i 25. godine života (6).

Sfenoidni sinusi su pneumatizirani prostori tijela sfenoidne kosti koji se formiraju do kraja puberteta i imaju volumen od 0.5 do 11.5 cm³. Varijacije veličine i oblika su individualne (5,6).

Etmoidne sinuse dijelimo na prednje i stražnje (po nekim podjelama i srednje) i oni formiraju lateralni zid nosne šupljine i medijalni zid orbite. Prednji zid sinusa čini *processus uncinatus* i iza njega *bulla ethmoidalis* kao najveća celula, a prijelazni dio između prednjeg i stražnjeg dijela čini *ground lamela* - srednja nosna školjka. Sinusi sadržavaju više skupina zračnih komora koje čine rešetku (*labyrinthus ethmoidalis*) (5,6).

1.2 Uloga sinusa u dišnom sustavu

Paranasalni sinusi su prostori u kostima lica i lubanje koji su ispunjeni zrakom te njihova funkcija nije do kraja utvrđena. Nekoliko je uloga istraženo i potvrđeno. U mehaničkom smislu je važna uloga sinusa u kontekstu smanjenja težine lubanje, pri čemu svojim pregradama i zračnim komorama osiguravaju mehaničku zaštitu mozga; u vokalizaciji sudjeluju otvaranjem rezonancijskog prostora za govor; u respiraciji

zagrijavaju i sudjeluju u vlaženju udahnutog zraka, te povećavaju olfaktorne površine (5).

1.3 Patogeneza sinonazalne bolesti

Sinonazalni su polipi dobroćudne upalne promjene nosne sluznice koje se stvaraju na predilekcijskim mjestima edema u blizini otvora maksilarnih sinusa. Često su udružene s kroničnom upalom paranazalnih sinusa. Osobe koje boluju od alergijskog rinitisa, akutnih i kroničnih infekcija te cistične fibroze imaju veću vjerojatnost nastanka sinonazalnih polipa. Krvareći se polipi stvaraju kod rinosporidioze. Jednostrana polipoza je prije svega suspekt na dobroćudne ili zloćudne tumore nosa i paranazalnih sinusa. Jednostrana polipoidna degeneracija nosne sluznice može nastati i kao reakcija na strano tijelo.

Etiologija i patogeneza nosne polipoze sa sigurnošću još uvijek nije utvrđena. Jedna teorija govori da se sinonazalna polipoza razvija tijekom bakterijske upale, dok druga teorija govori o tome da alergijski procesi u sluznici potiču polipozu. Nosni polipi mogu biti povezani s alergijom na acetilsalicilnu kiselinu (ASK), infekcijama sinusa te astmom (6,7).

Na temelju rezultata patohistološkog nalaza, možemo razlikovati tri tipa polipa: eozinofilni tip (najzastupljeniji s više od 20% oboljelih), inflamatorni tip (granulociti su prisutni u oko 20%) te inflamatorno-eozinofilni tip (kombinacija eozinofila i granulocita). Razlikovanje polipa važno je radi daljnjeg poslijeoperacijskog liječenja i terapije (1).

1.4 Epidemiologija sinonazalne bolesti

Nosna je polipoza česta bolest s prevalencijom oko 5% u sveukupnoj populaciji. Dvaput je češća u muškaraca negoli u žena. Češće se javlja u muškaraca srednje životne dobi, negoli ostalim dobnim skupinama muškaraca. Nosna polipoza je sklona recidivima, neovisno o načinu liječenja (7). Iako se uzrok njihovog nastajanja u potpunosti ne zna, potvrđeno je da ne postoje genetski ili čimbenici okoline koji bi utjecali na pojavnost polipa (9).

Istraživanje koje su proveli Stevens i suradnici 2015. godine pokazuje da je skupina muških pacijenata koji su operirali polipe imali znatno blaže izražene simptome u odnosu na skupinu pacijenata ženskog spola. Također, žene su češće bile podvrgnute revizijskim zahvatima i morale su duže koristiti propisanu terapiju (9).

1.5 Klinička slika sinonazalne bolesti

Klinička dijagnoza kroničnog sinusitisa (s ili bez nosne polipoze) se potvrđuje nakon što je pacijent imao simptome u trajanju dužem od 12 tjedana (2). Simptomi sinonazalnih polipa obuhvaćaju parcijalnu ili potpunu opstrukciju i/ili iscjedak iz stražnjeg dijela nosne šupljine, kongestiju, kihanje, rinoreju, anosmiju, hrcanje, hiposmiju, bol u području lica i svrbež oka (3). Također, zbog disanja na usta uvjetovanom začepljenjem nosa, pacijentima se javlja suhoća i upala ždrijela te oslabljen apetit uslijed poremećenog osjeta okusa te doza društvene nelagode zbog curenja nosa i kihanja (4).

Simptomi imaju sporiji tijek nastanka te se lako zamjene s dugotrajnom prehladom i tako prolongiraju postavljanje prave dijagnoze. Rinoskopski, obostrano se mogu pronaći brojne sitnije ili krupnije polipozne tvorbe. Nakon tvorbe u sinusima, polipi se postepeno šire u područje nosnog kavuma (5).

Sinonazalna polipoza klasificira se klasifikacijom po Malm-u, koju možemo podijeliti u tri kategorije: a) polipi koji se nalaze u području ostiomeatalnog kompleksa (otvora maksilarnog sinusa) i ne prolabiraju izvan granica srednje školjke i nisu vidljivi golim okom, nego samo endoskopom b) polipi koji prolabiraju iz srednjeg hodnika u nosni kavum i vidljivi su i golim okom pri prednjoj rinoskopiji c) polipi koji u potpunosti ispunjavaju nosni kavum (1).

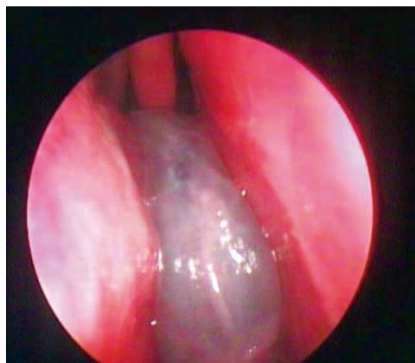1.6 Dijagnostički postupci

Dijagnoza se temelji na anamnestičkim podacima, kliničkoj slici i fizikalnom pregledu koji uključuje endoskopski pregled paranazalnih sinusa (4). Metode isključivanja sinonazalnih polipa s rinosinusitisom ponekad uključuju krvne pretrage vitamina D (koji je povezan s polipima), test na cističnu fibrozu za mlađu populaciju te

alergološko testiranje kako bi se isključila alergija i postavila radna dijagnoza sinonazalne polipoze (6).

Endoskopija paranazalnih sinusa dijagnostička je metoda uvođenja optičkog instrumenta (endoskopa) u područje nosa. Endoskopski pregled najčešće se obavlja apliciranjem trakica vate natopljene otopinom lokalnog anestetika 2% Lidokaina u kombinaciji s Adrenalinom koje se postavljaju u nosne hodnike. Nakon kratkog vremenskog perioda odstranjuje se vata i započinje endoskopija. Endoskop se lagano uvodi u područje nosnog kavuma. Nakon pregleda septuma, na lateralnoj strani nosa pružaju se ušća paranazalnih sinusa. Prvo se uočava ušće maksilarnog sinusa. Endoskopi ne predstavljaju samo dijagnostičku obradu paranazalnih sinusa već omogućavaju i terapijske postupke (uklanjanje stranog tijela, uzimanje uzoraka za biopsiju, elektrokauterizacija i dr.) (1).

Kod osoba kod kojih se planira operacijski zahvat, radi se MSCT dijagnostička pretraga kojom se potvrđuje radna dijagnoza postavljena na temelju anamneze i kliničkog pregleda. Polip prilikom nastanka ima oblik kapljice dok razvijen nalikuje na oguljenu bobicu grožđa (Slika 1.) (3,4).



Slika 1. Nazalni polip kroz kameru fiberendoskopa. Izvor: Researchgate.net. Preuzeto: 08.06.2022.

1.7 Indikacije za operativni zahvat

Osim operabilnih polipa, prema Castelnovu i suradnicima, indikacije za endoskopski operativni zahvat uključuju: likvoreju, traumu, infekcije (epiduralni apsces i osteomijelitis), upalne bolesti sinusa (mukokela i gljivični sinusitis), benigne neoplazme (adenomi hipofize, meningeomi, kraniofaringeomi, angiofibromi) te

maligne neoplazme (sinonazalni maligniteti, neuroblastomi olfaktornog podrijetla, hondrom, hondrosarkom i prisutne metastatske tvorbe) (7).

2. ORGANIZACIJA RADA U OPERACIJSKOM BLOKU KOD FUNKCIONALNE ENDOSKOPSKE OPERACIJE SINUSA

Rad u operacijskom bloku zahtijeva kontinuiranu obuku, unaprjeđenje znanja i vještina te sposobnost prilagodbe brzom napretku tehnologije. Jedan od takvih pozitivnih primjera je prilagodba na ubrzane inovacije u kirurgiji. FESS metoda u kirurgiji sinusa, danas prepoznati zlatni standard liječenja, uvelike pridonosi poboljšavanju intraoperativnog kirurškog zbrinjavanja, a u slučaju daljnje potrebe za konzervativnim liječenjem poboljšava uspjeh iste (8). Endoskopska operacija sinusa zahtijeva određenu vrstu tehničke opreme, uređaja i kirurških instrumenata. Dolaskom novih tehnologija u rad liječnika, operacijska sestra posljedično povećava svoj djelokrug posla, širi vlastita znanja u kolektivnom interesu i stječe nove odgovornosti.

2.1. Povijest endoskopskih zahvata

U zadnjih 30 godina područje sinusne kirurgije je doživjelo eksponencijalni tehnički razvoj. Od otvorenih kirurških zahvata u samim počecima, minimalno invazivnih endoskopskih procedura, razvoja kamera visoke rezolucije do razvoja intraoperativne navigacije i ekstenzije polja kirurškog zahvata i izvan granica sinonazalnog prostora (9).

Početak 20 stoljeća prof. dr. Messerklinger i Heinz Stammberger u suradnji s Davidom Kennedyjem, prikazali su kako primijeniti principe i tehniku funkcionalne endoskopske kirurgije na upalne bolesti nosa i paranazalnih sinusa (10). Pokazano je kako endoskopski pristup ima mnoge prednosti naspram klasičnog pristupa. Također, s obzirom na „nove“ mogućnosti neuronavigacije i radiološkog razvoja medicine, endoskopski zahvati više ne ovise isključivo o vještini operatera nego i o kvaliteti opreme (11).

Za operatera postoji nekoliko otvorenih pristupa na bazu prednje lubanjske jame: kraniofacijalni-transfacijalni-transbazalni, transvestibularni-transbazalni (*“midface degloving”*) i transkranijalni-transbazalni. Paralelno otvorenim pristupima na bazu prednje lubanjske jame se razvijaju i endoskopski pristupi za istu patologiju. FESS je primarno od zahvata pri kroničnom sinusitisu poslužio kao okosnica za daljnji

napredak endoskopske kirurgije i otvorio nove mogućnosti za njegovu primjenu. S vremenom je postalo moguće raditi intervencije na bazi lubanje pri kongenitalnim anomalijama, traumama, zaustavljanju krvarenja te uklanjanju stranih tijela ili manjih tumora (11).

Vezano za Republiku Hrvatsku, počeci sežu 6. prosinca 1990. godine kada je prof. dr. sc. Ranko Mladina u Klinici za bolesti uha nos i grla i kirurgiju glave i vrata KBC Zagreb (tada smještene na Šalati) napravio prvu endoskopsku operaciju sinusa u Hrvatskoj (uz anesteziologinju dr. Božicu Trupković-Fotivec i medicinsku sestru instrumentarku /ujedno i časnu sestru/ Juditu) i tako FESS metodu uveo u kliničku praksu. Prof. Mladina tako započinje, uz rad, edukaciju mlađih kolega i 1994. godine piše prvi udžbenik FESS-a u Hrvatskoj: „Temelji funkcijske endoskopske sinusne kirurgije“ (12).

2008. godine počinje se raditi navigacijski FESS na ORL KBC Zagreb. Prva u cijelosti endoskopska resekcija baze prednje lubanjske jame s imedijatnom rekonstrukcijom zbog zloćudnog tumora je u Hrvatskoj učinjena 2013. godine (doc. dr. sc. Martin Jurlina).

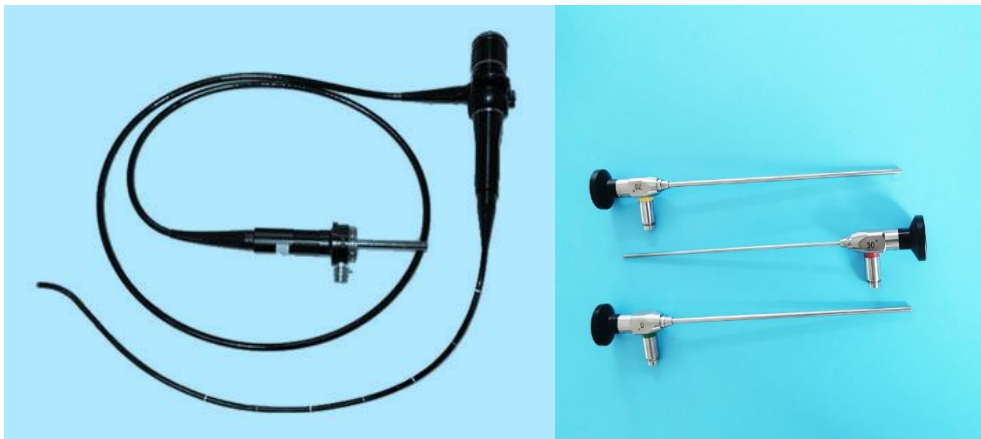2.2. Endoskopski instrumenti

Iako su ciljevi endoskopskog zahvata klasičnog otvorenog pristupa isti, postoje određene specifičnosti. Kirurg radi u skučenom prostoru, pri čemu vrlo lako opstruira vidno polje nespretnim korištenjem instrumenata. Poglavitno je kritičan manevar uvođenja novog instrumenta dok je endoskop već u poziciji korištenja. (11).

Endoskopski instrumenti imaju težište na mjestu bliže okularu što osigurava kvalitetniju kontrolu samog instrumenta. Drška endoskopa savijena je 10-30° u horizontalnoj ravnini u odnosu na ostatak instrumenta kako šake operatera ne bi bile u međusobnom kontaktu pri operiranju. Vršak instrumenta ima zaobljen ili „skriven“ dio unutar cilindričnog kraja instrumenta kako bi se smanjilo oštećenje intranazalne strukture (11).

Endoskope svrstavamo u dvije kategorije: fleksibilni fiberendoskop i rigidni (kruti) endoskop (slika 2). Fleksibilni je fiberendoskop dugačka, tanka i savitljiva cijev koja na vrhu ima izvor svjetlosti i ugrađenu kameru. Kruti (rigidni) endoskop šuplja je

cijev ispunjena fiberoptičkim vlaknima od kojih vanjski sloj služi prijenosu svjetla, dok centralni dio služi za prijenos slike operacijskog polja. Putem kamere i digitalizatora slike endoskopski sustav projicira sliku na digitalni zaslon, te omogućava snimanje fotografije ili generiranje video zapisa za operiranje ili daljnju analize i usporedbe (13).



Slika 2. Fleksibilni fiberendoskop (lijevo) i rigidni fiberendoskop (desno). Izvor: Indiamart i Alibaba. Preuzeto: 07.06.2022.

2.3. Endoskopska operacija sinusa

FESS danas predstavlja zlatni standard u liječenju bolesnika s kroničnom upalom sinusa i polipima. Vjeruje se da u općoj populaciji jedan od sedmero odraslih ima neki oblik upale sinusa (4). Sinusitis je jedan o najčešćih stanja koji smanjuju kvalitetu života. Primarni cilj FESS operativnih zahvata je osigurati prohodnost i prozračivanje u području prirodnih ušća sinusa i tako omogućiti njihovu drenažu (15). FESS operacijskim zahvatom osigurava moderan, siguran i minimalno invazivan kirurški pristup koji ima nizak rizik velikih komplikacija s ciljem uspostave njihove normalne ventilacije i pravilnog funkcioniranja bez nepotrebnog oštećenja okolnih zdravih struktura. Zahvat se izvodi u općoj endotrahealnoj, intravenskoj ili lokalnoj anesteziji (16).

Postoji Messerklingerova i Wigandova FESS tehnika koje počivaju na sličnim principima: uspostava drenaže i ventilacije sinusa te posljedičnom postupnoj obnovi kronično promijenjene sluznice. Kod Messerklingerove tehnike prvi korak prilikom zahvata je uncinektomija ili uklanjanje procesusa uncinatusa (prednjeg zida sinusa)

kako bi se mogao vizualizirati otvor maksilarnog sinusa. Nakon vizualizacija operater radi maksilarnu antrostomiju do promjera od jednog centimetra i prednju etmoidektomiju locirajući bullu ethmoidales. Drugi dio zahvata sastoji se od stražnje etmoidektomije te proširenja otvora sfenoidnog sinusa. Zadnji dio zahvata je frontalna antrostomija (proširenje frontalnog sinusa) uklanjanjem prednje etmoidne ćelije. U pristupu po Wigandu, koji koristimo u okolnostima otežane orijentacije, prvi korak predstavlja sfenidotomija i detekcija razine lubanjske osnovice u području plnuma sfenoida. Nakon toga se radi stražnja etmoidektomija i detekcija lamine pa-piraceje i potom ušća maksilarnog sinusa. Nakon toga se kompletira etmoidektomija i kao zadnji korak radimo frontalnu antrostomiju (6).

Postoji i Caldwell-Luc tehnika koja se danas rjeđe koristi, a sastoji se od potpunog uklanjanja upaljene sluznice kroz gornji forniks usne šupljine, te formiranja antrostome u području donjeg nosnog hodnika (6).

2.4. Prijam bolesnika u operacijsku dvoranu

Prije samog prijama bolesnika u operacijski blok kirurški tim se dogovara o pripremi i početku operacije te drugim važnim detaljima vezanim za planirani operativni zahvat na prethodno za operativni zahvat pripremljenom i o samom zahvatu informiranom pacijentu.

Operacijska medicinska sestra u dogovoru s anesteziološkim timom upućuje poziv odjelnoj medicinskoj sestri kako bi je obavijestila o spremnosti djelatnika u operacijskoj dvorani i kako se bolesnika smije dovesti u operacijski blok. Odjelne medicinske sestre su prethodno odradile prijeoperacijsku pripremu bolesnika: educirale bolesnika o tijeku liječenja, prijeoperacijskim postupcima, mogućim komplikacijama, te ga informirale o specifičnostima vezanim za disanje, bol, probleme sa spavanjem i dr. (1). Svrha prijeoperacijske pripreme je osigurati fizičku, emocionalnu i psihičku spremnost bolesnika za planirani operacijski postupak s ciljem što bržeg i potpunijeg oporavka bolesnika i poboljšanja njegove kvalitete preostalog života (14).

Ovisno o premedikaciji i terapiji propisanoj od strane specijaliste anesteziologa bolesnik može biti u pratnji odjelne medicinske sestre transportiran u operacijski blok

na bolesničkom krevetu ili u kolicima. Primopredaju bolesnika u operacijski blok izvršava odjelna medicinska sestra. Uz primopredaju bolesnika se vrši i primopredaja medicinske dokumentacije te Kontrolne liste za provjeru sigurnosti kirurškog zahvata. Bolesnik se zajedno s preuzetom dokumentacijom prosljeđuje anesteziološkom timu. Nakon potvrde identiteta bolesnika i provjere sve potrebne medicinske dokumentacije anesteziološki tim provjerava suglasnost za planirani operativni zahvat, moguću prisutnost alergije na lijekove i opće stanja bolesnika. Provjerava se potom da li je bolesnik prije operacije uzimao hranu ili tekućinu protivno propisanom protokolu. Svi prethodni koraci su nužni kako bi operacijski zahvat na bolesniku prošao sa što manje komplikacija. Kirurg provjerava snimku višeslojne kompjuterizirane tomografije (eng. Multislice Computed Tomogra-phy - MSCT) paranazalnih sinusa. Paralelno s liječnikom, operacijska sestra, nakon što je identificirala bolesnika u operacijskom bloku s pripadajućom dokumentacijom i CD-om, započinje s pripremom prostora, provjerom funkcionalnosti potrebne kirurške opreme, instrumenata i planiranog potrošnog materijala. Isto tako, anesteziološki tehničar izvršava provjeru anesteziološkog aparata i monitora te pripremu potrošnog anesteziološkog materijala potrebnog za izvođenje operacijskog zahvata (15).

2.5. Prijeoperacijska priprema u operacijskoj dvorani

Operacijske medicinske sestre dužne su osigurati odgovarajuće mikroklimatske uvjete. Za postizanje kvalitetnog radnog okruženja koje je nužno za optimalne uvjete za rad, operacijske medicinske sestre su zadužene za održavanje temperature i relativne vlažnosti u operacijskom bloku. Standardna temperatura bi trebala biti od 20° do 30° Celzijusa, a relativna vlažnost od 30% do 60%. Takvim mjerama se u najvećoj mogućoj mjeri izbjegava znojenje i pothlađivanje osoblja i održava normalna tjelesna temperatura bolesnika (3).

Mogućnost nastajanja intraoperativnih tehničkih komplikacija treba svesti na minimum. U tom smislu je provjera tehničke ispravnosti uređaja jedan od osnovnih koraka. Ispravnost uređaja se provjerava pri prvom ulasku u operacijsku dvoranu. U svakodnevnom radu se uočava važnost provjere ispravnog rada uređaja i vizualno osiguravanje čistoće uređaja i kompletnog prostora operacijskog bloka. Svi aparati korišteni u radu bi trebali imati valjani certifikat o njihovoj ispravnosti izdan od strane

ovlaštene osobe odgovorne za njegovo održavanje i s istaknutim datumom njegova isteka. Voditelj operacijskog bloka bi trebao biti zadužen za provođenje prije navedenih mjera, te koordinaciju servisiranja medicinsko tehničke opreme.

Prije samog operacijskog zahvata bi svakako trebalo provjeriti ispravnost operacijskog stola, operacijske opreme za osvjetljavanje operacijskog polja, elektrokirurškog generatora, uređaja za aspiraciju i video endoskopskog stupa s monitorom, kamerom i pripadajućim konekcijskim kabelima.

Nakon tehničke provjere opreme uvoze se pokretni kirurški stolići na koje se stavlja oprema potrebna za kirurški zahvat: odgovarajući sterilni kirurški setovi instrumenata, endoskopske optike od 0, 30, 45, 70 i 120 stupnjeva, svjetlosni kabel duljine 230 cm s pripadajućim snopom optičkih vlakana od 3,5 mm, mali komplet sterilnog operacijskog rublja, sterilni potrošni materijal i potrebne tekućine.

Nakon što je anesteziolog potvrdio da je bolesnik sposoban za operacijski zahvat, anesteziološki tehničar treba uputiti bolesnika da legne na operacijski stol. Prije nego pacijent legne na operacijski stol, anesteziološki tehničar provjerava jesu li svi dijelovi operacijskog stola ispravni. Na operacijskom stolu nalazi se čista zelena plahta ispod koje je grijana mekana podloga optimalne temperature identične tjelesnoj temperaturi bolesnika po cijeloj plohi operacijskog stola. Grijač osigurava određenu toplinu i ugodu i udobnost. Za potrebe indukcije bolesnik treba biti u horizontalnom položaju.

2.6. Pozicioniranje bolesnika na operacijskom stolu

Anesteziolog i anesteziološki tehničar uvode bolesnika u anesteziju. Nakon uvođenja bolesnika u opću anesteziju, kirurg, operacijske medicinske sestre, anesteziološki tehničar i anesteziolog odgovorni su za položaj i sigurnost bolesnika tijekom operacijskog zahvata (15). Anesteziološki tim fiksira tijelo bolesnika sigurnosnim remenom u razini trupa. Operacijska medicinska sestra koja je „nesterilna“ (ona koja nije prošla proces kirurškog pranja i oblačenja sterilne operacijske odjeće) pozicionira bolesnika po želji kirurga u odgovarajući položaj tako da kirurg može nesmetano raditi i pristupiti operacijskom polju. Kod zahvata FESS-a pacijent leži na leđima, operacijski stol treba biti minimalno 15 do 30° u blagom

Trendelenburgovom položaju tj. bolesnikova glava treba biti namještena 30° iznad prsišta (16).

Da bi osigurala odgovarajući položaj, „nesterilna“ operacijska sestra pritiskom na daljinski upravljač operacijskog stola podiže gornji dio istog, a dodatno namještanje uzglavlja omogućuje se bočnim pritiskom ručke na operacijskom stolu. Tijekom pozicioniranja anesteziološki tehničar pridržava endotrahealni tubus s pripadajućim ventilacijskim cijevima kako bi se spriječile moguće komplikacije slučajnog ispadanja endotrahealnog tubusa iz dušnika bolesnika (ekstubacija) prilikom njegovog pomicanja. Kirurški tim nakon toga vrši provjeru prevencije doticaja bolesnikovog tijela s metalnim površinama kako bi se izbjegle moguće komplikacije i opekotine pri korištenju elektrokoagulcijske opreme.

Položaj anesteziološkog uređaja prilagođava se kako bi kirurg operater, „sterilna“ medicinska operacijska sestra (ona operacijska medicinska sestra koja je prošla proces kirurškog pranja ruku i oblačenja sterilne operacijske odjeće) i anesteziološki tim mogli neometano raditi tijekom cijelog zahvata.

2.7. Priprema uređaja i instrumenata u operacijskoj dvorani

Priprema i provjera instrumenata započinje dan prije planiranog operacijskog zahvata. Priprema podrazumijeva provjeru tehničke ispravnosti uređaja kao i certifikata njegovog redovitog servisa. U slučaju nepredviđenog kvara uređaj se popravlja ili zamjenjuje intervencijom nadležnog servisera.

„Nesterilna“ medicinska operacijska sestra namješta endoskopski stup iza operacijskog stola nasuprot kirurga i u ravnoj liniji nakon pravilnog pozicioniranja bolesnika. Ona potom uključuje izvor svjetla, monitor i kameru. Monitor usmjerava tako da bude u ravnoj liniji s kirurgom i bolesnikovom glavom (16). Osigurava postavljanje kompletnog endoskopskog stupa na udaljenosti od 80-120 cm, s kutem koji može iznositi 15-20°. Visina operacijskog stola treba omogućiti da se ruka kirurga nalazi u razini njegovog lakta. Ako kirurzi preferiraju stajanje tada bi se trebali lagano nasloniti na stol i po potrebi koristiti gel jastučiće (10).

Kirurg treba imati neometan pogled i adekvatnu rasvjetu u operacijskoj dvorani kako bi se izbjegla za njega neugodna refleksija svjetla. Potrebno je zamračiti

operacijsku prostoriju kako bi zadovoljavajuća bila projekcija slike operacijskog polja na monitoru.

Endoskopski se stup pozicionira tako da ne ometa rad anesteziološkog tima. Obavezno se provjerava datum sterilnosti endoskopskih i ostalih potrebnih instrumenata. Instrumenti se oprezno dodaju i nježno se postupa s njima, vodeći se svim pravilima antiseptike i asepsise, kako ne bi došlo do oštećenja endoskopske optike.

Provjerava se ispravnost uređaja za aspiraciju i elektrokirurški generator te spaja sukcijsko crijevo. Zatim se na pacijentovu natkoljenicu postavlja naljepnica koja je povratna neutralna elektroda za monopolarno uzemljenje, raspremaju se nepotrebni predmeti, popunjava kirurška kontrolna lista i sestrinska dokumentacija. Za vrijeme samog operacijskog zahvata se zbrinjavaju iz operacijskog polja izvađeni preparati za patohistološku analizu i po potrebi se dodaje potreban materijal „sterilnoj“ operacijskoj sestri.

2.8. Postupci operacijskih sestara tijekom kirurškog zahvata FESS-a

Kao i ostali članovi kirurškog tima, „sterilna“ operacijska medicinska sestra ima na sebi odgovarajuću obuću i odjeću predviđenu za rad u operacijskom bloku, zaštitnu kiruršku kapu i masku. Priprema operacijske medicinske sestre započinje kirurškim pranjem ruku i oblačenjem sterilnog mantila i sterilnih rukavica.

„Sterilna“ medicinska operacijska sestra oblači kirurgu ogrtač i navlači sterilne rukavice, a „nesterilna“ medicinska operacijska sestra veže ogrtač kirurgu i „sterilnoj“ operacijskoj medicinskoj sestri (18).

Nakon tih postupaka slijedi slaganje operacijskog rublja na manjem kirurškom stoliću. Slaganje stola za instrumente s pripremom odgovarajućih osnovnih instrumenata potrebnih za operacijski zahvat je zadatak „sterilne“ operacijske medicinske sestre. Osnovni kirurški instrumentarij za FESS obuhvaća: nosni spekulum različitih veličina (manji, srednji i veći), nosnu pincetu, srpasti nož, elevator, finu ravnu hvataljku po Blakesleyu, finu dorzalno zakrivljenu hvataljku po Blakesleyu pod kutem 45°, finu hvataljku dorzalno zakrivljenu okrenutu prema gore ali s oštrim vrhom koji „gricka“ (tzv. „cutting through“ forceps, eng.), malu rotirajuću hvataljku koja „gricka“ prema straga (tzv. backbiting, eng.) endoskopske škare, sondu s okruglim

kuglastim vrhom pod kutem, dorzalno zakrivljene duge hvataljke pod kutem od 45° i 90° (izgleda poput „žirafe“, tzv. „giraffe forceps“, eng), hvataljke 45° i 90° izgleda „žirafe“ čiji vrh progriza, kirete (ravna i pod kutem od 45° i 90°), sukcijsku kiretu, sukcijsku sondu, iglodržać i škare (15).

Nakon što je instrumentarij posložen po prije opisanom protokolu kreće priprema odgovarajućeg potrošnog materijala. Najčešće koristimo kombinaciju anestetika (2% Lidokain i Adrenalin u omjeru od 1:80.000 do 1:100.000, špricu sa spinalnom kanilom, tekućinu za pranje sa sterilnim tupferima (15).

Za postizanje adekvatne kongestije koristimo 1% Ephedrin koji stavljamo u posudu s 10 komada na uske trake izrezanih sterilnih kompresa (2cmx10cm). Također u istu svrhu koristimo i Adrenalin dilucijskog omjera 1:1000 umočenih 10 komada apsorbirajućih celuloznih spužvica (19), resorbirajući materijal u kombinaciji s nosnom tamponadom i fiziološkom otopinom.

Daljnje zadaće operacijske medicinske sestre su vezane za pripremu endoskopske opreme. Telekamera s pripadajućim kabelom se postavlja u sterilnu zaštitnu foliju koja se potom osigurava od nenamjernog otvaranja i posljedične kontaminacije. Ona se posebnim prihvatnim mehanizmom spaja na okular sterilne endoskopske optike koja je već spojena na svjetlosni kabel uključen u izvor svjetla.

„Sterilna“ operacijska medicinska sestra dodaje kirurgu posudu sa sterilnim tupferima u kojoj je tekućina za mehaničko čišćenje operacijskog polja i hvatalicu za pranje po Maieru, žargonski zvana „korncanga“. Nakon pranja operacijskog polja, posudu od kirurga preuzima „nesterilna“ operacijska medicinska sestra.

Nakon dezinfekcije operacijskog polja slijedi njegovo pokrivanje. Dodavanjem sterilne plahte pazeći da tijelom ne desterilizira ogrtač i plahtu, „sterilna“ medicinska operacijska sestra pokriva pacijentu tijelo do glave. Dodavanjem tri komprese kirurg jednom po jednom kompresom pokriva glavu pacijenta. Sterilno rublje se hvata hvatalicama po Backhausu kako bi komprese ostale nekontaminirane. Istovremeno dok kirurg sterilnim kompresama pokriva glavu pacijenta, „sterilna“ medicinska operacijska sestra stavlja sukcijsko crijevo na pacijentova prsa i dodaje kraj crijeva „nesterilnoj“ medicinskoj operacijskoj sestri koja ga potom spaja s aspiracijskim sukcijskim uređajem.

Stol za instrumente nalazi se uz rub operacijskog stola u visini bolesnikove glave. „Sterilna“ medicinska operacijska sestra stoji nasuprot kirurga i prati operaciju na monitoru što joj omogućava sinkronizirani rad (15). „Nesterilna“ medicinska operacijska sestra vodi brigu o uvjetima rada u operacijskom prostoru, klimi, komunikaciji i potrebama cjelokupnog operacijskog tima.

„Sterilna“ medicinska operacijska sestra dodaje zaštićenu telekameru s endoskopskom optikom kirurgu koji se nalazi s desne strane pacijenta (15). Po zamolbi operatera „nesterilna“ operacijska sestra dodaje sjedalicu i prilagođava kirurgu položaj i visinu operacijskog stola kako bi se na minimum smanjio zamor tijekom operacijskog zahvata.

„Sterilna“ medicinska operacijska sestra poštuje pravila asepse i antiseptike te dodaje instrumente i čisti im vrhove gazom namočenom u fiziološku otopinu po njihovom povratu od kirurga. Vrh endoskopske optike također mora biti čist od krvi i sekreta jer oni smanjuju vidljivost operacijskog polja. Kontinuiranom izmjenom sukcijske sonde, endoskopske optike i instrumenata, medicinska sestra prati rad kirurga operatera.

2.9. Koordinacija postupaka u operacijskoj dvorani

Sinkroniziran multidisciplinarni rad je važan za postizanje kvalitetnog zbrinjavanja bolesnika, pri čemu kvalitetna komunikacija između članova kirurškog tima igra vrlo važnu ulogu u postizanju toga cilja. Tehnološka opremljenost je vrlo važan čimbenik za efikasnost kirurškog tima i doprinosi zadovoljstvu samog tima i tako olakšava pružanje sigurne i kvalitetne skrbi (17).

Koordiniranje postupaka u operacijskom bloku utječe na razinu kvalitete rada, smanjenje troškova poslovanja i racionalnije korištenje radnog vremena (5). Kontinuirano usavršavanje i edukacija smanjuju stres i opterećenje operacijskog tima. Koordiniranjem postupaka od početka radnog dana i jutarnjeg timskog sastanka, tehničke pripreme prostora i uređaja, pa sve do završetka operativnog programa, koordiniramo i odnose unutar tima. Pritom se poseban naglasak stavlja na unaprjeđivanje međuljudskih odnosa i međusobnog poštovanja svih članova kirurškog tima i djelatnika operacijskog bloka (18).

Na koordinaciju postupaka utječe i sadržaj operacijskog programa koji se sastavlja prethodnog dana. Uvidom u operacijski program jasnija je slika o potrebnoj organizaciji rada kako bi se planirani obim rada ostvario i u tom smislu se koordinira potreban broj operacijskih sestara, vrijeme potrebno za pripremu prostora, opreme i potrošnog materijala. Održavanjem jutarnjeg sastanka operacijskih sestara se dobiva uvid u broj raspoloživih sestara koje će biti raspoređene po operacijskim dvoranama operacijskog bloka. Važnost educiranih operacijskih sestara sa specifičnim znanjem i djelokrugom rada nije potrebno dodatno naglašavati. Iskustvo i koordiniranost adekvatno tehnološki opremljenog kirurškog tima skraćuje vrijeme trajanja operacije i povećava učinkovitost cjelokupnog operacijskog tima.

U aktualnom vremenu postpandemije i demografskog raseljavanja, skraćenje vremena trajanja operacije može dovesti do preopterećenosti pojedinih članova ili cijelog kirurškog tima, usluga što dovodi do iscrpljenosti kirurškog tima i mogućnosti nastajanja fenomena tzv. "izgaranja na poslu" (engl. "burn-out") i posljedične demotivacije. S druge strane, umor, stres, dugotrajna bolovanja, smanjen radni entuzijazam, smanjena kvaliteta pružene skrbi, neželjeni događaji i usporenost mogu biti spriječeni reorganizacijom. Veliki problem u tom smislu predstavljaju otkazivanja planiranih operacija i povećani broj intrahospitalnih komplikacija koje dovode do potrebe za revizijskim operacijskim zahvatima ili nepotrebnog trošenja lijekova (19).

Prijam pacijenta u operacijski blok je različit i njegov protokol ovisi od ustanove do ustanove. Najkasnije vrijeme prijama prvog bolesnika s prethodno planiranog dnevnog operacijskog programa u operacijski blok s obzirom na organizaciju dnevne službe bi trebalo biti do 8:30h. Učinkovitost kirurškog tima se poboljšava pravodobnim početkom radnog dana s osvrtom na poboljšanje vremena neoperativnog djelokruga rada tima. Do varijacija učinkovitosti može doći zbog radnog okruženja, varijacija u organizaciji rada i aktualnog manjka osoblja (20). Ključni utjecaj na intraoperativnu dinamiku i vrijeme razmaka između operacija imaju vrijeme komunikacije između odjela i operacijskog bloka, brzina transporta bolesnika, potrebnog potrošnog materijala i/ili antibiotika, dezinfekcije operacijske dvorane, dinamika pripreme i uklanjanja instrumenata te njihove dezinfekcije i niz drugih čimbenika (21).

Dobra komunikacija zdravstvenih stručnjaka unutar odjela rezultira pravovremenim prijemom bolesnika u operacijski blok. Brzom i jasnom primopredajom

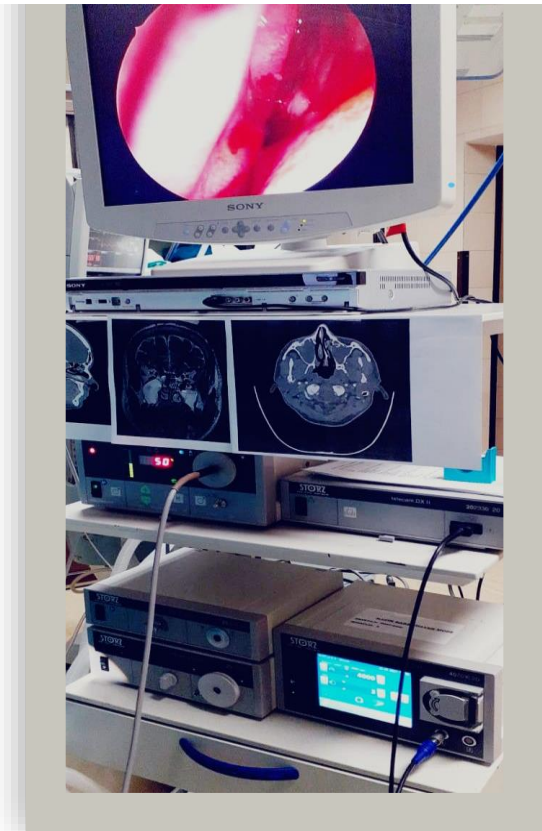
bolesnika i medicinske dokumentacije anesteziološkom timu, odgovarajućom interdisciplinarnom komunikacijom između anesteziološkog tima, kirurga i operacijskih sestara povećava se učinkovitost, smanjuje kašnjenje operacija i eventualno otkazivanje pacijenta koji je planiran za elektivni operativni zahvat toga dana (22).

2.10. Intraoperativno zbrinjavanje bolesnika

U intraoperativno zbrinjavanje pacijenta, kao što je i ranije naglašeno, uključen je cijeli kirurški tim predvođen kirurgom. Vodeći kirurg operater poznaje cijeli kontekst operacijskog zahvata i stoga je jedina osoba koja je sposobna ispravno i jednoznačno odgovoriti na sve izazove koji su pred kirurškim timom.

Komunicirajući s anesteziološkim timom kirurg dogovara, ovisno o bolesnikovom komorbiditetu, odgovarajuće hemodinamske parametre koji su neophodni kako bi uvjeti rada u toku operacijskog zahvata bili optimalni. Jedan od najvažnijih ciljeva je smanjenje krvarenja tijekom operacije kako bi se osigurala najveća moguća preciznost intervencije, smanjio intraoperativni rizik i postigao planirani postoperativni proces cijeljenja rana. Anesteziološki tim nakon indukcije stavlja faringealnu tamponadu (10).

U operacijskoj dvorani nalazi se endoskopski stup na kojem kirurzi, uz projiciranje aktualne endoskopske slike operacijskog polja, preferiraju imati CT snimak bolesnika zbog lakše orijentacije tijekom operativnog zahvata.



Slika 3. Šimunić, K. (2022). Zagreb: KB "Sveti Duh". (Privatna kolekcija)

Po završetku operacijskog zahvata „sterilna“ operacijska sestra ponovo pregledava kontrolnu listu i ponovo broji sve instrumente, gaze, tufere, igle i pripadajući potrošni materijal. Nakon što se uvjerila da je sav materijal na broju, operacijska sestra čisti operacijsko polje te stavlja na nos upijajuću gazu odgovarajuće veličine koju fiksira flasterom. U dogovoru s anesteziološkim tehničarom oprezno vadi umetnuti faringealni tampon da ne bi došlo do neželjenog događaja ekstubacije.

2.11. Komplikacije kirurškog zahvata FESS-a

Kao i kod svakog kirurškog zahvata i kod FESS-a postoji rizik od komplikacija. Postotak komplikacija za FESS zahvat je relativno nizak, otprilike 0.5%. Iako je napretkom tehnologije i uvođenjem moderne kirurške i navigacijske opreme FESS postao rutinski operacijski zahvat, i dalje postoji rizik od mogućih komplikacija. Najčešće intraoperativne komplikacije su nekontrolirano krvarenje, likvoreja, ozljeda struktura očne šupljine i vidnog živca (s posljedičnom sljepoćom u ekstremnim slučajevima). Kao kasne komplikacije mogu nastati sinehije u operacijskom polju i epifora (11).

Hoseman i Drafi u svom radu dijele komplikacije na lake (oštećenje laminae papyraceae, lakše krvarenje mukoze, lakša likvoreja, sinehije, hiposmija, atrofični rinitis, ozljeda živca) i teške (arterijsko krvarenje, orbitalni hematoma, smanjenje vida, oštećenje lakrimalnog kanala, encefalokela i pneumocefalus, meningitis, ozljeda mozga, sindrom toksičnog šoka, anosmija), te će u ovom radu tako biti i objašnjene (23).

Česta komplikacija u radu nastaje oštećenjem laminae papyraceae za vrijeme uncinektomije ili antrostomije i dovodi do emfizema gornjeg kapka. Zbog toga se pacijentima savjetuje da neko vrijeme izbjegavaju puhanje nosa. Rijetko emfizem dovodi do većih komplikacija budući da se prepoznaje brzo i pravilno liječi (23).

U slučaju krvarenja tijekom operacije krvarenje se zbrinjava osnovnom elektrokirurgijom (monopolarna olovka ili adekvatna bipolarna pinceta). Iznimno rijetko (1.4%) je krvarenje toliko jako da se mora prekinuti zahvat (24). Ako je krvarenje minimalno, u kirurškom polju smanjuje preglednost te se produžava tijekom operacije, dolazi do rizika za komplikacije ili lošijeg obavljanja zahvata. Oko 5% postupaka je praćeno krvarenjem. Po završetku operacije kirurg u nos postavlja nosne tamponne. Nosni tamponi podrazumijevaju različite materijale ali svi imaju isti cilj: zaustaviti krvarenje, apsorbirati višak tekućine, spriječiti granulacije i smanjivanje boli prilikom uklanjanja iz nosnica (10). Teže komplikacije uključuju jače arterijsko krvarenje koje se može zaustaviti klipsom, bipolarnom koagulacijom ili kompresijom.

Likvoreja najčešće nastaje na mjestima gdje je kost lubanjske osnovice najtanja. Do likvoreje najčešće dolazi zbog krive procjene i dezorijentiranosti ili manjka iskustva kirurga. Važan čimbenik pritom može biti i pojačano krvarenje tijekom operacijskog zahvata koje ometa rad. Za popravak manjih oštećenja dure koristi se slobodni presadak sluznice, a za veće defekte dure se koriste kombinacije slobodnih presađaka i vaskulariziranih režnjeva iz same nosne šupljine ili njezine neposredne okoline. Nakon zbrinjavanja likvoreje, postupak FESS-a se izvodi do kraja uz pažljivo postoperacijsko praćenje. Ako se posumnja na ovu vrstu komplikacija potrebno je organizirati pregled neurokirurga (23).

Hiposmija i sinehija operacijskog polja su najčešće kasne komplikacije. Njihova je učestalost statistički manja što je manji opseg samog kirurškog zahvata. Atrofični rinitis je čest prilikom većih operacija kada se uklanja veća površina mukoze. Pacijenti

atrofični rinitis doživljavaju kao začepljen nos, suho grlo i hiposmiju, a olakšavaju si redovitim vlaženjem sluznice. Za vrijeme operativnog zahvata može doći i do ozljeda infraorbitalnog živca budući da se isti nalazi na krovu čeljusnog sinusa (23).

Orbitalni hematomi povećava intraorbitalni tlak i može uzrokovati gubitak vida. Ako se razvija sporo, najčešće je riječ o venskom hematomu, dok se kod brzog razvoja pretpostavlja da je uzrok arterija. Jedina ispravna hitna kirurška intervencija za korekciju ove komplikacije je lateralna kantotomija (23).

Rijetke su intrakranijske komplikacije meningitisa, mehaničke ozljede mozga, encefalokele i pneumocefalusa. Važno ih je pravovremeno prepoznati i organizirati njihovo pravilno zbrinjavanje (23).

Unatoč rizicima navedenih komplikacija, više studija je potvrdilo poboljšanje sveukupne kvalitete života bolesnika nakon operacijskog postupka (1).

2.12. Premještaj bolesnika iz operacijske dvorane i zdravstvena njega nakon operacije

Postoperacijski period započinje izlaskom pacijenta iz operacijske dvorane, a završava njegovim otpustom iz bolnice. Zadaće operacijske medicinske sestre u postoperativnoj fazi uključuju: postoperativni period koji se odvija u sobi za buđenje, skrb za operativnu ranu te sprječavanje komplikacija i briga za nastale komplikacije (26).

Anesteziološki tehničar nadzire s liječnikom pacijenta prilikom buđenja i s operacijskom medicinskom sestrom prebacuje pacijenta na transportni ležaj/pomoćna kolica i sudjeluje u transportu prema odjelu. Operacijska medicinska sestra skida neutralnu elektrodu s pacijentove natkoljenice i rasprema nepotrebne predmete poštujući pacijentovo dostojanstvo. Prije odlaska procjenjuje obilnost postoperacijskog krvarenja i pritom mijenja gazu koja je služila kao sakupljač viška krvi i sekreta iz nosne šupljine.

Tijekom transporta pacijenta i njegove predaje odjelnoj medicinskoj sestri potrebno je pratiti pacijentove vitalne funkcije i status operativne rane. Po prispjeću pacijenta na odjel i tijekom njegovog oporavka od utjecaja anestezije, odjelne

medicinske sestre prate vitalne funkcije i stanje svijesti. Nakon transporta, medicinska sestra rasprema pribor u operacijskoj dvorani te ispire i potapa višekratne instrumente za rad u dezinfekcijsko sredstvo.

Prestankom anestezije javlja se bol te je važno odrediti njezin intenzitet na VAS skali te kontinuirano poticati pacijenta da verbalizira svoju bol. Povjerenjem u osoblje pacijentu se smanjuje strah i nelagoda te lakše verbalizira svoje potrebe (26).

Za konačan rezultat liječenja i kvalitetu života tijekom oporavka, toaleta nosne šupljine od iznimne je važnosti. Izbor tretmana njege (toaleta) nosne šupljine određuje liječnik a medicinska sestra sudjeluje u edukaciji pacijenta o provedbi. Edukacija mora biti profesionalna ali istovremeno motivirajuća budući da se postupci ispiranja trebaju ponavljati više puta dnevno kroz nekoliko tjedana. Najvažniji ciljevi postoperativne njege su smanjivanje lokalne upale i osiguravanje svih uvjeta potrebnih za optimalno cijeljenje. Tako se ubrzava regeneracija sluznice i preveniraju postoperativne komplikacije.

U danima nakon operativnog zahvata sluznica nosa je zadebljana te je potrebno koristiti kapi za nos kako bi se ublažio edema i ubrzao oporavak. Planirani otpust iz bolnice je od prvog do petog postoperativnog dana. Prva tri tjedna preporučeno je mirovanje.

3. ZAKLJUČAK

Endoskopska kirurgija sinusa značajno je napredovala unazad posljednjih 30-ak godina. Funkcionalna endoskopska kirurgija sinusa je skupina visokotehnoloških kirurških inovacija koji se koriste prilikom liječenja raznovrsne sinonazalne patologije. FESS se zasniva na minimalno invazivnom pristupu bez nepotrebnog kolateralnog oštećenja zdrave sluznice. Tako se omogućuje brži oporavak nakon operacije i uspostavljanje fiziološke funkcije sinusa. Svjedoci smo enormne ekspanzije indikacija i FESS kirurških tehnika, tako da se danas indikacije za FESS kirurgiju šire i na kirurško zbrinjavanje bolesnika s malignim tumorima nosa i paranazalnih sinusa sa zahvaćanjem struktura lubanjske osnovice.

Što se sestrinstva tiče, s dolaskom novih tehnologija u svakodnevni rad liječnika, operacijska medicinska sestra također povećava svoj djelokrug intervencija educirajući se o novostima u tehnologiji i kirurškim postupcima, a sve u interesu svoje samostalnosti i dobrobiti pacijenta.

Za svaki kirurški zahvat nisu dovoljni samo kirurg-operater i operacijska medicinska sestra, nego kompetentan i dinamičan kirurški tim. Kvalitetno funkcioniranje kirurškog tima i planiranje rada u operacijskom bloku dugoročno doprinose mogućnosti zbrinjavanja većeg broja pacijenata, stvaraju mirniju radnu atmosferu što značajno doprinosi ugodi pri radu i smanjenju mogućih incidenata i propusta. Svaki član kirurškog tima ima važnu ulogu u kojoj je najkompetentniji i kojom doprinosi kvalitetnom funkcioniranju tima i radi u interesu pacijentovog boljitka.

Za relativno kratko vrijeme boravka bolesnika u bolnici prije, za vrijeme i nakon operativnog zahvata, operacijska medicinska sestra mora, u sklopu svojih ingerencija i odgovornosti, osigurati provođenje svih pre-, intra- i postoperativnih intervencija usmjerenih na vraćanje optimalnog funkcioniranja organizma. Tako se omogućava najbolji i najkvalitetniji mogući ishod kirurškog liječenja uz istovremeno sprječavanje komplikacija, kako bi pacijentov boravak od njegovog dolaska do sigurnog otpusta bio što ugodniji.

4. ZAHVALA

Posebnu zahvalnost dugujem svom mentoru doc. dr. sc. Martinu Jurlini na prihvaćanju mentorstva, pruženoj potpori i stručnim savjetima tijekom izrade ovog diplomskog rada.

Također, zahvaljujem se svojim kolegicama i prijateljicama: Martini Đuzel, Veroniki Beljo i Aleksandri Kveštak koje su uvijek bile uz mene i bez kojih bi tijek mog studiranja bio mnogo kompliciraniji.

Zahvaljujem se Zdravstvenoj ustanovi Klinička bolnica „Sveti Duh“ koja mi je proširila horizonte i omogućila stjecanje novih znanja i vještina.

Konačno se zahvaljujem svojoj obitelji na neprekidnoj pruženoj podršci i strpljenju za vrijeme mog studija.

Hvala vam svima jer bez vas sve ovo što sam do sad postigla ne bi bilo moguće!

5. LITERATURA

1. Božiković J. Važnost prijeoperacijske edukacije bolesnika kod operacije paranazalnih sinusa [diplomski rad]. Split: Sveučilište u Splitu; 2022. Dostupno na: <https://repo.ozs.unist.hr/islandora/object/ozs%3A1227/datastream/PDF/view> (pristupljeno 06.06.2022)
2. Stevens WW, Schleimer RP, Kern RC. Chronic Rhinosinusitis with Nasal Polyps. *J Allergy Clin Immunol Pract*. 2016;4(4):565–72.
3. MSD priručnik dijagnostike i terapije [Internet]. Placebo: Split. 2010. str. 708–13. Dostupno na: <http://www.msd-prirucnici.placebo.hr/msd-prirucnik/bolesti-uha-grla-nosa-i-zubi/bolesti-nosa-i-paranazalnih-sinusa/polipi> (pristupljeno 06.06.2022.)
4. Baudoin T. Otorinolaringologija: Zašto nastaju polipi u nosu i kako se liječe; 2021. Dostupno na: <https://www.adiva.hr/zdravlje/otorinolaringologija/otorinolaringologija-zasto-nastaju-polipi-u-nosu-i-kako-se-lijece/> (pristupljeno 06.06.2022.)
5. Šuperina Mandić E. Iskorištenost operacijskih sala na primjeru kirurške operacijske sale KBC-a Rijeka [diplomski rad]. Rijeka: Sveučilište u Rijeci; 2020. Dostupno na: <https://repository.fzsri.uniri.hr/islandora/object/fzsri:837> (pristupljeno 06.06.2022.)
6. MayoClinic.org. Nasal polyps - Diagnosis and treatment - Mayo Clinic; 2021 Dostupno na: <https://www.mayoclinic.org/diseases-conditions/nasal-polyps/diagnosis-treatment/drc-20351894> (08.06.2022)
7. Castelnovo P, Dallan I, Battaglia P, Bignami M. Endoscopic endonasal skull base surgery: Past, present and future. *Eur Arch Otorhinolaryngol*. 2010;267(5):649-63.
8. Primorac TA, Grdinić B. Karakteristike bolesnika podvrgnutih operaciji sinusa: ORL odjel, Opća bolnica Pula, od 2008. do 2013. godine. *Glas Pul Boln*. 2013;10:18–20.
9. Tajudeen BA, Kennedy DW. Thirty years of endoscopic sinus surgery: What have we learned? *World J Otorhinolaryngol Head Neck Surg*. 2017;3(2):115-121.
10. Kane KJ. The early history and development of functional endoscopic sinus surgery. *J Laryngol Otol*. 2020;134(1):8-13.

11. Jelčić I. Endoskopska kirurgija paranazalnih sinusa i prednje lubanjske osnovice [Diplomski rad]. Zagreb: sveučilište u Zagrebu; 2017. Dostupno na: <https://repozitorij.mef.unizg.hr/islandora/object/mef:1401/datastream/PDF/view> (pristupljeno 12.06.2022.)
12. Poljak Ž. Zagrebačka funkcijska endoskopska sinusna kirurgija prodrla u svijet. Liječničke novine. 2015;12(15):16–7. Dostupno na: www.hlk.hr (pristupljeno 15.06.2022.)
13. Kvaternik P. Endoskopija nosa, grla, sinusa i uha; 2020. Dostupno na: <https://poliklinika-kvaternik.hr/otorinolaringologija/endoskopija-nosa-grla-sinusa-uha/> (pristupljeno 07.06.2022.)
14. Comerford Freda M. Issues in patient education. J Midwifery Women's Heal. 2004; 49(3):203-209.
15. Kalauz S. Zdravstvena njega kirurškog bolesnika - opća. Zagreb: Medicinska naklada; 2020. str. 185.
16. Schaefer SD. Endoscopic Sinus Surgery: Anatomy, Three-Dimensional Reconstruction, and Surgical Technique. Second Edition. Plast Reconstr Surg. 2009;124(2):658.
17. Plasters CL, Seagull FJ, Xiao Y. Coordination challenges in operating-room management: an in-depth field study. AMIA Annu Symp Proc. 2003;524-528.
18. Tørring B, Gittell JH, Laursen M, Rasmussen BS, Sørensen EE. Communication and relationship dynamics in surgical teams in the operating room: An ethnographic study. BMC Health Serv. 2019;29(9):528.
19. Al Talalwah N, McIltrout KH. Cancellation of Surgeries: Integrative Review. J Perianesthesia Nurs. 2019;34(1):85-96.
20. Manser T. Teamwork and patient safety in dynamic domains of healthcare: A review of the literature [Internet]. Vol. 53, Acta Anaesthesiologica Scandinavica. Acta Anaesthesiol Scand. 2009;53(2):143-151.

21. Charlesworth M, Pandit JJ. Rational performance metrics for operating theatres, principles of efficiency, and how to achieve it. *British Journal of Surgery*. 2020;107(2):63-69.
22. Naik S, Dhulkhed V, Shinde R. A prospective study on operation theater utilization time and most common causes of delays and cancellations of scheduled surgeries in a 1000-bedded tertiary care rural hospital with a view to optimize the utilization of operation theater. *Anesth Essays Res*. 2018;12(4):797-802.
23. Hosemann W, Draf C. Danger points, complications and medico-legal aspects in endoscopic sinus surgery. *GMS Curr Top Otorhinolaryngol Head Neck Surg*. 2013;12:1-61.
24. Stankiewicz JA, Lal D, Connor M, Welch K. Complications in endoscopic sinus surgery for chronic rhinosinusitis: a 25-year experience. *Laryngoscope*. 2011;121(12):2684-701.

6. ŽIVOTOPIS

Karmen Šimunić rođena je u Đurmancu 1981. godine gdje je završila Osnovnu školu. Po završetku Srednje medicinske škole u Bedekovčini obavlja pripravnički staž u primarnoj zdravstvenoj zaštiti. Iste godine zaposlila se u pedijatrijskoj ambulanti pri Domu zdravlja „Krapina“. Nakon trogodišnjeg iskustva i paralelnog rada u „Ustanovi za zdravstvenu njegu i rehabilitaciju u kući“ ubrzo prelazi u KB Sveti Duh na Zavod za otorinolaringologiju i kirurgiju glave i vrata gdje ostaje do danas. Zvanje stručne prvostupnice sestrinstva, bacc.med.techn., stječe 2012. godine.

Rad na Zavodu za otorinolaringologiju i kirurgiju glave i vrata Kliničke bolnice "Sveti Duh" kao voditelj ORL tima operacijskog bloka od lipnja 2013. godine omogućio joj je stjecanje znanja i iskustva u radu s medicinskim i nemedicinskim profesionalnim stručnjacima i javnom nabavom u složenom i dinamičnom okruženju.

Znanstveno se Karmen gradi kroz svakodnevni rad, aktivnim sudjelovanjem u radu HDOS-a, podučavanjem drugih medicinskih sestara, stručnim predavanjima te izlaganjem seminarskih radova na raznim kongresima.

Uz primarni posao, ponosna je majka dvoje djece.