

Usporedba minimalno invazivnog i otvorenog kirurškog pristupa u liječenju akutnog nekrotizirajućeg pankreatitisa s inficiranom nekrozom

Romić, Ivan

Professional thesis / Završni specijalistički

2023

Degree Grantor / Ustanova koja je dodijelila akademski / stručni stupanj: **University of Zagreb, School of Medicine / Sveučilište u Zagrebu, Medicinski fakultet**

Permanent link / Trajna poveznica: <https://um.nsk.hr/um:nbn:hr:105:523490>

Rights / Prava: [In copyright](#)/[Zaštićeno autorskim pravom.](#)

Download date / Datum preuzimanja: **2024-12-10**



Repository / Repozitorij:

[Dr Med - University of Zagreb School of Medicine Digital Repository](#)



**SVEUČILIŠTE U ZAGREBU
MEDICINSKI FAKULTET**

Ivan Romić

**Usporedba minimalno invazivnog i otvorenog
kirurškog pristupa u liječenju akutnog
nekrotizirajućeg pankreatitisa s inficiranom
nekrozom**

ZAVRŠNI SPECIJALISTIČKI RAD



Zagreb, ožujak, 2023.

Rad je izrađen na Zavodu hepatobilijarnu kirurgiju i transplantaciju organa Klinike za kirurgiju, Klinički bolnički centar Zagreb, Medicinskog fakulteta Sveučilišta u Zagrebu.

Voditelj rada: doc. dr. sc. Hrvoje Silovski

SADRŽAJ

1. POPIS OZNAKA I KRATICA.....	4
2. UVOD I SVRHA RADA	5
3. CILJ RADA.....	7
4. METODE I ISPITANICI.....	7
5. REZULTATI.....	8
6. RASPRAVA.....	14
7. ZAKLJUČAK.....	17
8. KRATKI SADRŽAJ NA HRVATSKOM JEZIKU.....	18
9. KRATKI SADRŽAJ I NASLOV NA ENGLESKOM JEZIKU.....	18
10. POPIS LITERATURE.....	19
11. KRATKI ŽIVOTOPIS.....	22

1. POPIS OZNAKA I KRATICA

ANP	Akutni nekrotizirajući pankreatitis
AP	Akutni pankreatitis
ASA	(engl. <i>American Society of Anesthesiologists</i>)
CT	(engl. <i>Computerized tomography</i>) - Kompjuterizirana tomografija
ITM	Indeks tjelesne mase
JIL	Jedinica intenzivnog liječenja
MIP	Minimalno invazivni postupak
MR	Magnetska rezonanca
OGTT	(engl. <i>Oral glucose tolerance test</i>) - Test tolerancije na glukozu
ON	Otvorena nekrozektomija
OR	(engl. <i>Odds ratio</i>) – Omjer šansi
PI	Period do intervencije
VARD	Video asistirani retroperitonealni debridman

2. UVOD I SVRHA RADA

Akutni pankreatitis (AP) je složeni upalni poremećaj gušterače i jedno od najčešćih hitnih stanja koje zahtijevaju hospitalizaciju. Iako većina APa ima blagi klinički tijek koji zahtjeva samo potpuno liječenje, u oko 20% slučajeva, bolest napreduje u formu akutnog nekrotizirajućeg pankreatitisa (ANP) koji je karakteriziran radiološki vidljivom nekrozom dijela gušterače i visokom stopom septičkih komplikacija (1,2,4). Ovaj tip APa zahtijeva mjere intenzivnog liječenja kako bi se spriječio nastanak multiorganskog zatajenja. Najopasnija komplikacija akutnog ANPa je razvoj inficirane nekroze koja je praćena visokom stopom komplikacija i smrtnosti (1,4,9-11). Otvorena nekrozektomija (ON) dugo je vremena bila jedina metoda za postizanje odgovarajuće kontrole izvora sepse odnosno uklanjanja inficirane nekroze i peripankreatičnih kolekcija, no posljednjeg desetljeća razvijene su manje invazivne tehnike kako bi se poboljšala stopa preživljavanja i smanjile komplikacije postupka. Te metode uključuju perkutanu drenažu (transabdominalnu ili retroperitonealnu), transgastričnu drenažu i video-asistirani retroperitonealni debridman (VARD) (2,4-9,12-14).

Autori istraživanja nazvanog "PANTER" (15) uveli su prvi puta pojam: "Pristup korakom više" (engl. Step-up approach) 2006. godine kako bi opisali upotrebu ovih minimalno invazivnih metoda s ciljem liječenja ANPa na način da se liječenje započinje najmanje invazivnom metodom, a potom ovisno o kliničkom odgovoru, ponavlja se inicijalni postupak ili se pristupa invazivnijoj metodi poput VARDa.

Rezultati ovog te nekoliko drugih istraživanja (3,4,9,14) pokazali su da je minimalno invazivni postupak (MIP) siguran te podjednako efikasan kao i otvorena nekrozektomija u kontroli izvora sepse. Nadalje, pokazalo se da je MIP u usporedbi s ON praćen manjom stopom komplikacija i smrtnosti (4,7,8,15). Smatra se da je razlog ovome, manja kirurška trauma i smanjenje sistemskog upalnog odgovora kod već kritičnog bolesnika uslijed teškog pankreatitisa (5-6).

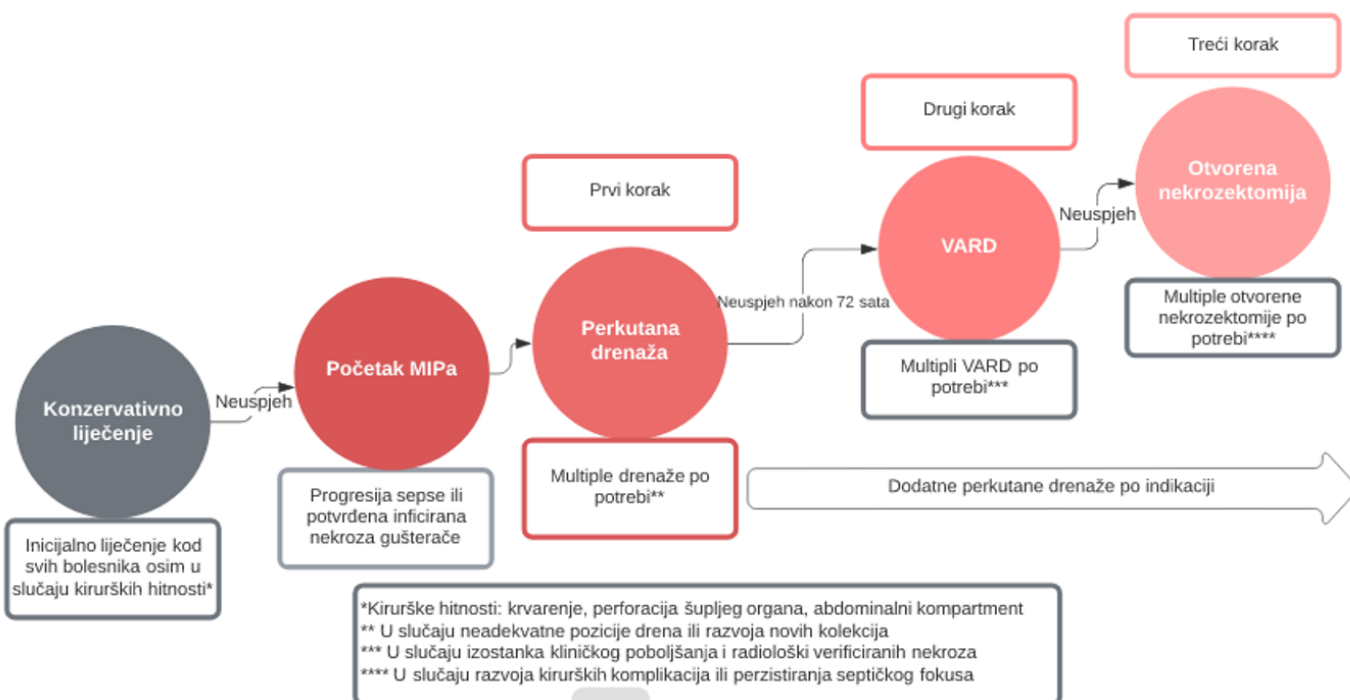
Međutim, dosadašnja istraživanja su bila ograničena manjim brojem ispitanika i manjkom randomiziranih kontroliranih studija pa su daljnja istraživanja potrebna da se dokaže superiornost MIPa u odnosu na ishode liječenja, ali i u drugim aspektima poput očuvanja endokrine i egzokrine funkcije, trajanja hospitalizacije i troškova liječenja.

MIP u liječenju ANPa je prvi puta proveden u našoj ustanovi 2014. godine i u posljednjih 7 godina je 20 bolesnika liječeno ovom strategijom koja se provodila u skladu s protokolom iz "PANTER" studije te rada autora Sion i sur. (14,15).

Prema protokolu (Slika 1), akutni nekrotizirajući pankreatitis se inicijalno liječi suportivnom i antibiotskom terapijom u jedinici intenzivnog liječenja. U slučaju perzistiranja septičkih komplikacija ili radiološkog/mikrobiološkog dokaza inficirane pankreatične nekroze, prvi korak MIPa je retroperitonealna perkutana drenaža pod CT kontrolom kojom se nastojala postići drenaža inficiranog peripankreatičnog sadržaja, ali istovremeno je služila za osiguranje trakta za eventualni budući VARD. U slučaju izostanka kliničkog odgovora u prvih 72 sata nakon perkutane drenaže, provodila se dodatna perkutana drenaža ili repozicioniranje katetera. Ukoliko

i u sljedeća 72 sata nema poboljšanja, provodi se drugi korak MIPa, odnosno VARD, kojim se uz laparoskop evakuira nekrotični sadržaj te postavlja 2 široka drena za protočnu drenažu. U slučaju neuspjeha prvog VARDa, provodio se ponovni VARD postupak ukoliko je kliničko stanje bolesnika to dopuštalo, ili se pristupa otvorenoj nekrozektomiji kao zadnjem koraku MIPa.

Slika 1. Protokol minimalno invazivnog pristupa po principu “Step up”



Ako bi u bilo kojem periodu liječenja došlo do hitnih kirurških komplikacija (perforacija šupljeg organa, nekontrolirano krvarenje ili kompartment sindrom), provodi se bez odgode otvorena kirurška eksploracija i zbrinjavanje komplikacije. U slučaju oporavka nakon određenog koraka MIPa, ne pristupa se daljnjim invazivnijim postupcima te se nastavlja konzervativna terapija do otpusta iz bolnice.

Otvorena nekrozektomija uključuje je medijanu ili bilateralnu subkostalnu inciziju s evakuacijom slobodne intraperitonealne tekućine, pažljiv debridman pankreatičnih nekroza i drenažu peripankreatične regije s 2-3 široka drena koji se koriste i za postoperativno protočno ispiranje. U svakoj odluci o vrsti liječenja sudjelovala je multidisciplinarna skupina sastavljena od kirurga, anesteziologa, radiologa i internista.

Optimalni pristup u liječenju još uvijek je tema kliničkih i znanstvenih istraživanja, ali minimalno invazivni (MI) pristup je privukao mnogo pažnje u kliničkim i znanstvenim krugovima u posljednjem desetljeću. U našem istraživanju, usporedili smo kliničke ishode

minimalno invazivnog pristupa i otvorenog kirurškog pristupa u liječenju akutnog nekrotizirajućeg pankreatitisa.

Provedeno je retrospektivno istraživanje u Kliničkom bolničkom centru Zagreb, a osim ranih ishoda liječenja, stope komplikacija i smrtnosti, analizirali smo i dugoročne endokrine i egzokrine funkcije gušterače kod bolesnika koji su se oporavili od ANPa.

3. CILJ RADA

Naše istraživanje imalo je primarni cilj da analizira komplikacije i smrtnost ANPa s inficiranom nekrozom te da uspoređi rezultate liječenja između minimalno invazivnog pristupa i otvorene nekrozektomije. Sekundarni ciljevi su analiza trajanja hospitalizacije, stope pankreatičnih fistula te dugoročne postoperativne endokrine i egzokrine funkcije gušterače. Time smo nastojali doprinijeti razumijevanju optimalnog pristupa u liječenju akutnog nekrotizirajućeg pankreatitisa na način da analiziramo kliničke ishode, sigurnost, efikasnost i dugoročno očuvanje endokrine i egzokrine funkcije gušterače kod dva istraživana pristupa u liječenju.

4. METODE I ISPITANICI

Provedeno je retrospektivno komparativno istraživanje u Kliničkom bolničkom centru Zagreb, a obuhvaćalo je bolesnike s akutnim nekrotizirajućim pankreatitisom i inficiranom nekrozom liječene kirurškom ili minimalno invazivnom intervencijom u desetogodišnjem razdoblju između 1.6.2011. te 1.6.2021. godine. Svi bolesnici praćeni su najmanje 12 mjeseci nakon liječenja. Uključni kriteriji su: bolesnici stariji od 18 godina, potpuna medicinska dokumentacija, provedena minimalno jedna kirurška ili radiološka intervencija, radiološki ili mikrobiološki dokazana inficirana nekroza. Isključni kriteriji su: dob <18 godina, postoperativni ili jatrogeni pankreatitis, te pojava intraabdominalnih hitnih stanja (krvarenje, perforacija šupljeg organa ili kompartment sindrom).

Primarni analizirani ishodi bili su: postoperativna smrtnost, stopa komplikacija te endokrina/egzokrina funkcija gušterače. Sekundarni ishodi su obuhvaćali stopu pankreatičnih fistula, boravak u jedinici intenzivnog liječenja te ukupnu hospitalizaciju.

Podaci su prikupljeni iz bolničkog informacijskog sustava, a obuhvaćali su demografske podatke (dob, spol i ITM), kliničko/patološke podatke (uzrok i težina pankreatitisa, komorbiditeti bolesnika), laboratorijsko-mikrobiološke (upalni parametri, pankreatični enzimi, hemokultura te kultura nekroza) te radiološke podatke (karakteristike CT snimaka te CT indeks težine bolesti).

Predefrirani primarni ishodi bili su: usporedba između dvije skupine bolesnika s obzirom na mortalitet (6 mjeseci postoperativno), značajne komplikacije i prisustvo dugoročne endokrine/egzokrine insuficijencije gušterače (nakon 12 mjeseci). Sekundarni ishodi su bili: stopa i težina pankreatične fistule, dužina hospitalizacije i dužina boravka u JILu.

Akutni nekrotizirajući pankreatitis definiran je kao prisustvo nekroze u više od 30% gušterače verificirano na CT i MRI pretrazi. Inficirana pankreatična nekroza (IPN) označava prisustvo nekroze kod koje se mikrobiološkom analizom punkcijom/kirurški dobivenog uzorka dokaže bakterijska infekcija ili se radiološkim pretragama verificira plin u području peripankreatičnih kolekcija nekroza. Ukoliko ovi kriteriji nisu ispunjeni, a kod bolesnika postoji kliničko pogoršanje radi progresije septičkih komplikacija unatoč konzervativnom liječenju, također se smatralo da postoji inficirana nekroza.

Značajne komplikacije definirane su kao stupanj >3b komplikacija prema Clavien-Dindo klasifikaciji (16). Pankreatična fistula definirana je kao stanje sekrecije na dren sadržaja visokih vrijednosti amilaza (3 puta većih od normalnih serumskih vrijednosti) 7 dana nakon operativnog zahvata. Težina pankreatične fistule stupnjevana je prema klasifikaciji Međunarodne skupine za istraživanje pankreatične fistule (engl. International Study Group of Pancreatic Fistula) (17).

Egzokrina disfunkcija gušterače definirana je kao potreba za peroralnim suplementima gušteračnih enzima 6 mjeseci nakon zahvata kako bi se tretirala steatoreja i malnutricija. Endokrina funkcija mjerila se testom tolerancije na glukozu (2-satni OGTT sa 75g glukoze) prema definiciji od Gasparoto i sur. (18).

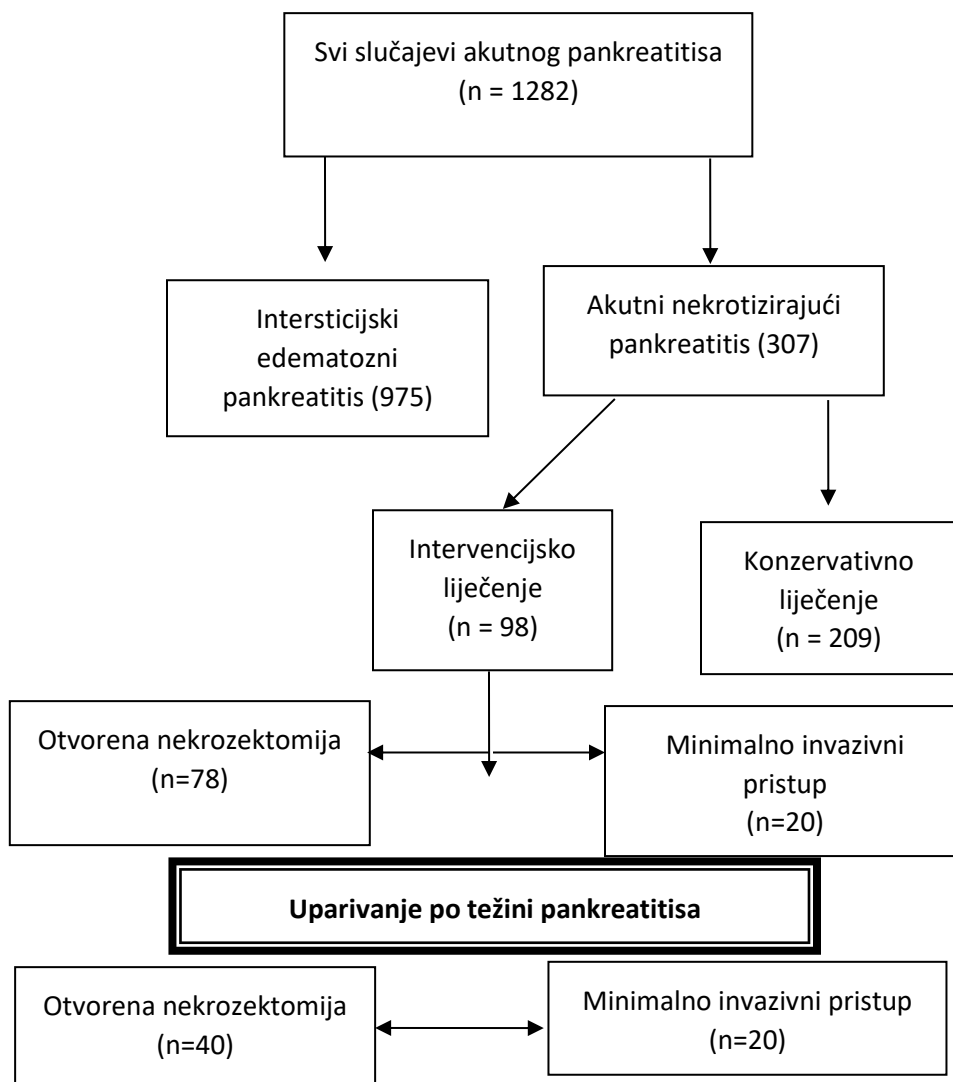
Osim deskriptivne analize, provedene su i usporedbe između dvije grupe na temelju osnovnih karakteristika, primarnih i sekundarnih ishoda. Kategorične varijable su prikazane kao omjeri i postotci te su uspoređivani koristeći Hi-kvadrat test. Kontinuirane varijable prezentirane su kao srednja vrijednost sa standardnom devijacijom (za parametrijske) te medijan i interkvartilni raspon (za neparametrijske vrijednosti) te su uspoređivane koristeći t-test ili Mann–Whitney U test. P vrijednost <0.05 smatrana je statistički značajnom. Svi podaci su analizirani koristeći SPSS v27® (IBM, Armonk, NY, USA).

5. REZULTATI

U istraživanom periodu, ukupno je 1282 bolesnika s AP hospitalizirano u Kliničkom bolničkom centru Zagreb, a njih 307 imalo je dijagnozu akutnog nekrotizirajućeg pankreatitisa dok su ostali bolesnici (n=975) imali blaži oblik odnosno intersticijski pankreatitis koji nije zahtijevao invazivno liječenje (Slika 2).

Kod ANPa, konzervativno liječenje provedeno je u njih 209, a invazivna kirurška/radiološka/gastroenterološka intervencija provedena je u 98 bolesnika. Minimalno invazivni pristup korišten je kod 20 bolesnika, a nakon uparivanja (engl. case matching) prema dobi, spolu i težini pankreatitisa u omjeru 2:1 dobivene su dvije skupine za usporedbu, MIP skupina (n=20) i ON skupina (n=40).

Slika 2. Prikaz broja i tipova pankreatitisa u istraživanom periodu



Demografske i kliničke značajke bolesnika prikazane su u Tablici 1. Nije bilo značajne razlike između skupina u odnosu na sob, spol, težinu pankreatitisa, te radiološke i laboratorijske nalaze. Ispitanici su uključivali 41 muškarca i 19 žena prosječne dobi od 61.2 (± 2.3) godina. Najčešći uzrok ANPa bili su žučni kamenci (u 61.6% slučajeva), alkohol (67.6%) i hipertrigliceridemija (6.6%).

Tablica 1. Demografske i kliničke značajke bolesnika

Kategorija	Minimalno invazivni pristup	Otvoreni pristup	p-vrijednost
Dob, srednja vrijednost(± SD)	61.2±2.3	62.4±2.2	0.86
Muški spol (n,%)	13 (65)	28 (70)	0.69
ITM, kg/m², medijan (IK raspon)	26 (23-28)	27 (23-29)	0.92
Uzrok akutnog pankreatitisa (n,%)			0.71
▪ Bilijarni	11 (55)	26 (65)	
▪ Alkohol	6 (30)	10 (25)	
▪ Ostalo	3 (15)	4 (10)	
Skor po Ransonu, srednja vrijednost (± SD)	1.64 (± 0.82)	1.67 (± 0.91)	0.42
Apache II skor, srednja vrijednost (± SD)	15.1 (± 5.2)	15.9 (5.9)	0.71
CT indeks težine panlreatitisa (n,%)			0.56
▪ <50%	14 (70)	30 (75)	
▪ >50%	6(30)	10 (25)	
Period od dijagnoze do intervencije (dani, raspon)	29 (18-59)	32 (17-82)	0.08
Komorbiditeti (n,%)	14 (70)	33 (82.5)	0.6
▪ Kardiovaskularni	9	22	
▪ Pulmonalni	3	6	
▪ Renalni	2	5	
ASA skor			0.77
▪ I-II	13	28	
▪ III or more	7	12	
Lipaza u serumu, U/l (± SD)	2456 (± 2336.6)	2650 (± 2211.3)	0.39
Leukociti/mm³	18096 (± 9069)	19244 (± 8066)	0.44
Potvrđena inficirana nekroza n (%)	18 (90)	36 (87.5)	1.0
Mikrobiološki izolati			0.44
▪ Escherichia coli	8	16	
▪ Klebsiella pneumoniae	4	8	
▪ Acinetobacter spp.	3	5	
▪ Pseudomonas aureginosa	2	5	
▪ Enterococcum faecium	1	3	
▪ Ostalo	2	3	

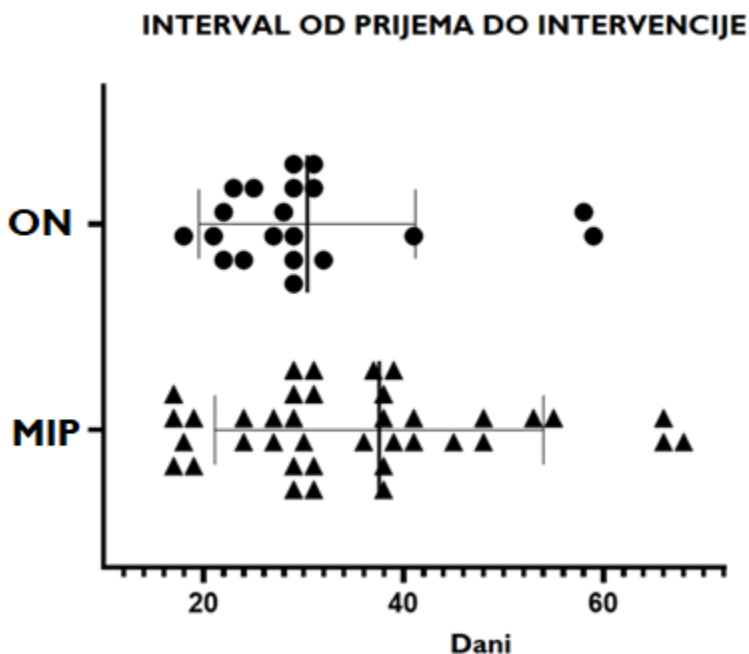
Klinički ishodi prikazani su u Tablici 2 i Slici 3. Ukupno je 15 (25%) bolesnika umrlo unutar 6 mjeseci od inicijalne dijagnoze. Smrtnost u MIP grupi bila je 20% (4/20) dok je u he ON group iznosila 27.5% (11/40), međutim, stopa mortaliteta nije se statistički značajno razlikovala među grupama ($p=0.52$). Većinu uzroka smrti činilo je multiorgansko (3 u SUA grupi i 8 u ON grupi), dva bolesnika umrla su radi komplikacija vezanih uz intraabdominalno krvarenje, a dvoje njih je razvilo respiratornu insuficijenciju u sklopu pneumonije. Pankreatična nekroza potvrđena je mikrobiološki ili radiološki u 90% (54/60) bolesnika.

Stopa značajnih postoperativnih komplikacija iznosila je 35% ($n=7$) u MIP grupi i 60% u OP grupi ($n=24$) što je bila statistički značajna razlika ($p = 0.04$). Najčešće, reoperacija je provedena radi intraabdominalne sepse (8 slučajeva) i krvarenja (2 slučaja).

Medijan boravka u JILu (11 u MIP vs 13 u ON grupi) i trajanje hospitalizacije (42 u MIP vs 51 u ON grupi) nije se statistički razlikovalo ($p= 0.37$ za boravak u JILu odnosno 0.44 za trajanje hospitalizacije). Prosječan broj nekrozektomija (otvorena ili VARD metodom) po bolesniku bila je 0.95 za MIP grupu te 1.6 za ON grupu (prosječna razlika: 0.65; 95% CI, 0.18 to 1.11).

Period do intervencije (PI) je prezentiran na Slici 4 koja pokazuje distribuciji PI za svakog pojedinog bolesnika. Većina prvih intervencija provedena je između 3. i 5. tjedna od početka simptoma (78.7%). Raspon prve intervencije činio je u ON grupi 17-82 dana te u MIP grupi 18-59 dana.

Slika 4. Interval od prijema do intervencije

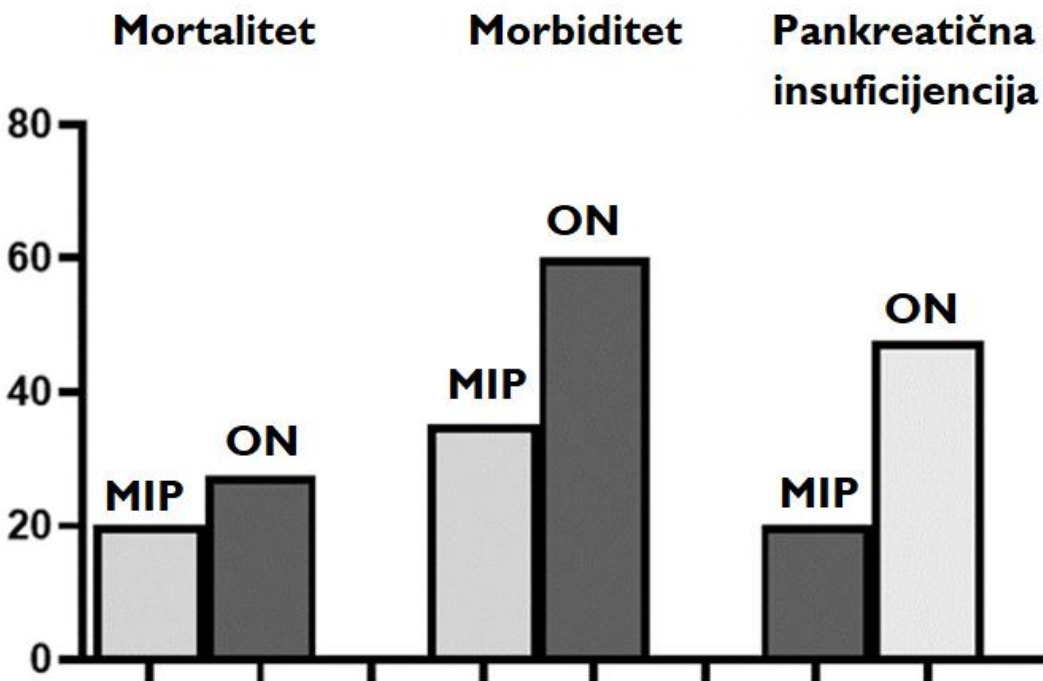


Nakon 12 mjeseci i analize funkcije gušterače ustanovljeno je da su bolesnici liječeni otvorenom nekrozektomijom imali veću stopu disfunkcije (47.5%) u odnosu na MIP grupu (20%) uz $p=0.03$. Endokrina insuficijencija bila je češća u odnosu na egzokrinu insuficijenciju u obje grupe (42.5% vs 28.3%). Opseg nekroze <30% (prema CT indeksu težine pankreatitisa), pokazao se kao čimbenik povezan sa značajno manjim rizikom pankreatične disfunkcije ($p= 0.012$, OR 0.061).

Tablica 2. Primarni i sekundarni ishodi

Kategorija	Minimalno invazivni pristup	Otvorena nekrozektomija	p-vrijednost
Smrtnost, n (%)	4 (20)	11 (27.5)	0.53
Morbiditet*, n (%)	7(35)	24(60)	0.044
▪ Zatajenje jednog organa	3	8	
▪ Multiplo organsko zatajenje	1	4	
▪ Intraabdominalno krvarenje	0	2	
▪ Intraabdominalna sepsa	3	6	
Insuficijencija gušterače, n (%)	4 (20)	19 (47.5)	0.038
▪ Endokrina	3	13	
▪ Egzokrina	1	4	
▪ Endokrina i egzokrina	0	2	
Trajanje hospitalizacije, medijan (raspon)	42 (9-212)	51 (22-255)	0.44
Boravak i JULu, medijan (raspon)	11 (2-96)	13 (4-113)	0.37
Pankreatična fistula, n (%)	5 (25)	17 (42.5)	
▪ Stupanj I	2	8	0.18
▪ Stupanj II	1	5	
▪ Stupanj III	2	4	
Broj intervencija			0.04
▪ Uključujući perkutanu drenažu	32	96	
▪ Bez perkutane drenaže	21	79	

Slika 3. Ishodi liječenja



Detaljniji prikaz broja i vrste postupaka vidljiv je u Tablici 3. U MIP grupi, 19 bolesnika podvrgnuto je retroperitonealnoj perkutanoj drenaži dok je kod jednog kateter postavljen laparoskopski u omentalnu burzu. Endoskopska (transgastrična drenaža nekroza nije se provodila u navedenom periodu istraživanja. Nakon 72 sata, kliničko poboljšanje je zamijećeno kod 6 (25%) bolesnika, a 5 ih se oporavilo bez potrebe za daljnjim invazivnim postupcima. Jedan bolesnik zahtijevao je dodatnu perkutanu drenažu. Ukupno, u MIP grupi, 6 bolesnika je zahtijevalo liječenje otvorenom nekrozektomijom, a 4 od njih preminulo je uslijed progresije septičkih komplikacija.

U ON skupini, medijana laparotomija provedena je kod 37, a obostrana subkostalna incizija kod 3 bolesnika. Kod 16 bolesnika provedena je dodatna nekrozektomija, a u njih 6 i više od dva puta. Kod bolesnika s jednom nekrozektomijom (24), njih 3 umrlo je u ranom postoperativnom period uslijed multiorganskog zatajenja. Kod bolesnika koji su zahtijevali višestruke nekrozektomije, stopa smrtnosti bila je 50%.

Tablica 3. Karakteristike intervencijskih postupaka

Skupina	Samo perkutana drenaža		Perkutana drenaža + VARD		Perkutana drenaža + VARD + Otvorena nekrozektomija		Perkutana drenaža + Otvorena nekrozektomija	
	Jedna	Multipla	Jedan VARD	Multipli VARD	Jedna nekrozektomija	Multipla nekrozektomija	Jedna nekrozektomija	Multipla nekrozektomija
Minimalno invazivni pristup	5	1	6	2	3	2	1	0
Skupina	Jedna otvorena nekrozektomija		Više otvorenih nekrozektomija		Dodatna perkutana drenaža		Dodatne operacije za kirurške komplikacije	
			2	>2	Single	Multiple	Single	Multiple
Otvorena nekrozektomija	24		10	6	8	6	5	3

6. RASPRAVA

Kod akutnog nekrotizirajućeg pankreatitisa unatoč unaprjeđenju anestezioloških i kirurških postupaka, i dalje nema značajnijih pomaka u predviđanju težine bolesti, sprječavanju komplikacija i smanjenju smrtnosti. Osim toga, još se vode rasprave o ulozi kirurškog i drugog interventnog liječenja ANPa vezano uz vrstu i optimalni trenutak (engl. timing) zahvata. S obzirom na ozbiljnost mogućih komplikacija ANPa neki kirurzi čak i u ranoj fazi preporučuju kiruršku evakuaciju nekroze ili peripankreatičnog apscesa. (8,21). Međutim, većina njih zagovara inicijalno konzervativno liječenje posebice u prva tri tjedna dok kirurški postupak ostaje zadnja opcija za hitne komplikacije ili progresivne septičke komplikacije kako posljedica inficirane nekroze gušterače (9-18,23-27).

U doba minimalno invazivne kirurgije, intervencijske radiologije i gastroenterologije, nastojalo se istražiti primjenjivost ovih metoda i u liječenju ANPa. Kliničari su se nadali da će promjena

strategije i uvođenje manje invazivnog te postepenog intervencijskog liječenja ANPa, dovesti do dugo iščekivanog poboljšanja ishoda liječenja ovih bolesnika.

Od prve objave rezultata minimalno invazivnog pristupa po principu “Step-up” 2010. godine, koji su pokazali superiornost MIPa u odnosu na OP s kliničkog i ekonomskog aspekta, objavljeno je više uglavnom kohortnih studija koje su potvrdile benefite MIPa u odnosu na standardno kirurško liječenje (2,3,5-7,20-24). Prednosti uključuju manju stopu komplikacija, manju stopu pankreatičnih fistula krvarenja, kraću hospitalizaciju te manje troškove liječenja. Pojedine studije su pokazale i manju stopu ventralnih hernija i dijabetesa u MIP skupini (2,5,9). Stopa mortaliteta je bila podjednaka u većini studija, iako je nekoliko autora pokazalo čak i smanjenje mortaliteta u MIP grupi (10,14,15,22). Bitno je naglasiti da je većina dosadašnjih istraživanja bilo temeljeno na retrospektivnim analizama podataka iz jednog centra dok su samo dvije studije bile komparativne i randomizirane što govori u prilog da su potrebna daljnja istraživanja MIPa u liječenju ANPa i to na većem broju bolesnika i kvalitetno dizajniranim studijama. Na taj način bi se prikupili i dokazi potrebni za usvajanje smjernica vezanih za vrstu i “timing” invazivnih intervencija u ANPu. Ipak, i dosadašnji pozitivni rezultati MIPa ohrabрили su kirurge, gastroenterologe i radiologe da koriste minimalno invazivne metode u liječenju ANPa s inficiranom nekrozom.

U ovome istraživanju, objavili smo iskustva s MIPom u liječenju ANPa iz najveće Hrvatske kliničke bolnice uključujući i utjecan MIPa u očuvanju endocrine i egzokrine funkcije gušterače što dosada nije bilo predmet sličnih istraživanja.

Bolesnici su upareni (prema dobi, spolu i težini pankreatitisa (prema Ransonovim kriterijima te CT skorom za težinu pankreatitisa) kako bi se izbjegla pristranost u odabiru ispitanika (engl. “selection bias”) ili utjecaj čimbenika zabune (engl. “confounding variables”). Postojala je zabrinutost da MIP neće biti efikasan u kontroli izvora infekcije te da bi mogao odgoditi kirurško liječenje, odnosno otvorenu nekrozektomiju. Naši rezultati pokazuju da je kod samo 6 bolesnika naposljetku bila indicirana otvorena nekrozektomija te da i kod njih liječenje nije bilo nepotrebno odgođeno, odnosno, vrijeme od dijagnoze do intervencije bilo je podjednako za obje grupe bolesnika. Drugo, nisu zamijećene značajne komplikacije postupaka kod MIP skupine poput jatrogene ozljede krvnih žila u retroperitoneumu tijekom VARDa. Ipak, predlažemo da se debridman i lavaža tijekom VARDA provode tupo uz veliku pažnju i izbjegavanje preagresivnog odstranjivanja nekroza.

Premda smo analizirali relativno malen broj bolesnika u MIP skupini, možemo ustanoviti da rezultati pokazuju ne-inferiornost MIPa u odnosu na standardnu nekrozektomiju s obzirom na sigurnost i efikasnost u kontroli izvora infekcije.

Istovremeno, MIP je povezan s manjom stopom komplikacija i kraćom hospitalizacijom. Gotovo 30% bolesnika iz MIP grupe liječeni su samo perkutanom drenažom, a to su bolesnici koji bi inače bili podvrgnuti otvorenoj kirurgiji i svim komplikacijama koje takav zahvat nosi.

Nadalje, ovaj rad je demonstrirao manju stopu postoperativnih pankreatičnih fistula i pankreatične disfunkcije (nakon 12 mjeseci) kod MIPa u odnosu na ON. Pankreatične fistule predstavljaju značajan problem u periodu oporavka nakon ANPa, a stopa u našoj kohorti iznosila

je 36.6% što je u skladu s rezultatima drugih studija (3,14,19). MIP skupina imala je manju stopu PFa iako razlika nije bila statistički značajna. Većina fistula moglo je biti liječeno konzervativnim mjerama ili perkutanom drenažom, međutim fistule trećeg stupnja su bile povezane sa značajnim mortalitetom (66%). Stoga, smanjenje stope PFa, posebice onih trećeg stupnja moglo bi predstavljati značajan korak naprijed u smanjenju komplikacija nakon ANPa liječenih nekrozeotomijom.

Manja stopa PFa i pankreatične disfunkcije u našoj studiji mogu se objasniti manjom kirurškom traumom u MIPu te postizanje kontrole izvora infekcije uz manje agresivno odstranjenje nekroza, a time i manjeg rizika od destrukcije zdravog tkiva pankreasa i glavnog pankreatičnog voda. Otvorena nekrozeotomija koristi veće incizije, otvaranje omentalne burze i manualnu nekrozeotomiju što povećava rizik krvarenja te otvara nove puteve širenja infektivnog procesa u druge abdominalne odjeljke (4,22,23).

U MIPu, s druge strane, nema pristupa u intraperitonealnu šupljinu, a nekroze i kolekcije su odstranjene retroperitonealnim pristupom uz pomoć perkutanog drena, lavaže VARD-om i postoperativne protočne drenaže sa široka 2-3 drena. Ova metoda može izgledati manje efektivna u odstranjenju gustih nekroza od OPa, međutim, pokazalo se da se kontrola izvora infekcije kod inficirane nekroze uspješno postizao i ovim manje invazivnom tehnikama čak i kad se ne odstrane nekroze u potpunosti (8,15,27). MIP zahtijeva radiološke tehnike i vještine kako bi se proveo prvi korak "Step up" pristupa - perkutana retroperitonealna drenaža, međutim, u centrima koji standardno provode drenaže intraabdominalnih kolekcija pod CT kontrolom, usvajanje ove metode je jednostavno i nije praćeno značajnijim komplikacijama.

Slično tome, i VARD postupak se lako usvaja od kirurga koji i maju određeno iskustvo s laparoskopskim te iskustvo u liječenju ANPa. Nasuprot ovoga, endoskopski "Step-up" pristup je složeniji i zahtijeva napredne vještine intervencijskog gastroenterologa. Klinički rezultati i eventualne prednosti endoskopskog pristupa u odnosu na kirurški "Step-up" još se čekaju, ali najznačajnija randomizirana kontrolirana studija od Brunshot i sur. pokazala je da su stopa pankreatičnih fistula i trajanje hospitalizacije manji u odnosu na kirurški "Step up" pristup (9). Ipak, u ovoj studiji, endoskopski pristup nije rezultirao smanjenjem stopa komplikacija i smrtnosti. Iako naše istraživanje nije dizajnirano kao randomizirana prospektivna studija, najviše radi toga jer MIP nije bio dostupan prije 2015. godine, pažljivi odabir bolesnika, adekvatna statistička obrada podataka i ujednačenost bolesnika prema težini ANPa, osigurali su nam da dobijemo značajne i pouzdane rezultate za najvažnije ishode liječenja. Postavljanjem potvrde inficirane pankreatične nekroze kao ključnog kriterija, možemo reći da bi svi bolesnici koji su liječeni MIPom, inače bili liječeni otvorenom nekrozeotomijom. Isto tako su glavni kriteriji težine pankreatitisa bili podjednaki u ispitivanim skupinama (Ranson skor, CT indeks, i Apache 2 skor).

Smatram da bi buduća istraživanja MIPa u liječenju ANPa trebala biti fokusirana na analizu optimalnog trenutka provođenja ("timing") minimalno invazivnih zahvata uzimajući u obzir prediktivne čimbenike za razvoj teškog oblika pankreatitisa. Osim toga, bilo bi korisno definirati indikacije i kontraindikacije za MIP al i razjasniti tehnička pitanja poput opsežnosti nekrozeotomije putem VARDa te lokalizacije i širine perkutanog drena.

Analize većeg broja bolesnika i randomizirani kontrolirane studije dat će nam konačan o efikasnosti MIPa kod akutnog nekrotizirajućeg pankreatitisa. Ukoliko se pokaže da je MIP siguran i jednako efikasan kao OP za ovu vrstu bolesnika, otvoreni kirurški zahvat ostat će indiciran samo kod hitnih kirurških komplikacija ili u slučaju brzog kliničkog pogoršanja uslijed septičkih komplikacija.

Srećom, bolesnici s ANP-om su najčešće već nekoliko tjedana hospitalizirani i razvoj multiorganskog zatajenja razvija se sporije u odnosu na druge vrste intraabdominalne sepse što daje dovoljno vremena za planiranje liječenja, uključujući i kirurško. Stoga, za većinu slučajeva, izgledno je da će MIP biti prva terapija izbora i to po “Step-up” principu čija je uloga da kontrolira izvor infekcije najprije s najmanje invazivnom metodom.

S obzirom na dosadašnju znanstvenu literature i naša iskustva, može se zaključiti da bi MIP trebao biti preferirana strategija za liječenje ANPa, posebno u slučaju inficirane nekroze (2,3,8,23-28) ukoliko kliničko stanje bolesnika te tehnička opremljenost institucije to omogućuju. Ipak, otvorena nekrozektomija će i dalje imati mjesto u slučaju neuspjeha MIPa ili kod razvoja teških septičkih komplikacija.

Postoji nekoliko ograničenja u našem istraživanju. Prvo, radi se o retrospektivnoj studiji i time nije bila moguća randomizacija bolesnika, ali pogreška u odabiru (engl. selection bias) smanjena je jasnim definiranjem uključnih kriterija. Drugo, postoji relativno malen uzorak bolesnika u MIP grupi, što je za određene varijable onemogućivalo dobivanje statistički značajnih razlika. Treće, s obzirom da je MIP u našoj ustanovi uveden u kasnijoj fazi istraživanog perioda, moguće je da su i drugi napreci u liječenju (intenzivno liječenje ili antibiotska terapija) utjecali na bolje ishode u MIP skupini, unatoč ujednačenosti grupa prema težini pankreatitisa. I četvrto, s obzirom da transgastrična nekrozektomija nije bila rutinski dostupna u našem centru tijekom većine istraživanog perioda, nije se mogla provesti odgovarajuća usporedba s rezultatima iz literature.

7. ZAKLJUČAK

Liječenje ANPa s inficiranom nekrozom promijenilo se u zadnjem desetljeću uslijed razvoja manje invazivnih radioloških i kirurških metoda, ali i boljeg razumijevanja tijeka bolesti te boljeg odabira bolesnika za kirurško liječenje. Naše istraživanje pokazuje da je minimalno invazivni pristup u liječenju ANPa sigurna i učinkovita strategija kojom se postižu rezultati usporedivi s otvorenim pristupom uz manju stopu komplikacija uključujući dugoročnu disfunkcije gušterače. Stoga, MIP može biti dodatni korak u smanjenju smrtnosti i morbiditeta kod bolesnika s APom i inficiranom nekrozom gušterače, ali za potvrdu korisnosti ove metode, potrebna su daljnja istraživanja na većem broju bolesnika.

8. KRATKI SAŽETAK NA HRVATSKOM JEZIKU

Akutni nekrotizirajući pankreatitis s inficiranom nekrozom praćen je visokom stopom komplikacija i smrtnosti. Optimalno liječenje još uvijek je predmet stručnih i znanstvenih rasprava, ali minimalno invazivni pristup u liječenju akutnog pankreatitisa privukao je mnogo pažnje u posljednjem desetljeću. U ovome radu, prikazali smo rezultate liječenja minimalno invazivnim pristupom te ih usporedili s rezultatima standardne otvorene nekrozektomije. Provedeno je retrospektivno istraživanje koje obuhvaća period od 2011. do 2021. godine, a uključeni su svi bolesnici iz Kliničkog bolničkog centra Zagreb. Za komparativnu analizu bolesnici su upareni u omjeru 2:1 na temelju težine pankreatitisa te je u konačnici analizirano 60 bolesnika. Kod 40 je provedena otvorena nekrozektomija, a kod 20 minimalno invazivni pristup. Nije bilo značajne razlike u demografskim karakteristikama bolesnika niti u težini pankreatitisa na temelju Ransonovih kriterija ili CT indeksa težine pankreatitisa. Bolesnici iz MIP skupine imali su značajno manju stopu komplikacija i stopu disfunkcije gušterače. Smrtnost u MIP skupini bila je 20%, a u ON skupini 27.5% što nije bilo statistički značajno. U zaključku, minimalno invazivni pristup nije manje efikasan od ON u kontroli izvora sepse kod bolesnika s ANPom i inficiranom nekrozom. Istovremeno, MIP je povezan s manjom stopom komplikacija i dugoročne disfunkcije gušterače dok se smrtnost i trajanje hospitalizacije nije značajno razlikovalo između skupina.

9. KRATKI SAŽETAK I NASLOV NA ENGLESKOM JEZIKU

Comparison of minimally invasive and open surgical approach in the treatment of acute necrotizing pancreatitis with infected necrosis

Acute necrotizing pancreatitis (ANP) with infected necrosis is associated with a high mortality and complications rate. The optimal treatment approach remains a topic of clinical and scientific research, but the minimally invasive (MI) approach has attracted much attention over the last decade. In this study, we compared the clinical outcomes of minimally invasive approach (MIA) and an open necrosectomy (OK) in the treatment of acute necrotizing pancreatitis. We conducted a retrospective cohort study at the Clinical Hospital Center Zagreb, in a period from 2011 to 2021. For the comparative analysis, the patients were matched in a ratio of 2:1 based on the severity of pancreatitis, and ultimately 60 patients were analyzed. An open necrosectomy was performed in 40 cases, and a minimally invasive approach in 20 cases. There was no significant difference regarding demographic characteristics or the severity of pancreatitis based on the Ranson criteria or the CT severity index. Patients from the MIP group had a significantly lower complication rate and pancreatic dysfunction rate. Mortality in the MIP group was 20%, and in the ON group 27.5%, which was not statistically significant. In conclusion, the minimally invasive approach is not less effective than ON in controlling the source of sepsis in patients with ANP and infected necrosis. At the same time, MIP is associated with a lower rate of complications and long-term pancreatic dysfunction, while mortality and length of hospitalization did not significantly differ between the groups.

10. POPIS LITERATURE

1. Leonard-Murali S, Lezotte J, Kalu R, Blyden DJ, Patton JH, Johnson JL, Gupta AH. Necrotizing pancreatitis: A review for the acute care surgeon. *Am J Surg.* 2021 May;221(5):927-934. doi: 10.1016/j.amjsurg.2020.08.027.
2. van Santvoort HC, Besselink MG, Bakker OJ, Hofker HS, Boermeester MA, Dejong CH, et al. A step-up approach or open necrosectomy for necrotizing pancreatitis. *N Engl J Med.* 2010 Apr 22;362(16):1491-502. doi: 10.1056/NEJMoa0908821
3. Miskovitz P. A step-up approach to managing acute pancreatitis-associated fluid collections. *Crit Care Med.* 2015 Jan;43(1):244-5. doi: 10.1097/CCM.0000000000000640
4. Baron TH, DiMaio CJ, Wang AY, Morgan KA. American Gastroenterological Association Clinical Practice Update: Management of Pancreatic Necrosis. *Gastroenterology.* 2020 Jan;158(1):67-75.e1. doi: 10.1053/j.gastro.2019.07.064
5. Bang JY, Arnoletti JP, Holt BA, Sutton B, Hasan MK, Navaneethan U, et al. An Endoscopic Transluminal Approach, Compared With Minimally Invasive Surgery, Reduces Complications and Costs for Patients With Necrotizing Pancreatitis. *Gastroenterology.* 2019 Mar;156(4):1027-1040.e3. doi: 10.1053/j.gastro.2018.11.031
6. Jones JD, Clark CJ, Dyer R, Case LD, Mishra G, Pawa R. Analysis of a Step-Up Approach Versus Primary Open Surgical Necrosectomy in the Management of Necrotizing Pancreatitis: Experience in a Cohort of Patients at a US Academic Medical Center. *Pancreas.* 2018 Nov/Dec;47(10):1317-1321. doi: 10.1097/MPA.0000000000001154
7. Zheng Z, Lu JD, Ding YX, Guo YL, Mei WT, Qu YX, et al. Comparison of safety, efficacy, and long-term follow-up between "one-step" and "step-up" approaches for infected pancreatic necrosis. *World J Gastrointest Surg.* 2021 Nov 27;13(11):1372-1389. doi: 10.4240/wjgs.v13.i11.1372
8. Trikudanathan G, Wolbrink DRJ, van Santvoort HC, Mallery S, Freeman M, Besselink MG. Current Concepts in Severe Acute and Necrotizing Pancreatitis: An Evidence-Based Approach. *Gastroenterology.* 2019 May;156(7):1994-2007.e3. doi: 10.1053/j.gastro.2019.01.269
9. van Brunschot S, van Grinsven J, van Santvoort HC, Bakker OJ, Besselink MG, Boermeester MA, et al. Endoscopic or surgical step-up approach for infected necrotising pancreatitis: a multicentre randomised trial. *Lancet.* 2018 Jan 6;391(10115):51-58. doi: 10.1016/S0140-6736(17)32404-2
10. Wundsam HV, Spaun GO, Bräuer F, Schwaiger C, Fischer I, Függer R. Evolution of Transluminal Necrosectomy for Acute Pancreatitis to Stent in Stent Therapy: Step-Up Approach Leads to Low

Mortality and Morbidity Rates in 302 Consecutive Cases of Acute Pancreatitis. *J Laparoendosc Adv Surg Tech A*. 2019 Jul;29(7):891-899. doi: 10.1089/lap.2018.0768

11. Boxhoorn L, van Dijk SM, van Grinsven J, Verdonk RC, Boermeester MA, Bollen TL, i sur. Immediate versus Postponed Intervention for Infected Necrotizing Pancreatitis. *N Engl J Med*. 2021 Oct 7;385(15):1372-1381. doi: 10.1056/NEJMoa2100826
12. Luckhurst CM, El Hechi M, Elsharkawy AE, Eid AI, Maurer LR, Kaafarani HM, i sur. Improved Mortality in Necrotizing Pancreatitis with a Multidisciplinary Minimally Invasive Step-Up Approach: Comparison with a Modern Open Necrosectomy Cohort. *J Am Coll Surg*. 2020 Jun;230(6):873-883. doi: 10.1016/j.jamcollsurg.2020.01.038
13. Liu ZW, Yang SZ, Wang PF, Feng J, He L, Du JD, i sur. Minimal-access retroperitoneal pancreatic necrosectomy for infected necrotizing pancreatitis: a multicentre study of a step-up approach. *Br J Surg*. 2020 Sep;107(10):1344-1353. doi: 10.1002/bjs.11619
14. Sion MK, Davis KA. Step-up approach for the management of pancreatic necrosis: a review of the literature. *Trauma Surg Acute Care Open*. 2019 May 19;4(1):e000308. doi: 10.1136/tsaco-2019-000308
15. Besselink MG, van Santvoort HC, Nieuwenhuijs VB, Boermeester MA, Bollen TL, Buskens E, i sur. Minimally invasive 'step-up approach' versus maximal necrosectomy in patients with acute necrotising pancreatitis (PANTER trial): design and rationale of a randomised controlled multicenter trial [ISRCTN13975868]. *BMC Surg*. 2006 Apr 11;6:6. doi: 10.1186/1471-2482-6-6
16. Dindo D, Demartines N, Clavien PA. Classification of surgical complications: a new proposal with evaluation in a cohort of 6336 patients and results of a survey. *Ann Surg*. 2004 Aug;240(2):205-13. doi: 10.1097/01.sla.0000133083.54934.ae
17. Bassi C, Dervenis C, Butturini G, Fingerhut A, Yeo C, Izbicki J, i sur. Postoperative pancreatic fistula: an international study group (ISGPF) definition. *Surgery*. 2005 Jul;138(1):8-13. doi: 10.1016/j.surg.2005.05.001
18. Winter Gasparoto RC, Racy Mde C, De Campos T. Long-term outcomes after acute necrotizing pancreatitis: what happens to the pancreas and to the patient? *JOP*. 2015 Mar 20;16(2):159-66. doi: 10.6092/1590-8577/2958
19. Morató O, Poves I, Ilzarbe L, Radosevic A, Vázquez-Sánchez A, Sánchez-Parrilla J, i sur. Minimally invasive surgery in the era of step-up approach for treatment of severe acute pancreatitis. *Int J Surg*. 2018 Mar;51:164-169. doi: 10.1016/j.ijsu.2018.01.017

20. Aparna D, Kumar S, Kamalkumar S. Mortality and morbidity in necrotizing pancreatitis managed on principles of step-up approach: 7 years experience from a single surgical unit. *World J Gastrointest Surg.* 2017 Oct 27;9(10):200-208. doi: 10.4240/wjgs.v9.i10.200
21. Kempeneers MA, Besselink MG, Issa Y, van Hooft JE, van Goor H, Bruno MJ, i sur. Multidisciplinaire behandeling van chronische pancreatitis [Multidisciplinary treatment of chronic pancreatitis: an overview of current step-up approach and new options]. *Ned Tijdschr Geneeskd.* 2017;161:D1454
22. Cao F, Duan N, Gao C, Li A, Li F. One-Step verse Step-Up Laparoscopic-Assisted Necrosectomy for Infected Pancreatic Necrosis. *Dig Surg.* 2020;37(3):211-219. doi: 10.1159/000501076
23. Jain S, Padhan R, Bopanna S, Jain SK, Dhingra R, Dash NR, i sur. Percutaneous Endoscopic Step-Up Therapy Is an Effective Minimally Invasive Approach for Infected Necrotizing Pancreatitis. *Dig Dis Sci.* 2020 Feb;65(2):615-622. doi: 10.1007/s10620-019-05696-2
24. Sundaramurthi S, Kannan A, Nagarajan R, Dasarathan S, Dharanipragada K. Precise pancreatic necrosectomy by step-up approach. *EXCLI J.* 2021 Aug 16;20:1305-1307. doi: 10.17179/excli2021-4131
25. Maurer LR, Maatman TK, Luckhurst CM, Horvath KD, Zyromski NJ, Fagenholz PJ. Risk of gallstone-related complications in necrotizing pancreatitis patients treated with a step-up approach: The experience of two tertiary care centers. *Surgery.* 2021 May;169(5):1086-1092. doi: 10.1016/j.surg.2020.11.002
26. Gomes CA, Di Saverio S, Sartelli M, Segallini E, Cilloni N, Pezzilli R, i sur. Severe acute pancreatitis: eight fundamental steps revised according to the 'PANCREAS' acronym. *Ann R Coll Surg Engl.* 2020 Oct;102(8):555-559. doi: 10.1308/rcsann.2020.0029
27. da Costa DW, Boerma D, van Santvoort HC, Horvath KD, Werner J, Carter CR, i sur. Staged multidisciplinary step-up management for necrotizing pancreatitis. *Br J Surg.* 2014 Jan;101(1):e65-79. doi: 10.1002/bjs.9346
28. Cerrato Delgado S, Valverde Martinez A, Gómez Sánchez T, Fierro Aguilar A, Pacheco García JM. Step-up approach in severe necrotizing pancreatitis: Combination of video-assisted retroperitoneal debridement and endoscopic necrosectomy. *Cir Esp (Engl Ed).* 2022 Jan;100(1):52-55. doi: 10.1016/j.cireng.2021.11.010

11. KRATKI ŽIVOTOPIS AUTORA

Ivan Romić rođen je 1986. godine te je u Zagrebu završio osnovno i srednje školovanje (2. Gimnazija). 2004. godine upisuje Medicinski fakultet u Zagrebu kojeg završava u roku 2010. godine. Nakon studija, obavio je jednogodišnji pripravnički staž u KBC Zagreb te nakon polaganja državnog ispita započinje specijalizaciju iz Opće kirurgije na KBCu Zagreb koju završava u lipnju 2018. godine. Za vrijeme specijalizacije završava i postdiplomski specijalistički studij iz Opće kirurgije te upisuje Doktorski studij na Medicinskom fakultetu u Zagrebu. Kao specijalist radi od 2018-2020. na odjelu za Onkološku Kirurgiju KBCa Zagreb, 2020. godine započinje specijalizaciju iz Abdominalne kirurgije te postdiplomski specijalistički studij iz Abdominalne kirurgije, a 2021. započinje raditi na Zavodu za hepatobilijarnu kirurgiju i transplantaciju organa. Uključen je u mnogobrojna znanstvena istraživanja i domaće tečajeve te kongrese gdje je aktivno sudjelovao. Bio je na međunarodnoj edukaciji u Wittenu, Beču, Rimu te Mariboru. Sudjelovao je u objavljivanju 48 znanstvenih radova u indeksiranim časopisima; od kojih su 23 u indeksirani CC bazi, a u njih 7 je prvi autor. Bio je recenzent za 30tak radova u stranim indeksiranim časopisima. Položio je europski ispit iz kirurške onkologije 2022. godine. Od nagrada izdvajaju se “Smith International scholarship” u Jeruzalemu 2020., EAES Research Talent Academy 2019. i EAES Sandpit Award 2022.