

Sinkrona transplantacija jetre i srca kod pacijenta s hereditarnom transtiretinskom amiloidozom - prikaz slučaja

Strajher, Iva Martina

Professional thesis / Završni specijalistički

2023

Degree Grantor / Ustanova koja je dodijelila akademski / stručni stupanj: **University of Zagreb, School of Medicine / Sveučilište u Zagrebu, Medicinski fakultet**

Permanent link / Trajna poveznica: <https://um.nsk.hr/um:nbn:hr:105:131446>

Rights / Prava: [In copyright](#)/[Zaštićeno autorskim pravom.](#)

Download date / Datum preuzimanja: **2024-07-28**



Repository / Repozitorij:

[Dr Med - University of Zagreb School of Medicine Digital Repository](#)



**SVEUČILIŠTE U ZAGREBU
MEDICINSKI FAKULTET**

Iva Martina Strajher

**Sinkrona transplantacija jetre i srca kod
pacijenta s hereditarnom transtiretinskom
amiloidozom -prikaz slučaja**

ZAVRŠNI SPECIJALISTIČKI RAD



Zagreb, ožujak, 2023. godine

Rad je izrađen na Zavodu za hepatobilijarnu kirurgiju i transplantaciju abdominalnih organa Klinike za kirurgiju, Kliničkog bolničkog centra Zagreb, Medicinskog fakulteta Sveučilišta u Zagrebu.

Voditelj rada: doc. dr. sc. Hrvoje Silovski

SADRŽAJ

1. POPIS OZNAKA I KRATICA.....	4
2. UVOD.....	5
3. CILJ RADA.....	7
4. METODE I ISPITANICI.....	8
5. PRIKAZ SLUČAJA.....	9
6. RASPRAVA.....	12
7. ZAKLJUČAK.....	21
8. KRATKI SAŽETAK NA HRVATSKOM JEZIKU.....	22
9. KRATKI SAŽETAK I NASLOV NA ENGLLESKOM JEZIKU.....	23
10. POPIS LITERATURE.....	24
11. KRATKI ŽIVOTOPIS.....	26

1. POPIS OZNAKA I KRATICA

TTR - transtiretin

hATTR amiloidoza - hereditarna transtiretinska amiloidoza

CHLT - combined heart/liver transplantation (kombinirana transplantacija srca i jetre)

FAP - familijarna (obiteljska) amiloidna polineuropatija

CR - congo red (kongo crvenilo)

CTS - carpal tunnel syndrome (sindrom karpalnog kanala)

CIDP - kronična inflamatorna demijelinizacijska polineuropatija

ICD - implantable cardioverter defibrilator (pacemaker)

2. UVOD

Opis obdukcije mladog muškarca nizozemskog liječnika Nicolaesa Fonteyna iz 1639. smatra se prvim izvještajem o sistemskoj amiloidozi. Rudolf Virchow je među prvima 1854. uveo termin „amiloid” za amorfnu promjenu koja se nakuplja u tkivima, a ima reakciju bojenja jodom sličnu kakvu izaziva i škrob (grčki amilon). Iako se danas zna da nakupljanje amiloida nema nikakve veze sa škrobom, termin amiloidoza se zadržao do danas (1).

Amiloidoza je naziv za skupinu bolesti koju karakterizira ekstracelularno nakupljanje patološkog proteina koji nazivamo amiloid. Ekstracelularno nakupljanje amiloidnog proteina u organima i tkivima rezultira infiltracijom tkiva te poremećajem strukture tkiva što dovodi do progresivnog gubitka funkcije zahvaćenog organa (1,2,3,4).

Klasifikacija amiloidoze temelji se vrsti proteina koji se nakuplja. Nakupljanje amiloida može biti lokalizirano ili sistemsko.

Lokalizirana organ- specifična amiloidoza može se naći kod Alzheimerove bolesti (β -protein u plakovima) i dijabetesa melitusa tipa 2 (amilin u Langerhansovim otocima). Patogena uloga taloženja amiloida u ovim bolestima još nije jasna.

Postoji mnogo tipova sistemske amiloidoze, ali četiri su tipa koja se pojavljuju najčešće: AL, AA, ATTR i A β 2 M tip.

AL amiloidoza je najčešći oblik. Ova bolest je uzrokovana klonskom proliferacijom plazma stanica (javlja se kod multiplog mijeloma, a rijetko kod ne-Hodgkinovog limfoma ili Waldenströmove bolesti). Prekursor ove vrste amiloida je laki lanac lambda ili kapa imunoglobulina.

Drugi najčešći tip sistemske amiloidoze je AA amiloidoza. Ova bolest je uzrokovana dugotrajnom upalom, kao što su reumatoidni artritis, upalne bolesti crijeva, kronične infekcije (npr. tuberkuloza, osteomijelitis, lepra) i nasljedne autoimune bolesti (5).

Treći najčešći tip je transtiretinska (ATTR) amiloidoza. Hereditarni oblik ove bolesti (hATTR) uzrokovan je brojnim autosomno dominantno nasljednim točkastim mutacijama prekursora proteina transtiretina (TTR). Transtiretin je akronim za transportni protein hormona štitnjače i protein koji veže retinol, a sintetizira se gotovo isključivo u jetri (3,6). Opisano je oko 100 TTR mutacija (5).

Postoji i stečeni, tzv. „wild-type” oblik ATTR amiloidoze (wATTR). U ovoj bolesti, nemutirani („wild type”) transtiretin također može djelovati kao amiloidni prekursor još uvijek nepoznatim mehanizmom (5).

Četvrti tip je A β 2M amiloidoza. Ova bolest je uzrokovana terminalnom fazom bubrežne bolesti u kojoj povišene razine β 2 -mikroglobulina u serumu traju godinama jer se β 2 -mikroglobulin ne uklanja učinkovito dijalizom (1).

Transtiretinska hereditarna amiloidoza posebno je zanimljiva abdominalnim kirurzima jer ju je moguće liječiti transplantacijom jetre. Kod bolesnika s hATTR-om odlaganjem patološkog transtiretina najčešće nastaju neuropatija i restriktivna kardiomiopatija koja vodi u kardijalnu dekompenzaciju. Bolesnici s hATTR-om su uglavnom mlađi ljudi koji mogu biti kandidati za transplantaciju srca. Pošto se mutirani protein većinom sintetizira u jetri (2,6), potrebno je kod takvih bolesnika razmotriti i sinkronu transplantaciju jetre i srca.

U ovom radu prikazujemo bolesnika s hATTR kojem je prvi put u Hrvatskoj učinjena sinkrona transplantacija jetre i srca.

3. CILJ RADA

Cilj ovog rada je prikazati sinkronu transplantaciju srca i jetre kao sigurnu i efikasnu metodu liječenja u bolesnika s hereditarnom transtiretinskom amiloidozom, te prikazati slučaj našeg bolesnika kod kojeg je provedeno navedeno liječenje.

4. METODE I ISPITANICI

U ovom radu prikazat će se trenutna saznanja o transtiretinskoj amiloidozi i dostupnim metodama liječenja. Do navedenih podataka došlo se pregledom literature na Pubmedu. Također će se prikazati slučaj jednog našeg bolesnika s transtiretinskom amiloidozom koji je liječen sinkronom transplantacijom srca i jetre.

5. PRIKAZ SLUČAJA

Četrdesetčetverogodišnji bolesnik javio se na pregled u ambulantu za kardiologiju zbog progresivnog pogoršanja zaduhe u naporu. Unazad godinu dana pred prijem primijetio je da sve teže tolerira napor. Povremeno navečer prije spavanja primijetio je perimaleolarne edeme.

Obiteljska anamneza je bila pozitivna na srčane bolesti: otac je umro u 48. godini zbog srčane dekompenzacije, baka je umrla u pedesetoj godini od srčane dekompenzacije nakon operacije karcinoma dojke, bakin brat je umro u četrdesetoj godini od srčane dekompenzacije, a kod kćeri bakinog brata je učinjena transplantacija srca zbog dokazane amiloidoze. S obzirom na navedeno, posumnjalo se da se kod našeg bolesnika također radi o amiloidozi te je započeta dijagnostička obrada.

Učinjen je MR srca kojim je postavljena sumnja na amiloidozu. Učinjena je biopsija masnog tkiva kojom je utvrđeno nekoliko nakupina amiloida, bez nakupina u koštanoj srži. Isključena je AL amiloidoza. UZV-om je opisana lijeva klijetka izrazito zadebljanih stijenki očuvane globalne sistoličke funkcije (EF 58%), uz dijastoličku disfunkciju II. stupnja. Desna klijetka je opisana kao normalne veličine, zadebljanih stijenki. Učinjeno je genetsko testiranje na hATTR amiloidozu kojim je potvrđena genetska mutacija. Neurološkom obradom (EMNG) utvrđena je blaža, distalna aksonalna polineuropatija. S obzirom na početni stupanj neuropatije u terapiju je uveden tafamidis. U daljnjem tijeku liječenja učinjena je reevaluacija, kada je desnostranom kateterizacijom srca izmjeren reducirani srčani indeks, uz uredne vrijednosti plućne vaskularne rezistencije, no povišene vrijednosti tlaka punjenja lijeve i desne klijetke. U daljnjem liječenju se prati desnostrani pleuralni izljev zbog kojeg su u više navrata učinjene pleuralne punkcije i torakalne drenaže, a zatim i pleurodeza i talkaža desne pleure.

U daljnjim se kontrolama nekoliko mjeseci pratilo stacionarno stanje, nakon čega dolazi do pogoršanja te se pojavljuje početno nakupljanje ascitesa, te su u više navrata učinjene punkcije.

Učinjena je obrada za transplantaciju jetre i transplantaciju srca. Slučaj bolesnika je raspravljen na multidisciplinarnom konziliju i indicirana je sinkrona transplantacija jetre i srca. S obzirom na učestale epizode akutnog srčanog popuštanja i posljedično tomu sve učestalije hospitalizacije, sukladno mišljenju konzilija bolesnik je stavljen na Eurotransplantovu hitnu listu za transplantaciju

jetre i srca. Po pronalaženju adekvatnog donora učinjena je operacija sinkrone transplantacije jetre i srca. Zahvat je trajao nešto više od 11 sati, nakon čega je bolesnik premješten u kardiokiruršku jedinicu intenzivnog liječenja intubiran, mehanički ventiliran, hemodinamski stabilan, na potpori dobutaminom i noradrenalinom. Ekstubiran je prvi postoperativni dan. Prvi postoperativni dan iz terapije je isključen noradrenalin, a četvrti postoperativni dan i dobutamin.

Boravak u kardiokirurškoj jedinici intenzivnog liječenja protekao je bez većih teškoća. Peti postoperativni dan premješten je u koronarnu jedinicu. Inicijalno se pratio postupni pad jetrenih enzima, no osmi postoperativni dan dolazi do postupnog porasta transaminaza zbog čega je postavljena sumnja na odbacivanje jetrenog presatka. Učinjena je biopsija jetre te je patohistološkom analizom utvrđeno akutno stanično odbacivanje jetrenog presatka (4/9). Stoga je provedena pulsna terapija kortikosteroidima uz koju se pratila normalizacija jetrenih enzima. Inicijalnim ultrazvukom srca opisana je uredna veličina i funkcija obiju klijetki. Kontrolnim ultrazvukom opisan je stacionaran nalaz: strukturno i funkcijski zdravo srce. Koronarografijom su opisane normalno prohodne krvne žile, a u biopstatu miokarda nije pronađeno znakova odbacivanja.

Ultrazvukom jetre pratio se cijelo vrijeme boravka normalan protok krvi kroz hepatalnu arteriju, portalnu venu i hepatalne vene, a u trbušnoj šupljini opisivalo se nešto ascitesa. Osim opisane dinamike jetrenih enzima u laboratorijskim se kontrolama prati normocitna anemija, mirni upalni parametri, trombocitopenija u oporavku, uredna bubrežna funkcija, hipoalbuminemija i hipogamaglobulinemija te pad koncentracije biljega srčanog zatajivanja. Zbog trombocitopenije je učinjeno ispitivanje heparinom inducirane trombocitopenije (HIT) kojim su dokazana antiheparinska protutijela u nižem titru te se HIT nije mogao isključiti. Stoga je heparin trajno ukinut iz terapije. U plazmi nije utvrđena ni CMV ni EBV viremija. Također je zbog intenzivne imunosupresije i hipogamaglobulinemije provedena terapija intravenskim imunoglobulinima i anti-CMV imunoglobulinom. Utvrđena su donor-specifična antitijela HLA razreda I koja nisu bila prisutna prije transplantacije, inicijalno nižeg, a u kontroli srednjeg intenziteta reakcija. Laboratorijski su praćene niske vrijednosti serumskog takrolimusa unatoč postupnom povećanju imunosupresijske terapije. Stoga je učinjeno farmakogenetičko ispitivanje kojim je ustanovljeno da je bolesnik brz metabolizator lijekova-supstrata CYP3A4 i CYP3A5 uz smanjenu transportnu

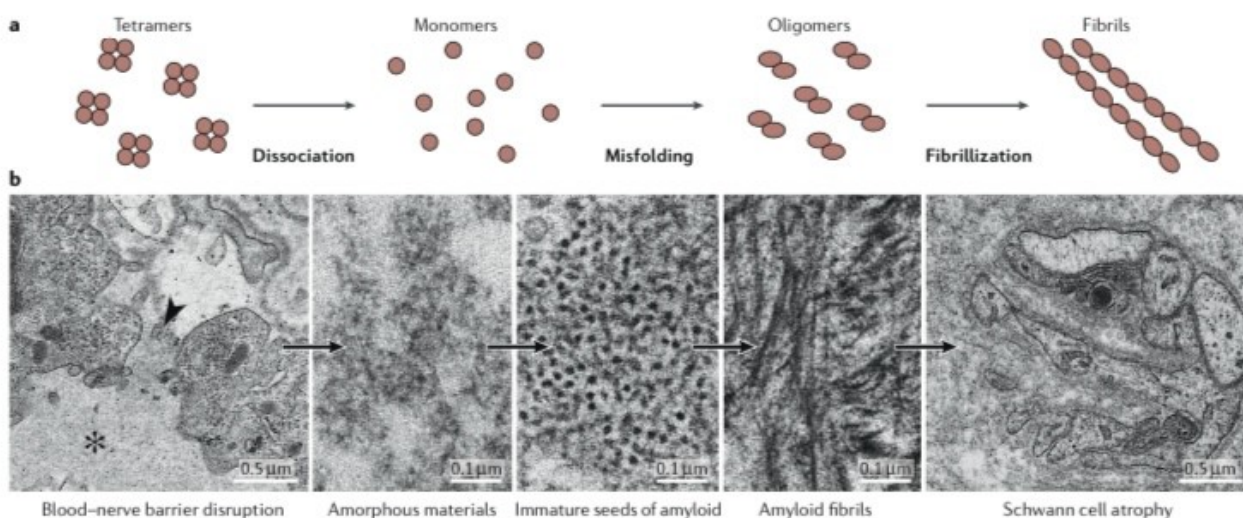
funkciju P-glikoproteina. Navedeni nalaz objašnjava brži metabolizam takrolimusa i potrebu za većim dnevnim dozama takrolimusa od standardnih, a radi čega je u terapiju dodan i diltiazem.

Otpušten je iz bolnice 31. postoperativni dan.

U daljnjem tijeku bolesnik se dobro oporavlja, prati se značajan pad NtproBNP-a, oporavak crvene krvne slike, uredni jetreni enzimi, normalna bubrežna funkcija, mirni upalni parametri te koncentracija takrolimusa unutar željenih vrijednosti.

6. RASPRAVA

Hereditarna transtiretinska (hATTR) amiloidoza je multisistemska bolest koja se prezentira u odrasloj dobi, a zahvaća prvenstveno periferni žičani sustav i srce, a rjeđe gastrointestinalni trakt, oči, bubreg, zglobove i ligamente. Stari naziv za hereditarnu transtiretinsku amiloidozu bio je obiteljska amiloidna polineuropatija (FAP) zbog najčešće zahvaćenosti perifernog živčanog sustava (4). Do 1990.-ih se smatralo da je hATTR endemska bolest ograničena na područje sjevernog Portugala, sjeverne Švedske i dvije regije u Japanu. Tijekom devedesetih godina prošlog stoljeća nova endemska žarišta su se pojavila na Cipru i Majorci. Danas se zna da je hATTR bolest proširena po cijelom svijetu, uključujući SAD, mnogo zemalja u Europi, Indiji i Kini (2). Bolest se prenosi autosomno dominantno (1,3,4,7). Opisan je veliki broj mutacija gena za protein transtiretin, te se razne mutacije očituju raznim fenotipovima (2,3). Najčešća mutacija na TTR genu je Val30Met. To je progresivna bolest koja neliječena, završava smrtnim ishodom 5-15 godina nakon postavljanja dijagnoze (8). Bolest nastaje zbog odlaganja netopivog proteina amiloida u tkivima, a patološki protein nastaje raspadom transtiretina koji se u formi tetramera sintetizira u jetri, na monomere koji pogrešnim slaganjem formiraju oligomere koji se u tkivima odlažu u obliku fibrila (slika 1) (1,3,4,6). Amiloid se dokazuje pod mikroskopom nakon bojanja tkiva Kongo crvenilom (CR bojanje) (1,4,5).



Slika 1. Formiranje amiloida (4).

Transtiretin je inače normalan protein koji se nalazi u serumu i cerebrospinalnoj tekućini. Služi kao transportni protein za tiroksin i retinol. Sintetizira se uglavnom u jetri, ali i u koroidnom pleksusu u mozgu i u retinalnom i cilijarnom epitelu oka. Većina slučajeva hATTR-a nastaje zbog točkaste mutacije koja uzrokuje zamjenu valina metioninom na poziciji 30 zrelog proteina (Val30Met mutacija) (4).

Klinička slika hATTR-a se razlikuje ako se bolest očituje u mlađoj (prije 50. godine), odnosno starijoj dobi (nakon 50.godine). U mlađoj dobi bolest tipično prolazi tri stadija (tablica 1). Stadij I karakteriziran je progresivnom senzornom polineuropatijom koja uzrokuje otežani hod. Stadij II karakteriziran je senzomotornom neuropatijom zbog koje bolesnik može hodati samo uz pomoć. U III stadiju bolesti bolesnik je vezan za kolica ili krevet, te smrtni ishod nastupa otprilike 12 godina nakon postavljanja dijagnoze (4).

Stadiji polineuropatije		
	Simptomi	Invaliditet
Stadij 0	Bez simptoma	Bez oštećenja
Stadij 1	Blaga senzorna, motorna i autonomna neuropatija donjih udova	Senzorni poremećaji uz održanu sposobnost hoda
Stadij 2	Progresija oštećenja donjih udova, gornjih udova i trupa	Oslabljena sposobnost hodanja, hodanje uz pomoć (štap, hodalice)
Stadij 3	Teška senzorna, motorna i autonomna zahvaćenost svih udova	Bolesnik je vezan za invalidska kolica ili krevet

Tablica 1. Stadiji polineuropatije

Kad se bolest očituje u starijoj dobi, ima puno brži tijek, polineuropatija se brže razvija te smrtni ishod nastupa oko 7 godina nakon postavljanja dijagnoze.

Bolest se prvenstveno prezentira neurološkim simptomima. Obično započinje parestezijama u donjim udovima, te nespecifičnim bolovima. Također se može pojaviti i sindrom karpalnog kanala (CTS), pogotovo kada se bolest javi u starijoj životnoj dobi. Razvojem bolesti javljaju se i simptomi od strane autonomnog živčanog sustava kao što su erektilna disfunkcija, konstipacija, dijareja, povraćanje, ortostatska hipotenzija) (4).

Srčana amiloidoza ostaje često latentna te zbog toga i neprepoznata u vrijeme pojave polineuropatije. Kad se pojave srčani simptomi, najčešće se očituju kao kardijalna dekompenzacija s očuvanom ejeckijskom frakcijom i hipertrofijskom kardiomiopatijom.

S obzirom na simptome koji prevladavaju u kliničkoj slici, fenotipski se hATTR dijeli na neurološki, kardiološki ili miješani oblik. Kako bolest napreduje, većina bolesnika ima na kraju miješani oblik bolesti. U dvije velike randomizirane studije koje su uključivale bolesnike s neuropatijom, infiltrativna kardiomiopatija (koja se definira kao debljina stijenke miokarda >13mm) bila je prisutna u 56% odnosno 63% bolesnika (4).

U krajevima gdje se hATTR pojavljuje endemski, dijagnoza se kod bolesnika u pravilu postavlja unutar godine dana od pojave simptoma. Obitelji u kojima se pojavi bolesnik s hATTR-om se onda redovito prate i kontroliraju u referentnim centrima.

Problem je u područjima u kojima se hATTR ne pojavljuje endemski. Tada je moguće da se dijagnoza postavi tek 3-4 godine nakon pojave simptoma.

Dijagnoza hATTR-a se potvrđuje ili biopsijom tkiva u kojem se identificira amiloid ili genetskim testovima kojima se dokazuje mutacija gena za TTR. Tkiva koja se najčešće uzimaju za biopsiju su periferni živci, abdominalno masno tkivo i labijalne žlijezde slinovnice (4).

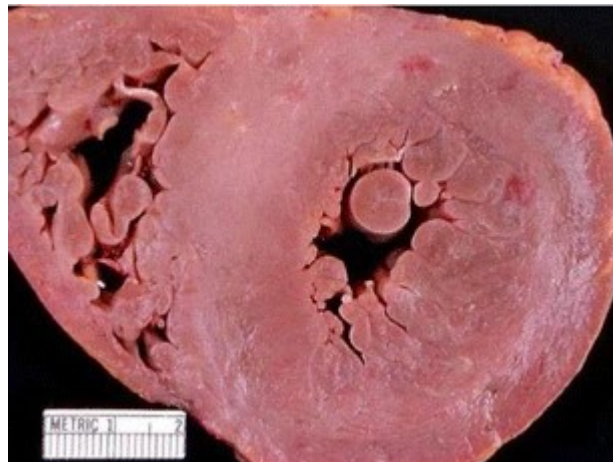Amiloidni depoziti dokazuju se CR bojanjem nakon kojeg pokazuju karakterističnu zelenkastu dvolomnost pod polariziranom svjetlosnom mikroskopijom. Međutim, biopsija negativna na amiloidne depozite ne isključuje bolest, te su ponekad potrebne multiple biopsije da bi se dokazalo nakupljanje amiloida.

Za procjenu somatske neuropatije, provode se ispitivanja provođenja impulsa kroz periferne živce. Za ispitivanje autonomne neuropatije provodi se mjerenje varijabilnosti srčanog ritma te testiranje na ortostatsku hipotenziju i ispitivanje sudomotorne funkcije preko elektrokemijske vodljivosti kože.

Kod procjene kardiomiopatije, cilj je prvenstveno detektirati smetnje provođenja koje nose rizik od iznenadne srčane smrti. Kardiološka obrada uključuje UZV srca, 24-satni EKG, MR, scintigrafiju.

Vrijednosti ntproBNP-a su povišene čak i u ranim stadijima kardijalne amiloidoze, za razliku od troponina koji je povišen u kasnijim fazama i u težim oblicima.

Amiloidni depoziti na srcu uzrokuju u biti pseudohipertrofiju (slika 2), jer nakupljanjem depozita se povećava debljina miokarda zbog nakupljanja u izvanstaničnom matriksu, a ne zbog prave mišićne hipertrofije. Ejekcijska frakcija je u pravilu očuvana (4,5).



Slika 2. Hipertrofija miokarda (5).

Osim živčanog sustava i srca, hATTR može zahvatiti i druge organe, te je potrebno dijagnostiku usmjeriti i prema otkrivanju njihove zahvaćenosti. To se prvenstveno odnosi na zahvaćenost bubrega (proteinurija, glomerularna filtracija) i oka (mjerenje očnog tlaka, pregled očne pozadine, Schirmerov test).

Kao što je ranije spomenuto, u neendemskim područjima dijagnoza hATTR-a se postavlja kasno, a često se u tijeku dijagnostike postavi i kriva dijagnoza (32-74%) (4). Najčešće se hATTR

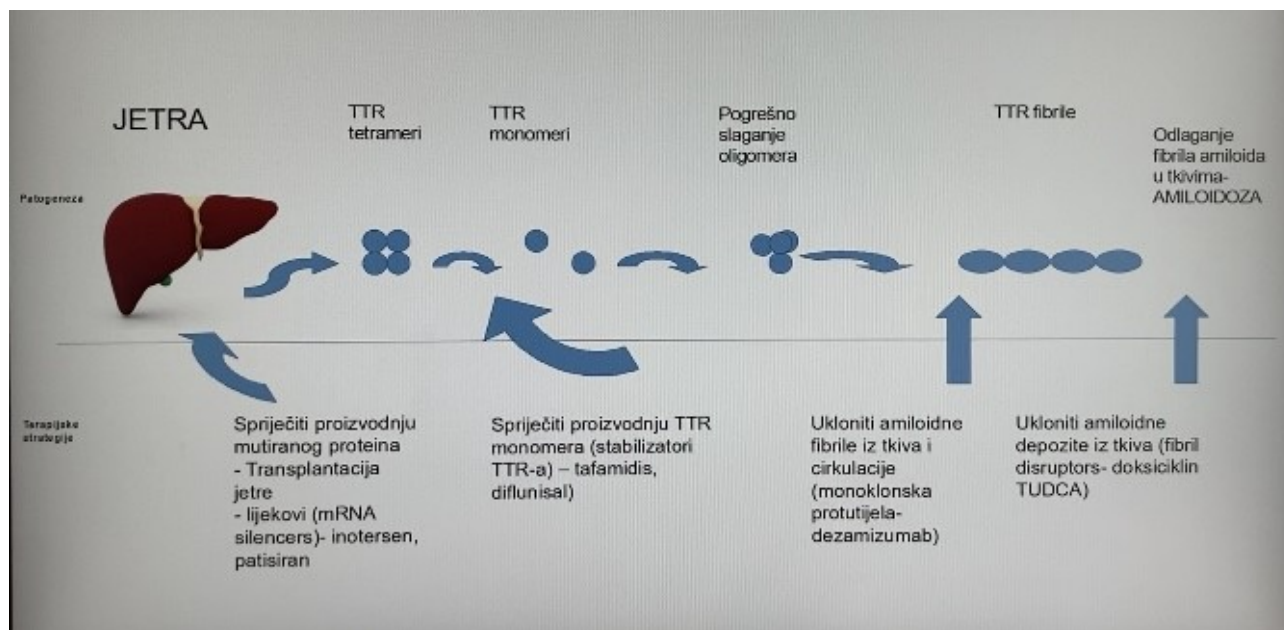
zamijeni za idiopatsku aksonalnu polineuropatiju, kroničnu inflamatornu demijelinizacijsku polineuropatiju (CIDP) te rjeđe za bolesti motornog neurona.

Pošto je postavljanje dijagnoze hATTR-a iznimno zahtjevno, važno je prilikom dijagnostike na nju pomisliti. Na nju treba posumnjati kod bolesnika s progresivnom simetričnom senzornom neuropatijom koji zadovoljavaju i barem jedan od sljedećih kriterija: pozitivnu obiteljsku anamnezu na hATTR, ranu autonomnu disfunkciju, gastrointestinalne simptome, neobjašnjivi gubitak kilograma, abnormalnosti bubrežne funkcije, zamućenja staklastog tijela i obostrani CTS (4).

Liječenje amiloidoze se svodi na dva principa: supresija produkcije i odlaganja patološkog amiloidnog proteina i simptomatsko liječenje zahvaćenih organa, u prvom redu kardijalne dekompenzacije i polineuropatije (5).

U liječenju kardijalne dekompenzacije koriste se diuretici, ACE- inhibitori, beta blokatori, digoksin. U određenog broja bolesnika kod kojih postoji opasnost od iznenadne srčane smrti zbog malignih aritmija postavljaju se ICD uređaji (pacemakeri) (5).

Što se tiče supresije produkcije i odlaganja patološkog proteina, to se može postići na nekoliko načina (slika 3).



Slika 3. Terapijske mogućnosti u liječenju hATTR-a.

Unazad nekoliko godina pojavili su se razni lijekovi koji se sve više koriste u liječenju hTTR-a. Postoji više skupina lijekova koji se trenutno koriste (2,3,4,5).

Jedna skupina su stabilizatori transtiretina. Njihov predstavnik, a ujedno i najviše korišteni lijek je tafamidis. Tafamidis je mala molekula koja sprečava serumski TTR da se raspadne na monomere i formira amiloidne fibrile. Tafamidis može usporiti progresiju neuropatije i kardiomiopatije. Na žalost, nije djelotvoran u liječenju svih varijanti hATTR-a, kao ni kod uznapredovale bolesti. Preživljenje kod bolesnika koji uzimaju tafamidis je duže nego kod neliječenih bolesnika i iznosi otprilike 10 godina. (3,4,5)

Drugi predstavnik stabilizatora TTR-a je diflunisal. Diflunisal je nesteroidni protuupalni lijek (NSAID) koji se ponaša kao stabilizator TTR-a. Tijekom studije koja je provedena, a odnosila se na učinkovitost diflunisala, dio bolesnika je prestao s terapijom jer je provedena transplantacija jetre. Skromni zaključci koji su se mogli izvući iz te studije su da usporava progresiju polineuropatije (2).

Druga skupina lijekova koji se koriste su lijekovi koji djeluju na mRNA (eng. mRNA silencers). To su lijekovi koji inaktiviraju mutirani gen za TTR. Prolazna inaktivacija mutiranog gena uzrokuje smanjenu ekspresiju genskog produkta, što znači smanjenje produkcije patološkog proteina. Predstavnici ove skupine su inotersen i patisirana (3,4,5).

U tzv. APOLLO studiji testirana je efikasnost patisirana kroz 18 mjeseci. U studiju je bilo uključeno 225 bolesnika s različitim stadijima bolesti koji su dobivali placebo ili patisirana. Bolesnici koji su primali patisirana, neovisno o stadiju bolesti, vrsti mutacije i dobi, imali su poboljšanje simptoma u odnosu na placebo skupinu (više od 50% bolesnika imalo je poboljšanje simptoma neuropatije u odnosu na 4% bolesnika koji su dobivali placebo) (4).

Sigurnost patisirana u APOLLO studiji je također dokazana kao odlična. Pojavile su se samo manje nuspojave, kao što su periferni edemi. Također je dokazano da zaustavlja progresiju kardiomiopatije (4).

Učinkovitost inotersena ispitana je u NEURO-TTR studiji. Bolesnici koji su primali inotersen tijekom 15 mjeseci javljali su poboljšanje simptoma neuropatije (36,6%), u usporedbi s bolesnicima koji su primali placebo (19,2%). Međutim, u usporedbi s placebo, inotersen nije pokazao poboljšanje kardijalne funkcije (4).

Treća skupina su tzv. „fibril disruptors”. To su lijekovi koji djeluju kao „otapala” amiloidnih depozita te na taj način pospješuju uklanjanje depozita i regeneraciju tkiva. Predstavnici ove skupine lijekova su antibiotik doksiciklin i tauroursodekolična kiselina (TUDCA) (3,5).

Monoklonska protutijela su najnovija skupina lijekova za liječenje hATTR-a. Djeluju na način da se protutijela vežu na amiloidne fibrile i uzrokuju aktivaciju komplementa i fagocitozu stvorenih fibrila u depozitima. Dezamizumab se u prvoj fazi kliničkih ispitivanja pokazao kao siguran i učinkovit, ali je njegov daljni razvoj prekinut (3,4).

Svi navedeni lijekovi su se počeli koristiti relativno nedavno (tafamidis je odobren za liječenje prvog stadija hATTR-a u Europi 2011.) tako da za sada još nisu poznati dugoročni učinci tih lijekova. Potrebna su daljnja ispitivanja da bismo saznali kakve su dugoročne nuspojave ili interakcije s drugim lijekovima (9,10).

Drugi način kako se postiže supresija proizvodnje i odlaganja amiloida je transplantacija jetre (5,19).

Generalno je stav da liječenje hATTR-a ovisi o stadiju bolesti. Pacijente u ranom stadiju bolesti, pogotovo ako se radi o bolesnicima mlađe životne dobi i bez značajnijih komorbiditeta, treba što prije uputiti na transplantaciju jetre. Transplantacija jetre je do danas i dalje najučinkovitiji modalitet liječenja tih bolesnika. „Bridgeing” terapiju oralnim TTR stabilizatorom treba se započeti čim se postavi dijagnoza hATTR-a. Cilj koji se želi postići transplantacijom jetre je zaustavljanje progresije bolesti, a ne povlačenje već razvijenih simptoma. Zato je važno transplantaciju jetre provesti u ranom stadiju bolesti. Osim stadija bolesti, važni prognostički čimbenici koji utječu na lošiji ishod nakon transplantacije jetre su starija životna dob, kaheksija, teška kardiomiopatija te genetski status (pacijenti koji nose mutaciju Val30Met imaju bolje ukupno preživljenje nakon transplantacije jetre nego pacijenti koji nemaju Val30Met mutaciju) (5,21).

Transplantacija jetre produljuje preživljenje kod bolesnika s hATTR-om. Bolji odabir bolesnika za transplantaciju omogućio je još veći postotak preživljenja (9,21,23). Glavne komplikacije nakon transplantacije jetre najčešće su infekcije i kardiološki problemi, pošto transplantacija jetre ne zaustavlja napredovanje odlaganja amiloidnih depozita u srcu kod svih bolesnika, osobito u bolesnika koji nemaju Val30Met mutaciju (9). Dugoročni podaci o preživljenju nakon

transplantacije jetre kod hATTR-a pokazuju 5-godišnje preživljenje od 82-100% u bolesnika s Val30Met mutacijom, odnosno 59 % kod bolesnika s ne-Val30Met mutacijom (5).

Kod bolesnika koji imaju već razvijenu restriktivnu kardiomiopatiju te posljedično kardijalnu dekompenzaciju, optimalan modalitet liječenja je sinkrona transplantacija srca i jetre (5,11).

Transplantacija srca i sinkrona transplantacija jetre i srca opisane su devedesetih godina prošlog stoljeća te su kroz više od dva desetljeća bile jedini modaliteti liječenja bolesnika s hATTR (13,19).

hATTR s polineuropatijom i srčanim zatajenjem je najčešća indikacija za sinkronu transplantaciju jetre i srca (25% svih sinkronih transplantacija su bolesnici s hATTR-om) (11,20). Manje česte indikacije su hemokromatoza, obiteljska kolesterolemija, bolesti nakupljanja glikogena i druge (7,12).

Prva kombinirana transplantacija jetre i srca učinjena je 1984. kod šestogodišnje djevojčice s obiteljskom hiperkolesterolemijom i posljedičnom koronarnom bolešću i srčanim zatajenjem. Djevojčica je živjela 8 godina nakon operacije (7,11,12,14,15,16,17).

U razdoblju između 1988. i 2015. u SAD-u izvedene su ukupno 192 sinkrone transplantacije srca i jetre (7). U SAD-u se godišnje izvede između 40 i 45 sinkronih transplantacija srca i jetre (CHLT) (11,20).

Preživljenje grafta nakon sinkrone transplantacije jednako je, a po nekim studijama čak i veće nego kod izolirane transplantacije jetre odnosno srca (jednogodišnje preživljenje je veće od 80%, a 10-godišnje veće od 70%) (5,7,8,12,14,15,17,22).

Osim što su transplantacije omogućile dugoročno preživljenje bolesnika s hATTR-om, pojavio se i termin „domino transplantacije” jetre (3,9,11,23). Domino transplantacija jetre je termin koji se koristi za transplantaciju jetre bolesnika s hATTR-om, koji su u načelu mlađe životne dobi, starijem bolesniku s terminalnim jetrenim zatajenjem. Logika iza ovog postupka je da je primatelj previše bolestan da dočeka drugu (zdraviju) jetru i dovoljno star da za života neće razviti simptome amiloidoze, unatoč tome što je primio jetru koja sintetizira mutirani protein (3,9,11).

Osim navedenih benefita (produženje i poboljšanje kvalitete života bolesnika s hATTR-om, povećanje broja donora jetre uvođenjem domino transplantacije), kombinirana transplantacija srca i jetre ima još jedan benefit za bolesnika u usporedbi s transplantacijom samo jednog organa. Naime, uočeno je da je kod simultane transplantacije srca i jetre bolesniku potrebna manja doza

imunosupresije i manja je stopa odbacivanja organa nego kod npr. samo transplantacije srca. Simultana transplantacija pruža jedan oblik imunološke zaštite. Ovaj fenomen nije još u potpunosti shvaćen, ali se smatra da jetra ima sposobnost apsorpcije aloantitijela iz cirkulacije primatelja i na taj način „štiti” srce od odbacivanja (7,12,14,16).

Hereditarna transtiretinska amiloidoza je multisistemska progresivna bolest za koju je danas poznato nekoliko modaliteta liječenja. S obzirom da se radi o rijetkoj bolesti o kojoj još puno toga ne znamo, koja zahvaća razne organske sustave i očituje se u raznim periodima života, potrebno je svakom bolesniku pristupiti individualno i odlučiti koji je za njega najbolji modalitet liječenja. Sinkrona transplantacija srca i jetre samo je jedan oblik liječenja, ali za mali broj pomno izabranih bolesnika ujedno i najbolji. U svijetu je do danas u više specijaliziranih centara uveden ovaj oblik liječenja bolesnika, s odličnim rezultatima, visokom stopom dugoročnog preživljenja i niskom stopom odbacivanja organa. Osim toga, pokrenuta je i domino transplantacija koja bolesnicima s graničnim indikacijama za transplantaciju jetre omogućuje da dobiju priliku za liječenje.

7. ZAKLJUČAK

Thomas Starzl izveo je prvu uspješnu sinkronu transplantaciju srca i jetre kod 6-godišnje djevojčice 1984. Od tada je kirurška tehnika znatno evoluirala i poboljšala se. Otkriveni su i novi učinkovitiji imunosupresivni lijekovi. Podaci u literaturi pokazuju da su stope preživljavanja bolesnika kojima je učinjena sinkrona transplantacija srca i jetre usporedive sa stopama preživljavanja bolesnika kojima je transplantiran samo jedan organ (samo jetra ili srce). Samo nekoliko transplantacijskih centara sposobno je izvesti ovaj delikatan postupak. Unatoč malom broju bolesnika, u našem centru uspješno je izvedena jedna takva složena operacija, te smo pokazali da se možemo svrstati u sam vrh svjetske kirurgije.

8. KRATKI SAŽETAK NA HRVATSKOM JEZIKU

Amiloidoza je termin koji obuhvaća skupinu bolesti koju karakterizira ekstracelularno nakupljanje patološkog proteina u raznim organskim sustavima. Transtiretinska amiloidoza je posebno zanimljiva abdominalnim kirurzima zbog mogućnosti liječenja iste transplantacijom jetre.

Transtiretinska amiloidoza (ATTR) nastaje zbog pogreške u sintezi i odlaganju transtiretina, proteina koji se sintetizira gotovo isključivo u jetri. ATTR se može podijeliti u još dvije skupine: wild type ATTR (wATTR) i hereditarna ATTR (hATTR). wATTR je sporadična bolest koja se pojavljuje u starijoj životnoj dobi, češće kod muškaraca. hATTR nastaje kao posljedica mutacije gena za TTR, a nasljeđuje se autosomno dominantno, i očituje se u mlađoj dobi nego wATTR. ATTR najčešće uzrokuje neuropatiju i restriktivnu kardiomiopatiju koja vodi u kardijalnu dekompenzaciju. Bolesnici s wATTR generalno imaju bolest ograničenu na srce, no pošto se njima bolest u pravilu dijagnosticira u sedmom ili osmom desetljeću života, nisu kandidati za transplantaciju srca. Bolesnici s hATTR su uglavnom mlađi ljudi koji mogu biti kandidati za transplantaciju srca. Pošto se mutirani gen sintetizira u jetri, potrebno je kod takvih bolesnika razmotriti i kombiniranu transplantaciju jetre i srca.

Prva sinkrona transplantacija srca i jetre izvedena je 1984. na 6-godišnjoj djevojčici s dijagnozom obiteljske hiperkolesterolemije. Od tada se sinkrone transplantacije više organa izvode u svijetu, ali i dalje rijetko i u strogo specijaliziranim centrima, što potvrđuje podatak da se u SAD-u godišnje izvede manje od 50 sinkronih transplantacija jetre i srca.

Ovaj rad sadrži sažeti prikaz današnjih saznanja o transtiretinskoj amiloidozi i načinima liječenja, te prikaz slučaja bolesnika kod kojeg je prvi put u Hrvatskoj učinjena takva sinkrona transplantacija jetre i srca zbog hATTR.

9. KRATKI SAŽETAK I NASLOV NA ENGLESKOM JEZIKU

Synchronous liver and heart transplantation in a patient with hereditary transthyretin amyloidosis- a case report

Amyloidosis is a term that encompasses a group of diseases characterized by the extracellular accumulation of a pathological protein in various organ systems. Transthyretin amyloidosis is of particular interest to abdominal surgeons because of the possibility of treating it with a liver transplantation.

Transthyretin amyloidosis (ATTR) is caused by an error in the synthesis and deposition of transthyretin, a protein that is synthesized almost exclusively in the liver. ATTR can be further divided into two groups: wild type ATTR (wATTR) and hereditary ATTR (hATTR). wATTR is a sporadic disease that manifests in old age, more often in men. hATTR arises as a result of a mutation of the TTR gene, and is inherited in an autosomal dominant manner, and manifests itself at a younger age than wATTR. ATTR most often causes neuropathy and restrictive cardiomyopathy leading to cardiac decompensation. Patients with wATTR generally have disease limited to the heart, but since the disease is usually diagnosed in their seventh or eighth decade of life, they are not candidates for heart transplantation. Patients with hATTR are mostly younger patients who may be candidates for heart transplantation. Since the mutated gene is synthesized in the liver, it is necessary to consider a combined liver and heart transplant in such patients.

The first synchronous heart and liver transplant was performed in 1984. on a 6-year-old girl diagnosed with familial hypercholesterolemia. Since then, synchronous transplants of multiple organs have been performed around the world, but still rarely and in strictly specialized centers, which is confirmed by the fact that in USA annually less than 50 synchronous liver and heart transplantation are performed.

This paper contains a summary of today's knowledge about transthyretin amyloidosis and methods of treatment, as well as a case report of a patient who underwent such synchronous liver and heart transplantation for hATTR for the first time in Croatia.

10. POPIS LITERATURE

1. Hazenberg BP. Amyloidosis: a clinical overview. *Rheum Dis Clin North Am*. 2013 May;39(2):323-45. doi: 10.1016/j.rdc.2013.02.012. Epub 2013 Mar 13.
2. Nelson LM, Penninga L, Sander K, Hansen PB, Villadsen GE, Rasmussen A i sur. Long-term outcome in patients treated with combined heart and liver transplantation for familial amyloidotic cardiomyopathy. *Clin Transplant*. 2013 Mar-Apr;27(2):203-9. doi: 10.1111/ctr.12053.
3. González-Duarte A. Transthyretin amyloidosis therapies: guiding the future. *Rev Invest Clin*. 2021;73(5):310-5. doi: 10.24875/RIC.21000323.
4. Adams D, Koike H, Slama M, Coelho T. Hereditary transthyretin amyloidosis: a model of medical progress for a fatal disease. *Nat Rev Neurol*. 2019 Jul;15(7):387-404. doi: 10.1038/s41582-019-0210-4. Epub 2019 Jun 17.
5. Chakraborty R, Muchtar E, Gertz MA. Newer therapies for amyloid cardiomyopathy. *Curr Heart Fail Rep*. 2016 Oct;13(5):237-46. doi: 10.1007/s11897-016-0300-1.
6. Emdin M, Aimo A, Rapezzi C, Fontana M, Perfetto F, Seferović PM i sur. Treatment of cardiac transthyretin amyloidosis: an update. *Eur Heart J*. 2019 Dec 1;40(45):3699-706. doi: 10.1093/eurheartj/ehz298.
7. Beal EW, Mumtaz K, Hayes D Jr, Whitson BA, Black SM. Combined heart-liver transplantation: indications, outcomes and current experience. *Transplant Rev (Orlando)*. 2016 Oct;30(4):261-8. doi: 10.1016/j.trre.2016.07.001.
8. Lebray P, Varnous S. Combined heart and liver transplantation: state of knowledge and outlooks. *Clin Res Hepatol Gastroenterol*. 2019 Apr;43(2):123-130. doi: 10.1016/j.clinre.2018.08.009.
9. Kerschen P, Planté-Bordeneuve V. Current and future treatment approaches in transthyretin familial amyloid polyneuropathy. *Curr Treat Options Neurol*. 2016 Dec;18(12):53. doi: 10.1007/s11940-016-0436-z.
10. Adams D. Recent advances in the treatment of familial amyloid polyneuropathy. *Ther Adv Neurol Disord*. 2013 Mar;6(2):129-39. Doi: 10.1177/1756285612470192.
11. Sickels A, Shah KB, Ruch B, Cotterell A, Tchoukina I, Quader M i sur. Combined heart-liver and domino liver transplantation in familial amyloidosis. *Am Surg*. 2022 Sep;88(9):2267-73. Doi: 10.1177/00031348211023427.
12. Rizvi SSA, Challapalli J, Maynes EJ, Weber MP, Choi JH, O'Malley TJ i sur. Indications and outcomes of combined heart-liver transplant:A systematic review and meta-analysis. *Transplant Rev (Orlando)*. 2020 Apr;34(2):100517. doi: 10.1016/j.trre.2019.
13. Russo M, Gentile L, Toscano A, Aguenouz M, Vita G, Mazzeo A. Advances in treatment of ATTRv amyloidosis: state of the art and future prospects. *Brain Sci*. 2020 Dec 9;10(12):952. doi: 10.3390/brainsci10120952.
14. Reich HJ, Awad M, Ruzza A, De Robertis MA, Ramzy D, Nissen N i sur. Combined heart and liver transplantation: the Cedars-Sinai Experience. *Transplant Proc*. 2015 Nov;47(9):2722-6. doi: 10.1016/j.transproceed.2015.07.038.

15. Careddu L, Zanfi C, Pantaleo A, Loforte A, Ercolani G, Cescon M i sur. Combined heart-liver transplantation: a single-center experience. *Transpl Int.* 2015 Jul;28(7):828-34. doi: 10.1111/tri.12549.
16. Ceulemans LJ, Strypstein S, Neyrinck A, Verleden S, Ruttens D, Monbaliu D i sur. Combined liver-thoracic transplantation: single-center experience with introduction of the 'liver-first' principle. *Transpl Int.* 2016 Jun;29(6):715-26. doi: 10.1111/tri.12781.
17. Barbara DW, Rehfeldt KH, Heimbach JK, Rosen CB, Daly RC, Findlay JY. The perioperative management of patients undergoing combined heart-liver transplantation. *Transplantation.* 2015 Jan;99(1):139-44. doi: 10.1097/TP.0000000000000231.
18. Vaidya GN, Patel JK, Kittleson M, Chang DH, Kransdorf E, Geft D i sur. Intermediate-term outcomes of heart transplantation for cardiac amyloidosis in the current era. *Clin Transplant.* 2021 Jun;35(6):e14308. doi: 10.1111/ctr.14308.
19. Chan SC, Cheng LC, Ho KL, Chok KS, Sharr WW, Dai WC i sur. Improvising hepatic venous outflow and inferior vena cava reconstruction for combined heart and liver and sequential liver transplantations. *Asian J Surg.* 2013 Apr;36(2):89-92. doi: 10.1016/j.asjsur.2012.08.004.
20. Yager A, Khorsand S, Chokshi R, Cheruku S. Combined thoracic and abdominal organ transplantation: special considerations. *Semin Cardiothorac Vasc Anesth.* 2020 Mar;24(1):84-95. Doi: 10.1177/1089253219870631.
21. Ericzon BG, Wilczek HE, Larsson M, Wijayatunga P, Stangou A, Pena JR i sur. Liver transplantation for hereditary transthyretin amyloidosis: after 20 years still the best therapeutic alternative? *Transplantation.* 2015 Sep;99(9):1847-54. doi: 10.1097/TP.0000000000000574.
22. Guendouz S, Grimbert P, Radu C, Cherqui D, Salloum C, Mongardon N i sur. Heart transplantation, either alone or combined with liver and kidney, a viable treatment option for selected patients with severe cardiac amyloidosis. *Transplant Direct.* 2022 Jun 17;8(7):e1323. doi: 10.1097/TXD.0000000000001323.
23. Rocha A, Lobato L. Liver transplantation in transthyretin amyloidosis: characteristics and management related to kidney disease. *Transplant Rev (Orlando).* 2017 Apr;31(2):115-20. doi: 10.1016/j.ttre.2016.09.002.

11. KRATKI ŽIVOTOPIS AUTORICE

Iva Martina Strajher rođena je 1985. godine u Zagrebu. Osnovnu i srednju školu završila je u Križu (Srednja škola Ivan Švear, smjer opća gimnazija). 2004. upisala je Medicinski fakultet u Zagrebu

te je diplomirala u roku 2010. godine. Nakon studija obavila je obavezni pripravnički staž u KB Dubrava. Nakon polaganja državnog ispita 2011. godine radila je nešto više od godinu dana u Zavodu za hitnu medicinu grada Zagreba. 2013. započinje specijalizaciju iz Opće kirurgije na KBC-u Zagreb. Za vrijeme specijalizacije završava i postdiplomski specijalistički studij iz Opće kirurgije. Specijalistički ispit je položila 2018. godine te od tada radi kao specijalist Zavoda za hepatobilijarnu kirurgiju i transplantaciju abdominalnih organa KBC-a Zagreb. 2020. godine započinje specijalizaciju iz Abdominalne kirurgije na KBC-u Zagreb.

U sklopu trajnog medicinskog usavršavanja pohađala je brojne domaće tečajeve i kongrese. Bila je na međunarodnoj edukaciji iz područja transplantacijske medicine u Rimu.