

Metastaze karcinoma dojke u želudac i debelo crijevo: prikaz dviju bolesnica

Pulanić, Roland; Jelavić, Marko; Premužić, Marina; Opačić, Milorad; Jakić-Razumović, Jasminka; Padovan-Štern, Ranka; Vrbanec, Damir

Source / Izvornik: **Liječnički vjesnik, 2012, 134, 159 - 163**

Journal article, Published version

Rad u časopisu, Objavljena verzija rada (izdavačev PDF)

Permanent link / Trajna poveznica: <https://um.nsk.hr/um:nbn:hr:105:914496>

Rights / Prava: [In copyright](#)/[Zaštićeno autorskim pravom.](#)

Download date / Datum preuzimanja: **2024-07-23**



Repository / Repozitorij:

[Dr Med - University of Zagreb School of Medicine
Digital Repository](#)



**METASTAZE KARCINOMA DOJKE
U ŽELUDAC I DEBELO CRIJEVO: PRIKAZ DVIJU BOLESNICA**

BREAST CANCER METASTASES TO THE STOMACH AND COLON: TWO CASE REPORTS

ROLAND PULANIĆ, MARKO JELAVIĆ, MARINA PREMUŽIĆ, MILORAD OPAČIĆ,
JASMINKA JAKIĆ-RAZUMOVIĆ, RANKA PADOVAN-ŠTERN, DAMIR VRBANEC*

Deskriptori: Dojka, tumori – patologija; Želudac, tumori – sekundarni, dijagnoza; Debelo crijevo, tumori – sekundarni, dijagnoza

Sažetak. Karcinom dojke ima visok potencijal metastaziranja, i to najčešće u pluća, kosti, jetru i limfne čvorove. Metastaze u šuplje organe probavnog sustava rijetke su i uglavnom zahvaćaju želudac i debelo crijevo. Karakterizirane su vrlo različitim kliničkim i radiološkim manifestacijama. Prikazom dviju bolesnica upozorili smo na to da se inicijalno neprepoznat karcinom dojke može primarno prikazati kao tumor želuca i debelog crijeva, a tek patohistološka analiza dubljih slojeva sluznice tih organa otkriva da se radi o metastazama karcinoma dojke. Metastaze u želudac ili crijevo zahvaćaju duboki sloj sluznice pa patohistološki nalaz standardnoga biopsijskog uzorka može biti lažno negativan, unatoč pozitivnim slikovnim metodama (UZ i MSCT abdomena, endoskopski ultrazvuk) koje upućuju na tumorski proces. Zato ističemo važnost endoskopske mukozne resekcije u detekciji malignog procesa dubljih slojeva sluznice želuca te duboke biopsije crijevne sluznice i postoperativne analize njegove stijenke.

Descriptors: Breast neoplasms – pathology; Stomach neoplasms – secondary, diagnosis; Colonic neoplasms – secondary, diagnosis

Summary. Breast cancer has a high potential for metastasis, usually to the lungs, bones, liver and lymph nodes. Metastases in the hollow organs of the digestive system are rare and mainly affect the stomach and colon. They are characterized by very different clinical and radiological manifestations. We have warned that the initial unrecognized breast cancer can appear as a primary tumor of the stomach and colon, and only a histopathological analysis reveals that it is a metastatic breast cancer. Metastases to the stomach or intestine involve deep layer of the mucosa and pathohistological findings of standard biopsy sample can be falsely negative, despite positive imaging technique (abdominal ultrasound and MSCT, endoscopic ultrasound) that indicate the tumor process. That's why we emphasize the importance of endoscopic mucosal resection in the detection of malignant process of deeper layers of the gastric mucosa and deep intestinal mucosal biopsies with postoperative analysis of its walls.

Liječ Vjesn 2012;134:159–163

Rak dojke najčešći je maligni tumor u žena i jedan od vodećih uzroka smrtnosti. Prema statističkim pokazateljima čini 32% svih karcinoma u žena.¹ Najčešće se radi o invazivnome duktalnom karcinomu (70%–80%), a potom o invazivnome lobularnom karcinomu (10%–14%). Prognoza bolesti ovisi o prisutnosti hormonskih receptora, veličini i stupnju primarnog tumora, zahvaćenosti regionalnih limfnih čvorova, te prisutnosti metastaza. U otprilike 50% bolesnica tijekom života razviju se udaljene metastaze. Najčešća metastatska žarišta su limfni čvorovi, kosti, pluća i jetra.^{1–7} Karcinom dojke metastazira u orbitu pa orbitalna manifestacija nerijetko može biti prvi simptom te maligne bolesti.⁸ Gastrointestinalni sustav (GI) rijetko je zahvaćen metastazama. Međutim smatra se da je učestalost puno veća budući da pacijenti mogu biti asimptomatski ili se prezentiraju nespecifičnim simptomima poput mučnine, povraćanja, proljeva, što može pogrešno upućivati na drugu etiologiju, npr. nuspojavu kemoterapije. Metastaze se mogu pojaviti bilo gdje u GI sustavu. Najčešće se javljaju u želucu, a rjeđe u debelom crijevu. No, rijetko se karcinom dojke inicijalno prikazuje simptomima karcinoma želuca ili crijeva. Želučane su metastaze karakterizirane zadebljanom i rigidnom želučanom stijenkom oslabljene peristaltike. U debelom cri-

jevu metastaze se mogu manifestirati kao primarni karcinom kolona ili Crohnova bolest.^{1,7,9–17} Nisu neobične ni metastaze u peritoneumu sa sekundarnim ascitesom.¹ Metastaze u tankom crijevu vrlo su rijetke, uglavnom u terminalnom ileumu, a očituju se proljevom, abdominalnim bolima i ostalim simptomima koji mogu upućivati na Crohnovu bolest ili apendicitis.^{1,7} U ovom radu prikazujemo dvije bolesnice čija se klinička slika prikazala simptomima tumora želuca i debelog crijeva te orbitalnim simptomima, a tek je patohistološka analiza dubokih slojeva želučane sluznice dobi-

* Zavod za gastroenterologiju, Klinika za unutrašnje bolesti Medicinskog fakulteta Sveučilišta u Zagrebu, KBC Zagreb (prof. dr. sc. Roland Pulanić, dr. med.; Marina Premužić, dr. med.; doc. dr. sc. Milorad Opačić, dr. med.), Dom zdravlja Zagreb-Istok (Marko Jelavić, dr. med.), Zavod za patologiju, Medicinski fakultet Sveučilišta u Zagrebu, KBC Zagreb (prof. dr. sc. Jasminka Jakić-Razumović, dr. med.), Zavod za radiologiju, Medicinski fakultet Sveučilišta u Zagrebu, KBC Zagreb (prof. dr. sc. Ranka Padovan-Štern, dr. med.), Zavod za internističku onkologiju, Klinika za onkologiju i radioterapiju Medicinskog fakulteta Sveučilišta u Zagrebu, KBC Zagreb (prof. dr. sc. Damir Vrbaneć, dr. med.)

Adresa za dopisivanje: Prof. dr. R. Pulanić, Zavod za gastroenterologiju, Klinika za unutrašnje bolesti Medicinskog fakulteta Sveučilišta u Zagrebu, KBC Zagreb, Kišpatičeva 12, 10000 Zagreb, e-mail: roland.pulanic@gmail.com
Primljeno 4. svibnja 2011., prihvaćeno 2. travnja 2012.

venih endoskopskom mukoznom resekcijom te patohistološka analiza operativnog uzorka debelog crijeva utvrdila metastatski karcinom dojke kao primarnu bolest koja je inicijalno bila neprepoznata.

Prikaz bolesnica

Bolesnica br. 1. 53-godišnja bolesnica hospitalizirana je zbog otežanoga gutanja krutog i tekućeg sadržaja uz povremenu mučninu i nagon na povraćanje. Unatrag pet mjeseci izgubila je oko 10 kg na tjelesnoj težini. Prije hospitalizacije ambulantno je učinjena gornja endoskopska pretraga koja je pokazala polipoidnu leziju velike krivine želuca s rigidnom okolnom sluznicom (sl. 1). Učinjena je biopsija, a histološki nalaz bio je uredan. Radi daljnje obrade bolesnica je primljena u našu kliniku. Pri prijmu internistički je status bio u granicama normale kao i palpacija dojki. No, opažene su ptoza lijeva vjeđa uz zaostajanje lijevog bulbusa pri pogledu prema gore i dvoslike. U laboratorijskim nalazima izmjerenе su povišene vrijednosti ureje (8,5 mmol/L), kreatinina (194 μmol/L), kalcija (3,51 mmol/L) i tumorskih markera (CEA 60,41 mcg/L, CA 125 132,6 kIU/L, CA 19-9 85,29 kIU/L, CA15-3 >3000 kIU/L). Ultrazvukom abdomena (UZ) i endoskopskim UZ-om želuca prikazano je zadebljanje želučane sluznice i infiltrativni proces u području proksimalnog dijela stijenke korpusa želuca sa suspektim prodorom kroz serozu uz uredne okolne limfne čvorove (sl. 2. i 3). Na MSCT-u abdomena i zdjelice osim navedenih promjena u području korpusa i dijela fundusa želuca opisana je i hidronefroza obaju bubrega, dominantno izražena s desne strane, uz granično povećane retroperitonealne limfne čvorove oko ilijačnih krvnih žila (sl. 4). U kostima zdjelice obostrano, u sakrumu te u kralješcima vidljive su brojne litične lezije. Scintigrafija skeleta pokazala je multipla metastatska žarišta u kostima lubanje, rebrima i u više kralježaka, a na MSCT-u mozga i kranijuma opisane su metastatske promjene lijeve orbite u području medijalnog očnog kuta. Ponovljen je gastroscopski pregled, pri kojem smo učinili endoskopsku mukoznu resekciju polipoidne lezije u području velike krivine želuca kako bismo dobili i dublje slojeve. Patohistološki nalaz pokazuje invazivni metastatski karcinom dojke s infiltracijom dubokih slojeva lamine proprije prema muskularisu mukoze. Imunohistokemijski se pronalaze tumorske stanice s pozitivnim estrogenim i progesteronskim receptorima. Indicirali smo mamografiju. U nalazu mamografije opisana je tvorba veličine oko 7 mm na granici medijalnih kvadranta desne dojke. Učinjena je biopsija pod kontrolom UZ-a, a patohistološki nalaz pokazuje invazivni karcinom dojke s pozitivnim hormonskim receptorima [ER/PR (+), HER-2/neu (-)]. Nakon završetka obrade konzultiran je onkolog koji je indicirao onkološko liječenje hormonskom terapijom pa je bolesnica premještena u onkološku kliniku naše ustanove.

Bolesnica br. 2. 69-godišnja pacijentica hospitalizirana je radi obrade neoplastičnog procesa kolona. Prethodno je učinjena ambulantna kolonoskopija na kojoj je verificiran tumorski proces završnog dijela transverznog kolona, lijevalne fleksure i početnog dijela descendentnog kolona (sl. 5). Uzete su duboke biopsije, a u patohistološkom nalazu dobivena je slika difuznog tipa karcinoma sa stanicama izgleda prstena pečatnjaka smještenog u lamini propriji s otvorenim mogućnošću da se radi o metastatskom karcinomu. Zbog dobivenog nalaza indicirana je hospitalna obrada. Pacijentica je pri dolasku bez tegoba, dobra općeg stanja, internistički je status bio neupadljiv. U posljednjih šest mjeseci izgubila je oko 10 kg na tjelesnoj težini. Prije hospitali-

zacije, u drugoj ustanovi, UZ-om je verificirana tvorba u području gornjeg kvadranta lijeve dojke veličine 2 cm. Tada je učinjena citološka punkcija, a nalaz je upućivao na fibrocističnu promjenu s proliferacijom. U ovoj hospitalizaciji tumorski su biljezi bili povišeni, CA 15-3 (516 kIU/L), CA 125 (99,34 kIU/L), CEA (51,92 kIU/L) i CA 19-9 (56 kIU/L). Višeslojnom kompjuterskom tomografijom (engl. *multi-slice computed tomography, MSCT*) abdomena i zdjelice zamijećena je nepravilno zadebljana stijenka poprečnog segmenta kolona, nalaz koji morfološki odgovara infiltrativnom procesu, uz propagaciju maligne bolesti u okolno masno tkivo i okolne limfne čvorove uz karcinomu peritoneuma (sl. 6). Budući da je nalaz jasno upućivao na maligni proces, zajedno s prethodnim patohistološkim nalazom, nismo učinili endoskopsku mukoznu resekciju. Indicirali smo kirurški zahvat. Učinjena je resekcija 36 cm debelog crijeva i 7 cm tankog crijeva zajedno s okolnim limfnim čvorovima. Dobiiven je histološki nalaz metastatskog karcinoma dojke s imunohistokemijski pozitivnim estrogenim i progesteronskim receptorima. Potom je učinjena resekcija tumora lijeve dojke s evakuacijom limfnih čvorova aksile. Histološki je nalaz upućivao na invazivni lobularni karcinom dojke s pozitivnim hormonskim nalazom u svim analiziranim limfnim čvorovima (ER/PR (+), HER-2/neu (-)). Pacijentica je prezentirana onkološkom timu koji je indicirao početak onkološkog liječenja hormonskom terapijom s obzirom na prisutnost hormonskih receptora.

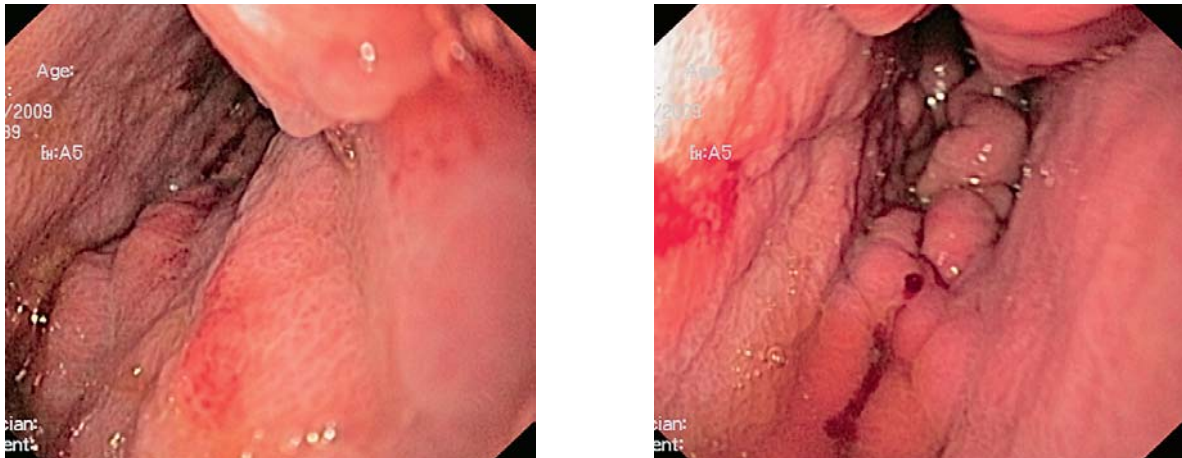
Rasprava

Metastaze karcinoma dojke u GI sustav nisu česte i teško se prepoznaju. Prikazali smo dva slučaja metastaza karcinoma dojke u želudac i kolon uz diseminaciju maligne bolesti u orbitu i kosti u prvom primjeru. Anamneza i klinička slika upućivali su inicijalno na maligni proces želuca i debelog crijeva. No, u oba slučaja radilo se o neprepoznom invazivnom karcinomu dojke s pozitivnim hormonskim receptorima u uzorcima tkiva želuca i debelog crijeva.

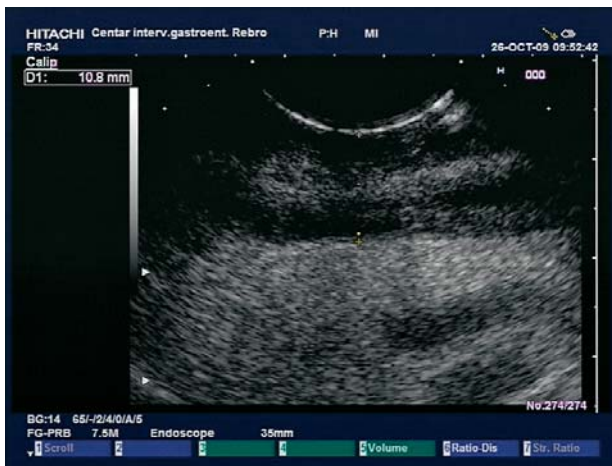Premda je duktalni karcinom dojke češći, rjeđi lobularni tip infiltrativnog karcinoma dojke češće metastazira u GI sustav.^{18,19} Literaturni podaci o metastazama karcinoma dojke u GI sustav rijetki su i uglavnom su to prikazi bolesnika. Tako se navodi da manje od 1% bolesnica ima metastaze karcinoma dojke u GI sustav.^{20,21} Simptomi GI metastaza nespecifični su i imitiraju upalnu bolest crijeva, ishemijski kolitis, divertikulitis, dispepsiju ili anoreksiju.² Javljaju se epigastrična bol, osjećaj sitosti, povraćanje, hematemeza, enteroragija, a katkad se palpiraju tumorske mase u truhu.

Metastaze karcinoma dojke u želudac mogu nastati mnogo godina nakon inicijalnog liječenja tumora pa ih je teško razlikovati od primarnoga želučanog karcinoma na temelju kliničke slike, endoskopskog ili radiološkog nalaza.¹² U oko 83% slučajeva radi se o metastaziranju invazivnoga lobularnog karcinoma dojke. Prema podacima iz literature metastaze karcinoma dojke u želudac javljaju se u 2–18% slučajeva.^{2,20} Tako postmortalna, obdukcijaska incidencija metastatskoga želučanog karcinoma varira od 7,4% do 18%, a očekivana učestalost otkrivenih želučanih metastaza tijekom života je 6%.²¹ U našem slučaju bolesnica se inicijalno prezentirala simptomima želučanog karcinoma bez prethodnih znakova tumora dojke. Klinička prezentacija infiltracije želuca ne omogućuje razlikovanje metastatskog karcinoma dojke od adenokarcinoma želuca. Simptomi su mučnina, povraćanje, gubitak na tjelesnoj težini i hematemeza.^{11–14} Najčešće se radi o difuznoj infiltraciji želučane stijenke po tipu *linitis plastica*, dok su nodularna infiltracija ili vanjska

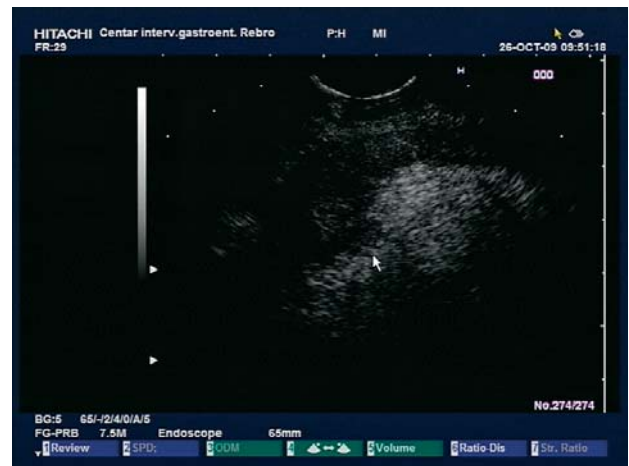Slučaj 1.



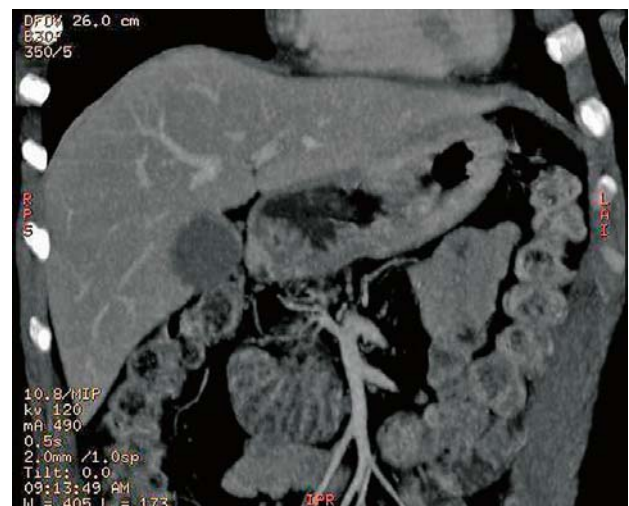
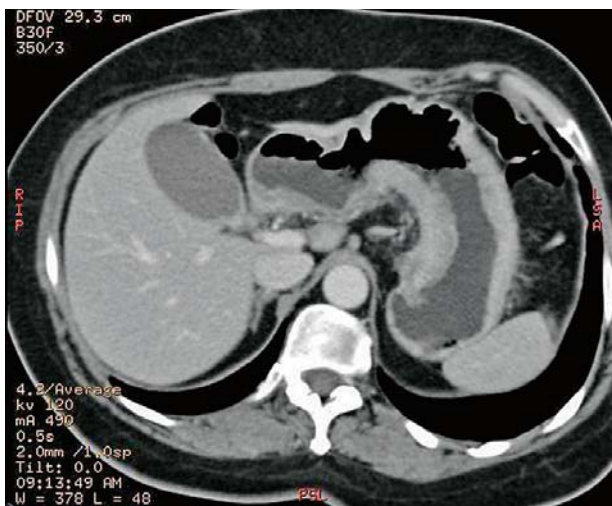
Slika 1. Gastroskopija: zadebljani nabori velike krivine želuca, tvrde konzistencije, neki polipoidnog oblika. Slaba distenzija želuca pri insuflaciji zraka
 Figure 1. Gastroscopy: thickened folds of the greater curvature of the stomach, harder consistency, some are polypoid. Poor stomach distension on air insufflation



Slika 2. Endoskopski UZ (Pentaxova linearna sonda): prikaz infiltrativnoga tumorskog procesa sa zahvaćanjem svih četiriju slojeva želučane stijenke bez znakova progresije u okolne limfne čvorove, T3N0
 Figure 2. Endoscopic ultrasound (Pentax linear probe): infiltrative tumor process involving all four layers of stomach wall, without signs of progression to surrounding lymph nodes



Slika 3. Endoskopski UZ (Pentaxova linearna sonda): prikaz suspektog prodora tumorske mase kroz serozu želučane stijenke
 Figure 3. Endoscopic ultrasound (Pentax linear probe): suspected breach of tumor mass through serosa of the stomach wall

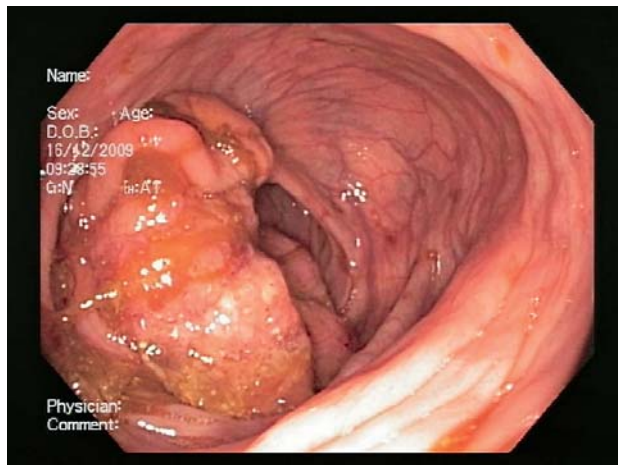


Slika 4. MSCT abdomena i zdjelice: prikazano je koncentrično zadebljanje želučane stijenke u području korpusa i dijela fundusa
 Figure 4. MSCT of abdomen and pelvis: concentric thickening of stomach wall in the area of corpus and part of fundus

kompresija rijetke.¹ Nakon hematogene diseminacije u želudac tumorske se stanice implantiraju u submukozu pa standardna biopsija nije reprezentativna.²¹ Zato nije neobično da endoskopske biopsije budu negativne na tumor u više od 30% bolesnica jer maligne stanice infiltriraju dublje slojeve stijenke koje nije moguće dosegnuti standardnom biopsijom želučane sluznice.^{11,17} Radiološki nalaz barijevim kontrastom ili kompjutorizirana tomografija pokazuju zahvaćanje cijele želučane stijenke po tipu linitis plastica, multiple neoplastične lezije želuca ili neoplastične lezije vanjske želučane stijenke.¹²

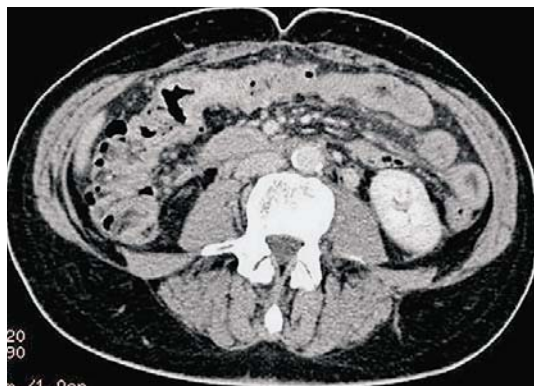
U svoje prve bolesnice pokazali smo da standardna biopsija želuca može dati lažno negativan nalaz. S obzirom na to da su slikovne pretrage (MSCT abdomena, UZ abdomena i endoskopski ultrazvuk) upućivale na tumorski proces želučane stijenke, indicirali smo endoskopsku mukoznu resekciju kako bismo analizirali dublje slojeve želučane sluznice. Patohistološki nalaz pokazao je da se radi o malignom, i to metastatskom, hormonski pozitivnom karcinomu želuca. Zato su u takvim slučajevima bitne duboka biopsija odnosno mukozna resekcija kojom zahvaćamo dublje slojeve u

Slučaj 2.



Slika 5. Kolonoskopija: ekspanzivan intraluminalni proces u području transverznog kolona, lijenalne fleksure i početnog dijela descendentnog kolona

Figure 5. Colonoscopy: expansive intraluminal process in the region of the transverse colon, ileocecal junction and initial part of the descending colon



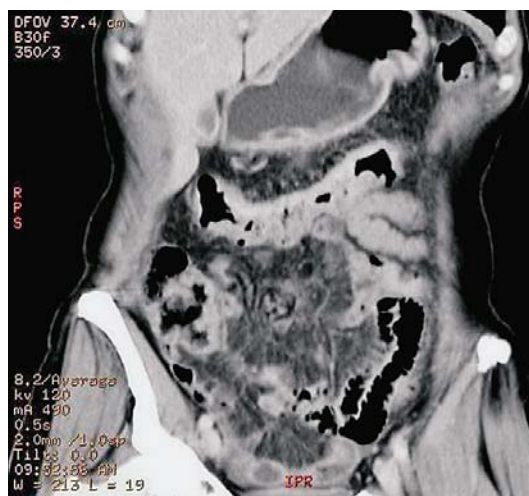Slika 6. MSCT abdomena i zdjelice: zadebljana stijenka transverznog kolona s umnoženim limfnim čvorovima i znakovima propagacije procesa na peritoneum

Figure 6. Abdominal and pelvic MSCT: thickened wall of the transverse colon with multiple lymph nodes and signs of process propagation to the peritoneum

kojima se nalaze maligne stanice. Kako lobularni karcinom može imati stanice prstena pečatnjaka, koje se mogu naći i kod primarnoga difuznog tipa adenokarcinoma želuca, nalaz može zbunjivati. Bitna je detaljna imunohistokemijska analiza bioptičkog uzorka. Premda pozitivni estrogenski i progesteronski receptori u uzorcima želučane stijenke sugeriraju metastatski karcinom dojke, ipak taj nalaz nije odlučujući jer se ti receptori mogu pronaći i u 12% do 32% bolesnica s primarnim želučanim karcinomom.²² Čini se da nedostatak ekspresije E-kadherina u uzorcima želučanog adenokarcinoma i pozitivan estrogenski α -receptor potvrđuju dijagnozu metastatskog karcinoma dojke u želudac.²³ Ako nedostaju pozitivni estrogenski i progesteronski receptori, a postoji sumnja na metastatski karcinom, može se odrediti monoklonsko antitijelo GCDFP-15 (engl. *gross cystic disease fluid protein-15*) koji je senzitivn (55–76%) i specifičan (95–100%) biljeg za metastatski karcinom dojke.²⁴ U svoje smo bolesnice imunohistokemijskom analizom dobili tumorske stanice s pozitivnim estrogenskim i progesteronskim receptorima bez stanica prstena pečatnjaka, sukladno kasnijoj analizi bioptičkog uzorka dojke (ER/PR (+), HER-2/neu (-)).

Karcinom dojke najčešći je primarni tumor koji metastazira u orbitu (28,5%–58,8%) i čini 1% do 13% svih orbitalnih tumora.⁸ Slijede karcinom pluća, prostate, probavnog sustava i maligni melanom. Metastatska bolest u orbiti javlja se tipično nakon postavljanja dijagnoze primarnog tumora, prosječno nakon 5 godina. Prema podacima iz literature orbitalne metastaze javljaju se u 25% slučajeva s nedektiranim primarnim karcinomom.^{25,26} To je sukladno primjeru naše bolesnice kod koje je metastaza u orbiti bila jedan od prvih simptoma neprepoznate primarne maligne bolesti, karcinoma dojke.

Oskudni su literaturni podaci o metastaziranju karcinoma dojke u kolon. Karcinom dojke metastazira u kolon u 3% do 4% slučajeva.¹⁹ No, obdukcijski nalazi upućuju na to da je učestalost zahvaćanja kolona metastazom karcinoma dojke 8% ne uključujući serozne implantate.²⁷ Lobularni karcinom dojke najčešći je histološki tip koji metastazira u kolon i rektum. U jetra, pluća i mozak češće metastazira duktalni karcinom dojke.¹⁸ Simptomi metastatskog karcinoma kolona u nespecifični i uključuju simptome ulceroznog kolitisa



ili Crohnove bolesti, ishemijskog kolitisa i divertikulitisa, ali i simptome primarnog karcinoma kolona. Ako je već dijagnostičan rak dojke i ako je započeta kemoterapija, simptomi karcinoma kolona mogu se krivo pripisati sekundarnom učinku kemoterapije ili paraneoplastičnom sindromu. Radiografska analiza upućuje na koncentrične deformitete ili lobulaciju kolona te fiksaciju. Svojim difuznim zadebljanjem i rigiditetom stijenke daju izgled kolona sličan Crohnovoj bolesti. Endoskopski pregled s biopsijama sluznice važan je u dijagnozi metastatskog karcinoma kolona. Kao i kod metastatskog karcinoma želuca i ovdje superficialne biopsije, standardne biopsije sluznice debelog crijeva, ne moraju biti pozitivne. Za dijagnozu trebaju endoskopska mukozna resekcija ili duboka biopsija. U svoje smo bolesnice dubokom biopsijom i histološkom analizom dobivenog uzorka našli sliku difuznog tipa karcinoma sa stanicama izgleda prstena pečatnjaka smještenog u lamini propriji. Prema mišljenju patologa radilo se o metastatskom karcinomu. Tek je imunohistokemijska analiza operativnog uzorka crijeva, dakle cijele stijenke analiziranog kolona, pokazala da se radi o metastatskom karcinomu dojke s pozitivnim estrogenim i progesteronskim receptorima. Treba istaknuti važnost patologa u ocjeni prirode tumora: je li on metastatski ili primarni? Naime patohistološka dijagnoza može se komplicirati nalazom stanica prstena pečatnjaka, kako smo naveli u prvom slučaju metastaze u želudac, što može zavarati patologa ako ne poznaje bolesničinu anamnezu.²⁸

Zaključak

Prikazujući slučajeve metastaze karcinoma dojke u želudac i debelo crijevo, upozorili smo na važnost anamneze, kliničke slike te imunohistokemijske analize dubljih slojeva želučane i crijevne sluznice. Osobito je to važno kada se karcinom dojke, inicijalno neprepoznat, klinički primarno prikazuje kao karcinom želuca ili crijeva kao u naših bolesnica.

Dijagnozu karcinoma dojke s metastazama u GI sustav često je teško dokazati zbog relativno niske prevalencije i kasne pojave tih metastaza. Simptomi i znakovi bolesti su nespecifični pa mogu odgoditi dijagnostičku evaluaciju ili se mogu interpretirati kao simptomi GI tumora. Treba istaknuti važnost endoskopske biopsije. Naime, kako ovi metastatski tumori zahvaćaju dublje slojeve želučane stijenke i kolona, biopsije mogu biti negativne na tumor ako se izvode standardnom biopsijom sluznice tih organa. Zato je u svim sumnjivim slučajevima važno učiniti duboku biopsiju ili bolje endoskopsku mukoznu resekciju kojom dobivamo reprezentativne uzorke za patohistološku i imunohistokemijsku analizu. Rana dijagnoza metastaza karcinoma dojke u GI sustav i promptna kirurška terapija i kemoterapija mogu produžiti preživljenje i omogućiti bolju kvalitetu života.

LITERATURA

- Nazareno J, Taves D, Preiksaitis HG. Metastatic breast cancer to the gastrointestinal tract: A case series and review of literature. *World J Gastroenterol* 2006;12:6219–24.
- Schwarz RE, Klimstra DS, Turnbull ADM. Metastatic breast cancer masquerading as gastrointestinal primary. *Am J Gastroenterol* 1998;93:111–4.
- Weigelt B, Geyer FC, Reis-Filho JS. Histological types of breast cancer: How special are they? *Mol Oncol* 2010;4:192–208.
- Lippman ME. Breast cancer. U: Fauci AS, Braunwald E, Kasper DL i sur., ur. Harrison's principles of internal medicine, 17. izd. New York: McGraw-Hill; 2008, str. 563–70.
- Vrbanec D. Rak dojke. U: Vrhovac B, Jakšić B, Reiner Ž, Vucelić B, ur. Interna medicina, 4. izd. Zagreb: Naklada Ljevak; 2008, str. 1050–3.
- Lester SC. Breast carcinoma. U: Kumar V, Abbas AK, Fausto N, Aster JC, ur. Pathologic Basis of Disease, Professional Edition, 8. izd. Philadelphia: Saunders Elsevier; 2009, str. 1073–91.
- Washington K, McDonagh D. Secondary tumors of the gastrointestinal tract: surgical pathologic findings and comparison with autopsy survey. *Modern Pathology* 1995;8:427–33.
- Mohadjer Y, Holds JB. Orbital metastasis as the initial finding of breast carcinoma: a ten-year survival. *Ophthalmol Plast Reconstr Surg* 2005;21:65–79.
- Klein MS, Sherlock P. Gastric and colonic metastases from breast cancer. *Dig Dis Sci* 1972;17:881–6.
- Lorimier G, Binelli C, Burtin P i sur. Metastatic gastric cancer arising from breast carcinoma: endoscopic ultrasonographic aspects. *Endoscopy* 1998;30:800–4.
- Taal BG, Peterse H, Boot H. Clinical presentation, endoscopic features, and treatment of gastric metastases from breast carcinoma. *Cancer* 2000;89:2214–21.
- Tremblay F, Jamison B, Meterissian S. Breast cancer masquerading as a primary gastric carcinoma. *J Gastrointest Surg* 2002;6:614–6.
- De Palma GD, Masone S, Rega M i sur. Metastatic tumors to the stomach: Clinical and endoscopic features. *W J Gastroenterol* 2006;12:7326–8.
- Oda I, Kondo H, Yamao T i sur. Metastatic tumors to the stomach: analysis of 54 patients diagnosed at endoscopy and 347 autopsy cases. *Endoscopy* 2001;33:507–10.
- Rabau MY, Alon RJ, Werbin N, Yossipov Y. Colonic metastases from lobular carcinoma of the breast. Report of a case. *Dis Colon Rectum* 1988;13:401–402.
- Uygun K, Kocak Z, Altaner S, Cicin I, Tokatli F, Uzal C. Colonic metastasis from carcinoma of the breast that mimicks a primary intestinal cancer. *Yonsei Med J* 2006;47:578–82.
- Taal BG, den Hartog Jager FCA, Steinmetz R, Peterse H. The spectrum of gastrointestinal metastases of breast carcinoma: II. The colon and rectum. *Gastrointest Endoscopy* 1992;38:136–41.
- Fondrinier E, Guerin O, Lorimier G. A comparative study of metastatic patterns of ductal and lobular carcinoma of the breast from two matched series (376 patients). *Bull Cancer* 1997;84:1101–7.
- Signorelli C, Pomponi-Formiconi D, Nelli F, Pollera CF. Single colon metastasis from breast cancer: a clinical case report. *Tumori* 2005;91:424–7.
- Borst MJ, Ingold JA. Metastatic patterns of invasive lobular versus invasive ductal carcinoma of the breast. *Surgery* 1993;114:637–41.
- Wan KE. Breast cancer metastasis to the stomach resembling early gastric cancer. *Cancer Res Treat* 2008;40:207–10.
- Jones GE, Strauss DC, Forshaw MJ, Deere H, Mahedeva U, Mason RC. Breast cancer metastasis to the stomach may mimic primary gastric cancer: report of two cases and review of literature. *W J Surg Oncol* 2007;70–5.
- O'Connell FP, Wang HH, Odze RD. Utility of immunohistochemistry in distinguishing primary adenocarcinomas from metastatic breast carcinomas in the gastrointestinal tract. *Arch Pathol Lab Med* 2005;129:338–47.
- Honma N, Takubo K, Arai T i sur. Comparative study of monoclonal antibody B72.3 and gross cystic disease fluid protein-15 as markers of apocrine carcinoma of the breast. *APMIS* 2006;114:712–9.
- Wickremasinghe S, Dansingani KK, Tranos P i sur. Ocular presentations of breast cancer. *Acta Ophthalmol Scand* 2007;85:133–42.
- Surace D, Pisciolli I, Morelli L i sur. Orbital metastasis as the first sign of »dormant« breast cancer dissemination 25 years after mastectomy. *Jpn J Ophthalmol* 2008;52:423–5.
- Kilgore T, Grewal A, Bechtold M i sur. Breast cancer metastasis to the colon: a case report and review of the literature. *Internet J Gastroenterology* 2007;6(1).
- Washington K, McDonagh D. Secondary tumours of the gastrointestinal tract: surgical pathologic findings and comparison with autopsy series. *Mod Pathol* 1995;8:427–33.