

# Kongenitalni hiperinzulinizam - novosti o nastanku, dijagnosticiranju i liječenju bolesti

---

Martinac, Iva; Bogović, Marko; Batinica, Stipe; Sarnavka, Vladimir; Huljev Frković, Sanda; Matić, Toni; Jakić-Razumović, Jasminka; Rubin, Otmar; Luetić, Tomislav; Kušec, Vesna; ...

Source / Izvornik: **Liječnički vjesnik, 2012, 134, 286 - 292**

Journal article, Published version

Rad u časopisu, Objavljena verzija rada (izdavačev PDF)

Permanent link / Trajna poveznica: <https://um.nsk.hr/um:nbn:hr:105:324298>

Rights / Prava: [In copyright](#)/[Zaštićeno autorskim pravom.](#)

Download date / Datum preuzimanja: **2025-01-04**



Repository / Repozitorij:

[Dr Med - University of Zagreb School of Medicine Digital Repository](#)



**KONGENITALNI HIPERINZULINIZAM  
– NOVOSTI O NASTANKU, DIJAGNOSTICIRANJU  
I LIJEČENJU BOLESTI**

**CONGENITAL HYPERINSULINISM  
– NOVEL INSIGHTS INTO ETIOLOGY, DIAGNOSIS AND TREATMENT**

IVA MARTINAC, MARKO BOGOVIĆ, STIPE BATINIĆ, VLADIMIR ŠARNAVKA,  
SANDA HULJEV FRKOVIĆ, TONI MATIĆ, JASMINKA JAKIĆ-RAZUMOVIĆ, OTMAR RUBIN,  
TOMISLAV LUETIĆ, VESNA KUŠEC, DANIJELA PETKOVIĆ RAMADŽA, DAVOR BEGOVIĆ,  
VESNA BENJAK, ANDREA DASOVIĆ-BULJEVIĆ, ANKO ANTABAK, STANKO ČAVAR,  
DIJANA KUKIN, SUZANA SRŠEN-MEDANČIĆ, IVO BARIĆ\*

**Deskriptori:** Kongenitalni hiperinzulinizam – genetika, dijagnoza, patologija, liječenje

**Sažetak.** Kongenitalni hiperinzulinizam (KHI) najčešći je uzrok tvrdokornih hipoglikemija u novorođenačkom i ranome dojenačkom razdoblju. Iako je bolest razmjerno rijetka s pojavnosti od oko 1 : 25 000–50 000 živorođene djece, bolest se ne smije podcijeniti zbog trajnih neuroloških oštećenja do kojih dolazi ako se bolest brzo ne otkrije i ne započne promptno liječiti. Uzrok su mutacije nekog od 7 gena, ključnih u regulaciji inzulinske sekrecije u  $\beta$ -stanicama gušterače. Odmah nakon postavljanja dijagnoze nužno je u terapiju uvesti antihipoglikemike koji djeluju specifično na  $\beta$ -stanice gušterače. Kod teških neonatalnih oblika nerijetko postoji rezistencija na antihipoglikemike. Tada preostaje kirurško liječenje prije kojeg je potrebno odrediti histološki oblik bolesti, što se danas uspješno postiže kombinacijom genskog testiranja i scintigrafske pretrage. Kirurškim se zahvatom najčešće postiže izlječenje kod fokalnog KHI, dok difuzni oblik ima lošiju prognozu. Ovaj je tekst pregled novijih spoznaja o KHI, kojim želimo naglasiti važnost što ranijeg postavljanja dijagnoze kao preduvjeta uspješnoga ciljanog liječenja bolesti, koje je posljednjih godina obogaćeno novim mogućnostima.

**Descriptors:** Persistent hyperinsulinemia hypoglycemia of infancy – genetics, diagnosis, pathology, therapy

**Summary.** Congenital hyperinsulinism (CHI) is a major cause of persistent hypoglycemia in the neonatal and early infancy periods. Although the disease is relatively rare with incidence of about 1: 25 000–50 000 live births, the importance of the disease should not be underestimated. Namely, prompt recognition and management of patients with CHI is essential, if permanent neurological impairment is to be avoided. CHI is caused by mutations in one of the 7 genes involved in the regulation of insulin secretion in pancreatic  $\beta$ -cells. It is important to introduce specific medical therapy as soon as diagnosis is established. Severe, neonatal forms of CHI are often resistant to medications, thus they require surgical procedure. The preoperative genetic testing and scintigraphy are indicated to distinguish histological subtypes of the disease (focal vs. diffuse CHI). Patients with focal disease are usually cured after pancreatic resection, while diffuse disease has much worse prognosis. This manuscript offers novel insights into CHI and emphasizes the role of early diagnosis as crucial for successful treatment that was recently enriched with novel options.

Liječ Vjesn 2012;134:286–292

Hiperinzulinemična hipoglikemija novorođenačke i rane dojenačke dobi drugi je naziv za kongenitalni hiperinzulinizam (KHI). Ona je posljedica neprikladne sekrecije inzulina iz  $\beta$ -stanica gušterače.<sup>1,2</sup> Donedavno se kao sinonim za KHI rabio i termin »nezidioblastoza«. Taj patohistološki termin

opisuje hiperplaziju otočića gušterače iz duktalnih stanica uz hipertrofiju  $\beta$ -stanica s pleomorfnim jezgrama. Budući da opisani nalaz nije dokazan kod svih pacijenata s kongenitalnim hiperinzulinizmom (ne nalazi se kod onih s fokalnim oblikom bolesti), ova teorija više nije prihvatljiva. Una-

\* **Klinika za pedijatriju Medicinskog fakulteta Sveučilišta u Zagrebu, KBC Zagreb** (Iva Martinac, dr. med.; mr. sc. Vladimir Sarnavka, dr. med.; Sanda Huljev Frković, dr. med.; Toni Matić, dr. med.; Danijela Petković Ramadža, dr. med.; prof. dr. sc. Davor Begović, dr. med.; prim. mr. sc. Vesna Benjak, dr. med.; mr. sc. Andrea Dasović-Buljević, dr. med.; prof. dr. sc. Ivo Barić, dr. med.), **Klinika za kirurgiju Medicinskog fakulteta Sveučilišta u Zagrebu, KBC Zagreb** (Marko Bogović, dr. med.; prof. dr. sc. Stipe Batinica, dr. med.; doc. dr. sc. Tomislav Luetić, dr. med.; Anko Antabak, dr. med.; Stanko Čavar, dr. med.; Suzana Sršen-Medančić, dr. med.), **Klinički zavod za patologiju i citologiju Medicinskog fakulteta Sveučilišta u Zagrebu, KBC Zagreb** (prof. dr. sc. Jasminka Jakić-Razumović, dr. med.), **Klinički zavod za dijagnostičku i intervencijsku radiologiju Medicinskog fakulteta Sveučilišta u Osijeku, KBC Osijek** (mr. sc.

Otmar Rubin, dr. med.), **Klinički zavod za laboratorijsku dijagnostiku Medicinskog fakulteta Sveučilišta u Zagrebu, KBC Zagreb** (prof. dr. sc. Vesna Kušec, dr. med.), **Klinika za anesteziologiju i intenzivno liječenje Medicinskog fakulteta Sveučilišta u Zagrebu, KBC Zagreb** (Dijana Kukin, dr. med.)

Adresa za dopisivanje: Prof. dr. sc. I. Barić, Zavod za bolesti metabolizma, Klinika za pedijatriju, KBC Zagreb, Referentni centar Ministarstva zdravlja i socijalne skrbi Republike Hrvatske za medicinsku genetiku i metaboličke bolesti djece, Kišpatičeva 12, Rebro, 10000, Zagreb, e-mail: ibaric@kbc-zagreb.hr

Primljeno 1. prosinca 2010., prihvaćeno 30. prosinca 2011.

trag desetak godina spominju se novi patofiziološki mehanizmi koji dovode do neprikladne inzulinske sekrecije iz  $\beta$ -stanica gušterače.

#### Genska osnova i biokemijski mehanizmi bolesti

Do danas je opisano sedam različitih gena (ABCC8, KCNJ11, GLUD1, GCK, HNF4A, HADH i SLC16A1) čije mutacije uzrokuju KHI.<sup>3</sup> Recesivne inaktivirajuće mutacije gena ABCC8 i KCNJ11 na 11. kromosomu (11p15) uzrokuju najčešći, ali i najteži oblik KHI u kojem se tvrdokorne hipoglikemije pojavljuju od prvih sati života i koji nerijetko zahtijeva kirurško liječenje bolesti.<sup>4,5</sup> Ovi geni kodiraju sintezu dijelova kalijevih kanala ovisnih o ATP-u ( $K_{ATP}$ -kanala)  $\beta$ -stanica gušterače (podjedinice SUR1 i KIR6.2) koji imaju ključnu ulogu u regulaciji sekrecije inzulina (slika 1). Autosomno dominantne mutacije gena ABCC8 i KCNJ11 uzrokuju blagi oblik KHI koji se najčešće uspješno kontrolira lijekovima. Mutacije gena GLUD1 (kodira enzim glutamat dehidrogenazu) i gena GCK (kodira enzim glukokinazu) utječu na metabolizam leucina i glukoze u  $\beta$ -stanicama gušterače. Aktivirajuće mutacije gena GLUD1 uzrok su sindroma hiperinzulinizam-hiperamoniemija, koji je drugi najčešći oblik KHI. Spomenute mutacije dovode do smanjenja inhibicije enzima glutamat dehidrogenaze, čime je olakšana njegova aktivacija leucinom. Posljedica je povećanje oksidacije glutamata, uz porast omjera ATP/ADP u  $\beta$ -stanicama gušterače, što dovodi do zatvaranja  $K_{ATP}$ -kanala  $\beta$ -stanica gušterače, depolarizacije stanične membrane, ulaska kalcija i egzocitoze inzulinskih granula.<sup>6</sup> S druge strane, aktivirajuće mutacije gena GCK snižuju prag osjetljivosti enzima glukokinaze, što uzrokuje pokretanje već opisanoga kaskadnog lanca inzulinske sekrecije (slika 1) nižim serumskim koncentracijama glukoze. Točni mehanizmi kojima mutacije gena HNF4A (kodira hepatocitni nuklearni faktor 4  $\alpha$ ) i gena HADH (kodira enzim hidroksiacil-CoA dehidrogenazu kratkih lanaca) uzrokuju KHI do danas nisu poznati. Međutim u nekoliko je studija dokazana važna uloga gena HADH u regulaciji inzulinske sekrecije.<sup>7,8</sup> Mutacije gena SLC16A1 uzrokuju hiperinzulinemičnu hipoglikemiju izazvanu anaerobnim vježbanjem. Mutacije promotorske regije toga gena uzrokuju povećanu aktivnost membranskoga monokarboksilatnog transportera 1 (MCT1) u  $\beta$ -stanicama gušterače. U normalnim uvjetima spomenuta aktivnost

MCT1 vrlo je niska zbog čega je utjecaj piruvata i laktata na inzulinsku sekreciju minimalan. Suprotno se događa kod postojanja mutacije, povišena aktivnost MCT1 u  $\beta$ -stanicama gušterače omogućuje povećan priljev piruvata i laktata koji stimuliraju mitohondrijski metabolizam stanice. Simptomi hipoglikemije pojavljuju se unutar 30 minuta od anaerobne vježbe.<sup>9</sup>

Iako je poremećena funkcija  $\beta$ -stanica gušterače u brojnim slučajevima objašnjena genskim mutacijama, danas se smatra da je molekularna osnova KHI razjašnjena u svega oko 50% pacijenata.<sup>10</sup> Potrebno je spomenuti da se kongenitalna hiperinzulinemija javlja katkad i u sklopu kliničke slike nekih sindroma s razvojnim poremećajima. Najčešće se pojavljuje kod novorođenčadi ili dojenčadi s Beckwith-Wiedemannovim sindromom (s incidencijom od oko 50%). No, hiperinzulinizam je opisan i u Sotosovu sindromu, Kabukijevu sindromu, sindromima Costello i Timothy, Usherovu sindromu 1C, kao i u nekima od nasljednih poremećaja glikozilacije (sindromi CDG-Ib i Ia).<sup>11</sup> Također se spominje kao jedan od simptoma kongenitalnoga centralnog hipoventilacijskog sindroma (tzv. Ondinino prokletstvo).<sup>12,13</sup>

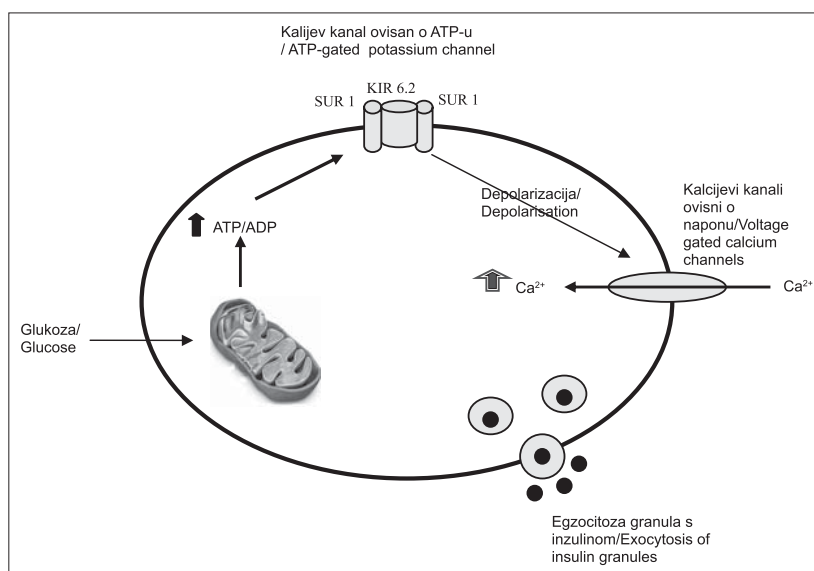
Osim izrazite genske raznolikosti, važna je i patohistološka podjela KHI na fokalni i difuzni oblik bolesti. Danas se smatra da je fokalni oblik nešto češći od difuznoga (60 : 40%) pa je vrijedno spomenuti i njegovu specifičnu etiopatogenezu. Jedino fokalni oblici nastaju sporadično. Radi se o somatskom gubitku majčinih alela dijela kromosoma 11 (regija s genima ABCC8 i KCNJ11, ali i s genima koji kontroliraju staničnu proliferaciju) u jednoj  $\beta$ -stanici, što omogućuje ekspresiju mutacije gena ABCC8 ili gena KCNJ11 u toj stanici naslijeđene od oca, kao i neuravnoteženu ekspresiju gena odgovornih za staničnu proliferaciju, što je uzrok nekontroliranog dijeljenja zahvaćene  $\beta$ -stanice. Dakle do danas se fokalni oblik KHI povezuje samo s mutacijama gena ABCC8 ili gena KCNJ11 koji su naslijeđeni od oca, uz somatski gubitak alela naslijeđenog od majke. Difuzni oblik bolesti uzrokovan je mutacijama svih drugih gore spomenutih gena, a najčešće se u podlozi nalaze recesivne mutacije gena ABCC8 i gena KCNJ11.

#### Postavljanje dijagnoze kongenitalnog hiperinzulinizma

Za dijagnozu je najvažnije i nužno u svakog novorođenčeta ili dojenčeta s hipoglikemijama posumnjati na konge-

Slika 1. Prikaz osnovnih biokemijskih mehanizama u regulaciji sekrecije inzulina iz  $\beta$ -stanica gušterače do kojih dolazi porastom glukoze u krvi: 1) ulazak glukoze u stanicu potiče stvaranje ATP-a putem glikolize i reakcija Krebsova ciklusa (u mitohondriju) pri čemu se povisuje omjer ATP/ADP, 2) viša energijska razina stanice dovodi do zatvaranja kalijevih kanala ovisnih o ATP-u, 3) porast koncentracije kalija u stanici uzrokuje depolarizaciju stanične membrane, što otvara kalijeve kanale ovisne o naponu, 4) ulazak kalcija u stanicu uzrokuje egzocitozu inzulinskih granula

Figure 1. Outline of the essential molecular mechanisms that regulate insulin secretion in pancreatic  $\beta$ -cells. They are activated by increased glucose concentration in blood: 1) glucose metabolism in the pancreatic  $\beta$ -cell (glycolysis and Krebs cycle reactions in mitochondria) results in an increase in the intracellular ATP:ADP ratio, 2) higher energy level of the  $\beta$ -cell leads to the closure of  $K_{ATP}$  channels, 3) increase in potassium intracellular concentration results in cell membrane depolarization and subsequent opening of voltage-gated calcium channels, 4) increased  $Ca^{2+}$  influx leads to the exocytosis of insulin granules.



nitalni hiperinzulinizam kako bismo spriječili trajna neurološka oštećenja (psihomotoričko zaostajanje različita stupnja, epilepsije) koja malokad ne nastanu kod kasno postavljene dijagnoze.<sup>14</sup> Kod najčešćeg oblika KHI, koji je ujedno i najteži, perzistentna hipoglikemija pojavljuje se u novorođenačkoj ili ranoj dojenačkoj dobi. Najčešće se razvija nakon relativno kratkog razdoblja gladovanja. Iznimku čini sindrom hiperinzulinizam-hiperamoniemija u kojem se hipoglikemija tipično javlja nakon obroka bogatog proteinima. Novorođenčad je često (ali ne i uvijek!) makrosomna, što je odraz prenatalne hiperinzulinemije. Kad se jednom posumnja na bolest, put do postavljanja dijagnoze trebao bi biti jednostavan. Najvažniji klinički pokazatelj nekontrolirane inzulinske sekrecije jest povišena potreba za kontinuiranom, parenteralnom nadoknadom glukoze kako bi se održala normoglikemija (više, katkad i znatno, od 8 mg/kg/min).<sup>15</sup> Glavni dijagnostički kriterij KHI jest povišena koncentracija inzulina (često se navode koncentracije više od 3 mU/L, iako i niže izmjerene koncentracije ne isključuju hiperinzulinizam) i/ili C-peptida u trenucima hipoglikemije (obično se ona definira kao glukoza u krvi (GUK) < 1,67 mmol/L u prva 72 sata života, u nedonoščadi < 1,1 mmol/L; GUK < 2,5 mmol/L poslije 72 sata života).<sup>16</sup> Potrebno je naglasiti da je u trenucima hipoglikemije koncentracija inzulina unutar referentnih vrijednosti (koje se odnose na euglikemično ili hiperglikemično stanje) patološki nalaz, osobito kod bolesnika s visokim potrebama za glukozom kako bi se održala normoglikemija. Za hiperinzulinizam su karakteristične i niske vrijednosti slobodnih masnih kiselina i ketonskih tijela u hipoglikemiji. Bolesnici pozitivno odgovaraju (porast GUK-a za više od 1,5 mmol/L) na parenteralno primijenjen glukagon za vrijeme hipoglikemije. Za razjašnjavanje etiologije hiperinzulinizma potrebno je izmjeriti koncentraciju amonijaka u krvi koja je povišena u sindromu hiperinzulinizam-hiperamoniemija, kao i analizirati organske kiseline u urinu i serumske acilkarnitine radi moguće dijagnoze poremećaja razgradnje masnih kiselina

kratkim lanaca zbog manjka odgovarajuće 3-hidroksiacil-dehidrogenaze. KHI uzrokovan anaerobnom vježbom dokazat ćemo provokacijskim testom vježbanjem (10-minutna vožnja biciklom) i/ili primjenom piruvata.<sup>17</sup>

#### Liječenje kongenitalnog hiperinzulinizma lijekovima

Čim dijagnoza kongenitalnog hiperinzulinizma postane vjerojatna, a posebno kad se bolest potvrdi, izuzetno je važno odmah započeti sa specifičnim liječenjem. Ono podrazumijeva svakodnevnu primjenu antihipoglikemika, lijeka koji ciljano djeluju na  $\beta$ -stanice gušterače suprimirajući pojačanu sekreciju inzulina. Diazoksid je lijek prvog izbora.<sup>10</sup> On otvara  $K_{ATP}$ -kanale djelujući specifično na receptor sulfonilureje (podjedinicu SUR1). Najčešće se rabi u kombinaciji s klorotiazidom koji pojačava njegov učinak. Spomenuta je terapija najčešće djelotvorna kod svih difuznih oblika KHI, osim za najteži oblik KHI uzrokovan recesivnim mutacijama gena ABCC8 ili KCNJ11. Fokalni oblik KHI u pravilu ne odgovara na specifične antihipoglikemike. Nifedipin, antagonist kalcijevih kanala, pokazao je pozitivan učinak na regulaciju inzulinske sekrecije kod malog broja bolesnika s KHI. Oktreotid (sintetski analog somatostatina) i glukagon rabe se za privremenu stabilizaciju bolesnika, koji ne odgovaraju na antihipoglikemike, u razdoblju pripreme za kirurški zahvat. Međutim opisani su bolesnici koji su dugotrajno uspješno liječeni oktreotidom uz učestale obroke čime je izbjegnuto kirurški zahvat.<sup>18</sup> U tablici 1. pregledni je prikaz antihipoglikemika, doza i način primjene te češće nuspojave.

Ako se hipoglikemija javlja unatoč primjeni navedenih antihipoglikemika, operativno liječenje postaje jedino rješenje za bolesnika s KHI.

#### Histološki oblici kongenitalnog hiperinzulinizma i kirurško liječenje bolesti

Teški, neonatalni oblici kongenitalnog hiperinzulinizma nerijetko su rezistentni na konzervativno liječenje, odnosno

Tablica 1. Specifični lijekovi koji se rabe u liječenju KHI: doze i nuspojave  
Table 1. Specific medications used in the treatment of CHI: doses and side effects

Lijek / Drug	Put primjene / Route of administration	Doza / Dose	Nuspojave / Side effects
Diazoksid / Diazoxide	oralno / per os	5–20 mg/kg/dan u tri doze / 5–20 mg/kg/day in three doses	retencija tekućine i hipertrihoza (česte); hiperuricemija, eozinofilija, leukopenija, trombocitopenija, hipotenzija, ekstrapiramidni simptomi (rijetke) / fluid retention and hypertrichosis (common); hyperuricemia, eosinophilia, leukopenia, thrombocytopenia, hypotension, extrapyramidal symptoms (uncommon)
Klorotiazid (u kombinaciji s diazoksidom) / Chlorothiazide (combination with diazoxide)	oralno / per os	7–10 mg/kg/dan u dvije doze / 7–10 mg/kg/day in two doses	hiponatremija, hipokalemija / hyponatremia, hypokalemia
Nifedipin / Nifedipine	oralno / per os	0,25–2,5 mg/kg/dan u tri doze / 0.25–2.5 mg/kg/day in three doses	hipotenzija (rijetko) / hypotension (uncommon)
Oktreotid (s glukagonom ili bez njega) / Octreotide (with or without glucagon)	supkutano svakih 6 do 8 sati ili intravenski u kontinuiranoj infuziji / 6- to 8-hourly s.c. injections or i.v. continuous infusion	5–25 $\mu$ g/kg/dan / 5–25 $\mu$ g/kg/day	mučnina, bol u trbuhu, nadimanje, proljev, kolelitijaza; supresija hormona rasta, tireotropnog hormona i/ili adrenokortikotropnog hormona učestali problem: tahifilaksija* / nausea, abdominal pain, bloating, diarrhoea, cholelithiasis; suppression of growth hormone, thyroid-stimulating hormone and/or adrenocorticotrophic hormone Common problem: tachyphylaxis
Glukagon (s oktreotidom ili bez njega) / Glucagon (with or without octreotide)	supkutano ili intravenski u infuziji / s.c. or i.v. infusion	1–20 $\mu$ g/kg/sat / 1–20 $\mu$ g/kg/hour	mučnina, povraćanje; osip (rijetko); kod doza viših od navedenih potiče sekreciju inzulina! / nausea, vomiting, skin rashes (uncommon) paradoxical insulin secretion at high doses!

\* Tahifilaksija je nagla pojava rezistencije na neki lijek koja se događa u kratkom vremenskom intervalu nakon njegovih uzastopnih primjena. Modificirano prema Hussain K. Diagnosis and management of hyperinsulinaemic hypoglycaemia of infancy. *Horm Res* 2008;69:2–13 (referencija 10) / Tachyphylaxis is a medical term describing a rapid decrease in the response to a drug after repeated doses over a short period of time. Modified from Hussain K. Diagnosis and management of hyperinsulinaemic hypoglycaemia of infancy. *Horm Res* 2008;69:2–13 (reference 10)

zahtijevaju kirurško zbrinjavanje bolesti. U tom je slučaju nužno razlučiti histološki tip bolesti (fokalni ili difuzni KHI) zbog različitog kirurškog pristupa i prognoze bolesti. Kod difuznog KHI disfunkcionalne  $\beta$ -stanice (one s nekontroliranom inzulinskom sekrecijom) potpuno prožimaju gušteraču, odnosno zdravo tkivo gušterače ne postoji. Kod fokalnog oblika KHI postoji hiperplastično žarište disfunkcionalnih  $\beta$ -stanica unutar zdravog tkiva gušterače koje je makroskopski neprimjetno, katkad svega 2–10 mm u promjeru<sup>19</sup> i može se razlučiti od zdravog tkiva tek histološkim pregledom gušterače. Donedavno se nijednom isključivo slikovnom pretragom gušterače nije moglo prikazati žarište kod fokalnog KHI, kao ni razlučiti fokalni od difuznog oblika KHI. Danas se s pomoću <sup>18</sup>F-fluoro-L-DOPA-pozitronske emisijske tomografije (<sup>18</sup>F-L-DOPA-PET) može s velikom sigurnosti razlikovati fokalni od difuznog oblika bolesti te se s pomoću uređaja koji udružuje PET i kompjutoriziranu tomografiju (PET-CT) mogu pretpostaviti anatomske granice fokalne lezije. Ova je scintigrafska pretraga zamijenila dosadašnje invazivne metode poput perkutane transhepatalne kateterizacije portalne vene i mjerenja inzulina u venskoj krvi nakon selektivne arterijske stimulacije kalcijem. Uz visoku osjetljivost metode u detekciji fokalnih lezija (kreće se između 88 i 94%) i 100%-tnu specifičnost, <sup>18</sup>F-L-DOPA-PET danas je zlatni standard u dijagnostici ranju fokalnog oblika KHI.<sup>20,21</sup>

Fokalni se oblik uspješno liječi parcijalnom pankreatektomijom (enukleacijom hiperplastičnog žarišta disfunkcionalnih  $\beta$ -stanica), nakon što se intraoperativnom histološkom analizom precizno odredi granica žarišta prema zdravom tkivu. Postoperacijske su komplikacije rijetke i spomenutim se zahvatom najčešće postiže izlječenje. Kod difuznog oblika ni suptotalna resekcija (98%) parenhima ne jamči izlječenje bolesti, a istodobno može dovesti do razvoja šećerne bolesti.<sup>22</sup> Kirurške bolesti pankreasa u djece su izrazito rijetke tako da liječenje kongenitalnog hiperinzulinizma zahtijeva preciznu preoperacijsku pripremu i obradu te iskustvo operatera u kirurgiji hepatobilijarnog sustava i pankreasa.

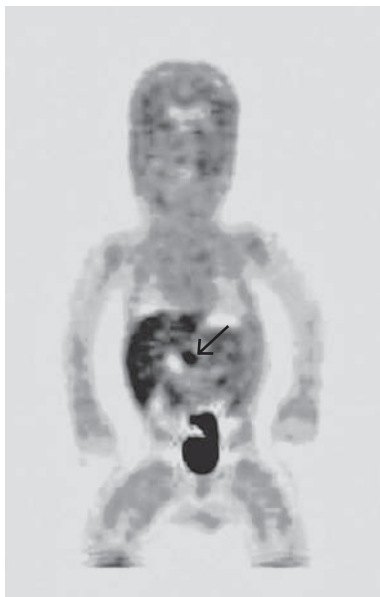
#### Prikazi bolesnika s teškim, neonatalnim oblikom kongenitalnog hiperinzulinizma

*Bolesnik br. 1* rođen je na termin, rodne mase 3420 grama. Roditelji su zdravi i nisu u srodstvu. U drugom satu života prvi je put zabilježena nemjerljivo niska koncentracija glukoze u krvi. U drugom danu perzistirala je tvrdokorna hipoglikemija unatoč kontinuiranoj infuziji glukoze te je u terapiju uključen diazoksid u dnevnoj dozi od 8 mg/kg. Kako su hipoglikemije zabilježene i kasnije istog dana, diazoksid je sljedeći dan isključen iz terapije iako je primijenjena doza lijeka bila značajno niža od maksimalne dopuštene dnevne doze pa učinkovitost lijeka nije bila isključena. Sljedećih osam dana hipoglikemije su svakodnevno recidivirale unatoč simptomatskoj terapiji visokokonzentriranim otopinama glukoze. Bolesnik je u dva navrata imao konvulzije (jedanput uz hipoglikemiju) te je u terapiju uključen fenobarbiton. U razdobljima značajne hipoglikemije (GUK < 2,0 mmol/L) u više je navrata u Klinici za pedijatriju KBC-a Zagreb izmjerena povišena koncentracija inzulina u krvi (5, 10 i 15 mU/L), što je upućivalo na dijagnozu kongenitalnog hiperinzulinizma. Koncentracija slobodnih masnih kiselina bila je niska. Osmi dan života u terapiju su istodobno uključeni diazoksid (postupno do 12 mg/kg/dan) i njegov sinergist hidroklorotiazid (6 mg/kg/dan). Nakon uvođenja terapije hipoglikemije se više nisu registrirale. Dječak danas

ima tri i pol godine. Fenotipski se od vršnjaka razlikuje samo po blago pojačanoj dlakavosti, što je nuspojava liječenja diazoksidom, ali još uvijek zaostaje u psihomotoričkom razvoju.

*Bolesnik br. 2* rođen je na termin, rodne mase 3240 g. Roditelji su zdravi i nisu u srodstvu. U prvom satu života postao je tremorozan. Tada je zabilježena koncentracija glukoze u krvi od 0,6 mmol/L. Niske vrijednosti GUK-a u više su navrata izmjerene i sljedećih dana (od 0,6 do 1,3 mmol/L) unatoč kontinuiranoj intravenskoj nadoknadi glukozom i učestalim obrocima. Četvrti dan nakon rođenja u terapiju je uključen diazoksid, ali su i dalje registrirane nemjerljivo niske vrijednosti GUK-a. Zbog toga je za dva dana u terapiju uključen i hidroklorotiazid, nakon čega koncentracija GUK-a više nije padala ispod 3 mmol/L, što je uspješan odgovor na terapiju. KHI je potvrđen nalazom visoke serumske koncentracije inzulina (46 mU/L) za vrijeme hipoglikemije (1,3 mmol/L). Deset dana nakon početka terapije diazoksidom pojavili su se izraziti edemi kao posljedica retencije tekućine, što se opisuje među češćim nuspojavama diazoksida.<sup>10</sup> Na terapiju furosemidom edemi bi se povukli. Sklonost retenciji tekućine trajala je oko dva tjedna, a terapija antihipoglikemicima za to vrijeme nije prekidana. Dječak, sada u dobi od tri godine, nema znatnijih odstupanja u psihomotoričkom razvoju i od vršnjaka se razlikuje jedino po pojačanoj dlakavosti kao posljedici terapije diazoksidom.

*Bolesnik br. 3* dijete je mladih i zdravih roditelja koji nisu u krvnom srodstvu. Rođen je na termin nakon uredne trudnoće, kao makrosomno novorođenče (porodajna težina 4650 g). U prvom danu života imao je kratkotrajne konvulzije uz hipoglikemiju od 1,1 mmol/L. U terapiju je uveden fenobarbiton. Kod kuće je novorođenče bilo izrazito uspavano i teško se budilo za hranjenje. U dobi od 23 dana ponovno su uočene konvulzije, parcijalnog tipa, u trajanju od jedne minute. Ponovno su zabilježeni padovi GUK-a do 2,2 mmol/L zbog čega je dijete u dobi od 29 dana premješteno u Kliniku za pedijatriju Kliničkoga bolničkog centra Zagreb na daljnju obradu. Osim jetre palpabilne za 3 cm i blaže hipotonije, djetetov je status bio neupadljiv. Učestalim mjerenjem GUK-a svaka 3 sata višekratno su zabilježene niske koncentracije glukoze do 1,3 mmol/L, neovisno o obrocima. Ubrzo je postavljena dijagnoza kongenitalnog hiperinzulinizma na temelju kliničke slike i laboratorijskih pretraga (višekratno visoke koncentracije inzulina u rasponu od 5 do 186 mU/L) uz očekivano nisku koncentraciju  $\beta$ -hidroksimaslačne kiseline (< 0,1 mmol/L) i slobodnih masnih kiselina (< 0,6 mmol/L) za vrijeme hipoglikemije. Redom su u terapiju uvedeni antihipoglikemični lijekovi: diazoksid, nifedipin, hidroklorotiazid i oktreotid. Bez obzira na visoke doze svih četiriju uključenih lijekova asimptomatske hipoglikemije (do 1,9 mmol/L) i dalje su registrirane nekoliko puta na tjedan, što je upućivalo na neuspjeh konzervativnog liječenja. Prije operacijskog liječenja bilo je nužno otkriti ima li dijete fokalni ili difuzni oblik bolesti. Budući da genska analiza nije bila brzo dostupna, u djeteta je bilo indicirano učiniti scintigrafsku pretragu. U dobi od 5 i pol mjeseci učinjena je pozitronska emisijska tomografija s L-DOPOM obilježenom radioaktivnim fluorom kojom je, budući da se spomenuti radioizotop nakupljao značajno intenzivnije u predjelu glave gušterače u odnosu prema ostatku tkiva gušterače, utvrđeno da dijete ima fokalni oblik bolesti (slika 2). Na temelju tog nalaza indicirana je parcijalna pankreatektomija. Budući da tijekom zahvata makroskopski nije bilo moguće utvrditi gdje se nalazi hiperplastično žarište



Slika 2. Fokalni kongenitalni hiperinzulinizam dokazan scintigrafskom pretragom –  $^{18}\text{F}$ -L-DOPA-PET. Vidljivo je intenzivnije nakupljanje radiofarmaka u području glave (strelica) nego u predjelu tijela i osobito repa gušterače. Kratica:  $^{18}\text{F}$ -L-DOPA-PET,  $^{18}\text{fluoro}$ -L-3,4-dihidroksifenilalanin pozitronski emisija tomografija.

Figure 2. Focal congenital hyperinsulinism diagnosed by scintigraphic investigation –  $^{18}\text{F}$ -L-DOPA-PET. The uptake of  $^{18}\text{F}$ -L-DOPA is higher in the head region (arrow) than in the body and tail of the pancreas. Abbreviation:  $^{18}\text{F}$ -L-DOPA-PET,  $^{18}\text{fluoro}$ -L-3,4-dihydroxyphenylalanine positron emission tomography.

niti je bilo moguće spomenutom scintigrafskom pretragom točno odrediti granice fokalne lezije, učinjene su multiple intraoperacijske biopsije gušterače (ukupno 8). Intraoperacijskom patohistološkom analizom potvrđena je dijagnoza fokalnog KHI i određena je anatomsko granica lezije prema zdravom tkivu gušterače, što je diktiralo opsežnost resekcije. Naime, spomenutom patohistološkom analizom utvrđeno je da fokalna lezija prožima ne samo glavu već i puno opsežniji dio pankreasa. Zbog toga je bilo potrebno odstraniti glavu, dio tijela i uncinatni nastavak gušterače. Na preostali dio pankreasa anastomozirana je vijuga jejunuma po Rouxu. Tijekom resekcije sačuvan je duktus koledohus, što je potvrđeno intraoperacijskom biligrafijom kroz duktus cistikus.

Rani poslijeoperacijski tijek kompliciran je sepsom koja je regredirala na primijenjenu terapiju te parcijalnom opstrukcijom duodenuma (uzrokovanom najvjerojatnije oštećenjem ektramuralne vaskularizacije tijekom resekcije patološki promijenjenog tkiva glave pankreasa koje priliježe uz duodenum) koja je na konzervativnu terapiju regredirala.

Kasna komplikacija bila je kolestaza uz hepatomegaliju, uzrokovana ili ishemijskom stenozom koledohusa (tijekom zahvata pažljivo je odvojen od tkiva gušterače, međutim moglo je doći do oštećenja fine vaskularne mreže koledohusa) ili opstrukcijom u području papile (gdje je podvezivan glavni pankreatični vod). Zbog dilatacije intrahepatičnih ogranaka žučnih vodova širine do 9 mm (normalno 1–2 mm) i duktusa koledohusa do 11 mm učinjena je perkutana transhepatična kolangiografija (PTC). PTC-om je prikazana opstrukcija na nivou završnog dijela duktusa koledohusa koju nije bilo moguće rekanalizirati zbog čega je odmah,

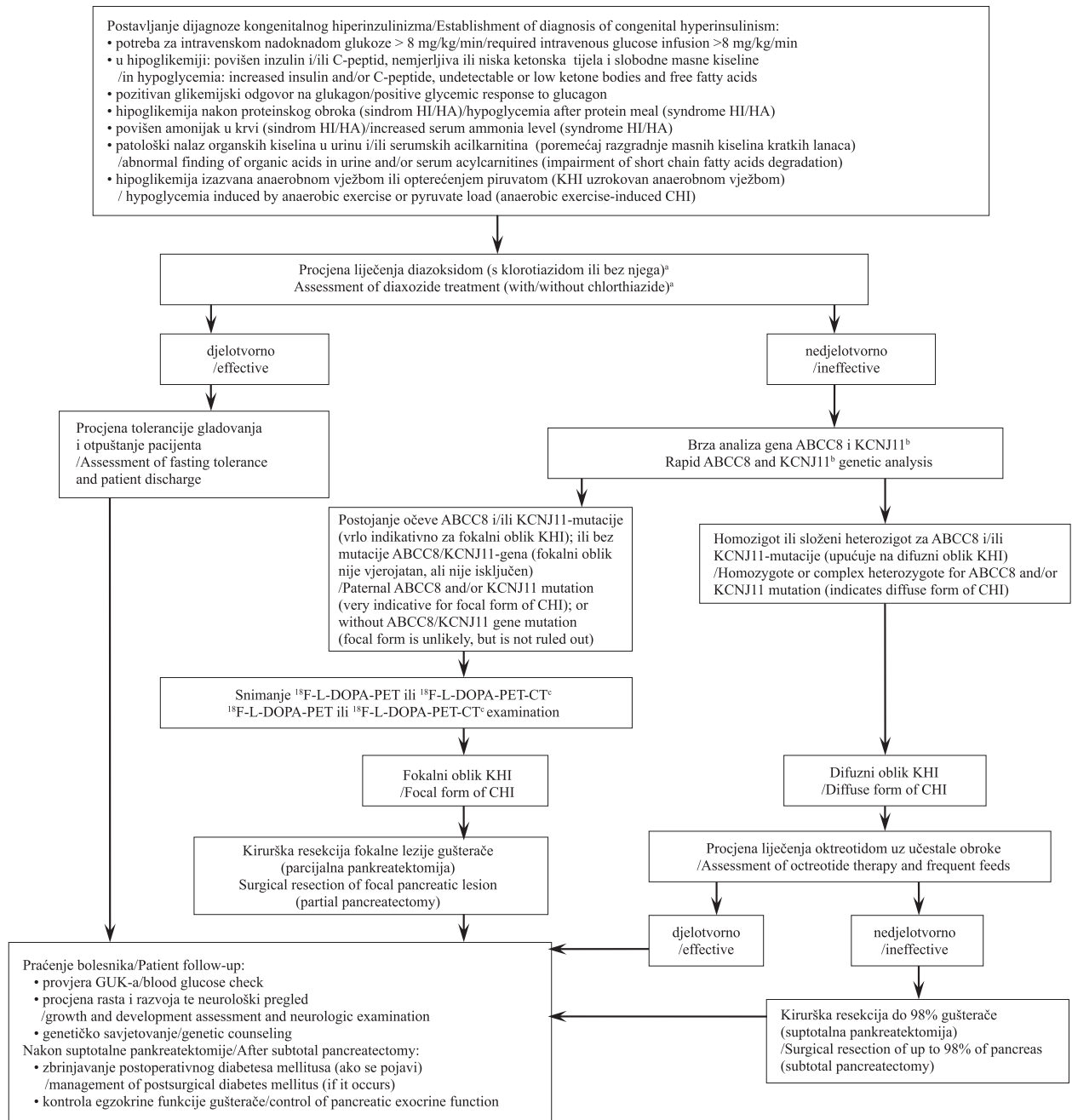
pod kontrolom ultrazvuka, punktirana jedan od intrahepatičnih ogranaka žučnih vodova u koji je postavljen zavnuti kateter. Time je osigurana privremena vanjska bilijarna drenaža. Dječakovo se opće stanje nakon toga popravilo i zaustavljen je rast jetre. Uskoro je dječak podvrgnut i posljednjem kirurškom zahvatu, latero-lateralnoj bilidigestivnoj anastomozi s prethodno formiranom Rouxovom vijugom, kojim je riješeno pitanje trajne (unutrašnje) bilijarne drenaže. Poslijeoperacijski je tijek protekao uredno. Jetra se postupno smanjila. Pacijent je danas petogodišnji, živahan dječak koji ni po čemu ne zaostaje za vršnjacima i ima uredne koncentracije glukoze u krvi.

### Rasprava i zaključak

Kao što je vidljivo iz prikaza bolesnika s kongenitalnim hiperinzulinizmom, svaki je poseban na svoj način i potrebno je trajno i pažljivo procjenjivati sve kliničke i laboratorijske elemente bolesti kako bi se bolesniku pružila optimalna skrb. To je najbolje činiti u specijaliziranim centrima koji raspolažu iskustvom s takvim bolesnicima i imaju već pripremljene specifične lijekove, sve potrebne dijagnostičke mogućnosti i intenzivnu skrb.

Međutim koliko se god uspješno kongenitalni hiperinzulinizam liječi nakon premještanja u specijalizirani centar, početno zbrinjavanje bolesnika u prvim danima pojave simptoma uvelike utječe na opseg potencijalnoga neurološkog oštećenja djeteta. Upravo je opisan bolesnik br. 1 vrlo dobar edukativni primjer. S jedne je strane pozitivno da se na KHI posumnjalo vrlo rano, već u drugom danu života, zbog čega je u terapiju uključen diazoksid. Međutim već sljedeći dan lijek je obustavljen jer je dijete nakon prve doze diazoksida i dalje imalo hipoglikemije. Vrijeme procjene učinkovitosti lijeka trebalo bi biti najmanje 48 sati, a od njega ne bi trebalo odustati dok se ne dostignu maksimalne preporučene doze za dob ili ne pojave nuspojave koje su neprihvatljive i ne daju se suzbiti drugim sredstvima. Po potrebi se diazoksidu pridodaje i klorotiazid. Ako ni tada nije postignut željeni učinak lijeka, postupno se uvode i ostali antihipoglikemici. Lijekove je opravdano isključiti iz terapije pri pojavi težih nuspojava poput npr. pojave reverzibilne plućne hipertenzije kod primjene diazoksida (što je izuzetno rijetko).<sup>23</sup> U slučaju pacijenta br. 3, hipoglikemije su recidivirale i nakon uvođenja maksimalnih doza četiriju antihipoglikemika, što je upućivalo na nužnost operacijskog liječenja. Međutim dječak je bio na terapiji antihipoglikemicima sve do trenutka kirurškog zahvata (osim nekoliko dana prije scintigrafske pretrage kada je terapija ukinuta kako se ne bi dobio lažno negativan nalaz) budući da su lijekovi, iako nedovoljno djelotvorni, ipak donekle suprimirali pojačanu inzulinsku sekreciju. I slučaj pacijenta br. 2 opisuje koliko je važno uporno provoditi terapiju antihipoglikemicima. On je dobio jednu od nuspojava diazoksida – retenciju tekućine s edemima koji bi se povukli na diuretik, ali bi se uzastopno vraćali u sljedeća dva tjedna. Unatoč tomu, terapija diazoksidom nije prekinuta. Dakle, izuzetno je važno već kod prve sumnje na KHI (na osnovi kliničke slike i biokemijskih nalaza) započeti liječenje specifičnim antihipoglikemicima sa svrhom sprječavanja ponavljanja hipoglikemijskih epizoda. Potrebno je ustrajati na konzervativnom liječenju do postizanja maksimalnih preporučenih doza lijekova za dob (tablica 1).

U slučaju rezistencije na lijekove gotovo je neminovno kirurško liječenje bolesti. Tada je nužno utvrditi radi li se o difuznom ili fokalnom obliku bolesti, jer su plan i ishod kirurškog zahvata sasvim različiti.<sup>24</sup> Dostupnost brze anali-



\* Modificirano prema Kapoor RR, James C, Hussain K. Advances in the diagnosis and management of hyperinsulinemic hypoglycemia. Nat Clin Pract Endocrinol Metabol 2009;5:101–112 (referencija 15)  
/ Modified from Kapoor RR, James C, Hussain K. Advances in the diagnosis and management of hyperinsulinemic hypoglycemia. Nat Clin Pract Endocrinol Metabol 2009;5:101–112 (reference 15)

Slika 3. Algoritam dijagnostičiranja i liječenja bolesnika s kongenitalnim hiperinzulinizmom. <sup>a</sup>U slučaju nedjelotvornosti kombinacije diazoksida i klorotiazida, katkad liječenje postane djelotvorno ako dodamo nifedipin spomenutoj terapiji. <sup>b</sup>U sredinama gdje genska analiza nije brzo dostupna PET-CT treba u postupniku zauzeti njezino mjesto. <sup>c</sup><sup>18</sup>F-L-DOPA-PET (ili <sup>18</sup>F-L-DOPA-PET-CT ako je pretraga dostupna) indicirana je jedino kod pacijenata koji potencijalno imaju fokalni oblik bolesti (tj. kod onih s očevom mutacijom ABCC8 ili KCNJ11-gena ili kod onih s nepoznatom genskom osnovom bolesti). Ova pretraga nije indicirana kod pacijenata s genetički dokazanim difuznim oblikom bolesti. Kratice: <sup>18</sup>F-L-DOPA-PET, <sup>18</sup>fluoro-L-3,4-dihidroksifenilalanin pozitronska emisijska tomografija; <sup>18</sup>F-L-DOPA-PET-CT, <sup>18</sup>fluoro-L-3,4-dihidroksifenilalanin pozitronska emisijska tomografija s kompjutoriziranom tomografijom

Figure 3. A diagnostic and management algorithm for patients with congenital hyperinsulinism. <sup>a</sup>When treatment with diazoxide and chlorthiazide is ineffective, addition of nifedipine sometimes leads to successful management of patients. <sup>b</sup>When gene analysis is not available, PET-CT is the method of first choice. <sup>c</sup><sup>18</sup>F-L-DOPA-PET examination (or <sup>18</sup>F-L-DOPA-PET-CT examination if available) is only indicated in patients who potentially have a focal lesion (i.e. those with a paternal ABCC8 or KCNJ11 gene mutation, or those in whom the genetic basis of the disease is unknown). This imaging examination is not indicated in patients with genetically confirmed diffuse disease. Abbreviation: <sup>18</sup>F-L-DOPA-PET, <sup>18</sup>fluoro-L-3,4-dihydroxyphenylalanine positron emission tomography; <sup>18</sup>F-L-DOPA-PET-CT, <sup>18</sup>fluoro-L-3,4-dihydroxyphenylalanine positron emission tomography with computerized tomography.

ze najčešće mutiranih gena (geni ABCC8 i KCNJ11) u skladu s razumijevanjem genske osnove fokalnog i difuznog KHI te uvođenje u praksu 18-F-L-DOPA-PET-CT uređaja i usavršavanje kirurških metoda danas su potpuno promijenili klinički pristup bolesnicima s KHI. Slika 3. prikazuje algoritam dijagnosticiranja i liječenja bolesnika s KHI prema preporukama iz novije literature.<sup>10,15</sup> U sredinama gdje genska analiza nije brzo dostupna PET-CT treba u postupniku zauzeti njezino mjesto.

Na kraju je potrebno spomenuti da je nuždan multidisciplinarni pristup bolesnicima s ovom složenom bolesti. Naime, jedino suradnjom neonatologa, pedijataru specijalista za genetiku i bolesti metabolizma, kirurga, radiologa, patologa, biokemičara i molekularnog biologa moguće je adekvatno liječiti ove bolesnike i izbjeći štetne posljedice hipoglikemijskih kriza na razvoj djeteta.

### Zahvala

Posebna zahvala osoblju Kliničkog zavoda za nuklearnu medicinu i Kliničkog zavoda za pedijatrijsku kardiologiju te prof. Barbari Plecko iz Sveučilišne kliničke bolnice u Grazu na pomoći u organizaciji scintigrafske pretrage u bolesnika br. 3. Ovaj rad poduprlo je Ministarstvo znanosti, obrazovanja i sporta Republike Hrvatske znanstvenim projektom 0108-1081870-1885.

### LITERATURA

- Kapoor RR, Flanagan SE, James C, Shield J, Ellard S, Hussain K. Hyperinsulinaemic hypoglycaemia. Arch Dis Child 2009;94:450–7.
- Hussain K. Congenital hyperinsulinism. Semin Fetal Neonatal Med 2005;10:369–76.
- James C, Kapoor RR, Ismail D, Hussain K. The genetic basis of congenital hyperinsulinism. J Med Genet 2009;46:289–99.
- Thomas PM, Cote GJ, Wohlk N i sur. Mutations in the sulfonylurea receptor gene in familial persistent hyperinsulinemic hypoglycemia of infancy. Science 1995;268:426–9.
- Thomas PM, Ye Y, Lightner E. Mutation of the pancreatic islet inward rectifier Kir6.2 also leads to familial persistent hyperinsulinemic hypoglycemia of infancy. Hum Mol Genet 1996;5:1809–12.
- Stanley CA. Hyperinsulinism/hyperammonemia syndrome: insights into the regulatory role of glutamate dehydrogenase in ammonia metabolism. Mol Genet Metab 2004;81:S45–S51.
- Martens GA, Vervoort A, Van de Casteele M i sur. Specificity in beta cell expression of L-3-hydroxyacyl-CoA dehydrogenase short chain, and potential role in down-regulating insulin release. J Biol Chem 2007;282:21134–44.
- Hardy OT, Hohmeier HE, Becker TC i sur. Functional genomics of the beta cell: short-chain 3-hydroxyacyl-coenzyme A dehydrogenase regulates insulin secretion independent of K<sup>+</sup> currents. Mol Endocrinol 2007;21:765–73.
- Otonkoski T, Jiao H, Kaminen-Ahola N i sur. Physical exercise-induced hypoglycemia caused by failed silencing of monocarboxylate transporter 1 in pancreatic beta cells. Am J Hum Genet 2007;81:467–74.
- Hussain K. Diagnosis and management of hyperinsulinaemic hypoglycaemia of infancy. Horm Res 2008;69:2–13.
- Kapoor RR, James C, Hussain K. Hyperinsulinism in developmental syndromes. Endocr Dev 2009;14:95–113.
- Hennewig U, Hadzik B, Vogel M i sur. Congenital central hypoventilation syndrome with hyperinsulinism in a preterm infant. J Hum Genet 2008;53:573–77.
- Meissner T, Rabl W, Mohnike K, Scholl S, Santer R, Mayatepek E. Hyperinsulinism in syndromal disorders. Acta Paediatr 2001;90:856–59.
- De Lonlay-Debeney P, Poggi-Travert F, Fournet JC i sur. Clinical features of 52 neonates with hyperinsulinism. N Engl J Med 1999;340:1169–75.
- Kapoor RR, James C, Hussain K. Advances in the diagnosis and management of hyperinsulinemic hypoglycemia. Nat Clin Pract Endocrinol Metab 2009;5:101–12.
- Mardešić D i sur. Pedijatrija, 6. izd. Zagreb: Školska knjiga; 2003, str. 167.
- Otonkoski T, Kaminen N, Ustinov J i sur. Physical exercise-induced hyperinsulinemic hypoglycemia is an autosomal-dominant trait characterized by abnormal pyruvate-induced insulin release. Diabetes 2003;52:199–204.
- Glaser B, Hirsch HJ, Landau H. Persistent hyperinsulinemic hypoglycemia of infancy: long-term Octreotide treatment without pancreatectomy. J Pediatr 1993;123:644–50.
- Rahier J, Guiot Y, Sempoux C. Persistent hyperinsulinaemic hypoglycaemia of infancy: a heterogeneous syndrome unrelated to nesidioblastosis. Arch Dis Child Fetal Neonatal Ed 2000;82:F108–F112.
- Mohnike K, Blankenstein O, Minn H, Mohnike W, Fuchtmayr F, Otonkoski T. (18F)-DOPA positron emission tomography for preoperative localization in congenital hyperinsulinism. Horm Res 2008;70:65–72.
- Hardy OT, Hernandez-Pampaloni M, Saffer JR. Accuracy of (18F) – fluorodopa positron emission tomography for diagnosing and localizing focal congenital hyperinsulinism. J Clin Endocrinol Metab 2007;92:4706–11.
- Stringer MD, Davison SM, McClean P i sur. Multidisciplinary management of surgical disorders of the pancreas in childhood. J Pediatr Gastroenterol Nutr 2005;40:363–7.
- Yıldızdas D, Erdem S, Kucukosmanoglu O, Yilmaz M, Yuksel B. Pulmonary hypertension, heart failure and neutropenia due to diazoxide therapy. Adv Ther 2008;25:515–19.
- Adzick NS, Thornton PS, Stanley CA, Kaye RD, Ruchelli E. A multidisciplinary approach to the focal form of congenital hyperinsulinism leads to successful treatment by partial pancreatectomy. J Pediatr Surg 2004;39:270–5.

## HELICOBACTER PYLORI I INZULINSKA REZISTENCIJA

### HELICOBACTER PYLORI AND INSULIN RESISTANCE

TOMISLAV MEŠTROVIĆ, ZORA PROFOZIĆ, VELIMIR PROFOZIĆ\*

**Deskriptori:** *Helicobacter pylori* infekcije – epidemiologija, patofiziologija; Inzulinska rezistencija – fiziologija; Metabolički sindrom – patofiziologija, mikrobiologija; *Helicobacter pylori* – patogenost

**Sažetak.** Ekstragastrične ili ekstraintestinalne manifestacije infekcije bakterijom *Helicobacter pylori* privlače sve više pozornosti, a u posljednje vrijeme taj se mikroorganizam povezuje i s inzulinskom rezistencijom (IR). Metabolički sindrom

\* Poliklinika za medicinsku mikrobiologiju s parazitologijom, ginekologiju, internu medicinu, urologiju i medicinu rada »Dr. Zora Profozić«, Zagreb (Tomislav Meštrović, dr. med.; mr. sc. Zora Profozić, dr. med.; prof. dr. sc. Velimir Profozić, dr. med.)

Adresa za dopisivanje: Dr. T. Meštrović, Poliklinika za medicinsku mikrobiologiju s parazitologijom, ginekologiju, internu medicinu, urologiju i medicinu rada »Dr. Zora Profozić«, Bosutka 19, 10000 Zagreb, Hrvatska, e-mail: tomlav.mestrovic@gmail.com

Primljeno 13. lipnja 2011., prihvaćeno 26. rujna 2012.