

Lokalno invazivni papilarni karcinom štitnjače - naša iskustva

Prgomet, Drago; Bilić, Mario; Kovač, Lana; Hutinec, Zdenka; Topić, Iva

Source / Izvornik: *Liječnički vjesnik*, 2012, 134, 266 - 20

Journal article, Published version

Rad u časopisu, Objavljena verzija rada (izdavačev PDF)

Permanent link / Trajna poveznica: <https://um.nsk.hr/um:nbn:hr:105:472675>

Rights / Prava: [In copyright](#) / [Zaštićeno autorskim pravom](#).

Download date / Datum preuzimanja: **2024-07-28**



Repository / Repozitorij:

[Dr Med - University of Zagreb School of Medicine
Digital Repository](#)



LOKALNO INVAZIVNI PAPILARNI KARCINOM ŠTITNJAČE – NAŠA ISKUSTVA

LOCALLY INVASIVE PAPILLARY THYROID CANCER – OUR EXPERIENCE

DRAGO PRGOMET, MARIO BILIĆ, LANA KOVAČ, ZDENKA HUTINEC, IVA TOPIĆ*

Deskriptori: Tiroidni tumori – patologija, kirurgija, radioterapija; Tiroidektomija; papilarni karcinom – kirurgija, radioterapija; Invazivnost tumora; Adjuvantna radioterapija; Trahealni tumori – sekundarni, patologija, kirurgija; Disekcija vrata – metode

Sažetak. Dobro diferencirani karcinomi štitnjače, poglavito papilarni karcinomi, tumori su s dobrom prognozom, ali katkad imaju sklonost širenju u okolna tkiva. Širenjem tih tumora osim okolne muskulature i hrskavice, najčešće je zahvaćen gornji aerodigestivni trakt. Tijekom 2 godine (2008–2009) u Klinici za bolesti uha, nosa i grla, kirurgiju glave i vrata, KBC-a Zagreb, liječeno je 233-je bolesnika s dobro diferenciranim karcinomom štitnjače. Među njima bila su 23 slučaja lokalno invazivnoga papilarnoga karcinoma štitnjače. U ovom radu prikazali smo svoje iskustvo u liječenju 23-je bolesnika s lokalno invazivnim papilarnim karcinomom štitnjače sa posebnim osvrtom na ekstratiroidno širenje, kirurški zahvat i postoperacijsko liječenje. Naše su preporuke za liječenje takvih bolesnika totalna tiroidektomija, selektivna disekcija vrata, odstranjenje makroskopski vidljivog tumora, radikalni kirurški zahvat za tumore s intraluminalnim širenjem u područje gornjeg aerodigestivnoga trakta i postoperacijska adjuvantna terapija.

Descriptors: Thyroid neoplasms – pathology, surgery, radiotherapy; Thyroidectomy; Carcinoma, papillary – surgery, radiotherapy; Thyroidectomy; Neoplasm invasiveness; Radiotherapy, adjuvant; Tracheal neoplasms – secondary, pathology, surgery; Neck dissection – methods

Summary. Differentiated thyroid carcinomas, particularly papillary carcinoma, are the tumors with good prognosis, but sometimes have a tendency to spread into the surrounding tissue. The spread of these tumors usually involves muscle, cartilage and upper aerodigestive tract. During two years (2008–2009) at the Department of Otorhinolaryngology, Head and Neck Surgery, University Hospital Center Zagreb, 233 patients with differentiated thyroid carcinoma were treated. Among them there were 23 cases of locally invasive papillary thyroid carcinoma. In this paper we present our experience in treating 23 patients with locally invasive papillary thyroid carcinoma with special reference to extrathyroid spread, surgery and postoperative treatment. Our recommendations for the treatment of such patients are total thyroidectomy and selective neck dissection, removal of macroscopically visible tumors, radical surgery for tumors with intraluminal expansion in the upper aerodigestive tract and postoperative adjuvant therapy.

Liječ Vjesn 2012;134:266–270

Karcinome štitnjače možemo podijeliti na diferencirane (papilarni i folikularni) te medularni, anaplastični karcinom i ostale tumore kao što su limfomi i sarkomi.

Diferencirani karcinom štitnjače bolest je s dobrom prognozom i preživljenjem koje ovisno o literaturi iznosi od 80% do 95%.^{1–3} Važni prognostički faktori su dob (prognoza je bolja u mlađih od 45 godina), veličina, proširenost tumora, prisutnost metastaza, opseg kirurške resekcije. Lokalno invazivni karcinomi jesu oni kod kojih je prisutna ekstratiroidna invazija i kao takvi imaju lošiju prognozu i povećanu smrtnost. Takvi su tumori najčešće papilarni karcinomi, nešto se češće javljaju u muškaraca, češće u četvrtom, petom i šestom desetljeću života.^{4–6} Podvrste papilarnoga karcinoma su folikularni, makrofolikularni, onkocitni, svijetlih stanica (*clear cell*), difuzni sklerozirajući, visokih stanica (*tall cell*), kolumnarnih stanica, solidni, kribriiformni, papilarni karcinom sa stromom poput fascitisa, papilarni karcinom s fokalnom inzularnom komponentom, papilarni karcinom s pločastim ili mukoepidermoidnim karcinomom, papilarni karcinom s vretenastim ili gigantskim stanicama, kombinirani papilarni i medularni karcinom.

Najčešće zahvaćene okolne strukture su mišići, krvne žile i živci te gornji aerodigestivni trakt (slika 1). Simptomi

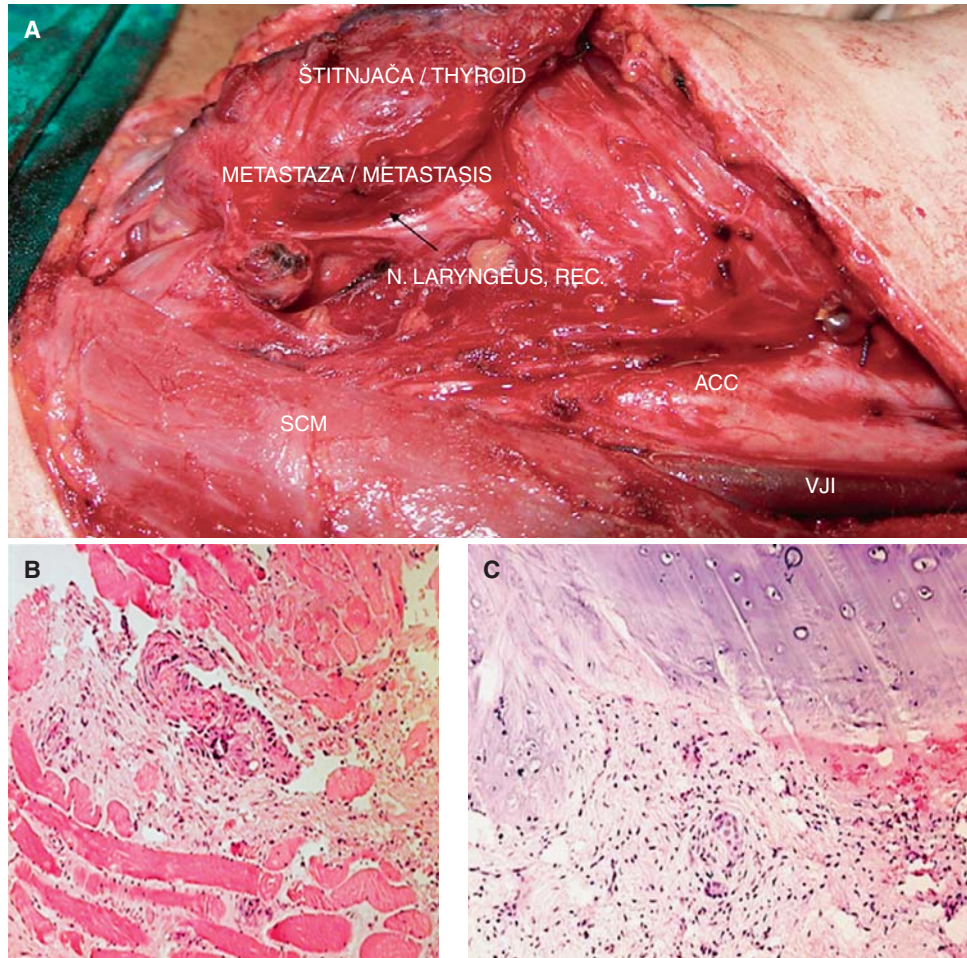
zahvaćanja gornjeg aerodigestivnoga trakta su hemoptiza, laringalni stridor, promuklost, disfagija i laringotrahealna fiksacija.⁷ Osnova liječenja diferenciranog karcinoma štitnjače jest odstranjenje tumora unutar štitnjače, kao i regionalnih limfnih čvorova. Opseg disekcije ovisi o zahvaćenosti čvorova i uključuje selektivne i radikalne disekcije vrata. Katkad je potrebno napraviti resekciju ostalih zahvaćenih struktura vrata (traheja, larinks, poprečnoprugasta muskulatura).

U literaturi nailazimo na oprečna mišljenja o opsegu kirurškoga zahvata. Neka su istraživanja pokazala da je preživljenje bolje u bolesnika u kojih je izveden radikalni kirurški zahvat,^{8,9} dok u drugih prevladava mišljenje da se

* Klinika za bolesti uha, nosa i grla i kirurgiju glave i vrata, Medicinski fakultet Sveučilišta u Zagrebu, Klinički bolnički centar Zagreb (prof. dr. sc. Drago Prgomet, dr. med.; dr. sc. Mario Bilić, dr. med.; Lana Kovač, dr. med.; Iva Topić, dr. med.), Klinički zavod za patologiju i citologiju, Medicinski fakultet Sveučilišta u Zagrebu, Klinički bolnički centar Zagreb (mr. sc. Zdenka Hutinec, dr. med.)

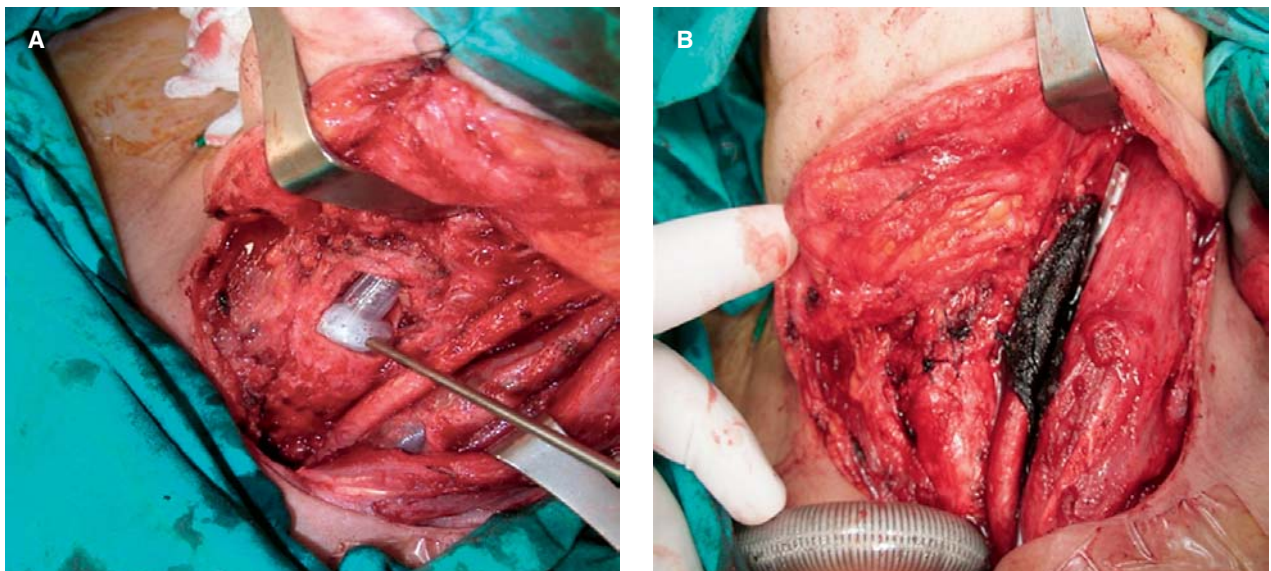
Adresa za dopisivanje: Dr. sc. M. Bilić, Klinika za bolesti uha, nosa i grla, kirurgiju glave i vrata, Medicinski fakultet Sveučilišta u Zagrebu, Klinički bolnički centar Zagreb, Kišpatićeva 12, 10000 Zagreb

Primljeno 2. ožujka 2011., prihvaćeno 20. srpnja 2012.



Slika 1. A) Intraoperacijski prikaz lokalno invazivnoga papilarnog karcinoma štitnjače koji zahvaća povratni živac; B) prodor papilarnoga karcinoma u poprečnoprugasti mišić, MGG bojenje; C) prodor papilarnoga karcinoma u hrskavicu traheje, MGG bojenje.

Figure 1. A) Intraoperative image of locally invasive papillary thyroid cancer involving recurrent nerve; B) penetration of papillary cancer into the striped muscle, MGG staining; penetration of papillary cancer in tracheal cartilage, MGG staining



Slika 2. A) Intraoperacijski prikaz resekcije traheje i B) postavljanje »end to end« anastomoze u bolesnice s lokalno invazivnim papilarnim karcinomom štitnjače.

Figure 2. A) Intraoperative image of tracheal resection and B) placing of end-to-end anastomosis in a patient with locally invasive papillary thyroid cancer

Tablica 1. Bolesnici s lokalno invazivnim papilarnim karcinomom štitnjače 2008. i 2009. godine koji su liječeni u našoj ustanovi.
Table 1. Patients with locally invasive papillary thyroid cancer in the period 2008–2009 who were treated in our Department

Spol, dob Gender, age	Zahvaćene strukture Involved structures	Kirurški zahvat Surgery	Postoperacijsko liječenje Postsurgical treatment
Ž/F, 64	Masno tkivo, limfni čvorovi Fat tissue, lymph nodes	Totalna tiroidektomija, paratrahealna disekcija, SND II-V Total thyroidectomy, paratracheal dissection, SND II-V	Radiojodna ablacija Radioiodine ablation
Ž/F, 5.	Masno tkivo, prelaringalna muskulatura Fat tissue, prelaryngeal muscles	Totalna tiroidektomija, paratrahealna disekcija Total thyroidectomy, paratracheal dissection	Radiojodna ablacija Radioiodine ablation
Ž/F, 63	Masno i vezivno tkivo Fat and connective tissue	Totalna tiroidektomija, paratrahealna disekcija Total thyroidectomy, paratracheal dissection	Radiojodna ablacija Radioiodine ablation
Ž/F, 29	Masno i vezivno tkivo, prelaringalna muskulatura Fat and connective tissue, prelaryngeal muscles	Totalna tiroidektomija Total thyroidectomy	Radiojodna ablacija Radioiodine ablation
Ž/F, 56	Masno tkivo Fat tissue	Totalna tiroidektomija Total thyroidectomy	Radiojodna ablacija Radioiodine ablation
Ž/F, 76	Masno tkivo Fat tissue	Totalna tiroidektomija Total thyroidectomy	Radiojodna ablacija Radioiodine ablation
Ž/F, 56	Prelaringalna muskulatura Prelaryngeal muscles	Totalna tiroidektomija Total thyroidectomy	Radiojodna ablacija Radioiodine ablation
Ž/F, 65	Vezivno tkivo, povratni živac, traheja Connective tissue, recurrent nerve, trachea	Totalna tiroidektomija, RND, paratrahealna disekcija, resekcija povratnog živca, shaving traheje, resekcija 5. trahealnog prstena Total thyroidectomy, RND, paratracheal dissection, recurrent nerve resection, tracheal shaving, 5th tracheal ring resection	Radiojodna ablacija Radioiodine ablation
M, 39	Masno tkivo, prelaringalna muskulatura Connective tissue, recurrent nerve, trachea	Totalna tiroidektomija, paratrahealna disekcija Total thyroidectomy, paratracheal dissection	Radiojodna ablacija Radioiodine ablation
Ž/F, 49	Masno tkivo Fat tissue	Totalna tiroidektomija Total thyroidectomy	Radiojodna ablacija Radioiodine ablation
Ž/F, 36	Masno tkivo Fat tissue	Totalna tiroidektomija Total thyroidectomy	Radiojodna ablacija Radioiodine ablation
Ž/F, 31	Prelaringalna muskulatura, limfni čvorovi Prelaryngeal muscles, lymph nodes	Totalna tiroidektomija, paratrahealna disekcija, SND regije II-V Total thyroidectomy, paratracheal dissection, SND II-V	Radiojodna ablacija Radioiodine ablation
Ž/F, 57	Masno tkivo Fat tissue	Totalna tiroidektomija, paratrahealna disekcija Total thyroidectomy, paratracheal dissection	Radiojodna ablacija Radioiodine ablation
Ž/F, 40	Prelaringalna muskulatura, limfni čvorovi Prelaryngeal muscles, lymph nodes	Totalna tiroidektomija, paratrahealna disekcija, SND regije II-V Total thyroidectomy, paratracheal dissection, right-sided SND II-V	Radiojodna ablacija Radioiodine ablation
Ž/F, 14	Prelaringalna muskulatura, limfni čvorovi Prelaryngeal muscles, lymph nodes	Totalna tiroidektomija, paratrahealna disekcija, SND regije II-VII des. Total thyroidectomy, paratracheal dissection, SND II-VII	Radiojodna ablacija Radioiodine ablation
Ž/F, 69	Masno i vezivno tkivo Fat and connective tissue	Totalna tiroidektomija, resekcija m. sternothyroidei, paratrahealna disekcija, pretrahealna disekcija Total thyroidectomy, sternothyroid muscle resection, paratracheal dissection, pretracheal dissection	Radiojodna ablacija Radioiodine ablation
M, 69.	Masno tkivo, limfni čvorovi Fat tissue, lymph nodes	Totalna tiroidektomija, paratrahealna disekcija, SND regije II-V Total thyroidectomy, paratracheal dissection, SND II-V	Radiojodna ablacija Radioiodine ablation
M, 40	Masno tkivo Fat tissue	Totalna tiroidektomija Total thyroidectomy	Radiojodna ablacija Radioiodine ablation
Ž/F, 20	Masno tkivo Fat tissue	Totalna tiroidektomija Total thyroidectomy	Radiojodna ablacija Radioiodine ablation
Ž/F, 11	Masno tkivo, limfni čvorovi Fat tissue, lymph nodes	Totalna tiroidektomija, paratrahealna dis. bil., SND II-V des. Total thyroidectomy, bilateral paratracheal dissection, right-sided SND II-V	Radiojodna ablacija Radioiodine ablation
Ž/F, 54	Masno tkivo, limfni čvorovi Fat tissue, lymph nodes	Totalna tiroidektomija, paratrahealna disekcija, SND regije II-V Total thyroidectomy, paratracheal dissection, SND II-V	Radiojodna ablacija Radioiodine ablation
Ž/F, 45	Masno tkivo Fat tissue	Totalna tiroidektomija Total thyroidectomy	Radiojodna ablacija Radioiodine ablation
Ž/F, 58	Masno tkivo, limfni čvorovi Fat tissue, lymph nodes	Totalna tiroidektomija, paratrahealna disekcija Total thyroidectomy, paratracheal dissection	Radiojodna ablacija Radioiodine ablation

Ž/F = žensko/female; M = muško/male; SND = selektivna disekcija vrata/selective neck dissection, RND = radikalna disekcija vrata/radical neck dissection

kirurškim zahvatom mora odstraniti makroskopski vidljiv tumor nastojeći smanjiti morbiditet bolesnika očuvanjem struktura poput larinksa i traheje, nakon čega obično slijedi radiojodna terapija kako bi se uništile i mikroskopske rezidue.^{10–12}

Dijagnostički postupak u bolesnika s lokalno invazivnim karcinomom štitnjače obuhvaća detaljnu anamnezu i fizički pregled koji uključuje fleksibilnu laringoskopiju radi procjene pokretljivosti glasnica i faringozofagealne asimetrije, citološku analizu, preoperacijsku kompjutoriziranu tomografiju (CT) vrata koja će nam dati informaciju o inva-

ziji u hrskavicu laringotrahealnoga kompleksa, eventualno magnetsku rezonanciju (MR) koja će nam dati bolje podatke o invaziji u meka tkiva, poglavito faringozofagealnih struktura, a pozitronska emisijska tomografija (PET) izdvojiti će bolesnike s rekurentnom, odnosno rezidualnom bolesti.^{13–15} Direktnu laringoskopiju, ezofagoskopiju i bronhoskopiju valja je učiniti ako je potrebna opsežna resekcija i rekonstrukcija tih struktura.¹⁶

U ovom istraživanju nastojali smo prikazati dvogodišnje iskustvo u liječenju bolesnika s lokalno invazivnim papilarnim karcinomom štitnjače u našoj ustanovi s posebnim

osvrtno na ekstratiroidno širenje, kirurški zahvat i postoperacijsko liječenje.

Bolesnici i metode

Tijekom 2 godine (2008–2009) u Klinici za bolesti uha, nosa i grla i kirurgiju glave i vrata, KBC-a Zagreb, liječeno je 233-je bolesnika s dobro diferenciranim karcinomom štitnjače. Među njima bila su 23 slučaja lokalno invazivnoga papilarnoga karcinoma štitnjače, odnosno karcinoma koji se širi izvan kapsule štitne žlijezde i zahvaća ostale strukture (tablica 1). Dijagnoza je potvrđena patohistološkom analizom odstranjenoga tkiva. U ovaj prikaz uključeni su bolesnici s lokalno invazivnim papilarnim karcinomom s posebnim osvrtom na vrstu izvedenoga kirurškog zahvata i postoperacijsku radioterapiju jodom.

Rezultati

Među 233-je bolesnika s dobro diferenciranim karcinomom štitnjače bilo je 23-je bolesnika s lokalno invazivnim papilarnim karcinomom štitnjače (tablica 1). Od ukupno 23-je bolesnika s lokalno invazivnim papilarnim karcinomom štitnjače bilo je 20 žena i 3 muškarca u dobi od 11 do 76 godina. U 18 bolesnika histološki se radilo o klasičnom tipu papilarnoga karcinoma, u 2 o folikularnoj varijanti papilarnoga karcinoma, a u 3 bolesnika nađena je difuzna sklerozirajuća varijanta. Najčešće zahvaćene lokalne strukture bile su okolno masno i vezivno tkivo; prelaringalna muskulatura, zatim povratni živac i traheja. U svih bolesnika učinjena je totalna tiroidektomija, dok je u 14 bolesnika učinjena i paratrahealna disekcija. U disektatu paratrahealne regije u svih je bolesnika nađena metastaza papilarnoga karcinoma u limfnim čvorovima. U sedam bolesnika učinjena je selektivna disekcija vrata regija II-V. U jedne bolesnice učinjeni su uz totalnu tiroidektomiju i radikalnu disekciju vrata *shaving* traheje i resekcija povratnog živca i petoga trahealnog prstena. U jedne je bolesnice uz totalnu tiroidektomiju i disekciju vrata učinjena i resekcija sternotiroidnog mišića. U svih je bolesnika nakon kirurškoga zahvata provedena radiojodna ablacija. Dob, spol, kirurški zahvat i postoperacijska terapija koji su provedeni u pojedinog bolesnika prikazani su u tablici 1.

Rasprava

Iako su dobro diferencirani karcinomi štitnjače, poglavito papilarni karcinomi, uglavnom indolentni tumori, katkad imaju sklonost širenju u okolna tkiva. Širenjem tih tumora osim okolne muskulature i hrskavice, najčešće je zahvaćen gornji aerodigestivni trakt.¹⁷ Povoljna prognoza dobro diferenciranih karcinoma štitnjače i visok morbiditet koji se povezuje s opsežnim kirurškim zahvatom čini liječenje lokalno invazivnih dobro diferenciranih karcinoma štitnjače kontroverznim. Neki autori dokazali su svojim istraživanjima jednake rezultate preživljenja u bolesnika u kojih je učinjena »shave« resekcija, kao i u bolesnika kod kojih je učinjena kompletna ekscizija tumora koji je zahvaćao dušnik, grkljan ili jednjak,^{7,18} (slika 2). Resekcije tumora »shave« tehnikom smatraju se racionalnim izborom i zbog mogućnosti liječenja rezidualne bolesti radioaktivnim jodom,¹⁹ kao i zbog teškoća pri rekonstrukciji nakon resekcije traheje.²⁰ Polemike se vode i oko potrebe za izvođenjem totalne tiroidektomije naspram totalne lobektomije štitne žlijezde. Lawson i suradnici preporučuju¹⁸ učiniti totalnu tiroidektomiju. Njihova preporuka temelji se na činjenici da je u tri od šest bolesnika kod kojih je prethodno učinjena lobektomija uočena pojava

lokalno invazivnoga karcinoma. Smatra se i da se totalnom tiroidektomijom eliminira mogućnost postojanja multicentričnoga tumora te stoga i lokalne infiltracije.²¹ Nasuprot tim mišljenjima neki autori zagovaraju izvođenje totalne lobektomije potkrepljujući svoja mišljenja studijama koje pokazuju pojavu tumora u suprotnome režnju u vrlo niskom postotku i nakon dugogodišnjeg praćenja.^{22,23} Pojedini autori preporučuju učiniti elektivnu disekciju vrata, dok drugi smatraju da to nije potrebno jer će se u samo 13% bolesnika s dokazanim metastatski promijenjenim limfnim čvorovima razviti klinički evidentne metastaze.²⁴ Pravilna preoperacijska dijagnostika ključna je u odabiru vrste kirurškoga zahvata u pojedinoga bolesnika. Dokazana invazija u dišni trakt omogućit će kirurgu i bolesniku adekvatnu pripremu za kirurški zahvat, iako se često zahvaćanje pojedinoga sustava utvrdi tek za vrijeme same operacije. Postoperacijski se preporučuje terapija radioaktivnim jodom kako bi se eliminirala rezidualna bolest.²⁵ U bolesnika s visokom postoperacijskom razinom tiroglobulina preporučuje se učiniti snimanje PET-om. Bolesnici s pozitivnim nalazom PET-a kandidati su za reoperaciju ako je moguća, ili radioterapiju.¹⁶ Radioterapija ne produžuje preživljenje bolesnika, ali dovodi do smanjenja tumorske mase.²⁶

Zaključak

Dobro diferencirani lokalno invazivni karcinomi štitnjače prema podacima iz strane literature imaju dobru prognozu.

Naše su preporuke za liječenje takvih bolesnika: 1) totalna tiroidektomija, 2) selektivna disekcija vrata, 3) odstranjenje makroskopski vidljivog tumora, 4) radikalni kirurški zahvat za tumore s intraluminalnim širenjem u područje gornjeg aerodigestivnoga trakta, 5) postoperacijska adjuvantna terapija.

Zbog nedostatka jedinstvene klasifikacije bolesti koja obuhvaća opseg invazije ovakvih tumora te zbog nedostatka randomiziranih studija liječenje ovih bolesnika i dalje ostaje kontroverzno.

LITERATURA

1. Cady B, Sedgwick CE, Meissner WA, Wool MS, Salzman FA, Werber J. Risk factor analysis in differentiated thyroid cancer. *Cancer* 1979;43: 810–20.
2. Hay ID. Papillary thyroid carcinoma. *Endocrinology and metabolism clinics of North America*. 1990;19:545–76.
3. Mazzaferri EL, Young RL. Papillary thyroid carcinoma: a 10 year follow-up report of the impact of therapy in 576 patients. *Am J Med* 1981; 70:511–8.
4. Martins AS, Melo GM, Valerio JB, Langner E, Lage HT, Tincani AJ. Treatment of locally aggressive well-differentiated thyroid cancer. *Int Surg* 2001;86:213–9.
5. Ballantyne AJ. Resections of the upper aerodigestive tract for locally invasive thyroid cancer. *Am J Surg* 1994;168:636–9.
6. Bayles SW, Kingdom TT, Carlson GW. Management of thyroid carcinoma invading the aerodigestive tract. *Laryngoscope* 1998;108:1402–7.
7. Kowalski LP, Filho JG. Results of the treatment of locally invasive thyroid carcinoma. *Head Neck* 2002;24:340–4.
8. Grillo HC, Zannini P. Resectional management of airway invasion by thyroid carcinoma. *Ann Thor Surg* 1986;42:287–98.
9. Fujimoto Y, Obara T, Ito Y i sur. Aggressive surgical approach for locally invasive papillary carcinoma of the thyroid in patients over forty-five years of age. *Surgery* 1986;100:1098–107.
10. Lipton RJ, McCaffrey TV, van Heerden JA. Surgical treatment of invasion of the upper aerodigestive tract by well-differentiated thyroid carcinoma. *Am J Surg* 1987;154:363–7.
11. Breaux GP Jr, Guillaumondegui OM. Treatment of locally invasive carcinoma of the thyroid: how radical? *Am J Surg* 1980;140:514–7.
12. McCarty TM, Kuhn JA, Williams WL Jr i sur. Surgical management of thyroid cancer invading the airway. *Ann Surg Oncol* 1997;4:403–8.
13. Mansour KA, Lee RB, Miller JJ Jr. Tracheal resections: lessons learned. *Ann Thor Surg* 1994;57:1120–4; discussion 4–5.

14. *McCaffrey TV, Lipton RJ.* Thyroid carcinoma invading the upper aerodigestive system. *Laryngoscope* 1990;100:824–30.
15. *Larson SM, Robbins R.* Positron emission tomography in thyroid cancer management. *Sem Roentgenol* 2002;37:169–74.
16. *Wein RO.* Management of the locally aggressive thyroid carcinoma. *American journal of otolaryngology* 2005;26:186–92.
17. *Ishihara T, Yamazaki S, Kobayashi K i sur.* Resection of the trachea infiltrated by thyroid carcinoma. *Ann Surg* 1982;195:496–500.
18. *Czaja JM, McCaffrey TV.* The surgical management of laryngotracheal invasion by well-differentiated papillary thyroid carcinoma. *Arch Otolaryngol Head Neck Surg* 1997;123:484–90.
19. *Lawson W, Som HL, Biller HF.* Papillary adenocarcinoma of the thyroid invading the upper air passages. *Ann Otol Rhinol Laryngol* 1977;86:751–5.
20. *Kim AW, Maxhimer JB, Quiros RM, Weber K, Prinz RA.* Surgical management of well-differentiated thyroid cancer locally invasive to the respiratory tract. *J Am Coll Surg* 2005;201:619–27.
21. *Tovi F, Goldstein J.* Locally aggressive differentiated thyroid carcinoma. *J Surg Oncol* 1985;29:99–104.
22. *Nakao K, Miyata M, Izukura M, Monden Y, Maeda M, Kawashima Y.* Radical operation for thyroid carcinoma invading the trachea. *Arch Surg* 1984;119:1046–9.
23. *Tollefsen HR, Shah JP, Huvos AG.* Papillary carcinoma of the thyroid. Recurrence in the thyroid gland after initial surgical treatment. *Am J Surg* 1972;124:468–72.
24. *Cody HS, 3rd, Shah JP.* Locally invasive, well-differentiated thyroid cancer. 22 years' experience at Memorial Sloan-Kettering Cancer Center. *Am J Surg* 1981;142:480–3.
25. *Farahati J, Reiners C, Stuschke M i sur.* Differentiated thyroid cancer. Impact of adjuvant external radiotherapy in patients with perithyroidal tumor infiltration (stage pT4). *Cancer* 1996;77:172–80.
26. *Lin JD, Tsang NM, Huang MJ, Weng HF.* Results of external beam radiotherapy in patients with well differentiated thyroid carcinoma. *Jap J Clin Oncol* 1997;27:244–7.

BIOPSIJA DOJKE POD KONTROLOM ULTRAZVUKA – RETROSPEKTIVNA STUDIJA I PREGLED LITERATURE

ULTRASOUND GUIDED BREAST BIOPSY – A RETROSPECTIVE STUDY AND LITERATURE REVIEW

MAJA PRUTKI, RANKA ŠTERN-PADOVAN, JASMINKA JAKIĆ-RAZUMOVIĆ,
KRISTINA POTOČKI, TANJA BADOVINAC-ČRNJEVIĆ, ANJA TEA GOLUBIĆ*

Deskriptori: Tumori dojke – patologija, ultrasonografija, radiografija; Biopsija iglom – metode; Ultrazvuk dojke – metode; Osjetljivost i specifičnost

Sažetak. *Cilj.* Svrha je istraživanja retrospektivno analizirati točnost i kliničku vrijednost biopsije širokom iglom pod kontrolom ultrazvuka (UZ) sumnjivih lezija u dojci. *Materijali i metode.* Retrospektivno su analizirani nalazi patohistološke analize 229 sumnjivih lezija u dojci koji su dobiveni biopsijom širokom iglom pod UZ kontrolom u razdoblju od 14 mjeseci. Sumnjive su lezije otkrivene mamografijom i/ili ultrazvukom (BI-RADS 4 ili 5). Ako je nakon biopsije postojala nepodudarnost radiološkog i patohistološkog nalaza, ponovila se biopsija širokom iglom ili se učinila kirurška biopsija lezije. U slučaju benignih lezija bolesnice su bile naručene na UZ kontrolu za šest mjeseci, a za granično maligne lezije i maligne lezije preporučena je kirurška ekscizija. Uspoređeni su nalazi biopsije širokom iglom i kirurške ekscizije. *Rezultati.* Patohistološkom analizom biopsiranih lezija otkrivene su 143 (62,4%) benigne lezije, 21 (9,2%) granično maligna lezija i 65 (28,4%) malignih lezija. Praćenjem, ponovljenom biopsijom ili kirurškom ekscizijom dokazana su četiri lažno negativna nalaza. Točnost biopsije širokom iglom pod UZ kontrolom iznosila je 98,3%. *Zaključak.* Biopsija širokom iglom pouzdana je metoda za postavljanje dijagnoze sumnjivih lezija u dojci bez značajnijih komplikacija.

Descriptors: Breast neoplasms – pathology, ultrasonography, radiography; Biopsy, needle – methods; Ultrasonography, mammary – methods; Sensitivity and specificity

Summary. *Aim.* The purpose of this study is to determine the accuracy and clinical usefulness of ultrasound guided core biopsy for diagnosing suspicious radiologically detected breast lesions. *Patients and methods.* We retrospectively evaluated the results of percutaneous core biopsy with 14-gauge needles performed over a period of 14 months on 229 suspicious lesions detectable on mammography and/or ultrasound exam (BI-RADS 4 or 5). The imaging-histological concordance was ascertained for each lesion. In cases of discordance, repeat biopsy or surgical excision was performed. Six-month ultrasound control was recommended in cases of benign lesions. For borderline and malignant lesions a surgical excision was done. Concordance between biopsy results and subsequent examinations (surgical excision or follow-up) was also evaluated. *Results.* Histological analysis of core biopsy samples showed 143 (62.4%) benign lesions, 21 (9.2%) borderline le-

* Klinički zavod za dijagnostičku i intervencijsku radiologiju, Medicinski fakultet Sveučilišta u Zagrebu, KBC Zagreb (dr. sc. Maja Prutki, dr. med.; prof. dr. sc. Ranka Štern-Padovan, dr. med.; prof. dr. sc. Kristina Potočki, dr. med.), Klinički zavod za patologiju i citologiju, Medicinski fakultet Sveučilišta u Zagrebu, KBC Zagreb (prof. dr. sc. Jasminka Jakić-Razumović, dr. med.), Klinika za onkologiju, Medicinski fakultet Sveučilišta u Zagrebu, KBC Zagreb (dr. sc. Tanja Badovinac-Črnjević, dr. med.), KBC Zagreb (Anja Tea Golubić, dr. med.)

Adresa za dopisivanje: Dr. sc. M. Prutki, Klinički zavod za dijagnostičku i intervencijsku radiologiju, Medicinski fakultet, Sveučilište u Zagrebu, KBC Zagreb, Kišpatićeva 12, 10000 Zagreb

Primljeno 1. lipnja 2011., prihvaćeno 26. rujna 2012.