

# Ligament koji zaslužuje pozornost - medijalni patelofemoralni ligament

---

**Bojanić, Ivan; Mahnik, Alan; Jelić, Mislav; Josipović, Mario; Smoljanović, Tomislav**

*Source / Izvornik:* **Liječnički vjesnik, 2012, 134, 224 - 232**

**Journal article, Published version**

**Rad u časopisu, Objavljena verzija rada (izdavačev PDF)**

*Permanent link / Trajna poveznica:* <https://um.nsk.hr/um:nbn:hr:105:616594>

*Rights / Prava:* [In copyright](#)/[Zaštićeno autorskim pravom.](#)

*Download date / Datum preuzimanja:* **2025-01-31**



*Repository / Repozitorij:*

[Dr Med - University of Zagreb School of Medicine  
Digital Repository](#)



# LIGAMENT KOJI ZASLUŽUJE POZORNOST – MEDIJALNI PATELOFEMORALNI LIGAMENT

## LIGAMENT WHICH DESERVES ATTENTION – MEDIAL PATELOFEMORAL LIGAMENT

IVAN BOJANIĆ, ALAN MAHNIK, MISLAV JELIĆ, MARIO JOSIPOVIĆ, TOMISLAV SMOLJANOVIĆ\*

**Deskriptori:** Medijalni kolateralni ligament koljena – ozljede, kirurgija; Patelarni ligament – ozljede, kirurgija; Luksacija patele – kirurgija; Rekonstrukcijski kirurški zahvati – metode; Tetive – transplantacija

**Sažetak.** Istraživanja medijalnoga patelofemoralnog ligamenta (MPFL) došla su u žarište interesa tijekom posljednjih petnaestak godina. Razlog tomu su činjenice što je MPFL primarni medijalni pasivni stabilizator patele i što je gotovo uvijek ozlijeđen nakon primarne luksacije patele. Mehanička su mu svojstva nakon ozljede narušena i nikada se ponovno ne postiže njegova puna funkcija. Brojne kirurške tehnike rekonstrukcije MPFL-a opisane su u literaturi. U ovom članku dan je detaljan pregled suvremenih spoznaja o anatomiji i biomehanici MPFL-a. Prikazane su različite tehnike rekonstrukcije MPFL-a s posebnim osvrtom na metodu rekonstrukcije MPFL-a dijelom tetive kvadricepsa koju i rabimo u svojoj ustanovi.

**Descriptors:** Medial collateral ligament, knee – injuries, surgery; Patellar ligament – injuries, surgery; Patellar dislocation – surgery; Reconstructive surgical procedures – methods; Tendons – transplantation

**Summary.** There has been increasing interest in investigating the medial patellofemoral ligament (MPFL) during the last fifteen years. This is due to the recognition of the MPFL as the primary static soft-tissue restraint to lateral patellar displacement and the association of MPFL injury with primary traumatic patellar dislocation. The MPFL often heals poorly and thus rarely regains its full function. Numerous surgical techniques have been described for reconstruction of this important structure. This paper reviews the relevant anatomy and biomechanics, published reconstruction options, and describes the surgical technique performed at our institution – that of using a quadriceps autograft to reconstruct the MPFL.

Liječ Vjesn 2012;134:224–232

Medijalni patelofemoralni ligament (MPFL) prvi je opisao, ali ne i imenovao, Kaplan 1957. godine, i to kao poprečno pojačanje između baze patele i tetive medijalne glave gastroknemijusa.<sup>1</sup> Iako su prva anatomska istraživanja upućivala da se MPFL ne nalazi u svakom koljenu pa su tako primjerice Reider i sur.<sup>2</sup> izvijestili da su MPFL pronašli samo u 35% slučajeva, a Conlan i sur.<sup>3</sup> u 88%, ipak su rezultati kasnijih istraživanja pokazali da se MPFL nalazi u svakom koljenu.<sup>4–6</sup> Isto su tako dugo postojali i prijepori oko polazišta i hvatišta MPFL-a pa je tek nedavno usuglašeno da je polazište MPFL-a s proksimalnih dviju trećina medijalnog ruba patele, a da se hvatište nalazi u tzv. Nomurinoj udubini koja je smještena na medijalnoj strani femura između medijalnog epikondila i aduktornog tuberkula, i to proksimalnije i iza medijalnog epikondila, a distalno od aduktornog tuberkula (slika 1).<sup>4–7</sup> MPFL se nalazi u srednjem sloju tkiva s anteromedijalne strane koljena zajedno s površnim slojem medijalnoga kolateralnog ligamenta i medijalnim patelotibijalnim ligamentom (MPTL).<sup>8,9</sup> Površnije od MPFL-a jest fascija, a dublje, u tzv. trećem sloju, nalaze se duboki sloj medijalnoga kolateralnog ligamenta, medijalni patelomeniskalni ligament (MPML) i zglobova ovojnica koljena.<sup>8,9</sup> Prosječna je duljina MPFL-a 55 mm (47–65 mm), a znatnije su varijacije nađene prilikom mjerenja njegove širine pa je tako na patelarnom hvatištu prosječno širok 24 mm, a na femoralnome 12 mm.<sup>4–7,9,10</sup>

MPFL je pasivni stabilizator patele i funkcionira poput uzda onemogućujući prekomjerni lateralni pomak patele.<sup>5,7,9,10</sup> Nomura i sur.<sup>11</sup> izvijestili su da se nakon presjecanja MPFL-a lateralni pomak patele povećava s prosječnih 6 na prosječnih 13 mm, dok se prema rezultatima istraživanja Hautamae i sur.<sup>12</sup> taj pomak povećava s prosječnih 9 na prosječnih 14 mm. MPFL je izrazito napet pri ispruženom koljenu, potom se neznatno relaksira između 15 i 30° fleksije koljena, a u daljnjoj fleksiji od 45° pa do 135° razmjer-

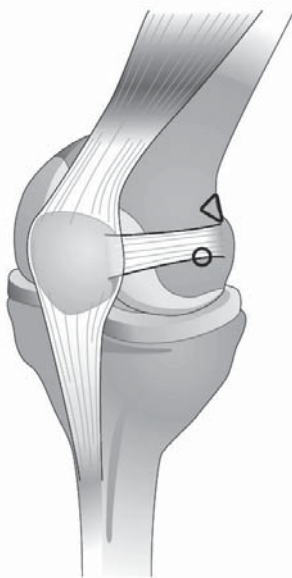
no je slabo napet.<sup>5,6,7,10</sup> Biomehanička su istraživanja pokazala da sila pucanja MPFL-a iznosi 208 N te da je elongacija moguća čak do 26 mm.<sup>13–16</sup> Zaključno valja istaknuti da su ta istraživanja pokazala da je MPFL primarni medijalni pasivni stabilizator patele.<sup>13–16</sup> Naime, dok svi drugi medijalni pasivni stabilizatori patele (medijalni patelarni retinakul, medijalni patelotibijalni ligament i medijalni patelomeniskalni ligament) pridonose stabilnosti patele između 20 i 40%, MPFL je odgovoran prema rezultatima biomehaničkih istraživanja za 60 do 80% stabilnosti. Još jedanput valja istaknuti da je ta uloga MPFL-a najvažnija tijekom prvih 30° fleksije koljena jer kako koljeno ide dalje u fleksiju tako ulogu stabilizatora patele preuzimaju geometrija trohleje femura, sukladnost patelofemoralnog zgloba i osobito nagib lateralne fasete trohleje femura.<sup>13–16</sup>

Primarna traumatska luksacija patele javlja se u prosjeku u 5,8 na 100 000 osoba na godinu.<sup>17</sup> Taj broj raste čak na 29 u 100 000 osoba u dobnj skupini između 10. i 17. godine života.<sup>17</sup> U većine ovih bolesnika nakon provedenoga neoperacijskog liječenja neće zaostati nestabilnost, a ponovna će se luksacija patele javiti u 15 do 44% slučajeva, dok će se u nekih javiti sbluksacija patele i s vremenom posljedice degenerativne promjene patelofemoralnog zgloba.<sup>17–19</sup> Osnovna posljedica primarne traumatske luksacije patele jest kompleksna ozljeda medijalnih struktura.<sup>10,16,20,21</sup> Prema izvješćima MPFL je ozlijeđen u više od 90% slučajeva. Nomura razlikuje dva tipa ozljede MPFL-a: avulziju hvatišta

\* **Klinika za ortopediju Medicinskog fakulteta Sveučilišta u Zagrebu, KBC Zagreb** (doc. dr. sc. Ivan Bojanić, dr. med.; Alan Mahnik, dr. med.; doc. dr. sc. Mislav Jelić, dr. med.; Mario Josipović, dr. med.; dr. sc. Tomislav Smoljanović, dr. med.)

Adresa za dopisivanje: Doc. dr. sc. I. Bojanić, Klinika za ortopediju Medicinskog fakulteta Sveučilišta u Zagrebu, Klinički bolnički centar Zagreb, Šalata 7. 10000 Zagreb

Primljeno 4. srpnja 2011., prihvaćeno 12. prosinca 2011.



Slika 1. Shematski prikaz anatomskih hvatišta medijalnoga patelofemoralnog ligamenta (MPFL). MPFL polazi s proksimalnih dviju trećina medijalnog ruba patele, a hvata se u udubini koja je smještena na medijalnoj strani femura, i to iznad i iza medijalnog epikondila femura (označen kružnicom) i ispod aduktornog tuberkula (označen trokutom)

Figure 1. Anatomical drawing of the medial patellofemoral ligament at the medial aspect of the knee. The MPFL originates from the proximal two thirds of the medial edge of the patella and inserts into the saddle region between the medial epicondyle (marked with a circle) and the adductor tubercle (marked with a triangle).

bez pucanja samog ligamenta (39% slučajeva) i kompletnu rupturu ligamenta (61% slučajeva).<sup>21</sup> Mehanička su svojstva MPFL-a nakon njegove ozljede narušena, a to dovodi do povećane labavosti medijalnih pasivnih stabilizatora patele, što u konačnici rezultira pojavom nestabilnosti patele, i to u prvom redu u osoba s displazijom patelofemoralnog zgloba.

#### Dijagnostika ozljede MPFL-a

Na ozljedu MPFL-a se mora pomisliti nakon primarne traumatske luksacije patele ili ako bolesnik u anamnezi navodi ponavljane luksacije patele. No, odmah valja istaknuti da se kod tih bolesnika ne može gledati samo na stanje MPFL-a jer je poznato da osim pasivnih stabilizatora patele još neki čimbenici pridonose stabilnosti patele, a to je u prvom redu geometrija patelofemoralnog zgloba. Stoga je uvijek potrebno načiniti i radiološku pretragu koljena koja uz standardne anteroposteriorne i lateralne snimke koljena mora sadržavati i aksijalne snimke patele (slika 2). Na tim se snimkama procjenjuje je li riječ o displaziji trohlee, koja je prema Dejouru i sur.<sup>22</sup> prisutna u čak 85% koljena operiranih zbog nestabilnosti patele, ili pak o visoko položenoj pateli – tzv. pateli alti.<sup>23,24</sup> Na aksijalnim se snimkama katkad može i zamijetiti otrgnuće komadića kosti na medijalnom rubu patele, što govori u prilog avulzijskoj ozljedi MPFL-a ili pak o slobodnome zglobovom tijelu u lateralnom recesusu koje upućuje na otrgnuće dijela lateralnog kondila femura kao posljedicu luksacije patele.<sup>23,24</sup> Osim toga, pri kliničkom se pregledu moraju procijeniti i dinamički stabilizatori patele, i to u prvome redu m. vastus medialis obliquus (VMO), a potrebno je procijeniti i usmjerenje donjeg ekstremiteta i odrediti kut kvadricepsa (Q-kut).<sup>24-26</sup> Q-kut se mjeri pri ispruženom koljenu, a zatvaraju ga dva vektora, i

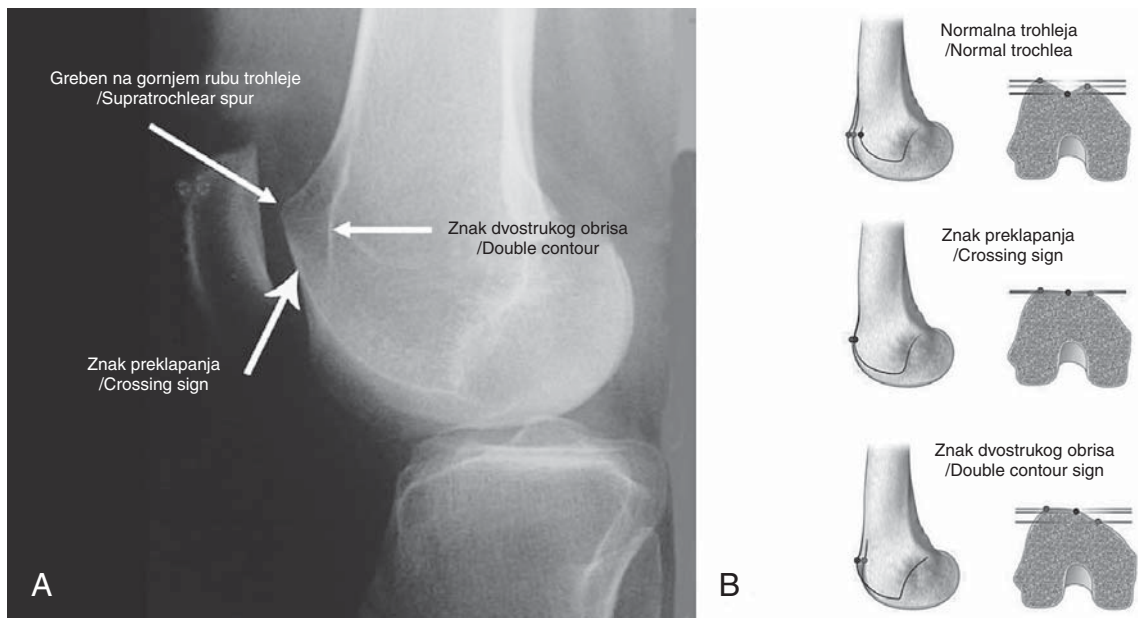
to prvi koji ide od spine ilijake anterior superior do središta patele i drugi koji ide od središta patele do tuberozitasa tibije.<sup>24-26</sup> U muškaraca taj kut iznosi između 8 i 12°, a u žena između 10 i 15°. <sup>24,25</sup> U slučajevima lošeg usmjerenja ekstenzornog sustava koljena Q-kut je znatno veći i može iznositi i više od 20°. <sup>24,25</sup> Valja istaknuti da se kod ponavljanih luksacija patele taj kut smanjuje zbog novog položaja patele koja je zbog oštećenja medijalnih pasivnih stabilizatora smještena lateralnije. <sup>24,25</sup> Položaj i usmjerenje patele valja provjeriti i kada je koljeno u fleksiji od 90°, a to se najjednostavnije postiže tako da bolesnik sjedi na rubu stola za preglede i da mu pritom potkoljenice slobodno vise. U slučaju normalnog položaja patela je usmjerena ravno, ali ako je usmjerena prema gore, to upućuje na patelu altu. U tom položaju valja izmjeriti tzv. kut tuberozitas-sulkus (engl. *tubercle-sulcus angle*) koji je definiran središtem izbočine tuberozitasa tibije i središtem patele i koji normalno iznosi 0°, a ako je taj kut veći od 10°, sigurno je riječ o lošem usmjerenju. <sup>24,26</sup> Pri kliničkom pregledu uvijek valja ispitati i stabilnost koljena, i to s ciljem da se isključi mogućnost pridružene ozljede drugih ligamenata koljena, u prvome redu prednjega križnog ili pak medijalnoga kolateralnog ligamenta. Osim toga, pri kliničkom pregledu valja obratiti pozornost ima li bolesnik i neke od znakova koji upućuju na generaliziranu labavost zglobova.

Još je davne 1936. godine Fairbank<sup>27</sup> opisao test straha (engl. *apprehension test*) kao klinički test za dokazivanje nestabilnosti patele, a Hughston<sup>28</sup> detaljno je 1968. opisao postupak testa. Prilikom izvođenja testa natkoljenična muskulatura mora biti opuštena i koljeno u fleksiji od 30°, a ispitivač potiskuje patelu palcem koji je položen na medijalni rub patele prema lateralno. Test se smatra pozitivnim ako bolesnik iskaže strah da će mu patela iskočiti, odnosno ako se odupre pomicanju patele prema lateralno napinjanjem natkoljenične muskulature i ispružanjem koljena. Iako se smatra da većina bolesnika s ponavljanim luksacijama patele ima izražen strah pri izvođenju tog testa, ipak je riječ o subjektivnom osjećaju koji može znatno varirati. Potvrda tomu su i rezultati istraživanja Sallaya i sur.<sup>20</sup> prema kojima je samo 39% (9 od 23) bolesnika nakon luksacije patele imalo pozitivan test straha, a čak je u 87% tih bolesnika tijekom kirurškog zahvata dijagnosticirana ruptura MPFL-a.

Za razliku od testa straha koji je primarno subjektivan, Tanner i sur.<sup>29</sup> opisali su 2003. godine klinički test koji znatno objektivnije procjenjuje nestabilnost patele, a čija je osnova utvrđivanje integriteta MPFL-a. Prilikom izvođenja testa koljeno mora biti u fleksiji od 30°, a patelu ispitivač gura palcem koji je položen na gornji medijalni rub patele u smjeru prema dolje i prema lateralno, tj. u smjeru niti VMO-a. Test je pozitivan ako se patela luksira s lakoćom ili ako je »end point« mekši u odnosu prema drugomu, zdravom koljenu (slika 3).

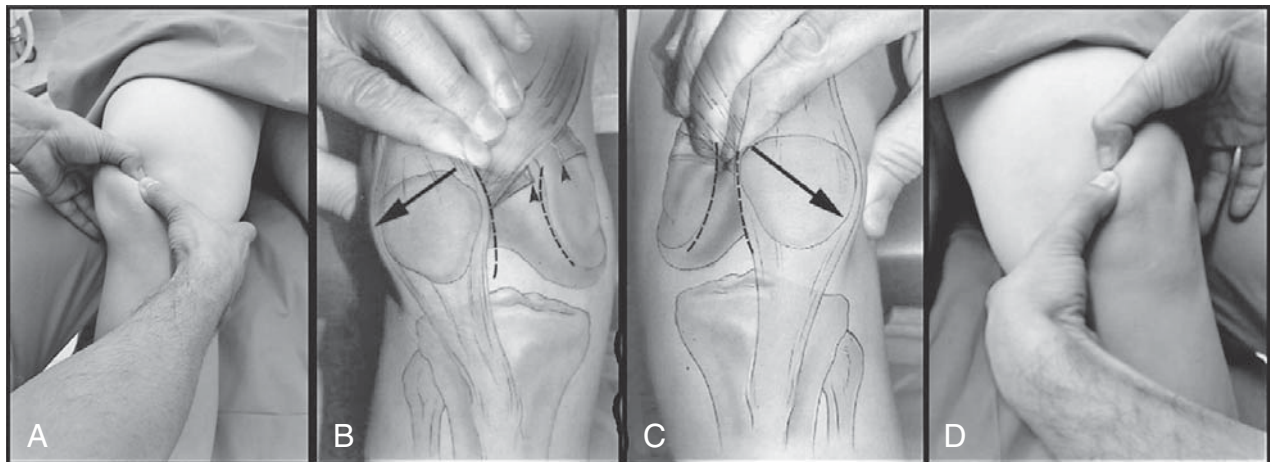
Veselko je opisao test kojim se može utvrditi ozljeda MPFL-a i koji je nazvao testom nagiba patele.<sup>30</sup> Prilikom izvođenja testa koljeno je ispruženo, a ispitivač palcem gura lateralni rub patele u žlijeb trohlee femura te istodobno drugim prstima odize medijalni rub patele. Procjenjuje se dobiveni nagib patele te se uspoređuje s nagibom na drugome, zdravom koljenu.

Od pomoći pri kliničkoj dijagnostici može biti i tzv. J-znak (engl. *J sign*).<sup>24,26</sup> Prilikom pregleda valja pratiti put patele dok se koljeno bilo aktivno bilo pasivno ispruža iz položaja od 90° fleksije. Lateralni otklon (devijacija) patele do kojeg može doći kada se koljeno iz flektiranog položaja približava krajnjoj ekstenziji naziva se J-znakom.<sup>24,26</sup> Osim ozljede i posljedičnog oštećenja MPFL-a, uzroci J-znaka



Slika 2. a) Profilna snimka koljena na kojoj su strelicom označeni znakovi koji upućuju na displaziju trohlee femura – znak preklapanja, znak dvostrukog obrisa te greben na gornjem rubu trohlee femura; b) Shematski prikaz normalne trohlee femura, izravnane trohlee femura s karakterističnim znakom preklapanja te izbočene trohlee femura s karakterističnim znakom dvostrukog obrisa

Figure 2. a) Lateral radiograph of the knee demonstrating signs of trochlear dysplasia. Arrows indicate the crossing sign, the double contour sign, and the supratrochlear spur; b) Schematic drawing of a normal trochlea, a flat trochlea with the characteristic crossing sign, and a convex trochlea with the characteristic double contour sign.



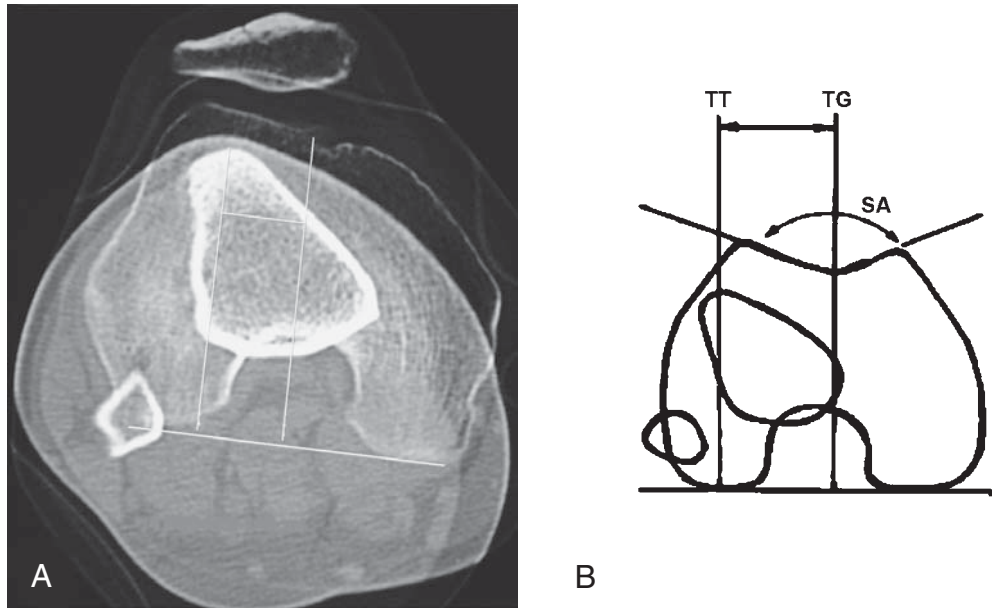
Slika 3. a) Pri kliničkom pregledu pomak simptomatske desne patele prema dolje i lateralno – pozitivan Tannerov test. b) Shematski prikaz pozitivnog Tannerova znaka prilikom kliničkog pregleda. Strelicom označen rupturiran MPFL. c) Shematski prikaz negativnog Tannerova znaka prilikom kliničkog pregleda. d) Pri kliničkom pregledu pritisak prema dolje i lateralno ne pomiče znatno asimptomatsku lijevu patelu – negativan Tannerov test

Figure 3. a) During physical examination, displacement of the symptomatic right patella in a distal and lateral direction indicates a positive Tanner's test. b) Schematic drawing of positive Tanner's test during physical examination. Arrowheads indicate disruption of the MPFL. c) Schematic drawing of negative Tanner's test during physical examination. d) During physical examination oblique displacement of the asymptomatic left patella showed no excessive mobility – a negative Tanner's test.

mogu biti deficijentnost VMO-a ili pak displazija trohlee femura.<sup>24,26</sup>

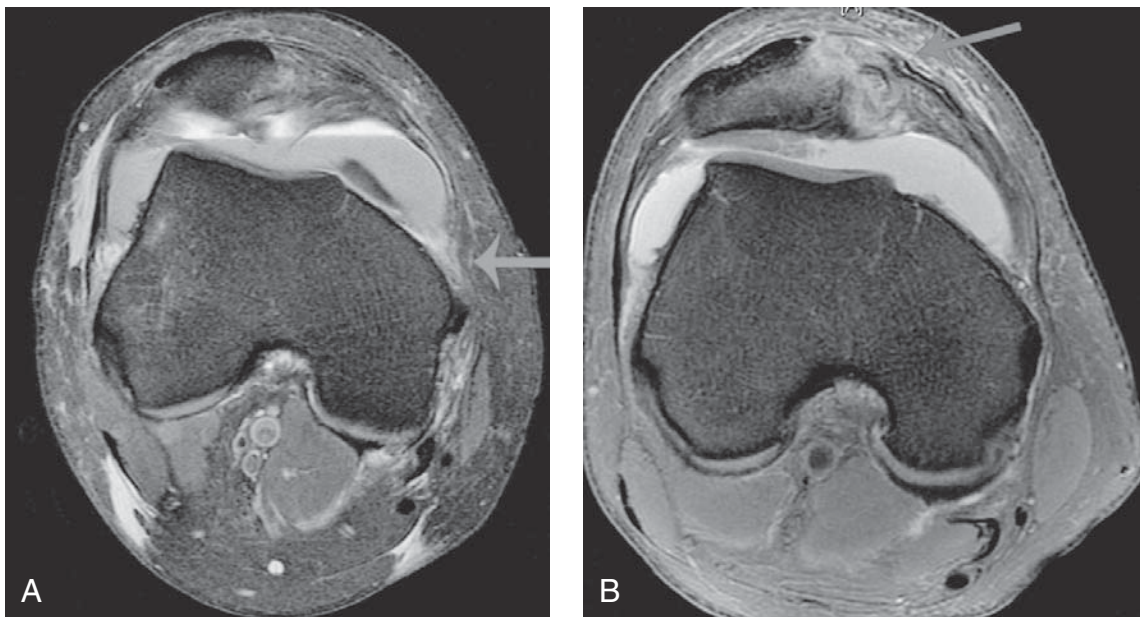
Kao što smo već istaknuli displaziju trohlee valja pokušati dijagnosticirati na standardnim radiološkim snimkama. Ako se na postraničnoj snimci koljena uoči znak preklapanja (engl. *crossing sign*), tj. ukoliko se linije žlijeba trohlee i lateralnog kondila preklapaju, trohlea je izravnana. Tada je riječ o tipu A Dejourove podjele trohlearne displazije. Prema rezultatima istraživanja Dejoura i sur.<sup>22,23</sup> znak

preklapanja nalazi se čak u 96% osoba s pozitivnom anamnezom luksacije patele i samo u 3% zdravih ispitanika. Dejour i sur.<sup>22,23</sup> opisali su još dva znaka koja upućuju na displaziju trohlee i razvili podjelu na četiri tipa displazije. Riječ je o grebenu na gornjem rubu trohlee (engl. *supratrochlear spur*) i znaku dvostrukog obrisa (engl. *double contour*) koji se uočava na postraničnoj snimci ispod znaka preklapanja i znači suphondralnu kondenzaciju hipoplastične medijalne fasete trohlee femura. Ako imamo udruženu po-



Slika 4. Prikaz mjerenja udaljenosti između vrha tuberozitasa tibije i najdubljeg dijela udubine trohlee femura (TT – TG udaljenost) na aksijalnoj snimci CT-a [a] te shema mjerenja [b]

Figure 4. Demonstration of tibial tubercle to trochlear groove distance measurement (TT – TG distance) on axial CT [a] and a schematic measurement illustration [b].



Slika 5. a) Aksijalna MR snimka koljena na kojoj se vidi ruptura MPFL-a na femoralnom hvatištu (označeno strelicom). b) Aksijalna MR snimka koljena na kojoj se vidi ruptura MPFL-a na patelarnom hvatištu (označeno strelicom) uz mali avulzijski fragment s medijalne strane patele koji se doima da je ostao pričvršćen za MPFL

Figure 5. a) Axial MR section of the knee demonstrating an MPFL tear involving the femoral insertion site (marked with an arrow). b) Axial MR section of the knee demonstrating an MPFL tear involving the patellar insertion site (marked with an arrow). A small avulsed fragment of the medial patella appears to remain attached to the MPFL.

javu znaka preklapanja i grebena na gornjem rubu trohlee, riječ je o tipu B, ako su udruženi znak preklapanja i znak dvostrukog obrisa, riječ je o tipu C, a ako imamo prisutna sva tri znaka, tada je riječ o tipu D Dejourove podjele trohlearne displazije.<sup>22,23</sup>

Ako se na rendgenogramima utvrdi da je riječ o displaziji, savjetuje se načiniti kompjutoriziranu tomografiju (CT) koljena, i to snimke i s kontrahiranim kvadricepsom i s

mišićem u relaksaciji. Na tim se snimkama mogu činiti brojna mjerenja, a najviše se ističe potreba za mjerenjem razmaka između vrha tuberozitasa tibije i najdubljeg dijela udubine trohlee femura (engl. *tibial tubercle-trochlear groove distance*, tzv. TT-TG) (slika 4).<sup>24</sup> Naime, rezultati istraživanja pokazali su da je uvijek potrebno učiniti ventralizaciju i/ili medijalizaciju patele ako je taj razmak veći od 20 mm.<sup>24</sup>

Nakon primarne traumatske luksacije patele karakterističan je izgled MR-a koljena na kojem su najuočljiviji obilan izljev i promjene u smislu edema (kontuzije) kosti na lateralnom kondilu femura i/ili na medijalnom dijelu patele (slika 5). Ruptura MPFL-a najbolje se može uočiti na aksijalnim projekcijama. Ahmad i sur.<sup>31</sup> pokazali su da je za MR dijagnostiku MPFL-a i drugih medijalnih pasivnih stabilizatora važno načiniti pretragu unutar tri mjeseca od inicijalne ozljede. Naime, u bolesnika u kojih su činili MR tri mjeseca nakon ozljede nisu pronašli oštećenje medijalnih pasivnih stabilizatora patele unatoč tomu što su prije snimanja MR-a svim bolesnicima mogli u anesteziji dislocirati patelu. Elias i sur.<sup>32</sup> istraživali su 2002. godine na MR snimkama učinjenim do dva mjeseca nakon primarne traumatske luksacije patele mjesto pucanja MPFL-a i izvijestili da je u 76% slučajeva došlo do pucanja ligamenta na hvatištu za patelu. Kepler i sur.<sup>33</sup> izvijestili su da je u 61% njihovih ispitanika mjesto rupture bilo na patelarnom hvatištu, dok su Guerrero i sur.<sup>34</sup> izvijestili da je samo u 47% njihovih ispitanika mjesto rupture bilo na patelarnom hvatištu MPFL-a. Elias i sur.<sup>32</sup> točno su razaznali femoralno hvatište MPFL-a u 87% slučajeva, a na tom su hvatištu uočili rupturu ligamenta u 50% slučajeva, dok su Kepler i sur.<sup>33</sup> uočili rupturu na tom hvatištu samo u 12% ispitanika, a Guerrero i sur.<sup>34</sup> u 26% ispitanika. Iz rezultata tih istraživanja razvidno je da u pojedinih bolesnika MPFL rupturira na više mjesta, kao i da se u pojedinih bolesnika ne može točno identificirati mjesto rupture.

### Liječenje ozljede MPFL-a

#### Neoperacijsko liječenje

Nakon primarne traumatske luksacije patele širok je raspon opisanih postupaka neoperacijskog liječenja, i to od mobilizacije koljenskog zgloba odmah nakon ozljede pa do imobilizacije sadrenim povojem pri čemu koljeno mora biti potpuno ispruženo. Rezultati istraživanja Maenpae i Lehta<sup>18</sup> pokazuju da je tri puta veći rizik od ponovne luksacije patele u bolesnika koji nisu nakon prve luksacije imobilizirani. Smatra se, naime, da imobilizacija koljena u punoj ekstenziji omogućuje MPFL-u bolje cijeljenje. No, s druge strane, dugotrajna imobilizacija koljena može rezultirati i razvojem kontrakture zgloba. Zbog toga se najprihvatljivijim čini postupak koji su predložili Mehta i sur.,<sup>19</sup> a to je da svaki bolesnik treba biti imobiliziran tri tjedna, dok se u pojedinih bolesnika imobilizacija može produžiti i na šest tjedana. Nakon skidanja imobilizacije u svih je bolesnika obavezna rehabilitacija koja mora biti usmjerena i postizanju potpune pokretljivosti koljena i jačanju natkoljenične muskulature.

#### Operacijsko liječenje

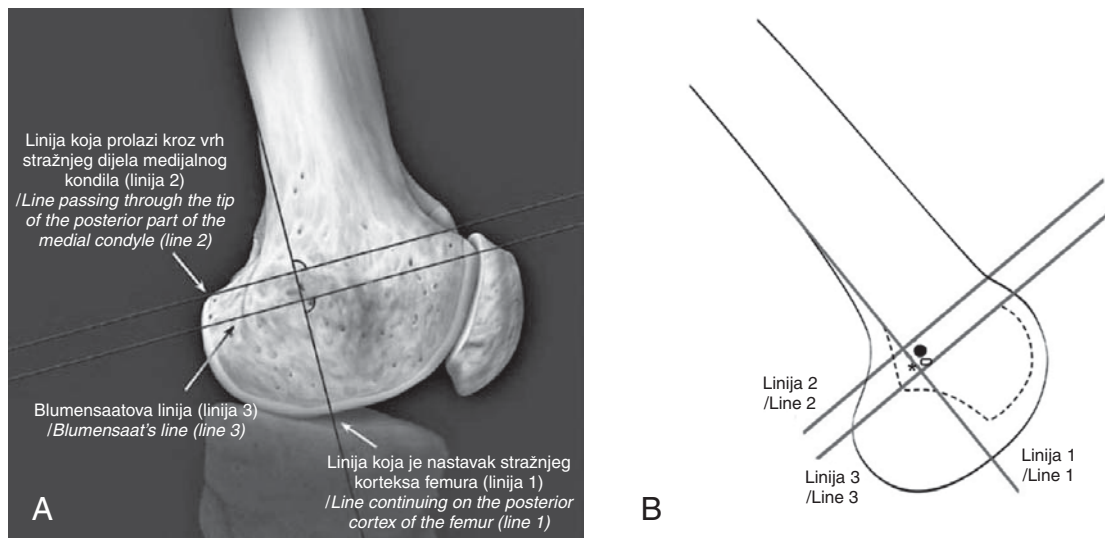
Usporedno s rastom spoznaja o ulozi i funkciji MPFL-a raste i broj različitih kirurških zahvata kojima je osnovni cilj uspostaviti funkciju MPFL-a.<sup>35,36</sup> Taj se cilj može uspostaviti na dva načina, šivanjem ligamenta ili pak njegovom rekonstrukcijom. MPFL se može šivati ili vrlo brzo nakon ozljede ili pak nakon provedena neoperacijskog liječenja. O šivanju MPFL-a prvi su izvijestili Sallay i sur.<sup>20</sup> 1996. godine, i to na skupini od 16 bolesnika u kojih su kada je bila riječ o rupturi ligamenta u srednjem dijelu, samo prešivali mjesto rupture, a kada je ruptura ligamenta bila blizu femoralnog hvatišta, rabili su za šivanje šavove sa sidara koja su postavili u femoralno hvatište. Ni oni, kao ni Ahmad i sur.<sup>37</sup> 2000. godine, nisu izvijestili o ponovnim luksacijama nakon

prosječnog praćenja od tri godine. No, najvažnije je potpuno prikazati MPFL i pronaći točno mjesto rupture, a to je često vrlo teško napose u slučajevima kad je mjesto rupture ligamenta udaljeno od hvatišta. Upravo zbog te činjenice danas smo sve bliže konsenzusu da se umjesto šivanja ligamenta uvijek čini anatomski rekonstrukcija MPFL-a.

Prvu rekonstrukciju MPFL-a učinio je Ellera Gomes 1992. godine i u tom je slučaju sintetskim presatkom od poliestera rekonstruirao ligament.<sup>38</sup> Ipak su potom znatno češće predlagane i opisivane metode u kojima se rabi autologna presađak pa se tako u literaturi samo sporadično nalaze radovi u kojima se kao presađak rabi umjetni materijal.<sup>39</sup> Danas se kao presađak za rekonstrukciju MPFL-a najviše rabe tetive u pregibu iza koljena hamstrings i to tetive semitendinozusa i/ili gracilisa, a od drugih presađaka još se rabe tetiva auktora magnusa, patelarni ligament te tetiva kvadricepsa.<sup>35,36</sup>

Prema današnjim spoznajama smatra se da je rekonstrukcija MPFL-a indicirana kada postoji gubitak funkcije medijalnih pasivnih stabilizatora patele, što mora biti dokazano tijekom kliničkog pregleda i/ili zadržanim rendgenskim snimkama. Idealan kandidat za rekonstrukciju MPFL-a ima minimalnu bol između epizoda luksacija i u prvome redu traži pomoć zbog povremenih luksacija/subluksacija patele, a ne zbog boli.<sup>40,41</sup> Rekonstrukcija MPFL-a nije indicirana ako je jedini simptom izolirana patelofemoralna bolnost, ako su prisutne degenerativne promjene u patelofemoralnom zglobu te ako je prisutan prekomjerni lateralni nagib patele ili pak prekomjerni lateralni pomak bez nestabilnosti.<sup>40,41</sup> Ovom prilikom valja istaknuti da se rekonstrukcija MPFL-a može činiti kao samostalan zahvat ili se pak može kombinirati s proksimalnim i/ili distalnim preusmjerenjem ili pak iznimno rijetko i s opuštanjem lateralnog retinakula. Rekonstrukcija MPFL-a indicirana je kao samostalan zahvat samo u slučajevima kada je geometrija trohleje potpuno uredna ili kada je riječ o displaziji trohleje tipa A, potom u slučajevima kada je TT-TG razmak manji od 20 mm, kada se na rendgenogramu ne uočava greben na trohleji, kada je omjer mjeran metodom Insall-Salvati manji od 1,4 te kada je kut tuberozitas-sulkus manji od 10°. <sup>40,41</sup> No, ako primjerice uz gubitak funkcije medijalnih pasivnih stabilizatora patele pri kliničkom pregledu uočimo povećan Q-kut te na CT-u utvrdimo da je TT-TG razmak veći od 20 mm, tada valja kombinirati rekonstrukciju MPFL-a s kirurškim zahvatom distalnog preusmjerenja.<sup>40,41</sup> Osim toga, ako je uz gubitak funkcije medijalnih pasivnih stabilizatora prisutna i napetost struktura lateralnog retinakula, tada valja kombinirati rekonstrukciju MPFL-a s opuštanjem lateralnog retinakula patele.<sup>40,41</sup> U literaturi su prikazani i slučajevi kada je činjena rekonstrukcija MPFL-a istodobno s nekim drugim zahvatima na koljenu, primjerice s rekonstrukcijom prednjega križnog ligamenta, kao i s totalnom endoprotezom koljena.<sup>42,43</sup> Ovom prilikom valja istaknuti da se u literaturi opisuju i zahvati koji imaju za cilj pojačavanje medijalnih stabilizatora patele i koji se čine ili potpuno artroskopski ili dijelom artroskopski, a dijelom otvorenim načinom, ali budući da se tim zahvatima ne ide ciljano na MPFL kao strukturu, nećemo ih detaljnije razmatrati.<sup>44-46</sup>

Artroskopija koljena obavezan je dio svakoga kirurškog zahvata tijekom kojeg se čini rekonstrukcija MPFL-a.<sup>35,36,40,41</sup> Nju valja činiti i na početku i na kraju zahvata, tj. u trenutku kad se presađak napinje i fiksira. Osobito je važno tijekom artroskopije procijeniti stanje hrskavičnog pokrivača, i to napose patele i lateralnog kondila femura, potom utvrditi klinički put patele te uočiti i odstraniti eventualna slobodna zglob-



Slika 6. a) Anatomska prikaz distalnog femura na kojem su ucrtane linije koje pomažu pri određivanju mjesta femoralnog hvatišta MPFL-a na profilnoj rendgenskoj snimci koljena. b) Shematski prikaz distalnog femura na kojem su ucrtane linije koje pomažu pri određivanju mjesta femoralnog hvatišta MPFL-a. Točkom je označeno mjesto na kojem je anatomska hvatišta MPFL-a prema rezultatima istraživanja Schottlea i sur., dok je zvjezdicom označeno mjesto anatomske hvatišta prema istraživanjima Tateishija i sur., a kvadratom mjesto anatomske hvatišta prema istraživanjima Redferna i sur.

Figure 6. a) Anatomical drawing of a distal femur with the reference lines used for accurate localization of the femoral attachment of the MPFL on lateral radiographs of the knee. b) Schematic drawing of a distal femur with the reference lines used for accurate localization of the femoral attachment of MPFL. The dot marks the anatomical attachment of MPFL according to Schottle et al.<sup>45</sup> the asterisk marks anatomical attachment of MPFL according to Tateishi et al.<sup>47</sup> and the square marks the anatomical attachment of the MPFL according to Redfern et al.<sup>46</sup>.

na tijela, a svakako valja pregledati i druge strukture, u prvom redu meniske i križne ligamente. Osim toga, tijekom artroskopije može se odmah i refiksirati veliki koštano-hrskavični fragment koji je često posljedica luksacije patela, a ako je potreban još kakav zahvat na hrskavici, primjere čišćenje hrskavičnih oštećenja ili pak činjenje mikrofraktura, najbolje ga je načiniti na samom kraju zahvata nakon što se presadak učvrsti.

Određivanje mjesta na kojima će se presadak učvrstiti ima ključnu ulogu za uspjeh rekonstrukcije MPFL-a. Naime, dok se patelarno hvatište MPFL-a može vrlo lako odrediti, određivanje femoralnog hvatišta zahtijeva izuzetno dobro poznavanje anatomije jer se najčešće medijalni epikondil femura i aduktorni tuberkul otežano palpiraju budući da su prekriveni mekim tkivom.<sup>47</sup> Zbog tog je razloga uvijek potrebna provjera nakon označavanja femoralnog hvatišta, a prije konačne odluke da se presadak fiksira na tome mjestu. Provjeru pretpostavljenog mjesta femoralnog hvatišta MPFL-a možemo činiti dvojako, ili radiološki ili provjeravajući ponašanje presatka tijekom pokretanja koljena kada je on privremeno učvršćen (slika 6.).<sup>41,47-51</sup> Schöttle i sur.<sup>48</sup> utvrdili su biljege koji pomažu pri pozicioniranju femoralnog hvatišta MPFL-a, a koji se određuju na profilnoj snimci koljena koja se mora učiniti tako da se obrisi kondila femura preklapaju (slika). Prema rezultatima njihova istraživanja idealno mjesto femoralnog hvatišta MPFL-a nalazi se 1,3 mm ispred crte koja je nastavak stražnjeg korteksa femura (linija 1 na slici), a oko 2,5 mm distalno od linije koja je okomita na prvu liniju i koja prolazi kroz vrh stražnjeg dijela medijalnog kondila femura te tik iznad crte koja je također okomita na prvu liniju i koja prolazi kroz vrh stražnjeg dijela Blumensaatove linije (linije 2 i 3 na slici).<sup>48</sup> Redfern i sur.<sup>49</sup> kao i Tateishi i sur.,<sup>50</sup> dobili su na osnovi rezultata svojih istraživanja referentnu točku koja je u blizini one koju su odredili Schöttle i sur.<sup>48</sup> Valja istaknuti da se i u po-

slijeoperacijskom razdoblju može na profilnoj snimci pomoću tih oznaka procijeniti mjesto femoralnog hvatišta rekonstruiranog MPFL-a. Osim određivanju mjesta femoralnog hvatišta veliku pozornost valja pridati i određivanju napetosti presatka prilikom fiksacije. Naime, uočeno je da prekomjerna zategnutost rekonstruiranog MPFL-a dovodi do povišenja patelofemoralnog tlaka i do pojave boli te s vremenom i do razvoja degenerativnih promjena u patelofemoralnom zglobo. Thanaut i Erasmus<sup>51</sup> zbog toga savjetuju da nakon zatezanja presatka pomak patela u mediolateralnom smjeru mora biti jednak onomu na zdravom koljenu, dok Fithian<sup>41</sup> ističe da nakon zatezanja presatka lateralni pomak patela u fleksiji koljena od 30° treba iznositi između 7 i 9 mm. Brojni autori ističu da je najbolje procijeniti zategnutost presatka artroskopski te da uvijek valja pratiti artroskopski ponašanje patela tijekom napinjanja presatka.<sup>35,36</sup> Iako još ne postoji konsenzus pri kojem bi kutu fleksije koljena trebalo činiti fiksaciju presatka, ipak se danas presadak u najvećem broju tehnika fiksira između 15 i 30° fleksije.<sup>35,36</sup>

Opisane su brojne operacijske tehnike kod kojih se kao presadak za rekonstrukciju MPFL-a rabe tetive semitendinozusa i/ili gracilisa, a prvu su objavili Muneta i sur. 1999. godine.<sup>52</sup> Drez i sur.<sup>53</sup> opisali su 2001. godine tehniku u kojoj su s pomoću tetiva semitendinozusa i gracilisa istodobno rekonstruirali i MPFL i MPLT. Valja jasno razlikovati dva načina rekonstrukcije MPFL-a s pomoću tetiva semitendinozusa i/ili gracilisa, a to su tzv. »dinamička« i »statička« rekonstrukcija.<sup>54-57</sup> Osnovna je razlika u tome što se u slučaju »dinamičke« rekonstrukcije distalni dio tetive ne odvaja s hvatišta na tibiji, već se tetiva samo presiječe proksimalno. Nakon toga se prema jednoj od opisanih tehnika »dinamičke« rekonstrukcije, a koju su opisali Deie i sur.,<sup>54</sup> čini incizija kroz proksimalni dio medijalnoga kolateralnog ligamenta koji se uzdužno rascijepi na granici prednjih dviju

i stražnje trećine pa se tetiva semitendinozusa provuče od straga i medijalno kroz rascjep ligamenta koji tada služi kao kolotura pa sve do anatomskog hvatišta MPFL-a na medijalnom rubu patele na koji se fiksira s pomoću šavova. Znatno se češće rabi »statička« rekonstrukcija MPFL-a i u tom se slučaju tetiva potpuno odvaja od tibijalnog hvatišta pa je potom potrebno činiti fiksaciju presatka na oba hvatišta MPFL-a.<sup>35,36,55,56</sup> Opisani su različiti načini fiksacija i na pateli i na femoralnome hvatištu. Prvo valja istaknuti problem koji se javlja kod tehnika kod kojih se fiksacija presatka čini i na pateli. Naime, rezultati istraživanja Mountneya i sur.<sup>15</sup> pokazali su da presadak ima samo 18% snage prirodnog MPFL-a kada se za fiksaciju rabe šavovi, ako se rabe šavovi sa sidara koji se postavljaju na patelu, presadak ima 68% snage prirodnog ligamenta, a ako se buši tunel kroz cijelu patelu i fiksira presadak s lateralne strane patele, tada je snaga rekonstruiranog ligamenta najbliža prirodnomu i iznosi 195 N (94%). Naravno da tehnike kod kojih se čine tuneli kroz patelu imaju veći rizik od nastanka prijeloma patele i tijekom zahvata i kasnije tijekom rehabilitacije.<sup>35,36,55,56</sup> Na femoralnom se hvatištu presadak fiksira ili s pomoću interferentnog vijka u slijepom tunelu ili s pomoću šavova sa sidara, iako su opisani i drugi načini fiksacije.<sup>35,36,41,55,56</sup>

Avikainen i sur.<sup>57</sup> opisali su 1993. godine kiruršku tehniku koju su rabili u bolesnika nakon primarne traumatske luksacije patele i u kojoj su tetivom aduktora magnusa pojačali MPFL čije su puknute krajeve prethodno identificirali i zašili. Izvijestili su da je samo u jednog od 14 operiranih bolesnika došlo do ponovne luksacije, i to nakon praćenja od prosječno 6,9 godina.<sup>57</sup> Sillanpää i sur.<sup>58</sup> prikazali su 2009. godine metodu u kojoj se za rekonstrukciju MPFL-a rabi presadak medijalnih dviju trećina tetive aduktora magnusa, a to ima za cilj smanjiti morbiditet jer dio tetive ostaje na svome prirodnom hvatištu neozlijeđen, što pak onemogućuje retrakciju mišića prema proksimalno. Presadak se pričvršćuje s pomoću šavova sa sidara koja se postavljaju u superomedijalni dio patele, a fiksacija se čini u fleksiji koljena od 30°. Valja istaknuti da je za ovu tehniku rekonstrukcije MPFL-a potreban samo jedan kožni rez, i to na pola puta između patele i medijalnog epikondila femura u dužini od oko 4 cm, što još dodatno smanjuje morbiditet zahvata, jer kada se primjerice čini »statička« rekonstrukcija MPFL-a presatkom tetive semitendinozusa, tada su potrebna tri kožna reza za gotovo sve opisane kirurške tehnike, i to jedan na mjestu uzimanja presatka, potom drugi iznad medijalnog epikondila femura te treći uz superomedijalni rub patele.<sup>35,36,41,55,56</sup>

Camanho i sur.<sup>59</sup> opisali su 2007. godine rekonstrukciju MPFL-a s pomoću medijalne trećine patelarnog ligamenta pri čemu se presadak uzima s komadićem kosti s tibijalnog hvatišta koji je širine presatka, a dužine oko 2 cm. Ako je presadak dovoljno dugačak, fiksira se pri fleksiji koljena između 15 i 30° s pomoću vijka u slijepom tunelu na femuru, a ako je presadak prekratak, tada se skine koštani dio i ligament se učvrsti s pomoću šavova sa sidara koji se postave na isto mjesto kao i tunel, tj. iznad i iza medijalnog epikondila femura.<sup>59</sup> Unatoč kratkom vremenu praćenja (manje od dvije godine) i relativno malom broju bolesnika (25) operiranih tom metodom Camanho i sur.<sup>59</sup> preporučuju tu metodu zbog njezinih prednosti među kojima su najvažnije da se čitav zahvat čini kroz jedan kožni rez te da se ne čini nikakav zahvat na pateli, primjerice bušenja rupa ili postavljanje sidra.

U literaturi nalazimo opise dviju tehnika koje kao presadak za rekonstrukciju MPFL-a rabe tetivu kvadricepsa. Steensen i sur.<sup>60</sup> opisali su 2005. godine tehniku koja se za-

sniva na činjenici da je tetiva kvadricepsa trilaminarna struktura i da njezin površinski sloj formira tetiva rektusa, srednji tetive vastusa medijalisa i lateralisa, a treći – najdublji sloj tetiva vastusa intermedijusa. Prema toj tehnici za presadak se uzima samo gornji (površinski) sloj, i to tako da bude širok između 10 i 12 mm, a dugačak oko 10 cm.<sup>60,61</sup> Na pateli se samo superiostalno odvoji lateralni dio tog presatka tako da se on onda okrene za 90° medijalno i pritom rotira oko svoje osi za 180°. Na taj se način formira kut od 45° na mjestu gdje je presadak presavijen pa se nakon toga taj dio presatka dodatno fiksira za patelu šavovima, dočim se slobodni (proksimalni) dio presatka provuče supkutano između drugog i trećeg sloja, tj. ekstrakapsularno i izvlači kroz dodatni kožni rez koji se načini u dužini od oko 3 cm iznad aduktornog tuberkula. Prema originalnoj tehnici presadak se fiksira s pomoću šavova sa sidara koja su postavljena proksimalnije i iza medijalnog epikondila femura, a distalno od aduktornog tuberkula, i to u fleksiji koljena između 60 i 90°.<sup>60,61</sup> Prema našoj modifikaciji koju rabimo u Klinici za ortopediju presadak se fiksira u fleksiji od 30°, i to s pomoću resorptivnog vijka kojeg je promjer za jedan broj veći od promjera slijepog tunela i koji mora biti kraći od tunela koji bušimo do dubine od 25 mm na istome mjestu, tj. proksimalnije i iza medijalnog epikondila, a distalno od aduktornog tuberkula. U svome drugom radu objavljenom 2008. godine izvijestili su o odličnim rezultatima nakon prosječnog praćenja od 42 mjeseca u svih 14 operiranih bolesnika tom metodom.<sup>61</sup> Noyes i Albright<sup>62</sup> opisali su 2006. godine metodu koja se čini kroz samo jedan kožni rez i u kojoj se za rekonstrukciju MPFL-a rabi presadak cijele debljine tetive kvadricepsa.

Načela svih rehabilitacijskih programa nakon rekonstrukcije MPFL-a ista su kao i nakon rekonstrukcije drugih ligamenata koljena, a ona su dobivanje punog opsega kretanja u koljenu i snaženje natkoljenične muskulature uz kontrolu boli.<sup>35,36,41</sup> U ranoj etapi rehabilitacije naglasak je u prvome redu na kontroli boli te na postupnom povećanju opsega kretanja pri čemu je od velike pomoći aparat za kontinuirano pasivno razgibavanje koljena. Naime, takvo kontrolirano postupno povećavanje opsega kretanja smanjuje bol i onemogućuje stvaranje kontrakture zgloba, a od najveće je važnosti tijekom toga početnog razdoblja dobiti potpunu ekstenziju koljena. Osim toga, tijekom te rane etape rehabilitacije valja rasterećivati operirani ekstremitet, iako se kao i nakon rekonstrukcije prednje križne sveze u literaturi nalaze potpuno oprečni zahtjevi za rasterećenje ekstremiteta nakon zahvata pa tako jedni kreću s punim opterećenjem odmah nakon učinjenog zahvata, dok drugi dopuštaju puno opterećenje tek nakon prva četiri tjedna rehabilitacije. Tek se u kasnijoj etapi rehabilitacije nakon što se dobije pun opseg kretanja u operiranom koljenu kreće s intenzivnijim vježbama snaženja natkoljenične muskulature. U Klinici za ortopediju program rehabilitacije nakon rekonstrukcije MPFL-a dijelom tetive kvadricepsa slijedi spomenuta načela te tako bolesnik od prvoga poslijeoperacijskog dana vježba na aparatu za kontinuirano pasivno razgibavanje koljena uz napomenu da se kut fleksije postupno povećava s ciljem da bolesnik nakon prva četiri tjedna rehabilitacije dostigne 90° fleksije. Tijekom prva četiri tjedna bolesnik je, osim za vrijeme vježbanja, imobiliziran u ortozi, i to tako da je koljeno potpuno ispruženo. Hoda s dvije štake, a tijekom prvog tjedna dopušteno mu je opterećenje od četvrtine njebove tjelesne težine. Nakon prvog tjedna svaki tjedan postupno povećava opterećenje tijekom hoda za četvrtinu svoje tjelesne težine pa tako četvrti tjedan hoda s punim opterećenjem, ali i nadalje hoda s dvije štake i nosi ortozu.



Tijekom petog tjedna odbacuje ortožu i jednu štaku, da bi nakon šestog tjedna hodao bez pomagala, ali i dalje izbjegavajući strmine, stube i neravne terene.

### Zaključak

Unatoč činjenici da se tijekom posljednjih desetak godina količina znanja o MPFL-u višestruko povećala, ipak još ima pitanja na koja trenutačno nema konačnog odgovora. Tako primjerice još ne znamo koji je presadak idealan za rekonstrukciju MPFL-a, niti koja je tehnika rekonstrukcije najbolja, kao ni pri kojem kutu fleksije koljena valja činiti fiksaciju presatka. Ipak unatoč svemu valja još jedanput istaknuti da su rezultati rekonstrukcije MPFL-a izvrsni i s vrlo malim brojem komplikacija pa ne čudi podatak da do ponovne luksacije patele nakon zahvata dolazi u manje od 4% bolesnika, dok se nakon drugih zahvata kojima je cilj bio stabilizirati patelu taj postotak kreće između 10% i čak 35%.<sup>35,36</sup>

### LITERATURA

- Kaplan EB. Factors responsible for the stability of the knee joint. *Bull Hosp Joint Dis* 1957;18:51–9.
- Conlan T, Garth WP, Lemons JE. Evaluation of the medial soft-tissue restraints of the extensor mechanism of the knee. *J Bone Joint Surg Am* 1993;75:682–93.
- Reider B, Marshall JL, Koslin B, Ring B, Girgis FG. The anterior aspect of the knee joint. *J Bone Joint Surg Am* 1981;63:351–6.
- Aragão JA, Reis FP, Vasconcelos DP, Feitosa VLC, Nunes MAP. Metric measurements and attachment levels of the medial patellofemoral ligament: an anatomical study in cadavers. *Clinics* 2008;63:541–4.
- Baldwin JL. The anatomy of the medial patellofemoral ligament. *Am J Sports Med* 2009;37:2355–61.
- Philippot R, Choteau J, Wegrzyn J, Testa R, Fessy MH, Moyer B. Medial patellofemoral ligament anatomy: implications for its surgical reconstruction. *Knee Surg Sports Traumatol Arthrosc* 2009;17:475–9.
- Nomura E, Inoue M, Osada N. Anatomical analysis of the medial patellofemoral ligament of the knee, especially the femoral attachment. *Knee Surg Sports Traumatol Arthrosc* 2005;13:510–5.
- Warren LF, Marshall JL. The supporting structures and layers on the medial side of the knee. *J Bone Joint Surg Am* 1979;61:56–62.
- LaPrade RE, Engebretsen AH, Ly TV, Johansen S, Wentorf FA, Engebretsen L. The anatomy of the medial part of the knee. *J Bone Joint Surg Am* 2007;89:2000–10.
- Bicos J, Fulkerson JP, Amis A. Current concepts review: The medial patellofemoral ligament. *Am J Sports Med* 2007;35:484–92.
- Nomura E, Horiuchi Y, Kihara M. Medial patellofemoral ligament restraint in lateral patellar translation and reconstruction. *Knee* 2000;7:121–7.
- Hautamaa PV, Fithian DC, Kaufman KR, Daniel DM, Pohlmeier AM. Medial soft tissue restraints in lateral patellar instability and repair. *Clin Orthop Relat Res* 1998;349:174–82.
- Desio SM, Burks RT, Bachus KN. Soft tissue restraints to lateral patellar translation in the human knee. *Am J Sports Med* 1998;26:59–65.
- Amis A, Firer P, Mountney J, Senavongse W, Thomas NP. Anatomy and biomechanics of the medial patellofemoral ligament. *Knee* 2003;10:215–20.
- Mountney J, Senavongse W, Amis AA, Thomas NP. Tensile strength of the medial patellofemoral ligament before and after repair or reconstruction. *J Bone Joint Surg Br* 2005;87:36–40.
- Greive MR, Saifi C, Ahmad CS, Gardner TR. Anatomy and biomechanics of patellar instability. *Oper Tech Sports Med* 2010;18:62–7.
- Fithian DC, Paxton EW, Stone ML i sur. Epidemiology and natural history of acute patellar dislocation. *Am J Sports Med* 2004;32:1114–21.
- Maenpaa H, Lehto MU. Patellar dislocation. The long-term results of nonoperative management in 100 patients. *Am J Sports Med* 1997;25:213–7.
- Mehta VM, Inoue M, Nomura E, Fithian DC. An algorithm guiding the evaluation and treatment of acute primary patellar dislocations. *Sports Med Arthrosc Rev* 2007;15:78–81.
- Sallay PI, Poggi J, Speer KP, Garrett WE. Acute dislocation of the patella. A correlative pathoanatomic study. *Am J Sports Med* 1996;24:52–60.
- Nomura E. Classification of lesions of the medial patellofemoral ligament in patellar dislocation. *Int Orthop* 1999;23:260–3.
- Dejour H, Walch G, Nove-Josserand L, Guier C. Factors of patellar instability: an anatomic radiographic study. *Knee Surg Sports Traumatol Arthrosc* 1994;2:19–26.
- Dejour D, Saggin PR, Meyer X, Tavernier T. Standard x-ray examination: patellofemoral disorders. U: Zaffagnini S, Dejour D, Arendt EA, ur. *Patellofemoral pain, instability, and arthritis*. Berlin: Springer-Verlag; 2010, str. 51–9.
- Schulz B, Brown M, Ahmad CS. Evaluation and imaging of patellofemoral joint disorders. *Oper Tech Sports Med* 2010;18:68–78.
- Post WR. Clinical evaluation of patients with patellofemoral disorders. *Arthroscopy* 1999;8:841–51.
- Vallotton J, Echeverri S. Clinical examination of the patellofemoral patient. U: Zaffagnini S, Dejour D, Arendt EA, ur. *Patellofemoral pain, instability, and arthritis*. Berlin: Springer-Verlag; 2010, str. 41–9.
- Fairbank HA. Internal derangement of the knee in children and adolescents. *Proc R Soc Med* 1936;30:427–32.
- Hughston JC. Subluxation of the patella. *J Bone Joint Surg Am* 1968;50:1003–26.
- Tanner SM, Garth WP Jr, Soileau R, Lemons JE. A modified test for patellar instability: the biomechanical basis. *Clin J Sport Med* 2003;13:327–38.
- Goslar T, Veselko M. Vloga medialnega patelofemoralnega ligamenta pri stabilizaciji pogačice v patelofemoralnem sklepu in načini rekonstrukcije patelofemoralnega ligamenta. *Med Razgl* 2007;46:321–28.
- Ahmad CS, McCarthy M, Gomez JA, Stein BES. The moving patellar apprehension test for lateral patellar instability. *Am J Sports Med* 2009;4:791–6.
- Elias DA, White LM, Fithian DC. Acute lateral patellar dislocation at MR imaging: injury patterns of medial patellar soft-tissue restraints and osteochondral injuries of the inferomedial patella. *Radiology* 2002;225:736–43.
- Kepler CK, Bogner WA, Hammoud S, Malcolmson G, Potter HG, Green DW. Zone of injury of the medial patellofemoral ligament after acute patellar dislocation in children and adolescents. *Am J Sports Med* 2011;39:1444–9.
- Guerrero P, Li X, Patel K, Brown M, Busconi B. Medial patellofemoral injury patterns and associated pathology in lateral patellar dislocation: an MRI study. *Sports Med Arthrosc Rehabil Ther Technol* 2009;1:17–23.
- Smith TO, Walker J, Russell N. Outcomes of medial patellofemoral ligament reconstruction for patellar instability: a systematic review. *Knee Sports Traumatol Arthrosc* 2007;15:1301–14.
- Buckens CFM, Saris DBF. Reconstruction of the medial patellofemoral ligament for treatment of patellofemoral instability: a systematic review. *Am J Sports Med* 2010;38:181–8.
- Ahmad CS, Shubin Stein BE, Matuz D, Henry JH. Immediate surgical repair of the medial patellar stabilizers for acute patellar dislocation: a review of eight cases. *Am J Sports Med* 2000;28:804–10.
- Ellera Gomes JL. Medial patellofemoral ligament reconstruction for recurrent dislocation of the patella: a preliminary report. *Arthroscopy* 1992;8:335–40.
- Nomura E, Horinchi Y, Kihara M. A mid-term follow-up of medial patellofemoral ligament reconstruction using an artificial ligament for recurrent patellar dislocation. *Knee* 2000;7:211–5.
- Arendt EA. MPFL reconstruction for PF instability. The soft (tissue) approach. *Orthop Traumatol Surg Res* 2009;95(8 Suppl 1):S97–100.
- Fithian D, Khan N. Medial patellofemoral ligament reconstruction. *Oper Tech Sports Med* 2010;18:93–7.
- Macura M, Veselko M. Simultaneous reconstruction of ruptured anterior cruciate ligament and medial patellofemoral ligament with ipsilateral quadriceps grafts. *Arthroscopy* 2010;26:1258–62.
- Matsushita T, Kuroda R, Kubo S, Mizuno K, Matsumoto T, Kurosaka M. Total knee arthroplasty combined with medial patellofemoral ligament reconstruction for osteoarthritic knee with preoperative valgus deformity and chronic patellar dislocation. *J Arthroplasty* 2011;26:505 e17–20.
- Ahmad CS, Lee FY. An all-arthroscopic soft-tissue balancing technique for lateral patellar instability. *Arthroscopy* 2001;17:555–7.
- Hašpl M, Čičak N, Klobučar H, Pečina M. Fully arthroscopic stabilization of the patella. *Arthroscopy* 2002;18:E2.
- Schöttle PB, Scheffler SU, Schwarck A, Weiler A. Arthroscopic medial retinacular repair after patellar dislocation with and without underlying trochlear dysplasia: a preliminary report. *Arthroscopy* 2006;22:1192–8.
- Servien E, Fritsch B, Lustig S i sur. In vivo positioning analysis of medial patellofemoral ligament reconstruction. *Am J Sports Med* 2011;39:134–9.
- Schöttle PB, Schmeling A, Rosenstiel N, Weiler A. Radiographic landmarks for femoral tunnel placement in medial patellofemoral ligament reconstruction. *Am J Sports Med* 2007;35:801–4.
- Redfern J, Kamath G, Burks R. Anatomical confirmation of the use of radiographic landmarks in medial patellofemoral ligament reconstruction. *Am J Sports Med* 2010;38:293–7.
- Tateishi T, Tsuchiya M, Motosugi N i sur. Graft length change and radiographic assessment of femoral drill hole position for medial patellofemoral ligament reconstruction. *Knee Surg Sports Traumatol Arthrosc* 2011;19:400–7.

51. *Thaunat M, Erasmus PJ.* Management of overtight medial patellofemoral ligament reconstruction. *Knee Surg Sports Traumatol Arthrosc* 2009;17:480–3.
52. *Muneta T, Sekiya I, Tsuchiya M, Shinomiya K.* A technique for reconstruction of the medial patellofemoral ligament. *Clin Orthop* 1999; 359:151–5.
53. *Drez D Jr, Edwards TB, Williams CS.* Results of medial patellofemoral ligament reconstruction in the treatment of patellar dislocation. *Arthroscopy* 2001;17:298–306.
54. *Deie M, Ochi M, Sumen Y, Adachi N, Kobayashi K, Yasumoto M.* A long-term follow-up study after medial patellofemoral ligament reconstruction using the transferred semitendinosus tendon for patellar dislocation. *Knee Surg Sports Traumatol Arthrosc* 2005;13:522–8.
55. *Lind M, Jakobsen BW, Lund B, Christiansen SE.* Reconstruction of the medial patellofemoral ligament for treatment of patellar instability. *Acta Orthopaedica* 2008;79:354–60.
56. *Panagopoulos A, van Niekerk L, Triantafillopoulos IK.* MPFL reconstruction for recurrent patella dislocation: a new surgical technique and review of the literature. *Int J Sports Med* 2008;29:359–65.
57. *Avikainen VJ, Nikku RK, Seppänen-Lehmonen TK.* Adductor magnus tenodesis for patellar dislocation. Technique and preliminary results. *Clin Orthop Relat Res* 1993;297:12–6.
58. *Sillanpää PJ, Mäenpää HM, Mattila VM, Visuri T, Philajamäki H.* A mini-invasive adductor magnus tendon transfer technique for medial patellofemoral ligament reconstruction: a technical note. *Knee Surg Sports Traumatol Arthrosc* 2009;17:508–12.
59. *Camanho GL, Bitar AC, Hernandez AJ, Olivi R.* Medial patellofemoral ligament reconstruction: a novel technique using the patellar ligament. *Arthroscopy* 2007;23:108 e1–4.
60. *Steensen RN, Dopirak RM, Maurus PB.* A simple technique for reconstruction of the medial patellofemoral ligament using a quadriceps tendon graft. *Arthroscopy* 2005;21:365–70.
61. *Dopirak RM, Adamany D, Bickel B, Steensen RN.* Reconstruction of the medial patellofemoral ligament using a quadriceps tendon graft: a case series. *Orthopedics* 2008;31:217.
62. *Noyes FR, Albright JC.* Reconstruction of the medial patellofemoral ligament with autologous quadriceps tendon. *Arthroscopy* 2006;22: 904 e1–7.



## Vijesti News

UDK 61(061.231)=862=20 CODEN LIVJA5 ISSN 0024-3477



**LIJEČNIČKI VJESNIK**  
GLASILO HRVATSKOGA LIJEČNIČKOG ZBORA

ČITAJTE NAS NA WEB STRANICAMA:  
<http://lijecnicki-vjesnik.hlz.hr>



**OBAVIJEST**

STATUT HRVATSKOGA LIJEČNIČKOG ZBORA  
I PRAVILNIK O RADU STRUČNIH DRUŠTAVA  
NA ENGLISKOM JEZIKU  
MOŽETE NAĆI NA NAŠIM WEB STRANICAMA:  
[www.hlz.hr](http://www.hlz.hr)



50kn

SVEČANA ZNAČKA  
HRVATSKOGA LIJEČNIČKOG ZBORA

