

Od nejasne vrućice do visceralne lišmenijaze - prikaz bolesnika

Marković, Ivan; Gudelj-Gračanin, Ana; Čulo, Melanie-Ivana; Štoos-Veić, Tajana; Vicković, Ninoslava; Desnica, Boško; Morović-Vergles, Jadranka

Source / Izvornik: **Liječnički vjesnik, 2014, 136, 22 - 24**

Journal article, Published version

Rad u časopisu, Objavljena verzija rada (izdavačev PDF)

Permanent link / Trajna poveznica: <https://um.nsk.hr/um:nbn:hr:105:682514>

Rights / Prava: [In copyright](#)/[Zaštićeno autorskim pravom.](#)

Download date / Datum preuzimanja: **2024-11-01**



Repository / Repozitorij:

[Dr Med - University of Zagreb School of Medicine
Digital Repository](#)



**OD NEJASNE VRUĆICE DO VISCERALNE LIŠMENIJAZE
– PRIKAZ BOLESNIKA**

FROM UNEXPLAINED FEVER TO VISCERAL LEISHMANIASIS – A CASE REPORT

IVAN MARKOVIĆ, ANA GUDELJ-GRAČANIN, MELANIE-IVANA ČULO, TAJANA ŠTOOS-VEIĆ,
NINOSLAVA VICKOVIĆ, BOŠKO DESNICA, JADRANKA MOROVIĆ-VERGLES*

Deskriptori: Visceralna lišmenijaza – dijagnoza, farmakoterapija; Natrijev stibogluconat – terapijska primjena; Antiprotozoici – terapijska primjena; Leishmania – izolacija; Vrućica nepoznatog porijekla – parazitologija

Sažetak. Visceralna lišmenijaza ili kala-azar sustavna je infektivna bolest uzrokovana protozomom *Leishmania donovani* i *Leishmania infantum* koje prenose zaraženi insekti poznati kao nevidi ili papatači. Javlja se u endemskim područjima, uglavnom sporadično, a u Europi je prisutna na prostoru uz Sredozemno more. U Hrvatskoj se žarišta infekcije nalaze u južnim priobalnim područjima gdje su psi glavni izvor zaraze za ljude. Bolest se očituje dugotrajnim vrućicama, općom slabošću, hepatosplenomegalijom, pancitopenijom, albuminsko-globulinskom inverzijom. Izostanak liječenja većinom dovodi do smrtnog ishoda. U radu smo prikazali bolesnika iz Hrvatske koji je hospitaliziran zbog dugotrajne vrućice nepoznata uzroka u kojega smo dva mjeseca od pojave prvih simptoma na osnovi pregleda punktata koštane srži uz serološke testove dijagnosticirali visceralnu lišmenijazu. Diferencijalnodijagnostički pomišljali smo i na sekundarnu hemofagocitnu limfocitocitozu. Nakon četverotjednog liječenja natrijevim stibogluconatom došlo je do kliničke remisije uz potpuni oporavak hematopoeze. Prikazali smo svog bolesnika kako bismo upozorili na važnost pomišljanja i na visceralnu lišmenijazu u dugotrajnim vrućicama.

Descriptors: Leishmaniasis, visceral – diagnosis, drug therapy; Antimony sodium gluconate – therapeutic use; Antiprotozoal agents – therapeutic use; Leishmania – isolation and purification; Fever of unknown origin – parasitology

Summary. Visceral leishmaniasis or kala-azar is a systemic infectious vector-borne disease caused by protozoa *Leishmania donovani* and *Leishmania infantum* that are transmitted to mammalian hosts by sand flies. It occurs sporadically in endemic areas, including Mediterranean basin. Southern coastal territories of Croatia have been recognized as the foci of the disease. Dogs are the main reservoir of human infection. Clinical features include prolonged fever, malaise, hepatosplenomegaly, pancytopenia and inversion of albumin-globulin ratio. If left untreated, the disease causes death in majority of cases. We report a 47-year-old Croatian patient who was admitted to hospital with 2-month history of fever of unknown origin. Based on bone marrow aspirate findings and positive serological tests, the diagnosis of visceral leishmaniasis was established. We also considered secondary hemophagocytic lymphohistiocytosis in the differential diagnosis. After a 4-week treatment with sodium-stibogluconate clinical remission was achieved as well as complete recovery of hematopoiesis. The aim of our case-report is to stress the importance of considering visceral leishmaniasis in patients with long-standing fever in endemic areas.

Liječ Vjesn 2014;136:22–24

Lišmenijaza je naziv za skupinu bolesti uzrokovanih različitim vrstama protozoa roda *Leishmania* koje na ljude i druge sisavce prenose zaraženi insekti, pretežno pripadnici roda *Phlebotomus*, kod nas poznati kao nevidi ili papatači. Bolesti se većinom javljaju sporadično u endemskim područjima na više kontinenta, a u Europi na prostorima uz Sredozemno more.¹ Infekcija ovisno o vrsti i patogenim svojstvima uzročnika, kao i o obilježjima domaćina može biti supklinička, lokalizirana kutana i diseminirana kutana, mukozna odnosno visceralna.^{2,3}

Visceralna lišmenijaza (VL) ili kala-azar sustavna je bolest koju najčešće uzrokuju *Leishmania donovani* i *Leishmania infantum*.³ U Hrvatskoj i drugim zemljama Sredozemlja infekcija se prenosi zoonotski, a glavni su rezervoar psi.⁴ Nakon inokulacije dolazi do sustavnog širenja parazita koji inficiraju makrofage ponajprije u jetri, slezeni, koštanoj srži i limfnim čvorovima.⁵ Bolest tipično počinje postupno, podmuklo, a očituje se dugotrajnim vrućicama, općom sla-

bošću, gubitkom tjelesne težine, progresivnom splenomegalijom uz obično manje izraženu hepatomegaliju, progresivnom pancitopenijom i poliklonskom hipergamaglobulinemijom. U kasnijem stadiju bolesti dolazi do kaheksije, purpura, bakterijskih infekcija. U većine neliječenih bole-

* **Odjel za interne bolesti, Opća bolnica »Dr. Ivo Pedišić«** (Ivan Marković, dr. med.), **Zavod za kliničku imunologiju i reumatologiju Klinike za unutarnje bolesti Medicinskog fakulteta Sveučilišta u Zagrebu, KB Dubrava** (dr. sc. Ana Gudelj-Gračanin, dr. med.; Melanie-Ivana Čulo, dr. med.; prof. dr. sc. Jadranka Morović-Vergles, dr. med.), **Klinički zavod za patologiju, Medicinski fakultet Sveučilišta u Zagrebu, KB Dubrava** (dr. sc. Tajana Štoos-Veić, dr. med.), **Klinika za infektivne bolesti Medicinskog fakulteta Sveučilišta u Zagrebu »Dr. Fran Mihaljević«** (mr. sc. Ninoslava Vicković, dr. med.; prim. Boško Desnica, dr. med.)

Adresa za dopisivanje: Dr. I. Marković, Zavod za kliničku imunologiju i reumatologiju, Klinika za unutarnje bolesti Medicinskog fakulteta Sveučilišta u Zagrebu, KB Dubrava, Av. Gojka Šuška 6, Zagreb, e-mail: imarkoviczg@gmail.com

Primljeno 18. lipnja 2013., prihvaćeno 25. studenoga 2013.

snika uslijedi smrtni ishod.^{5,6} Dijagnoza se postavlja na osnovi nalaza parazita u punktatu koštane srži, slezene ili limfnog čvora. Različiti serološki testovi uz odgovarajuću kliničku sliku upućuju na aktivnu bolest, međutim, potrebno je istaknuti da oni mogu biti pozitivni i u osoba koje su prije preboljele infekciju, kao i u osoba s asimptomatskom infekcijom.^{7,8} Uporaba molekularnih dijagnostičkih testova u mnogim je endemskim zemljama ograničena zbog tehničke zahtjevnosti i cijene.⁹ U liječenju bolesti učinkoviti su konvencionalni i liposomski amfotericin B, preparati pete-rovaljanog antimona, miltefosin i paromomicin.¹⁰

Procjenjuje se da od VL-a u svijetu oboli između 200 i 400 tisuća ljudi na godinu od kojih između 20 i 40 tisuća na godinu umre. Više od 90% ukupnog broja oboljelih čine stanovnici 6 zemalja: Indije, Bangladeša, Sudana, Južnog Sudana, Etiopije i Brazila. Procjenjuje se da u zemljama Sredozemlja ukupno oboli 1200 do 2000 ljudi na godinu.¹¹ U Hrvatskoj su u razdoblju od 1994. do 2006. godine prijavljena 23 bolesnika s VL-om.¹² Žarišta bolesti smještena su u južnim priobalnim područjima naše zemlje.¹³

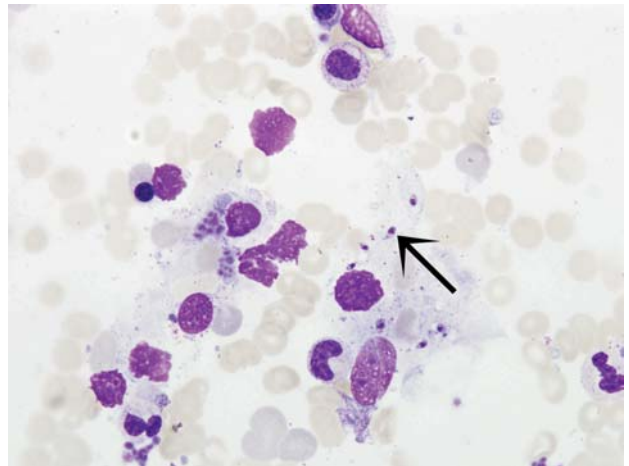
U ovom radu prikazali smo bolesnika s VL-om koji je primljen u Kliniku zbog nejasnoga dugotrajnog febrilnog stanja uz opću slabost, hepatosplenomegaliju i pancitopeniju.

Prikaz bolesnika

Četrdesetsedmogodišnji bolesnik s prebivalištem u Zagrebu primljen je u našu ustanovu zbog dugotrajne vrućice nejasna uzroka. Anamnestički smo saznali da je tijekom prethodna 2 mjeseca tjelesna temperatura svakodnevno bila povišena do 38 °C, a posljednji tjedan dana prije prijma u bolnicu i do 40 °C uz zimice i tresavice. Uz opću slabost bilo je izraženo noćno znojenje i suh, nadražajni kašalj. U navedenom razdoblju izgubio je oko 5 kg na tjelesnoj težini. Osim podatka o prijašnjem prijelomu rebra zadobivenom u prometnoj nesreći, operaciji nosnog septuma i operacijama strikture uretre u 3 navrata, osobna anamneza bila je neupadljiva. Iz epidemiološke anamneze izdvojili smo podatak o putovanju u Hercegovinu tri mjeseca prije početka bolesti. Od ukućana nitko nije bio bolestan.

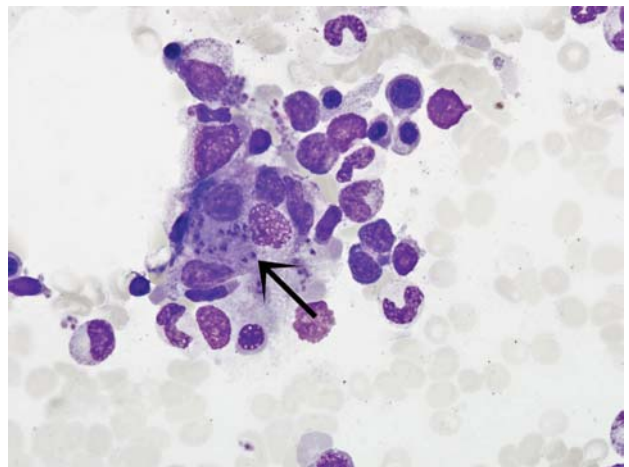
Pri prijmu bolesnik je bio febrilan (39,5 °C), slabije prokrvljenih sluznica, subikteričnih sklera, palpatorno povećane štitne žlijezde, uz palpacijski nalaz povećane jetre (4 cm ispod rebrenog luka) i slezene (3 cm ispod rebrenog luka). Ostali fizikalni nalaz bio je uredan.

Od početka bolesti do prijma u bolnicu bila je učinjena opsežna ambulantna obrada. Radiološki nalaz pluća bio je uredan. U urinokulturi bila je izolirana *Escherichia coli* u signifikantnom broju (>10⁵), ambulantno je provedeno liječenje norfloksacinom prema antibiogramu tijekom 10 dana nakon kojeg nije nastupilo kliničko poboljšanje. Marker hepatitisa B i C, serološki testovi na *Toxoplasma*, Rose-Bengalov test na brucelozu i testovi na HIV bili su negativni. Od seroloških testova na Epstein-Barrin virus (EBV) i citomegalovirus (CMV) pozitivni su bili nalazi IgG anti-VCA, IgG anti-EBNA i IgG anti-CMV, a nalazi IgM anti-VCA, IgG anti-EA i IgM anti-CMV bili su negativni. Kvantitativni test bio je pozitivan. Ultrazvučnim (UZ) pregledom trbušnih organa potvrđena je klinički ustanovljena hepatosplenomegalija, UZ nalaz srca bio je uredan, dok je UZ-om prikazana difuzno promijenjena i povećana štitna žlijezda. Scintigrafski je u cijelosti utvrđeno oslabljeno i inhomogeno nakupljanje radiofarmaka u štitnoj žlijezdi, a citološki pregled punktata upućivao je na kronicnu limfocitnu upalu. Zbog supkliničke hipotireoze u terapiju je uveden



Slika 1. Stanice hematopoeze u koštanoj srži te *Leishmania* (strelica) u slabo očuvanoj citoplazmi histiocita (MGG, 1000×)

Figure 1. Bone-marrow hematopoietic cells and *Leishmania* parasites (arrow) in poorly preserved cytoplasm of histiocyte (MGG, 1000×)



Slika 2. Stanice hematopoeze u koštanoj srži i intracelularni paraziti (strelica) (MGG, 1000×)

Figure 2. Bone marrow hematopoietic cells and intracellular parasites (arrow) (MGG, 1000×)

levotiroksin, početno u dozi od 25 mcg, a potom 50 mcg na dan. Gastroskopski su utvrđeni insuficijencija kardije i bilijarni gastritis, dok je kolonoskopski pregled bio uredan. Nalaz kompjutorizirane tomografije (CT) prsnog koša bio je uredan, dok je CT abdomena upućivao na zadebljanje stijenke žučnog mjehura i hepatosplenomegaliju.

Nakon prijma u bolnicu u laboratorijskim nalazima bila je prisutna pancitopenija: eritrociti $3,28 \times 10^{12}/L$ (n. v. 4,34–5,72 $\times 10^{12}/L$), hemoglobin 91 g/L (n. v. 138–175 g/L), MCV 87 fL (n. v. 83–97,2 fL), leukociti $2,3 \times 10^9/L$ (n. v. 3,4–9,7 $\times 10^9/L$), trombociti $106 \times 10^9/L$ (n. v. 158–424 $\times 10^9/L$). U diferencijalnoj krvnoj slici (DKS) bio je smanjen apsolutni broj neutrofilnih granulocita $1,30 \times 10^9/L$ (n. v. 2,06–6,49 $\times 10^9/L$) i limfocita $0,70 \times 10^9/L$ (n. v. 1,19–3,35 $\times 10^9/L$) uz uredne relativne vrijednosti. Upalni parametri bili su blaže povišeni: sedimentacija eritrocita (SE) 22 mm/3,6 ks (n. v. 2–13 mm/3,6 ks), C-reaktivni protein 35,9 mg/L (n. v. do 5 mg/L). Vrijednost feritina iznosila je 1835 mcg/L (n. v. 20–250 mcg/L), a laktat dehidrogenaze 266 U/L (n. v. 0–241 U/L). Povišene su bile vrijednosti jetrenih

enzima aspartat-aminotransferaze 201 U/L (n. v. 11–38 U/L), alanin-aminotransferaze (ALT) 203 U/L (n. v. 12–48 U/L) i gama-glutamyl-transpeptidaze 56 (n. v. 11–55 U/L), ukupnog bilirubina 44,7 $\mu\text{mol/L}$ (n. v. 3–20 $\mu\text{mol/L}$) i konjugiranog bilirubina 17,6 $\mu\text{mol/L}$ (n. v. 0–5 $\mu\text{mol/L}$). Učinjeni parametri koagulacije bili su uredni. Elektroforezom serumskih bjelanjčevina utvrđena je hipoalbuminemija 29,4 g/L (n. v. 35,7–42,3 g/L) i hipergamaglobulinemija 17,7 g/L (n. v. 7,1–12 g/L). Ostali učinjeni biokemijski parametri nisu značajnije odstupali od referentnih vrijednosti. Iz urinokulture je bio izoliran koagulaza-negativan stafilokok u nesigurnom broju, a hemokulture uzete u dva navrata bile su sterilne.

Učinjena je citološka analiza punktata koštane srži. Nađena je oskudnija hematopoeza s diskretnom makrocitnom eritrocitopoezom, malobrojnim eritrocitofagima i leukocitofagima, a intracelularno u histiocitima te dijelom ekstracelularno nađena su tjelešca morfološki suspektna na lišmeniju (slika 1. i slika 2).

Zbog postavljene dijagnoze VL-a i potrebe za liječenjem pterovalentnim antimonovim spojevima bolesnik je premešten u Kliniku za infektivne bolesti. Učinjeni su serološki testovi na lišmeniju metodama indirektno imunofluorescencije (IIF), Enzyme-Linked Immunosorbent Assay (ELISA) i Western Blot, koji su svi bili pozitivni. Provedeno je liječenje natrijevim stiboglukonatom u trajanju od 28 dana. Od 13. dana liječenja bolesnik je postao i ostao trajno afebrilan. Kontrolni laboratorijski nalazi kod otpusta upućivali su na oporavak hematopoeze s urednim vrijednostima leukocita i trombocita, ali uz još prisutnu blagu anemiju: eritrociti $3,49 \times 10^{12}/\text{L}$ (n. v. $4,34\text{--}5,72 \times 10^{12}/\text{L}$), hemoglobin 108 g/L (n. v. 138–175 g/L), MCV 91,6 fL (n. v. 83–97,2 fL). Jetreni enzimi i bilirubin bili su u granicama referentnih vrijednosti. Ultrazvučno je utvrđena umjerena hepatosplenomegalija uz ostali uredan nalaz.

Na sljedećim kontrolnim pregledima bolesnik se dobro osjećao, bio je cijelo vrijeme afebrilan, slezena i jetra se nisu palpabile i redovito su bili uredni nalazi kompletne krvne slike (KKS), SE i jetrenih enzima. Na kontrolnom UZ pregledu trbušnih organa 14 mjeseci nakon hospitalizacije jetra je bila neznatno povećana.

Rasprava

Visceralna lišmenijaza ili kala-azar sustavna je infektivna bolest uzrokovana protozoama *Leishmania donovani* i *Leishmania infantum* koje na ljude i druge sisavce prenose zaraženi insekti roda *Phlebotomus*, odnosno papatači.³ Bolest je endemska, a u Europi se javlja sporadično u sredozemnim zemljama među kojima je i Hrvatska.¹¹ Kliničkom slikom dominiraju dugotrajna vrućica, opća slabost i hepatosplenomegalija uz nerijetko izraženu pancitopeniju u laboratorijskim nalazima. S obzirom na to da neliječena bolest većinom dovodi do smrtnog ishoda,⁶ pravodobna dijagnoza i liječenje od presudne su važnosti.

U prikazanog bolesnika, i prije hospitalizacije, provedena je ambulantno široka laboratorijska i radiološka obrada s ciljem razjašnjenja dugotrajne vrućice, hepatosplenomegalije i jetrene lezije. Zbog i dalje prisutne vrućice, pancitopenije te sumnje na sistemsku bolest vezivnog tkiva bolesnik je upućen u hitnu internističku ambulantu i primljen u bol-

nicu. Tijekom dijagnostičkog postupka učinjena je citološka punkcija koštane srži i opažena su intracelularno smještena tjelešca suspektna na lišmeniju (slika 1, slika 2), što je uz kliničko očitovanje upućivalo na VL.⁷ Citološki je bila utvrđena i oskudnija hematopoeza s malobrojnim eritrocitofagima i leukocitofagima. S obzirom na navedeni nalaz, a i kliničku sliku, diferencijalnodijagnostički dolazila je u obzir i hemofagocitna limfocitocitoza (HLH). HLH je rijedak i često fatalan hiperinflamatorni sindrom nekontroliranog i disfunkcionalnog imunskog odgovora obilježenog aktivacijom i masivnom proliferacijom T-limfocita i makrofaga s hiperprodukcijom citokina. Kod primarne HLH utvrđena je genetska podloga, dok se sekundarna HLH povezuje s infekcijama, malignim i autoimunskim bolestima.¹⁴ U literaturi je opisana povezanost VL-a i sekundarne HLH.¹⁵

Nakon premještanja bolesnika u Kliniku za infektivne bolesti serološkim je testovima potvrđena dijagnoza VL-a. Provedeno je liječenje natrijevim stiboglukonatom te je postignuta klinička remisija, a došlo je i do potpunog oporavka hematopoeze. Na ponovljenim kontrolnim pregledima nalazi KKS-a bili su redovito uredni.

Prikazali smo bolesnika s visceralnom lišmenijazom, koji je u razdoblju od dva mjeseca zbog vrućice nejasna uzroka ambulantno obrađivan i pregledavan od više liječnika različitih specijalnosti, da bismo naglasili važnost pomišljanja i na ovu infektivnu bolest, posebice u stanovnika endemskih područja, ali i u osoba koje su putovale tim područjima, a u koja se ubrajaju i dijelovi naše zemlje, kao i pojedinih susjednih zemalja.

LITERATURA

1. Desjeux P. Human leishmaniasis: epidemiology and public health aspects. World Health Stat Q 1992;45:267–75.
2. Murray HW, Berman JD, Davies CR, Saravia NG. Advances in leishmaniasis. Lancet 2005;366:1561–77.
3. McCall LI, Zhang WW, Matlashewski G. Determinants for the development of visceral leishmaniasis disease. PLoS Pathog 2013;9:e1003053. doi:10.1371/journal.ppat.1003053.
4. Živičnjak T, Martinković F, Marinculić A i sur. A seroepidemiologic survey of canine visceral leishmaniasis among apparently healthy dogs in Croatia. Vet Parasitol 2005;131:35–43.
5. Kumar R, Nylén S. Immunobiology of visceral leishmaniasis. Front Immunol 2012;3:251. doi: 10.3389/fimmu.2012.00251.
6. Marinkelle CJ. The control of leishmaniases. Bull World Health Organ 1980;58:807–18.
7. Sundar S, Rai M. Laboratory diagnosis of visceral leishmaniasis. Clin Diagn Lab Immunol 2002;9:951–8.
8. Lockwood DN, Sundar S. Serological tests for visceral leishmaniasis. Br Med J 2006;333:711–2.
9. Reithinger R, Dujardin JC. Molecular Diagnosis of Leishmaniasis: Current Status and Future Applications. J Clin Microbiol 2007;45:21–5.
10. Mondal S, Bhattacharya P, Ali N. Current diagnosis and treatment of visceral leishmaniasis. Expert Rev Anti Infect Ther 2010;8:919–44.
11. Alvar J, Vélez ID, Bern C i sur. WHO Leishmaniasis Control Team. Leishmaniasis worldwide and global estimates of its incidence. PLoS One 2012;7:e35671. doi: 10.1371/journal.pone.0035671.
12. Mulić R, Čustović A, Ropac D i sur. Occurrence of visceral and cutaneous leishmaniasis in Croatia. Mil Med 2009;174:206–11.
13. Bosnić S, Gradoni L, Khoury C, Maroli M. A review of leishmaniasis in Dalmatia (Croatia) and results from recent surveys on phlebotomine sandflies in three southern counties. Acta Trop 2006;99:42–9.
14. Bode SF, Lehmeberg K, Maul-Pavlicic A i sur. Recent advances in the diagnosis and treatment of hemophagocytic lymphohistiocytosis. Arthritis Res Ther 2012;14:21–3.
15. Cascio A, Pernice LM, Barberi G i sur. Secondary hemophagocytic lymphohistiocytosis in zoonoses. A systematic review. Eur Rev Med Pharmacol Sci. 2012;16:1324–37.