

Prijelomi palčane kosti u djece

Stanić, Lana

Master's thesis / Diplomski rad

2014

Degree Grantor / Ustanova koja je dodijelila akademski / stručni stupanj: **University of Zagreb, School of Medicine / Sveučilište u Zagrebu, Medicinski fakultet**

Permanent link / Trajna poveznica: <https://um.nsk.hr/um:nbn:hr:105:681286>

Rights / Prava: [In copyright](#)/[Zaštićeno autorskim pravom.](#)

Download date / Datum preuzimanja: **2025-03-28**



Repository / Repozitorij:

[Dr Med - University of Zagreb School of Medicine Digital Repository](#)



**SVEUČILIŠTE U ZAGREBU
MEDICINSKI FAKULTET**

Lana Stanić

Prijelomi palčane kosti u djece

DIPLOMSKI RAD



Zagreb, 2014.

**SVEUČILIŠTE U ZAGREBU
MEDICINSKI FAKULTET**

Lana Stanić

Prijelomi palčane kosti u djece

DIPLOMSKI RAD

Zagreb, 2014.

Ovaj diplomski rad izrađen je u Kliničkom bolničkom centru Rebro, na zavodu za dječju kirurgiju pod vodstvom docenta Anka Antabaka i predan je na ocjenu u akademskoj godini 2013./2014.

Sadržaj

1. SAŽETAK.....	i
2. SUMMARY	ii
3. UVOD	1
3.1. ANATOMIJA.....	3
4. PODJELA PRIJELOMA PALČANE KOSTI.....	4
4.1. AO KLASIFIKACIJA PRIJELOMA PALČANE KOSTI.....	5
4.2. OPIS NAJČEŠĆIH PRIJELOMA.....	10
5. SIMPTOMI I ZNAKOVI.....	11
6. PRIJELOMI PROKSIMALNOG RADIUSA	12
6.1. PODJELA PRIJELOMA PROKSIMALNOG RADIUSA	12
6.2. LIJEČENJE PRIJELOMA PROKSIMALNOG RADIUSA	13
6.3. KOMPLIKACIJE PRIJELOMA PROKSIMALNOG RADIUSA.....	13
7. PRIJELOMI DIJAFIZE	17
7.1. TIPOVI PRIJELOMA DIJAFIZE.....	18
7.2. LIJEČENJE PRIJELOMA DIJAFIZE	19
7.3. KOMPLIKACIJE PRIJELOMA DIJAFIZE	21
8. PRIJELOMI DISTALNOG RADIUSA	22
8.1. LIJEČENJE PRIJELOMA DISTALNOG RADIUSA.....	23
8.2. KOMPLIKACIJE PRIJELOMA DISTALNOG RADIUSA.....	25
9. ISPITANICI I METODE	26
10. REZULTATI.....	27
10.1. DOB I SPOL DJECE.....	27
10.2. NALAZ RTG-a	28
10.3. MJESTO I UZROK NASTANKA OZLJEDE.....	29
10.4. PRIDRUŽENE OZLJEDE	33
10.5. METODA LIJEČENJA.....	34
10.6. RENDGENSKE KONTROLE.....	34
10.7. IMOBILIZACIJA I POŠTEDA OD SPORTSKIH AKTIVNOSTI.....	36
12. ZAKLJUČAK	41
13. ZAHVALE	42
14. LITERATURA.....	43
15. ŽIVOTOPIS.....	53

1. SAŽETAK

PRIJELOMI PALČANE KOSTI U DJECE

Lana Stanić

Prijelomi palčane kosti čine najveći dio prijeloma u dječjoj dobi. Prijelomi su u najvećem broju locirani u distalnoj trećini. Glavni mehanizam nastanka ozljede jest pad na ispruženu ruku. Za postavljanje dijagnoze najbitniji su anamneza, fizikalni pregled te rendgensko snimanje. Uglavnom se liječenje provodi imobilizacijom, a ako je potrebna repozicija zbog pomaka ulomaka provodi se zatvorena repozicija. Ostale metode liječenja koje se provode su otvorena repozicija i metode unutarnje fiksacije - postavljanje Kirschnerove žice ili ugradnja intramedularnog čavla.

Ova je retrospektivna studija uključila 201 dijete mlađe od 18 godina s prijelomom palčane kosti liječeno u KBC-u Rebro. Cilj je prvenstveno bio prikazati najčešće načine i mjesta ozljeđivanja palčane kosti u djece. U studiji je sudjelovalo 85 djevojčica (42,3%) i 116 dječaka (57,7%). Srednja vrijednost životne dobi djece iznosila je 9.6 godina. Palčana je kost ozljeđena u distalnom segmentu u 159 (79,1%) djece. Mjesta gdje su djeca stradala su: park, kamp i plaža - 50 djece (24,9%), igralište, klizalište i bazeni - 48 (23,9%), škola, vrtić ili jaslice - 42 (20,9%), kod kuće i oko kuće - 36 (17,9%), na ulici - 23 (11,4%) te u trgovini ili hotelu - dvoje (1%). 43 dječaka (37,1%) ozljeđena su na igralištima, klizanju i na bazenima, dok je 36 djevojčica (42,4%) ozljeđeno u parkovima, kampovima i na plažama. U 99 slučajeva (49,3%) način nastanka ozljede je pad, koji je najčešće nastao klizanjem i rolanjem - 32 slučaja. U 83 djece uzrok ozljede su guranje i udarac. Najmanji broj djece, odnosno njih 19 (9,5%) ozljeđeno je u prometu i to vozeći bicikl (jedno je dijete udario automobil). Sportske su aktivnosti uzrok nastanka ozljede u 108 slučajeva (53,7%). Najviše je djece primarno liječeno samo imobilizacijom - njih 140 (69,7%). Prosječno je svako dijete liječeno ambulantno bilo snimano 1,3 puta, a liječeno bolnički 3,2 puta, ne uključujući dijaskopiju u operativno liječene djece. Srednja vrijednost trajanja imobilizacije u ambulantno liječenih iznosilo je 2,3 tjedna, a u bolnički liječenih 4,1 tjedan.

Sportske su aktivnosti najvažniji uzrok nastanka ozljede palčane kosti u dječjoj populaciji, a padovi u toku sporta glavni su mehanizam nastanka ozljede. Dječaci najviše stradavaju u dobi od 12 godina, a djevojčice u dobi od 10 godina pa su to dobne skupine u kojima je potrebno najviše djelovati. Preventivno djelovanje potrebno je usmjeriti na ozljede nastale u parkovima te u školi i na sportskim treninzima.

Ključne riječi: palčana kost, prijelom, dijete, uzrok, mjesto

2. SUMMARY

FRACTURES OF THE RADIUS IN CHILDREN

Lana Stanić

Fractures of the radius account for the largest portion of fractures in childhood. Fractures are mostly located in the distal third of the bone. The main mechanism of injury is fall onto an outstretched hand. Case history, physical examination and radiographs are the most important diagnostic procedures. The main treatment method is immobilization, but if the reposition of the displaced fragment is necessary, closed reduction technique is performed. Other treatment options are open reduction and internal fixation methods - placing K-wires or intramedullary nail installation.

This retrospective study included 201 children under the age of 18, treated at Klinički bolnički centar Rebro. The primary aim was to examine the most common ways and the most common sites of the radius injuries in children. The study included 85 girls (42.3 %) and 116 boys (57.7 %) . The overall mean age of the children was 9.6 years. Radius bone was injured in the distal segment in 159 (79.1%) children. The sites of injuries were: the park, camping and the beach - 50 of all children (24.9 %), playground, skating rink and swimming pool - 48 (23.9 %), kindergarten or school - 42 (20.9 %), at home and around the house - 36 (17.9 %), in the street – 23 (11.4 %) and in the store or at the hotel - two (1 %). 43 of the boys (37.1%) were injured at the playgrounds, during skating and at the swimming pools, while 36 girls (42.4 %) were injured in parks, camps and at the beaches. In 99 cases (49.3 %) fall was the cause of the injury, and children usually fell during ice skating and skating – 32 cases. In 83 children the cause of injury were pushing and hitting. The lowest number of children - 19 (9.5%) of them, were injured in traffic related accidents while riding a bike (only one child was hit by a car). Sport related activities caused injuries in 108 (53.7 %) cases. Most of the children were treated primarily only by immobilization – 140 of them (69.7 %). Outpatients were filmed by x-rays on average 1.3 times, and patients treated in hospital 3.2 times. The mean duration of immobilization in outpatients lasted for 2.3 weeks, and in children treated in hospital 4.1 weeks.

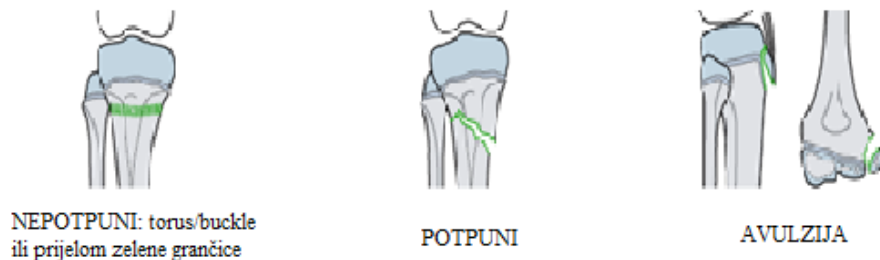
Sport activities are the most important cause of the radius fractures in the pediatric population and falling during sport is the main mechanism of injury. The peak incidence occurred at 12 years for boys and at 10 years for girls, so these ages mark the critical point for intervention and/or prevention. Preventive actions should be focused on injuries that tend to occur in parks, schools and during sport activities.

Keywords : radius bone, fracture , children , cause , locatio

3. UVOD

Palčana kost je duga, cjevasta kost koja se dijeli na proksimalni dio, dijafizu i distalni dio. Od ukupnih prijeloma u dječjoj dobi prijelomi proksimalnog radiusa čine 1% (1), u području dijafize čine 5,4% (2), a učestalost prijeloma distalnog radiusa iznosi 20 - 35% svih prijeloma u djece (2-5). Incidencija je za distalni radius najveća u dobi od osam do 11 godina (oko 27% svih prijeloma distalnog radiusa) te 12 do 16 godina (oko 23%) (6). Djeca su najčešće ozlijeđena padom u razini tla (7,8), zatim padom s visine, bavljenjem sportskim aktivnostima, u prometu i u najmanjem broju padom po stepenicama (2). Što se tiče prometnih nesreća, ozljeda palčane kosti nastaje najčešće u toku vožnje biciklom, a nešto rjeđe vožnjom na motociklu (2). Dječaci i djevojčice podjednako su ozlijeđeni do školske dobi, a u školskoj dobi počinje prevladavati muški spol (9,10). Za razliku od odrasle dobi, u dječjoj dobi prijelomi cijele brže te posjeduju veći potencijal remodeliranja rezidualnog deformiteta (5). Zbog toga se u djece prednost u liječenju daje neoperativnom pristupu.

Prijelome kostiju u djece dijelimo na potpune, nepotpune i avulzijske (slika 1). Prema broju ulomaka prijelomi mogu biti jednostavni i višeiverni (slika 2).



Slika 1. Osnovne vrste prijeloma u djece.

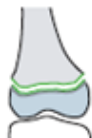

Slika 2. Vrste prijeloma prema broju ulomaka.

Tipični prijelomi u dječjoj dobi su subperiostalni i prijelom zelene grančice (nastaju kao posljedica velike čvrstoće periosta). Posebno značajni prijelomi dječje dobi su ozljede epifizne hrskavične ploče (slika 3).

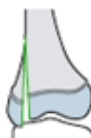E = EPIFIZA

E/1



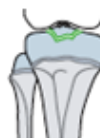Salter - Harris (SH) tip I

E/4



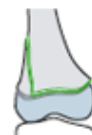Salter - Harris (SH) tip IV

E/7



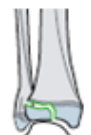Avulzija

E/2



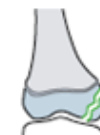Salter - Harris (SH) tip II

E/5



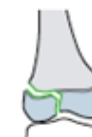Tillaux (dvije ravnine)

E/8



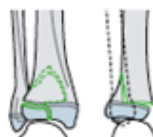
"flake" ulomak

E/3




Salter - Harris (SH) tip III

E/6



Prijelom u tri ravnine

E/9



Ostali prijelomi

Slika 3. Podjela ozljeda epifizne ploče rasta u VIII skupina

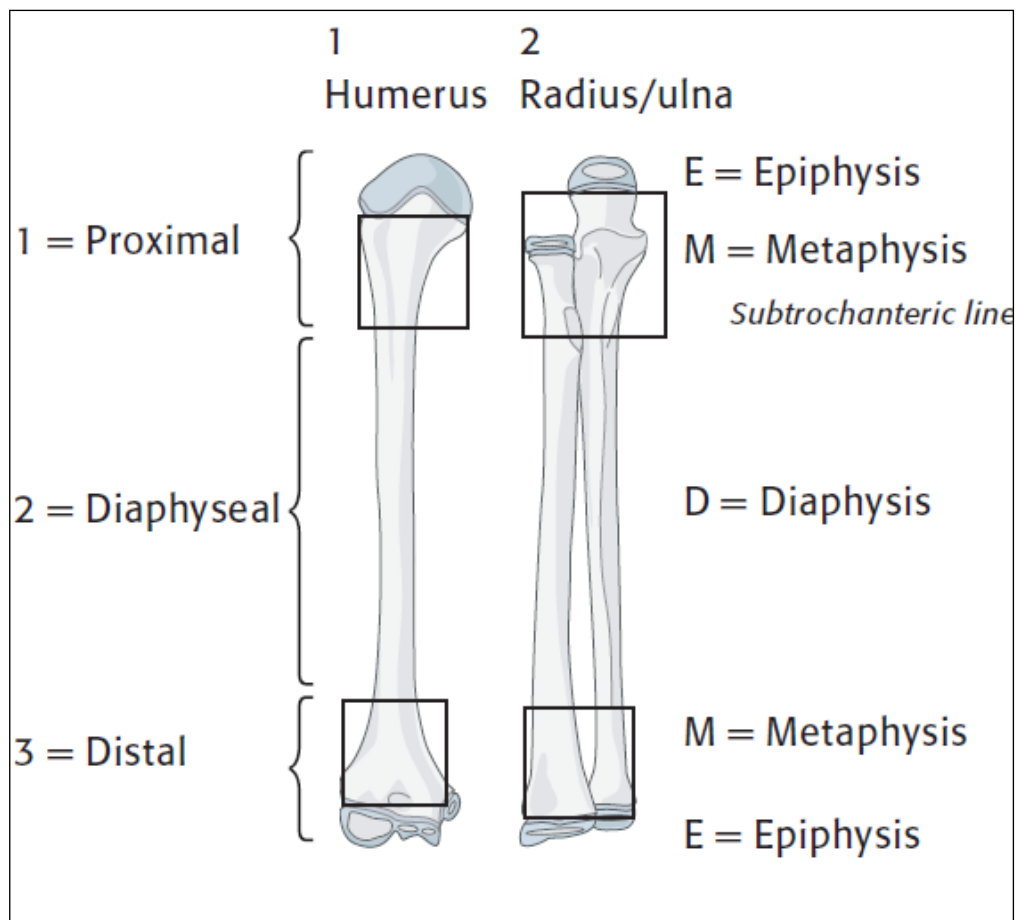
3.1. ANATOMIJA

Palčana kost je lateralna kost podlaktice. Proksimalni kraj čine glava (*caput radii*), vrat (*collum radii*) te medijalna hrapavost (*tuberositas radii*) na koju se hvata tetiva *m. biceps brachii*. Tijelo radiusa ima tri strane – prednju, stražnju i lateralnu na kojoj se nalazi *tuberositas pronatoria* (hvatište *m. pronator teresa*). Tijelo radiusa ima tri ruba – prednji, stražnji i medijalni, tj. *margo interosseus* na koji se hvata *membrana interossea*. Na distalnom kraju radiusa s medijalne strane nalazi se *incisura ulnaris radii*, s lateralne strane izbočuje se *processus styloideus radii* koji je veći i duži od stiloidnog nastavka ulne te služi kao hvatište tetive *m. brachioradialis*. Dorzalno se nalaze usjeci za prolaz tetiva mišića podlaktice. Zglobna ploha za kosti karpusa podijeljena je grebenom na lateralni (za *os scaphoideum*) i medijalni dio (za *os lunatum*). Međukoštana opna (*membrana interossea*) je široka vezivna ploča koja povezuje međukoštane rubove palčane i lakatne kosti. Niti prednjeg sloja su usmjerene koso, proksimalno od palčane, distalno do lakatne kosti. Smjer niti stražnjeg sloja je okomit na smjer niti prednjeg sloja. To omogućuje prijenos sile s radiusa na ulnu koja dalje prenosi silu na humerus. Vlakna su u supinaciji relaksirana, a u pronaciji napeta. Osim što daje stabilnost podlaktici, opna služi i kao polazište mišića. Glavni pronatori podlaktice su *m. pronator teres* i *m. pronator quadratus*. Supinaciju omogućavaju *m. biceps brachii* i *m. supinator*.

Prijelomi proksimalne epifize radiusa mogu dovesti do avaskularne nekroze s prestankom rasta kosti. Naime, krvne žile prelaze uzdužno preko vrata radiusa i na rubu prelaze epifiznu ploču. U ozljeda epifize distalnog kraja obično ne dolazi do takvih komplikacija.

4. PODJELA PRIJELOMA PALČANE KOSTI

U praksi se koristi podjela dugih cjevastih kostiju na tri anatomske regije – proksimalna, dijafiza i distalna. Proksimalna i distalna regija dijele se na dvije podregije – metafizu i epifizu (slika 4). Avulzijske frakture mogu biti metafizne ili epifizne.



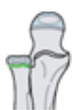Slika 4. Podjela dugih cjevastih kostiju u anatomske regije.

4.1. AO KLASIFIKACIJA PRIJELOMA PALČANE KOSTI

Prijelomi proksimalne epifize klasificiraju se u osam skupina s obzirom na tip prijeloma po Salter – Harrisu i s obzirom na pomak, odnosno angulaciju (slika 5).

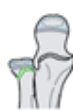Izolirani prijelomi palčane kosti

21 r-E/1.1 I



Epifizeoliza, SH I, bez angulacije i bez pomaka

21 r-E/2.1 I

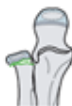

Epifizeoliza s metafiznim klinom, SH II, bez angulacije i bez pomaka

21 r-E/2.2 I

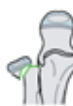

21 r-E/1.1 II



Epifizeoliza, SH I, angulacija i pomak vrijednosti do polovice veličine promjera

21 r-E/2.1 II

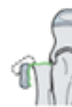

Epifizeoliza s metafiznim klinom, SH II, angulacija i pomak vrijednosti do polovice veličine promjera

21 r-E/2.2 II

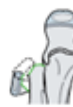

21 r-E/1.1 III



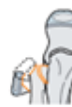Epifizeoliza, SH I, angulacija s pomakom vrijednosti više od polovice veličine promjera kosti

21 r-E/2.1 III

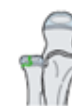

Epifizeoliza s metafiznim klinom, SH II, angulacija s pomakom vrijednosti više od polovice veličine promjera

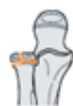21 r-E/2.2 III



21 r-E/3.1

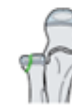

21 r-E/3.2

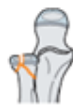

Epifizealni, SH III

21 r-E/4.1



21 r-E/4.2



Epi-/metafizealni, SH IV

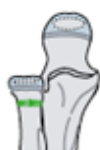Slika 5. 21-E Epifizni proksimalni prijelomi

Klasifikacija prijeloma proksimalne metafize odnosi se na cjelovitost prijeloma (potpuni ili nepotpuni) te na pomak ulomaka i angulaciju ulomaka (slika 6).

21-M PROKSIMALNI METAFIZNI PRIJELOMI

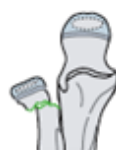Izolirani prijelomi palčane kosti

21 r-M/2.1



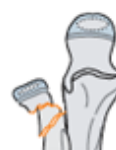Torus/buckle

21 r-M/3.1 II

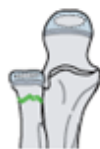

Potpuni, angulacija s pomakom vrijednosti do polovice veličine promjera

21 r-M/3.2 II

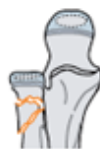

21 r-M/3.1 I

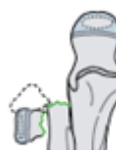

Potpuni, bez angulacije i bez pomaka

21 r-M/3.2 I

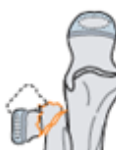

21 r-M/3.1 III



Potpuni, angulacija s pomakom vrijednosti više od polovice veličine promjera

21 r-M/3.2 III



Slika 6. 21-M Proksimalni metafizni prijelomi

Prijelomi dijafize dijele se u nepotpune i potpune koji mogu biti poprečni, kosi ili spiralni (slika 7).

22 r-D/1.1



"Bowling" prijelom

22 r-D/4.1



22 r-D/4.2



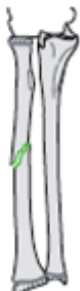
Potpuni poprečni ($\leq 30^\circ$)

22 r-D/2.1



Prijelom zelene grančice

22 r-D/5.1



22 r-D/5.2



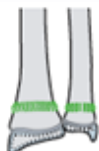Potpuni kosi ili spiralni ($>30^\circ$)

Slika 7. 22-D Klasifikacija prijeloma dijafize

Prijelomi distalne metafize dijele se u potpune i nepotpune (slika 8).

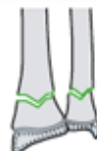
PRIJELOMI OBJE KOSTI PODLAKTICE

23-M/2.1



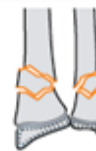Torus/"buckle"

23-M/3.1



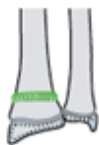Potpuni

23-M/3.2



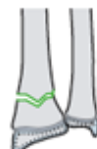IZOLIRANI PRIJELOMI PALČANE KOSTI

23 r-M/2.1



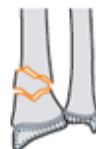Torus/"buckle"

23 r-M/3.1



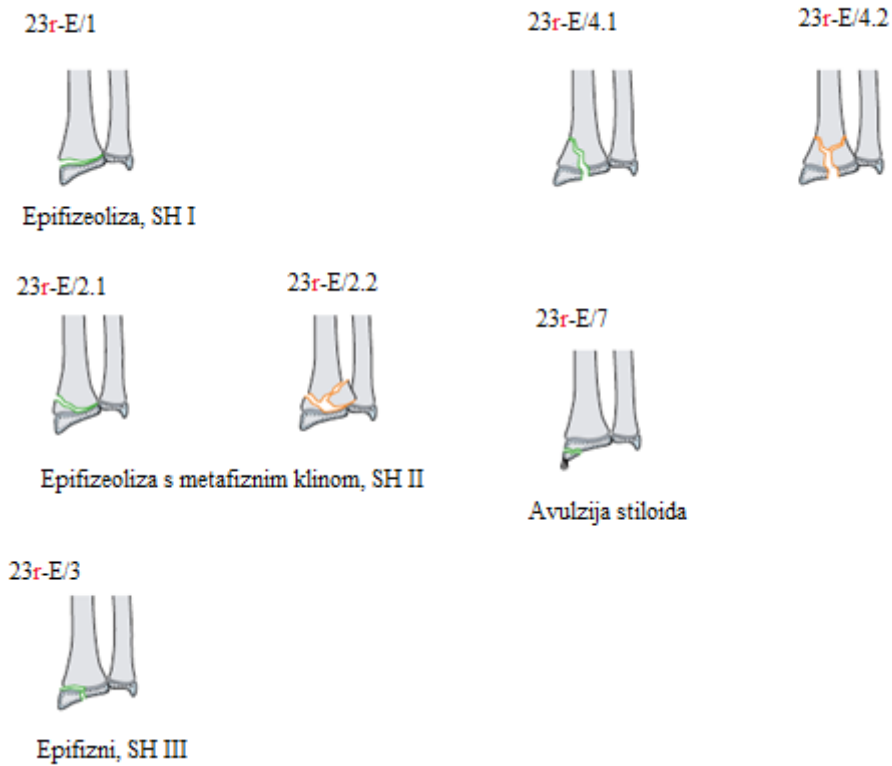
Potpuni

23 r-M/3.2



Slika 8. 23-M Prijelomi distalne metafize

U području distalne epifize prijelomi se klasificiraju po S-H klasifikaciji, a zasebni je prijelom avulzija stiloida. (slika 9)



Slika 9. 23-E Prijelomi distalne epifize

4.2. OPIS NAJČEŠĆIH PRIJELOMA

Torus ili „buckle“ prijelom je prijelom s napuknućem periosta i korteksa na strani kompresije (dorzalno kod pada na ispruženu ruku) dok je periost na suprotnoj strani intaktan. Dolazi do angulacije distalnog ulomka dorzalno, ali ne nastaje vidljivi deformitet jer su korteks i periost suprotne strane cjeloviti. Najčešći je oblik prijeloma podlaktice u djece (11). Tipično nastaje na spoju metafize i epifize (12). On je stabilan i ne zahtijeva repoziciju.

U prijelomu zelene grančice dolazi do prijeloma periosta na strani tenzije (konveksna strana angulacije), dok je periost konkavne strane očuvan. Takvim su prijelomima sklonija djeca do osam godina.

Prijelomi u području epifize klasificiraju se prema Salter-Harrisovoj klasifikaciji. Najčešća ozljeda je S-H tip II. Prijelom epifize radiusa može pratiti i prijelom ulne (epifizealni, stiloidni ili prijelom zelene grančice). Dob s najvećom incidencijom prijeloma epifize je vrijeme preadolescentnog zamaha rasta, a u djece mlađe od pet godina javlja se izuzetno rijetko. U području distalnog radiusa ozljeda se događa padom na ispruženu ruku.

Galeazziev prijelom je prijelom dijafize radiusa na granici srednje i distalne trećine s dislokacijom distalnog dijela radioulnarnog zgloba ili ozljedom epifize ulne (13). U mlađe djece događa se rijetko, a s povećanjem broja godina incidencija raste. Prijelom nastaje pri izravnom udarcu ili pri padu na ispruženu ruku sa šakom u pronaciji.

5. SIMPTOMI I ZNAKOVI

Iz anamneze i fizikalnog statusa moguće je u velikom broju slučajeva postaviti dijagnozu, no za potvrdu je potrebno učiniti i snimke ozlijeđenog zgloba u barem dvije projekcije. U pacijenata mlađih od tri godine treba isključiti mogućnost nastanka ozljede zlostavljanjem.

U svih prijeloma radiusa pregled se sastoji od inspekcije, palpacije i utvrđivanja mogućnosti aktivnog i pasivnog pokreta. Obavlja se i pregled susjednih zglobova da se ne previdi dislokacija kod Monteggia (14) ili Galeazzi prijeloma te ozljeda ramena i klavikule zbog samog mehanizma nastanka prijeloma radiusa (pad na ispruženu ruku). Ispituje se i neurovaskularni status zbog potencijalne komplikacije – neurapraksije.

Primarni znaci prijeloma – patološka gibljivost i krepitacije se ne ispituju jer su vrlo bolni i kod djece često neće biti prisutni budući da se obično radi o nepotpunim prijelomima (5). Dijagnoza se i bez navedenih znakova može postaviti bezbolnim pregledom te RTG-om.

U prijeloma distalnog radiusa javlja se bol i osjetljivost nad mjestom frakture dok otekline nema ili je vrlo mala. Deformitet može biti različitog stupnja. Opseg pokreta šake i ruke je smanjen. Potrebno je učiniti i pregled lakta kako se ne bi previdjela proksimalna ozljeda. Kod prijeloma epifize otekline može biti vrlo izražena, a moguća komplikacija je i razvoj sindroma karpalnog kanala. Torus prijelom distalnog radiusa kao najčešći tip prijeloma uzrokuje osjetljivost na dodir i edem u području ručnog zgloba, a u anamnezi se najčešće saznaje o padu na ispruženu ruku (15).

Kod prijeloma srednje trećine nastaje bol koja obuhvaća cijelu podlakticu, osjetljivost na palpaciju, otekline te nemogućnost rotacije podlaktice.

U svih prijeloma podlaktice potrebno je tražiti otvoreni prijelom te isključiti mogućnost nastanka „compartment“ sindroma.

Rendgenološka pretraga obuhvaća slike u barem dvije projekcije (antero-posteriorna i latero-lateralna) te prikaz ručnog i lakatnog zgloba (16). Na slici se postavlja dijagnoza prijeloma (kompletnog ili inkompletnog, jednostrukog ili višestrukog), mjesto prijeloma, angulacija i rotacija ulomaka. Zbog postojanja osifikacijskih jezgara u djece, ponekad je teško postaviti dijagnozu prijeloma AP i LL slikama ozlijeđenog zgloba pa se koriste komparativne slike druge podlaktice.

Od ostalih radioloških metoda mogu se koristiti artrografija (rijetko, samo za prijelome epifize), CT – kompjutorizirana tomografija (za proksimalne i distalne prijelome) i MR – magnetska rezonancija (3D tehnika zajedno s CT-om koja omogućuje prikaz odnosa zglobnih tijela i mjesta frakture). U hitnim stanjima CT i MR dijagnostika nisu metode izbora (17-19).

6. PRIJELOMI PROKSIMALNOG RADIUSA

Prijelomi u proksimalnom dijelu palčane kosti su rijetki i iznose 7% od ukupnih prijeloma podlaktice (20), 5-10% prijeloma u području lakta u djece te 1% ukupnog broja prijeloma u djece (1). Najčešće se radi o prijelomima vrata palčane kosti te o prijelomima S-H tip I ili II (21). Glavu palčane kosti opskrbljuju krvne žile periosta iz vrata radiusa pa svaki prijelom ili trauma u tom području mogu dovesti do avaskularne nekroze. Posljedica je skraćenje i blaga valgus deformacija lakta. Osim toga, kao odgovor okolnog mekog tkiva na traumu dolazi do zadebljavanja proksimalnog radiusa i posljedičnog smanjenog opsega pokreta – pronacije i supinacije (22). Trauma koja stvara takvu reakciju tkiva može biti i ijtrogena (23), zbog otvorene ili zatvorene repozicije, uvođenja Kirschnerove žice transartikularno te fizikalne terapije. Takvu reakciju može uzrokovati i teška trauma s pomakom ulomaka u transverzalnom smjeru za više od pola širine promjera.

6.1. PODJELA PRIJELOMA PROKSIMALNOG RADIUSA

Podjela po Jefferyju u obzir uzima mehanizam nastanka ozljede. Postoje dva tipa. Ozljeda tip I nastaje padom na ispruženu ruku, tj. lakat je ekstenziran ili lagano flektiran i na područje zgloba s lateralne strane djeluje valgus sila. Zbog toga s medijalne strane zgloba djeluje traksijska sila što može dovesti do avulzijskog prijeloma medijalnog epikondila ili ruptуре medijalnog kolateralnog ligamenta. Proksimalna metafiza puca zbog nagle aksijalne sile. Prvenstveno se takvi prijelomi liječe zatvorenim, manualnom redukcijom. Pod općom anestezijom lakat se ekstenzira te aducira. Zatim je potrebno rotirati podlakticu u položaj u kojem najizbočeniji dio dislocirane glave radiusa leži između mišića ekstenzora i *m. anconeusa*. Na tako postavljenu glavu radiusa primijeni se pritisak prstom prema gore i prema medijalno. Nakon redukcije postavlja se nadlaktična imobilizacija s podlakticom u položaju između supinacije i pronacije. U mlađe djece ispravit će se zaostala angulacija ako je manja od 20°. Otvorena redukcija je metoda izbora kod neuspješne zatvorene metode ili kod potpuno dislocirane glave radiusa.(24,25)

Tip II po Jefferyju podrazumijeva prijelom vrata radiusa s dislokacijom u laktu. Čine tek 2-4% svih prijeloma vrata i glave radiusa međutim, često se pogrešno dijagnosticiraju (26). Pri padu na ispruženu ruku dolazi do posteriorne dislokacije lakta nakon čega dolazi do spontane redukcije iščašenja zbog udarca lakta u pod u toku čega se kondil humerusa pomiče prema natrag i sudara s prednjim rubom otrgnute glave radiusa te je pomiče posteriorno. Posljedica je položaj kondila između glave radiusa i ostatka kosti. Taj se mehanizam opisuje kao „otvarač boce“ (24,25). Zatvorena repozicija ne može se izvesti jer kondil onemogućuje postizanje odgovarajućeg položaja glave radiusa.

Metoda izbora je otvorena repozicija s uvođenjem Kirschnerove žice ako postoji nestabilnost zgloba nakon provedene repozicije u pokretima supinacije – pronacije i fleksije - ekstenzije (27).

6.2. LIJEČENJE PRIJELOMA PROKSIMALNOG RADIUSA

Prijelomi u sagitalnoj i koronarnoj ravnini ispravljaju se spontano ako angulacija iznosi do 50°, u djece do 10 godina (28-30). U starije djece potencijal ispravka je mnogo manji. Zbog toga je pristup liječenju različit u odnosu na dob i stupanj angulacije. Kod djece do 10 godina i angulacijom do 60° te u djece iznad 10 godina i angulacijom do 20°, u liječenju se izbjegava bilo kakav pokušaj redukcije, a postavlja se imobilizacija do 14 dana (31,32). U djece mlađe od 10 godina s angulacijom većom od 60° i u starijih od 10 godina s angulacijom iznad 20° te u prijeloma u kojima su ulomci pomaknuti za više od pola širine kosti koristi se zatvorena repozicija (33-35). Zatvorena repozicija i stabilizacija K-žicom ili TEN-om prvi su izbor za navedene prijelome dok se otvorena repozicija izbjegava kad je god to moguće (30,33,36). Otvorena repozicija se zbog opasnosti od nastanka komplikacija provodi samo u potpuno dislociranih fraktura (37), kominutivnih prijeloma te u slučajevima kada potencijalna deformacija ozbiljno ugrožava funkciju ekstremiteta (38). Komplikacije otvorene repozicije su intraartikularne kalcifikacije, već prije navedena avaskularna nekroza (32,39-41) te krutost zgloba (33). Kod kominutivnih prijeloma prednost se daje otvorenoj repoziciji i unutarnjoj fiksaciji (42). Imobilizacija se skida nakon 10-14 dana kako bi došlo do što bolje revaskularizacije glave radiusa, a fizikalna terapija se ne preporučuje jer može dovesti do ijtrogenih deformiteta (43). Poštediti od sporta treba trajati približno pet tjedana, odnosno do nestanka boli. Opseg pronacije i supinacije postepeno se povećava, a ukoliko u prvih pet mjeseci ne dođe do značajnog poboljšanja ili pak dođe do pogoršanja, indicirana je radiološka obrada.

6.3. KOMPLIKACIJE PRIJELOMA PROKSIMALNOG RADIUSA

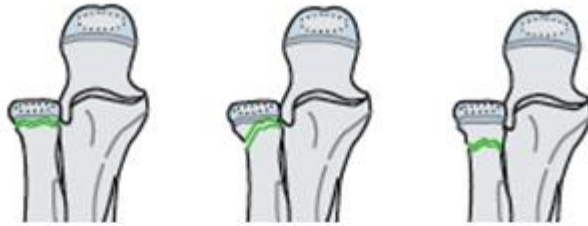Komplikacije su česte u odnosu na druge lokacije prijeloma. Jedna od njih je ostatna angulacija glave radiusa s posljedičnim smanjenim opsegom pokreta pronacije i supinacije. Dva su terapijska pristupa – stabilizacija apsorbirajućim žicama kratkotrajnom imobilizacijom gipsom (44) te rigidna fiksacija koja se provodi nakon završetka rasta kosti. Objema prethodi osteotomija i ni jedna ne daje dovoljno dobre rezultate. Zadebljanje glave radiusa kao uzrok smanjenog opsega pokreta moguće je ispraviti odstranjenjem viška koštanog tkiva, ali tek nakon završenog rasta kosti, tj. zatvaranja epifiza. U protivnom dolazi do daljnjeg poremećaja u rastu i stvaranja deformiteta u laktu

(22). Česta je komplikacija (javlja se u 20-40% slučajeva) i posljedica je prekomjerne vaskularizacije koja nastaje na mjestu ozljede (45). Pogrešno spajanje epifize uglavnom nastaje zbog postupka redukcije ili postavljanja intramedularnog čavla. Smatra se da je došlo do nepotpunog i nepravilnog remodeliranja kosti ukoliko zaostane deformacija veća od 30° (46). Radio-ulnarna sinostoza nastaje kao posljedica primijenjenog kirurškog postupka, a teško je nastalu deformaciju ispraviti. Ukoliko čini velike smetnje u svakodnevnom funkcioniranju, radi se osteotomija koja podlakticu dovodi u položaj prihvatljiv za svakodnevni život (22). Nekroza epifize i pseudoartroza na mjestu frakture vrata radiusa posljedica su poremećaja vaskularizacije kod opsežne dislokacije, posteriornog pomaka proksimalnog fragmenta te u slučaju otvorene redukcije. Za razliku od pseudoartroze, nekroza uzrokuje teške funkcijske ispade, ali ni jedna od ovih komplikacija nije česta (45).

Zaključno, ni jedna od terapijskih mogućnosti koje se danas provode ne uspijeva povratiti zadovoljavajuću funkciju, a čak 90% komplikacija je ijatrogeno (47). Stoga je ključna pravilna dijagnoza, pravilno liječenje i pravilno praćenje kako bi se prevenirale komplikacije.

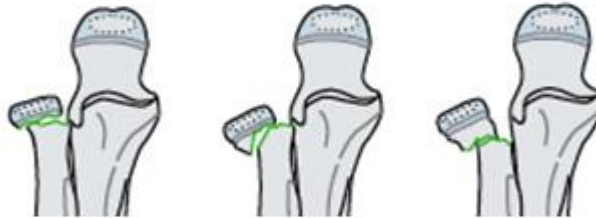Potpuni prijelomi glave i vrata palčane kosti klasificiraju u tri tipa: tip I su prijelomi bez pomaka i angulacije, tip II i III su prijelomi s pomakom i angulacijom (slika 10).

TIP I



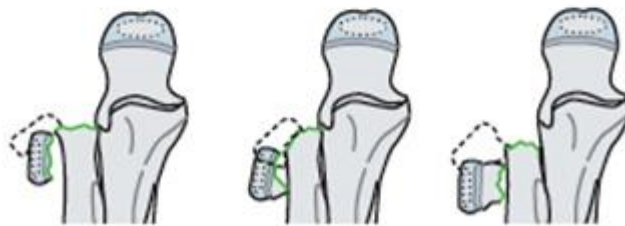Bez angulacije i bez pomaka

TIP II



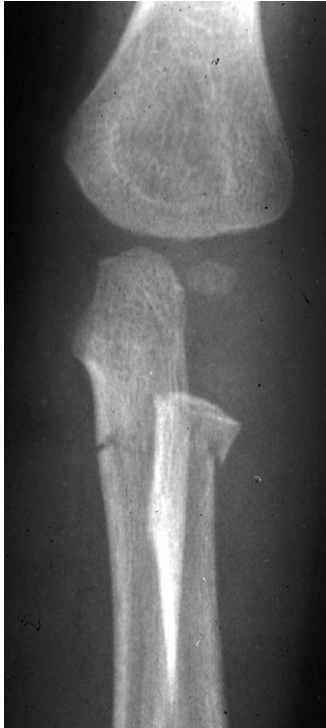Angulacija s pomakom vrijednosti do polovice veličine promjera

TIP III

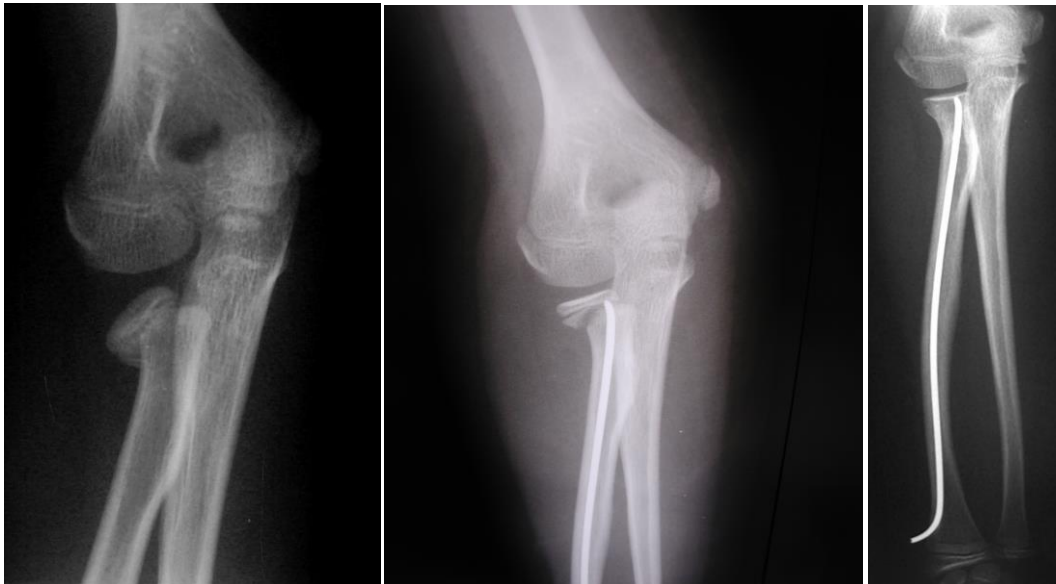


Angulacija s pomakom vrijednosti više od polovice veličine promjera

Slika 10. Kompletni prijelomi glave i vrata radiusa



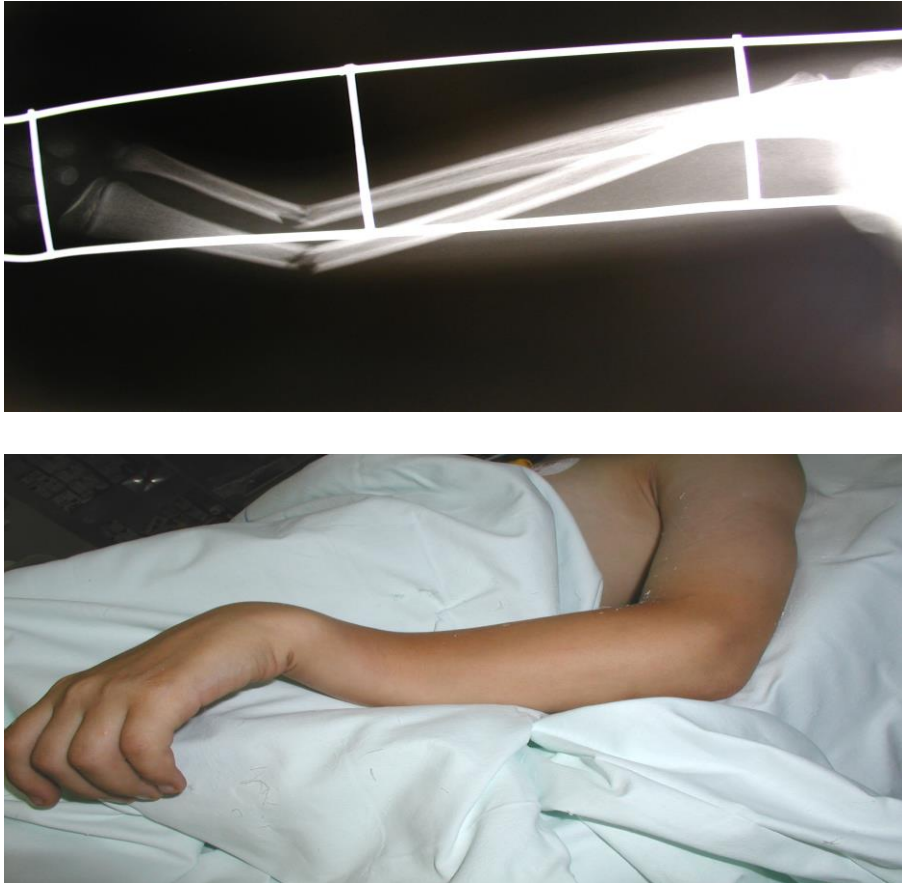Slika 11. Nepotpuni prijelom proksimalnog dijela obje kosti podlaktice u dvije godine starog djeteta, zamjetan pomak ulomaka palčane kosti.



Slika 12. Rendgenogram nakon ozljede, repozicije intramedularno uvedenom titanskom žicom, i nakon cijeljenja prijeloma, na dan ekstrakcije titanske žice.

7. PRIJELOMI DIJAFIZE

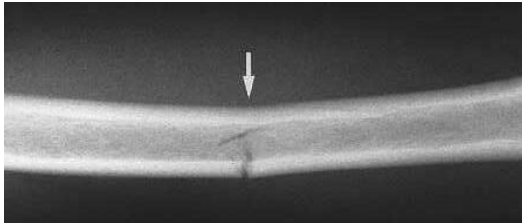
Prijelom dijafize palčane kosti obično je kombiniran s prijelomom ulne ili luksacijom u lakatnom ili ručnom zglobu. Ukoliko se na rentgenskim snimkama ustanovi prijelom radiusa, potrebno je potražiti i navedene pridružene ozljede (48-50).



Slika 13. Subperiostalni prijelom dijafize obje kosti podlaktice, uz angulaciju ulomaka u neprimjeren položaj. Rendgenogram i fotografski snimak nakon skidanja imobilizacija Kramer-ovom nadlaktičnom imobilizacijom.

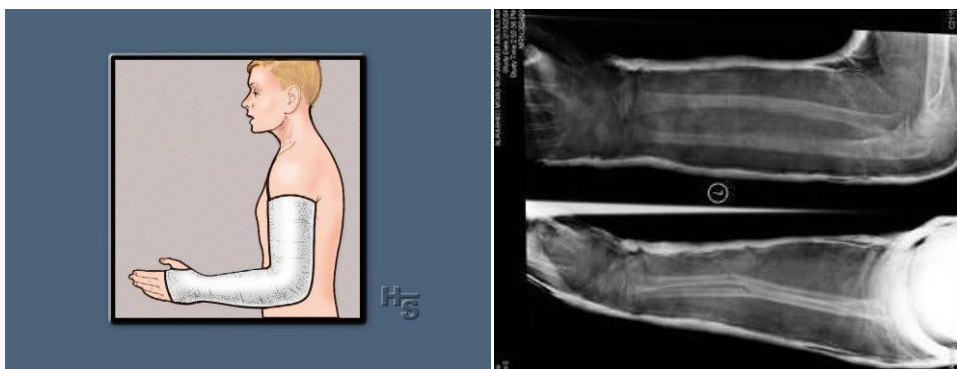
7.1. TIPOVI PRIJELOMA DIJAFIZE

Dva najčešća tipa prijeloma dijafize su potpuni i prijelom zelene grančice. Prijelomi zelene grančice čine 30% prijeloma dijafize, 42% kompletni prijelomi s dislokacijom i 3-4% plastične deformacije, tj. „bowing“ frakture, dok ostatak čine kompletni prijelomi bez dislokacije i kombinacije navedenih prijeloma (51).



Slika 14. Tipični nepotpuni prijelom (zelene grančice) dijafize palčane kosti, bez značajnog pomaka ulomaka.

Kompletni prijelomi obično se dešavaju u djece starije od 10-12 godina (52). 75% prijeloma dijafize palčane kosti nastaje u distalnoj trećini, 18% u srednjoj te 7 % u proksimalnoj. Razlog tome je što kost u proksimalnom dijelu ima oblik cilindra, a prema distalnom kraju prelazi u trokutast oblik na presjeku što je čini slabijom. I mišići prelaze prema distalnom dijelu u tetive što također povećava mogućnost frakture distalnijeg dijela kosti. Nadalje, metafiza je slabije građe od dijafize s posljedično najčešćim prijelomima upravo na tom mjestu. (53)



Slika 15. Nadlaktična sadrena imobilizacija, s laktom pod pravim kutom i šakom u neutralnom položaju, kod dječaka sa prijelomom dijafize palčane kosti (shematski i rendgenogram kroz sadrenu imobilizaciju učinjen u anteroposteriornom i laterolateralnom smjeru).

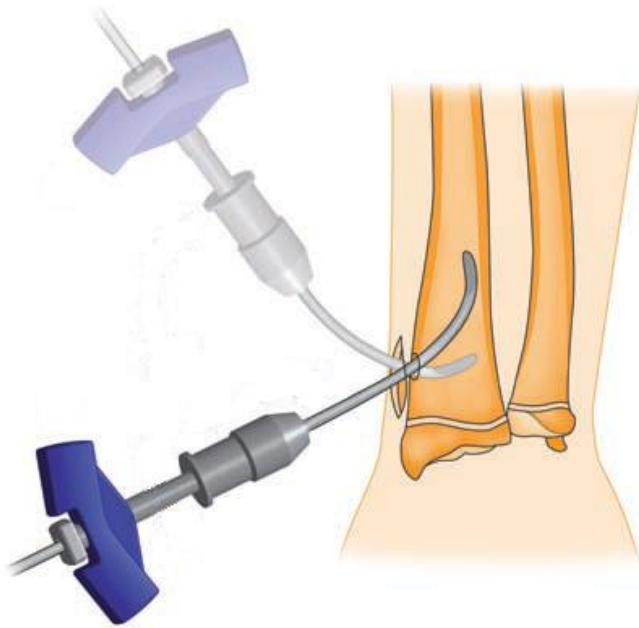
7.2. LIJEČENJE PRIJELOMA DIJAFIZE

U području dijafize deformiteti se spontano ispravljaju jedino u transverzalnoj ravnini. U ostalim se smjerovima ne može očekivati ispravak pomaka u potpunosti jer je dijafiza građena uglavnom od zrele kortikalne kosti koja ima manji potencijal remodeliranja (54) te što je pacijent stariji, to je veći rezidualni deformitet. Vrijedi pravilo da se djeca do osme godine s angulacijom do 20° liječe konzervativno dok je za adolescente za koje se pretpostavlja da imaju još dvije godine preostalog rasta kosti maksimalna angulacija 10°. Sve angulacije veće od navedenih liječe se operacijski (55-58). Liječenje takvih prijeloma ima vrlo nisku mogućnost pojave komplikacija, a funkcionalni ishod je izvrstan (59). Kod kompletnih prijeloma dijafize postavlja se intramedularni čavao što omogućava izvođenje pokreta odmah nakon operacije, a čavao se odstranjuje 8-12 tjedana nakon postavljanja.



Slika 16. Različite veličine titanskih čavala – svaka boja predstavlja različiti promjer čavla.

Najčešće indikacije za TEN kod prijeloma dijafize radiusa su pomak frakturnih ulomaka na temelju čega se procjenjuje mogućnost spontanog oporavka te dob pacijenta. Djeca mlađa od šest godina imaju veću mogućnost ispravljanja deformacije pa se koriste konzervativne metode (60), a u starije djece odluku o korištenju TEN-a donosimo na temelju preostalog potencijala remodeliranja (55,61,62). Ostale indikacije su neuspjeh konzervativnog liječenja, pacijent s višestrukim ozljedama, otvoreni prijelom, adolescenti s gotovo završenim koštanim rastom, „compartment“ sindrom i ponovljene frakture što su zapravo indikacije za sve vrste operativnog liječenja (51,63,64).



Slika 17. Postupak uvođenja titanske žice kod prijeloma dijafize palčane kosti.

Traumatska plastična deformacija je zapravo niz mikroskopskih fraktura koje se ne mogu uočiti slikovnim metodama. Redukcija se izvodi ako je deformitet estetski neprihvatljiv ili je došlo do gubitka funkcije rotacije za 45° ili više. Do šeste godine tolerira se angulacija do $15-20^\circ$, a u djece iznad šest godina do 10° (65). Redukcija se provodi primjenom sve jačeg pritiska na apeks deformiteta dok ne dođe do ispravljanja deformiteta i mogućnosti uobičajenog izvođenja rotacijskih pokreta (66). Imobilizacija se postavlja na četiri do šest tjedana u položaju pronacije ili supinacije, obrnuto od početnog deformiteta.

Prijelom zelene grančice ispravlja se redukcijom ako je angulacija veća od 15° u djeteta mlađeg od 10 godina, odnosno veća od 10° u djeteta starijeg od 10 godina. Također je kriterij za redukciju deformitet vidljiv odmah po dolasku u bolnicu kao i smanjen opseg rotacijskog pokreta za 45° u mlađih od 10 godina odnosno 30° u starijih od 10 godina (65). Ovisno o vrsti prijeloma zelene grančice određuje se i način manualne repozicije. Postoje dva tipa prijeloma. U prvom, češćem, distalni fragment je supiniran a apeks usmjeren anteriorno. Pri izvođenju manevra potrebno je distalni fragment pronirati što dijelom ispravlja i angularni deformitet. On se ispravlja u potpunosti završnim pritiskom na tri točke pri čemu je srednja točka na mjestu apeksa. Za imobilizaciju koristi se gips koji obuhvaća i lakat. Lakat je u položaju fleksije, a podlaktica je pronirana. Drugi tip je rjeđi i apkes je usmjeren dorzalno, a distalni fragment je proniran. Repozicija se vrši supinacijom distalnog fragmenta a daljnji postupak je jednak kao i kod prvog tipa prijeloma. Nadlaktična imobilizacija postavlja lakat u položaj fleksije dok je podlaktica u supinaciji. Obično je za oba tipa prijeloma dovoljno vrijeme imobilizacije četiri tjedna (54). Ako angulacija iznosi više od $30-40^\circ$ potreban je hitan operativni

zahvat pod anestezijom. Ukoliko se na kontrolnim rendgenogramima utvrdi povećanje angulacije, provodi se lomljenje korteksa te zatvorena redukcija. Kod ispravljanja deformiteta, tj. angulacije dolazi do povećanog rizika od refrakture, a ako se angulacija ne ispravlja neće se povećati rizik od refrakture, ali neće doći ni do spontanog ispravka deformiteta (22). Fizikalna terapija ne provodi se kod prijeloma tipa zelene grančice u području dijafize radiusa i ne preporuča se bavljenje sportom ili teža fizička aktivnost četiri do šest tjedana nakon konsolidacije.

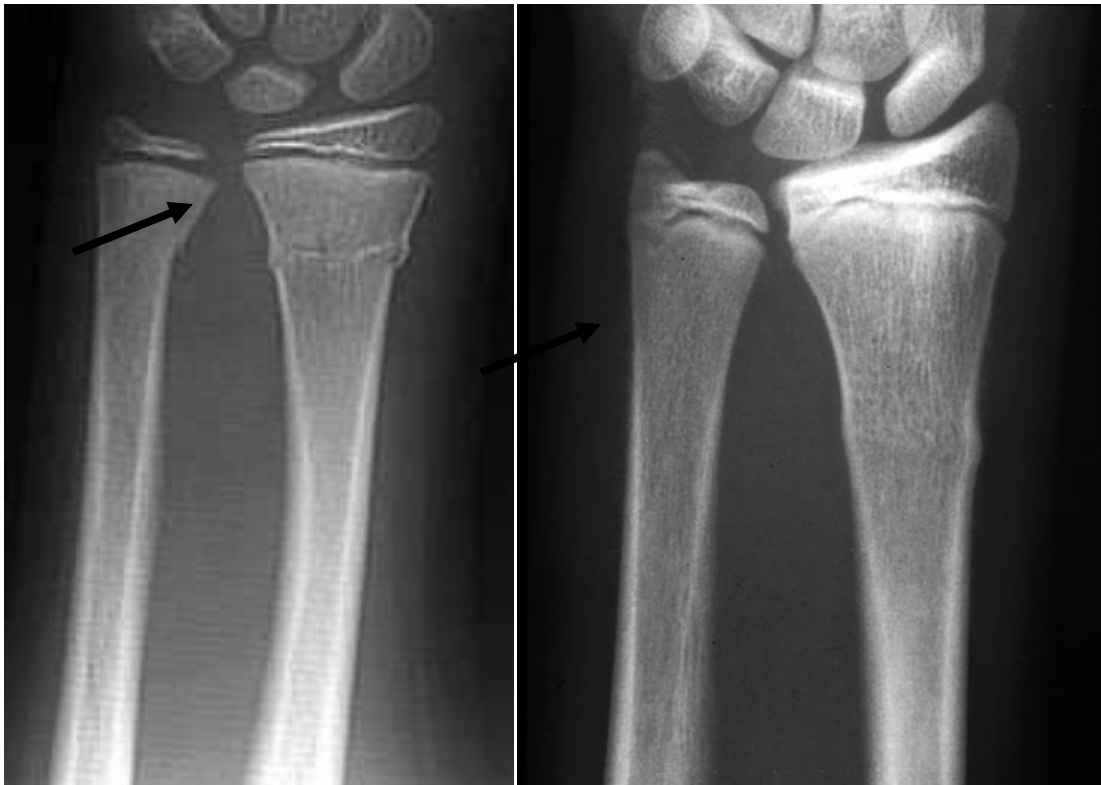7.3. KOMPLIKACIJE PRIJELOMA DIJAFIZE

U proksimalnoj trećini manja angulacija uzrokovat će veći gubitak opsega pokreta nego u distalnim dijelovima.

Kod svih vrsta prijeloma može doći do pomaka ulomaka nakon imobilizacije. Pitanje fleksije/ekstenzije lakta predmet je više studija. Dokazana je prednost imobilizacije s laktom u ekstenziji (67-70). U svojoj studiji Waters je dokazao 30% sekundarnih pomaka kod prijeloma distalnog radiusa nakon imobilizacije s laktom u fleksiji (71). Uloga godina u sekundarnom pomaku nije dokazana sa sigurnošću (72) premda je Waters u istraživanju kao rezultat objavio više pomaka u starije djece (71). Ostali faktori koji mogu utjecati na sekundarni pomak su građa kosti, mjesto frakture, i veličina početnog pomaka i angulacije (67). Sekundarni pomak liječi se operativno. Prije korištena metoda pločica i vijaka uglavnom je zamijenjena tehnikom intramedularnog čavla. TEN je pokazao bolji estetski učinak, kraće je trajanje samog operativnog postupka, manje je oštećenje mekog tkiva i jednostavnije je uklanjanje žice (73-75). Nadalje, na mjestu frakture odvijaju se mikro-pokreti između fragmenata što potiče formaciju i rast kalusa, a prema tome i ubrzava cijeljenje rane (76). Međutim javljaju se i komplikacije kao što je infekcija mjesta ulaska čavla, osteomijelitis, sinostoza te pomak iz reducirane pozicije (77). Westacott je u svom istraživanju zaključio da nema razlike u funkciji podlaktice nakon pločice i nakon TEN-a pa prema tome preporučuje TEN zbog ranije navedenih prednosti (78).

8. PRIJELOMI DISTALNOG RADIUSA

Prijelom distalnog radiusa najčešći je prijelom u djetinjstvu (79) s udjelom od 20-36% svih fraktura (6,5,80). Najviša incidencija prijeloma je u dobi od 13.5 do 14.5 godina za dječake te 11.5 do 12.5 godina za djevojčice (81).



Slika 18. Prijelom zelene grančice bez pomaka ulomaka u četverogodišnjeg dječaka i subperiostalni prijelom palčane kosti u distalnom dijelu u petogodišnje djevojčice

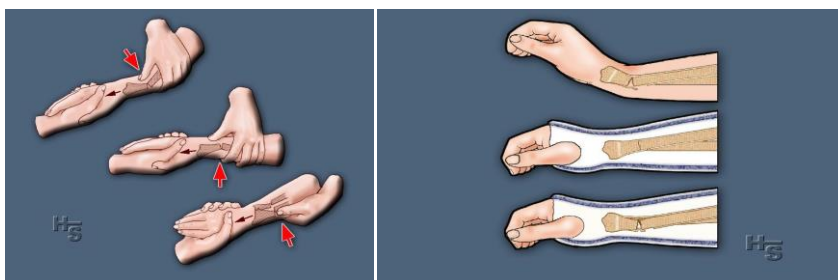
AO – klasifikacija dijeli prijelome distalnog radiusa u metafizne i epifizne kako je ranije navedeno (slika 8 i 9).

Metafizni prijelomi najčešći su zbog specifične građe metafizne kosti, a uključuju potpune i nepotpune prijelome (82,83).

8.1. LIJEČENJE PRIJELOMA DISTALNOG RADIUSA

Liječenje prijeloma distalnog radiusa temelji se na činjenici da dječja kost dobro tolerira pomak i angulaciju te da najčešće dolazi do spontanog poravnanja osovina kosti ili do malog rezidualnog deformiteta koji ne ograničava funkciju. Zato je metoda izbora podlaktična imobilizacija longetom ili gipsom. Redukcija je potrebna jedino u slučaju da nije došlo do zadovoljavajućeg položaja ulomaka nakon imobilizacije. U angulacija do 15° , tj. minimalno anguliranih fraktura, koristi se ortoza za ručni zglob. Prednosti ortoze su jednostavnije održavanje higijene, manje neugode i anksioznosti povezane s rigidnog imobilizacijom, te jednostavno korištenje, stavljanje i skidanje ortoze, a ishod je jednak kao i s podlaktičnim gipsom (84-87).

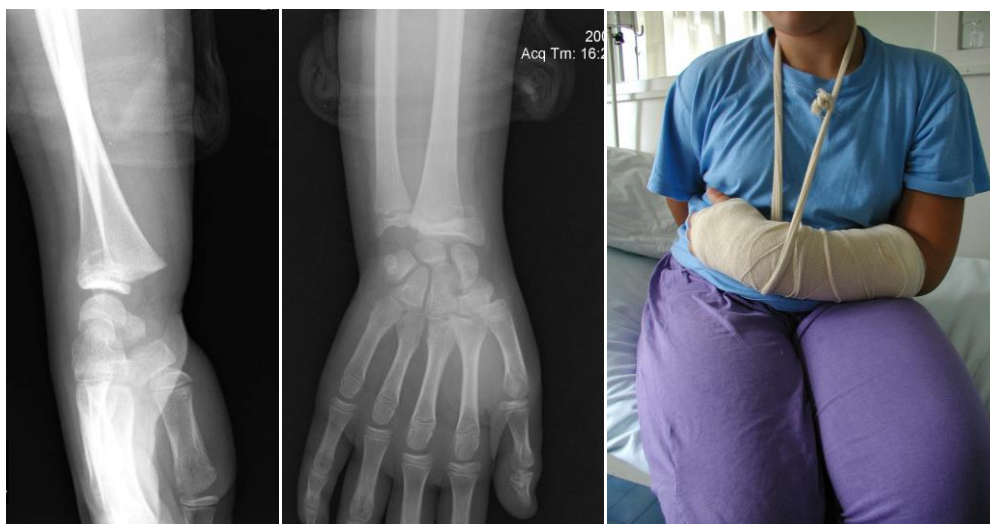
„Torus“ prijelomi najstabilniji su u području distalnog radiusa. Zbog toga nema potrebe za operativnim liječenjem ili dodatnim praćenjem osim u slučaju pogoršanja. Preporučuje se samo postavljanje ortoze za ručni zglob (86). Prijelomi zelene grančice nestabilniji su, pa se preporučuje provoditi kontrolne preglede nakon postavljanja imobilizacije odnosno ortoze (88). Nije potrebno provoditi redukciju ako je angulacija manja od 20° jer će doći do potpunog spontanog ispravka deformacije (61).



Slika 19. Tipičan postupak repozicije prijeloma palčane kosti u distalnom dijelu i pravilno postavljena podlaktična sadrena imobilizacija za ručni zglob

Prijelomi epifize i bikortikalni prijelomi liječe se repozicijom i imobilizacijom, a s obzirom da su podložni sekundarnom pomaku, preporučuju se i rentgenske kontrole (89,90) nakon sedam dana nošenja longete. Ako postoji veća angulacija u odnosu na prvu sliku postavlja se cirkularni gips. Svrha je gipsa čvršća imobilizacija te po potrebi mogućnost dodavanja pojačanja na određene dijelove podlaktice, a longeta je izbor u prvim danima jer još postoji otok mekih tkiva. Prijelomi epifize rijetki su u odnosu da ostale vrste prijeloma, s najvećom incidencijom u dobi između sedam i 15 godina (91). Prema Salter – Harrisovoj klasifikaciji, što je prijelom višeg stadija klasifikacije to je veća šansa za razvoj angularne deformacije te je zglob manje kongruentan nakon liječenja (92). Redukcija se provodi kod velikog broja epifizeoliza, a imobilizacija je obavezna, u trajanju od 15-25 dana kako ne bi došlo do poremećenog rasta kosti. Samo vrijeme imobilizacije je kratko jer je potencijal rasta

distalnog radiusa vrlo velik (91). Znanstvenici imaju različite stavove o dozvoljenoj angulaciji pa tako neki smatraju da se može tolerirati do 35° angulacije (93,94) dok drugi smatraju da je maksimalna angulacija 15° i to do dobi od pet godina (56). Veći deformiteti prihvaćaju se u mlađe djece i kod prijeloma koji su bliže ploči rasta zbog veće mogućnosti remodeliranja (95). Najvažnija komplikacija je loše srasli prijelom s malpozicijom ulomaka. Na razvoj sekundarnog pomaka utječu kosina prijeloma, inicijalno velik pomak, nepravilna i nepotpuna redukcija, dob, atrofija mišića te oblikovanje gipsa (90,96,97). Pretell – Mazzini et al. su dokazali 4.8 puta veću vjerojatnost za gubitak redukcije u djece starije od 14 godina što su svrstali u rizičnu skupinu za gubitak redukcije zajedno s ostatnim pomakom od 10° u sagitalnoj ravnini (98). Osim ovih komplikacija javljaju se i degenerativne promjene zglobnih površina što može uzrokovati bol u ručnom zglobu te smanjen opseg pokreta podlaktice (99). Impakcijski prijelom bez pomaka liječi se postavljanjem longete te skidanjem longete za 4 tjedna. Nisu potrebne dodatne RTG pretrage.



Slika 20. Distalna epifizeoliza palčane kosti, rendgenogram u dva smjera i hiperkorekcijski položaj šake u podlaktičnoj sadrenoj longeti

Operativno liječenje zahtijevaju otvoreni prijelomi s pomakom, nestabilni prijelomi koji imaju velik rizik sekundarnog pomaka i većina prijeloma S-H tipa III i IV.

Kod fiksacije Kirschnerovom žicom osobito vijkom ili drugim materijalom, u pravilu se izbjegava oštećenje ploča rasta kako ne bi došlo do poremećaja rasta kosti. To neće biti uvijek moguće u prijelomima S-H tipa III i IV. Prednosti zatvorene repozicije i perkutanog postavljanja Kirschnerove žice u rizičnim slučajevima su bolje održavanje pozicije ulomaka u odnosu na samu imobilizaciju, manje potrebnih rentgenskih snimanja u daljnjem praćenju pacijenta i manja vjerojatnost nastanka komplikacija (89,100,101). Nedostaci su opasnost od infekcije na mjestu ulaska žice (102), ozljeda živca i potreba za ponovnom operacijom zbog vađenja materijala. Kod prijeloma sa sekundarnim

pomakom, ako se načini uspješna repozicija, koristi se fiksacija ulomaka Kirschnerovim žicama kao sigurna i učinkovita terapijska metoda (103). Imobilizacija se skida nakon 4 tjedna. Korektivna osteotomija provodi se kao metoda ispravljanja zaostalih deformacija nakon pogrešnog srašavanja (104).

8.2. KOMPLIKACIJE PRIJELOMA DISTALNOG RADIUSA

Zbog već ranije spomenutog velikog potencijala rasta distalne epifize radiusa može doći do pojačane stimulacije rasta u ozlijeđenoj epifizni zbog ponovljenih repozicija ili višestrukog prijeloma pri čemu je duljina radiusa veća nego duljina ulne. S obzirom da još nije dovršen ni rast same ulne, doći će do pojačanog rasta ulne te posljedično približno urednog odnosa između kostiju podlaktice s minimalnim funkcijskim deficitom koji je neznatčan u svakodnevnim aktivnostima. Međutim, postojat će razlika u odnosu na suprotnu ruku.

Rijetko može nastupiti i preuranjeno zatvaranje epifiza što je vjerojatno posljedica oštećenja epifizne vaskulature, a posljedica su trajni deformiteti i funkcijska ograničenja.

Vježbe pokreta prstima u svih vrsta prijeloma distalnog radiusa započinju se kada kalus prestane biti bolan na palpaciju. Bavljenje sportom obično je moguće nakon dva do tri tjedna, a rezidualni deformitet neće utjecati na sportske aktivnosti (22).

9. ISPITANICI I METODE

Ova retrospektivna studija obuhvaća 289 djece mlađe od 18 godina, liječene ambulantno ili bolnički zbog ozljede palčane kosti, u vremenskom periodu od siječnja 2011. do listopada 2013. u Klinici za kirurgiju Medicinskog fakulteta u Zagrebu.

Podaci su skupljeni retrogradno iz bolničkog informacijskog sustava i bolničkog arhiva. Za svakog su ispitanika bilježeni slijedeći podaci: godina, mjesec i dan prijema, godište, spol, ozljeda lijeve ili desne palčane kosti, lokacija prijeloma (proksimalno, dijafiza, distalno), pomak ad laterus, dijastaza, skraćenje, angulacija, impakcija, rotacija, multifragmentarni prijelom, otvoreni ili zatvoreni prijelom, uzrok ozljede, mjesto ozljede, pridružene ozljede, broj rendgenskih kontrola, ambulantno/bolničko/kombinirano liječenje, trajanje imobilizacije, preporučena neaktivnost, primarno liječenje i sekundarno liječenje. Uzrok i mjesto ozljede klasificirani su prema MKB-10 šiframa, poglavlja XX, vanjski uzroci morbiditeta i mortaliteta.

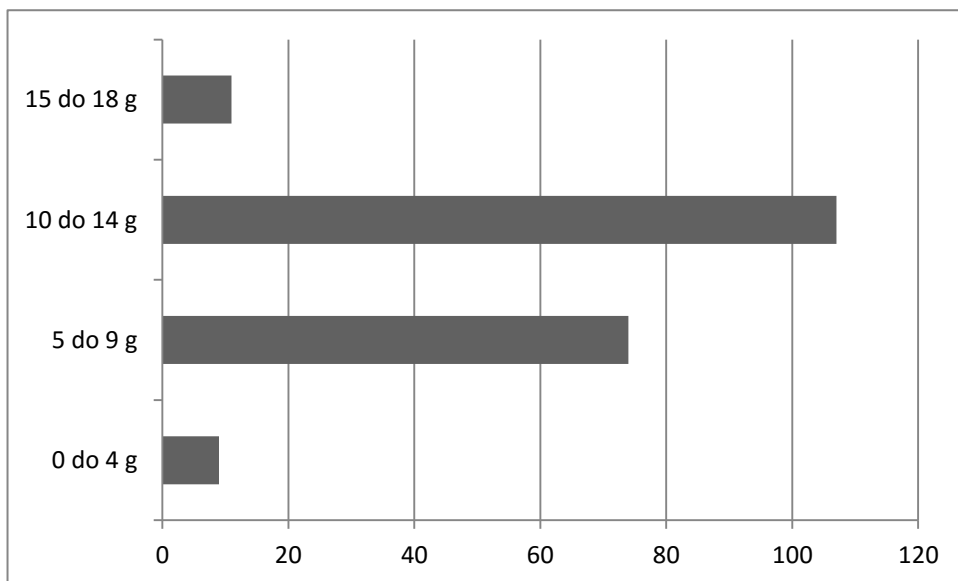
U broj rendgenskih kontrola nije uključena kontrolna dijaskopija u toku operacije koja je bila učinjena svim bolnički liječenim pacijentima. Primarno i sekundarno liječenje je klasificirano kao: imobilizacija, zatvorena repozicija, TEN, otvorena repozicija, Kirschnerova žica i kombinacija navedenih. Sekundarna terapija predstavlja liječenje nakon sekundarnog pomaka ulomaka. Od 289 djece uključenih u studiju, njih 88 isključeno je iz studije zbog nepotpune medicinske dokumentacije. Podaci su upisivani i obrađivani u programu Windows Excel 2007.

10. REZULTATI

10.1. DOB I SPOL DJECE

Od ukupno 201 djece uključenih u studiju bilo je 85 djevojčica (42,3%) i 116 dječaka (57,7%). Lijeva ruka bila je ozlijeđena u 104 (51,5%), a desna u 98 djece (48,5 %). Jedna djevojčica ozlijedila je obje ruke stoga je ukupan broj ozljeda 202. Ukupna prosječna starost je bila 9.6 godina, dječaka 10.3, a djevojčica 9.4 godine. Bolnički je liječeno 53 djece (26,4%), ambulantno 141 dijete (70,15%), a kombinacijom ambulantnog te zatim bolničkog liječenja sedmero djece (3,5%). U daljnjem tekstu djeca koja su liječena ambulantno te nakon toga bolnički, kao i djeca koja su višekратно liječena u bolnici ubrajaju se u skupinu djece liječene u bolnici. Ispitanici su podijeljeni u četiri dobne skupine. Pojavnost prijeloma u svakoj od dobnih skupina vidljiva je u grafikonu 1.

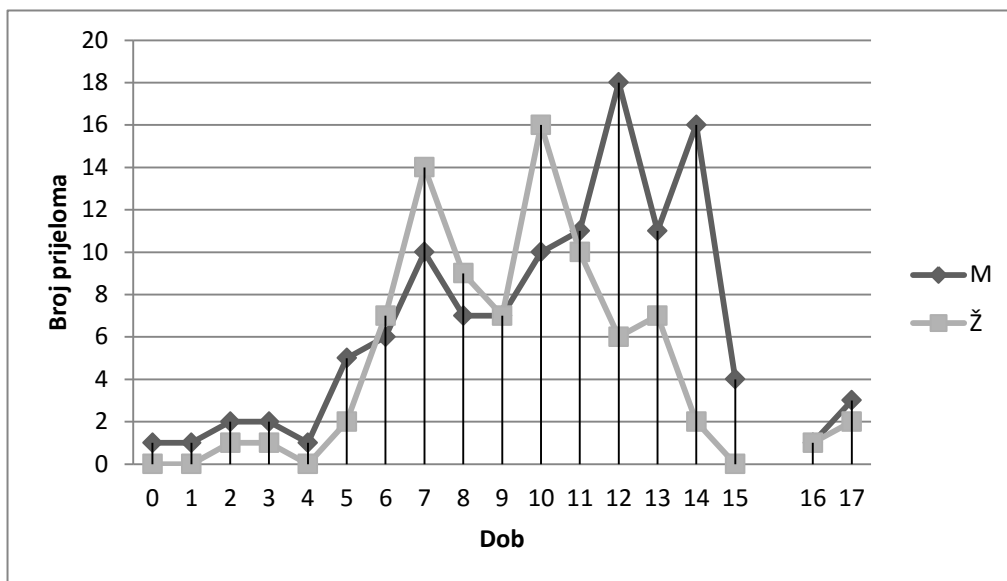
Grafikon 1. Broj prijeloma prema dobnim skupinama



Od ukupnog broja prijeloma 75 (37,3%) je nastalo u proljeće, 64 (31,8%) je nastalo ljeti, 34 (16,9%) zimi te 28 (13,9%) u jesen.

Precizan prikaz dobi i spola djece u trenutku prijema u hitnu službu prikazan je u grafikonu 2.

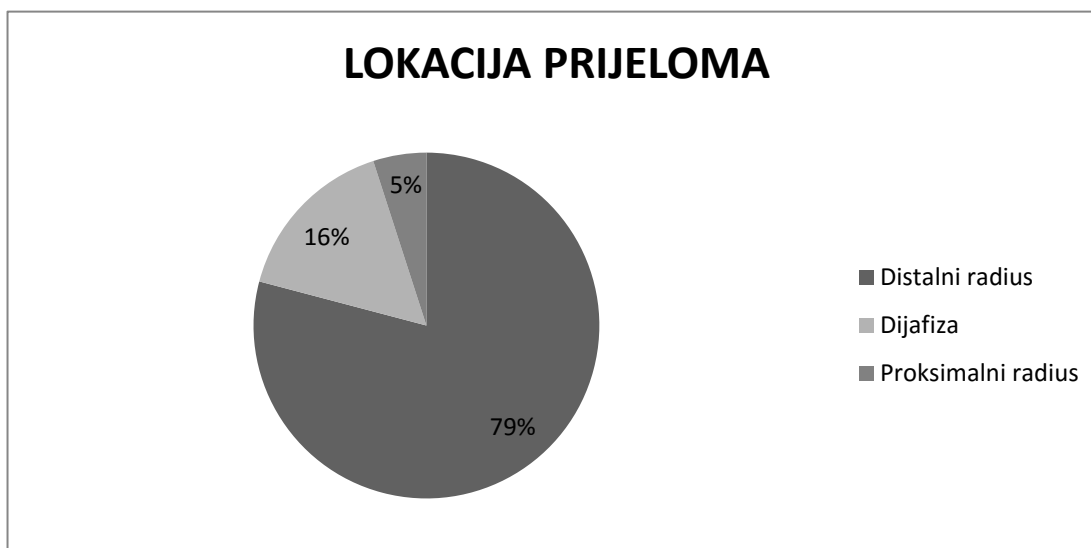
Grafikon 2. Učestalost prijeloma radiusa s obzirom na dob i spol



10.2. NALAZ RTG-a

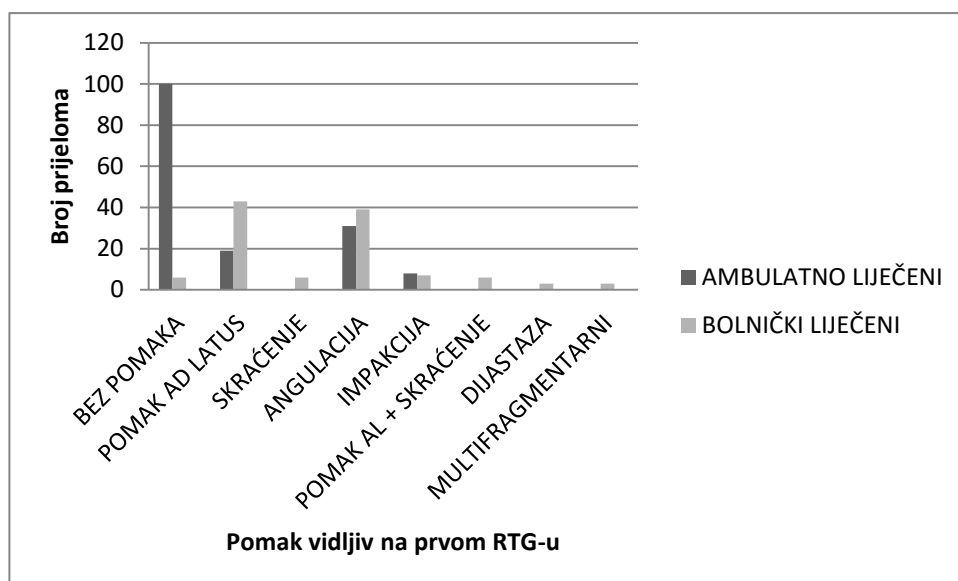
Pojavnost prijeloma u tri tipične regije, prikazana je u grafikonu 3.

Grafikon 3. Postotak prijeloma prema lokaciji



Djeca kojoj nije dokazan položaj ulomaka liječena su ambulantno, a šestero djece bez pomaka liječeno je bolnički. U dvoje od te djece na prvom rendgenogramu nije uočen pomak ulomaka kosti. U njih je tijekom bolničkog liječenja načinjen i kontrolni rendgenogram, a kako nije bilo pomaka ulomaka u neprimjeren položaj, liječena su kratkotrajnom imobilizacijom. U preostalo četvero djece pomaka nije bilo na prvotnom rendgenogramu, ali na kontrolnom snimanju pomak ulomaka je bio značajan pa su liječeni operativno. Bolnički je također liječeno preostalih 107 (53,2%) djece s dokazanim pomakom.

Grafikon 4. Ambulantno i bolnički liječena djeca s obzirom na inicijalni položaj ulomaka palčane kosti

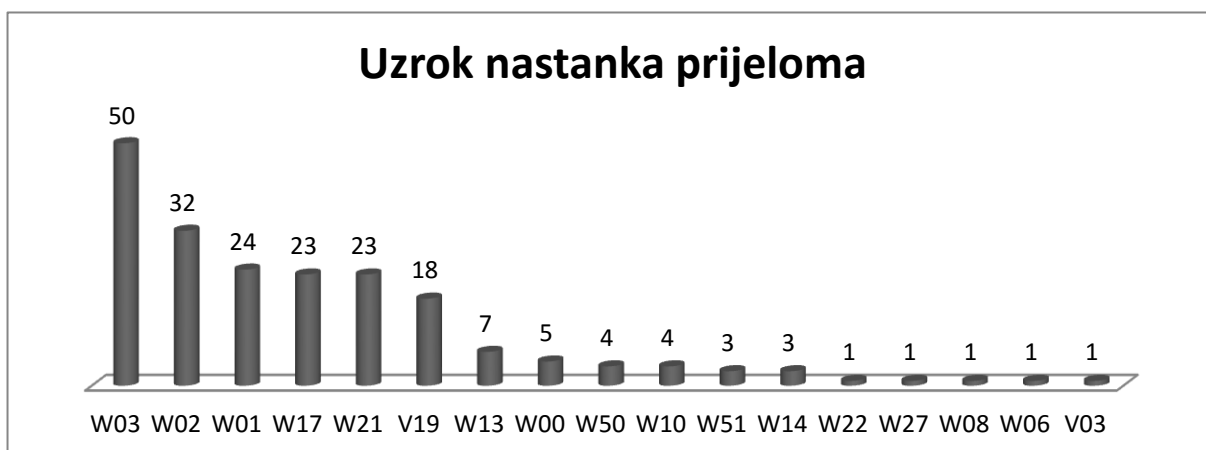


10.3. MJESTO I UZROK NASTANKA OZLJEDE

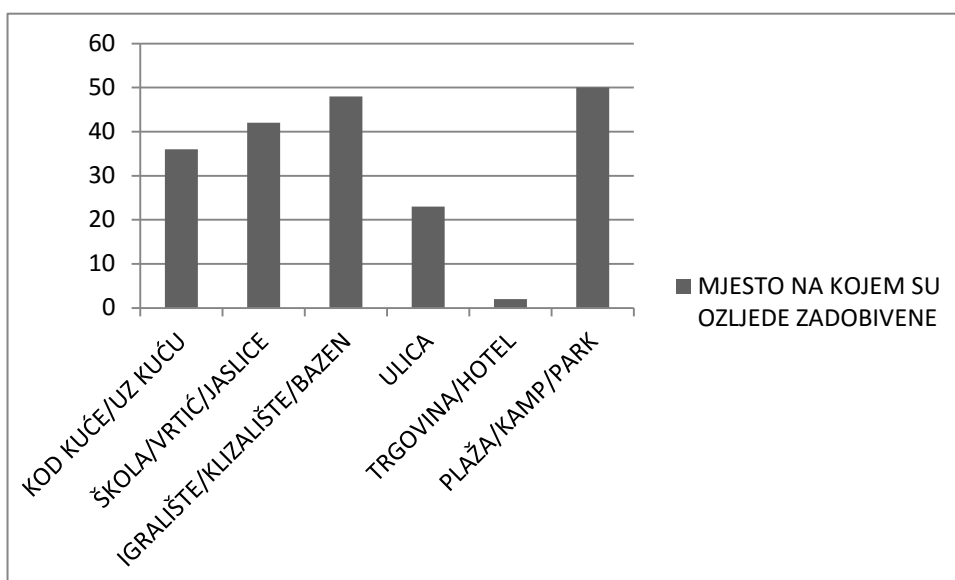
Prema MKB-10, svoj našoj djeci s prijelomom palčane kosti pridružena je šifra načina i mjesta nastanka ozljede, ukupno njih 17. Pojavnost tih šifri vidi se na grafikonu 5.

Pad u razini bio je uzrok ozljede u 61 djeteta (30,3%). Sportskih ozljeda je bilo 108, a od toga na nogometu 36 (33,3%), na rolanju 25 (23,2%), što uključuje sve ozljede nastale u trenutku bavljenja ovim sportskim aktivnostima, neovisno jesu li djeca u tom trenutku bila u školi, na javnom igralištu ili kod kuće. Detaljan prikaz broja ozljeda s obzirom na način nastanka prijeloma prikazuje grafikon 5. S obzirom na mjesto nastanka ozljede, određeno je šest kategorija u kojima se promatra učestalost ozljeđivanja (grafikon 6). Od ozljeda na javnim mjestima prednjače one nastale na plažama, kampovima, parkovima, uređenim igralištima, klizalištima i bazenima na kojima se odvijaju njihove sportske aktivnosti.

Grafikon 5. Broj prijeloma s obzirom na uzrok nastanka ozljede (MKB-10 šifre)

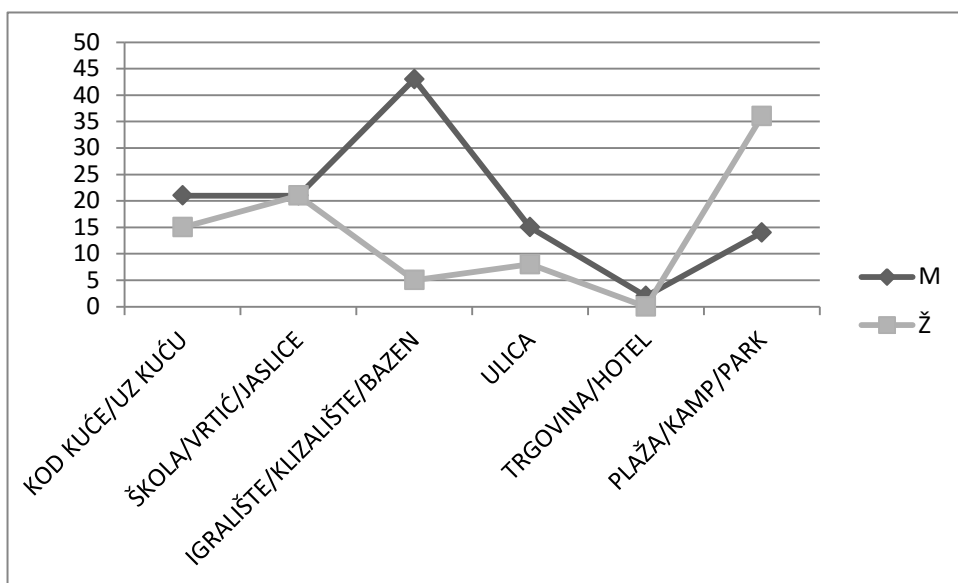


Grafikon 6. Mjesto nastanka ozljede

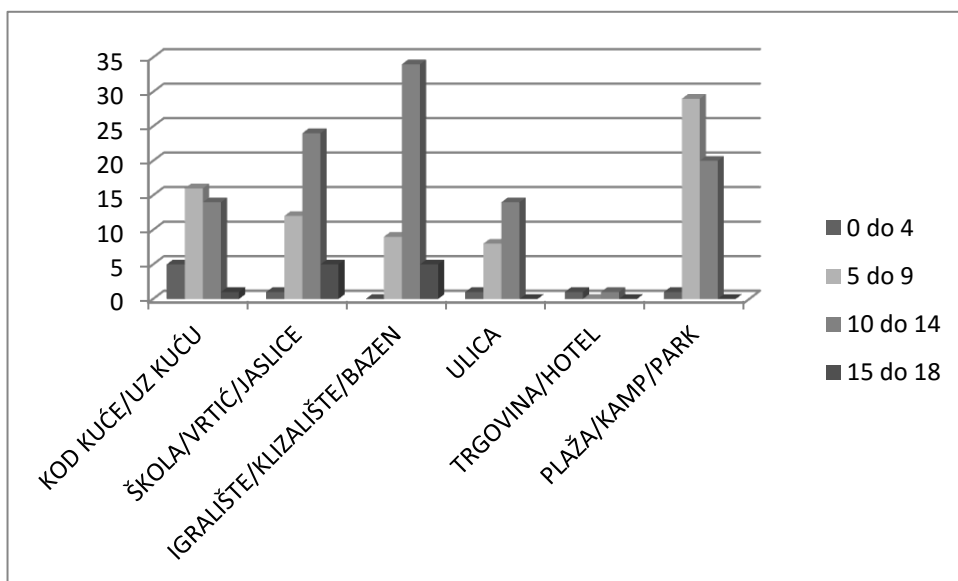


Mjesto ozljede pobliže ćemo proučiti u odnosu na spol (grafikon 7) i na dobnu skupinu (grafikon 8). Kod kuće i uz kuću ozlijeđeno je 21 (10,4%) muške i 15 (7,5%) ženske djece. U školi, vrtiću ili jasticama ozlijeđeno je 21 (10,4%) muške kao i 21 (10,4%) ženske djece. Ozljede na igralištima, klizalištima i bazenima zadobilo je 43 (21,4%) muške te pet (2,5%) ženske djece. Na ulici je prijelom zadobilo 15 (7,5%) muške i osam (4,0%) ženske djece. Na plaži, u kampovima i u parkovima ozlijeđeno je 14 (7,0%) te 36 (17,9%) ženske djece. U trgovini i hotelu prijelom palčane kosti zadobila su dva dječaka (1,0%), dok djevojčice na tim lokacijama nisu bile ozlijeđene.

Grafikon 7. Mjesto ozljede s obzirom na spol

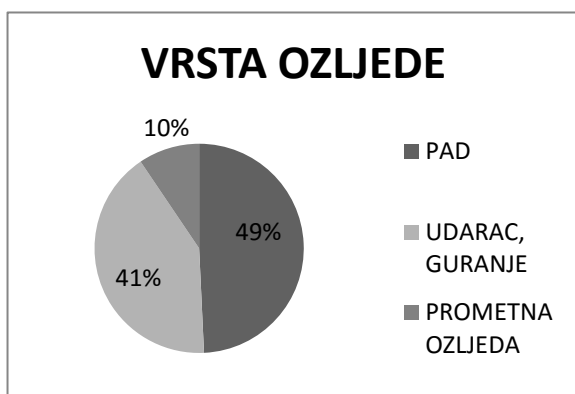


Grafikon 8. Mjesto ozljede s obzirom na dobnu skupinu

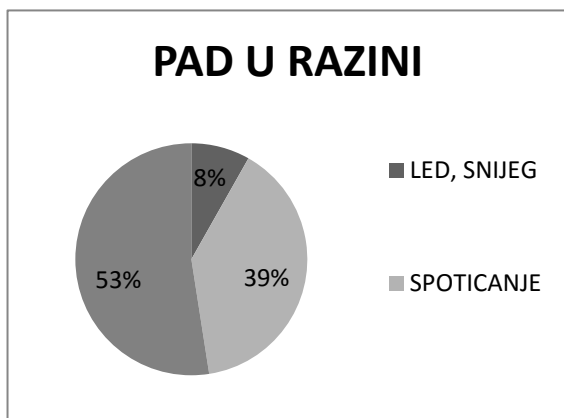


Uzroci ozljede mogu se podijeliti u tri velike skupine: pad, ozljeda u prometu te udarac/guranje što uključuje i udarac predmetom i guranje od strane druge osobe ili od samog ozlijeđenog djeteta. U grafikonu 9 vidljivo je da su ozljede uzrokovane padom u 99 (49,2%) slučajeva. U nastavku su detaljnije obrađene ozljede iz skupina pada u razini (grafikon 10) i pada s visine (grafikon 11) te ozljede kao posljedica udarca i guranja (grafikon 12).

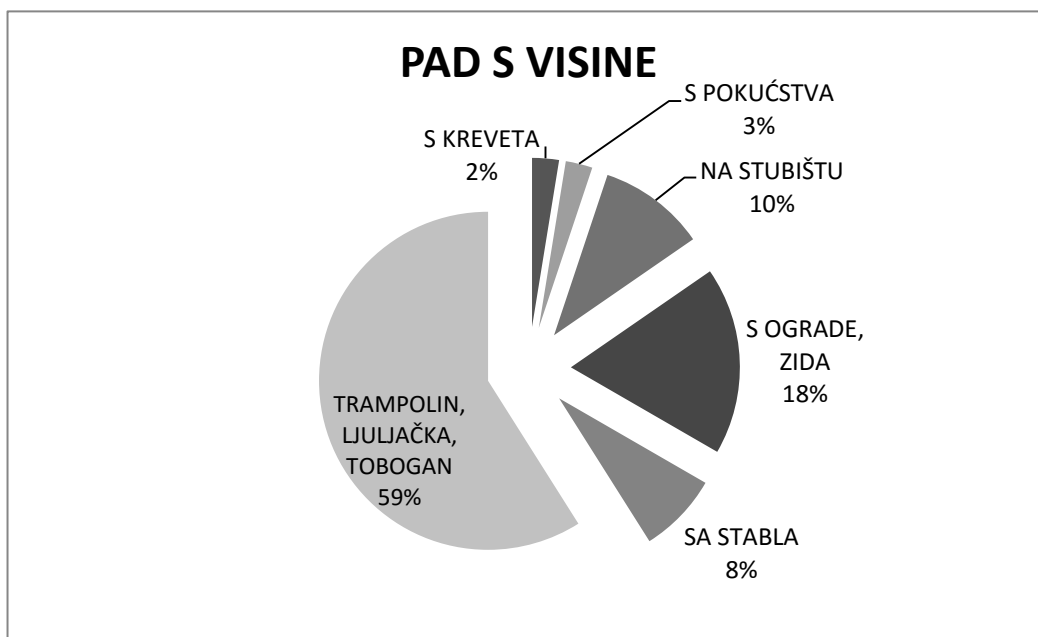
Grafikon 9. Udjeli triju velikih skupina s obzirom na način nastanka ozljede



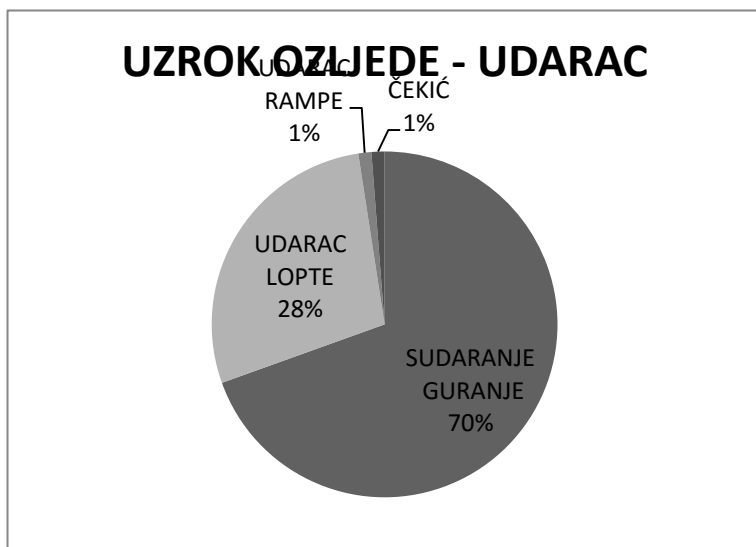
Grafikon 10. Uzroci ozljeda nastalih padom u razini tla



Grafikon 11. Uzroci ozljeda nastalih padom s visine



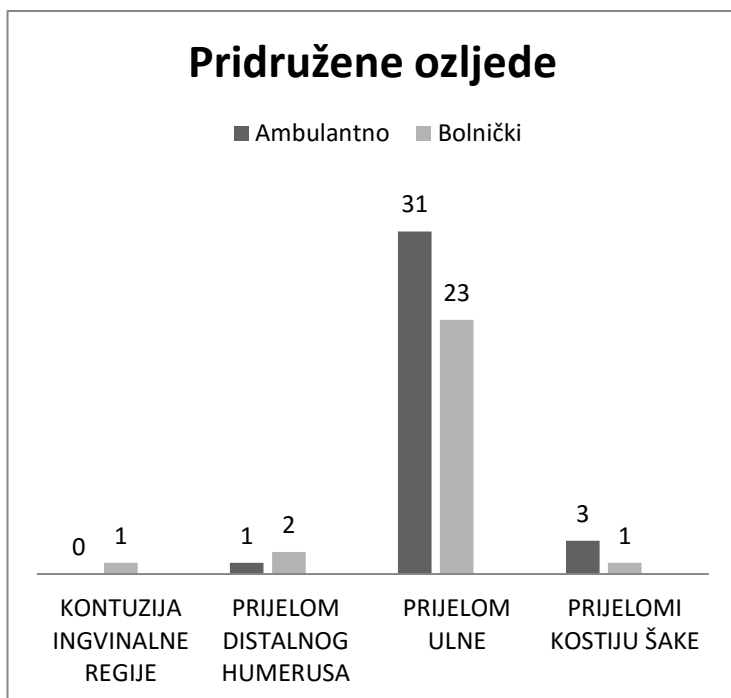
Grafikon 12. Uzroci ozljeda nastali sudaranjem i udarcima



10.4. PRIDRUŽENE OZLJEDE

Ukupno je od 201 djeteta njih 59 (29,4%) imalo ozljede pridružene prijelomima palčane kosti. Ukupni broj pridruženih ozljeda je 61, tj. dvoje djece imalo je po dvije pridružene ozljede. Od svih pridruženih ozljeda, 54 (88,5%) odnosi se na povredu ulne i to na prijelom stiloida. 35 (57,4%) pridruženih ozljeda liječeno je ambulantno (grafikon 13).

Grafikon 13. Pridružene ozljede u pacijenata liječenih ambulantno i bolnički



10.5. METODA LIJEČENJA

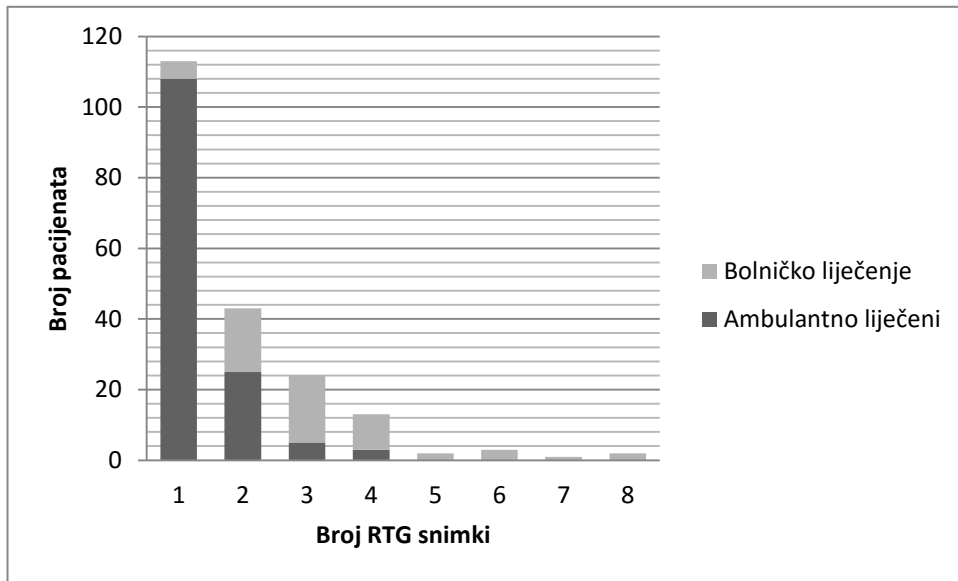
Primarno liječenje samo imobilizacijom provedeno je u 140 djece. Zatvorena repozicija u općoj anesteziji i postavljanje imobilizacije pod kontrolom rendgena metoda je kojom je liječeno 55 djece. Zatvorena repozicija i fiksacija reponiranih ulomaka s dvije Kirschnerove žice metoda je liječenja u dvoje djece. Zatvorena repozicija i intramedularna osteosinteza sa dva TEN-a je bila metoda izbora u dvoje djece. Otvorena repozicija ulomaka s postavljanjem elastične stabilne osteosinteze TEN-ima korištena je u jednog adolescenta.

Ukupno je 13-ero djece bilo liječeno višekratno - sedmero primarno ambulantno, a zatim bolnički, a šestero više puta bolnički (po dva puta, jedno dijete tri puta). U sekundarnom liječenju četvero djece liječeno je zatvorenom repozicijom i imobilizacijom, jedno dijete zatvorenom repozicijom i K-žicom, dvoje djece otvorenom repozicijom i postavljanjem intramedularnog čavla te četvero djece otvorenom repozicijom i postavljanjem K-žice. Dvoje djece primljeno je u bolnicu na ponovno liječenje samo radi korekcije položaja ruke i popravljanja neprimjerene ili oštećene sadrene imobilizacije .

10.6. RENDGENSKE KONTROLE

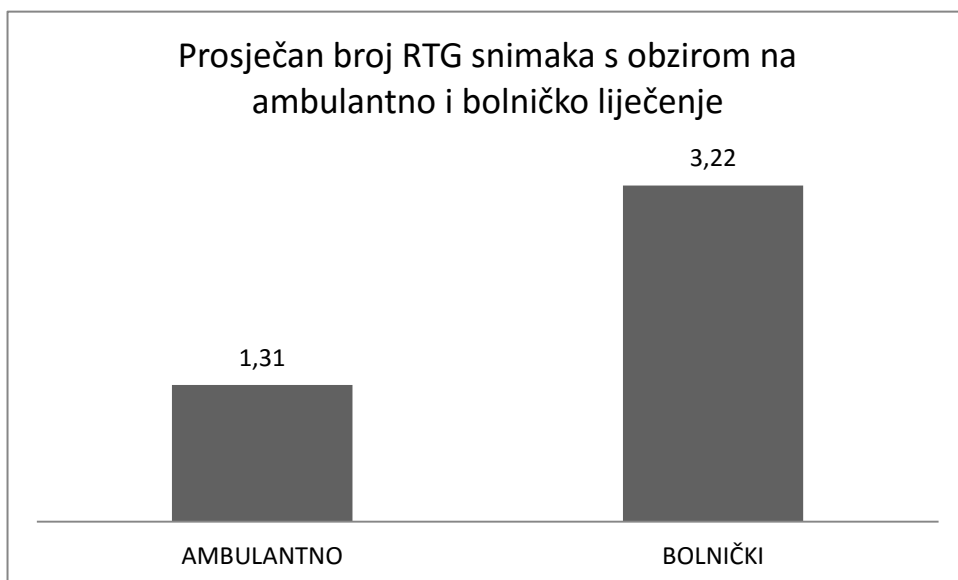
Sva su djeca uključena u ovu studiju u službi hitne medicine jednom rendgenski obrađena, tj. svakom je djetetu barem jednom učinjena RTG snimka (u dva smjera). Dvije su snimke bile potrebne u djece koja su i ambulantno i bolnički liječena, a tri i više snimki uglavnom se odnosi na bolnički liječenu djecu. Djeca koja su liječena primarno ambulantno, a zatim bolnički (njih sedmero), kao i djeca višekratno liječena bolnički (njih petero), bila su tri ili više puta snimana RTG-om. Razlog dugotrajnom liječenju je sekundarni pomak ili komplikacije primarnog liječenja. Djeca snimana osam puta (njih dvoje), liječena su otvorenom repozicijom i postavljanjem Kirschnerove žice. Sva su djeca liječena operativno bila podvrgnuta RTG dijaskopiji za vrijeme procedure, i to snimanje nije uvršteno u ovu analizu.

Grafikon 14. Ambulantno i bolnički liječena djeca po učestalosti izlaganja ionizantnom zračenju



Prosječno je u bolnički liječene djece učinjeno 3,2 snimke po djetetu, a u ambulantno liječenih 1,3 snimke po djetetu što je vidljivo iz grafa 15. Djeca liječena operativno i u općoj anesteziji bila su izložena zračenju RTG-dijaskopije pa je zračenje više izraženo.

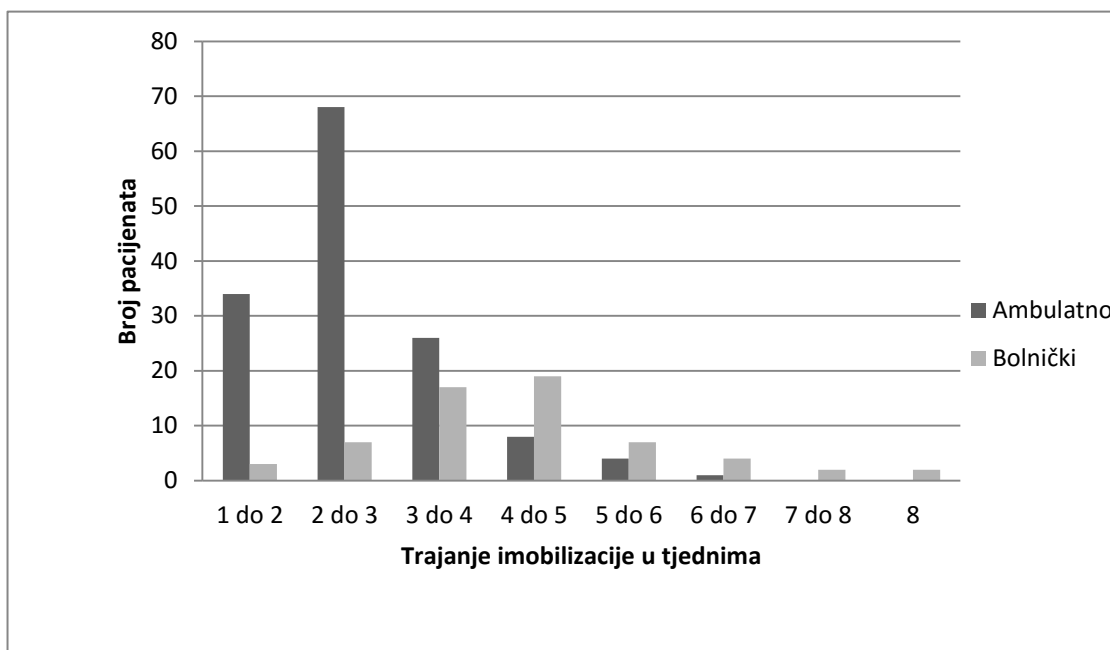
Grafikon 15. Prosječan broj RTG - snimaka



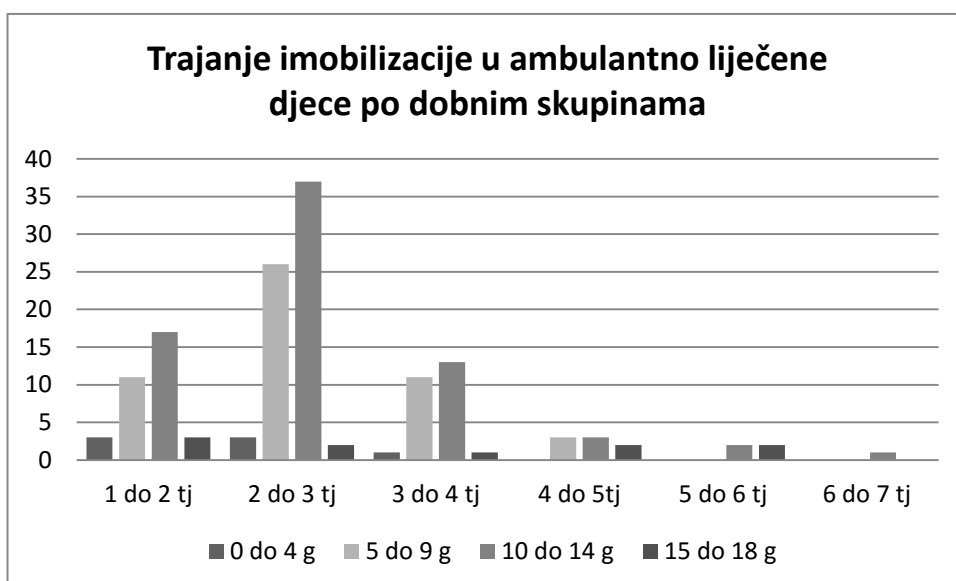
10.7. IMOBILIZACIJA I POŠTEDA OD SPORTSKIH AKTIVNOSTI

Prosječno trajanje imobilizacije ambulantno liječene djece iznosilo je 2,3 tjedana. Prosječno trajanje u djece liječene bolnički iznosilo je četiri tjedna. Gotovo polovina ambulantno liječene djece, njih 68 (48,2%) nosilo je imobilizaciju dva do tri tjedna. Ni jedno od ambulantno liječene djece nije nosilo imobilizaciju dulje od šest tjedana. Podaci o trajanju imobilizacije vidljivi su u grafikonu 16 i grafikonu 17.

Grafikon 16. Trajanje imobilizacije u tjednima kod ambulantno i bolnički liječene djece.

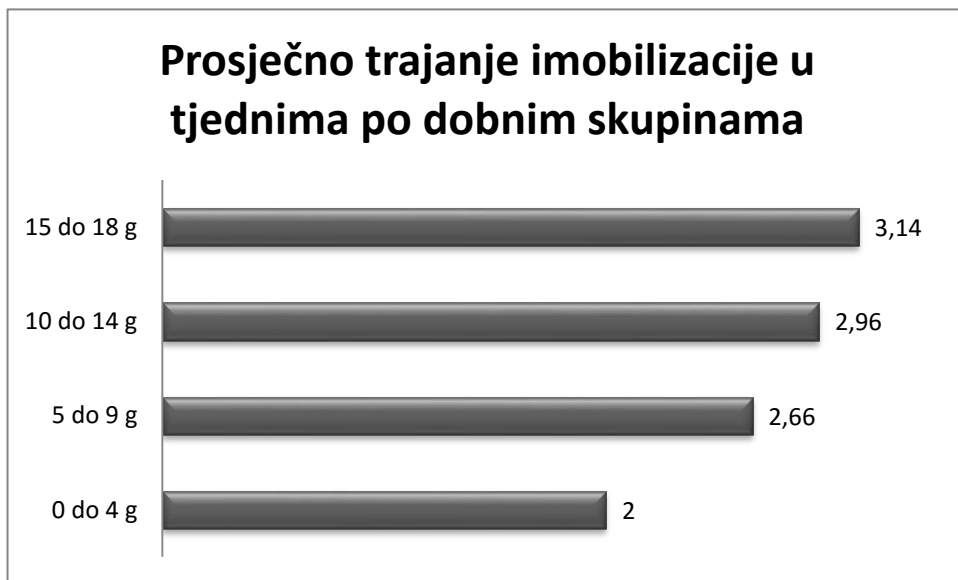


Grafikon 17. Trajanje imobilizacije u ambulantno liječene djece s obzirom na dobnu skupinu



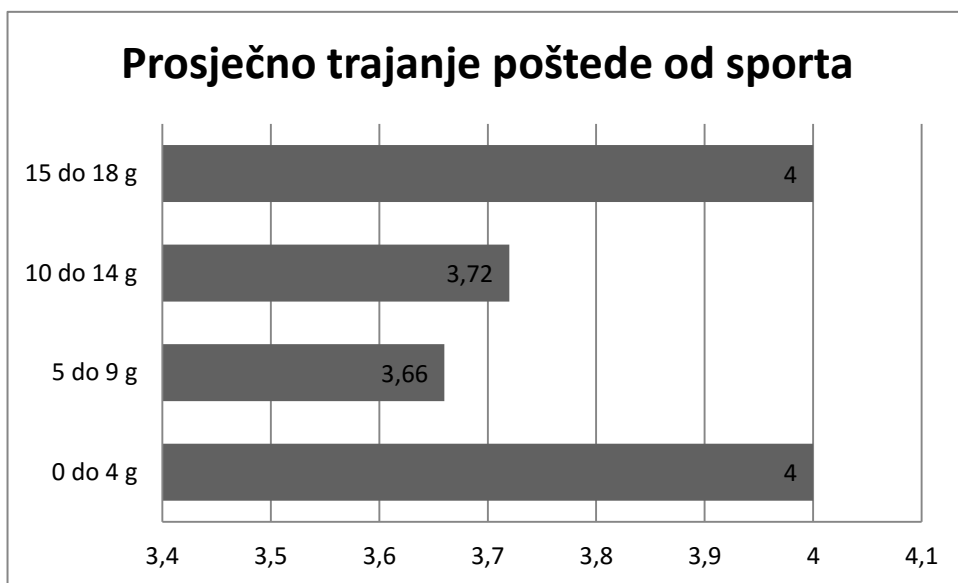
Prosječno trajanje imobilizacije prikazano je po dobnim skupinama prikazano je u grafikonu 18.

Grafikon 18. Prosječno trajanje imobilizacije po dobnim skupinama



Prosječno trajanje poštede od sporta u dobnim skupinama od 0 do 4 godine te od 15 do 18 godina, trajalo je četiri tjedna, a u dobnim skupinama od pet do devet godina te od 10 do 14 godina 3,7 tjedana. Rezultati su vidljivi u grafu 19.

Grafikon 19. Prikaz prosječnog trajanja poštede od sporta s obzirom na dobne skupine izraženo u tjednima



11. RASPRAVA

U našoj studiji dječaci su bili ozljeđivani češće od djevojčica. U dobnim skupinama od 10 do 14 i od 15 do 18 godina prevladava muški spol sa 62,7%. Sličnu pojavnost u istom dobnim skupinama našli su i drugi autori (9,10).

Srednja vrijednost životne dobi naše djece je bila 9.6 godina, a nešto je veća u dječaka nego u djevojčica. Najveća je učestalost prijeloma uočena u dobnj skupini od 10 do 14 godina. I djevojčice i dječaci su nešto češće ozlijedili lijevu ruku. Dječaci su najviše ozljeđivani u dobi od 12 godina, a djevojčice u dobi od 10 godina. Slično je dokazao i Landin LA u svojoj studiji - povećana je incidencija prijeloma svih dijelova tijela do 14. godine u dječaka i 12. godine u djevojčica (14) dok su Bailey et al dokazali vršak incidencije prijeloma distalnog radiusa u dječaka u dobi od 13,5 do 14,5 godina, a u djevojčica od 11,5 do 12,5 godina (105). Uzrok najvećoj incidenciji prijeloma u toj dobi vjerojatno je predadolescentni zamah rasta što uzrokuje promjene u čvrstoći i strukturi kostiju (81,106,107). U ovoj studiji nije bilo djevojčica u dobi od 15 godina pa navedeni podaci nedostaju u grafikonu 2. U području cijele palčane kosti, najčešća lokacija prijeloma je ustanovljena u distalnom dijelu, što je poznato i iz prijašnjih istraživanja (6,80,108).

Proljeće i ljeto su doba s najvećim brojem nezgoda, što je uvjetovano mnogim čimbenicima. Dio do sada objavljenih radova na istu temu, nalazi sličnu pojavnost ozljeda kao i mi, tako su u svom radu, Ryan LM et al dokazali da je incidencija prijeloma najveća u proljeće (7). Neki autori kao Moon Seok Park et al dokazuju da je incidencija prijeloma distalnog radiusa najveća ljeti i u jesen (108), što se tek dijelom slaže s našim rezultatima.

Najčešći uzrok ozljede u naše djece je pad, i čini 49,3% svih uzroka ozljeda u ovom radu. Sličnu pojavnost su našli i drugi autori (7,8). Pad u razini tla je oko 1,5 puta češći nego li pad s visine. Glavni uzrok pada općenito u našoj skupini jest pad pri klizanju, skijanju i rolanju, a djeca su padala i zbog spoticanja, nesreća na dječjim igralištima (trampolin, ljuljačka, tobogan) i ostalih prethodno navedenih uzroka. Slični su podaci dobiveni i u drugim studijama (109). Pad s pokućstva i kreveta iznosi samo oko 2% uzroka svih padova. Guranje ili zadobijen udarac drugi je po učestalosti uzroka ozljeda u skupini analizirane djece i čini 28,4% svih uzroka ozljeđivanja. Takve ozljede većinom su nastale tokom sportskih aktivnosti i u školi. Samo je u jednom slučaju nezgoda zbog guranja nastala kod kuće tako što je djetetu drugo dijete naskočilo na ruku. Ostale su ozljede nastale tokom sportskih aktivnosti i u školi.

Ozljede distalnog radiusa, kao i cijele palčane kosti nastale kod kuće u našoj su studiji tek na 4. mjestu lokacija za razliku od studije provedene u Maleziji gdje se prijelomi distalnog radiusa najčešće događaju u kući (9).

Muška djeca mnogo se češće nego ženska ozljeđuju na sportskim terenima, dok je obrnuta situacija u parkovima, kampovima i plažama gdje se češće ozljeđuju ženska djeca. Djeca starosti od 0 do 4 godine najčešće su ozlijeđena kod kuće, u dobi od 5 do 9 godina u parkovima, kampovima i plažama, u dobi od 10 do 14 godina na igralištima i sportskim terenima, a adolescenti u dobi od 15 do 18 godina u školi te na sportskim terenima.

Od svih zabilježenih nezgoda 15,4% je nastalo u školi za vrijeme odmora ili nastave iz tjelesnog odgoja. Sportske su ozljede vrlo česte, a u našim krajevima najviše nesreća nastaje za vrijeme igranja nogometa. Ostali sportovi na kojima su se djeca ozljeđivala su rolanje, borilački sporovi, klizanje, košarka, odbojka, hokej i biatlon.

Ozljede nastale u prometu u našem istraživanju čine 10% uzroka prijeloma palčane kosti i sve su osim jedne nastale padom s bicikla. Jedna je ozljeda nastala naletom automobila na pješaka. Razlog malom broju prijeloma palčane kosti pri naletu automobila na pješaka jest sam mehanizam nastanka ozljede, tj. djeca su niže visine od odraslih pa je prvotni udarac automobila u razini prsnog koša ili glave, a ozljede koje nastaju padom nakon udarca uglavnom se odnose na kralježnicu i glavu (110).

Pridružene su ozljede češće bile prisutne u ambulantno liječenih jer ni jedna pridružena ozljeda nije bila osobito teška. Ukupno je 59 pacijenata imalo pridružene ozljede i uglavnom se radilo o ozljedi ulne koja je bila izliječena u toku liječenja palčane kosti. Još su bili prisutni i prijelomi kostiju šake te prijelomi nadlaktične kosti u njenom distalnom kraju i jedan slučaj kontuzije u ingvinalnoj regiji što je posljedica udarca djeteta u prednji dio bicikla.

Najviše je djece liječeno imobilizacijom i zatvorenom repozicijom u kombinaciji s imobilizacijom s ciljem maksimalne poštete djeteta i što boljeg i bržeg oporavka. Otvorena repozicija i postavljanje TEN-a ili K-žice vrlo su dobre metode, ali samo za prijelome kod kojih nikako nije moguće uspostaviti dobar položaj ulomaka imobilizacijom i zatvorenom repozicijom. U našoj studiji operativnim su metodama liječena samo djeca koja su imala dijagnosticiran velik ad latus pomak i izrazitu angulaciju te su u nekim slučajevima bili prisutni dijastaza ili skraćenje.

Djeca liječena ambulantno slikana su najviše 4 puta tako da su pošteđena pretjeranog zračenja. Djeca liječena bolnički slikana su što je bilo manje moguće potrebno, a oni koji su slikani 7 i 8 puta bili su liječeni primarno zatvorenom repozicijom i imobilizacijom, ali nakon sekundarnog pomaka bilo je potrebno uvođenje K-žice.

Ambulantno liječeni pacijenti u prosjeku su imobilizaciju nosili 2,3 tjedna, dok je u bolnički liječenih pacijenata imobilizacija trajala 4,1 tjedan. Imobilizaciju su najkraće nosili pacijenti iz dobne skupine od 0 do 4 godine. U toj skupini samo su 2 prijeloma od ukupno 9 liječeni bolnički, metoda liječenja bila je zatvorena repozicija i imobilizacija, a oporavak je protekao bez poteškoća. Najdulje je imobilizacija trajala u djece od 15 do 18 godina starosti - 3,14 tjedana, jer je to dobna skupina u kojoj je rast kosti sporiji nego u mlađim dobnim skupinama te je lakše podnositi imobilizaciju u adolescenciji nego li u dječjoj dobi.

12. ZAKLJUČAK

Prijelomi palčane kosti događaju se u približno jednakoj mjeri u dječaka i djevojčica do 18. godine. Od 10. godine prevladava muški spol sa dvije trećine od ukupnog broja prijeloma. Najčešće je ozlijeđen distalni radius. Bolničko liječenje češće je bilo provedeno u dječaka (62%). Prosječna dob bolnički liječene djece iznosila je 9,8 godina, a samo je dvoje djece mlađe od šest godina liječeno bolnički. Najčešći uzroci prijeloma liječenih bolnički bili su guranje ili zadobijen udarac, pad prilikom klizanja ili rolanja, pad s jedne razine na drugu (isključuje pad s pokušaja) te pad s bicikla. Od svih prometnih ozljeda, njih 11 (58%) liječeno je bolnički. Pad je najbitniji način nastanka ozljede, a češće se radi o padu u razini tla nego li o padu s visine. Sportske ozljede u više od polovine slučajeva, tj. u 108 (53,7%) slučajeva uzrok su prijeloma. Nogomet prednjači ostalim sportovima, a slijedi rolanje. Mjesta gdje su ozljede nastale su plaže, kampovi i parkovi, slijede igrališta, klizališta i bazeni, zatim škole, vrtići i jaslice, kuća, ulica i najrjeđe trgovina i hotel. Dječaci stradavaju najviše na igralištima, dok djevojčice najviše stradavaju u parkovima. To su mjesta i situacije gdje se može najučinkovitije preventivno djelovati i to na najosjetljiviju dobnu skupinu odnosno na djecu u dobi od 10 do 14 godina. Pridružene ozljede uglavnom su ozljede ulne što u slučaju djece iz ove studije ne utječe bitno na odabir bolničkog ili ambulantnog liječenja. Djeca su snimana što je manje bilo potrebno i prosječno su učinjene 1,3 snimke u ambulantno liječene djece. Terapija je također poštena - uglavnom se postavlja samo imobilizacija, a kod rendgenski ustanovljenih pomaka provodi se zatvorena repozicija. U provođenju dijagnostike i liječenja potrebno je što manje djecu izlagati zračenju i dugotrajnim i teškim terapijskim postupcima.

13. ZAHVALE

Zahvaljujem se svom mentoru i voditelju moga diplomskog rada doc. Anku Antabaku koji mi je svojim znanstvenim i stručnim savjetima pomogao u izradi ovog stručnog rada i bez čijeg vodstva to ne bi bilo moguće. Također se zahvaljujem svim djelatnicima KBC-a Rebro koji su mi pomogli u prikupljanju podataka potrebnih za ovaj rad.

14. LITERATURA

1. Chambers HG, Wilkins KE. (1996) Fractures of the proximal radius and ulna. Fractures in children. Philadelphia; Lippincott-Raven; 4. izdanje; str. 586–613.
2. Rennie L, Court-Brown CM, Mok JYK, Beattie TF, (2007) The epidemiology of fractures in children. *J Care Injured* (38);913-922
3. Wilkins K E: (1996) The incidence of fractures in children. U: Rockwood C A, Wilkins K E, i Beaty J H . Fractures in Children. Philadelphia; Lippincott-Raven; 4. izdanje; str. 3-17
4. Stutz C, Mencia G A. (2010) Fractures of the Distal Radius and Ulna: Metaphyseal and Physeal Injuries. *J Pediatr Orthop*; 30: S85-S89.
5. Landin LA. (1983) Fracture patterns in children. Analysis of 8,682 fractures with special reference to incidence, etiology and secular changes in a Swedish urban population 1950-1979. *Acta Orthop Scand Suppl.*; 202:1-109.
6. Cheng JC, Shen WY. (1993) Limb fracture pattern in different pediatric age groups: a study of 3,350 children. *J Orthop Trauma.*; 7(1):15-22.
7. Ryan LM, Teach SJ, Searcy K, Singer SA, Wood R, Wright JL, Chamberlain JM. (2010) Epidemiology of pediatric forearm fractures in Washington, DC. *J Trauma.*; 69(4):S200-5.
8. Al-Ansari K, Howard A, Seeto B, Yoo S, Zaki S, Boutis K. (2007) Minimally angulated pediatric wrist fractures: is immobilization without manipulation enough? *CJEM.*; 9(1):9-15.
9. Asim Abdelmoneim Mohamed, Noor Fadzilah Razali, Rukmanikanthan Shanmugam. (2012) Pattern of Distal Radius Fracture in Malaysian Children. *Med J Malasya*; 67(5):483-486

10. Cyrus Cooper, Elaine M Dennison, Herbert GM Leufkens, Nicholas Bishop, Tjeerd P van Staa; (2004) Epidemiology of Childhood Fractures in Britain: A Study Using the General Practice Research Database†; *Journal of Bone and Mineral Research*; 19(12):1976–1981
11. Herring JA. (2008) *General Principles of Managing Orthopaedic Injuries*. Philadelphia. Saunders/Elsevier
12. Peter MW, Alexander D. (2007) *Injuries to the shafts of the radius and ulna*. New York. Lippincott Williams & Wilkins
13. Atesok KI, Jupiter JB, Weiss AP. (2011) Galeazzi fracture. *J Am Acad Orthop Surg*; 19(10):623-33.
14. Parag Garg, Prashant Baid, Shivam Sinha, Rajeev Ranjan, Utpal Bandyopadhyay, SR Mitra (2011) Outcome of radial head preserving operations in missed Monteggia fracture in children. *Indian J Orthop* 45(5): 404–409.
15. Mahmood Karimi Mobarakeh, Ali Nemati, Reza Noktesanj, Amirhossein Fallahi, and Saeed Safari. (2013) Application of Removable Wrist Splint in the Management of Distal Forearm Torus Fractures. *Trauma Mon.*; 17(4):370-2.
16. Kraus R, Berthold LD, von Laer L.(2007) Efficient imaging of elbow injuries in children and adolescents. *Klin Padiatr.*; 219(5):282-7.
17. Chapman VM, Grottkau BE, Albright M, Salamipour H, Jaramillo D.(2005) Multidetector computed tomography of pediatric lateral condylar fractures. *J Comput Assist Tomogr.*; 29(6):842-6.
18. Zimmermann R, Rudisch A, Fritz D, Gschwentner M, Arora R. (2007) MR imaging for the evaluation of accompanying injuries in cases of distal forearm fractures in children and adolescents. *Handchir Mikrochir Plast Chir.*; 39(1):60-7
19. Schneidmüller D, Maier D, Mack M, Straub R, Marzi I. (2005) Therapeutic relevance of magnetic resonance imaging in joint injuries in children. *Unfallchirurg.*;108:537–543.
20. Blount, W.P. (1957) *Knochenbrüche bei Kindern*. Stuttgart: Thieme

21. Laer L, Kraus R, Linhart W. (2007) *Frakturen und Luxationen im Wachstumsalter*. Stuttgart, New York. Thieme; 5. izdanje
22. Lutz von Laer (2004) *Pediatric Fractures and Dislocations*. Stuttgart, New York. Thieme; 4. izdanje; prijevod na engleski jezik
23. Yazar S, Sommerfeldt DW, Gehrmann S, Rueger JM. (2007) Severely displaced radial neck fractures after minimally invasive joystick reduction and Prévot nailing: long-term course in childhood. *Unfallchirurg.*; 110(5):460-6.
24. Jeffery CC. (1950) Fractures of the head of the radius in children. *J Bone Joint Surg Br* ; 32B:314–324.
25. Jeffery CC. (1972) Fractures of the neck of the radius in children. *J Bone Joint Surg Br* ; 54B:717–710.
26. Chotel F, Vallese P, Parot R, (2004) Complete dislocation of the radial head following fracture of the radial neck in children: the Jeffery type II lesion. *J Pediatr Orthop B*;13:268–74
27. Christodoulou G, Tagaris G, Papadopoulos P, Liapis G. (2012) Fully displaced Radial Head Fractures in children. Jeffery Type II Injury. *EEXOT*;63,(4): 170-174
28. Malmvik J, Herbertsson P, Josefsson PO, Hasserijs R, Besjakov J, Karlsson MK. (2003) Fracture of the radial head and neck of Mason types II and III during growth: a 14-25 year follow-up. *J Pediatr Orthop B.*; 12(1):63-8.
29. Matuszewski L, Nogalski A, Lübek T. (2006) Isolated Fractures of the Head and Neck of the Radial Bone in Children and Adolescents - Types and Methods of Treatment. *Osteo Trauma Care.*;14:130–134.
30. Vocke AK, von Laer L.(1998) Displaced fractures of the radial neck in children: long-term results and prognosis of conservative treatment. *J Pediatr Orthop B.* ;7:217–222.
31. Métaizeau JP, Lascombes P, Lemelle JL, (1993) Reduction and fixation of displaced neck fractures by closed intramedullary pinning. *J Pediatr Orthop* ;13:355–60

32. Schmittenebecher PP, Havernick B, Harold A, Knorr P, Schmid E. (2005) Treatment decision, method of osteosynthesis and outcome in radial neck fractures in children. *J Pediatr Orthop* ;25:45–50
33. Métaizeau JP. (2005) Review Reduction and osteosynthesis of radial neck fractures in children by centromedullary pinning. *Injury*. ; 36 (1):A75-7.
34. Ursei M, Sales de Gauzy J, Knorr J, Abid A, Darodes P, Cahuzac JP (2006) Surgical treatment of radial neck fractures in children by intramedullary pinning. *Acta Orthop Belg.*; 72(2):131-7.
35. Garcia-Alvarez F, Gil-Albarova J, Bello ML, Bueno AL, Seral F. (2001) Results in displaced radial neck fractures in children. Metaizeau technique versus arthrotomy. *Chir Organi Mov.*; 86(3):211-7.
36. D'souza S, Vaishya R, Klenerman L. (1993) Management of radial neck fractures in children: a retrospective analysis of one hundred patients. *J Pediatr Orthop*;13: 232–8.
37. Vocke AK, von Laer LR Unfallchirurg. (1998) Prognosis of proximal radius fractures in the growth period.; 101(4):287-95.
38. K. R. Prathap Kumar, N. K. Garg, C. E. Bruce. (2006) Elastic stable intramedullary nail fixation for severely displaced fractures of the neck of the radius in children. *J Bone Joint Surg Br* ; 88-B(3): 358-361
39. Vahvanen V, Gripenbergh. (1978) Fracture of the radial neck in children: a long-term follow-up study of 43 cases. *Acta Orthop Scand*;49:32–8.
40. Biyani A, Mehara A, Bhan S. Percutaneous pinning for radial neck fractures. *Injury* 1994;25:169–71.
41. Futami T, Tsukamoto Y, Itoman M. (1995) Percutaneous reduction of displaced radial neck fractures. *J Shoulder Elbow Surg* ;4:162–7.
42. Ikeda M, Sugiyama K, Kang C, Takagaki T, Oka Y (2006) Comminuted fractures of the radial head: comparison of resection and internal fixation. Surgical technique. *J Bone Joint Surg Am.* ;88(1) Pt 1:11-23.

43. Marzi I, Meenen NM, Dallek M, (2009) Suprakondyläre Humerusfraktur beim Kind. AWMF Leitlinie Nr. 012/014, Version 1
44. Prokop A, Chmielnicki M. (2013) Management of dislocated radial head fractures with biodegradable implants. *Z Orthop Unfall.*;151(6):565-8.
45. David Stanley, Ian Trail;Operative elbow surgery; Elsevier, 2012; Edinburgh, London, New York, Oxford, Philadelphia, St Louis, Sydney, Toronto;Pierre Lascombes, Pierre Journeau, Thierry Haumont, Dimitri Popkov; poglavlje 11
46. Newman JH. (1977) Displaced radial neck fractures in children. *Injury* ;9:114–21
47. Waidelich, H.A., W. Strecker, E. Schneider (1992) Computertomographische Torsionswinkel- und Längenmessung an der unteren Extremität. Methodik, Normalwerte und Strahlenbelastung. *Fortschr Röntgen*; str 157- 245
48. Mikić ZD. (1975) Galeazzi fracture-dislocations. *J Bone Joint Surg Am.* ; 57(8):1071-80.
49. Moore TM, Klein JP, Patzakis MJ, Harvey JP Jr. (1985) Results of compression-plating of closed Galeazzi fractures. *J Bone Joint Surg Am.*; 67(7):1015-21.
50. Reckling FW. (1982) Unstable fracture-dislocations of the forearm (Monteggia and Galeazzi lesions). *J Bone Joint Surg Am.*; 64(6):857-63
51. Pierre Lascombes - Flexible Intramedullary Nailing in Children - The Nancy University Manual, poglavlje 16, Pierre Lascombes, Thierry Haumont
52. Tomislav Šoša i suradnici (2007) Zagreb. Naklada Ljevak, 31. poglavlje, 10. tema doc. dr. sc Anko Antabak
53. Fracture Management for Primary Care - by M. Patrice Eiff and Robert Hatch - 3rd edition published by Elsevier; poglavlje 6
54. Kaye E. Wilkins. Nonoperative Management of Pediatric Upper Extremity Fractures or ‘Don’t Throw Away the Cast’. *Techniques in Orthopaedics®*. 20(2):115–141
55. Hogstrom H, Nilsson BE, Willner S. (1976) Correction with growth following diaphyseal forearm fracture. *Acta Orthop Scand.*; 47:299–303

56. Daruwalla JS. (1979) A study of radioulnar movements following fractures of the forearm in children. *Clin Orthop Relat Res.*;139:114–120.
57. Gibbons CL, Woods DA, Pailthorpe C, (1994) The management of isolated distal radius fractures in children. *J Pediatr Orthop.*;14(2):207–210.
58. Price CT, Scott DS, Kurzner ME, Flynn JC. (1990) Malunited forearm fractures in children. *J Pediatr Orthop.*; 10(6):705-12.
59. Thierry G. Guitton, Niek C. Van Dijk, Ernst L. Raaymakers, David Ring.(2010) Isolated Diaphyseal Fractures of the Radius in Skeletally Immature Patients. *Hand (N Y).*; 5(3): 251–255.
60. Karger C, Dietz JM, Heckel T, De Thomasson E, Briot B. (1986) Devenir des cals vicieux diaphysaires de l'avant-bras chez l'enfant. À propos de 108 fractures traitées par méthode orthopédique. *Rev Chir Orthop*;72 Suppl 2:44–7.
61. Johari AN, Sinha M. (1999) Remodeling of forearm fractures in children. *J Pediatr Orthop*; B 8: 84-7
62. Vittas D, Larsen E, Torp-Pedersen S. (1991) Angular remodeling of midshaft forearm fractures in children. *Clin Orthop.*; 265:261–4
63. Vainionpää S, Böstman O, Päätiälä H, Rokkanen P. (1987) Internal fixation of forearm fractures in children. *Acta Orthop Scand.*; 58(2):121-3.
64. Ortega R, Loder RT, Louis DS. (1996) Open reduction and internal fixation of forearm fractures in children. *J Pediatr Orthop.*; 16(5):651-4
65. Wood W. Lovell,Robert B. Winter,Raymond T. Morrissy,Stuart L. Weinstein. (2006) Lovell and Winter's Pediatric Orthopaedics, Opseg 1; 6. Izdanje. Philadelphia. Lippincott Williams and Wilkins
66. Sanders WE, Heckman JD. (1984) Traumatic plastic deformation of the radius and ulna: closed method of correcting the deformity. *Clin Orthop*;188:58
67. C. Bochang, Y. Jie, W. Zhigang, D. Weigl, E. Bar-On, K. Katz. (2005) Immobilisation of forearm fractures in children – Extended versus flexed elbow. *J Bone Joint Surg Br*; 87(7):994-996

68. Gainor JW, Hardy JH 3rd. (1969) Forearm fractures treated in extension: immobilization of fractures of the proximal both bones of the forearm in children. *J Trauma*;9:167–71.
69. Shaer JA, Smith B, Turco VJ. (1999) Mid-third forearm fractures in children: an unorthodox treatment. *Am J Orthop* ;28:60–3.
70. Walker JL, Rang M. (1991) Forearm fractures in children: cast treatment with the elbow extended. *J Bone Joint Surg*;73-B:299–301.
71. Waters PM. (2001) Distal radius and ulna fractures. *Rockwood and Wilkins fractures in children. Fifth ed. Philadelphia: Lippincott, Williams & Williams* :413, 415, 427.
72. Haddad FS, Williams RL. (1995) Forearm fractures in children: avoiding redisplacement. *Injury* ;26:691–2.
73. Lascombes P, Prevot J, Ligier JN, Metaizeau JP, Poncelet T. (1990) Elastic stable intramedullary nailing in forearm shaft fractures in children: 85 cases. *J Pediatr Orthop.*; 10(2):167-71
74. Kanellopoulos AD, Yiannakopoulos CK, Soucacos PN. (2005) Flexible intramedullary nailing of pediatric unstable forearm fractures. *Am J Orthop (Belle Mead NJ)* ;34(9):420–424.
75. Calder PR, Achan P, Barry M. (2003) Diaphyseal forearm fractures in children treated with intramedullary fixation: outcome of K-wire versus elastic stable intramedullary nail. *Injury*. ;34(4):278–282.
76. Ligier JN, Metaizeau JP, Prévot J, Lascombes P. (1985) Elastic stable intramedullary pinning of long bone shaft fractures in children. *Z Kinderchir.*; 40(4):209-12.
77. Cullen MC, Roy DR, Giza E, Crawford AH. (1998) Complications of intramedullary fixation of pediatric forearm fractures. *J Pediatr Orthop.*; 18(1):14-21
78. Daniel J. Westacott, corresponding author Robert W. Jordan, Stephen J. Cooke. (2012) Functional outcome following intramedullary nailing or plate and screw fixation of paediatric diaphyseal forearm fractures: a systematic review. *J Child Orthop.*; 6(1): 75–80.
79. Brudvik C, Hove LM. (2003) Childhood fractures in Bergen, Norway: identifying high-risk groups and activities. *J Pediatr Orthop.*; 23(5):629-34

80. Worlock P, Stower M. (1986) Fracture patterns in Nottingham children. *J Pediatr Orthop.*;6:656–60.
81. Bailey DA, Wedge JH, McCulloch RG, Martin AD, Bernhardson SC. (1989) Epidemiology of fractures of the distal end of the radius in children as associated with growth. *J Bone Joint Surg Am.*;71:1225–31.
82. Devalia KL, Asaad SS, Kakkar R. (2011) Risk of redisplacement after first successful reduction in paediatric distal radius fractures: sensitivity assessment of casting indices. *J Pediatr Orthop B.*; 20(6):376-81.
83. Marcheix PS, Peyrou P, Longis B, Moulies D, Fourcade L. Dorsal distal radius fractures in children: role of plaster in redisplacement of these fractures. *J Pediatr Orthop B.*
84. Kathy Boutis, MD, Andrew Willan, PhD, Paul Babyn, MD, Ron Goeree, MA, and Andrew Howard, MD. (2010) Cast versus splint in children with minimally angulated fractures of the distal radius: a randomized controlled trial. *CMAJ.*; 182(14): 1507–1512.
85. Carmichael KD, Westmoreland J. (2005) Effectiveness of ear protection in reducing anxiety during cast removal in children. *Am J Orthop (Belle Mead NJ).*; 34(1):43-6.
86. Davidson JS, Brown DJ, Barnes SN, et al. (2001) Simple treatment for torus fractures of the distal radius. *J Bone Joint Surgery Br.*;83:1173–5.
87. Oakley E, Ooi KS, Barnett PL. (2008) A randomized controlled trial of 2 methods of immobilizing torus fractures of the distal forearm. *Pediatr Emerg Care.* ;24:65–70.
88. Per-Henrik Randsborg, Einar A Sivertsen. (2009) Distal radius fractures in children: substantial difference in stability between buckle and greenstick fractures. *Acta Orthop.*; 80(5): 585–589.
89. Zamzam MM, Khoshhal KI. (2005) Displaced fracture of the distal radius in children: factors responsible for redisplacement after closed reduction. *J Bone Joint Surg Br. Jun*; 87(6):841-3
90. Proctor MT, Moore DJ, Paterson JM. (1993) Redisplacement after manipulation of distal radial fractures in children. *J Bone Joint Surg Br.*; 75(3):453-4.

91. G Burnei, S Gavriiliu, I Georgescu, C Vlad, I Drăghici, L Hurmuz, D Dan, and D Hodorozea. (2010) The therapeutic attitude in distal radial Salter and Harris type I and II fractures in children. *J Med Life.*; 3(1): 70–75.
92. Cottias P, Alnot JY, Masméjean E, Touam C, Cesari B, Cadot B. (1997) Fractures of the wrist with cartilage rupture in young adults. Apropos of 18 cases. *Ann Chir Main Memb Super.*; 16(1):39-48.
93. Roberts JA. (1986) Angulations of the radius in children's fracture. *JBJS.*;68B
94. Hughston JC. (1962) Fracture of the forearm in children. *J Bone Joint Surg.*;44A:1678–1693.
95. Houshian S, Holst AK, Larsen MS, Torfing T. (2004) Remodeling of Salter-Harris type II epiphyseal plate injury of the distal radius. *J Pediatr Orthop.*;24:472-6.
96. Alemdaroğlu KB, İltar S, Cimen O, Uysal M, Alagöz E, Atlihan D. (2008) Risk factors in redisplacement of distal radial fractures in children. *J Bone Joint Surg Am.*; 90(6):1224-30.
97. Pretell Mazzini J, Rodriguez Martin J. (2010) Review Paediatric forearm and distal radius fractures: risk factors and re-displacement -role of casting indices. *Int Orthop.*; 34(3):407-12.
98. Juan Pretell Mazzini, Nicholas Beck, Jordan Brewer, Keith Baldwin, Wudbhav Sankar, John Flynn. (2012) Distal metaphyseal radius fractures in children following closed reduction and casting: can loss of reduction be predicted? *Int Orthop.*; 36(7): 1435–1440.
99. Bushnell BD, Bynum DK. (2007) Review Malunion of the distal radius. *J Am Acad Orthop Surg.*; 15(1):27-40.
100. Van Leemput W, De Ridder K. (2009) Distal metaphyseal radius fractures in children: reduction with or without pinning. *Acta Orthop Belg.*; 75(3):306-9
101. Friberg KS. (1979) Remodelling after distal forearm fractures in children. The effect of residual angulation on the spatial orientation of the epiphyseal plates. *Acta Orthop Scand.*; 50(5):537-46.
102. Hargreaves DG, Drew SJ, Eckersley R. (2004) Kirschner wire pin tract infection rates: a randomized controlled trial between percutaneous and buried wires. *J Hand Surg [Br]* ;29:374-6.

103. McLauchlan GJ, Cowan B, Annan IH, Robb JE. (2002) Management of completely displaced metaphyseal fractures of the distal radius in children. A prospective, randomised controlled trial. *J Bone Joint Surg [Br]*;84:413-7.
104. Canale TS. Fractures and Dislocations in Children. (1995) *Campbell's Operative Orthopaedics*. Mosby Year Book Inc;
105. Bailey DA, Wedge JH, McCulloch RG, Martin AD, Bernhardson SC. (1989) Epidemiology of fractures of the distal end of the radius in children as associated with growth. *J Bone Joint Surg Am.*; 71(8):1225-31.
106. Krabbe S, Christiansen C, Rodbro P, Transbol I. (1979) Effect of puberty on rates of bone growth and mineralisation: with observations in male delayed puberty. *Arch Dis Child.*;54:950–953.
107. Faulkner RA, Davison KS, Bailey DA, Mirwald RL, Baxter-Jones AD. (2006) Size-corrected BMD decreases during peak linear growth: implications for fracture incidence during adolescence. *J Bone Miner Res.*;21:1864–1870.
108. Moon Seok Park, Chin Youb Chung, In Ho Choi, Tae Won Kim, Ki Hyuk Sung, Seung Yeol Lee, Sang Hyeong Lee, Dae Gyu Kwon, Jung Woo Park, Tae Gyun Kim, Young Choi, Tae-Joon Cho, Won Joon Yoo, Kyoung Min Lee (2013) Incidence patterns of pediatric and adolescent orthopaedic fractures according to age groups and seasons in South Korea: a population-based study; *Clin Orthop Surg*; 5(3):161-166
109. S Clementsen P-H Randsborg; (2014) Skolerelaterte bruddskader; *Tidsskr Nor Legeforen*; 134:521 – 4
110. Eid HO1, Abu-Zidan FM. (2007) Biomechanics of road traffic collision injuries: a clinician's perspective.; *Singapore Med J.*;48(7):693-700

15. ŽIVOTOPIS

Moje ime je Lana Stanić. Rođena sam 10.5.1990. godine u Čakovcu. Osnovnu školu pohađala sam u Čakovcu, a opću gimnaziju završila sam u Varaždinu. Medicinski fakultet upisala sam 2008. godine u Zagrebu i trenutno sam redoviti student 6. godine. U toku 2. godine studija bila sam demonstrator na katedri za anatomiju, a u toku 4. godine na katedri za patofiziologiju. Sudjelovala sam u organizaciji Farmakološkog kongresa 2013. godine u Zagrebu. U slobodno vrijeme bavim se pjevanjem te sam do sada bila članica više glazbenih udruga. U budućnosti mi je želja uspješno diplomirati te se zaposliti se u željenom području medicine.