

# Terapijske mogućnosti kod komplikacija disekcije aorte "Stanford B"

---

**Andić, Mateja**

**Master's thesis / Diplomski rad**

**2015**

*Degree Grantor / Ustanova koja je dodijelila akademski / stručni stupanj:* **University of Zagreb, School of Medicine / Sveučilište u Zagrebu, Medicinski fakultet**

*Permanent link / Trajna poveznica:* <https://um.nsk.hr/um:nbn:hr:105:123164>

*Rights / Prava:* [In copyright](#)/[Zaštićeno autorskim pravom.](#)

*Download date / Datum preuzimanja:* **2024-11-10**



*Repository / Repozitorij:*

[Dr Med - University of Zagreb School of Medicine Digital Repository](#)



SVEUČILIŠTE U ZAGREBU  
MEDICINSKI FAKULTET

Mateja Anđić

**Terapijske mogućnosti kod komplikacija  
disekcije aorte „Stanford B“**

DIPLOMSKI RAD



ZAGREB, 2015.

Ovaj diplomski rad izrađen je u Zavodu za vaskularnu kirurgiju, KBC Rebro Medicinskog fakulteta Sveučilišta u Zagrebu pod vodstvom prof. dr. sc. Mladena Petrunića i predan je na ocjenu u akademskoj godini 2014/2015.

## POPIS KRATICA

CT – kompjuterizirana tomografija

IRAD – International Registry of Aortic Dissection

IVUS – intravaskularni ultrazvuk

MR – magnetska rezonanca

TAA – aneurizma torakalne aorte

TEE – transezofagealni ultrazvuk

## SADRŽAJ

1. Sažetak	
2. Summary	
3. Uvod.....	1
4. Klasifikacija.....	3
5. Epidemiologija.....	5
6. Klinička slika.....	7
7. Dijagnostika.....	10
8. Terapijske mogućnosti.....	15
9. Zaključak.....	28
10. Zahvale.....	30
11. Literatura.....	31
12. Životopis.....	35

## 1. SAŽETAK

Odabir najbolje metode kod liječenja kompliciranih disekcija aorte predstavlja izazov suvremenoj medicini. Pregledni rad pod naslovom „Terapijske mogućnosti kod komplikacija disekcije aorte Stanford B“, autorice Mateje Anđić, studentice Medicinskog fakulteta Sveučilišta u Zagrebu, nastoji objediniti te metode na jednom mjestu te razmotriti njihove prednosti i nedostatke.

Akutnu disekciju aorte klasificiramo prema Stanfordu na tip A i B, koji mogu biti sa ili bez komplikacija. Prema istraživanjima, incidencija akutne disekcije aorte iznosi 2,9 do 3,5 na 100000 i postoje faktori rizika, poput hipertenzije ili strukturnih abnormalnosti aorte koji predisponiraju nastanak tog stanja.

Pacijenti koji imaju disekciju se mogu prezentirati s različitom kliničkom slikom. Međutim, uglavnom se pojavljuju simptomi poput boli, sinkope, hipertenzije te ovisno o tome koji dio aorte ili njenog ogranka jest zahvaćen, neurološki simptomi i simptomi ishemije organa.

Iako je u dijagnostici dostupan širok spektar pretraga, disekcija se uglavnom dijagnosticira na temelju prikaza CT snimki, što zbog visoke osjetljivosti i specifičnosti navedene metode, što zbog njene dostupnosti.

Kada je riječ o terapijskim mogućnostima komplikacija disekcije tu u obzir dolaze klasične kirurške i endovaskularne metode. Obzirom da otvorena operacija sa sobom nosi visoku stopu mortaliteta, sve se više istražuju druge metode liječenja. Tako se danas endovaskularnim pristupom radi fenestracija i implantacija stenta u zahvaćeni dio aorte. Također se koriste i stent graftovi, jer sprječavaju nastanak kasnije aneurizmatске dilatacije i moguće rupture. Odabir metode ovisit će o mogućnostima centra u kojem se to radi, vještini operatera i individualnom stanju pacijenta.

## 2. SUMMARY

Choice of the best method for treating complicated aortic dissection represents challenge for modern medicine. Review article „Treatment possibilities for complications of aortic dissection Stanford type B“, written by Mateja Anđić, medical student at the University of Zagreb, intends to summarize these methods at one place and see which are their advantages and disadvantages.

Acute aortic dissection is classified according to Stanford as type A and B, and both types can be with or without complications. Population-based studies have estimated the incidence of acute aortic dissection to range from 2.9 to 3.5 per 100,000 person-years. The risk factors that can lead to development of dissection are hypertension or structural abnormalities of the aortic wall.

Clinical presentation of these patients can be different, but most common presenting symptoms are pain, syncope, hypertension and, depending on which part of aorta or its branches is involved, neurologic symptoms and symptoms of organ ischemia.

Although there are many possibilities to diagnose acute aortic dissection, CT is usually used for this purpose, because of its high sensitivity, specificity and availability.

Considering treatment possibilities of complications of aortic dissection, we can divide them in classic surgical methods and endovascular methods. Because of significant mortality rate in open surgery, less invasive alternatives are also used. Today is performed endovascular fenestration and stenting and endovascular stent graft therapy. Which method will be chosen depends on possibilities of the center in which this procedure is performed, skills of surgeon and individual patients state.

### 3. UVOD

Akutna disekcija aorte stanje je u kojem dolazi do oštećenja i razdora intime aorte pa krv ulazi u njenu stijenku, najčešće mediju. Nakon prodora u stijenku dolazi do stvaranja lažnog lumena u koji utječe krv usporedo s tokom u pravom lumenu. Taj proces dovodi do aneurizmatске dilatacije stijenke aorte te takva postupna dilatacija može uzrokovati rupturu s posljedičnim iskrvarenjem ili okluziju normalnog lumena viscerálnih krvnih žila s posljedičnom ishemijom organa. Obzirom na mjesto razdora i širenje krvi postoji nekoliko anatomskih klasifikacija, što je bitno za odabir liječenja i prognozu.

Napretkom dijagnostičkih metoda, danas je lakše vizualizirati to patološko stanje nego što je to bilo prije. Ipak valja naglasiti kako je tu vrijeme presudno te je izuzetno važno već na temelju anamneze i kliničke slike posumnjati da se radi o disekciji i planirati daljnje korake.

Nekomplicirana akutna disekcija Stanford tipa B se tretira konzervativnom terapijom, kojoj je cilj postići kontrolu krvnog tlaka. U tom slučaju stopa ranog mortaliteta (30 dana) iznosi između 4 i 10%. Međutim kada je riječ o komplikacijama disekcije tipa B ne postoji konsenzus o točnom terapijskom postupku i zbrinjavanju. Otvorena operacija u takvih pacijenata rezultira visokom stopom mortaliteta. Zato se suvremena medicina više okreće istraživanju endovaskularnog pristupa tom problemu te se kao alternativa klasičnoj kirurgiji radi endovaskularna fenestracija s implantacijom stenta kod malperfuzije. Dok se na taj način uspješno rješava problem malperfuzije i ishemije organa, na žalost ta metoda ne prevenira kasnu aneurizmatšku dilataciju aorte, čija je incidencija u takvih pacijenata 30%. Osim toga, danas su u uporabi endovaskularni stent graftovi, koji pokrivaju mjesto razdora



intime, jer se smatra da takav pristup može riješiti malperfuziju, i teoretski kasnije sprječava nastanak aneurizme (Di Musto et al, 2010).

Iako je svrha ovog rada istražiti moguće terapijske postupke kod komplikacija disekcije Stanford B te će na tome biti naglasak, također su obrađene i ostale teme vezane uz tu problematiku, koje je bitno poznavati.

#### 4. KLASIFIKACIJA

Disekcija aorte klasificira se prema anatomskoj lokalizaciji i prema vremenu trajanja. Prema vremenu trajanja ona može biti akutna, ukoliko traje manje od četrnaest dana te kronična, ukoliko traje dulje od tog perioda. Iako se čini da je takva podjela proizvoljna, ona se temelji na istraživanjima koja su pokazala kako se 74% smrtnih ishoda zbog disekcije aorte događa u prvih četrnaest dana (Crawford, 1990).

Anatomski, disekcija se klasificira prema ulaznom mjestu krvi u rascijepljenu stijenk u aorte i prema širenju krvi unutar stijenke. Danas se koriste dvije klasifikacije, prema DeBakeyu i Stanfordu. DeBakeyeva podjela uključuje i ulazno mjesto i smjer širenja te dijeli disekciju na četiri tipa: tip I: disekcija počinje u aorti ascendens te se proteže preko luka aorte i zahvaća i aortu descendens; tip II: disekcija je ograničena na aortu ascendens; tip IIIa: disekcija je ograničena na aortu descendens i tip IIIb: disekcija uključuje aortu descendens i dio ili cijelu abdominalnu aortu (DeBakey, 1965).

Stanfordova klasifikacija je nešto pojednostavljena i bazira se samo na mjestu ulaska krvi u stijenk u krvne žile. Stanford A disekcija počinje u aorti ascendens pa prema tome uključuje DeBakey tip I i II, dok Stanford B počinje u aorti descendens distalno od izlazišta lijeve arterije supklavije (DeBakey IIIa i IIIb) (Daily PO, 1970).

Budući da je inicijalni defekt aortalne stijenke, odnosno mjesto ulaska krvi ključno za daljnju prognozu, danas se uglavnom koristi klasifikacija prema Stanfordu kako bi se ordinirala daljna terapija, tj. odredile daljnje intervencije. Hitan kirurški zahvat na aorti ascendens indiciran je kod pacijenata sa Stanford A disekcijom, obzirom na visok rizik za razvoj smrtonosnih komplikacija (prvenstveno ruptura aorte i ishemija miokarda zbog širenja na koronarne arterije) unutar nekoliko sati ili dana od pojave simptoma. Nasuprot tome, pacijenti sa Stanford B disekcijom se prvenstveno liječe konzervativno, osim u slučaju pojave komplikacija. Moguće komplikacije su okluzija

nekog od ogranaka aorte što vodi do ishemije organa, perzistirajuća, na konzervativnu terapiju rezistentna hipertenzija i bol, širenje disekcije, ekspanzija promjera aorte te ruptura. Približno se 30% akutnih disekcija aorte Stanford tip B komplicira (Fattori et al, 2008). Kod takvih stanja potrebna je kirurška ili endovaskularna intervencija, o čemu će kasnije biti riječ.

## 5. EPIDEMIOLOGIJA

Populacijske studije procjenjuju da se godišnja incidencija akutne disekcije aorte kreće između 2,9 i 3,5 na 100 000 (Meszaros et al, 2000). Čimbenici koji predisponiraju nastanak tog patološkog stanja uključuju dob, hipertenziju i strukturne abnormalnosti stijenke aorte. Prema jednoj IRAD (International Registry of Aortic Dissection) studiji, muškarci su češće pogođeni od žena s omjerom 4:1. U 60% slučajeva radi se o Stanford tip A disekciji. Incidencija tog tipa najveća je u populaciji između 50 i 60 godina, dok tip B uglavnom pogađa nešto stariju populaciju s vrhom incidencije između 60 i 70 godina. Hipertenzija se susreće u 70% slučajeva, prema IRAD bazi podataka (Januzzi et al, 2004).

Čimbenici rizika za razvoj disekcije

Kardiovaskularni poremećaji

Kardiovaskularna patološka stanja, kao što su infarkt miokarda i iznenadna smrt, pokazuju određeni kronobiološki obrazac pojavljivanja. Isto se događa i s akutnom disekcijom aorte. Tako je opaženo da se disekcija uglavnom pojavljuje u jutarnjim satima, između 6 i 12 sati, također češće zimi (28%), nego ljeti (20%), neovisno o klimatskim uvjetima (Mehta et al, 2002). Strukturne abnormalnosti stijenke aorte i prisutnost bikuspidalne aortalne valvule sa ili bez dilatacije korijena aorte su rizični faktori za razvoj disekcije aorte ascendens. U 7% do 14% svih disekcija aorte zabilježeno je postojanje bikuspidalne aortalne valvule (Spitell et al, 1993). Ostale bolesti aorte, kao što su koarktacija, kromosomske anomalije (Turnerov i Noonanov sindrom), hipoplazija luka aorte i nasljedna stanja (Marfanov i Ehlers-Danlosov sindrom) su također čimbenici rizika za razvoj akutne disekcije aorte (Larson et al,

1984). Pacijenti mlađi od 40 godina s akutnom disekcijom aorte u 50% slučajeva boluju od Marfanova sindroma (Januzzi et al, 2004).

#### Trudnoća

Ranije je zabilježeno da se u žena mlađih od 40 godina 50% disekcija aorte dogodi tijekom trudnoće. Međutim, novije studije pokazuju kako ta incidencija ipak iznosi 13% (Januzzi et al, 2004). Preeklampsija s posljedičnom hipertenzijom je najčešće u pozadini peripartalne disekcije aorte. Trudnice s Marfanovim sindromom su također u rizičnoj skupini. Najbolji pokazatelj rizika za razvoj disekcije u takvih pacijentica je dilatacija korijena aorte (>4cm) (Elkayam et al, 1995).

#### Zlouporaba kokaina

Zamijećena je povećana incidencija disekcije aorte u urbanim sredinama gdje se češće konzumira kokain. Provedena je studija na 16 pacijenata koji su unazad 24 sata od pojave simptoma disekcije konzumirali kokain. Prototip pacijenta bila je mlada osoba (prosječna dob 47 godina), u 75% slučajeva muškog spola, u 100% slučajeva pušač, s hipertenzijom u anamnezi (70%). Jedan od mogućih mehanizama je otpuštanje kateholamina, koji uzrokuju hipertenziju, vazokonstrikciju i povećavaju ejekcijsku frakciju. Intima aortalne stijenke najčešće puca na ligamentumu arteriosum, gdje je aorta donekle fiksirana pa se ne može prilagoditi povećanom tlaku i tahikardiji (Daniel et al, 2007).

## 6. KLINIČKA SLIKA

Glavni izazov današnjice, kada je riječ o akutnoj disekciji aorte, jest rano posumnjati na nju obzirom na kliničku sliku, što prije postaviti dijagnozu i započeti liječenje jer će o tome ovisiti krajnji ishod.

### Bol

Tipičan pacijent s akutnom disekcijom aorte je šezdesetogodišnjak koji u anamnezi ima hipertenziju, a u centar za hitnu pomoć se javlja zbog pojave iznenadne boli u prsima. U 90% slučajeva prisutna je sljedeća klinička slika: bol koja svoj maksimum doseže u trenutku pucanja intime i prodora krvi u stijenku aorte; s daljnom progresijom disekcije može se promijeniti njena lokalizacija. Pacijenti najčešće opisuju kako je ta bol oštrog karaktera, više nego razdiruća ili probadajuća. Za usporedbu (također bitno diferencijalno dijagnostički), bol vezana uz akutni infarkt miokarda počinje polagano i s vremenom pojačava intenzitet. Češće je tupa i poput pritiska. Kod proksimalne disekcije, bol je uglavnom lokalizirala retrosternalno, dok je kod distalne disekcije interskapularno ili niže u leđima (Hagan et al, 2000).

### Bezbolna disekcija

Zabilježeni su slučajevi bezbolne disekcije, iako se ona u takvom obliku javlja relativno rijetko. U analizi 977 pacijenata IRAD registra samo ih je 63 imalo takvu kliničku sliku (Park et al, 2004). Pacijenti s bezbolnom disekcijom su bili starije dobi (u prosjeku 67 godina) i češće su imali Stanford tip A (75%). Također su češće imali komorbiditete, poput dijabetesa, aneurizme aorte ili u anamnezi podatke o prethodnim operacijama kardiovaskularnog sustava. Češće su zabilježena i patološka stanja kao što su sinkopa, dekompenzacija miokarda ili moždani udar.

Mortalitet tijekom hospitalizacije je bio znatno viši u usporedbi s pacijentima koji su u kliničkoj slici imali bol. U jednoj provedenoj studiji, gotovo se 10% pacijenata prezentiralo s neurološkim simptomima, uz izostanak boli u prsištu (Gaul et al, 2007).

### Sinkopa

Sinkopa se, u slučaju akutne disekcije aorte pojavljuje u 5 do 10% pacijenata i tada najčešće upućuje na razvoj tamponade miokarda ili zahvaćenost brahiocefaličnih krvnih žila. Ona se češće javlja kod Stanford A disekcije, nego B. Kod takvih pacijenata češće dođe do razvoja ozbiljnih komplikacija (tamponada, moždani udar, smrt), ali u gotovo polovine komplikacije nisu rezultat gubitka svijesti. Moguća patofiziologija koja leži u pozadini takvog ishoda jesu vazovagalna zbivanja i direktno rastezanje baroreceptora u stijenci aorte (Sanders et al, 1988).

### Neurološki simptomi

Ishemija kralježnične moždine zbog prekida krvotoka u interkostalnim arterijama se puno češće javlja uz Stanford tip B, s učestalosti od 2 do 10% u svih pacijenata. Izravna kompresija na periferne živce se rijetko događa te se može prezentirati parestezijom (kod pritiska na spinalne živce), promuklošću glasa (kompresija nervus laringeus recurrensa) ili Hornerovim sindromom (kompresija simpatičkog ganglija) (Khan et al, 1999).

### Hipertenzija

Kod prvog pregleda pacijenata s disekcijom, hipertenzija je prisutna u 70% slučajeva kod Stanford tip B te u svega 25 do 35% slučajeva tipa A. Hipotenzija se kod tipa B javlja izuzetno rijetko (<5% pacijenata), ali može biti prisutna u 25% disekcija koje

zahvaćaju aortu ascendens, i tada može ukazivati na disrupciju aortalne valvule ili tamponadu miokarda. Hipertenzija refraktorna na konzervativnu terapiju je česta u tipa B, točnije javlja se u 64% slučajeva. Međutim, obzirom da refraktorna hipertenzija uglavnom nije povezana s renalnim arterijama ili dilatacijom aorte, preporuča se i u tom slučaju pacijente liječiti konzervativno (Rutherford et al, 2014).

#### Periferne vaskularne komplikacije

Periferne vaskularne komplikacije su relativno česte i javljaju se u 30 do 50% pacijenata kojima je zahvaćen luk aorte i/ili torakoabdominalna aorta. Cambria i suradnici su opisali doprinos tih komplikacija ukupnom mortalitetu od disekcija. Oni navode kako je u pacijenata s perifernim vaskularnim komplikacijama bez zahvaćenosti aorte ascendens, brahiocefalični trunkus bio zahvaćen u 14% slučajeva, zajednička karotidna arterija u 21%, lijeva subklavija u 14% te iliofemoralne arterije u 35% (Cambria et al, 1988). Lauterbach i suradnici su ustanovili da pacijenti koji se prezentiraju s poremećajima pulsa češće imaju neurološke deficite, komu i hipotenziju, dok izostanak pulsa iznad karotidne arterije čvrsto korelira s fatalnim moždanim udarom (Lauterbach et al, 2001). S druge strane, smrtni ishod nije čest kod izoliranog deficita pulsa na donjim ekstremitetima, kao rezultat ishemije donjih udova. Unatoč takvoj optimističnoj prognozi, ishemija noge uzrokovana akutnom disekcijom aorte je pokazatelj produžene disekcije i može biti praćena kompromitiranošću drugih krvnih žila. Također, klinički tijek ishemije donjih udova može biti poprilično varijabilan, obzirom da u trećine pacijenata dođe do spontanog povratka pulzacija (Cambria et al, 1988).



## 7. DIJAGNOSTIKA

Na akutnu disekciju aorte uglavnom se posumnja već na temelju anamneze i kliničkog pregleda. Prema analizi 250 pacijenata s akutnom boli u prsištu ili u leđima (od kojih je 128 imalo disekciju) ustanovljeno je da se 96% akutnih disekcija može identificirati temeljem kombinacija sljedeća tri znaka: nagla pojava boli u prsištu ili abdomenu, oštrog razdirućeg karaktera, proširenje medijastinuma i/ili aorte na rendgenskim snimkama, poremećaji perifernih pulzacija (izostanak pulzacija na proksimalnim ekstremitetima ili iznad karotide) i/ili krvnog tlaka (razlika između tlaka na lijevoj i desnoj ruci veća od 20mmHg). Incidencija disekcije obzirom na prisutnost odnosno odsutnost navedenih znakova: izostanak sva tri znaka - 7%; bol - 31%; radiološke abnormalnosti - 39%; poremećaji pulzacija ili krvnog tlaka - 83%; prisutnost dva od tri navedena znaka - 83%. Unatoč tome što se dijagnostika na temelju navedenog pokazala poprilično točnom, danas se ipak koriste dodatni dijagnostički postupci u gotovo svih pacijenata (98% prema IRAD podacima) obzirom na nisku osjetljivost rendgenograma toraksa, osobito kada je riječ o Stanford tip B disekciji (von Kodolitsch et al, 2004).

### Konvencionalne radiološke pretrage

Radi uvida u stanje srca i krvnih žila u prsnom košu, radiološki pregled počinje posteroanteriornom i profilnom snimkom u stojećem položaju bolesnika pri punom udahu. Iako je to početna pretraga u obradi bolesnika s akutnom boli u prsnom košu, nalaz kod disekcije aorte nije specifičan i dijagnoza se ne može postaviti isključivo na temelju toga. Na rendgenskoj snimci se kod tog patološkog stanja može vidjeti proširenje sjene srca ili aorte, pomak kalcifikata u aorti i izljev (Spittell et al, 1993). Proširenje medijastinuma je najčešći nalaz, u kojem se pomak kalcifikata u aorti vidi

najčešće kod Stanford tipa A. Kod Stanford tipa B češći je nalaz pleuralnog izljeva i uglavnom se javlja kao posljedica upalne reakcije medijastinalne pleure (Hata et al, 2002). Ipak, valja imati na umu, kao što je već spomenuto, da takvi nalazi nisu specifični i može ih se naći i kod drugih patoloških stanja u prsnom košu pa je za potvrdu dijagnoze akutne disekcije aorte potrebno učiniti dodatne dijagnostičke pretrage.

### Aortografija

Kada je riječ o dijagnozi disekcije aorte u toraksu, osjetljivost aortografije kreće se između 86 i 88%, a specifičnost između 75 i 94%, ali lažno negativan nalaz može biti prisutan u slučaju da je došlo do tromboziranja lažnog lumena. Nalazi ove radiološke pretrage koji govore u prilog disekciji aorte uključuju izgled dvocijevke zbog istovremenog punjenja pravog i lažnog lumena kontrastnim sredstvom, nepravilan oblik kontrastnog sredstva u lumenu aorte, inverziju toka ili stazu u lažnom lumenu, izostanak punjenja kontrastnim sredstvom u velikim ograncima aorte zbog njihove okluzije i aortalnu regurgitaciju (Petasnick et al, 1991). Ipak, aortografija se danas rjeđe koristi u dijagnostici disekcije zbog svoje invazivne prirode, rizika za razvoj kontrastne nefropatije i cijene.

### Kompjuterizirana tomografija (CT) - angiografija

Prema IRAD podacima, CT se koristi u dijagnostici otprilike 75% pacijenata (Nienaber et al, 2003). CT je dostupna i neinvazivna dijagnostička pretraga, s osjetljivošću od 83 do 95% i specifičnošću od 87 do 100% kad je riječ o dijagnozi akutne disekcije aorte (Hartnell et al, 1993). Nešto je manja osjetljivost te pretrage kod disekcije aorte ascendens, točnije 80%, ali u tom slučaju se mogu napraviti dodatne ultrazvučne pretrage. Prema protokolu snima se čitava aorta i to je u većini

slučajeva dovoljno za postavljanje dijagnoze i prikaz pravog i lažnog lumena te mjesta razdora intime i ulaska krvi u stijenku krvne žile. Takav točan prikaz od velike je pomoći za daljnje planiranje intervencija. Također se na CT snimkama može uočiti tromb, ukoliko je došlo do njegovog nastanka. On uglavnom upućuje na lažni lumen jer se nalazi u njemu, ali u pacijenata koji imaju aneurizmatičko proširenje tromba se također može nalaziti u pravom lumenu. Kod disekcije aorte descendens lažni lumen je u više od 90% slučajeva većeg promjera od pravog lumena, što je također bitno za njihovo razlikovanje. Trodimenzionalni CT može biti od pomoći u planiranju terapije i intervencija kod takvih pacijenata, ali aksijalne snimke ipak omogućuju najbolji uvid u topografske odnose pravog i lažnog lumena te moguće kompromitiranosti ogranaka aorte. Iako je uputno indicirati operativni zahvat kod Stanford tipa A samo na temelju CT nalaza, IRAD podatci pokazuju kako se većini pacijenata napravi preoperativno CT (71%) i TEE (transezofagealni ultrazvuk, 77%) (ili preoperativno ili tijekom same operacije), onda kada klinički i/ili laboratorijski nalazi upućuju na potrebu za hitnim kirurškim zahvatom (LePage et al, 2001).

U usporedbi s ostalim dijagnostičkim pretragama, CT omogućuje jako dobar uvid u anatomske odnose, što je izuzetno bitno za daljnje kirurške ili endovaskularne zahvate i najpouzdaniji je za daljnje praćenje pacijenata (Rutherford et al, 2014).

### Ehokardiografija

Osjetljivost transtorakalne ehokardiografije se kreće između 35 i 80%, a specifičnost između 40 i 95%. Iako se radi o neinvazivnoj i dostupnoj dijagnostičkoj pretrazi čija je velika prednost to što ne zrači, ona ima i svojih nedostataka. Neki od njih su uski interkostalni prostori koji onemogućuju dobru vizualizaciju, slabija je učinkovitost i kod pretilih ljudi kao i u onih koji imaju emfizem pluća. Zablježeni su i slučajevi lažno

pozitivnih rezultata zbog artefakata (Granato et al, 1985). Obzirom na navedene nedostatke, danas se, kada je riječ o ultrazvučnim pretragama za dijagnostiku patoloških stanja u toraksu, prednost daje transezofagealnoj ehokardiografiji (TEE), i zbog bliskih anatomskih odnosa jednjaka i aorte. Tako osjetljivost TEE iznosi visokih 98%, a specifičnost od 63 do 96%. Prednosti TEE uključuju njenu laku primjenu, čak i uz krevet bolesnika, te široku dostupnost. Kao i sve ostale ultrazvučne pretrage, nije štetan za zdravlje jer ne zrači. Dodatno, tom dijagnostičkom pretragom moguće je lokalizirati mjesto razdora intime, detektirati lažni lumen i tok krvi u njemu, odnosno tromb, zahvaćenost koronarnih arterija ili ogranaka aorte, stupanj regurgitacije i pleuralni izljev. Ukoliko se dodatno upotrijebi i color Doppler tehnika, to znatno smanjuje postotak lažno pozitivnih rezultata i povećava točnost dijagnostičke pretrage. Glavna ograničenje kod TEE je nemogućnost dobre vizualizacije distalne aorte ascendens i luka aorte zbog zraka u traheji i lijevom bronhu te nemogućnost detektiranja disekcije ispod ošita (Erbel et al, 1990). Ipak, prednosti su znatno veće od nedostataka, a i kad se uzme u obzir da se ova pretraga može napraviti i u operacijskoj sali kod nestabilnih pacijenata sa sumnjom na disekciju aorte i tako uštedjeti vrijeme koje je u ovom slučaju jako bitno, ne čudi da danas ima široku primjenu.

### Magnetska rezonanca (MR)

Među svim navedenim dijagnostičkim pretragama, magnetska rezonanca ima najveću osjetljivost i specifičnost u dijagnostici disekcije aorte, čak između 95 i 100%. Tom pretragom može se detektirati mjesto razdora intime, širenje disekcije unutar aortalne stijenke i zahvaćenost ogranaka. Također je moguće razlikovati pravi od lažnog lumena. MR može prikazati zahvaćenost ogranaka aorte s osjetljivošću i

specifičnošću od 90 do 96% (Prince et al, 1996). Nedostatci ove pretrage su to što ona nije široko dostupna zbog manjka samih uređaja, njezina visoka cijena i dugo vrijeme snimanja, što nikako nije poželjno u stanjima u kojima je nužno hitno intervenirati. Magnetska rezonanca je kontraindicirana kod pacijenata koji imaju pacemakere ili druge metalne implantate (Erbel et al, 1990).

## 8. TERAPIJSKE MOGUĆNOSTI

Akutna disekcija Stanford tip A, odnosno ona koja zahvaća aortu ascendens, smatra se hitnim kirurškim stanjem. Naprotiv, kada je riječ o akutnoj disekciji Stanford tipa B, tu se prednost daje konzervativnoj terapiji osim u slučaju pojave komplikacija, kada se pristupa kirurškoj odnosno endovaskularnoj intervenciji. Obzirom da je tema ovog rada terapijske mogućnosti kod komplikacija, samo bih se ukratko osvrnula na metode konzervativnog liječenja.

### Konzervativna terapija

Cilj medikamentnog liječenja akutne disekcije aorte je sniziti krvni tlak i smanjiti brzinu kontrakcija, odnosno frekvenciju lijeve klijetke jer je uočeno da se na taj način smanjuje traumatski učinak na aortu i širenje disekcije duž stijenke.

Pacijenta s disekcijom aorte treba što prije zbrinuti u jedinici intenzivne skrbi te primijeniti morfij za analgeziju i smanjiti krvni tlak na 100 do 120mmHg (Erbel et al, 2001). Inicijalna terapija za kontrolu krvnog tlaka su intravenski primijenjeni beta blokatori. Oni također snižavaju i frekvenciju srca ispod 60 otkucaja u minuti. Može se primijeniti infuzija propranolola ili labetalola (njega se može primijeniti i kao bolus). U odnosu na njih, esmolol ima nekoliko prednosti u akutnoj terapiji obzirom na kraće vrijeme poluraspada i brže djelovanje. Prednost mu se daje i u pacijenata koji ne podnose beta blokatore, zbog primjerice astme. Blokatori kalcijevih kanala, verapamil i diltiazem se koriste u terapiji ukoliko pacijent ima kontraindikaciju za beta blokatore (Tsai et al, 2005). Prelazak s intravenske na oralnu terapiju moguć je tek onda kada je postignuta kontrola krvnog tlaka.

Ako i nakon primjene beta blokatora ne dođe do pada krvnog tlaka u terapiju se može uvesti nitroprusid, kako bi se postigla vrijednost između 100 i 120 mmHg.

Važno je napomenuti kako se nitroprusid nikako ne smije koristiti bez prethodne primjene beta blokatora, jer on sam uzrokuje vazodilataciju pa bi u tom slučaju došlo do refleksne aktivacije simpatikusa i porasta ventrikularnih kontrakcija što bi konačnici rezultiralo pojačanim djelovanjem sile na stijenku aorte i posljedičnim širenjem disekcije (Erbel et al, 2001).

Ukoliko se radi o hipotenzivnim pacijentima, prije nadoknade volumena treba otkriti uzrok takvog stanja, bilo da se radi o hematoperikardu s tamponadom miokarda, valvularnoj insuficijenciji ili sistoličkoj disfunkciji lijevog ventrikula. Inotropne lijekove treba izbjegavati obzirom da oni mogu pogoršati disekciju. Ako se radi o tamponadi, perkutana perikardiocenteza može ubrzati krvarenje i dovesti pacijenta u stanje šoka (Isselbacher et al, 1995).

#### Kirurške i endovaskularne metode

Kirurška ili endovaskularna intervencija se, kao što je već ranije navedeno, primjenjuje u slučaju komplikacija disekcije aorte Stanford tip B. Indikacije za takav pristup su perzistentna hipertenzija ili bol koja ne reagira na konzervativnu terapiju, širenje disekcije duž stijenke (na što također može upućivati i perzistirajuća bol), okluzija nekog od glavnih ogranaka aorte što kao posljedicu ima ishemiju organa, povećanje promjera disecirajuće aorte te ruptura (DeSanctis et al, 1987).

Budući da se takvim invazivnim terapijskim metodama rješavaju samo komplicirani slučajevi, ne čudi podatak da je smrtnost u toj skupini pacijenata veća u odnosu na one liječene konzervativno. Prema podacima iz IRADa, mortalitet unutar bolnice za operirane pacijente iznosi 32%, dok je mortalitet u skupini konzervativno liječenih 10%. No, to su podatci samo o kratkoročnom ishodu. Što se tiče dugoročnog

praćenja, oni su nešto drugačiji i smrtnost je zapravo u obje skupine slična (Doroghazi et al, 1984).

#### Kirurške metode kod komplikacija disekcije Stanford B

Kada je riječ o disekciji Stanford tip B, indikacije za kirurški zahvat postoje u slučaju pojave komplikacija, kao što su perzistentna bol, naglo širenje promjera aorte, periaortalni ili medijastinalni hematomi ili znakovi ruptur. Disekcija koja nastane u prethodno aneurizmatički proširenoj aorti se također može smatrati hitnim kirurškim stanjem. Od ostalih mogućih komplikacija valja izdvojiti ishemiju ekstremiteta ili visceralnih organa, gdje u obzir dolazi fenestracija pomoću katetera. Ukoliko takvim postupkom ne dođe do poboljšanja, nužno je učiniti operativni zahvat. Sve ostale, nekomplicirane Stanford B disekcije rješavaju se konzervativno, odnosno medikamentnom terapijom.

Kod postojeće ruptur, kirurški zahvat je neizostavan te je jedini prikladan kirurški postupak direktna zamjena zahvaćenog dijela aorte implantatom. Jedno od pitanja koje se u tom slučaju postavlja jest koliko bi dužinu aorte trebalo resekirati. Obzirom na kritično stanje u kojem se takvi pacijenti nalaze te na visok rizik paraplegije kod takvog postupka, većina kirurga odlučuje se za ograničenu resekciju onog dijela za koji se smatra da aktivno krvari, a to je proksimalna aorta, iako hematomi često zahvaćaju i čitavu aortu descendens (Ergin et al, 1996).

Kada se radi o ishemiji organa kao posljedici okluzije ogranka aorte, također je potreban hitan kirurški zahvat, ali su za takvu skupinu pacijenata s akutnom disekcijom aorte primjenjivane različite kirurške tehnike (Cambria et al, 1988). Najčešće se radi zamjena proksimalne aorte descendens, s rekonstrukcijom distalnog dijela. Ta se tehnika radi jer se smatra kako se tako tok krvi preusmjerava u



pravi lumen i na taj način rješava ishemija, što se obično i postiže, ali ne u svim slučajevima (Ergin et al, 1996). Drugi pristup je stavljanje direktne prenosnice do pogođenog tkiva, bilo da se radi o ekstremitetu, bubregu, crijevima ili nekom drugom organu (Laas et al, 1991). Tu u obzir dolaze još i endovaskularne tehnike, ali o tome nešto više kasnije.

Treća skupina komplikacija koje zahtijevaju operaciju uključuje prijetecu rupturu, brzo širenje lumena te širenje disekcije kroz stijenku aorte. Perzistentna bol, rezistentna na medikamentnu terapiju može upućivati na moguću rupturu. Kako bi se na vrijeme otkrila navedena stanja, ponavljaju se radiološke dijagnostičke metode (CT ili MR) unutar 3 do 5 dana od početka simptoma, čak i kod asimptomatskih pacijenata koji dobro odgovaraju na konzervativnu terapiju: u nekih pacijenata dolazi do brze dilatacije zahvaćene stijenke aorte, što predstavlja visok rizik za rupturu.

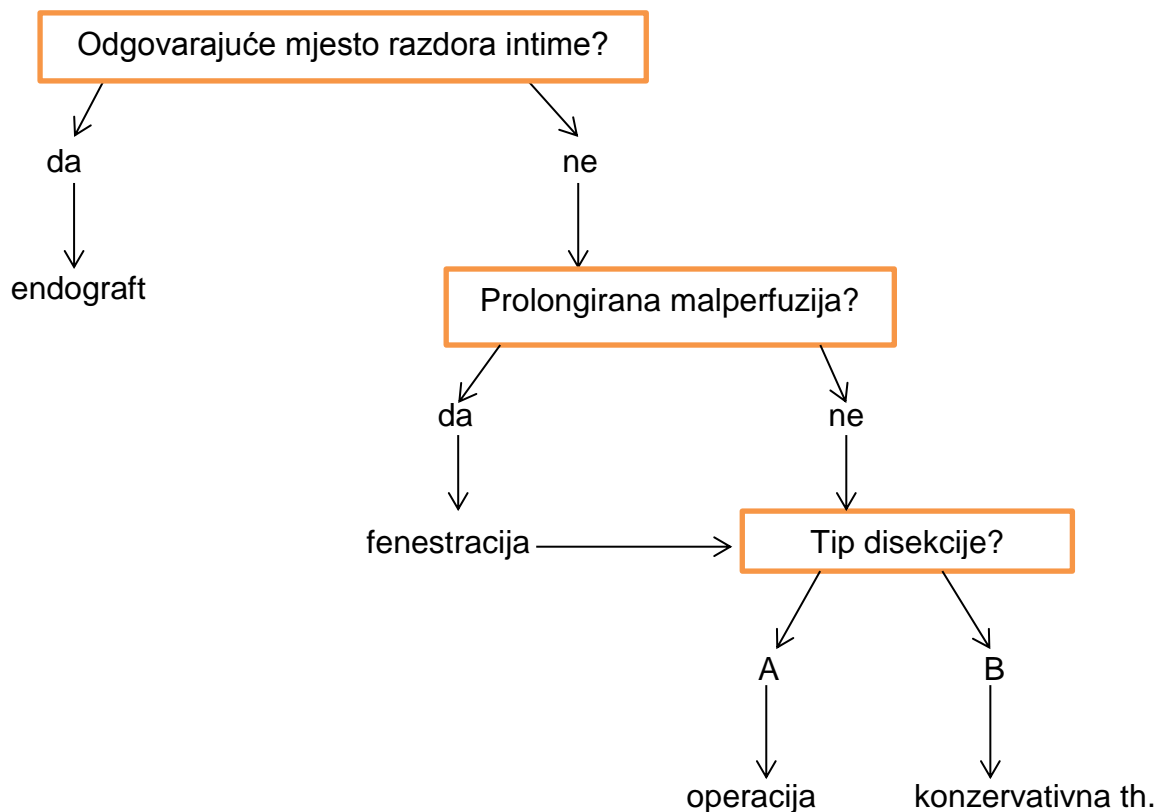
Metoda izbora kod prijetecu rupture je direktna zamjena dijela aorte implantatom. Međutim, i tu se postavlja pitanje koji dio aorte resekirati. Svensson i Crawford zagovaraju zamjenu samo proksimalnog dijela aorte descendens. Resekcija duljeg segmenta aorte znatno povisuje rizik za nastanak paraplegije zbog devaskularizacije kralježnične moždine (Svensson et al, 1997).

Operativni pristup se također primjenjuje kod kronične disekcije tipa B u svrhu usporavanja progresije i sprječavanja prijetecu rupture ili ukoliko dođe do nje. Indikacije za operativni zahvat kod disekcije na prethodno aneurizmatски proširenoj aorti slične su kao i za ostale torakoabdominalne aneurizme. Bilo da se radi o akutnom ili kroničnom tipu, zahvat podrazumijeva zamjenu zahvaćenog dijela krvne žile s graftom odgovarajuće širine i duljine. Standardno se aorti pristupa lateralnom torakotomijom kroz peti interkostalni prostor. Na taj način moguće je doći do visine osmog interkostalnog prostora. Ovisno o tome koja duljina aorte je zahvaćena, takav

pristup može biti jednostran ili obostran, kako bi se adekvatno mogla prikazati krvna žila. Većinom se takva operacija izvodi pomoću uređaja za ekstrakorporalnu cirkulaciju. Uglavnom se inducira i hipotermija tijekom implantacije grafta kako bi se izjednačili perfuzijski tlakovi proksimalno i distalno od hvataljke (Erbel et al, 2001).

Endovaskularne metode kod komplikacija disekcije Stanford B

Endovaskularna terapija kod disekcije aorte (Williams et al, 2007):



## Endovaskularna fenestracija i postavljanje stenta

Obzirom na visoki mortalitet uslijed otvorene operacije kod komplikacija disekcije aorte Stanford B, danas se sve više razvijaju manje invazivne endovaskularne metode liječenja. Kako se razvoj endovaskularne kirurgije razvijao, 1990 godine je postalo popularno endovaskularnom fenestracijom i postavljanjem stenta tretirati malperfuziju organa povezanu s disekcijom (Williams et al, 1997). Takva tehnika zahtijeva veliku spretnost i iskustvo operatera, ali se pokazalo da je na taj način puno manji morbiditet i mortalitet u odnosu na otvorenu operaciju. Nedostatak bi teoretski mogao biti taj da se tom tehnikom potiče tok krvi kroz lažni lumen, što može dovesti do progresivne dilatacije i nastanka aneurizme uz rizik od rupture (Erbel et al, 1993).

Prema Williamsu, kod disekcije aorte se opstrukcija ogranaka klasificira kao statička ili dinamička. Do statičke opstrukcije dolazi kada disekcija dođe do mjesta gdje krvna žila izlazi iz aorte, dođe do nastanka hematoma, koji ulazi u stijenu te krvne žile i na taj način opstruira lumen. Kod dinamičkog tipa lažni lumen toliko komprimira pravi pa zato ne može dovoljno krvi teći iz aorte u ogranak što rezultira ishemijom. U konačnici, moguća je i kombinacija tih dvaju tipova opstrukcije (Williams et al, 1997).

Endovaskularna fenestracija i stentiranje započinje angiografijom za točan prikaz anatomskih odnosa i mjesta opstrukcije. U dijagnostici se još koristi intravaskularni ultrazvuk (IVUS), koji počinje u aorti ascendens i spušta se sve do ilijakalnih arterija, kako bi se što bolje prikazao odnos disekcije i krvnih žila koje izlaze iz aorte. Za vrijeme pretrage mjere se tlakovi u gornjoj mezenteričnoj arteriji, renalnim arterijama i vanjskim ilijačnim arterijama simultano s mjerenjem tlaka u aorti. Kontrastno sredstvo se ručno ubrizgava u svaki od ogranaka da bi se potvrdilo kako je svako mjesto na kojem se mjeri tlak periferno od distalnog završetka lažnog lumena, a i da bi se

vidjelo postoje li neka druga patološka stanja poput arteriopatije ili periferne embolizacije. Kada postoji opstrukcija visceralnog ogranka aorte, na nju ukazuje sistolički gradijent između aorte i gornje mezenterične arterije ili renalnih arterija od 15 mmHg, ili izostanak prikaza krvne žile nakon aplikacije kontrastnog sredstva kod angiografije. Patološki nalaz intravaskularnog ultrazvuka je okluzija „poput zastora“, tromboza ili periferna embolija.

Nakon što je tim dijagnostičkim metodama dokazano postojanje okluzije ogranka uslijed disekcije aorte, slijedi terapijski postupak. Za endovaskularnu fenestraciju danas se uglavnom primjenjuje Amplatz žica (Cook Medical, Bloomington, Ind) kroz Cobra kateter (Cook Medical). Nakon što se takav kateter sa žicom uvede u lumen, povuče se i zamijeni Rosch-Uchida (Cook Medical) setom za uvođenje i zatim se taj set uvodi u pravi lumen. Nakon toga se žica izvlači, a umeće se troakar s 5Fr kateterom, kojim se prolazi kroz membranu koja odvaja pravi od lažnog lumena i to pomoću fluoroskopa i IVUSa. Opet se umeće Amplatz žica u zamjenu za troakar kako bi se omogućila balonska dilatacija tog mjesta na membrani i stvorio otvor promjera 14mm. Na kraju ovakvog zahvata postoje dva otvora, koja se opserviraju pomoću IVUSa. Ukoliko pravi lumen ostane kolabiran ili ako zaostane gradijent tlaka, u pravi lumen se uvodi samoekspandirajući stent širokog promjera (16-22mm), vodeći računa pritom o tome da se ne pokriju ušća renalnih arterija i gornje mezenterične arterije. Stent se ne smije uvoditi kroz fenestracijski otvor, jer u tom slučaju postoji opasnost da jedan njegov dio bude u pravom, a drugi u lažnom lumenu, što bi u konačnici dovelo do još većih komplikacija. Isto tako valja napomenuti da se opstrukcija gornje mezenterične arterije treba rješavati prije opstrukcije renalnih arterija, obzirom na njezino opskrbno područje (Swee et al, 2008).

Ako je dijagnostički utvrđeno da se sigurno radi o statičkoj opstrukciji, metoda izbora je uvođenje stenta u zahvaćeni ogranak aorte. Samošireći stent se uvodi pod kontrolom fluoroskopa i, u određenim slučajevima, IVUSa. Stent se implantira u lumen aorte dublje (do 5-10mm) nego kad ga se koristi kod aterosklerotične stenoze.

Nakon završenog postupka potrebno je provesti reevaluaciju pomoću IVUSa i mjerenja tlakova, jer u malom broju slučajeva revaskularizacija velikog ogranka poveća protok u pravom lumenu, što rezultira kolapsom proksimalnog dijela pravog lumena i dinamičkom opstrukcijom. Ako je dinamička opstrukcija rezultat terapijskog postupka kod suženja ogranka, radi se fenestracija i postavljanje stenta u aortu (DiMusto et al, 2010).

Postoji mnoštvo studija o endovaskularnoj fenestraciji od kojih valja izdvojiti četiri. Patel i suradnici su napravili istraživanje na Sveučilištu Michigan na 69 pacijenata s komplikacijama kod disekcije B tipa, koji su bili podvrgnuti endovaskularnoj fenestraciji i implantaciji stenta. Prosječno vrijeme intervencije nakon pojave prvih simptoma bilo je jedan dan. U 70% pacijenata bilo je zahvaćeno više ogranku aorte, što je utvrđeno angiografijom. U tih pacijenata reperfuzija je bila uspješna u 96% slučajeva. Moždani udar i paraplegija bili su zastupljeni u 4,3%, odnosno 2,9% (dva pacijenta) slučajeva. Oba pacijenta s paraplegijom su se prezentirala s paraparezama, što se nije poboljšalo nakon fenestracije. Rani mortalitet je iznosio 17% (12 pacijenata), od kojih je 5 pacijenata imalo rupturu aorte. Ukupni mortalitet unutar 42 mjeseca nakon zahvata iznosio je 36% (Patel et al, 2009).

Druga studija, također sa Sveučilišta u Michiganu je obuhvatila 165 pacijenata sa disekcijom aorte, s naglaskom na renalnu malperfuziju. Ta studija je uključivala 56 pacijenata s akutnom disekcijom tipa A, 59 s akutnim tipom B, 19 s kroničnom disekcijom tipa A i 31 sa kroničnom disekcijom tipa B. Devedeset pacijenata je imalo

renalnu malperfuziju. Od tih 90 pacijenata 71 je podvrgnut endovaskularnoj terapiji kako bi se ispravila renalna malperfuzija, što je uključivalo postavljanje stenta u tu arteriju, fenestraciju aorte i postavljanje stenta. Kod 5 pacijenata (7%) došlo je do komplikacija vezanih uz sam postupak, ali su sve bile blage. Stopa mortaliteta kroz 30 dana iznosila je 21% (15 pacijenata), od kojih je kod troje smrtni ishod bio posljedica rupture (Barnes et al, 2008).

Jedna njemačka studija obuhvatila je 45 pacijenata s disekcijom aorte koji su bili podvrgnuti endovaskularnoj fenestraciji i stentiranju u svrhu liječenja ishemije. Kod trinaest pacijenata nije došlo do popravka stanja nakon postupka. Stopa tridesetodnevnog mortaliteta iznosila je 6,7% (tri pacijenta), pri čemu su sva tri pacijenta imala akutnu disekciju (Chavan et al, 2009).

Posljednja studija prati dugoročni ishod endovaskularne fenestracije kod komplicirane disekcije aorte na 20 pacijenata kroz 731 dan. Troje pacijenata imalo je disekciju tipa A, a 17 tip B. Do poboljšanja, odnosno do reperfuzije nakon fenestracije došlo je u 18 pacijenata (90%). Kod dva pacijenta došlo je do tromboze lažnog lumena, kroz period od jedne godine. Dvoje pacijenata je umrlo unutar 30 dana, što znači da je stopa mortaliteta u tom periodu iznosila 10% (Park et al, 2009).

### Endovaskularna stent graft implantacija

Prvi uspjesi kod implantacije stent grafta u torakalnu aortu počeli su 1992. godine, kada su se prvenstveno koristili za liječenje aneurizme torakalne aorte (TAA). Takav pristup je nešto kasnije zaživio kod akutne torakalne disekcije, točnije 1999. godine (Dake et al, 1999). Dvije su velike prednosti kod takvog postupka. Prvo, stent graft osigurava stabilnost pravog lumena kod akutne disekcije, čime se prevenira rana ruptura i, u nekim slučajevima, rješava se opstrukcija ogranaka aorte (primjerice, kod

dinamičke opstrukcije), bez potrebe za daljnjom intervencijom. Drugo, kada se na taj način stent graftom prekrije ulaz u lažni lumen, pravi lumen se može ekspanirati, a lažni lumen trombozirati zbog staze krvi u njemu (Swee et al, 2008). To teoretski pomaže u sprječavanju kasnijih posljedica, kao što je dilatacija lažnog lumena s mogućim razvojem aneurizme i rupture. Čak i ako lažni lumen ne trombozira potpuno, njegovo odvajanje od sistemskog sistoličkog tlaka može ograničiti progresiju do aneurizmatičke dilatacije (Dake et al, 1999).

Prema studiji koju je radio Dake sa suradnicima 1999. godine, stent graft se koristio kako bi pokrio početno mjesto, tj. ušće disekcije u 15 pacijenata s tipom B i četiri s tipom A, kod kojih je primarno ušće bilo smješteno u aorti descendens, a disekcija se širila retrogradno. Stent graftovi su uspješno postavljeni u svih 19 pacijenata. U 15 pacijenata (79%) došlo je do potpunog tromboziranja lažnog lumena, a kod ostale četvorice do djelomičnog tromboziranja. Unutar 30 dana od provedenog postupka, troje pacijenata imalo je smrtni ishod i svi su imali kompliciranu disekciju tipa B, što znači da je stopa ranog mortaliteta iznosila 16%. Međutim, u narednih trinaest mjeseci, tijekom praćenja pacijenata nije zabilježena pojava aneurizme, rupture aorte ili smrtni ishod niti je bilo slučajeva paralize. Kod tih 19 pacijenata ukupno je 39 ogranaka aorte bilo okludirano zbog disekcije, od čega je kod 28 postignuta reperfuzija samim implantiranjem stent grafta i pokrivanjem ušća lažnog lumena (Dake et al, 1999).

Szeto i suradnici sa Sveučilišta Pennsylvania su u svojoj studiji obuhvatili 35 pacijenata sa akutnom, kompliciranom disekcijom tipa B kod kojih se u terapijskom postupku upotrebljavao stent graft. 18 pacijenata je imalo rupturu, a 17 malperfuziju. Kod 97% pacijenata (34) tehnički je uspješno izvedeno postavljanje stent grafta. Međutim, kod 12 pacijenata (34%) trebalo je provesti dodatne postupke, kao što je

postavljanje metalnih stentova u infrarenalnu aortu, renalne arterije, celijačnu i ilijakalnu arteriju. Jedan pacijent doživio je moždani udar (2,8%), dvoje (5,7%) je imalo tranzitnu paraplegiju, a jedan (2,8%) permanentnu paraplegiju. Stopa ranog mortaliteta (30 dana) iznosila je 2,8% (jedan pacijent), dok je jednogodišnje preživljavanje bilo 93% (Szeto et al, 2008).

#### Klasične kirurške metode u usporedbi s endovaskularnim (IRAD)

2006. godine IRAD je proveo analizu dugoročnog preživljavanja u pacijenata s akutnom disekcijom tipa B između 1996. i 2003. godine. U analizu je bilo uključeno 242 pacijenta, s prosječnim vremenom praćena 2,3 godine. Svi su pacijenti bili tretirani agresivnom terapijom. 26 pacijenata (11%) je bilo podvrgnuto otvorenom kirurškom zahvatu, a 27 (11%) endovaskularnom zahvatu. Svi oni koji su bili liječeni takvim invazivnim postupcima su imali simptome ishemije ili refraktorne boli. Stopa intrahospitalnog mortaliteta u skupini koja je bila liječena kirurški iznosila je 29%, a u skupini onih koji su bili podvrgnuti endovaskularnoj terapiji 11%, te 10% u skupini konzervativno liječenih pacijenata. Stopa preživljavanja unutar 1 i 3 godine za pacijente koji su bili živi otpušteni iz bolnice bila je 96% i 83% kod klasično operiranih, 89% i 76% kod endovaskularno tretiranih te 90% i 78% kod medikamentno liječenih. Prema tome, mortalitet kod akutne disekcije tipa B relativno je visok te prosječno 25% pacijenata umire unutar 3 godine nakon što ih se otpusti iz bolnice, bez obzira na način na koji su bili liječeni (Tsai et al, 2006).

2008. godine IRAD je objavio novu analizu 66 pacijenata s akutnom disekcijom tipa B koji su bili podvrgnuti endovaskularnim postupcima liječenja, uključujući fenestraciju i uvođenje stenta te postavljanje stent grafta, kao dopuna agresivnoj konzervativnoj terapiji. Te pacijente se usporedilo s 59 pacijenata koji su tretirani klasičnim kirurškim



metodama te 390 liječenih konzervativno. Od navedenih 66 pacijenata, 43 je dobilo stent graft, a na 23 napravljena je endovaskularna fenestracija. Ta skupina pacijenata na kojima su se primjenjivale endovaskularne metode liječenja je bila značajno mlađa (prosjeak 58,8 godina) u odnosu na operiranu skupinu (prosjeak 61,9 godina) ili skupinu liječenu medikamentno (prosjeak 65,5 godina). Stopa intrahospitalnih komplikacija u endovaskularnoj skupini iznosila je 21%, u usporedbi s 40% u skupini klasično operiranih. Moždani udar je doživjelo dvoje pacijenata (3,4%) u endovaskularnoj skupini, a u operiranoj skupini duplo više, odnosno četvero (9,1%). U endovaskularnoj skupini jedan je pacijent postao paraplegičan (1,5%), a u operiranoj skupini tri (5,1%). Intrahospitalni mortalitet je također bio viši u skupini operiranih (34%), nego u endovaskularno liječenih (11%). Stopa mortaliteta u skupini pacijenata koji su bili samo konzervativno liječeni bila je 8,7% (Fattori et al, 2008).

Endovaskularna fenestracija i stentiranje u usporedbi s endograftom u liječenju komplikacija disekcije

Učinkovit terapijski postupak kod komplikacija disekcije aorte zahtijeva jako dobro poznavanje anatomije aorte, njenih ogranaka, perfuziju ekstremiteta i organja, te prirodu samih komplikacija. U većini slučajeva te se informacije dobivaju CT angiografijom i dodatno tijekom samog zahvata fluoroskopom i IVUS-om.

Kod akutne komplicirane disekcije, provođenje endovaskularne fenestracije i stentiranje (tzv. „fen-sten“) je ograničeno samo za malperfuziju organa. Na taj se način može liječiti malperfuzija kako kod tipa A tako i kod tipa B disekcije.

Endograftovi imaju nešto širi spektar stanja u kojima se mogu koristiti. Njihovo postavljanje indicirano je kod prijeteće rupture kao i kod malperfuzije. Međutim, zbog

same građe i materijala koji se koriste za proizvodnju endograftova, njihovo postavljanje nije uvijek moguće obzirom na anatomske odnose aorte i njenih ogranaka.

Zaključno, fen-sten ima uže indikacije, ali anatomske šire mogućnosti postavljanja, dok endograftovi imaju širi spektar indikacija, ali anatomske uže mogućnosti. Izbor metode će prema tome ovisiti o tipu komplikacije disekcije aorte i individualnoj anatomiji aorte i ogranaka svakog pacijenta. No, bez obzira koja se metoda odabere, bilo fen-sten ili endograft, prije samog postupka nužno je pregledati pacijenta te provesti evaluaciju perfuzije ekstremiteta i organa (Paul et al, 2010).

Kako danas dolazi do sve većeg napretka endovaskularne kirurgije i tehnologije tako se razvijaju i unaprijeđuju stent graftovi odnosno implantanti. Stoga se očekuje da će oni u budućnosti postati manje rigidni i više fleksibilni te će doći do smanjenja problema vezanih uz njih, kao što su pomicanje graftova ili kolaps, što je u nekim slučajevima zabilježeno. Također, razvoj endograftova koji se postavljaju u luk aorte će rezultirati njihovom većom primjenom na tom području, što je osobito važno ako je zahvaćena i lijeva arterija supklavija (Morales et al, 2008).

## 9. ZAKLJUČAK

Kada je riječ o akutnoj disekciji aorte, jasne smjernice za liječenje postoje u slučaju kada se radi o Stanford tipu A te nekompliciranom Stanford tipu B. Međutim kod postojanja komplikacija disekcije to nije slučaj. Optimalno rješavanje tog problema još uvijek ostaje izazov suvremenoj kirurgiji.

Terapijske mogućnosti kod disekcije tipa B, osobito ukoliko postoji malperfuzija i ishemija organa, ostaju kontroverzne unatoč razvoju i implantaciji stent graftova. Fenestracija metodom klasične otvorene kirurgije nosi visoku stopu mortaliteta, a ukoliko takvi pacijenti prežive, posljedice poput moždanog udara i paraplegije također se javljaju u velikom postotku. Nasuprot tome, endovaskularna fenestracija i implantacija stenta manje je invazivna opcija za ponovnu uspostavu perfuzije u zahvaćenom dijelu krvne žile. No, stopa ranog mortaliteta (unutar 30 dana od pojave simptoma) i u tom slučaju ostaje poprilično visoka. K tome, ta terapijska metoda ne sprječava nastanak kasnih komplikacija u obliku aneurizmatске dilatacije, što zahtjeva daljnje intervencije kako bi se spriječio nastanak rupture.

Relativno je nov i koncept korištenja stent grafta kod liječenja komplikacija disekcije Stanford B te se i dalje razvija. Teoretski, na taj se način ne liječi samo malperfuzija nastala kao posljedica disekcije, već se sprječava i nastanak kasne aneurizmatске degeneracije (DiMusto et al, 2010).

Uzevši u obzir navedena istraživanja, može se zaključiti kako endovaskularne metode poput fenestracije i implantacije stenta te stent grafta ipak sa sobom nose nešto nižu stopu morbiditeta i mortaliteta u odnosu na metode klasične kirurgije. Kako se razvojem tehnologije i znanosti te metode i dalje razvijaju, dolazi do poboljšanja u samom izgledu i građi implantata te materijalima od kojih su izrađeni pa se tako proširuju i mogućnosti njihove upotrebe, a komplikacije smanjuju. Na kraju,

treba spomenuti i kako su metode endovaskularne kirurgije, kao manje invazivne, pogodnije za samog pacijenta te se na taj način postiže brži oporavak u odnosu na klasičnu kirurgiju.

## 10. ZAHVALE

Zahvaljujem svom mentoru, prof.dr.sc. Mladenu Petrunicu te asistentu mr.sc. Tomislavu Meštrovicu na vođenju u pisanju ovog rada, sugestijama i pomoći.

Posebno zahvaljujem svojoj obitelji, prijateljima i kolegama na potpori u studiju.

## 11. LITERATURA

Barnes D, Williams D, Daskia N, Patel H, Weder A, Stanley J, et al. A single-center experience treating renal malperfusion after aortic dissection with central aortic fenestration and stenting. *J Vasc Surg* 2008;47: 903-11.

Cambria RP, et al: Vascular complications associated with spontaneous aortic dissection. *J Vasc Surg* 7:199–209, 1988.

Chavan A, Rosenthal H, Luthe L, Pflingsten S, Kutscka I, Easo J, et al. Percutaneous interventions for treating ischemic complications of aortic dissection. *Eur Radiol* 2009;19:488-94.

Crawford ES: The diagnosis and management of aortic dissection. *JAMA* 264:2537–2541, 1990.

Daily PO, et al: Management of acute aortic dissection. *Ann Thorac Surg* 10:237–246, 1970.

Dake M, Kato N, Mitchell R, Semba C, Razavi M, Shimono T, et al. Endovascular stent-graft placement for the treatment of acute aortic dissections. *N Engl J Med* 1999;340:1546-52.

Daniel JC, et al: Acute aortic dissection associated with use of cocaine. *J Vasc Surg* 46:427–433, 2007.

DeBakey ME, et al: Surgical management of dissecting aneurysms of the aorta. *Thorac Cardiovasc Surg* 49:130–148, 1965.

DeSanctis RW, Doroghazi RM, Austen WG, Buckley MJ. Aortic dissection. *N Engl J Med* 1987; 317:1060.

DiMusto Paul D., MD,<sup>a</sup> David M. Williams, MD,<sup>b</sup> Himanshu J. Patel et al. Endovascular management of type B aortic dissections. *Journal of vascular surgery* 2010;52:26-36.

Doroghazi RM, Slater EE, DeSanctis RW, et al. Long-term survival of patients with treated aortic dissection. *J Am Coll Cardiol* 1984; 3:1026.

Elkayam U, et al: Cardiovascular problems in pregnant women with the Marfan syndrome. *Ann Intern Med* 123:117–122, 1995.

Erbel R, Alfonso F, Boileau C, et al. Diagnosis and management of aortic dissection. *Eur Heart J* 2001; 22:1642.

Erbel R, et al: Detection of dissection of the aortic intima and media after angioplasty of coarctation of the aorta: an angiographic, computer tomographic, and echocardiographic comparative study. *Circulation* 81:805–814, 1990.

Erbel R, Oelert H, Meyer J, Puth M, Mohr-Katoly S, Hausmann D, et al. Effect of medical and surgical therapy on aortic dissection evaluated by transesophageal echocardiography: implications for prognosis and therapy. *Circulation* 1993;87:1604-15.

Ergin MA, Griep RB. Dissections of the aorta. In: Baue AE, Geha AS, Hammond GL, Laks H, Naunheim KS, Eds. *Glenn's Thoracic and Cardiovascular Surgery*, 6th Edition. Stamford, CT: Appleton & Lange; 1996:2273–98.

Fattori R, Tsai T, Myrmet T, Evangelista AC, JV, Trimarchi S, Li J, et al. Complicated acute type B dissection: is surgery still the best option? A report for the International Registry of Acute Aortic Dissection. *JACC Cardiol Interv* 2008;1:395-402.

Gaul C, Dietrich W, Friedrich I, et al. Neurological symptoms in type A aortic dissections. *Stroke* 2007; 38:292.

Granato JE, et al: Utility of two-dimensional echocardiography in suspected ascending aortic dissection. *Am J Cardiol* 56:123–129, 1985.

Hagan PG, Nienaber CA, Isselbacher EM et al. The international registry of acute aortic dissection (IRAD): new insights into an old disease. *JAMA* 2000; 283: 897–903

Hartnell G, et al: The diagnosis of thoracic aortic dissection by noninvasive imaging procedures. *N Engl J Med* 328:1637; author reply 1638, 1993.

Hata N, et al: Clinical significance of pleural effusion in acute aortic dissection. *Chest* 121:825–830, 2002.

Isselbacher EM, Cigarroa JE, Eagle KA. Cardiac tamponade complicating proximal aortic dissection. Is pericardiocentesis harmful? *Circulation* 1994; 90:2375.

Januzzi JL, et al: Characterizing the young patient with aortic dissection: results from the International Registry of Aortic Dissection (IRAD). *J Am Coll Cardiol* 43:665–669, 2004.

Khan IWN, et al: Painless aortic dissection presenting as hoarseness of voice: cardiovocal syndrome, Ortner's syndrome. *Am J Emerg Med* 17:361–363, 1999.

von Kodolitsch Y, Nienaber CA, Dieckmann C, et al. Chest radiography for the diagnosis of acute aortic syndrome. *Am J Med* 2004; 116:73

Laas J, Heinemann M, Schaefer HJ, et al. Management of thoracoabdominal malperfusion in aortic dissection. *Circulation* 1991;84(III):20–24.

Larson EW, et al: Risk factors for aortic dissection: a necropsy study of 161 patients. *Am J Cardiology* 53:849–855, 1984.

Lauterbach SR, et al: Contemporary management of aortic branch compromise resulting from acute aortic dissection. *J Vasc Surg* 33:1185– 1192, 2001.

LePage MA, et al: Aortic dissection: CT features that distinguish true lumen from false lumen. *AJR Am J Roentgenol* 177:207–211, 2001.

Lombardi JV, et al: Prospective multicenter clinical trial (STABLE) on the endovascular treatment of complicated type B aortic dissection using a composite device design. *J Vascular Surgery* 55:629–640, 2012.

Mehta RH, et al: Chronobiological patterns of acute aortic dissection. *Circulation* 106:1110–1115, 2002.

Meszaros I, et al: Epidemiology and clinicopathology of aortic dissection. *Chest* 117:1271–1278, 2000.

Morales J, Greenberg R, Morales C, Cury M, Hernandez A, Lyden S, et al. Thoracic aortic lesions treated with the Zenith TX1 and TX2 thoracic devices: intermediate and long-term outcomes. *J Vasc Surg* 2008; 48:54-63.

Nienaber CA, et al: Aortic dissection: new frontiers in diagnosis and management: part II: therapeutic management and follow-up. *Circulation* 108:772–778, 2003.

Park K, Do Y, Kim S, Kim D, Choe Y. Endovascular treatment of acute complicated aortic dissection: long-term follow-up of clinical outcomes and CT findings. *J Vasc Interv Radiol* 2009;20:334-41.

Park SW, Hutchison S, Mehta RH, et al. Association of painless acute aortic dissection with increased mortality. *Mayo Clin Proc* 2004; 79:1252.

Patel H, Williams D, Meekov M, Daskia N, Upchurch G Jr, Deeb G. Long-term results of percutaneous management of malperfusion in acute type B aortic dissection: implications for thoracic aortic endovascular repair. *J Thorac Cardiovasc Surg* 2009;138:300-8.

Petasnick JP: Radiologic evaluation of aortic dissection. *Radiology* 180: 297–305, 1991.

Prince MR, et al: Three-dimensional gadolinium-enhanced MR angiography of the thoracic aorta. *AJR Am J Roentgenol* 166:1387–1397, 1996.

Sanders JS, et al: Arterial baroreflex control of sympathetic nerve activity during elevation of blood pressure in normal man: dominance of aortic baroreflexes. *Circulation* 77:279–288, 1988.

Spittell PC, et al: Clinical features and differential diagnosis of aortic dissection: experience with 236 cases. *Mayo Clin Proc* 68:897–903, 1993.



Svensson LG, Crawford ES. Aortic dissection. In: Svensson LG, Crawford ES, Eds. Cardiovascular and Vascular Disease of the Aorta. Philadelphia: W.B. Saunders Company; 1997: 42–83.

Swee W, Dake M. Endovascular management of thoracic dissections. *Circulation* 2008;117:1460-73.

Szeto W, McGarvey M, Pochettino A, Moser G, Hoboken A, Cornelius K, et al. Results of a new surgical paradigm: endovascular repair for acute complicated type B aortic dissection. *Ann Thorac Surg* 2008;86: 87-94.

Tsai TT, Nienaber CA, Eagle KA. Acute aortic syndromes. *Circulation* 2005; 112:3802.

Tsai T, Fattori R, Trimarchi S, Isselbacher E, Myrmel T, Evangelista A, et al. Long-term survival in patients presenting with type B acute aortic dissection: insights from the International Registry of Acute Aortic Dissection. *Circulation* 2006;114:2226-31.

Williams D. Aortic dissection: evaluation and management – choosing the right intervention. In Lumsden A et al, editors. *Advanced endovascular therapy of aortic disease*. Malden, MA: Blackwell Futura; 2007. p. 117-22.

Williams D, Lee D, Hamilton B, Marx M, Narasimham D, Kazanjian S, et al. The dissected aorta: percutaneous management of ischemic complications with endovascular stents and balloon fenestration. *J Vasc Interv Radiol* 1997;8:605-25.

## 12. ŽIVOTOPIS

Rođena sam 11. ožujka 1990. godine u Zagrebu, gdje sam pohađala Osnovnu školu Većeslava Holjevca, a nakon toga I. opću gimnaziju. Za vrijeme osnovne i srednje škole aktivno sam se bavila borilačkim vještinama te učila strane jezike.

Studij medicine upisala sam u akademskoj godini 2009./2010. Osim pohađanja redovne nastave bavila sam se demonstratorskim radom na Zavodu za histologiju i embriologiju (2010.-2014.) Medicinskog fakulteta u Zagrebu. U travnju 2013. g. bila sam sudionik na studentskom kongresu „CROSS 9“ u Zagrebu. Od 2012. g. član sam Kardiološke sekcije te aktivno sudjelujem u njenom radu.

U prosincu 2013. i kolovozu 2014. provela sam po dva tjedna na studentskoj praksi na Sveučilišnoj klinici u Tuebingenu na odjelu za vaskularnu, torakalnu te kardiokirurgiju. U rujnu 2014. također sam odradila ljetnu praksu u trajanju od mjesec dana na Sveučilišnoj klinici u Hamburgu na odjelu za kardiokirurgiju. Tijekom boravka u Hamburgu sudjelovala sam na 30. kongresu Njemačkog društva za vaskularnu kirurgiju.