

# Reprodukcijski ishodi nakon miomektomije intramularnih mioma

---

**Koret, Barbara**

**Master's thesis / Diplomski rad**

**2015**

*Degree Grantor / Ustanova koja je dodijelila akademski / stručni stupanj:* **University of Zagreb, School of Medicine / Sveučilište u Zagrebu, Medicinski fakultet**

*Permanent link / Trajna poveznica:* <https://um.nsk.hr/um:nbn:hr:105:030368>

*Rights / Prava:* [In copyright](#)/[Zaštićeno autorskim pravom.](#)

*Download date / Datum preuzimanja:* **2024-07-22**



*Repository / Repozitorij:*

[Dr Med - University of Zagreb School of Medicine Digital Repository](#)



**SVEUČILIŠTE U ZAGREBU**

**MEDICINSKI FAKULTET**

**Barbara Koret**

**Reprodukcijski ishodi nakon miomektomije  
intramuralnih mioma**

**DIPLOMSKI RAD**



**Zagreb, 2015.**

**SVEUČILIŠTE U ZAGREBU**

**MEDICINSKI FAKULTET**

**Barbara Koret**

**Reprodukcijski ishodi nakon miomektomije  
intramuralnih mioma**

**DIPLOMSKI RAD**



**Zagreb, 2015.**

Ovaj rad je izrađen na Zavodu za ginekološku kirurgiju i urologiju, Kliničkog bolničkog centra Zagreb – Klinika za ženske bolesti i porode „Petrova“, pod mentorstvom dr.sc. Maria Ćorića i predan je na ocjenu u akademskoj godini 2014./2015.

## **Sadržaj**

1. Sažetak
2. Summary
3. Uvod
4. Hipoteza
5. Ciljevi rada
6. Materijali i metode
7. Rezultati
8. Rasprava
9. Zaključci
10. Zahvale
11. Literatura
12. Životopis

# 1. SAŽETAK

## Reprodukcijski ishodi nakon miomektomije intramuralnih mioma

Barbara Koret

### Uvod

Intramuralni miomi su dobroćudni tumori nastali iz glatkog mišićnog i vezivnog tkiva maternice koji rastu unutar njene stjenke, većinom su asimptomatski, te se otkriju ginekološkim pregledom. Česta je istodobna pojava dva ili više manjih ili većih mioma. Liječenje ovisi o mnogo čimbenika i može biti medikamentozno, radiološko i kirurško. Utjecaj mioma na neplodnost još nije dovoljno istražen. Cilj ovog istraživanja bio je utvrditi utjecaj operacijskog liječenja intramuralnih mioma na začetak i tijek trudnoće, te sam porod u žena reproduktivne dobi koje prije nisu rodile.

### Metode

Provedeno je retrospektivno istraživanje u kojem je uključeno osamnaest (18) žena koje su tijekom 2011.godine podvrgnute operacijskom liječenju intramuralnih mioma. Ispitivanje o reprodukcijskom ishodu provedeno je 2015. godine. Podaci o anamnezi, prijeoperacijskom liječenju, tijeku operacije, oporavku i boravku u bolnici, te o začetku, tijeku trudnoće i porodu prikupljeni su iz medicinske dokumentacije i povijesti bolesti bolesnica

### Rezultati

Istraživanje je provedeno na osamnaest (18) bolesnica koje su bile u dobi od 20 do 42 godine sa medijanom od 34,5 godine. Od njih osamnaest (18), devet (9) je operirano laparatomijom, a devet (9) laparoskopski.. Od istih osamnaest (18), pet (5) ih nije planiralo trudnoću, a trinaest (13) je planiralo trudnoću. Od trinaest (13) pacijentica koje su željele trudnoću, devet (9) ispitanica je zatrudnjelo i rodilo, a četiri (4) nisu zanijele.

### Zaključak

Intramuralni miomi su vrlo česti dobroćudni tumori maternice, te se vrlo lako otkrivaju tijekom rutinskog ultrazvučnog ginekološkog pregleda. Dosadašnja istraživanja nisu utvrdila utječe li kirurško uklanjanje intramuralnih mioma na poboljšanje ishoda liječenja plodnosti. Zbog premalog uzorka u ovom istraživanju nemoguće je izvesti i utvrditi statistički relevantan zaključak. Potrebna su daljnja istraživanja na većem uzorku kako bi se utvrdio učinak

kirurškog odstranjenja intramuralnih mioma kod žena koje nisu prethodno rodile na poboljšanje reproduktivnog ishoda.

**Ključne riječi:** intramuralni miomi, miomektomija, reproduktivni ishod

## **2. SUMMARY**

### **Reproductive outcome after myomectomy of intramural myoma**

Barbara Koret

#### **Introduction**

Intramural fibroids are benign tumors that grow within the wall of the uterus, most are asymptomatic and are discovered by gynecological examination. Frequently there is simultaneous occurrence of two or more smaller or larger fibroids. Treatment depends on many factors and may be hormonal, radiological and surgical. The impact of fibroids on fertility has not been sufficiently explored. The aim of this study was to determine the effect of surgical treatment of intramural fibroids at the beginning , the course of pregnancy and the birth itself in women of reproductive age who have not given birth before.

#### **Methods**

Retrospective study was made, which included 18 women who were subjected to operating treatment of intramural fibroids during the 2011. The reproductive outcome of the respondents was investigated until 2015. Data on history, preoperative treatment, ongoing operations, and recovery room at the hospital, and the beginning, during pregnancy and childbirth were collected from medical records and medical histories of patients.

#### **Results**

The study was conducted on eighteen (18) of patients, aged 20-42 years with a median of 34.5 years. From eighteen (18), nine (9) were operated by laparotomy and nine (9) laparoscopic. From the same eighteen (18), five (5) of them didn't plan pregnancy, and thirteen (13) planned pregnancy. Of the thirteen (13) patients who wanted pregnancy, nine (9) women was pregnant and gave birth, and four of them (4) didn't .

#### **Conclusion**

Intramural fibroids are very common benign tumors of the uterus, and is very easily discovered during a routine ultrasound gynecological examination. Previous studies did not determine if the surgical removal of intramural fibroid affects fertility improving outcomes. Due to the small sample in this study, it is impossible to carry out and establish statistically relevant conclusion. Further prospective studies with longer follow-up to evaluate the effect



of surgical removal of intramural fibroids in women who have not previously given birth are needed.

**Key words:** intramural fibroids, myomectomy, reproductive outcome

## **3. UVOD**

### **3.1. Miomi**

Miomi (*leiomiomi, fibroidi, fibromiomi*) su dobroćudne izrasline nastale iz glatkog mišićnog i vezivnog tkiva maternice, koje čine 95% svih dobroćudnih tumora maternice (Parker WH, 2007). Miomi se prema odnosu na stijenu i građu maternice dijele na: subserozne miome - miomi na mišićnoj stijenci maternice, intramuralne miome - miomi koji rastu unutar materične stijenske i submukozne miome - miomi koji rastu ispod sluznice maternice.

#### **3.1.1. Etiologija i čimbenici rizika**

Etiologija mioma još uvijek nije poznata, a istraživanja pokazuju da se razvijaju iz jednog klona glatkih mišićnih stanica maternice (Parker WH, 2007). Prirodan tijek mioma obično obuhvaća porast i napredovanje u veličini tijekom reproduktivne dobi sve do menopauze, a u klimakteriju i seniju najčešće dolazi do njihove spontane regresije. Miomi su dobro ograničeni tumori ovisni o hormonskom poticaju estrogena, tako da se ne nalaze prije puberteta, a učestalost pada nakon menopauze. Estrogeni ne uzrokuju nastanak mioma, ali pospješuju njihov rast (Flake GP, Andersen J, Dixon D; 2003.) Što se tiče čimbenika rizika dokazana je jasna povezanost incidencije mioma i ranije menarhe. Mnoge studije pokazuju da rođenje živog djeteta smanjuje rizik nastanka mioma za 20-50%, također žene koje koriste hormonsko nadomjestno liječenje (HNL) imaju do šest puta veći rizik za hospitalizaciju zbog mioma. Istraživanja pokazuju povezanost učestalosti mioma i prekomjerne tjelesne težine, a žene koje puše cigarete imaju 20-50% manji rizik nastanka mioma. Postoji i određena obiteljska sklonost nastanku mioma (Strelec, 2003.) Rijetko se pojavljuju pojedinačno, a daleko je češća istodobna pojava dva ili više manjih ili većih mioma, prije asimetričnog nego simetričnog rasta. Različitih su oblika, težine, konzistencije i veličine. Najčešće jedna veća krvna žila opskrbljuje svaki tumor.

#### **3.1.2. Klinička slika**

20- 50% žena reproduktivne dobi ima miom maternice. Simptomatski miomi javljaju se u oko 25% žena, ali se tijekom rutinskog ultrazvučnog ginekološkog pregleda otkrivaju znatno češće (Kaminski BT, Rzempoluch J., 1993.). Različiti klinički simptomi se javljaju uz miome,

a to ovisi o njihovoj veličini, broju, lokalizaciji, sekundarnim promjenama u miomu te o mogućem postojanju trudnoće. Najčešći simptomi koji se javljaju u mioma, i zbog čeg je potreban kirurški zahvat, jesu produljena, nepravilna i obilna krvarenja. Miom može svojim tijelom smetati normalnoj kontraktilnosti materične stjenke i tako kvariti mehanizme zaustavljanja krvarenja. Posljedica toga je anemija i manjak željeza što se medikamentozno vrlo često ne može izliječiti. Od ostalih simptoma bitno je spomenuti bol i napetost u maloj zdjelici. Bol se može javiti zbog degeneracije mioma, torzije mioma na peteljci, ili zbog kontrakcije maternice zbog rađajućeg mioma. Bol se također tumači pritiskom mioma na okolinu, a jačina boli donekle je u vezi s veličinom tumora. Pritisak na mokraćni sustav može dovesti do poremećene mikcije i hidrouretera. Veliki tumori mogu izazvati vensku kongestiju zdjelice i donjih udova te konstipaciju.

### **3.1.3. Dijagnostika**

Dijagnoza mioma postavlja se temeljem anamnestičkih podataka, ginekološkog i ultrazvučnog pregleda. Transvaginalnim ultrazvukom može se točno utvrditi veličina i smještaj mioma. Također su dostupni različiti «imaging» postupci, poput histerosalpingografije, histeroskopije, nuklearne magnetske rezonancije koji pomažu u potvrđivanju dijagnoze. Ukoliko miomi ne izazivaju značajnije tegobe, dovoljne su redovite ginekološke kontrole i praćenje njegovog rasta. Diferencijalnodijagnostički bitno je razlikovati miome od trudnoće, dobroćudnih i zloćudnih tumora jajnika, tuboovarijskih apcesa te ostalih tumorskih tvorba male zdjelice.

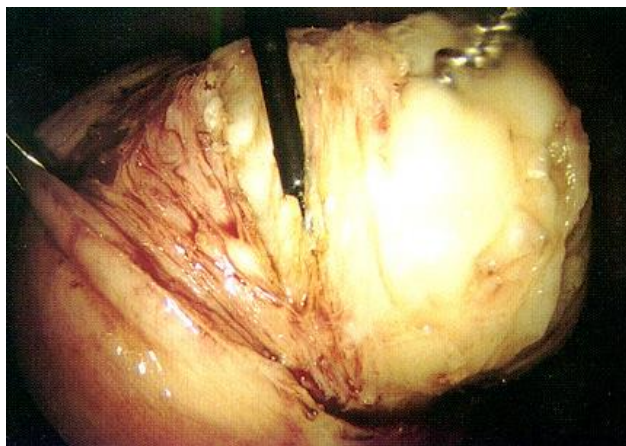
### **3.1.4. Liječenje**

Liječenje mioma ovisi o težini simptoma, dobi pacijentice, želji za trudnoćom, sadašnjoj trudnoći, općem zdravlju pacijentice, paritetu, veličini, broju i smještaju mioma. Mogu se primijeniti kirurški zahvati, medikamentozna terapija ili radiološke metode liječenja. U slučaju subjektivnih poteškoća i rasta mioma, pribjegava se medikamentoznoj terapiji, pri čemu su na raspolaganju nekoliko skupina lijekova, kao što su progesteronski pripravci i GnRH analozi koji mogu smanjiti veličinu mioma (Šimunić et al., 2001.). Učinak medikamentoznog liječenja je samo privremen i najčešće se koristi prijeoperacijski.

Metode intervencijske radiologije obuhvaćaju embolizaciju krvnih žila maternice i termoablaciju mioma fokusiranim ultrazvukom, ali generalno se ne preporučuje ženama koje

žele ostvariti trudnoću, jer može imati nepovoljne učinke na reprodukciju (Evans P, Brunzell S., 2007.).

Kirurški zahvat može biti definitivni (histerektomija-odstranjenje maternice) ili konzervativan (miomektomija-samo odstranjenje mioma). Miomektomija je poželjna ukoliko žena želi ostvariti trudnoću ili želi sačuvati maternicu. Indikacije za kirurško liječenje su obilna krvarenja s posljedičnom anemijom bez odgovora na hormonsko liječenje, kronična bol s jakim dismenorejom, dispareunijom i napetosti donjeg dijela trbuha, akutna bol kao posljedica torzije mioma na peteljci ili bol kod rađajućeg mioma, mokraćni simptomi, nagli rast mioma, povećanje maternice s kompresijom ostalih organa u maloj zdjelici, te ako je miom jedini mogući razlog neplodnosti. Kada se razmatra kirurški zahvat, može se birati između nekoliko pristupa. Odluka će se zasnivati na karakteristikama pacijentice (veličina, broj i smještaj mioma, indeks tjelesne mase, prethodne operacije, potreba za očuvanjem plodnosti) i vještini operatera. Prednost se daje minimalno invazivnom pristupu. Histeroskopija je način za operaciju submukoznih mioma, dok su laparoskopija i laparotomija načini operacije intramuralnih i subseroznih mioma. Laparoskopija je rezervirana za iskusne kirurge i miome koji su prosječne veličine do 10 cm (Lefebvre G, Vilos G, Allaire C et al., 2003.) Kod većih mioma, stopa komplikacija raste. U žena koje planiraju trudnoću, savjetuje se sačekati nekoliko ciklusa (oko 3-6 mjeseci) prije pokušaja začeća (Sheiner E, Bashiri A, Levy A et al, 2004.)



Slika 1: Enukleacija mioma, viđena laparoskopom. Prema: Strelec (2003.)

### **3.2. Miomi, neplodnost i ishod trudnoće**

Još uvijek nema istraživanja koja bi nedvosmisleno pokazala da su miomi povezani s učestalijom neplodnosti, te utjecaj mioma na plodnost nije sasvim jasan (Pritts, Parker, Olive, 2009.). Učestalost mioma raste s dobi žene uz istovremeni pad plodnosti. Starenjem žene, povećava se učestalost aneuploidije i posljedičnih pobačaja. Pobačaj se može pripisati i miomima. Iako u trudnoći ne dolazi do značajnog porasta veličine tumora, miomi su udruženi s komplikacijama tijekom trudnoće, u porođaju i babinju. Trudnoća u takve trudnice najviše je ugrožena u prvom trimestru. Česta su krvarenja, prijevremeno prsnuce plodovih ovoja, nepravilni položaj djeteta u porođaju i produljeni porođaj. Posljedica je učestaliji porođaj carskim rezom, niža ocjena vitalnosti novorođenčeta po Apgarovoj i niža porođajna težina (Strelec, 2003.).

Submukozni miomi, neovisno o svojoj veličini, ometaju normalnu implantaciju i treba ih odstraniti. Intramuralni miomi smanjuju mogućnost trudnoće, ali istraživanja nisu dosljedna s obzirom na poboljšanje ishoda liječenja plodnosti. Subserozni miomi nemaju utjecaja na stopu trudnoća i ishode trudnoća (Falcone T, Parker WH, 2013.)

## **4. HIPOTEZA**

Hipoteza ovog istraživanja bila je da bolesnice koje nisu prethodno rodile, nakon operacijskog uklanjanja intramuralnih mioma imaju bolji reproduksijski ishod.

## **5. CILJEVI ISTRAŽIVANJA**

Opći cilj ovog istraživanja bio je utvrditi utjecaj operacijskog liječenja intramuralnih mioma na začetak i tijek trudnoće, te sam porod u žena reproduksijske dobi koje prije nisu rodile.

Specifični ciljevi

1. Odrediti utječe li vrsta operacijskog zahvata (laparoskopija, laparotomija) na reproduksijski ishod nakon uklanjanja intramuralnih mioma.
2. Utvrditi utjecaj veličine i broja intramuralnih mioma na reproduksijski ishod nakon operacijskog uklanjanja istog.
3. Utvrditi utječe li otvaranje kavuma maternice i vrsta šivanja na reproduksijski ishod nakon operativnog uklanjanja intramuralnih mioma.

## **6. ISPITANICI I METODE**

### **6.1 Karakteristike ispitanika**

Provedeno je retrospektivno istraživanje u kojem je uključeno osamnaest (18) žena koje su tijekom 2011.godine podvrgnute operacijskom liječenju intramuralnih mioma u Zavodu za ginekološku kirurgiju i urologiju, Kliničkog bolničkog centra Zagreb – Klinika za ženske bolesti i porode „Petrova“, te koje do tada nisu rodile. Prije operacije svim pacijenticama je određena standardna prijeoperacijska obrada: kompletna krvna slika, glukoza u krvi, kreatinin u krvi, urin sa sedimentom, EKG, internistički pregled. Transvaginalnim ultrazvučnim pregledom u svih bolesnica određen je najveći promjer mioma i njegov smještaj u odnosu na tijelo maternice. Bolesnice su tada bile u dobi od 20 do 42 godine sa medijanom od 34,5 godine. Od njih osamnaest (18), devet (9) ih je bilo na laparotomijskoj operaciji, a devet (9) na laparoskopskoj. Ispitivanje o reproducijskom ishodu provedeno je 2015. godine. Od njih osamnaest (18), pet (5) ih nije željelo trudnoću; trinaest (13) njih je željelo trudnoću. Od tih trinaest (13), devet (9) žena je rodilo i četiri (4) ih nije rodilo, a željelo je trudnoću.

### **6.2 Praćenje i prikupljanje podataka**

Podaci o anamnezi, prijeoperacijskom liječenju, tijeku operacije, oporavku i boravku u bolnici, te o začetku, tijeku trudnoće i porodu prikupljeni su iz medicinske dokumentacije i povijesti bolesti bolesnica zaprimljenih u Zavodu za ginekološku kirurgiju i urologiju, Kliničkog bolničkog centra Zagreb – Klinika za ženske bolesti i porode „Petrova“. Ostale potrebna informacije dobivene su pomoću telefonskih razgovora. Podatci su bili prikupljeni tijekom 2015. godine.

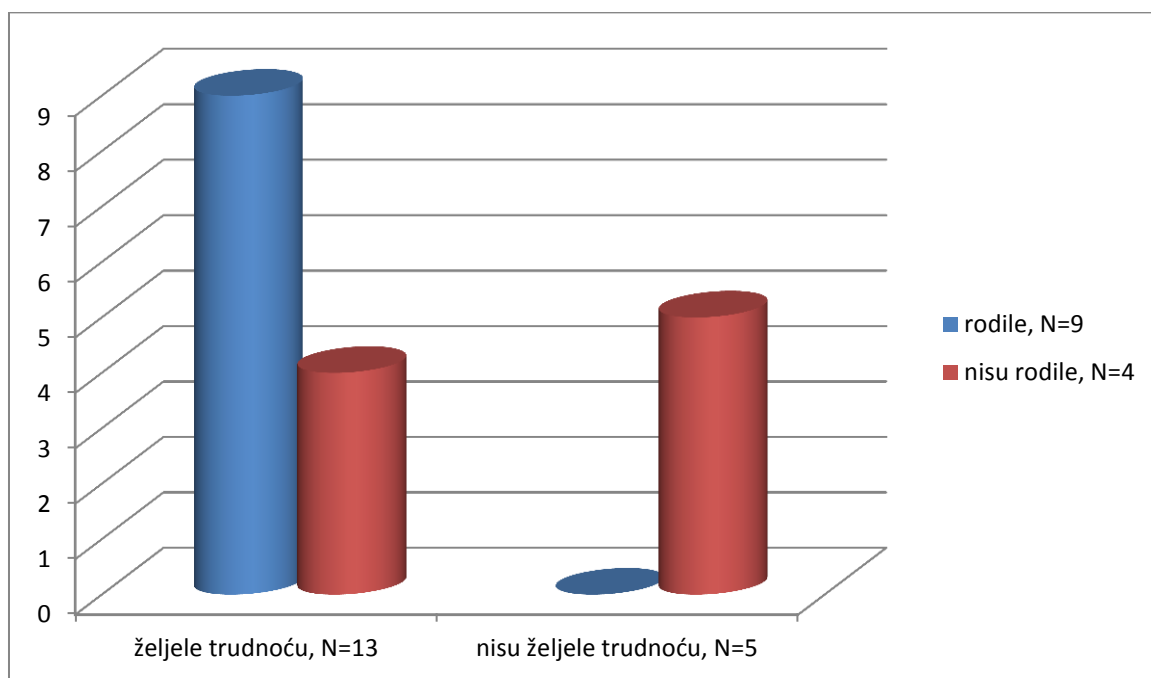
### **6.3 Statistička analiza**

Za testiranje hipoteze nisu korišteni statistički testovi zbog niskih frekvencija u opisanim skupinama ispitanica. Za opis varijabli korištene su deskriptivno – statističke metode, te su varijable prikazane tablicama, grafovima i slikama.

## 7. REZULTATI

### 7.1 Osobine ispitanika i reprodukcijski ishod

Istraživanje je provedeno na osamnaest (18) bolesnica koje su bile u dobi od 20 do 42 godine sa medijanom od 34,5 godine. Od njih osamnaest (18), devet (9) je operirano laparatomijom, a devet (9) laparoskopski.. Od njih osamnaest (18), pet (5) ih nije planiralo trudnoću, a trinaest (13) je planiralo trudnoću. Od trinaest (13) pacijentica , devet (9) žena je zatrudnjelo i rodilo, četiri (4) nisu zanijele.



Slika 2: Reprodukcijski ishod

### 7.2. Utjecaj načina operacije, veličine i broja mioma, te utjecaj otvaranja kavuma maternice i vrste šivanja na reprodukcijski ishod

Od trinaest (13) pacijentica, pet (5) ih je bilo operirano laparoskopski, a osam (8) laparotomijski. Od devet (9) pacijentica koje su rodile, četiri (4) su bile podvrgnute laparoskopskoj operaciji, a njih pet (5) laparotomijskoj. Od ostalih četiri (4) koje nisu rodile, a željele su trudnoću, tri (3) su bile laparotomijski operirane, a jedna (1) laparoskopski. Od pet (5) ispitanica koje nisu željele trudnoću, tri (3) ih je ipak začelo, ali su se odlučile na artifičijelni abortus.



Tablica 1: Prikaz medijana broja i veličine mioma, te utjecaj otvaranja kavuma maternice i vrste šivanja na reprodukcijski ishod nakon laparoskopske operacije

Varijable	Zanijele, N=4	Nisu zanijele, N=1
Dob (medijan)	36.5	40
Broj mioma (medijan)	2,5	1
Veličina mioma (medijan)	5.45 cm	5.6 cm
Otvaran kavum da : ne	2 : 2	1 : 0
Pojedinačno : produžno šivanje	2 : 2	1 : 0
Pobačaji prije miomektomije (medijan)	2.5	0

Od pet (5) ispitanica koje su bile podvrgnute laparoskopskoj operaciji 4 su zanijele i iznijele trudnoću, a jedna (1) nije zanijela. Medijan dobi u ispitanica koje su zanijele je 36.5 godina dok je ispitanica koja nije zanijela imala 40 godina u vrijeme operacijskog postupka. Medijan broja mioma u ispitanica koje su zanijele je 2.5 i medijan veličine mioma je 5.45 centimetara, a ispitanica koje nije zanijela imala je jedan (1) miom veličine 5.6 centimetara. Kod dvije (2) ispitanice koje su rodile stjenka maternice je rekonstruirana pojedinačnim šavom, te im je otvaran kavum maternice tijekom operacijskog zahvata, a kod dvije (2) je korišteno produžno šivanje i nije otvaran kavum maternice. Kod ispitanice koja nije rodila stjenka maternice je rekonstruirana pojedinačnim šavom i kavum maternice je bio otvaran. Medijan broja pobačaja prije operacijskog zahvata u ispitanica koje su zanijele je 2.5. Ispitanica koja nije zanijela nije imala pobačaj prije miomektomije.

Tablica 2: Prikaz medijana broja i veličine mioma, te utjecaj otvaranja kavuma maternice i vrste šivanja na reprodukcijski ishod nakon laparotomijske operacije

Varijable	Zanijele, N=5	Nisu zanijele, N=3
Dob (medijan)	33	40
Broj mioma (medijan)	2	1
Veličina mioma (medijan)	7 cm	10cm
Otvaran kavum da : ne	3 : 2	2 : 1
Pojedinačno : produžno šivanje	1 : 4	1 : 2
Pobačaji prije miomektomije (medijan)	1	1

Od osam (8) ispitanica koje su bile podvrgnute laparotomijskoj operaciji pet (5) ih je zanjelo i iznijelo trudnoću, a njih tri (3) nije zanjelo. Medijan dobi u ispitanica koje su zanijele je 33 godine, dok je u ispitanica koje nisu zanijele bio 40 godina u vrijeme operacijskog postupka. Medijan broja mioma u ispitanica koje su zanijele je 2 i medijan veličine mioma je 7 centimetara, a u ispitanica koje nisu zanijele medijan broja mioma je 1, a veličine 10 centimetara. Kod jedne (1) ispitanice koja je zanjela stjenka maternice je rekonstruirana pojedinačnim šavom, a kod ostale tri (3) produžnim. Kavum maternice je otvaran kod tri (3) pacijentice koje su zanijele, i kod dvije (2) koje nisu zanijele. Medijan broja pobačaja prije operacijskog zahvata u ispitanica koje su zanijele je jedan (1) isto kao i kod pacijentica koje nisu zanijele.

#### 7.4. Porod i tijek trudnoća

Od devet (9) ispitanica koje su rodile jedna je začela i iznijela 2 trudnoće pomoću *in vitro* oplodnje, ostalih 8 je uspješno začelo prirodnim putem. Osam (8) ih je rodilo pomoću carskog reza, a jedna (1) vaginalno. Uspješno je iznijelo zdravo dijete do normalnog termina poroda osam (8) ispitanica, a jedna (1) je rodila prijevremeno u 36. tjednu trudnoće. Jedna (1) je

imala komplikaciju u trudnoći – intrauterini zastoje u rastu ploda, ali je trudnoću iznijela terminski. Također je jedna (1) ispitanica nakon dvije uredne trudnoće iznijete u terminu imala spontani pobačaj.

Tablica 3: Prikaz varijabli vezanih uz začetak, tijek i završetak trudnoće

Varijable	Zatrudnjele i rodile, N=9	
	Laparoskopija, N=4	Laparotomija, N=5
<b>Vrsta operacijskog zahvata</b>	Laparoskopija, N=4	Laparotomija, N=5
<b>Broj poroda (medijan)</b>	1.5	1
<b><i>In vitro</i> oplodnja : prirodni začetak trudnoće</b>	1 : 4	0 : 5
<b>Broj ispitanica koje su imale abortus nakon miomektomije</b>	1	0
<b>Vaginalni porod : porod carskim rezom</b>	1 : 3	0 : 5
<b>Porod u terminu : porod izvan termina</b>	4 : 0	5 : 0
<b>Komplikacije u trudnoći : bez komplikacija u trudnoći</b>	0 : 4	1 : 4

Jedna od četiri ispitanice koje nisu mogle iznijeti trudnoću nakon miomektomije intramuralnih mioma pokušala je začeti pomoću *in vitro* oplodnje, dva puta je začela, od toga je jedna trudnoća bila ektopična, a druga je završila spontanom pobačajem. Ostale 3 ispitanice nisu uspjele začeti.

## 8. RASPRAVA

U ovom radu istražili smo kakav je bio reprodukcijski ishod ispitanica do 2015. godine, nakon operativnog liječenja intramuralnih mioma kojem su bile podvrgnute tijekom 2011. godine. Zbog niskih frekvencija u pojedinim skupinama ispitanica rezultati nisu statistički značajni, te su potrebna daljnja istraživanja na većem uzorku.

Prema podacima dobivenim u ovom istraživanju nakon uspješnog uklanjanja intramuralnih mioma moguć je pozitivan reprodukcijski ishod, te nema značajne razlike u vrsti operacije kod žena koje su rodile. 3 od 4 žene koje nisu iznijele ili uopće začele trudnoću bile su podvrgnute laparotomijskom operativnom zahvatu. Ispitanice sa koje su imale nepovoljan reprodukcijski ishod – nisu začele ni rodile, a željele su trudnoću; nešto su starije u odnosu na ispitanice s povoljnijim reprodukcijским ishodom. Rezultati pokazuju da ispitanice sa manjim brojem dimenzijski većih intramuralnih mioma imaju lošiji reprodukcijski ishod od ispitanica sa većim brojem manjih intramuralnih mioma. Da li je maternište otvarano ili nije, prema rezultatima ovog istraživanja, ne utječe na reprodukcijski ishod, kao ni vrsta šava (produžni ili pojedinačni) kojim je rekonstruirana stjenka maternice. Ispitanice koje su rodile, u velikoj većini su rodile pomoću kirurškog zahvata- carskog reza, te je moguće da miomektomija povećava rizik za carski rez. Miomektomija ne utječe značajno na komplikacije tijekom trudnoće i termin poroda.

## 9. ZAKLJUČAK

Intramuralni miomi su vrlo česti dobroćudni tumori maternice, te se vrlo lako otkrivaju tijekom rutinskog ultrazvučnog ginekološkog pregleda. Dosadašnja istraživanja nisu utvrdila da li kirurško uklanjanje intramuralnih mioma utječe na poboljšanje ishoda liječenja plodnosti. Prema rezultatima ovog istraživanja odstranjenje intramuralnih mioma ima povoljne posljedice na reproduktivni ishod ispitanica, te on ne ovisi o otvaranju kaviteta maternice tijekom operativnog zahvata, vrsti šava kojim se rekonstruira stjenka maternice i prijašnjim pobačajima ispitanice. Također enukleacija intramuralnih mioma ne povećava rizik od komplikacija u trudnoći i rizik od izvantermenskog poroda, ali povećava rizik za završavanje trudnoće carskim rezom. Rezultati ukazuju da su žene koje su imale nepovoljan reproduktivni ishod starije, podvrgnute laparotomijskom kirurškom zahvatu, te imaju manji broj dimenzijski većih mioma. Dok su žene s poboljšanim reproduktivnim ishodom nešto mlađe, imaju veći broj dimenzijski manjih mioma. Zbog premalog uzorka u ovom istraživanju nemoguće je izvesti i utvrditi statistički relevantan zaključak. Potrebno su daljnja istraživanja na većem uzorku i sa duljim praćenjem kako bi se utvrdio učinak kirurškog odstranjenja intramuralnih mioma kod žena koje nisu prethodno rodile na poboljšanje reproduktivnog ishoda.

## 10. ZAHVALE

*Posebnu zahvalu upućujem učitelju i mentoru dr. sc. Mariu Ćoriću na stručnoj suradnji, korisnim savjetima, strpljivoj pomoći i prenesenom znanju u statističkoj obradi podataka te nesebičnoj pomoći djelatnika Zavodu za ginekološku kirurgiju i urologiju, Kliničkog bolničkog centra Zagreb – Klinika za ženske bolesti i porode „ Petrova“ kao i svima koji su na bilo koji način nesebično doprinijeli pri izradi ovoga diplomskoga rada.*

*Zahvaljujem se svojim roditeljima i obitelji na nesebičnoj podršci pruženoj tijekom šestogodišnjeg studija.*

*Za kraj, zahvaljujem se svim prijateljima koji su studentski život učinili posebnijim.*

## 11. LITERATURA

Falcone T, Parker WH. Surgical management of leiomyomas for fertility or uterine preservation. *Obstet Gynecol.* 2013;121:856-867

Kim CH, Kim SR, Lee HA, Kim SH, Chae HD, Kang BM. Transvaginal ultrasound-guided radiofrequency myolysis for uterine myomas. *Hum Reprod.* 2011;26:559-563

Pritts EA, Parker WH, Olive DL. Fibroids and infertility: an updated systematic review of the evidence. *Fertil Steril.* 2009;91:1215-1223

Parker WH. Etiology, symptomatology, and diagnosis of uterine myomas. *Fertil Steril.* 2007;87(4):725-36.

Evans P, Brunzell S. Uterine fibroid tumors: diagnosis and treatment. *Am Fam Physician.* 2007; 75 (10):1503-8.

Phillips JB. Quick Review: Uterine Fibroids. *The Internet J Gynecol Obstet.* 2002; Vol 1, Number 2.

Flake GP, Andersen J, Dixon D. Etiology and Pathogenesis of Uterine Leiomyomas: A Review. *Environ Health Perspect* 2003; 111: 1037-54

Johannisson R. Zur Genetik und Pathogenese des Uterus myomatosus. *Gynäkol Endokrin* 2004; 2:27-32

Baird DD, Dunson DB, Hill MC et al. High cumulative incidence of uterine leiomyoma in black and white women: Ultrasound evidence. *Am J Obstet Gynecol* 2003; 188: 100-7

Kaminski BT, Rzempoluch J. Evaluation of the influence of certain epidemiologic factors on development of uterine myomas. *Wiad Lek* 1993; 46 (15-16): 592-6

Marshall LM, Spiegelman D, Goldman MB et al. A prospective study of reproductive factors and oral contraceptive use in relation to the risk of uterine leiomyomata. *Fertil Steril* 1998; 70 (3): 432-9

Colacurci N, De Franciscis P, Cobellis L et al. Effects of hormone replacement therapy on postmenopausal uterine myoma. *Maturitas* 2000; 35 (2): 167-73

Pollow K, Schmidt-Gollwitzer M, Boquoi E, Pollow B. Estrogen receptors in normal human myometrium and leiomyoma. *J Mol Med* 1977; 2 (81): 61-8

Bodner K, Bodner-Adler B, Kimberger O et al. Estrogen and progesterone receptor expression in patients with uterine smooth muscle tumors. *Fertil Steril* 2004; 81 (4): 1062-6

Pollow K, Sinnecker G, Boquoi E, Pollow B. In vitro conversion of estradiol-17beta into estrone in normal human myometrium and leiomyoma. *J Clin Chem Clin Biochem* 1978; 16 (9): 493-502

Levy M, Mittal K, Chiriboga L et al. Differential expression of selected gene products in uterine leiomyomata and adenomyosis. *Fertil Steril*. 2007; 88(1):220-3.

Pollow K, Geilfuss J, Boquoi E, Pollow B. Estrogen and progesteron binding proteins in normal human myometrium and leiomyoma tissue. *J Clin Chem Clin Biochem* 1978; 16 (9): 503-11

Sadan O, van Iddekinge B, van Geldern CJ et al. Oestrogen and progesteron receptor concentrations in leiomyoma and normal myometrium. *Ann Clin Biochem* 1987; 24 (pt 3): 263-7

Rein MS, Barbieri RL, Friedman AJ. Progesterone: a critical role in the pathogenesis of uterine myomas. *Am J Obstet Gynecol* 1995; 172 (1 Pt 1): 14-8

Martel KM, Ko AC, Christman KM, Stribley JM. Apoptosis in Human Uterine Leiomyomas. *Semin Reprod Med* 2004; Vol 22 (2): 91-103



Lefebvre G, Vilos G, Allaire C et al. The management of uterine leiomyomas. *J Obstet Gynaecol Can* 2003; 25 (5): 396-418

Wallach EE, Vlahos NF. Uterine myomas: an overview of development, clinical features and management. *Obstet Gynecol* 2004; 104 (2): 393-406

Sheiner E, Bashiri A, Levy A et al. Obstet characteristics and perinatal outcome of pregnancies with uterine leiomyomas. *J Reprod Med* 2004; 49 (39): 182-6

Schweppe KW. Progestins and uterine leiomyoma. *Gynecol Endocrinol* 1999; 13 Suppl 4: 21-4

Maruo T. Progesterone and progesterone receptor modulator in uterine leiomyoma growth. *Gynecol Endocrinol*. 2007; 23(4):186-7.

Eldar-Geva T, Healy DL, Monash IVF et al. Other medical management of uterine fibroids. *Naillieres Clin Obstet Gynaecol* 1998; 12 (2): 269-88

Olive DL, Lindheim SR, Pritts EA. Non-surgical management of leiomyoma: impact on fertility. *Curr Opin Obstet Gynecol* 2004; 16 (3): 239-43

Shaw RW. Mechanism of LHRH analogue action in uterine fibroids. *Horm Res* 1989; 32 suppl 1: 150-3

Golan A. GnRH analogues in the treatment of uterine fibroids. *Hum Reprod* 1996; Suppl 3: 33-41

Serra GB, Panetta V, Colosimo M et al. Efficacy of leuprorelin acetate depot in symptomatic fibromatous uteri: the Italian Multicentre Trial. *Clin The* 1992; 14 Suppl A: 57-73

De Falco M, Pollio F, Pontillo M et al. GnRH agonists and antagonists in the preoperative therapy of uterine fibroids: literature review. *Minerva Ginecol*. 2006; 58(6):553-60.

Chia CC, Huang SC, Chen SS et al. Ultrasonographic evaluation of the change in uterine

fibroids induced by treatment with a GnRH analog. *Taiwan J Obstet Gynecol.* 2006; 45(2):124-8.

Mirena A, Fiorito A, Cavallaro A et al. Laparoscopic hysterectomy after GnRh analogue therapy. *Minerva Ginecol.* 2007;59(2):107-10.

Melli MS, Farzadi L, Madarek EO. Comparison of the effect of gonadotropin-releasing hormone analog (Diphereline) and Cabergoline (Dostinex) treatment on uterine myoma regression. *Saudi Med J.* 2007; 28(3):445-50.

Ishihara H, Kitawaki J, Kado N et al. Gonadotropin-releasing hormone agonist and danazol normalize aromatase cytochrome P450 expression in eutopic endometrium from women with endometriosis, adenomyosis or leiomyomas. *Fertil Steril* 2003; 79 Suppl 1: 735-42

De Leo V, la Marca A, Morgante G. Short-term treatment of uterine fibromyomas with danazol. *Gynecol Obstet Invest* 1999; 47 (4): 258-62

De Leo V, Morgante G, Lanzetta D et al. Danazol administration after gonadotropin-releasing hormone analogue reduces rebound of uterine myomas. *Hum Reprod* 1997; 12 (2): 357-60

Imir AG, Lin Z, Yin P et al. Aromatase expression in uterine leiomyomata is regulated primarily by proximal promoters I.3/II. *J Clin Endocrinol Metab.* 2007; 92 (5):1979-82.

Shozu M, Murakami K, Inouue M. Aromatase and Leiomyoma of the Uterus. *Sem Reprod Med* 2004; Vol 22 (1): 51-60

Karaer O, Orue S, Koyuncu FM. Aromatase inhibitors: possible future applications. *Acta Obstet Gynecol Scand* 2004; 83 (8): 699-706

Fiscella K, Eisinger SH, Meldrum S et al. Effect of mifepristone for symptomatic leiomyomata on quality of life and uterine size: a randomized controlled trial. *Obstet Gynecol.* 2006; 108(6):1381-7.

Eisinger SH, Meldrum S, Fiscella K et al. Low dose mifepristone for uterine myomata. *Obstet*

Gynecol 2003; 101 (2): 243-50

Steinauer J, Pritts EA, Jackson R, Jacoby AF. Systematic review of mifepristone for the treatment of uterine leiomyomata. *Obstet Gynecol* 2004; 103 (6): 1331-6

Lingxia X, Taixiang W, Xiaoyan C. Selective estrogen receptor modulators (SERMs) for uterine leiomyomas. *Cochrane Database Syst Rev.* 2007;(2):CD005287.

Cook JD, Walker CL. Treatment strategies for uterine leiomyoma: the role of hormonal modulation. *Semin Reprod Med* 2004; 22 (2): 105-11

Chabert-Bufferet N, Meduri G, Bouchard P, Spitz IM. Selective progesterone receptor modulators and progesterone antagonists: mechanisms of action and clinical applications. *Hum Reprod Update* 2005; 11 (3): 293-307

Kaunitz AM. Progestin-releasing intrauterine systems and leiomyoma. *Contraception.* 2007; 75(6 Suppl):S130-3.

Maruo T, Ohara N, Matsuo H et al. Effects of levonorgestrel-releasing IUS and progesterone receptor modulator PRM CDB-2914 on uterine leiomyomas. *Contraception.* 2007;75(6 Suppl):S99-S103.

Jansen JT. Noncontraceptive applications of the levonorgestrel intrauterine system. *Current Women's Health Report* 2002; 2:417-22

Borghese B, Chapron C. Treatment of symptomatic uterine fibroids. *N Engl J Med.* 2007;356(21):2218-9

Apgar BS, Kaufman AH, George-Nwogu U, Kittendorf A. Treatment of menorrhagia. *Am Fam Physician.* 2007;75(12):1813-9.

Ravina JH, Bouret JM, Ciraru-Vigneron N et al. Recourse to particular arterial embolization in the treatment of some uterine leiomyoma. *Bull Acad Natl Med* 1997; 181: 233-43

Helmberger TK, Jakobs TF, Reiser MF. Embolization of uterine fibroids. *Abdom Imaging* 2004; 29 (2): 267-77

White AM, Spies JB. Uterine fibroid embolization. *Tech Vasc Interv Radiol.* 2006; 9(1):2-6.

Spies JB, Cooper JM, Worthington-Kirsch R et al. Outcome of uterine embolization and hysterectomy for leiomyomas: results of a multicenter study. *Am J Obstet Gynecol* 2004; 191 (1): 22-31

Siskin G. New treatments for uterine fibroids. *Tech Vasc Interv Radiol.* 2006;9(1):12-8.

Domenico L Jr, Siskin GP. Uterine artery embolization and infertility. *Tech Vasc Interv Radiol.* 2006; 9(1):7-11.

El-Miligy M, Gordon A, Houston G. Focal myometrial defect and partial placenta accreta in a pregnancy following bilateral uterine artery embolization. *J Vasc Interv Radiol.* 2007;18(6):789-91.

Gabriel-Cox K, Jacobson GF, Armstrong MA et al. Predictors of hysterectomy after uterine artery embolization for leiomyoma. *Am J Obstet Gynecol.* 2007;196(6):588.e1-6.

Leslie TA, Kennedy JE. High intensity focused ultrasound in the treatment of abdominal and gynaecological diseases. *Int J Hyperthermia.* 2007; 23 (2):173-82.

Mahajan NN, Gaikwad NL, Soni RN, Mahajan KN. Extracorporeal ablation of uterine fibroids with high-intensity focused ultrasound. *J Ultrasound Med.* 2007;26(5):702

Fennessy FM, Tempany CM, McDannold NJ et al. Uterine leiomyomas: MR imaging-guided focused ultrasound surgery--results of different treatment protocols. *Radiology.* 2007; 243(3):885-93.

Arleo EK, Khilnani NM, Ng A, Min RJ. Features influencing patient selection for fibroid treatment with magnetic resonance-guided focused ultrasound. *J Vasc Interv Radiol.* 2007;18(5):681-5.

Peacock K, Hurst BS. Laparoscopic Myomectomy. *Surg Technol Int.* 2006;15:141-5.

Parker WH. Laparoscopic myomectomy and abdominal myomectomy. *Clin Obstet Gynecol.* 2006; 49(4):789-97.

Indman PD. Hysteroscopic treatment of submucous myomas. *Clin Obstet Gynecol.* 2006; 49(4):811-20.

Mara M, Fucikova Z, Kuzel D et al. Hysteroscopy after uterine fibroid embolization in women of fertile age. *J Obstet Gynaecol Res.* 2007;33 (3):316-24.

Mittapalli R, Fanning J, Flora R, Fenton BW. Cost-effectiveness analysis of the treatment of large leiomyomas: laparoscopic assisted vaginal hysterectomy versus abdominal hysterectomy. *Am J Obstet Gynecol.* 2007;196(5):e19-21.

Donnez J, Squifflet J, Polet R et al. Laparoscopic myolysis. *Hum Reprod Update* 2000; 6: 609-13

Zupi E, Sbracia M, Marconi D, Munro MG. Myolysis of uterine fibroids: is there a role? *Clin Obstet Gynecol.* 2006; 49(4):821-33.

Hald K, Klow NE, Qvigstad E, Istre O. Laparoscopic occlusion compared with embolization of uterine vessels: a randomized controlled trial. *Obstet Gynecol.* 2007;109(1):20-7.

Holub Z, Mara M, Eim J. Laparoscopic uterine artery occlusion versus uterine fibroid embolization.

*Int J Gynaecol Obstet.* 2007; 96(1):44-5.

Vilos GA, Hollett-Caines J, Burbank F. Uterine artery occlusion: what is the evidence? *Clin Obstet Gynecol.* 2006; 49(4):798-810.

## **12. ŽIVOTOPIS**

Rođena sam 04. prosinca 1990. godine u Zagrebu kao drugo od troje djece u obitelji. Nakon osnovne škole 2005. godine upisujem Prirodoslovno- matematičku gimnaziju u Krapini. Nakon odličnog uspjeha u gimnaziji i uspješno položene mature 2009. godine upisujem Medicinski fakultet Sveučilišta u Zagrebu. Uz poznavanje engleskog i njemačkog jezika, imam položen vozački ispit iz B kategorije. Trenutno sam redovita studentica 6. godine Medicinskog fakulteta.