

Nasljedni poremećaji sinteze i metabolizma surfaktanta u respiratornom distress sindromu

Zovko, Ivan

Master's thesis / Diplomski rad

2015

Degree Grantor / Ustanova koja je dodijelila akademski / stručni stupanj: **University of Zagreb, School of Medicine / Sveučilište u Zagrebu, Medicinski fakultet**

Permanent link / Trajna poveznica: <https://um.nsk.hr/um:nbn:hr:105:290500>

Rights / Prava: [In copyright](#) / [Zaštićeno autorskim pravom.](#)

Download date / Datum preuzimanja: **2024-07-22**



Repository / Repozitorij:

[Dr Med - University of Zagreb School of Medicine Digital Repository](#)



**SVEUČILIŠTE U ZAGREBU
MEDICINSKI FAKULTET**

Ivan Zovko

**Nasljedni poremećaji sinteze i
metabolizma surfaktanta u respiratornom
distres sindromu**

DIPLOMSKI RAD



Zagreb, 2015.

**SVEUČILIŠTE U ZAGREBU
MEDICINSKI FAKULTET**

Ivan Zovko

**Nasljedni poremećaji sinteze i
metabolizma surfaktanta u respiratornom
distres sindromu**

DIPLOMSKI RAD

Zagreb, 2015.

Ovaj rad izrađen je u Zavodu za neonatologiju i intenzivno liječenje Klinike za pedijatriju Kliničkog bolničkog centra Zagreb i Medicinskog fakulteta Sveučilišta u Zagrebu pod vodstvom doc. dr. sc. Ruže Grizelj, dr. med. i predan je na ocjenu u akademskoj godini 2014./2015.

Sadržaj

Sažetak

Summary

Uvod.....	1
Klinička slika RDS-a.....	6
Nasljedni poremećaji sinteze proteina B (SP-B).....	6
Nasljedni poremećaji sinteze proteina C (SP-C).....	7
Nasljedni poremećaji ABCA3 proteina.....	10
Haploinsuficijencija tiroidnog transkripcijskog faktora 1 (TTF1).....	12
Zaključak.....	13
Zahvale.....	14
Literatura.....	15
Životopis.....	18

Sažetak

Nasljedni poremećaji sinteze i metabolizma surfaktanta u respiratornom distres sindromu

Ivan Zovko

Plućni surfaktant predstavlja jedinstvenu kombinaciju lipida i proteina koji smanjujući površinsku napetost na granici između zraka i tekućine sprječava alveolarni kolaps na kraju ekspirija. Programirani slijed u ekspresiji gena koji sudjeluju u sintezi surfaktanta važan je za uspostavu njegove funkcije nakon poroda. Mutacije tih gena uzrokuju različiti spektar bolesti od neizlječivog respiratornog distres sindroma novorođenčadi ukoliko je zahvaćen *SFTPB* gen do intersticijske bolesti pluća u novorođenčadi, starije djece ili odraslih u slučajevima mutacija *SFTPC* gena. Mutacije *ABCA3* gena povezane su s oba prethodno navedena fenotipa. Unatoč navedenoj klasifikaciji, zbog nerijetkog preklapanja kliničke slike i histoloških karakteristika striktna distinkcija među njima ponekad nije moguća. Prepoznavanje i razumijevanje uzroka i složenih patofizioloških mehanizama nastanka ovih bolesti neophodno je za pronalaženje novih, uspješnijih metoda liječenja i njihovu implementaciju u kliničku praksu. U ovom preglednom radu opisuju se sličnosti i razlike kliničke prezentacije ovih poremećaja s naglaskom na histokemijske, ultrastrukturne značajke te patogenetske mehanizme osvrćući se pri tom na ulogu i metabolizam samog surfaktanta.

Ključne riječi: *surfaktant, respiratorni distres sindrom, surfaktant protein B, surfaktant protein C, ABCA3, TTF1*

Summary

Hereditary surfactant synthesis and metabolism dysfunctions in respiratory distress syndrome

Ivan Zovko

Pulmonary surfactant is a unique combination of lipids and proteins that reduces the surface tension at the air-liquid interface, preventing the collapse of the lung at the end of expiration. Its components and their expression are regulated developmentally and this is crucial for pulmonary surfactant function at birth. Mutations in this area can lead to a variety of disorders such as fatal respiratory distress in the neonatal period if SP-B gene is affected or interstitial lung disease in older infants, children and adults if SP-C gene is mutated. Mutations in the *ABCA3* gene are associated with both phenotypes. Despite this classification there is a considerable overlap in the clinical and histologic characteristics of these genetic disorders. Mechanisms involved in this pathological process are certainly complex, but nonetheless they must be well known so that future clinical implementations could be realized. In this review, similarities and differences in the presentation of these disorders with an emphasis on their histochemical and ultrastructural features will be described, along with a brief discussion of surfactant metabolism. Mechanisms involved in the pathogenesis of lung disease caused by mutations in these genes will also be discussed.

Keywords: *surfactant, respiratory distress syndrome, surfactant protein B, surfactant protein C, ABCA3, TTF1*

Uvod

Respiratorni distress sindrom ili novorođenačka plućna hiposurfaktoza je klinički sindrom kojeg karakterizira respiratorno zatajenje kao posljedica interakcije manjka i nezrelosti plućnog surfaktanta i strukturne nezrelosti pluća. Primarno nastaje u nedonoščadi rođene prije nego što su pluća dosegla dostatan stupanj zrelosti i prije no što je počela sinteza i sekrecija dostatne količine surfaktanta neophodne za normalan postnatalni život. Najčešći je uzrok respiracijskog zatajenja nedonoščadi i jedan je od vodećih uzroka smrtnosti i poboljevanja u novorođenačkoj dobi.

RDS vrlo rijetko nastaje u terminske novorođenčadi. Etiologija RDS-a u terminske novorođenčadi posljedica je rijetkih nasljednih poremećaja u sintezi i metabolizmu surfaktanta.

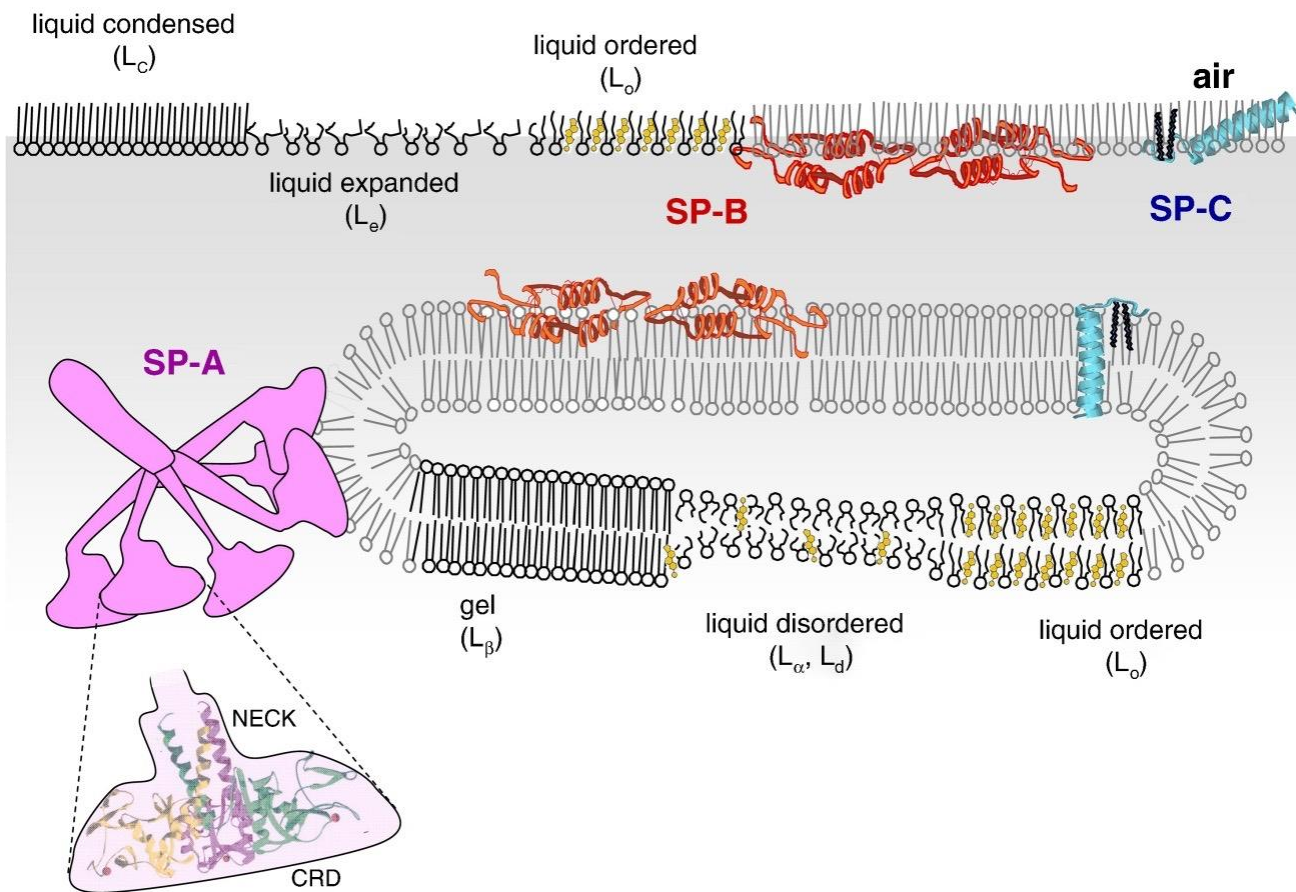
Surfaktant

Surfaktant je površinski aktivna tvar (engl. **surface active agent**) koja smanjuje napetost koja nastaje na granici između zraka i tekućine na alveolarnoj površini (površinska napetost), a koja u alveolama stvara tendenciju kolapsa. Intraalveolarni tlak direktno je proporcionalan površinskoj napetosti (ST) i obrnuto proporcionalan promjeru (r) alveole. Što je površinska napetost veća i promjer alveole manji to je intraalveolarni tlak veći tj. potreban je znatno veći transalveolarni tlak da alveolu drži otvorenom tj. da sprječi njezin kolaps. U situacijama manjka ili nezrelosti surfaktanta intraalveolarni je tlak visok zbog visoke površinske napetosti i dodatno raste smanjivanjem promjera alveole tijekom izdisaja što u konačnici dovodi do alveolarnog kolapsa. Surfaktant igra važnu ulogu u sprječavanju kolapsa alveola. Osim što direktno smanjuje površinsku napetost, posjeduje i specifična svojstva koja se mijenjaju tijekom respiratornog ciklusa. Kako alveolarni promjer na kraju ekspirija postaje sve manji, surfaktant se na površini alveole sve više koncentrira te na taj način površinska napetost postaje sve manja. Nasuprot tome, kada se alveolarni promjer tijekom inspirija povećava, pa stoga sloj surfaktanta na površini alveole postaje sve tanji, površinska napetost značajno raste (Schürch S et al. 1976). Na taj način surfaktant olakšava inspiratornu ekspanziju i sprječava ekspiratorni kolaps.


Surfaktant je agregat sačinjen od mješavine lipoproteina (slika 1.). Lipidni udio surfaktanta iznosi 90%, dok proteinski udio čini ostatak tj. 10% mase surfaktanta. Lipide surfaktanta najvećim dijelom čine fosfatidilkolin (*phosphatidylcholine* – PC) ili lecitin i dipalmitoilfosfatidilkolin. Ostali lipidi u nešto manjem udjelu su: fosfatidilglicerol (*phosphatidylglycerol* – PG), fosfatidilinozitol, fosfatidiletanolamin, fosfatidilserin, sfingomijelin

i kolesterol. Najzastupljeniji fosfolipid, PC odnosno dipalmitoil-PC je najodgovorniji za redukciju površinske napetosti (Veldhuizen R et al. 1998).

Proteini surfaktanta (SP) igraju važnu ulogu u strukturi, djelovanju i metabolizmu surfaktanta. Možemo ih podijeliti u dvije grupe, ovisno o tome imaju li hidrofobna ili hidrofilna svojstva (Goerke J 1998). Grupu hidrofobnih proteina čine SP-B i SP-C, dok su hidrofilni SP-A te SP-D. Hidrofilni proteini imaju važnu ulogu u prirođenom imunitetu tj. imunološkoj obrani u području alveolarne barijere (Wright JR 2003). Posjeduju svojstvo opsonizacije i pospješuju ubijanje bakterijskih, virusnih i gljivičnih patogena. Za razliku od njih, SP-B i SP-C su esencijalne komponente alveolarnog surfaktanta koje omogućavaju adsorpciju, stabilnost i širenje surfaktanta po površini alveole. Tu ulogu u najvećoj mjeri posjeduje SP-B, zbog čega njegov manjak ili strukturno oštećenje, za razliku od drugih proteinskih komponenti, uzrokuje tešku i neizlječivu respiratornu insuficijenciju (Melton KR et al. 2003).



Slika 1. Struktura i organizacija lipidnih i proteinskih komponenti alveolarnog surfaktanta. Slika prikazuje strukturu, položaj te mehanizam djelovanja pojedinih proteina surfaktanta na fosfolipidni sloj. Potencijalna distribucija molekula kolesterola prikazana je žutom bojom. Prema: Pérez-Gil J. 2008.



Slika 2. Elektronsko mikroskopski prikaz pluća štakora. Na slici su vidljiva lamelarna tjelešca (*lamellar bodies* – LB) i tubularni mijelin (TM). Preostale vezikularne strukture vjerojatno predstavljaju iskorišteni i odbačeni surfaktantni materijal. Kvadratna insercija dolje lijevo detaljnije prikazuje građu tubularnog mijelina. Prema: Goerke J, 1998.

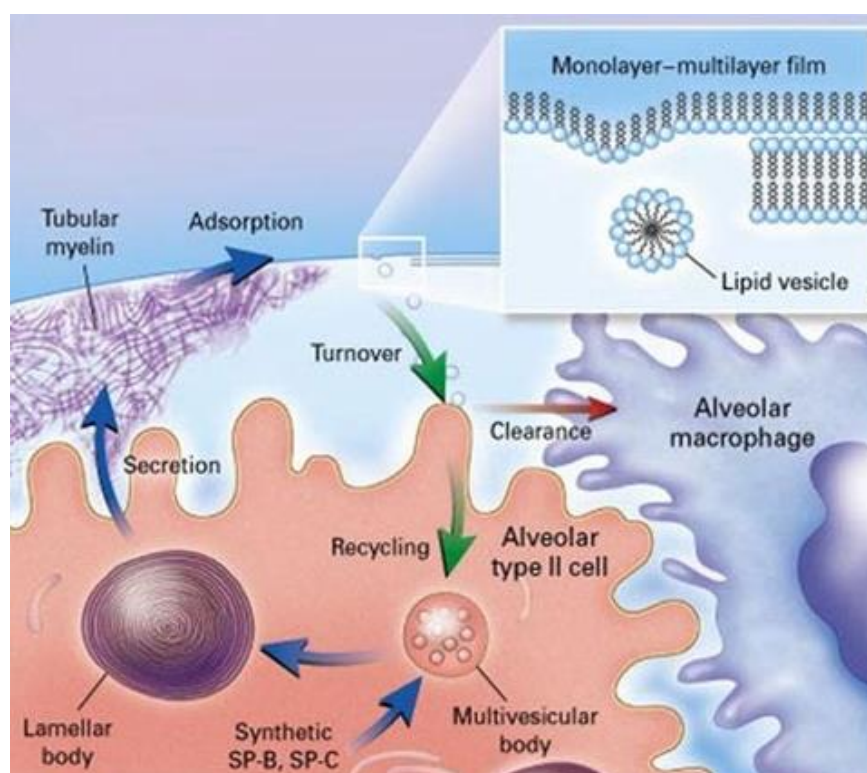
Surfaktant se sintetizira, pohranjuje, izlučuje i reciklira u alveolarnim stanicama - pneumocitima tipa II. Komponente surfaktanta sintetiziraju se iz prekursora u Golgijevom aparatu i zratom endoplazmatskom retikulumu pneumocita tipa II. Prije sekrecije, surfaktant se pohranjuje unutar intracitoplazmatskih organela tzv. lamelarnih tjelešaca. Nakon spajanja lamelarnog tjelešca s apikalnom površinom stanice surfaktant egzocitozom izlazi na površinu alveole. Iz koncentričnog oblika u kojem su bili upakirani unutar lamelarnih tjelešaca, fosfolipidi se na površini alveole rastvaraju, poprimaju oblik tzv. tubularnog mijelina, prijanjaju na alveolarni epitel i u konačnici

formiraju jednostruki sloj na granici alveolarne tekućine i zraka (slika 2.). Većina komponenti surfaktanta se reciklira i vraća nazad u pneumocite tipa II bilo endocitozom ili se katabolizira putem alveolarnih makrofaga (slika 3.).

SP-B i SP-C se također sintetiziraju u endoplazmatskom retikulumu i potom putem Golgijevog aparata transportiraju u multivezikularna tjelešca. Nakon spajanja multivezikularnih s lamelnim tjelešcima slijedi završni proces pakiranja proteina i fosfolipida i formiranje zrelog surfaktanta.

SP-B i SP-C olakšavaju apsorpciju fosfolipidnog sloja surfaktanta na površinu alveolarnog epitela, a SP-B dodatno sudjeluje u organiziranju i pohranjivanju fosfolipida unutar lamelnih tjelešaca i formaciji tubularnog mijelina.

ABCA3 je protein integriran u membrani lamelnih tjelešaca i pretpostavlja se da mu je funkcija unositi fosfolipide surfaktanta (fosfatidilkolin i fosfatidilglicerol) iz citosola u lamelarno tjelešce.



Slika 3. Metabolizam surfaktanta. Modificirano prema: Whitsett J. A. i Weaver T. E. 2002.

Klinička slika

Klinička slika RDS-a u terminske novorođenčadi ili one gestacijske dobi >36 tjedana uz odsustvo rizičnih faktora za nastanak sekundarne hiposurfaktoze poput infekcije, aspiracije mekonija, perinatalne asfiksije i sl. sugerira drugačiju etiologiju respiratornog zatajenja od one koju vidamo u nedonoščadi s hiposurfaktozom. Anamnestički podatak o plućnoj bolesti u obitelji ili konsangvinitet roditelja povećava sumnju na postojanje nasljednog poremećaja u sintezi i metabolizmu surfaktanta.

Mutacije SP-B gena karakterizira dramatična klinička slika respiratornog distres sindroma sa smrtnim ishodom u novorođenačkoj ili ranoj dojenačkoj dobi, dok su mutacije SP-C gena uglavnom vezane uz nastanak intersticijske bolesti pluća u dojenčadi, djece i odraslih i obilježene su kroničnim plućnim tegobama. Mutacije gena koji kodira *ABCA3* fosfolipidni transporter mogu uzrokovati oba klinička fenotipa. Ovakva klasifikacija je uopćena, i postoji značajno preklapanje ne samo kliničkih, već i histoloških karakteristika ovih nasljednih bolesti.

Nasljedni poremećaji sinteze proteina B (SP-B)

Nasljedni poremećaj sinteze SP-B prvi puta je opisan 1993. god. u terminskog novorođenčeta s kliničkom slikom i radiološkim nalazom respiratornog distres sindroma tj. hiposurfaktoze. Obiteljska anamneza bila je opterećena smrtnim ishodom zbog RDS-a i u prethodnog djeteta. Unatoč svim terapijskim intervencijama (mehanička ventilacija, primjena kortikosteroida, supstitucija surfaktanta, ekstrakoropralna membranska oksigenacija) dijete je preminulo zbog progresivnog respiratornog zatajenja u dobi od 5 mjeseci. Patohistološki nalaz pluća ukazao je na kongenitalnu alveolarnu proteinozu, a analizom DNK detektirana je mutacija gena koji kodira SP-B.

Pretpostavlja se da incidencija ovog poremećaja iznosi 1:1 000 000 živorođene djece u SAD-u. Poremećaj sinteze SP-B nasljeđuje se autosomno recesivno (tablica 1.). Osobe koje su heterozigoti za mutaciju *SFTPB* gena su zdrave, a oboljeli posjeduju mutaciju na oba alela. *SFTPB* gen se nalazi na 2. kromosomu i do danas je otkriveno više od 40 mutacija od kojih su dvije trećine mutacija "121ins2" u egzonu 4 (Nogee LM et al. 1994). Većina mutacija dovodi do potpunog nedostatka ili gubitka funkcije SP-B. U oboljelih je fosfolipidni sastav surfaktanta promijenjen tj. manji je omjer fosfolipida prema proteinima što je vjerojatno posljedica izostanka djelovanja SP-B proteina na pakiranje i organiziranje fosfolipida unutar lamelarnih tjelešaca

(Weaver TE 1998). Surfaktant izoliran iz pluća ovih bolesnika pokazuje manju djelotvornost u smanjivanju površinske napetosti u odnosu na normalan surfaktant. Karakterističan patohistološki nalaz je nakupljanje granularnog, PAS pozitivnog, eozinofilnog, lipoproteinskog materijala unutar alveolarnih prostora, koji često sadrži deskvamirane alveolarne stanice tipa II te alveolarne makrofage. Takav nalaz je sličan, iako ne u potpunosti isti, kao i u odraslih bolesnika sa stečenom plućnom alveolarnom proteinozom (Dirksen U et al. 1997). Nalazi se i hiperplazija alveolarnog epitela (dominantno alveolarne stanice tip II) te zadebljanje alveolarnog zida zbog proliferacije fibroblasta, a upalne infiltracije nema ili je tek blago izražena. Elektronska mikroskopija pokazuje promijenjen izgled lamelarnih tjelešaca i tubularnog mijelina te mnoge, velike i iregularne multivezikularne intracitoplazmatske strukture.

Kliničku sliku karakterizira progresivno respiratorno zatajenje terminske novorođenčadi neposredno po porodu s neminovnim smrtnim ishodom u dobi od 3 do 6 mjeseci. Klinički i radiološki ne razlikuje se od RDS-a tj. hiposurfaktoze nedonoščadi. Supstitucija surfaktanta i/ili kortikosteroidna terapija dovodi tek do blagog i prolaznog poboljšanja i danas je transplantacija pluća jedina učinkovita terapijska opcija.

Nasljedni poremećaji sinteze proteina C (SP-C)

Nasljedni poremećaj SP-C opisan je prvi puta 2001. god. (Nogee LM et al. 2001). Posrijedi je bilo dojenče u kojega su se prvi simptomi bolesti javili u dobi od 6 mjeseci u vidu tahipneje i cijanoze. Radiološki je dominirala hiperinflacija pluća s naglašenim intersticijskim crtežom, a u bioptatu pluća promjene karakteristične za nespecifični intersticijski pneumonitis (održana arhitektura zadebljanih alveolarnih pregrada, hiperplazija pneumocita tipa II, intersticijski infiltrat zrelih limfocita i miofibroblasta). Obiteljska anamneza bila je opterećena kroničnom plućnom bolešću u majke (od 1. god. života) te smrću majčinog djeda zbog kronične plućne bolesti nepoznate etiologije. Patohistološki nalaz majke djeteta pokazao je promjene u smislu idiopatske plućne fibroze (difuzna intersticijska fibroza s blago izraženom limfocitnom infiltracijom). Genskom analizom otkrivena je točkasta mutacija tj. supstitucija adenina za gvanin na jednom alelu *SFTPC* gena i u djeteta i u majke, što je govorilo u prilog autosomno dominantnom mehanizmu nasljeđivanja (tablica 1.). Imunohistokemijskom analizom tkiva i bronhoalveolarnog lavata nije nađeno zrelih oblika SP-C, dok su koncentracije SP-B bile normalne.

Poremećaj sinteze SP-C nasljeđuje se autosomno dominantno s varijabilnom penetracijom, ali i varijabilnom kliničkom slikom. Incidencija bolesti nije poznata. Za razliku od mutacija *SFTPB* gena moguće su i novonastale mutacije (55%). Ovaj mali protein građen je od 35 aminokiselina i gen koji ga kodira (*SFTPC*) smješten je na 8. kromosomu. Do danas je otkriveno više od 40 mutacija *SFTPC* gena. Većina mutacija zahvaća karboksilni kraj proteinskog prekursora što dovodi do poremećaja pretvorbe proSP-C proteina u zreli i funkcionalni SP-C.

Patohistološki nalazimo difuzna alveolarna oštećenja različitog intenziteta, intersticijsko zadebljanje s blagom limfocitnom infiltracijom i muskularizacijom alveolarnih septa, pjenušave alveolarne makrofage, varijabilnu količinu granularnog proteinskog sadržaja unutar alveola te regeneraciju alveolarnog epitela i hiperplaziju alveolarnih stanica tipa II. Ovakva histološka slika odgovara histopatološkim dijagnozama intersticijskog pneumonitisa tj. novorođenačke plućne alveolarne proteinoze, dojenačkog deskvamacijskog intersticijskog pneumonitisa, kroničnog dojenačkog pneumonitisa te nespecifičnog intersticijskog pneumonitisa (Brasch F et al. 2004). U djece s *SFTPC* mutacijom najčešći je histološki nalaz kronični pneumonitis, a u odraslih plućna fibroza. Elektronsko mikroskopski nalaz je također varijabilan, od prisustva normalnih lamelarnih tjelešaca, nalaza unutarstaničnih membranoznih agregata unutar lamelarnih tjelešaca do dezorganiziranih ili pak dobro organiziranih ali velikih lamelarnih tjelešaca. Imunohistokemijski se nalazi nakupljanje „nezrelog“ proSP-C u alveolarnim stanicama tipa II (Glasser SW et al. 2001) bilo difuzno u citoplazmi, ili u perinuklearnom dijelu stanice. Pretpostavlja se da agregati mutiranog i nedjelotvornog proSP-C izazivaju kronično toksično oštećenje i u konačnici smrt same stanice (Dong M et al. 2008) što se klinički i histološki prezentira kroničnom intersticijskom upalom i fibrozom pluća.

Iako *SFTPC* mutacije uzrokuju primarno kroničnu intersticijsku bolest pluća u dojenčadi i djece, vrijeme pojave prvih simptoma bolesti, ali i klinička slika i ishod variraju od slučaja do slučaja. Općenito se pojava bolesti u ranijoj životnoj dobi povezuje s težom kliničkom slikom i lošijim ishodom. U 10-15% bolesnika prvi simptomi nastaju tijekom prvog mjeseca života, a kliničkom slikom dominiraju znakovi i simptomi karakteristični za RDS. U oko 40% slučajeva prvi se simptomi javljaju kasnije, između prvog i šestog mjeseca života (prosjek 2.-3. mjesec života) (Deutsch GH et al. 2007), a kliničkom slikom dominiraju tegobe karakteristične za difuznu plućnu bolest poput tahidispneje, hipoksemije, batićastih prstiju i nenapredovanja. Nakon otkrića mutacije bolest je, iako rijetko, dijagnosticirana i u odraslih koji su se do tada vodili pod

dijagnozom nespecifičnog intersticijskog pneumonitisa kao i u onih u kojih su se simptomi karakteristični za SP-C deficit ispoljili tek nakon respiratorne infekcije. Pojava simptoma bolesti nakon respiratorne infekcije u do tada zdravih osoba objašnjava se ulogom koju funkcionalni SP-C posjeduje u obrambenoj aktivaciji alveolarnih makrofaga na infekciju (Glasser SW et al. 2008). Pojava simptoma u ranijoj životnoj dobi ima lošiji ishod i nerijetko je smrtnosna, u odnosu na bolesnike u kojih se prvi simptomi bolesti ispolje kasnije. Prema podacima američkog transplantacijskog centra, prosjek dobi prilikom dijagnoze iznosio je mjesec dana (raspon od rođenja do 14 mjeseci života), a tijekom dugogodišnjeg praćenja bolesnika (od 2 do 15 godina) u 5 bolesnika nastupilo je poboljšanje i obustava terapije kisikom, jedan bolesnik je na kontinuiranoj terapiji dodatnim kisikom, jedan zahtijeva strojno prodisavanje, u dvoje je učinjena transplantacija pluća, a u jednog je uslijedio smrtni ishod prije transplantacije (Hamvas A 2006). Varijabilnost kliničkih karakteristika sugerira postojanje dodatnih genetskih i/ili okolišnih čimbenika koji bi mogli modificirati početak, ekspresiju i progresiju plućne bolesti u ovih bolesnika. Na to upućuju i eksperimenti na *SFTPC* mutiranim miševima koji su imali različitu ekspresiju bolesti ovisno o faktorima kojima su bili izloženi (Lawson WE et al. 2005).

Specifičnog lijeka nema i bolest se liječi konzervativnim terapijskim metodama. U nekoliko je slučajeva regresija simptoma bolesti polučena primjenom hidroksiklorokina. Smatra se da je povoljan učinak hidroksiklorokina posljedica njegovog nespecifičnog protuupalnog učinka, no dokazano je i njegovo inhibicijsko djelovanje na intracelularno nakupljanje mutiranih prekursora SP-C (Rosen DM i Waltz DA 2005).

Nasljedni poremećaji ABCA3 proteina

ABC (ATP binding cassette) proteini su transmembranski proteini koji hidroliziraju ATP u svrhu transporta različitih tvari preko bioloških membrana (Dean M et al. 2001). ABCA3 protein kodiran je genom smještenim na 16 kromosomu unutar kojega je do danas identificirano više od 150 mutacija (tablica 1.). Incidencija bolesti nije poznata, ali se pretpostavlja da je ABCA3 deficit najzastupljeniji uzrok poremećaja u metabolizmu surfaktanta. Produkcija proteina povećava se trajanjem trudnoće, i najveća je neposredno u terminu. In vitro pokusi ukazuju na povećanu ekspresiju proteina nakon primjene glukokortikoida.

Plućna bolest kao posljedica ABCA3 mutacija nasljeđuje se autosomno recesivno (Shulenin S et al. 2004). Iako ABCA3 protein nalazimo u različitim tkivima poput srca, štitnjače, mozga, bubrega ili trombocita, najviše je zastupljen u plućima gdje igra ključnu ulogu u sintezi surfaktanta (Mulugeta S et al. 2002). Premda je uloga ABCA3 proteina u metabolizmu surfaktanta još uvijek nepoznata, činjenice da je njegovo sjelo upravo na membrani lamelarnih tjelešaca te da je surfaktant izoliran iz bronhoalveolarnog lavata bolesnika značajno siromašan fosfatidilkolinom i fosfatidilglicerolom, govore u prilog njegovoj aktivnosti u transportu fosfatidilkolina iz citosola u lamelarno tjelešće, a moguće je da posreduje i u transportu SP-B i SP-C (Brasch F et al. 2006).

Patohistološki nalaz je nespecifičan jer se slične promjene (hiperplazija alveolaranih stanica tipa II, intersticijalno zadebljanje, pjenušavi makrofagi...) nalaze i u novorođenčadi s *SFTPB* i *SFTPC* mutacijama. Elektronsko mikroskopski nalaz specifičan za ABCA3 mutacije su nepravilno formirana lamelarna tjelešca u čijoj se citoplazmi nalaze ekscentrično smještene guste inkluzije koje im daju izgled „jajeta na oko“ (slika 4.). To dodatno ukazuje na ulogu koju ABCA3 protein ostvaruje u normalnoj biogenezi lamelnog tjelešca (Cutz E et al. 2000).

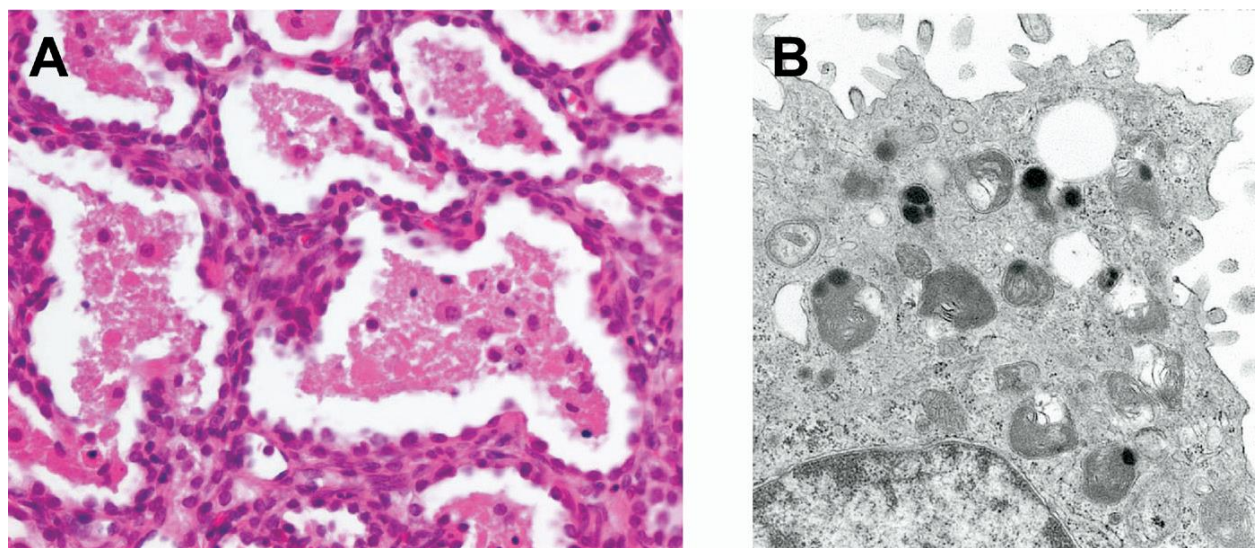
Spektar kliničke slike kreće se od teške forme RDS-a sa smrtnim ishodom, plućne bolesti kroničnog i neprogresivnog tijeka do umjereno izraženih respiratornih tegoba. Izgleda da postoji genotipsko-fenotipska korelacija te da klinička slika i prognoza ovisi o vrsti mutacije tj. potpunom odsustvu, manjku ili samo disfunkciji ABCA3 proteina.

Bolest je po prvi puta opisana 2004. god. u terminske novorođenčadi s izraženom kliničkom slikom respiratornog distress sindroma koja je uzrokovala smrtni ishod u ranoj dojenačkoj dobi (prosjeck 1,9±0,7 mj.) (Deutsch GH et al. 2007; Shulenin S et al. 2004). Svi su bolesnici imali obiteljsko opterećenje respiratornim bolestima, kliničku i/ili radiološku sliku hiposurfaktoze i

histološki nalaz deskvamatornog intersticijskog pneumonitisa i/ili neonatalne pulmonalne alveolarne proteinoze.

Bolest se može prezentirati simptomima prolazne tahipneje u novorođenačkoj dobi koja ne zahtijeva mehaničku ventilaciju ili kliničkom slikom koja nalikuje neonatalnoj pneumoniji, a identificirani su i bolesnici s kliničkim fenotipom intersticijske bolesti pluća u kasnijoj životnoj dobi.

Trenutno ne postoji učinkovito liječenje. Bolesnici s težim oblicima bolesti umiru u ranom dojenačkom periodu. U bolesnika s blažim kliničkim tijekom prognoza je povoljnija te se uz simptomatsko liječenje primjenjuje i nespecifična terapija kortikosteroidima i hidrosiklorokinom. Nažalost, u stanovitog broja bolesnika bolest je brzo progresivna te je jedini terapijski izbor transplantacija pluća.



Slika 4. Patohistološki prikaz (A) te elektronsko mikroskopska slika (B) tkiva pluća novorođenčeta s ABCA3 deficitom. U patohistološkom prikazu (A) vidljivo je intersticijsko zadebljanje, prominentni alveolarni makrofagi te područja s granularnim proteinskim nakupinama. Elektronsko mikroskopska slika (B) istog bolesnika prikazuje alveolarne stanice tipa II, unutar kojih se nalaze mala lamelarna tjelešca s ekscentrično smještenim inkluzijama karakterističnim za ABCA3 deficit. Prema: Bullard J. E. et al. 2006.

Haploinsuficijencija tiroidnog transkripcijskog faktora 1 (TTF1)

TTF1 faktor, poznat kao i *Nkx2.1*, spada u porodicu homebox transkriptora i ima važnu ulogu u ekspresiji gena ključnih za funkciju i produkciju surfaktanta, poput gena za SP-A, SP-B, SP-C i ABCA3. Gen se nalazi na dugom kraku kromosoma 14 (tablica 1.). TTF1 posjeduje važnu ulogu i u razvoju štitnjače, ali i središnjeg živčanog sustava, posebice bazalnih ganglija. Uloga TTF1 u respiratornim bolestima novorođenčadi otkrivena je u novorođenčadi s kliničkom slikom RDS-a i hipotireozom u kojih je nađena kompletna delecija jedne kopije *Nkx2.1* lokusa (Devriendt K et al. 1998). Potpuni gubitak funkcije TTF1 manifestira se kao trijas simptoma: hipotireoza, neurološki simptomi (naročito koreoatetoza) i plućna bolest u spektru od RDS-a u novorođenačkoj dobi do kroničnih respiratornih simptoma u kasnijem djetinjstvu. Ekspresija navedenih simptoma je varijabilna, od inaparentnog stanja preko blage pa sve do teške kliničke slike sa smrtnim ishodom, najčešće zbog respiratorne insuficijencije uzrokovane disfunkcijom surfaktanta.

Tablica 1. Nasljedni poremećaji surfaktanta. Modificirano prema: Nogee L. M. 2010.

	SP-B deficijencija	SP-C deficijencija	ABCA3 deficijencija	Brain-thyroid-lung sindrom
OMIM	#265120 SMDP1	#610913 SMDP2	#610921 SMDP3	#610978
Lokus	SFTPB	SFTPC	ABCA3	TTF1 (<i>Nkx2.1</i>)
Lokacija na kromosomu	2p12-p11.2	8p21	16p13.3	14q13.3
Način nasljeđivanja	AR	AD, sporadično	AR	AD, sporadično
Mehanizam	Gubitak funkcije	Toksični učinak i gubitak funkcije	Gubitak funkcije	Haploinsuficijencija
Pojava simptoma	Novorođenačka dob	Od novorođenačke do odrasle dobi	Od novorođenačke do školske dobi	Novorođenačka i dojenačka dob
Ishod	Smrtni ishod	Varijabilan	Varijabilan	Varijabilan

Zaključak

Iako rijetki, nasljedni poremećaji sinteze i metabolizma surfaktanta primjer su genske podloge nastanka respiratornih oboljenja u novorođenačkoj i kasnijoj dječjoj dobi i podloga razumijevanju metabolizma i funkcije surfaktanta u njihovoj genezi. Prepoznavanje i razumijevanje uzroka i složenih patofizioloških mehanizama preduvjet je za daljnje istraživanje etiopatogeneze plućnih oboljenja ne samo dječje, već i odrasle dobi kao i za pronalaženje učinkovitijeg liječenja.

Kliničku sumnju na nasljedni oblik RDS-a treba pobuditi svako progresivno hipoksično respiratorno zatajenje u terminskog novorođenčeta za koje ne nalazimo razumnog objašnjenja. U postavljanju dijagnoze ne postoji standardizirani test. Potrebno je služiti se heteroanamnestičkim podacima, osobitostima kliničke i radiološke slike te patohistološke analize pluća. Definitivna dijagnoza postavlja se DNK analizom.

Potvrda postojanja i definiranje tipa bolesti roditeljima pruža mogućnost za podizanje zdravog potomstva putem genetskog savjetovanja, odnosno otvara mogućnost određivanja rizika ponavljanja bolesti u sljedećim trudnoćama kao i mogućnost prenatalne dijagnostike. Otkriće postojanja neupitno letalne mutacije sprječava ponavljanje značajnih medicinskih i ljudskih frustracija te između ostalog i znatnih troškova liječenja koje je na kraju potpuno neučinkovito.

Zahvale

Zahvaljujem se mentorici doc. dr. sc. Ruži Grizelj, dr. med. na ukazanom trudu i pomoći u stvaranju ovog rada. Također veliko hvala obitelji na bezuvjetnoj podršci koju su mi pružili tijekom školovanja.

Literatura

1. Brasch F, Griese M, Tredano M, Johnen G, Ochs M, Rieger C, Mulugeta S, Müller KM, Bahuau M & Beers MF (2004) Interstitial lung disease in a baby with a de novo mutation in the SFTPC gene. *European Respiratory Journal* 24(1), 30-39.
2. Brasch F, Schimanski S, Mühlfeld C, Barlage S, Langmann T, Aslanidis C, Boettcher A, Dada A, Schroten H, Mildenerger E, Prueter E, Ballmann M, Ochs M, Johnen G, Griese M & Schmitz G (2006) Alteration of the pulmonary surfactant system in full-term infants with hereditary ABCA3 deficiency. *American journal of respiratory and critical care medicine* 174(5), 571-580.
3. Bullard JE, Wert SE & Nogee LM (2006) ABCA3 deficiency: neonatal respiratory failure and interstitial lung disease. In *Seminars in perinatology* (Vol. 30, No. 6, pp. 327-334). WB Saunders.
4. Cutz E, Wert SE, Nogee LM & Moore AM (2000) Deficiency of lamellar bodies in alveolar type II cells associated with fatal respiratory disease in a full-term infant. *American journal of respiratory and critical care medicine* 161(2), 608-614.
5. Dean M, Rzhetsky A & Allikmets R (2001) The human ATP-binding cassette (ABC) transporter superfamily. *Genome research* 11(7), 1156-1166.
6. Deutsch GH, Young LR, Deterding RR, Fan LL, Dell SD, Bean JA, Brody AS, Nogee LM, Trapnell BC, Langston C; Pathology Cooperative Group, Albright EA, Askin FB, Baker P, Chou PM, Cool CM, Coventry SC, Cutz E, Davis MM, Dishop MK, Galambos C, Patterson K, Travis WD, Wert SE & White FV (2007) Diffuse lung disease in young children: application of a novel classification scheme. *American journal of respiratory and critical care medicine* 176(11), 1120-1128.
7. Devriendt K, Vanhole C, Matthijs G & de Zegher F (1998) Deletion of thyroid transcription factor-1 gene in an infant with neonatal thyroid dysfunction and respiratory failure. *New England Journal of Medicine* 338(18), 1317-1318.
8. Dirksen U, Nishinakamura R, Groneck P, Hattenhorst U, Nogee L, Murray R & Burdach S (1997) Human pulmonary alveolar proteinosis associated with a defect in GM-CSF/IL-3/IL-5 receptor common beta chain expression. *Journal of Clinical Investigation* 100(9), 2211.

9. Glasser SW, Burhans MS, Korfhagen TR, Na CL, Sly PD, Ross GF, Ikegami M & Whitsett JA (2001) Altered stability of pulmonary surfactant in SP-C-deficient mice. *Proceedings of the National Academy of Sciences* 98(11), 6366-6371.
10. Glasser SW, Senft AP, Whitsett JA, Maxfield MD, Ross GF, Richardson TR, Prows DR, Xu Y & Korfhagen TR (2008) Macrophage dysfunction and susceptibility to pulmonary *Pseudomonas aeruginosa* infection in surfactant protein C-deficient mice. *The Journal of Immunology* 181(1), 621-628.
11. Goerke J (1998) Pulmonary surfactant: functions and molecular composition. *Biochimica et Biophysica Acta (BBA)-Molecular Basis of Disease* 1408(2), 79-89.
12. Goerke J (1998) Pulmonary surfactant: functions and molecular composition. *Biochimica et Biophysica Acta (BBA)-Molecular Basis of Disease* 1408(2), 79-89.
13. Hamvas A (2006) Inherited surfactant protein-B deficiency and surfactant-C associated disease: clinical features and evaluation. *Semin Perinatol* 30:316–326.
14. Hamvas A, Cole FS & Noguee LM (2007) Genetic disorders of surfactant proteins. *Neonatology* 91, 311-317.
15. Lawson WE, Polosukhin VV, Stathopoulos GT, Zoia O, Han W, Lane KB, Li B, Donnelly EF, Holburn GE, Lewis KG, Collins RD, Hull WM, Glasser SW, Whitsett JA & Blackwell TS (2005) Increased and prolonged pulmonary fibrosis in surfactant protein C-deficient mice following intratracheal bleomycin. *The American journal of pathology* 167(5), 1267-1277.
16. Melton KR, Nesselin LL, Ikegami M, Tichelaar JW, Clark JC, Whitsett JA & Weaver TE (2003) SP-B deficiency causes respiratory failure in adult mice. *American Journal of Physiology-Lung Cellular and Molecular Physiology* 285(3), L543-L549.
17. Mulugeta S, Gray JM, Notarfrancesco KL, Gonzales LW, Koval M, Feinstein SI, Ballard PL, Fisher AB & Shuman H (2002) Identification of LBM180, a lamellar body limiting membrane protein of alveolar type II cells, as the ABC transporter protein ABCA3. *Journal of Biological Chemistry* 277(25), 22147-22155.
18. Noguee LM (2010) Genetic basis of children's interstitial lung disease. *Pediatric allergy, immunology, and pulmonology* 23(1), 15-24.
19. Noguee LM, Dunbar AE, Wert SE, Askin F, Hamvas A & Whitsett JA (2001) A mutation in the surfactant protein C gene associated with familial interstitial lung disease. *New England Journal of Medicine* 344(8), 573-579.

20. Noguee LM, Garnier G, Dietz HC, Singer L & Murphy AM (1994) A mutation in the surfactant protein B gene responsible for fatal neonatal respiratory disease in multiple kindreds. *Journal of Clinical Investigation* 93(4), 1860.
21. Parra E & Pérez-Gil J (2014) Composition, structure and mechanical properties define performance of pulmonary surfactant membranes and films. *Chemistry and physics of lipids* 185, 153-175.
22. Pérez-Gil J (2008) Structure of pulmonary surfactant membranes and films: the role of proteins and lipid–protein interactions. *Biochimica et Biophysica acta (BBA)-Biomembranes* 1778(7), 1676-1695.
23. Rosen DM & Waltz DA (2005) Hydroxychloroquine and surfactant protein C deficiency. *New England Journal of Medicine* 352(2), 207-208.
24. Shulenin S, Noguee LM, Annilo T, Wert SE, Whitsett JA & Dean M (2004) ABCA3 gene mutations in newborns with fatal surfactant deficiency. *New England Journal of Medicine* 350(13), 1296-1303.
25. Veldhuizen R, Nag K, Orgeig S & Possmayer F (1998) The role of lipids in pulmonary surfactant. *Biochimica et Biophysica Acta (BBA)-Molecular Basis of Disease* 1408(2), 90-108.
26. Weaver TE (1998) Synthesis, processing and secretion of surfactant proteins B and C. *Biochimica et Biophysica Acta (BBA)-Molecular Basis of Disease* 1408(2), 173-179.
27. Wert SE, Whitsett JA & Noguee LM (2009) Genetic disorders of surfactant dysfunction. *Pediatric and Developmental Pathology* 12(4), 253-274.
28. Whitsett JA & Weaver TE (2002) Hydrophobic surfactant proteins in lung function and disease. *New England Journal of Medicine* 347(26), 2141-2148.
29. Wright JR (2003) Pulmonary surfactant: a front line of lung host defense. *Journal of Clinical Investigation* 111(10), 1453.

Životopis

OSOBNI PODACI I ŠKOLOVANJE:

Rođen 19. rujna 1990. godine u Zenici, BiH. Zbog ratnih zbivanja seli se s obitelji u Zagreb gdje započinje školovanje u Osnovnoj školi Alojzija Stepinca. Nakon petog razreda mijenja školu te završava osnovnoškolsko obrazovanje u OŠ Lučko s odličnim uspjehom. 2005. godine upisuje se u Zdravstveno učilište Zagreb te također s odličnim uspjehom 2009. godine završava školovanje i stječe titulu fizioterapeutski tehničar. Iste godine upisuje Medicinski fakultet Sveučilišta u Zagrebu.

RADNO ISKUSTVO:

Tijekom studija iskazuje interes za anatomiju te je tri godine i to od druge (2010./2011.) do četvrte (2012./2013.) akademske godine radio kao demonstrator pri Katedri za anatomiju i kliničku anatomiju „Drago Perović“ pod vodstvom profesora Jalšovca. Želja za kirurgijom dovodi ga na Kliniku za torakalnu kirurgiju Kliničkog bolničkog centra Zagreb i kao asistent, također pod vodstvom i nadzorom profesora Jalšovca, sudjeluje u brojnim operativnim zahvatima.

Tijekom studija sudjelovao na brojnim simpozijima i tečajevima te radio u nekoliko wellness centara u Zagrebu kao fizioterapeut gdje stječe prvo radno iskustvo u svojoj zdravstvenoj karijeri. Aktivno se služi engleskim i njemačkim jezikom koje dodatno usavršava tokom studija u Studentskom centru za strane jezike Sveučilišta u Zagrebu.