

# Benigni paroksizmalni pozicijski vertigo

---

Rodić, Petra

Master's thesis / Diplomski rad

2015

Degree Grantor / Ustanova koja je dodijelila akademski / stručni stupanj: **University of Zagreb, School of Medicine / Sveučilište u Zagrebu, Medicinski fakultet**

Permanent link / Trajna poveznica: <https://um.nsk.hr/um:nbn:hr:105:755234>

Rights / Prava: [In copyright](#)/[Zaštićeno autorskim pravom.](#)

Download date / Datum preuzimanja: **2024-10-15**



Repository / Repozitorij:

[Dr Med - University of Zagreb School of Medicine Digital Repository](#)



**SVEUČILIŠTE U ZAGREBU  
MEDICINSKI FAKULTET**

**Petra Rodić**

**Benigni paroksizmalni pozicijski  
vertigo**

**DIPLOMSKI RAD**



**Zagreb, 2015.**

**SVEUČILIŠTE U ZAGREBU  
MEDICINSKI FAKULTET**

**Petra Rodić**

**Benigni paroksizmalni pozicijski  
vertigo**

**DIPLOMSKI RAD**

**Zagreb, 2015.**

Ovaj diplomski rad izrađen je u Zavodu za neuroimunologiju središnjeg živčanog sustava, Klinike za neurologiju KBC-a Zagreb pod vodstvom doc. dr. sc. Marija Habeka i predan je na ocjenu u akademskoj godini 2014./2015.

## POPIS I OBJAŠNENJE KRATICA

**BPPV:** benigni paroksizmalni pozicijski vertigo

**ENG:** elektronistagmografija

**CT:** kompjutorizirana tomografija, prema engl. *computed tomography*

**MR:** magnetska rezonancija

**CRP:** postupak repozicije kanalita, prema engl. *canalith repositioning procedure*

**PRM:** manevar repozicije čestica, prema engl. *particle repositioning maneuver*

## SADRŽAJ

1. SAŽETAK.....	
2. SUMMARY.....	
3. UVOD.....	1
4. OPĆENITO O BENIGNOM PAROKSIZMALNOM POZICIJSKOM VERTIGU 2	
4.1. Što je benigni paroksizmalni pozicijski vertigo (BPPV).....	2
4.2. Epidemiologija BPPV-a.....	2
4.3. Uzroci BPPV-a.....	3
5. ANATOMIJA I FIZIOLOGIJA UNUTARNJEG UHA.....	4
5.1. Koštani labirint.....	5
5.1.1. Predvorje.....	5
5.1.2. Polukružni kanali.....	5
5.2. Membranozni labirint.....	6
5.2.1. Polukružni kanalići.....	6
5.2.2. Utrikulus i sakulus.....	7
6. POVIJEST BPPV-a.....	8
7. MEHANIZAM NASTANKA BPPV-a.....	12
7.1. Osnovni pojmovi.....	12
7.2. BPPV stražnjega polukružnog kanala.....	13
7.3. BPPV lateralnoga polukružnog kanala.....	14
8. DIJAGNOZA BPPV-a.....	17
8.1. Anamneza.....	17
8.2. Dijagnostički postupci.....	18
8.3. Usporedba subjektivnoga i objektivnoga BPPV-a.....	20
8.4. Diferencijalna dijagnoza.....	20
9. LIJEČENJE BPPV-A.....	22
9.1. Liječenje BPPV-a stražnjega polukružnog kanala.....	22
9.1.1. Nekirurške metode liječenja.....	22
9.1.1.1. Oslobođajući manevar.....	22
9.1.1.2. Manevar repozicije čestica (modificirani Epleyjev zahvat).....	24
9.1.2. Kirurške metode liječenja.....	28
9.1.2.1. Pojedinačna neurektomija.....	28

9.1.2.2. Okluzija stražnjega polukružnog kanala .....	28
9.2. Liječenje BPPV-a lateralnog polukružnog kanala.....	29
9.3. Liječenje BPPV-a gornjega polukružnog kanala .....	30
9.4. Kontroverzije u liječenju BPPV-a.....	31
9.5. Čimbenici koji utječu na repozicijske zahvate .....	32
9.5.1. Broj zahvata .....	32
9.5.2. Vibracija lubanje.....	32
9.5.3. Ograničenje pokreta nakon zahvata .....	33
9.6. Komplikacije liječenja .....	33
9.7. Uspješnost liječenja i prognoza bolesti .....	33
10. RASPRAVA.....	35
11. ZAKLJUČAK.....	36
12. ZAHVALE .....	38
13. LITERATURA .....	39
14. POPIS TABLICA .....	48
15. POPIS SLIKA .....	49
16. ŽIVOTOPIS .....	51

# 1. SAŽETAK

## Benigni paroksizmalni pozicijski vertigo

**Petra Rodić**

Benigni paroksizmalni pozicijski vertigo (BPPV) najčešći je uzrok vrtoglavice. Većinom se javlja između 50. i 70. godine života, no može se javiti i u mlađoj populaciji, najčešće kao posljedica ozljede glave. Smatra se da su glavni uzrok nastanka BPPV-a male nakupine kalcijevih kristala, otokonije. One se fiziološki nalaze u labirintu unutarnjeg uha, točnije u utrikulusu. Kod BPPV-a, otokonije migriraju u polukružne kanale, najčešće u stražnji polukružni kanal. Tamo pri normalnim pokretima glave uzrokuju abnormalnu raspodjelu endolimfe što dovodi do vrtoglavice. Pokreti koji najčešće uzrokuju pojavu BPPV-a jesu okretanje u krevetu te nagnjanje glave pri pogledu prema gore ili dolje. Pacijenti se uglavnom žale na vrtoglavicu, mučninu, povraćanje i sinkopu te se uočava pojava nistagmusa. Iako BPPV nije maligno stanje, on može dovesti do ozbiljnih posljedica poput padova, ozljede glave te prijeloma kostiju. Dijagnoza se postavlja s pomoću Dix-Hallpikeova testa. Test se smatra pozitivnim ako se prilikom izvođenja jave vrtoglavica i nistagmus. Simptomi BPPV-a mogu se spontano povući ili mogu trajati danima, tjednima, mjesecima, ili čak i godinama. Pacijenti se liječe izvođenjem Epleyjeva zahvata koji je uspješan u 90 % slučajeva. To je jednostavan repozicijski zahvat kojim se otokonije pomiču natrag u utrikulus. Ukoliko pacijenti ne reagiraju dobro na zahvat ili imaju teže simptome, upućuje ih se na kiruršku metodu liječenja u vidu okluzije stražnjega kanala. Ostale mogućnosti liječenja podrazumijevaju Semontov tzv. oslobađajući manevar, Brandt-Daroffove vježbe te antivertiginozne lijekove.

**Ključne riječi:** BPPV, vrtoglavica, vertigo, Dix-Hallpike, Epley



## **2. SUMMARY**

### **Benign paroxysmal positional vertigo**

**Petra Rodić**

Benign paroxysmal positional vertigo (BPPV) is the most common cause of vertigo. It generally affects patients 50 to 70 years of age but can also occur in younger patients, usually as a consequence of a head injury. Small collections of calcium crystals, known as otoconia, are believed to be the underlying cause of BPPV. Normally, they are positioned in the labyrinth of the inner ear, specifically in the utricle. In BPPV, otoconia migrate to semicircular canals, most commonly the posterior semicircular canal. There, during head movements in various directions, they cause abnormal fluid endolymph displacement, resulting in vertigo. The most common movements in which BPPV occurs are rolling in bed and looking up or under. Usual signs and symptoms include vertigo, nausea, vomiting, syncope and nistagmus. While BPPV is not a malign condition, it can lead to serious outcomes such as falls, head trauma and bone fractures. BPPV is diagnosed by performing the Dix-Hallpike maneuver, which is considered positive if nistagmus and vertigo occur during the maneuver. BPPV symptoms can resolve spontaneously or can last for days, weeks, months, or even years. Over 90 % of patients can be successfully treated performing the Epley's maneuver, a simple repositioning maneuver that moves the otoconia back into the utricle. If patients do not respond well to the maneuver or have severe symptoms, they can undergo posterior canal occlusion surgery. Other possibilities of treatment include the Semont maneuver, Brandt-Daroff exercises and anti-vertigo medications.

**Key words:** BPPV, vertigo, Dix-Hallpike, Epley

### 3. UVOD

Benigni paroksizmalni pozicijski vertigo predstavlja benigno stanje karakterizirano pojavom nistagmusa i osjećaja vrtoglavice pri određenim položajima glave. Najčešći je uzrok vrtoglavice u odrasloj dobi te je najčešći poremećaj perifernoga vestibularnog sustava (Nedzelski et al. 1986). Iako su metode uspješnoga liječenja osmišljene tek u posljednjih 30 godina, ovo je stanje u medicinskoj literaturi poznato već gotovo 120 godina. Na temelju životinjskih modela te razvojem elektronske mikroskopije ustanovljeno je da je BPPV uzrokovan otokonijama, česticama kalcijevih kristala koje se fiziološki nalaze u otolitnim organima unutarnjeg uha, točnije utrikulusu.

Stvorene su dvije teorije, teorija kanalolitijaze (Epley 1993) i teorija kupulolitijaze (Schuknecht 1962), koje govore o prisutnosti otokonija unutar samih kanala, odnosno o priljubljenosti otokonija uz kupulu kanala unutarnjeg uha. Obje su teorije prihvaćene, ovisno o tome koji je kanal zahvaćen. S obzirom na to da se dugi niz godina nije pronalazilo odgovarajuće rješenje problema, pacijentima s dijagnosticiranim benignim paroksizmalnim pozicijskim vertigom savjetovano je niz samoprovodećih postupaka, od izbjegavanja provocirajućih pokreta i položaja glave do djelomično uspješnih postupaka izmjene različitih položaja glave i tijela u određenim vremenskim razmacima.

Na temelju teorije kanalitijaze i dokaza o prisustvu čestica otokonija u polukružnim kanalima pacijenata s BPPV-om, Epley je osmislio postupak poznat kao Epleyjev zahvat prilikom kojeg se pacijentova glava pomiče kroz 3-5 položaja s ciljem da se otokonije pomaknu iz kanala natrag u utrikulus (Epley 1992). Tijekom godina predložene su dodatne metode liječenja BPPV-a, od različitih repozicijskih zahvata do pomoćnih metoda poput primjene vibracije na mastoidni nastavak, strogog mirovanja nakon repozicije te kirurške metode liječenja (Parnes & McClure 1990, Parnes & McClure 1991, Parnes 1996). Cilj ovoga diplomskog rada jest dati sažeti pregled stručne literature o benignom paroksizmalnom pozicijskom vertigu (BPPV), posebice o razvoju temeljnih teorija njegova nastanka te najvažnijim metodama liječenja.

## **4. OPĆENITO O BENIGNOM PAROKSIZMALNOM POZICIJSKOM VERTIGU**

### **4.1. Što je benigni paroksizmalni pozicijski vertigo (BPPV)**

Vrtoglavica je iluzija okretanja tijela ili okoline. Vertigo je podtip vrtoglavice nastao zbog poremećaja u vestibularnom sustavu.

Benigini paroksizmalni pozicijski vertigo ili BPPV najčešći je oblik vertiga u odraslih te je najčešći poremećaj perifernoga vestibularnog sustava (Parnes et al. 2003, prema Nedzelski et al. 1986). Procijenjuje se da 2,4 % populacije tijekom života doživi bar jednu epizodu BPPV-a (Hornibrook 2011, prema von Brevern et al. 2007).

### **4.2. Epidemiologija BPPV-a**

BPPV se najčešće javlja između šestoga i sedmoga desetljeća života (Parnes et al. 2003, prema Mizukoshi et al. 1988, Baloh et al. 1987 i Oas 2001). Nekoliko je studija pokazalo veću incidenciju u žena (Parnes et al. 2003, prema Mizukoshi et al. 1988, Baloh et al. 1987 i Bourgeois et al. 1988), dok je u mlađih pacijenata i onih s posttraumatskim BPPV-om incidencija u žena i muškaraca jednaka (Parnes et al. 2003, prema Katsarkas 1999). Starija populacija ima povećan rizik za razvoj BPPV-a, a jedna je studija pokazala da je kod 9 % pripadnika starije populacije, koji su išli na pregled radi tegoba nevezanih za poremećaje ravnoteže, dijagnosticiran dotad neotkriveni BPPV (Hornibrook 2011, prema Oghalai et al. 2000). BPPV je uzrok 50 % vrtoglavica u starijoj populaciji te čini 20 % svih dijagnoza liječnika specijaliziranih za vrtoglavice i poremećaje ravnoteže (Hain et al. 2014, prema Froehling et al. 1991).

BPPV najčešće zahvaća jedan polukružni kanal i to u 85 % slučajeva stražnji polukružni kanal, ali može zahvaćati i stražnji i lateralni polukružni kanal u istom unutarnjem uhu. BPPV stražnjega kanala može prijeći u BPPV lateralnoga kanala nakon izvođenja repozicijskih zahvata. Trauma glave najčešći je uzrok istodobnoga bilateralnog BPPV-a stražnjega kanala.

### 4.3. Uzroci BPPV-a

BPPV se u većini slučajeva javlja izolirano te u tom slučaju govorimo o primarnom ili idiopatskom BPPV-u. Taj tip BPPV-a nalazimo u 50-70 % slučajeva.

Najčešći uzrok sekundarnog BPPV-a je ozljeda glave koja predstavlja 7-17 % svih slučajeva BPPV-a (Parnes et al. 2003, prema Katsarkas 1999 i Baloh et al. 1987). Udarac u glavu može uzrokovati otpuštanje velikog broja otokonija u endolimfu, što najvjerojatnije objašnjava zašto mnogo pacijenata s ozljedom glave pati od bilateralnoga BPPV-a (Parnes et al. 2003, prema Katsarkas 1999). Virusni nerolabirintitis ili tzv. vestibularni neuronitis uzrok je do 15 % slučajeva BPPV-a (Parnes et al. 2003, prema Baloh et al. 1987).

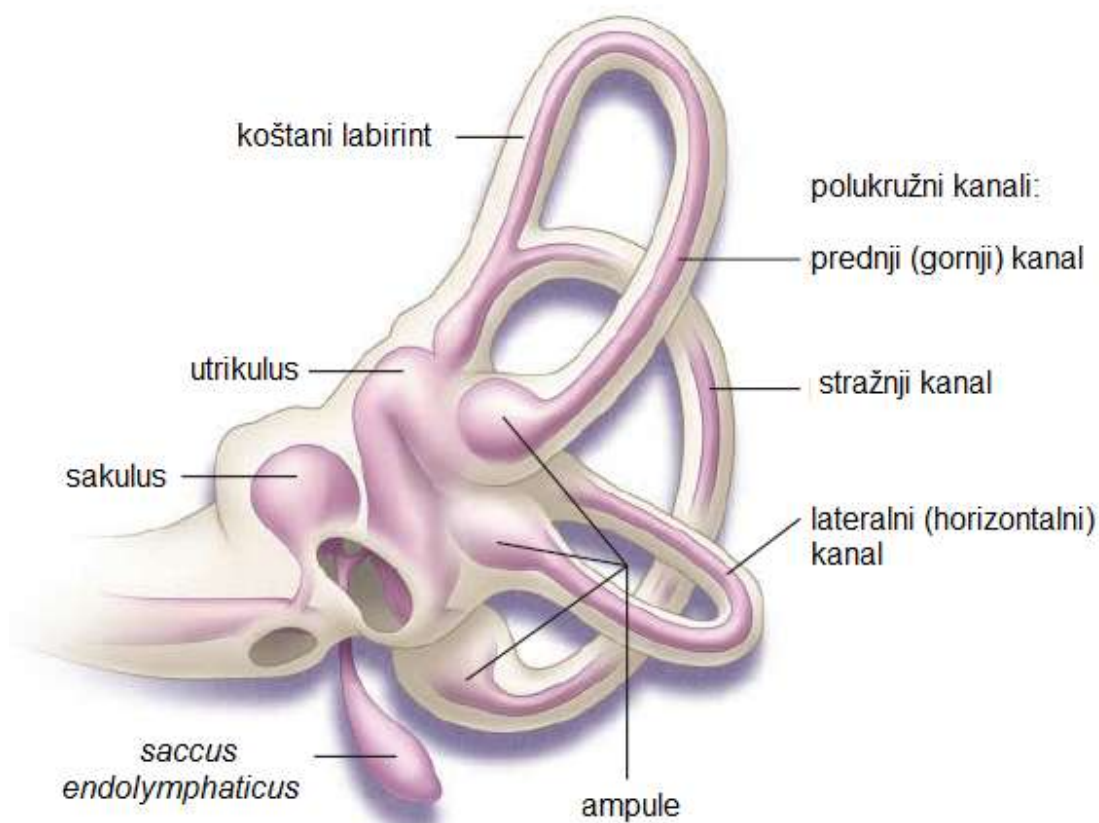
Ménièreova je bolest također snažno povezana s BPPV-om. Procijenjeno je da je uzrok između 0,5 % i 31 % slučajeva BPPV-a (Parnes et al. 2003, prema Karlberg et al. 2000 i Hughes et al. 1997). Mehanizam nastanka još nije razjašnjen, no može biti posljedica edemom uzorkovanog oštećenja makule utrikulusa ili djelomične opstrukcije membranoznoga labirinta (Parnes et al. 2003, prema Gross et al. 2000).

Nedavno je ukazano na moguću povezanost migrene i BPPV-a. Pronađena je povećana incidencija migrena u pacijenata s BPPV-om te veća šansa za ponovnom pojavom BPPV-a nakon uspješnih repozicija u pacijenata s migrenom (Parnes et al. 2003, prema Ishiyama et al. 2000 i Lempert et al. 2000). Kao mogući mehanizam nastanka BPPV-a navodi se spazam arterije unutarnjeg uha (Parnes et al. 2003, prema Ishiyama et al. 2000 i Atlas et al. 2001).

Sekundarni BPPV opisan je i nakon operacija unutarnjeg uha (Parnes et al. 2003, prema Hughes et al. 1997, Atacan et al. 2001 i Collison et al. 1998). Smatra se da tijekom operacije dolazi do oštećenja utrikulusa, što posljedično dovodi do otpuštanja otokonija u endolimfu.

## 5. ANATOMIJA I FIZIOLOGIJA UNUTARNJEG UHA

Unutarnje uho (*auris interna*) anatomsko je struktura smještena između srednjeg uha (*auris media*) i unutrašnjeg zvukovoda (*meatus acusticus internus*). Unutar njega nalaze se strukture za registraciju ravnoteže i zvuka. Unutarnje se uho zbog svog izgleda naziva i labirintom. Sastoji se od koštanoga i membranoznoga dijela (slika 1). Specifični osjetni uređaji nalaze se unutar membranoznoga labirinta (*labyrinthus membranaceus*). Membranozni je labirint ispunjen endolimfom te se nalazi unutar koštanoga labirinta (*labyrinthus osseus*). Unutrašnji zvukovod vodi živce (*n. vestibulocochlearis*) iz osjetnih receptora unutrašnjeg uha u mozak.



**Slika 1.** Prikaz koštanoga labirinta (sivo) i membranoznoga labirinta (ljubičasto)  
(preuzeto iz Parnes et al. 2003)

## 5.1. Koštani labirint

Koštani labirint sastoji se od predvorja (*vestibulum*) i tri polukružna kanala (*canales semicirculares osse*).

### 5.1.1. Predvorje

Predvorje (*vestibulum*) jest šupljina koja sadrži utriculus i sacculus. U predvorje se sprijeda otvara pužnica (*cochlea*), a straga polukružni kanali.

### 5.1.2. Polukružni kanali

Koštani polukružni kanali (*canales semicirculares osse*) imaju oblik slova C (slika 1). Počinju i završavaju u vestibulumu. Prema položaju razlikujemo prednji (gornji), stražnji i lateralni polukružni kanal. Imaju jedan prošireni krak (*crus ampullare*) sa šupljinom (*ampulla ossea*). Drugi kraj (*crus osseum simplex*) završava bez proširenja u vestibulumu. Tri polukružna kanala smještena su okomito jedan na drugi. Vertikalno postavljen prednji polukružni kanal jedne strane nalazi se u istoj ravnini kao i vertikalni stražnji polukružni kanal suprotne strane. Oba horizontalna kanala nalaze se u istoj ravnini te s horizontalnom ravninom prostora zatvaraju prema naprijed otvoren kut od 30 stupnjeva.

Prednji polukružni kanal (*canalis semicircularis anterior*) dug je 20 mm i tvori kut od 260 stupnjeva. Njegova ampula (*ampulla ossea anterior*) leži gore i naprijed. Stražnji mu se kraj spaja s krajem stražnjeg polukružnog kanala u *crus osseum commune*.

Stražnji polukružni kanal također je postavljen okomito, pod pravim kutom prema prednjemu i zatvara gotovo potpuni krug opsega 22 mm. Njegova ampula (*ampulla ossea posterior*) nalazi se dolje i straga. Stražnji mu se kraj sjedinjuje s prednjim kanalom u *crus osseum commune*.

Lateralni polukružni kanal nalazi se pri uspravnom položaju u horizontalnoj ravnini. Dug je 15 mm i opisuje samo pola kruga. Njegova je ampula smještena naprijed pokraj ampule prednjega kanala. Otraga se s *crus osseum simplex* otvara u predvorje.

## 5.2. Membranozni labirint

Duguljasti *utricleus* i okrugli manji *sacculus* endolimfom su ispunjeni mjehurići (slika 1). Leže u vestibulumu i povezani su međusobno i s endolimfatskim vodom (*ductus endolymphaticus*). Od utrikulusa polaze tri polukružna kanalića (*ductus semicirculares*).

### 5.2.1. Polukružni kanalići

Svaki kanalić ima proširenje (*ampulla membranacea anterior, posterior et lateralis*). U svakoj ampuli nalazi se okomiti nabor, *crista ampullaris*. Sastavni je dio kriste kupula (*cupula ampullaris*), želatinozna masa iste gustoće kao i endolimfa, u koju su uronjenje osjetne dlačice.

Iz svake ampule izlazi živac *n. ampullaris* u *ggl. vestibulare*, od kojeg odlazi *pars vestibularis n. vestibulocochlearis*. Živčana vlakna ulaze u moždano deblo te završavaju na četirima vestibularnim jezgrama: lateralnoj (Dieters), glavnoj medijalnoj (Schwalbe), gornjoj (Bechterew) i u donjoj spinalnoj ili descendentnoj jezgri. Sve četiri jezgre šalju vlakna u *fasciculus longitudinalis medialis* putem kojeg postoji međusobna povezanost vestibularnih jezgara s bulbomotoričkim živcima, s XI. moždanim i gornjim cervikalnim živcima, što omogućuje koordinirane kretnje glave, očiju i vrata pri podražaju polukružnih kanala (Brinar 2009).

Specifična težina kriste jednaka je onoj endolimfe. Stoga gibanje endolimfe izazove gibanje kupule što pokrene u njoj uložene osjetne dlačice. Dlačice prenesu podražaj na osjetne stanice. Polarizacija osjetnih dlačica i stanica šalje u središnji živčani sustav obavijest o smjeru i jačini gibanja. Kad gibanje postane jednoliko, dođe do zaustavljanja gibanja endolimfe u kanalićima i ono se više ne registrira.

Gibanje glave ne mora uslijediti u točno određenoj ravnini pojedinoga polukružnog kanala, ali ako uslijedi, izazove najjaču reakciju. Položaj kanala u sve tri ravnine u prostoru pokriva sva gibanja glave.

### 5.2.2. Utrikulus i sakulus

Utrikulus i sakulus oba imaju osjetno polje (*macula utriculi et macula sacculi*).

Makula utrikuli leži u ravnini lateralnog polukružnog kanala gotovo vodoravno. U šupljinu utrikulusa gore završava ampula prednjeg kanala, u sredini završavaju *crus commune* prednjeg i stražnjeg polukružnog kanala, a lateralno od njih *crus simplex* lateralnog kanala. Na donjem polu utrikulusa završava ampula lateralnog kanala.

Na slobodnoj površini membrane makule naslagani su u nekoliko slojeva mali kristalići kalcija (*otoconia* ili otoliti). Specifična im je težina viša od specifične težine endolimfe i kupule. Zbog toga u uspravnom stavu glave pritišću na osjetne dlačice horizontalno položene *maculae utriculi* i povlače dlačice okomito položene *maculae sacculi* što nam daje osjećaj položaja. Ubrzanje gibanja glave, npr. pri spuštanju liftom, rasterećuje okomito stojeći makulu sakuli, a podizanje ju opterećuje. Čovjek ima osjećaj padanja i uzdizanja.

Slično djeluje i linearno ubrzanje u vodoravnoj ravnini (npr. kretanje i zaustavljanje automobila) s podražajem *maculae utriculi*. Linearno ubrzanje izaziva pomake kupule, što je adekvatni podražaj osjetnih stanica. Zbog svog položaja makula utrikuli odgovara na vodoravna, a makula sakuli na okomita ubrzanja. Kad brzina postane konstantna, makule ju više ne zamjećuju (Reiss 2009).



## 6. POVIJEST BPPV-a

Prvi opis pozicijskoga vertiga u medicinskoj literaturi dali su Adler (Hornibrook 2011, prema Adler 1897) te kasnije Barany (Hornibrook 2011, prema Barany 1921), koji su smatrali da je to poremećaj otolitnih organa, utrikulusa i sakulusa.

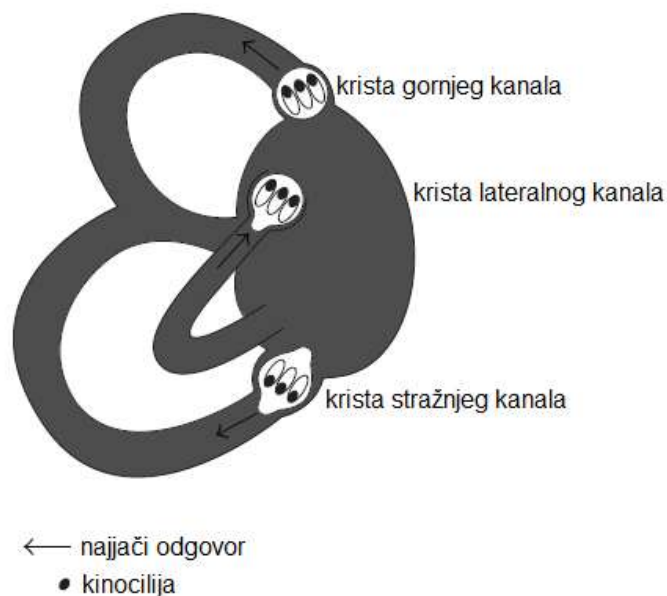
Godine 1952. Margaret Dix i Charles Hallpike (Hornibrook 2011, prema Dix & Hallpike 1952), iz bolnice Queen Square, na temelju ispitivanja obavljenih na 100 pacijenata predstavili su simptomatsku definiciju i provokacijski pozicijski test za stanje koje su nazvali „pozicijski nistagmus benignog pozicijskog tipa“. Za simptome su zaključili: „Većina pacijenata navodi da se vrtoglavica javlja pri lijeganju u krevet i okretanju u krevetu ili kad se takav položaj zauzme tijekom dana; npr. lijeganje ispod auta ili zabacivanje glave natrag pri oslikavanju stropa.“ Svoj dijagnostički test opisali su ovako: „Pacijenta se prvo posjedne na krevet s glavom okrenutom na jednu stranu te s pogledom fiksiranim na ispitivačevo čelo. Ispitivač zatim zgrabi pacijentovo čelo između svojih ruku i brzo gurne pacijenta natrag u provocirajući položaj (30 stupnjeva ispod razine kreveta i okrenutog 30 do 45 stupnjeva na jednu stranu).“ Primijetili su torzijski nistagmus koji se zamara pri mirovanju. Također su zamijetili latenciju odgovora od otprilike 5 sekunda, pojačavanje i pad intenziteta nistagmusa te obrat nistagmusa kada se pacijenta opet posjedne. Na temelju nalaza pregleda desne temporalne kosti 40-godišnje žene s „pozicijskim nistagmusom benignog pozicijskog tipa“ na desnom uhu, Dix i Hallpike su, kao i Barany, došli do zaključka kako je „pozicijski vertigo benignog pozicijskog tipa“ uzrokovan poremećajem u makuli utrikulusa.

Polukružni su kanali do 19. stoljeća bili smatrani sastavnim dijelom organa sluha. Tek je krajem 19. stoljeća Julius Ewald, profesor fiziologije na Sveučilištu u Strasbourgu, pružio dotad najbolje objašnjenje funkcije polukružnih kanala te njihovu ulogu u ravnoteži. On je u golubova kanulirao svaki polukružni kanal, primijenio pozitivni i negativni tlak te promatrao smjer i intenzitet tako izazvanoga nistagmusa (Hornibrook 2011, prema Ewald 1892). Došao je do dva velika otkrića koji su postali poznati kao Ewaldovi zakoni:

1. smjer izazvanoga nistagmusa u ravnini je stimuliranog kanala,
2. u horizontalnome kanalu ampulopetalni pokret endolimfe (prema vestibulumu) uzrokuje snažniji odgovor, dok u gornjem i stražnjem kanalu ampulofugalni pokret endolimfe (od vestibuluma) uzrokuje snažniji odgovor.

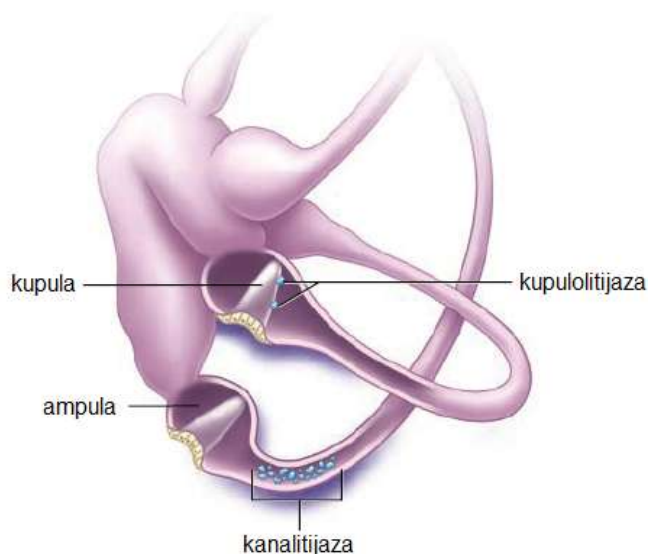
Razlike između pojedinih kanala bile su zbunjujuće za mnoge autore: „Teško je zamisliti kako ista struja endolimfe može djelovati stimulirajuće u jednom endorganu, a inhibirajuće u drugom“ (Hornibrook 2011, prema Rejto 1920).

Trideset godina kasnije, s izumom elektronskog mikroskopa, omogućen je detaljniji uvid u ultrastrukturu unutanjeg uha. Otkriveno je da svaka vestibularna osjetna stanica ima jednu kinociliju i više stereocilija (Hornibrook 2011, prema Wersall 1954). Otkriće morfološke polarizacije kinocilija na vestibularnim osjetnim stanicama pomoglo je da se objasni Ewaldov paradoks (Hornibrook 2011, prema Flock & Wersall 1962 i Lindeman 1969). U kristama horizontalnog kanala kinocilija se nalazi na vestibularnoj strani stereocilija; u stražnjem i gornjem kanalu kinocilija se nalazi na kanalikularnoj strani stereocilija (slika 2).



**Slika 2.** Orijentacija kinocilija u polukružnim kanalima  
(preuzeto iz Hornibrook 2011)

Godine 1962. Harold Schuknecht, sa Sveučilišta Harvard u Bostonu, izjavio je da je „BPPV možda uzrokovan utrikularnim otokonijama koje su se odvojile te djeluju na kupulu stražnjeg polukružnog kanala“ (Hornibrook 2011, prema Schuknecht 1962). Godine 1969. to je potvrdio pronalazeći bazofilne mase pričvršćene za kupulu stražnjeg kanala kod pacijenata sa simptomima BPPV-a (Hornibrook 2011, prema Schuknecht 1969 i Schuknecht & Ruby 1962). Tu pojavu nazvao je kupulolitijazom i pretpostavio je da su te mase odvojene utrikularne otokonije (slika 3). Kupulolitijaza je postala dominantna teorija sljedećih gotovo 30 godina, iako nije objasnila varijabilnu i često dugu latenciju te zamor nistagmusa. Na temelju teorije kupulolitijaze Brandt i Daroff osmislili su odjelnu metodu liječenja u kojoj bi pacijenti legli na provocirajuću stranu, zatim sjeli na trideset sekunda te opet legli na drugu stranu svaka tri sata (Hornibrook 2011, prema Brandt & Daroff 1980). Nakon sedam do deset dana, 61 od 67 ispitanika bili su oslobođeni simptoma. Cilj je takva postupka bio da se otokonije odvoje od kupule stražnjeg kanala. U Francuskoj su Semont (fizioterapeut) i Sterkers modificirali taj postupak u metodu koji su nazvali *oslobađajući manevar*, danas poznat kao Semontov manevar (Hornibrook 2011, prema Semont & Sterkers 1980 i Semont et al. 1988).



**Slika 3.** Kanalitijaza stražnjega i kupulolitijaza lateralnoga kanala (lijevo uho)  
(preuzeto iz Parnes et al. 2003)

U pokušaju objašnjavanja latencije i zamaranja BPPV nistagmusa, Hall i suradnici sa Sveučilišta u Londonu (Ontario) (Hornibrook 2011, prema Hall et al. 1979), a kasnije i Epley (Hornibrook 2011, prema Epley 1993), predložili su teoriju slobodno plutajućih čestica u stražnjem kanalu, koju je Epley nazvao teorijom kanalitijaze (slika 3). Parnes i McClure, s istoga sveučilišta, u pokušaju kirurške okluzije stražnjega kanala primijetili su i fotografirali slobodne otokonije u endolimfi (Hornibrook 2011, prema Parnes & McClure 1992). Na temelju svojih modela polukružnih kanala, Epley je predložio kontrolirani set pokreta glave koje je nazvao postupkom *repozicije kanalića* (CRP, prema engl. *canalith repositioning procedure*) (Hornibrook 2011, prema Epley 1992).

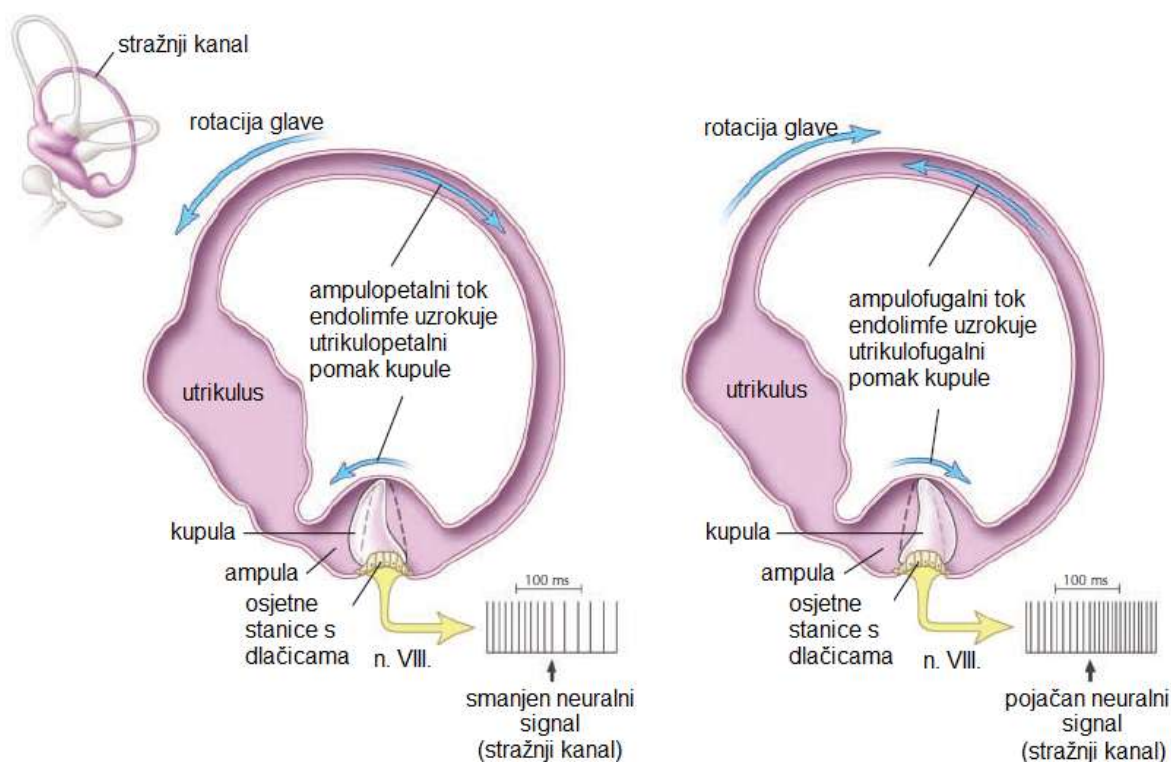
Prije se za „netipične“ oblike pozicijskoga nistagmusa smatralo da imaju centralni uzrok. Pri izvođenju CRP-ova, Epley je primijetio naglu promjenu „tipičnog“ torzijskog nistagmusa stražnjega kanala u horizontalni nistagmus promjenjivoga smjera te pretpostavio da je došlo do ulaska otokonija u lateralni kanal (Hornibrook 2011, prema Epley 1995). Epley je zaključio da bi logična metoda liječenja BPPV-a lateralnog kanala bio okret pacijenta za 360 stupnjeva u stranu suprotnu od simptomatskog uha.

## 7. MEHANIZAM NASTANKA BPPV-a

BPPV može biti uzrokovan kanalitijazom ili kupulolitijazom i teoretski može zahvaćati bilo koji od tri polukružna kanala, iako je zahvaćanje gornjega polukružnog kanalića vrlo rijetko.

### 7.1. Osnovni pojmovi

Ampulofugalno odnosi se na kretnju od ampule, dok se ampulopetalno odnosi na kretanje prema ampuli (slika 4). U gornjem i stražnjem polukružnom kanalu utrikulofugalni otklon kupule djeluje stimulacijski, a utrikulopetalni inhibicijski. U lateralnom polukružnom kanalu vrijedi obratno.



**Slika 4.** Fiziologija lijevoga stražnjeg polukružnog kanala  
(preuzeto iz Parnes et al. 2003)

Nistagmus podrazumijeva ponavljane i ritmične oscilacije očnih jabučica. Stimulacija polukružnih kanala najčešće uzrokuje trzajni nistagmus karakteriziran sporom fazom (sporom kretnjom u jednom smjeru) koja je

praćena brzom fazom (brzim povratkom na početnu poziciju). Smjer nistagmusa određuje se prema smjeru brze faze. Nistagmus može biti vodoravan, okomit, ukošen ili u bilo kojoj kombinaciji prethodno navedenih smjerova. Geotropni nistagmus odnosi se na nistagmus čija je brza faza usmjerena prema tlu, dok je apogeotropni nistagmus onaj kod kojeg je brza faza usmjerena od tla. Torzijski ili rotatorni nistagmus ritmička je rotacija oka pri kojoj se vertikalna os limbusa rožnice okreće dovodeći do intorzije ili ekstorzije. Nistagmus stoga može biti u smjeru kazaljke na satu ili u smjeru suprotnom od kazaljke na satu.

Kanalitijaza opisuje čestice koje slobodno plutaju unutar polukružnog kanala. Kupulolitijaza opisuje čestice priljubljene uz kupulu polukružnog kanala.

## **7.2. BPPV stražnjega polukružnog kanala**

U 85 % slučajeva BPPV-a zahvaćen je stražnji polukružni kanal. Smatra se da je BPPV stražnjeg kanala najčešće uzorkovan kanalitijazom (slika 3). Stražnji je polukružni kanal u uspravnom i ležećem položaju najpodložniji utjecaju gravitacije zbog čega se većina slobodno plutajućih otokonija u endolimfi kreće prema njemu. Jednom kad otokonije uđu u stražnji kanal, kupularna barijera na ampularnom kraju kanala sprječava izlaz otokonija. Otokonije, stoga, postaju zarobljene te polukružni kanal mogu napustiti jedino kroz nasuprotni kraj kanala, onaj bez ampule (*crus communis*).

Epley je prvi opisao mehanizam kojim kanalitijaza uzrokuje nistagmus (Parnes et al. 2003, prema Epley 1980 i 2001). Otokonije se moraju nakupiti do određene „kritične mase“ na ampularnom dijelu stražnjega polukružnog kanala. Ta se masa otokonija pomiče prema ampularnom dijelu kada se orijentacija polukružnog kanala promijeni u odnosu na horizontalnu ravninu. To kretanje otokonija mora nadvladati otpor endolimfe u polukružnom kanalu i elastičnost kupularne barijere kako bi otišao u kupulu. Vrijeme potrebno da se to dogodi zajedno s početnom inercijom otokonija objašnjava latenciju koja se primjećuje pri izvođenju Dix-Hallpikeova testa.

U položaju u kojem se glava nalazi ispod horizontalne linije, masa otokonija kretat će se u smjeru suprotnom od kupule i uzrokovati ampulofugalni kupularni otklon. U okomito položenim kanalima ampulofugalno kretanje djeluje

ekscitacijski (slika 4) te uzrokuje naglu pojavu vrtoglavice i tipični torzijski nistagmus u ravnini stražnjega kanala. U položaju u kojem glava visi na lijevu stranu (stimulacija lijevoga stražnjeg kanala), brza komponenta nistagmusa u smjeru je kazaljke na satu, gledano iz pozicije ispitivača. Obratno, u položaju u kojem glava visi na desnu stranu (stimulacija desnoga stražnjeg kanala), nistagmus je u smjeru suprotnom od kazaljke na satu.

Taj je nistagmus ograničenog trajanja jer kretanje endolimfe prestaje jednom kada se masa otokonija potpuno spusti i kad se kupula vrati u svoj neutralni položaj. „Obrat nistagmusa“ pojavljuje se kad se pacijent vrati u uspravan položaj; otokonije se kreću u suprotnom smjeru, uzrokujući time nistagmus u istoj ravnini, ali obratnog smjera. Ubrzo dolazi do zamora tog odgovora jer se čestice otokonija rasprše duž kanala i smanji im se učinak na kretanje endolimfe i kupularni otklon.

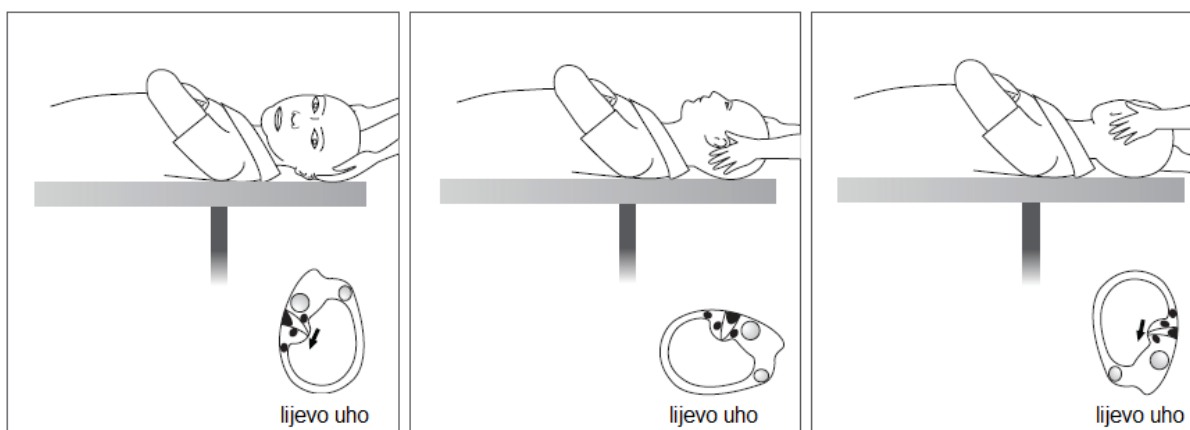### **7.3. BPPV lateralnoga polukružnog kanala**

Iako BPPV najčešće zahvaća stražnji kanal, jedno izvješće govori o tome da gotovo u 30 % slučajeva BPPV-a može biti zahvaćen i lateralni (horizontalni) kanal (Parnes et al. 2003, prema Uno et al. 2001). Zanimljivo je da se BPPV lateralnoga kanala povlači brže od BPPV-a stražnjega kanala. Stražnji kanal nalazi se niže od lateralnoga kanala te mu se kupularna barijera nalazi na donjem kraju. Jednom kad čestice otokonija uđu u stražnji kanal, one odmah ostaju zarobljene unutra. Nasuprot tome, lateralni je kanal smješten više te mu se kupularna barijera nalazi na gornjem kraju. Čestice otokonija koje uđu u lateralni kanal imaju, stoga, mogućnost prilikom normalnih pokreta glave izići iz lateralnoga kanala natrag u utrikulus.

Kod kanalitijaze lateralnoga kanala, čestice otokonija najčešće se nalaze u dužem dijelu kanala i relativno daleko od ampule. Ako pacijent okrene glavu prema zahvaćenom uhu, otokonije će uzrokovati ampulopetalni tok endolimfe koji djeluje ekscitacijski u lateralnome kanalu. Pojavit će se geotropni nistagmus (brza faza prema tlu). Ako pacijent okrene glavu na suprotnu stranu od one zahvaćene, otokonije će uzrokovati inhibicijski, ampulofugalni tok. Iako će nistagmus biti u suprotnom smjeru, no i dalje će to biti geotropni nistagmus jer

je pacijent sad okrenut na suprotnu stranu. Ekscitacija kanala uzrokuje veći odgovor od inhibicije kanala, pa će stoga smjer okretanja glave koji uzrokuje najjači odgovor upućivati na to koja je strana zahvaćena kod geotropnog nistagmusa (tablica 1).

Smatra se da kupulolitijaza ima veću ulogu u nastanku BPPV-a lateralnoga kanala nego BPPV-a stražnjega kanala (slika 3). S obzirom na to da su čestice izravno priljubljene uz kupulu, vrtoglavica je često snažna i traje dok god se glava nalazi u položaju koji je uzrokovao vrtoglavicu. Ako se glava okrene prema zahvaćenom uhu, u kupuli će se dogoditi ampulofugalni (inhibicijski) otklon koji će uzrokovati apogeotropni nistagmus. Okret glave na suprotnu stranu uzrokovat će ampulopetalni (ekscitacijski) otklon koji rezultira jačim apogeotropnim nistagmusom (slika 5).



**Slika 5.** Kupulolitijaza kod BPPV-a lateralnog kanala lijevog uha; test kotrljanja glave, engl. *head-roll test*

(preuzeto iz Hornibrook 2011)

Prema tome, okretanje glave u stranu suprotnu od strane zahvaćenog uha izazvat će najjači odgovor (tablica 1). Apogeotropni nistagmus prisutan je u oko 27 % pacijenata koji imaju BPPV lateralnoga kanala (Parnes et al. 2003, prema Uno et al. 2001).



**Tablica 1. BPPV lateralnoga kanala – zahvaćena strana i mehanizam nastanka BPPV-a**

(preuzeto iz Parnes et al. 2003)

<b>Zahvaćena strana i mehanizam nastanka BPPV-a</b>		
<b>Intenzitet nistagmusa</b>	<b>Apogeotropni nistagmus</b>	<b>Geotropni nistagmus</b>
<b>Jači na lijevoj strani</b>	Desna kupulolitijaza	Lijeva kanalitijaza
<b>Jači na desnoj strani</b>	Lijeva kupulolitijaza	Desna kanalitijaza

## 8. DIJAGNOZA BPPV-a

Dijagnoza benignoga paroksizmalnog pozicijskog vertiga postavlja se na temelju podataka dobivenih anamnezom te uz pomoć specifičnih dijagnostičkih postupaka.

### 8.1. Anamneza

Pacijenti se najčešće žale na iznenadne i teške napadaje vodoravne ili okomite vrtoglavice, ili obiju zajedno, kojima obično prethodi neki određeni položaj ili pokret glave, poput okretanja u krevetu, istezanje vrata pri pogledu prema gore te naginjanje prema naprijed. Težina simptoma može varirati te razlikujemo blage, umjerene i teške simptome. Blagi simptom je pozicijski vertigo promijenjivog karaktera. U bolesnika s umjerenim simptomima javljaju se česti napadi vrtoglavice pri provocirajućim položajima, a pacijenti se između napada osjećaju nestabilnima. U teškim slučajevima vrtoglavicu izazivaju gotovo svi pokreti glave što stvara dojam kontinuirane vrtoglavice. Često pacijenti mogu odrediti koje uho je zahvaćeno ako navedu smjer pokreta koji najčešće dovodi do napadaja (npr. okretanje u krevetu na desnu stranu, a ne na lijevu, dovodi do vrtoglavice, što upućuje na zahvaćenost desnog uha).

Istraživanje koje su proveli Kentala i Pyykko pokazalo je da 80 % pacijenata doživi rotatornu vrtoglavicu, a 47 % opisuje doživljaj lebdenja (Parnes et al. 2003, prema Kentala & Pyykko 2000). Napadi vrtoglavice najčešće traju kraće od 30 sekunda no neki pacijenti mogu precijeniti trajanje i navesti da je napadaj trajao i nekoliko minuta. Naime, intenzivna vrtoglavica udružena s mučninom i nestabilnošću te strahom koji pacijenti često doživljavaju tijekom napada mogu stvoriti dojam da je napad trajao dulje. Napadi vrtoglavice javljaju se u epizodama te pacijenti mogu doživjeti nekoliko epizoda u tjednu (23 %) ili tijekom jednog dana (52 %) (Parnes et al. 2003, prema Kentala & Pyykko 2000).

Uz vrtoglavicu, pacijenti se mogu žaliti na osjećaj mogućega gubitka svijesti, mučninu, nestabilnost te, u težim slučajevima, osjetljivost na pokrete glave u svim smjerovima. Mnogi pacijenti postanu vrlo tjeskobni, najčešće iz

dva razloga. Jedan dio pacijenata strahuje da simptomi upućuju na nešto ozbiljnije, poput tumora na mozgu. Za druge, simptomi mogu biti toliko uznemirujući da idu do te granice da izbjegavaju određene pokrete koji dovode do vrtoglavice. Zbog toga mnogi pacijenti uopće ne primijete da se stanje povuklo, što se često zna dogoditi bez ikakva liječenja.

BPPV se može opisati kao samoograničavajuća rekurentna ili kronična bolest. Simptomi mogu trajati danima, tjednima, mjesecima ili godinama, te mogu biti rekurentni tijekom mnogo godina.

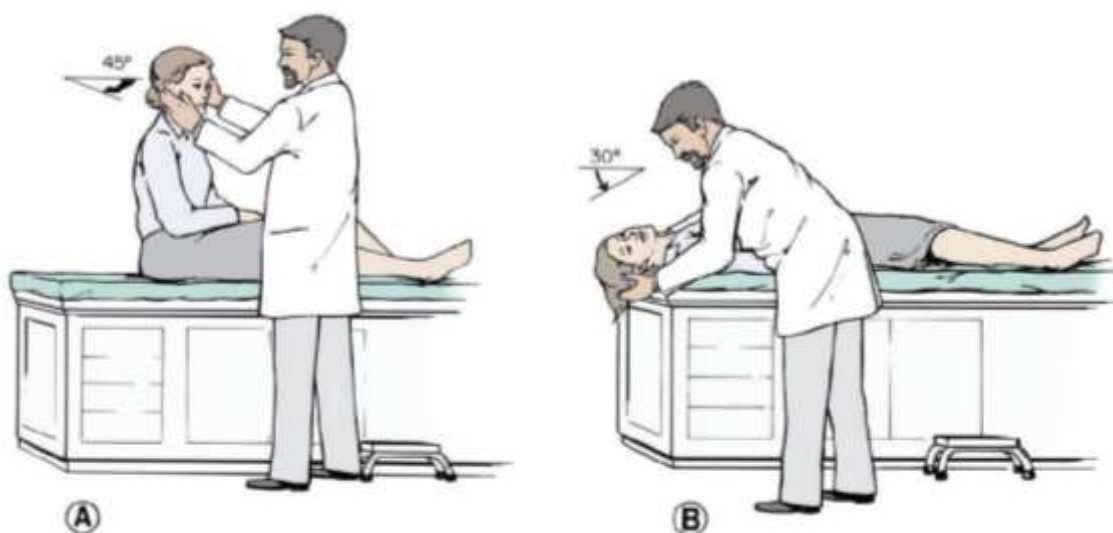
Kako mu samo ime govori, BPPV je u većini slučajeva benigno stanje, no u određenim situacijama može imati ozbiljne posljedice. Na primjer, slikar koji stoji na vrhu ljestava pri pogledu prema gore može doživjeti vrtoglavicu, izgubiti ravnotežu i pasti. Isto se može dogoditi ronocima koji mogu postati izrazito dezorijentirani zbog akutne vrtoglavice. Većina ljudi može sa sigurnošću voziti auto ako izbjegavaju naginjanje glave pri provjeravanju mrtvoga kuta.

Iako je BPPV u 50-70 % slučajeva idiopatski, detaljna je anamneza vrlo bitna kako bismo saznali mogući uzrok sekundarnoga BPPV-a. Tu mislimo na ozljede glave, virusni labirintitis ili vestibularni neuronitis, Ménièreovu bolest, migrenu te otološke i neotološke operative zahvate.

## **8.2. Dijagnostički postupci**

Dix-Hallpikeov test (slika 6), najpoznatija i najuspješnija metoda dijagnosticiranja BPPV-a stražnjega kanala, prvi je put opisan 1952. godine (Parnes et al. 2003, prema Dix & Hallpike 1952). Postupak započinje tako da se pacijenta postavi u sjedeći položaj. Glava mu se okrene za 45 stupnjeva prema uhu koje ispituje (položaj A). Pacijenta brzo spuštamo u ležeći položaj tako da mu je glava ekstenzirana 30 stupnjeva ispod horizontalne linije (položaj B). Pacijentova se glava drži u tom položaju i za to vrijeme ispitivač prati pacijentove oči kako bi uočio mogući nistagmus. Na kraju testa pacijenta se vraća u sjedeći položaj (položaj A) te se opet prate pacijentove oči kako bi se uočila pojava nistagmusa. U ležećem položaju nistagmus najčešće nastupa s kratkom latencijom (1-5 sekunda) i ograničenog je trajanja (tipično kraće od 30 sekunda). Ako su oči u središnjem, neutralnom položaju, nistagmus ima blagu

vertikalnu komponentu, čija je brza faza usmjerena prema gore. Postoji i snažnija torzijska komponenta, s brzom fazom prema zahvaćenom uhu. Smjer nistagmusa postaje obratan kada se pacijenta uspravi te će nistagmus oslabjeti s ponovljanjem testa. Uz nistagmus, pacijent će se žaliti na vrtoglavicu čiji je intenzitet sukladan s nistagmusom. Treba naglasiti da se dva stražnja kanala ispituju neovisno jedan o drugom, desni kada se glava okrene nadesno, a lijevi kada se glava okrene nalijevo. Kod starijih pacijenata, koji imaju problema s vratom, leđima ili kukom, ovaj se test može izvoditi koristeći se jastukom ispod vrata. Pacijent mora doživjeti vrtoglavicu. Početno negativni test može postati pozitivan ako se između dva postupka snažnije zatrese glava.



**Slika 6.** Dix-Hallpikeov test kod sumnje na desnostrani BPPV  
(preuzeto iz Parnes et al. 2003)

Ispitivanje BPPV-a lateralnoga kanala obavlja se dok je pacijent u ležećem položaju. Pacijent se naglo okrene prema strani koja se ispituje. Javlja se vodoravni nistagmus koji je u većini slučajeva geotropni (brza komponenta ima smjer prema donjem uhu), no može biti apogeotropni u 27 % slučajeva (Parnes et al. 2003, prema Uno et al. 2001). U usporedbi s nistagmusom u BPPV-u stražnjeg kanala, ovaj je nistagmus kraćeg latencije, jačeg intenziteta te je manje sklon slabljenju (Parnes et al. 2003, prema Schessel et al. 1998).

Ispituju se obje strane te se zahvaćena strana i mehanizam nastanka određuju na temelju smjera nistagmusa i smjera okreta koji dovodi do nistagmusa većeg intenziteta.

Sveukupno, anamneza i nalaz na očima prilikom pozicijskog testiranja zlatni su standard za postavljanje dijagnoze BPPV-a. U tipičnim slučajevima dodatna ispitivanja nisu potrebna. Elektronistagmografija (ENG) ne bilježi torzijske pokrete očiju te je stoga od male koristi u dijagnosticiranju BPPV-a. Infracrvena videografija omogućila je izravno promatranje očiju tijekom dijagnostičkih postupaka, no nije uobičajena u kliničkoj praksi (Parnes et al. 2003, prema Dumas et al. 1998). CT i MR su nepotrebni osim ako se pojave atipični ili neobični simptomi.

### **8.3. Usporedba subjektivnoga i objektivnoga BPPV-a**

Stanovit dio pacijenata tijekom Dix-Hallpikeova testa neće razviti tipični nistagmus, ali će svejedno doživjeti klasičnu vrtoglavicu. To je nazvano „subjektivnim“ BPPV-om te je nekoliko studija pokazalo da su repozicijski zahvati vrlo uspješni u toj skupini pacijenata (76-93 %) (Parnes et al. 2003, prema Haynes et al. 2002, Tirelli et al. 2001 i Weider et al. 1994). Postoji nekoliko teorija koje bi mogle objasniti izostanak pojave nistagmusa tijekom Dix-Hallpikeova testa u tih pacijenata. Prema jednoj od njih, nistagmus se doista javlja, no jako je suptilan te često ostane nezamijećen od strane ispitivača. U drugoj se teoriji tvrdi da je došlo do slabljenja nistagmusa zbog ponavljanog testiranja. Treća teorija smatra da se radi o manje opasnom obliku BPPV-a koji uspeva izazivati vrtoglavicu, ali ima neadekvatni neuralni signal koji bi trebao stimulirati vestibulo-okularni put (Parnes et al. 2003, prema Haynes et al. 2002).

### **8.4. Diferencijalna dijagnoza**

Vrlo je mali broja stanja koja su slična BPPV-u.

U Ménièreovoj bolesti napadi vrtoglavice nisu izazvani promjenom položaja te traju mnogo dulje (30 minuta ili nekoliko sati). Nadalje, javlja se prateći tinitus te gubitak sluha.

Kod labirintitisa ili vestibularnog neuronitisa vrtoglavica traje danima. Vrtoglavica se može pogoršati pokretima glave u bilo kojem smjeru te se mora razlikovati od vrtoglavice izazvane specifičnim promjenama položaja. Uz to, Dix-Hallpikeov test ne bi trebao uzrokovati nastanak nistagmusa kao u BPPV-u.

Poremećaji središnjega živčanog sustava, pogotovo intrakranijalni tumori i migrene, mogu oponašati BPPV (Hornibrook 2011, prema Bertholon et al. 2002, Sakata et al. 1991, Dunniway & Welling 1998). Karakteristike nistagmusa koje snažno upućuju na neurološke uzroke jesu nistagmus usmjeren prema dolje, nistagmus koji mijenja stranu bez promjene položaja glave, mučnina praćena nistagmusom usmjerenim prema gore ili dolje te prethodno postojeći i kontinuirani nistagmus. Najvažnija karakteristika koja razlikuje nistagmus centralnog uzroka od nistagmusa u BPPV-u jest da pacijenti ne doživljavaju kratki rotacijski vertigo. Stoga u pacijenata s takvim nistagmusom ili simptomima BPPV-a koji ne prolaze nakon repozicijskih zahvata treba učiniti neurološki pregled i MR mozga i stražnje lubanjske jame. U literaturi, međutim, ne postoji slučaj u kojem je tumor savršeno oponašao sve sastavnice pozitivnog Dix-Hallpikeova testa (Parnes et al. 2003).

Migrena se danas istražuje kao mogući uzrok rekurirajućeg vertiga (Hornibrook 2011, prema Reploeg & Goebel 2002). Za vrijeme migrene, pozicijsko testiranje može izazvati torzijski nistagmus usmjeren prema gore ili horizontalni nistagmus koji slični nistagmusu u BPPV-u (Hornibrook 2011, prema Brevern et al. 2004, Roberts et al. 2006). Simptomi koji upućuju da se ipak najvjerojatnije radi o migreni jesu glavobolja, izostanak kratkog akutnog vertiga pri Dix-Hallpikeovu testu, nestanak svih oblika nistagmusa unutar nekoliko dana te rekurirajući uzorak.

Kao što je ranije navedeno, BPPV može biti sekundaran, pa se može javiti usporedno s drugim poremećajima ili kao posljedica drugih poremećaja unutarnjeg uha ili SŽS. Nadalje, s obzirom na to da je toliko čest, BPPV se često može pojaviti kao slučajan nalaz uz druge poremećaje.

## **9. LIJEČENJE BPPV-A**

Liječenje BPPV-a dramatično se promijenilo u posljednjih 20 godina. Pacijentima se obično savjetovalo da izbjegavaju položaje koji će izazvati vrtoglavicu. Lijekovi su se koristili u svrhu ublažavanja simptoma, no jedno je dvostruko slijepo istraživanje pokazalo da su izrazito neučinkoviti (Parnes et al. 2003, prema McClure et al. 1980). BPPV je samoograničavajuća bolest te se većina slučajeva povuče unutar šest mjeseci. S pojavom teorija o kanalitijazi i kupulolitijazi, razvijeno je nekoliko neinvazivnih tehnika izravnoga liječenja. Ranije metode temeljile su se na postizanju habituacije (navikavanja). Iako su pokazale određen uspjeh, njihov učinak nije bio dugotrajan te su se pokazale opterećujuće za velik broj pacijenata (Parnes et al. 2003, prema Brandt & Daroff 1980 i Banfield et al. 2000).

Benigni paroksizmalni pozicijski vertigo općenito se može liječiti nekirurškim i kirurškim metodama, ovisno, među ostalim, o tome koji je polukružni kanal zahvaćen, ali prvenstveno ovisno o težini simptoma te mogućoj rezistenciji na nekirurške metode.

### **9.1. Liječenje BPPV-a stražnjega polukružnog kanala**

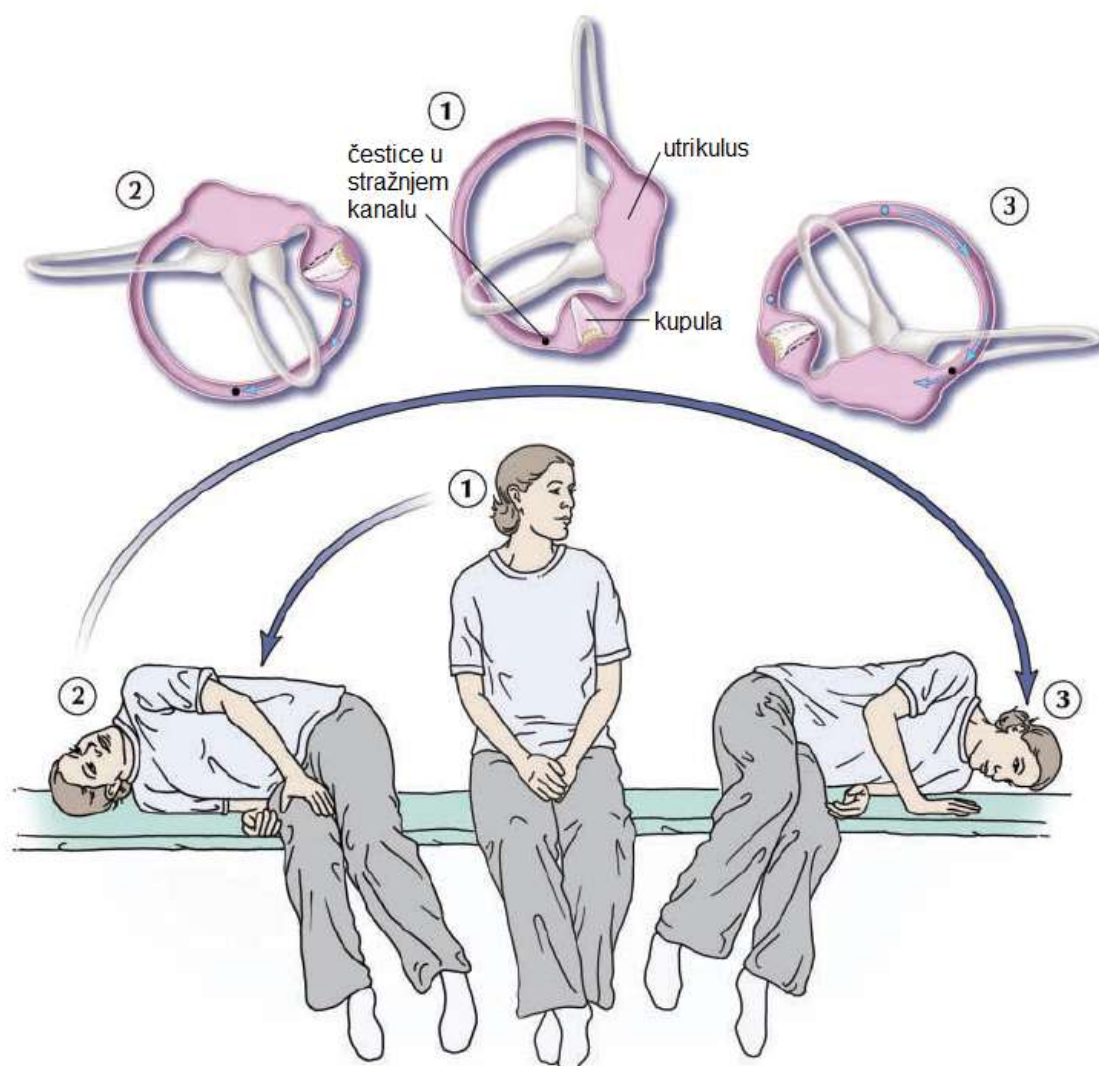
Dijagnoza BPPV-a stražnjega kanala postavlja se, kao što je u prethodnom poglavlju navedeno, uz pomoć Dix-Hallpikeova testa. U većini slučajeva liječi se putem Semontova oslobađajućeg manevra ili modificiranog Epleyjeva zahvata. Kirurške su metode većinom rezervirane za slučajeve rezistentne na konzervativnu terapiju.

#### **9.1.1. Nekirurške metode liječenja**

##### **9.1.1.1. Oslobađajući manevar**

Godine 1988., Semont i kolege su opisali „oslobađajući manevar“ (slika 7) koji su zasnovali na teoriji kupulolitijaze (Semont et al. 1988). Smatrali su da serija naglih promjena pozicije glave oslobađa naslage koje su vezane za kupulu. Zahvat započinje s pacijentom u sjedećem položaju i glavom okrenutom na suprotnu stranu od zahvaćenog uha (položaj 1). Pacijenta se zatim naglo

spušta u ležeći položaj na boku, na zahvaćenu stranu, dok mu je glava okrenuta tako da gleda prema gore (položaj 2). Nakon pet minuta, pacijenta brzo pomičemo kroz sjedeći položaj u ležeći položaj na drugu stranu, ovaj put s glavom okrenutom prema dolje (položaj 3). Pacijent ostaje u ovom položaju 5-10 minuta prije nego ga se vrati natrag u sjedeći položaj. Zahvat se oslanja na inerciju, stoga prijelaz iz položaja 2 u položaj 3 mora biti izveden jako brzo.



**Slika 7.** Semontov oslobađajući manevar za desno uho  
(preuzeto iz Parnes et al. 2003)

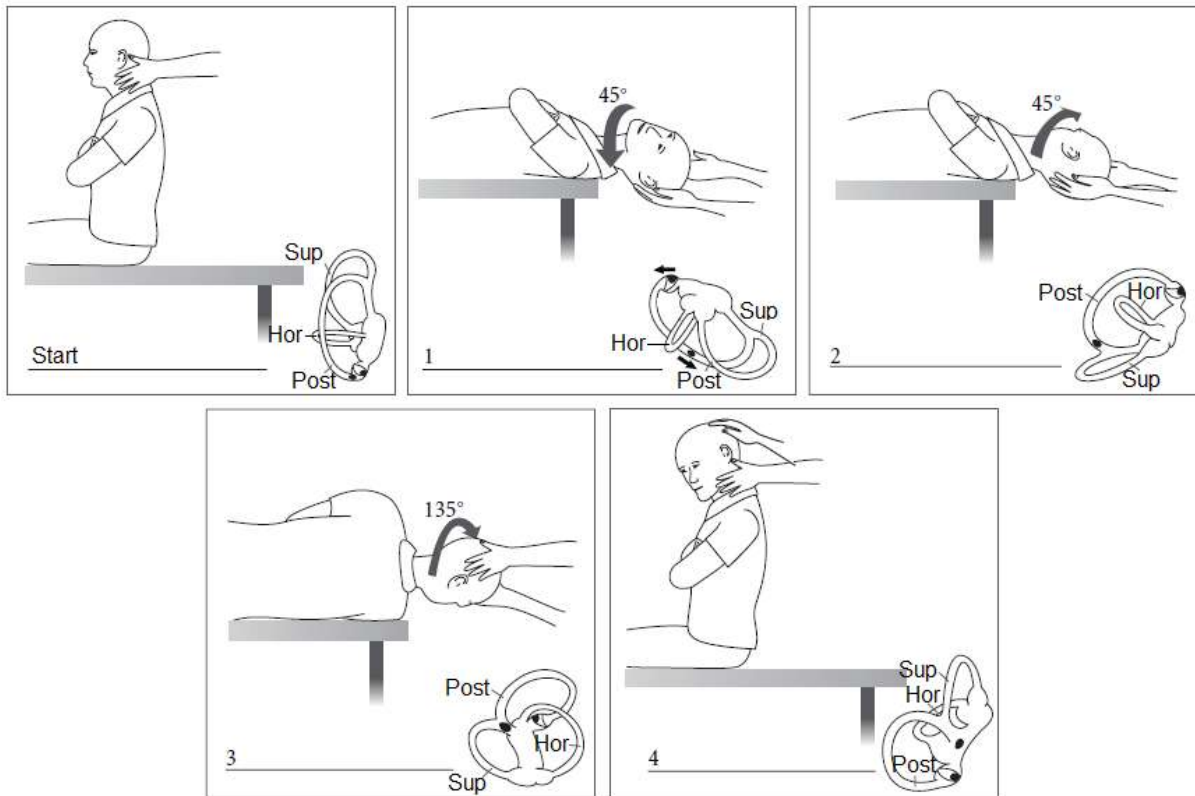
U svome istraživanju, u kojemu je sudjelovalo 711 pacijenata, Semot i kolege otkrili su da je 84 % pacijenata pozitivno odgovorilo nakon jednoga



zahvata te da ih je sveukupno 93 % pozitivno odgovorilo nakon drugoga zahvata koji je izveden tjedan dana kasnije. Randomizirana istraživanja pokazala su da ne postoji razlika u učinkovitosti između oslobađajućega manevra i manevra repositioniranja čestica (vidi dalje u tekstu) (Parnes et al. 2003, prema Cohen & Jerabek 1999). Oslobađajući manevar jest učinkovit, no teže se izvodi kod starijih i pretilih pacijenata te ne pokazuje povećanu učinkovitost u usporedbi s jednostavnim manevrom repositioniranja čestica (Parnes et al. 2003).

#### 9.1.1.2. Manevar repositioniranja čestica (modificirani Epleyjev zahvat)

Epley je 1992. godine objavio svoje prvo izvješće o postupku repositioniranja čestica (CRP) (Parnes et al. 2003, prema Epley 1992). Originalni Epleyjev zahvat izvodi se na sediranom pacijentu te se pokazao vrlo uspješnim. Rutinski se koristi mehanička vibracija lubanje preko mastoida te se pacijentova glava pomiče sustavno kroz pet različitih položaja (slika 8). Epley je smatrao da zahvat, koristeći se djelovanjem gravitacijske sile, omogućava pomak otokonija iz stražnjega polukružnog kanala natrag u utrikulus. Danas se većina kliničara koristi modificiranom verzijom Epleyjeva zahvata, s jednominutnim pauzama između različitih položaja glave koju je osmislio Parnes (Hornibrook 2011, prema Parnes et al. 1993).



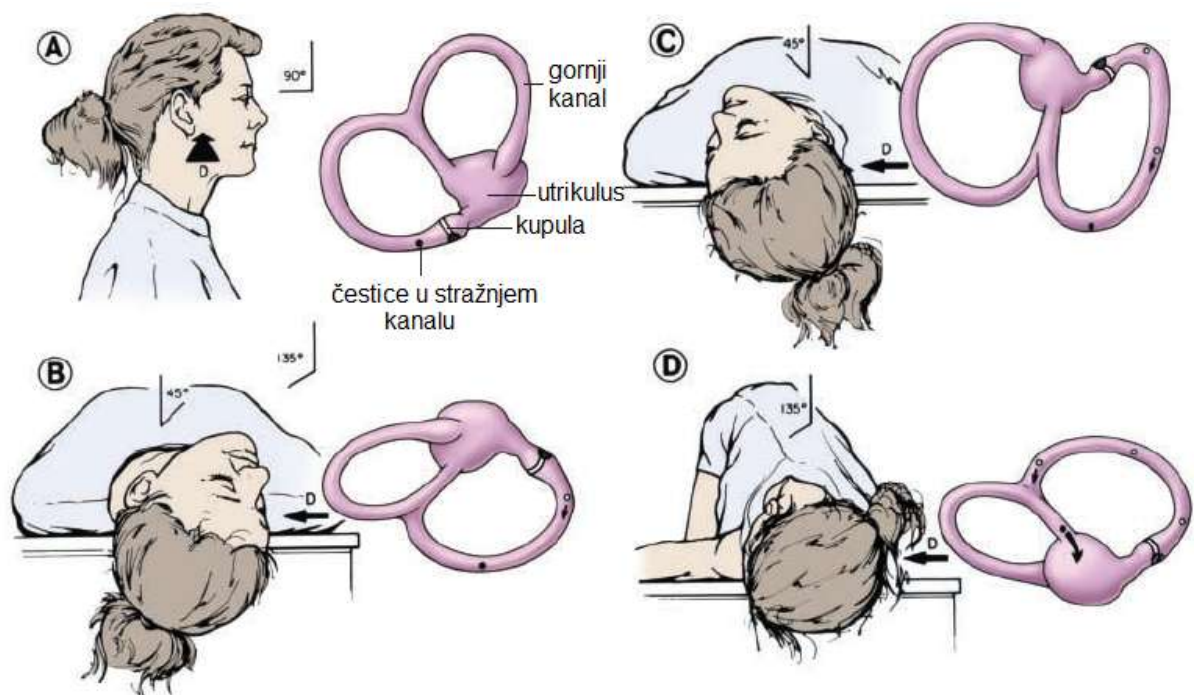
**Slika 8.** Izvorni Epleyjev manevar repozicije čestica  
(preuzeto iz Hornibrook 2011)

Manevar repozicije čestica (PRM, prema engl. *particle repositioning maneuver*) modificirani je oblik Epleyjeva zahvata koji se sastoji od tri položaja te eliminira potrebu za sedacijom pacijenta ili da se rabi vibracija mastoida (Parnes et al. 1993 i Parnes et al. 1997). Uz odgovarajuće poznavanje anatomije unutarnjeg uha i patofiziologije BPPV-a, razni zdravstveni profesionalci, uključujući liječnike obiteljske medicine i fizioterapeute, trebali bi moći uspješno izvesti PRM u većini tipičnih slučajeva BPPV-a. Pacijenti s atipičnim slučajevima, ili oni koji ne reagiraju na ovaj zahvat, trebali bi biti upućeni u tercijarne centre.

Manevar repozicije čestica (PRM) sastoji se od sljedećih koraka (slika 9):

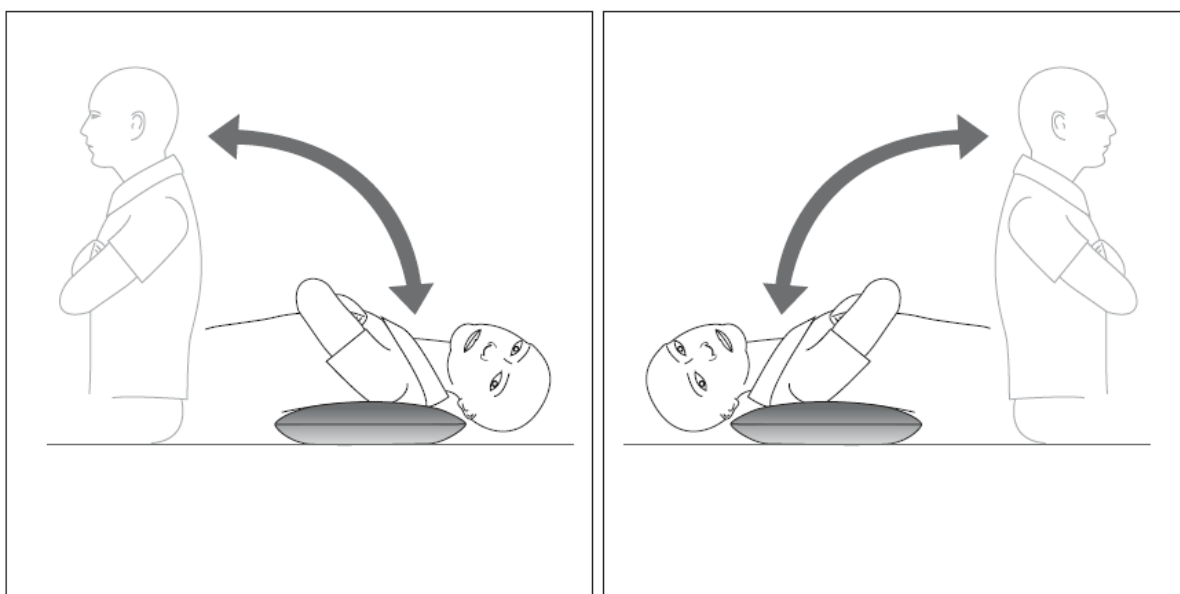
1. Postaviti pacijenta u sjedeći položaj (položaj A)
2. Pomaknuti pacijenta u položaj Dix-Hallpikeova zahvata za zahvaćeno uho
3. Promatrati oči zbog pojave nistagmusa „prve faze“

4. Zadržati taj položaj 1-2 minute (položaj B)
5. Glava se okreće za 90 stupnjeva u položaj Dix-Hallpikeova zahvata za suprotnu stranu, održavajući pritom vrat u punoj ekstenziji (položaj C)
6. Nastaviti okretanje cijelog pacijenta u smjeru zahvaćenog uha za još 90 stupnjeva dok mu glava ne dođe na dijagonalno suprotni položaj od prvoga Dix-Hallpikeova položaja (položaj D). Prijelaz iz položaja B kroz položaj C do položaja D ne bi trebao trajati dulje od 3-5 sekunda.
7. Oči odmah treba promatrati radi pojave nistagmusa „druge faze“. Ako se čestice nastave kretati u istom ampulofugalnom smjeru, tj. kroz *crus commune*, u utrikulus, taj bi nistagmus druge faze trebao biti istoga smjera kao i nistagmus prve faze.
8. Ovaj se položaj održava 30-60 sekunda te se nakon toga pacijenta zamoli da sjedne. Ako je zahvat bio uspješan, u sjedećem se položaju više ne bi trebali javljati nistagmus ili vrtoglavica jer su se čestice vratile u utrikulus.



**Slika 9.** Manevar repozicije čestica pri desnostranom BPPV-u  
(preuzeto iz Parnes et al. 2003)

Sve skupa, PRM bi trebao trajati manje od pet minuta. Nakon toga se ponovi Dix-Hallpikeov test, a ako je pozitivan, ponavlja se CRP, ovog puta koristeći i mastoidnu vibraciju. Ako je test negativan, daljnje repositioniranje nije potrebno. Pacijente se obično zamoli da ostanu u uspravnom položaju sljedećih 24-48 sati kako bi se otolitima omogućilo da se slegnu i time spriječila ponovna pojava BPPV-a. To, međutim, nije potvrda uspješnog liječenja te se preporučuje ponovno testiranje, optimalno za jedan tjedan, no niti jedan vremenski interval nije službeno prihvaćen. Mlađim, okretnijim pacijentima može se pokazati kako provoditi samostalno daljnje testiranje (follow-up), tako da legnu preko jastuka na podu i prate dolazi li do vrtoglavice (slika 10). S druge strane, stariji pacijenti, koji često navode uspješno izlječenje jer izbjegavaju provokacijske položaje, moraju biti pregledani i ponovno testirani od strane liječnika.



**Slika 10.** Samostalno testiranje kod kuće uz pomoć jastuka  
(preuzeto iz Hornibrook 2011)

Ako je pri ponovnom pregledu Dix-Hallpikeov test pozitivan, ponovno liječenje može se izvesti koristeći se CRP-om i mastoidnom vibracijom ili Semontovim manevrom. Semontov je manevar vrlo neprikladan za pacijente koji su visoki, pretili ili koji imaju problema s vratom, pa se u tom slučaju primjenjuje sigurnija tehnika Sermontova manevra. Ona se sastoji u tome da

ispitivač brzo pomiče pacijenta s jedne strane na drugu držeći jednu ruku ispod nižeg ramena (simptomatsko uho), a drugom rukom podupirući vrat.

Osvrt Cochrane kolaboracije na Eplyjev CRP te nekoliko randomiziranih kontrolnih studija pokazali su značajnu uspješnost Epleyjeva zahvata u usporedbi s neliječenim kontrolnim skupinama (Hornibrook 2011, prema Hilton et al. 2004 i Bhattacharyya et al. 2008).

### 9.1.2. Kirurške metode liječenja

S obzirom da je BPPV benigno stanje, kirurški se liječe samo oni slučajevi koji su najotporniji na konzervativne metode liječenja kao i oni slučajevi BPPV-a koji se često ponavljaju. Nadalje, prije razmatranja moguće operacije trebalo bi učiniti slikovnu dijagnostiku stražnje lubanjske jame kako bi se isključila moguća centralna lezija koja bi mogla oponašati BPPV (Parnes et al. 2003, prema Dunniway & Welling 1998).

#### 9.1.2.1. Pojedinačna neurektomija

Pojedinačna neurektomija, ili sekcija *n. ampullaris posterior*, koji šalje impulse isključivo od stražnjeg polukružnog kanala do centra za ravnotežu u mozgu, kirurški je zahvat koji je popularizirao Gacek sedamdesetih godina 20. stoljeća (Parnes et al. 2003, prema Gacek 1978). Iako je Gacek u početku tvrdio da je zahvat iznimno učinkovit (Parnes et al. 2003, prema Gacek 1982), pokazalo se postoji veliki rizik od razvitka senzornoga gubitka sluha (Parnes et al. 2003, prema Gacek 1995) te se zahvat općenito smatra tehnički zahtjevnim. Danas je u većini slučajeva zamijenjen jednostavnijim postupkom okluzije stražnjega polukružnog kanala (Parnes et al. 2003, prema Schessel et al. 1998).

#### 9.1.2.2. Okluzija stražnjega polukružnog kanala

Parnes i McClure osmislili su tehniku okluzije stražnjega polukružnog kanala u cilju liječenja BPPV-a (Parnes et al. 2003, prema Parnes & McClure. 1990, Parnes & McClure 1991, Parnes 1996). Smatra se da bi se opstrukcijom

lumena polukružnoga kanala spriječio tok endolimfe. To učinkovito fiksira kupulu te ona posljedično ne odgovara na uobičajene sile kutne akceleracije te, što je još bitnije, ne reagira na stimulaciju bilo slobodno plutajućim česticama u endolimfi bilo fiksiranim kupularnim naslagama. Prije razvitka toga zahvata, invazivna kirurgija unutarnjeg uha smatrala se preriskantnom za izvođenje na uhu inače normalnoga sluha.

Zahvat se obavlja u općoj anesteziji i traje najduže 2-3 sata. Na stražnji se kanal pristupa postaurikularnom incizijom od 5-6 cm te mastoidektomijom. Uz pomoć mikroskopa i bušilice, na stražnjem koštanom kanalu napravi se mali otvor dimenzija 1 x 3 mm. Kanal se okludira pomoću čepa napravljena od koštane prašine i fibrinogenkog ljepila. Većina pacijenata ostaje u bolnici 2-3 dana nakon zahvata. S obzirom na to da okluzija oštećuje normalnu fiziologiju unutarnjeg uha, kod svih se pacijenata očekuje da imaju postoperativnu nestabilnost. Kod većine ljudi mozak se nakon nekoliko dana ili tjedana prilagodi na to stanje. Vestibularna fizioterapija ubrzava ovaj proces prilagodbe.

Godine 2001. Agrawal i Parnes objavili su seriju slučajeva koja je uključivala 44 okludirana stražnja kanala u 42 pacijenta (Parnes et al. 2003, prema Agrawal & Parnes 2001). Sva 44 uha bila su oslobođena BPPV-a, a samo je jedno uho imalo atipičnu kasnu rekurenciju. Jedno je uho imalo zakašnjeli nagli i trajni duboki gubitak sluha, dok je drugo imalo blagi gubitak sluha (20dB).

## **9.2. Liječenje BPPV-a lateralnog polukružnog kanala**

BPPV lateralnog kanala najčešće se otkrije izvodeći Dix-Hallpikeov test (Hornibrook 2011, prema Hornibrook 2004 i 2005). Ponekad se može očitovati nakon CRP-a (u tom slučaju govorimo o konverziji kanala), te se javlja žustar horizontalno-rotatorni nistagmus. Pacijenta treba poleći te glavu polagano okretati s jedne strane na drugu („head roll“ test) (slika 5). Pritom se najčešće javlja jasan, ponavljajući, oštar nistagmus prema niže položenom uhu (maksimalno geotropno) te slabiji nistagmus (apogeotropno) kad se drugo uho nalazi niže. Ukoliko se dogodila „konverzija kanala“, simptomatsko je uho već

poznato. Apogeotropni nistagmus ponaked može prijeći u geotropni, što može biti znak da je došlo do odvajanja pričvršćenih čestica. Vrtoglavica zna biti jača nego kod BPPV-a stražnjega kanala, pa neki pacijenti mogu osjetiti mučninu te je u tom slučaju opravdana uporaba antiemetika. Ako ne postoji jasan uzorak ili ako pacijent osjeća jaku mučninu, preporučuje se odgoditi testiranje za neki drugi dan. Također treba misliti na mogućnost centralne patologije.

Razvijeno je nekoliko tehnika pozicioniranja za liječenje BPPV-a lateralnog kanala. Možda najjednostavnija među njima jest „produženi pozicijski zahvat“ koji je razvio Vannucchi sa suradnicima (Parnes et al. 2003, prema Vannucchi et al. 1997). U slučajevima geotropnoga nistagmusa pacijent 12 sati leži na boku sa zahvaćenim uhom okrenutim gore. U 90 % slučajeva došlo je do povlačenja simptoma. U 17 % pacijenta došlo je do prijelaza u BPPV stražnjeg kanala koji je zatim uspješno bio liječen standardnim repozicijskim zahvatima.

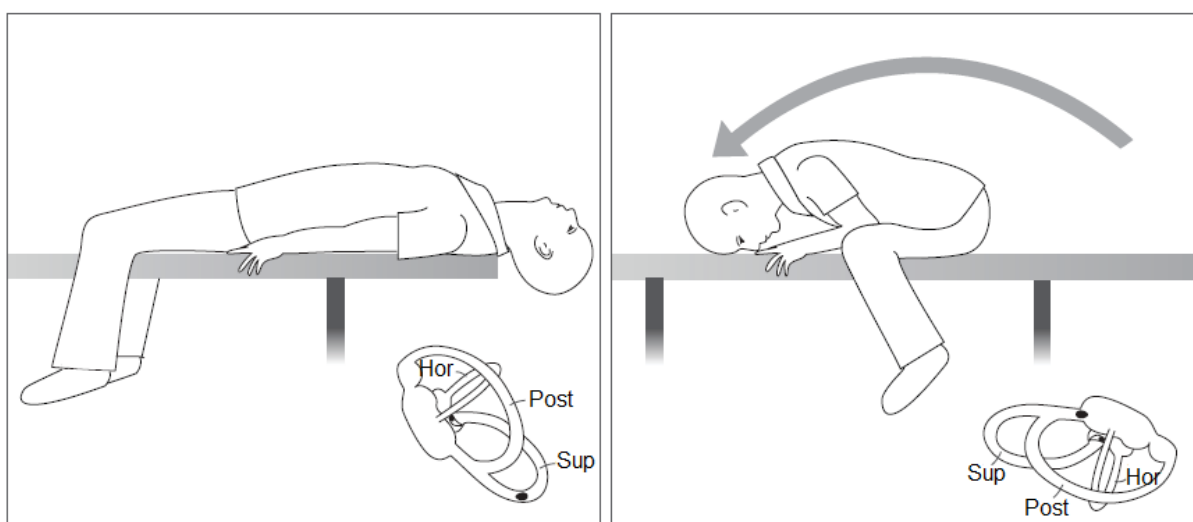
Epley je osmislio zahvat pod imenom „barrel roll“ („kotrljanje bačve“) (Parnes et al. 2003, prema Epley 1995 i 2001). Zahvat se sastoji od okretanja pacijenta za 360 stupnjeva, iz ležećega položaja u ležeći položaj, održavajući lateralni kanal okomit na ravninu tla, jer će na taj način čestice otokonija izići iz kanala. Pacijenta se okreće od zahvaćenog uha u fazama od 90 stupnjeva dok se ne izvede puni okret. Smatra se da ovo pomiče čestice iz zahvaćenoga kanala u utrikulus. Za manje okretne pacijente predložen je „log roll“ („kotrljanje klade“) (Parnes et al. 2003, prema Lempert et al. 1996). Pacijent započinje postupak s glavom okrenutom potpuno prema zahvaćenom uhu. Pacijenta se zatim brzo okrene od zahvaćenog uha u fazama od 90 stupnjeva do ukupnog okreta od 270 stupnjeva, s time da se glava drži u svakom položaju otprilike jednu minutu.

Radi poboljšanja učinkovitosti liječenja dodatno se mogu rabiti metode trešenja glavom ili vibracija mastoida.

### **9.3. Liječenje BPPV-a gornjega polukružnog kanala**

Pri izvođenju Dix-Hallpikeova testa može se javiti nistagmus s brzom fazom prema dolje. Ukoliko je uzrok centralan, nistagmus se javlja odmah i pacijent ne doživljava vrtoglavicu. Ukoliko se radi o BPPV-u, nistagmus se javlja

s latencijom i pacijent uvijek doživljava vrtoglavicu. Torzijski pokreti mogu biti nevidljivi golim okom. Ponavljanje testa s glavom koja visi (engl. *head-hanging test*) često može pojačati odgovor. Čestice se mogu nalaziti u bilo kojem uhu, no najčešće se nalaze u onome uhu koje je pri izvođenju Dix-Hallpikeova testa usmjereno gore. Na temelju tih pretpostavki postoje dva jednostavna ambulantna zahvata. Prvi je Epleyjev zahvat koji se izvodi zajedno sa *head-hanging* testom i započinje okrenutom glavom tako da zahvaćeno uho bude usmjereno gore. Drugi je Lijev manevar u kojem se pacijenta brzo miče iz ležećega *head-hanging* položaja u položaj s glavom i licem prema dolje na drugom kraju kreveta (slika 11) (Hornibrook 2011, prema Li & Li 2010).



**Slika 11.** Lijev manevar za liječenje BPPV-a gornjeg kanala (u ovom slučaju lijevog uha)

(preuzeto iz Hornibrook 2011)

#### 9.4. Kontroverzije u liječenju BPPV-a

Unatoč izvrsnim rezultatima repozicijskih zahvata, postoje sukobljena mišljenja oko toga imaju li ti manevri ikakva učinka osim centralne habituacije, tj. navikavanja mozga na ponavljane vestibularne stimulacije tijekom vremena. Blakley je 1994. godine objavio studiju u kojoj je sudjelovalo 38 pacijenata koji su nasumično bili razvrstani u grupu pacijenata koji su bili podvrgnuti repozicijskim zahvatima i u kontrolnu grupu koja nije dobila nikakvo liječenje.



Nije pronađena nikakva značajna razlika između tih dviju grupa nakon mjesec dana te je u obje grupe do poboljšanja došlo u 89 % slučajeva. Blakley je zaključio da je zahvat siguran, ali ne pomaže u boljem liječenju BPPV-a (Parnes et al. 2003, prema Blakley 1994).

## **9.5. Čimbenici koji utječu na repozicijske zahvate**

### **9.5.1. Broj zahvata**

Što se tiče broja zahvata koji se preporučuje prilikom jednog posjeta liječniku, u literaturi postoje varijacije. Neki izvode više repozicijskih zahvata neovisno o odgovoru (Parnes et al. 2003, prema Hain et al. 2000). No većina liječnika izvodi ili samo jedan zahvat po posjetu ili ih izvode dok ne dođe do povlačenja nistagmusa ili dok se pacijenti ne počnu žaliti na nelagodu. Ponavljanje repozicijskih zahvata dok se ne dođe do negativnog Dix-Hallpikeova testa može predstavljati problem jer se u tom slučaju ne može sa sigurnošću znati je li do izostanka odgovora došlo zbog uspješnog repozicioniranja ili zbog slabljenja odgovora, što se normalno događa kod ponavljanog testiranja (Parnes et al. 2003). Pri pregledu literature uočeno je da ne postoji znatna razlika između tih dvaju pristupa što se tiče kratkoročne učinkovitosti i dugoročne mogućnosti ponavljanja. Repozicijski zahvati ponavljaju se kod pacijenata koji ne pokazuju istostrani nistagmus druge faze ili za one koji imaju nistagmus obratnoga smjera u položaju D (slika 9) (Parnes et al. 2003, Atlas et al. 2001).

### **9.5.2. Vibracija lubanje**

Godine 1995. Li je radio istraživanje u kojem je sudjelovalo 37 pacijenata (Parnes et al. 2003, prema Li 1995). Od tog ukupnog broja pacijenata 27 ih je svrstao u skupinu koji su primili PRM i mastoidnu vibraciju dok je 10 pacijenata svrstao u skupinu koja je primila samo PRM, bez mastoidne vibracije. Istraživanje je pokazalo da ona skupina koja je uz PRM primila i mastoidnu vibraciju ima bolje rezultate što se tiče povlačenja simptoma (92 %) u usporedbi sa skupinom koja nije primila mastoidnu vibraciju (60 %). Ti rezultati, doduše,

nisu u skladu s ostalom literaturom. Naime, većina autora koji nisu rabili mastoidnu vibraciju ostvarila je bolje rezultate.

### 9.5.3. Ograničenje pokreta nakon zahvata

Još jedno područje razilaženja mišljenja stručnjaka jest ograničavanje aktivnosti nakon repozicijskih zahvata. Epley je tražio od svojih pacijenata da zadrže uspravan položaj sljedećih 48 sati nakon CRP-a (Parnes et al. 2003, prema Epley 1992). Uz zadržavanje uspravnoga položaja, mnogo je istraživača tražilo od pacijenata i da izbjegavaju ležanje na boku sljedećih sedam dana. Istraživanje koje su proveli Nuti i suradnici pregledalo je dvije skupine pacijenata nakon oslobađajućeg manevra (Parnes et al. 2003, prema Nuti et al. 2000). Jednu su skupinu zamolili da ostanu u uspravnom položaju sljedećih 48 sati, dok drugoj grupi nisu dali nikakve upute. Retrospektivno su usporedili te dvije skupine te nisu pronašli nikakve razlike u kratkoročnoj učinkovitosti.

## 9.6. Komplikacije liječenja

Najčešća komplikacija repozicijskih zahvata jest konverzija kanala, najčešće konverzija BPPV-a stražnjega kanala u BPPV lateralnoga kanala, koja nastaje zbog prijelaza čestica iz jednoga kanala u drugi. S obzirom na dob pacijenata koji su najčešće podvrgnuti repozicijskim zahvatima, literatura je iznenađujuće oskudna što se tiče podataka o povredama vratne kralježnice ili neurološkim komplikacijama (Hornibrook 2011, prema Bergin et al. 2010).

## 9.7. Uspješnost liječenja i prognoza bolesti

Spontana kompletna rezolucija unutar mjesec dana javlja se u 20-80 % slučajeva. Američka Akademija za otorinolaringologiju i kirurgiju glave i vrata napravila je smjernice za liječenje BPPV-a u kojima liječnicima kao standrani interval ponovnog testiranja preporučuje mjesec dana nakon liječenja (Bhattacharyya et al. 2008).

Pacijente koji se liječe zbog BPPV-a treba informirati o mogućnosti ponovne pojave bolesti. Većina kliničkih istraživanja ima kratkotrajno razdoblje

praćenja pacijenata nakon uspješnog liječenja. U onim istraživanjima s dugotrajnijim praćenjem stopa rekurencije unutar godine dana iznosi 15 % (Hornibrook 2011, prema Nunez et al. 2000), a unutar pet godina 37-50 % (Hornibrook 2011, prema Nunez et al. 2000 i Sakaida et al. 2003). Posttraumatski BPPV ima veće stope rekurencije nego spontani BPPV (Hornibrook 2011, prema Gordon et al. 2004).

## 10. RASPRAVA

Iako su se prvi navodi o BPPV-u u medicinskoj literaturi pojavili prije nešto manje od 120 godina, odgovarajući način liječenja toga poremećaja dugi je niz godina bio nepoznat. Tek je tijekom proteklog stoljeća stručnjacima bilo omogućeno bolje shvaćanje anatomije unutarnjeg uha te patofizioloških mehanizama nastanka BPPV-a. I dan danas mnogi drugi poremećaji unutarnjeg uha, određeni detalji patofiziologije te velika učestalost spontanog oporavka ostaju nerazjašnjeni. Razlog leži u tome što trenutno nije moguć detaljniji prikaz struktura unutarnjeg uha. Tako će pojava novih tehnologija u medicini biti vrlo bitna za daljnja istraživanja na tom području. Naime, Wersall je tek razvojem elektronske mikroskopije uspio shvatiti ultrastrukturu unutarnjeg uha, čime je jednim dijelom uspio objasniti različitost simptoma BPPV-a ovisno o zahvaćenom polukružnom kanalu i smjeru pokreta glave. Upravo nas taj primjer BPPV-a potiče u daljem radu na području medicine, razvoju novih tehnologija i širenju znanja.

Kao što vidljivo u poglavlju o liječenju BPPV-a, iako je modificirani Epleyjev zahvat prihvaćen kao zlatni standard liječenja, brojni se liječnici koriste i drugim zahvatima, kao i pomoćnim postupcima. Istraživanja su pokazala da ti pomoćni postupci, poput primjene vibracije na mastoidni nastavak te strogo održavanje uspravnog položaja 24-48 sati nakon repozicijskog zahvata, ne povećavaju znatnije uspješnost liječenja, no mnogi ih liječnici i dalje koriste. Je li uzrok tomu jednostavno ustaljena navika liječnika ili pak njihovo iskustvo s vlastitom kohortom pacijenata pokazuje ipak drugačije rezultate od već provedenih istraživanja? Ova bi pitanja trebala dobiti svoj odgovor u novim većim studijama koje bi novim rezultatima trebale razjasniti ipak brojne nedoumice o BPPV-u i poboljšati uspješnost liječenja.

## 11. ZAKLJUČAK

Benigni paroksizmalni pozicijski vertigo (BPPV) benigno je stanje karakterizirano pojavom nistagmusa i osjećaja vrtoglavice pri određenim položajima glave. Benigni paroksizmalni pozicijski vertigo najčešći je uzrok vrtoglavice u odrasloj dobi.

Centar patofizioloških zbivanja u BPPV-u nalazi se unutarjem uhu, točnije u polukružnim kanalima. S obzirom na to da postoje tri polukružna kanala, postoje i tri vrste BPPV-a, onaj stražnjega, lateralnoga i gornjega kanala.

Epleyeva teorija kanalitijaze, koja govori o prelasku otokonija iz utrikulusa u polukružne kanale, trenutačno najbolje objašnjava većinu karakteristika BPPV-a: latenciju i tip nistagmusa (ovisno o zahvaćenom kanalu) te mehanizam djelovanja i učinkovitost repozicijskih zahvata. S obzirom na to da se BPPV ponekad povlači bez liječenja, razumno je pretpostaviti da otokonije izlaze iz kanala tijekom normalnih pokreta glave, pogotovo u lateralnom i gornjem kanalu.

Pacijenti s BPPV-om javljaju se s anamnezom kratke epizode vrtoglavice izazvane određenim položajem s karakterističnim nalazom pri izvođenju Dix-Hallpikeova testa. Vrtoglavica može biti praćena mučninom i povraćanjem.

Iako su opisane razne metode repozicijskih zahvata, manevar repozicije čestica odnosno modificirani Epleyjev zahvat jednostavan je i učinkovit način liječenja kod većine pacijenata s objektivnim ili subjektivnim BPPV-om. Trenutačni dokazi ne podupiru rutinsku primjenu vibracije na mastoidni nastavak uz repozicijske zahvate. Iako većina kliničara i dalje savjetuje pacijentima da održavaju uspravan položaj 24-48 sati nakon zahvata, nedavna istraživanja pokazuju da je to nepotrebno.

Literatura je podijeljena što se tiče idealnoga broja ponavljanja repozicijskih zahvata po posjetu. Do danas nije pronađen niti jedan čimbenik koji bi mogao dovesti do povećanoga rizika rekurencije BPPV-a nakon uspješne repozicije. Potrebno je, doduše, provesti daljnja istraživanja o povezanosti između ponavljanja BPPV-a i migrene. Za manju skupinu pacijenata s klasičnim

stražnjim BPPV-om koji ne odgovaraju na repoziciju, okluzija stražnjega kanala sigurno je i vrlo učinkovito rješenje.

## **12. ZAHVALE**

Zahvaljujem svom mentoru, doc. dr. sc. Mariju Habeku, koji mi je omogućio da svoj diplomski rad izradim u Zavodu za neuroimunologiju središnjeg živčanog sustava, Klinike za neurologiju KBC-a Zagreb. Zahvaljujem mu na stručnom vodstvu te spremnosti na pomoć, komentar i savjet tijekom pisanja ovog rada.

Također zahvaljem svojim prijateljima i kolegama na njihovoj potpori i savjetima koji su mi uvelike pomogli u pisanju.

Na kraju, za podršku i ljubav, svoju zahvalnost dugujem najviše svojoj obitelji, roditeljima, bratu te Bogu.

## 13. LITERATURA

Adler D (1897) Ubeden „einseitigen Drehschwindel“. Dtsch Z Nervenheilkd 358–375.

Agrawal SK, Parnes LS (2001) Human experience with canal plugging. Ann N Y Acad Sci 942:300-305.

Atacan E, Sennaroglu L, Genc A, Kaya S (2001) Benign paroxysmal positional vertigo after stapedectomy. Laryngoscope 111:1257-1259.

Atlas JT, Parnes LS (2001) Benign paroxysmal positional vertigo: mechanism and management. Curr Opin Otolaryngol Head Neck Surg 9:284-289.

Baloh RW, Honrubia V, Jacobson K (1987) Benign positional vertigo: clinical and oculographic features in 240 cases. Neurology 37:371-378.

Banfield GK, Wood C, Knight J (2000) Does vestibular habituation still have a place in the treatment of benign paroxysmal positional vertigo?. J Laryngol Otol 114:501-505.

Barany R (1921) Diagnose von krankheitserregungen im bereiche de otolithenapparates. Acta Otolaryngol 2:434–437.

Bergin M, Bird P, Wright A (2010) Internal carotid artery dissection following canalith repositioning procedure. J Laryngol Otol 124:575–576.

Bertholon P, Bronstein AM, Davies RA, Rudge P, Thilo KV (2002) Positional downbeating nystagmus in 50 patients: cerebellar disorders and possible anterior canal canalithiasis. J Neurol Neurosurg Psychiatry 72:366–372.



Bhattacharyya N, Baugh RF, Orvidas L et al. (2008) Clinical practice guideline: benign paroxysmal positional vertigo. *Otolaryngol Head Neck Surg* 139:S47–S81.

Blakley BW (1994) A randomized, controlled assessment of the canalith repositioning maneuver. *Otolaryngol Head Neck Surg* 110:391-396.

Bourgeois PM, Dehaene I (1988) Benign paroxysmal positional vertigo (BPPV). Clinical features in 34 cases and review of literature. *Acta Neurol Belg* 88:65-74.

Brandt T, Daroff RB (1980) Physical therapy for benign paroxysmal vertigo. *Arch Otolaryngol Head Neck Surg* 106:484–485.

Brinar V (2009) Moždani živci. U: Brinar V i sur. *Neurologija za medicinare*. Zagreb: Medicinska naklada; str. 86-87.

Cohen HS, Jerabek J (1999) Efficacy of treatments for posterior canal benign paroxysmal positional vertigo. *Laryngoscope* 109:584-590.

Collison PJ, Kolberg A (1998) Canalith repositioning procedure for relief of poststapedectomy benign paroxysmal positional vertigo. *SDJ Med* 51:85-87.

Dix MR, Hallpike CS (1952) The pathology, symptomatology and diagnosis of certain common disorders of the vestibular system. *Ann Otol Rhinol Laryngol* 61:987–1016.

Dumas G, Charachon R, Lavieille JP (1998) Benign positioning vertigo (BPV) and three-dimensional (3-D) eye movement analysis. *Acta Otorhinolaryngol Belg* 52:291-307.

Dunniway HM, Welling DB (1998) Intracranial tumours mimicking benign paroxysmal positional vertigo. *Otolaryngol Head Neck Surg* 118:429–436.

Epley JM (1980) New dimensions of benign paroxysmal positional vertigo. *Otolaryngol Head Neck Surg* 88:599-605.

Epley JM (1992) The Canalith Repositioning Procedure: for treatment of benign paroxysmal positional vertigo. *Otolaryngol Head Neck Surg* 107:399–404.

Epley JM (1993) Benign paroxysmal positional vertigo (canalithiasis): diagnosis and non-surgical treatment. U: Kaufman Arenberg I. *Dizziness and balance disorders*. Amsterdam: Kugler, 545-559.

Epley JM (1995) Positional vertigo related to semicircular canalithiasis. *Otolaryngol Head Neck Surg* 112:154–161.

Epley JM (2001) Human experience with canalith repositioning maneuvers. *Ann N Y Acad Sci* 942:179-191.

Ewald JR (1892) *Physiologische Untersuchungen Ueber das Endorgan de Nervus Octavus*. Bergmann JF Publishers

Flock A, Wersall J (1962) A study of the orientation of the sensory hairs of the receptor cells in the lateral line organ of fish, with special reference to the function of the receptors. *J Cell Biol* 15:19–27.

Froehling DA, Silverstein MD, Mohr DN, Beatty CW, Offord KP, Ballard DJ (1991) Benign positional vertigo: incidence and prognosis in a population-based study in Olmsted County, Minnesota. *Mayo Clin Proc*. 66(6):596–601.

Gacek RR (1978) Further observations on posterior ampullary nerve transection for positional vertigo. *Ann Otol Rhinol Laryngol* 87:300-305.

Gacek RR (1982) Singular neurectomy update. *Ann Otol Rhinol Laryngol* 91:469-473.

Gacek RR (1995) Technique and results of singular neurectomy for the management of benign paroxysmal positional vertigo. *Acta Otolaryngol* 115:154-157.

Gordon CR, Levite R, Joffe V, Gaoth N (2004) Is posttraumatic benign paroxysmal positional vertigo different from the idiopathic form?. *Arch Neurol* 61:1590–1593.

Gross EM, Ress BD, Viirre ES, Nelson JR, Harris JP (2000) Intractable benign paroxysmal positional vertigo in patients with Ménière's disease. *Laryngoscope* 110:655-659.

Hain TC (2011) BPPV -- Benign Paroxysmal Positional Vertigo. *Otoneurology Index*. <http://www.dizziness-and-balance.com/disorders/bppv/bppv.html>. Accessed 20 April 2015

Hain TC, Helminski JO, Reis IL, Uddin MK (2000) Vibration does not improve results of the canalith repositioning procedure. *Arch Otolaryngol Head Neck Surg* 126:617-622.

Hall SF, Ruby RR, McClure JA (1979) The mechanics of benign positional vertigo. *Am J Otolaryngol Head Neck Med Sur* 8:151–158.

Haynes DS, Resser JR, Labadie RF, Girasole CR, Kovach BT, Scheker LE, et al (2002) Treatment of benign positional vertigo using the semont maneuver: efficacy in patients presenting without nystagmus. *Laryngoscope* 112:796-801.

Hilton M, Pinder D (2004) The Epley (canal repositioning) manoeuvre for benign paroxysmal positional vertigo. *Cochrane Database Syst Rev*:CD003162.

Hornibrook J (2004) Horizontal canal benign positional vertigo. *Ann Otol Rhinol Laryngol* 113: 721–725.

Hornibrook J (2005) A newly recognised cause of vertigo: horizontal canal variant of benign positional vertigo. *N Z Med J* 118(1222):U1659.

Hornibrook J (2011) Benign Paroxysmal Positional Vertigo (BPPV): History, Pathophysiology, Office Treatment and Future Directions. *Int J Otolaryngol* doi:10.1155/2011/835671

Hughes CA, Proctor L (1997) Benign paroxysmal positional vertigo. *Laryngoscope* 107:607-613.

Ishiyama A, Jacobson KM, Baloh RW (2000) Migraine and benign positional vertigo. *Ann Otol Rhinol Laryngol* 109:377-380.

Karlberg M, Hall K, Quickert N, Hinson J, Halmagyi GM (2000) What inner ear diseases cause benign paroxysmal positional vertigo?. *Acta Otolaryngol* 120:380-385.

Katsarkas A (1999) Benign paroxysmal positional vertigo (BPPV): idiopathic versus post-traumatic. *Acta Otolaryngol* 119:745-749.

Kentala E, Pyykko I (2000) Vertigo in patients with benign paroxysmal positional vertigo. *Acta Otolaryngol Suppl* 543:20-22.

Lempert T, Leopold M, von Brevern M, Neuhauser H (2000) Migraine and benign positional vertigo. *Ann Otol Rhinol Laryngol* 109:1176.

Lempert T, Tiel-Wilck K (1996) A positional maneuver for treatment of horizontal- canal benign positional vertigo. *Laryngoscope* 106:476-478.

Li J, Li H (2010) New repositioning techniques for benign paroxysmal positional vertigo: the Li repositioning manoeuvres. *J Laryngol Otol* 124:905–908.

Li JC (1995) Mastoid oscillation: a critical factor for success in canalith repositioning procedure. *Otolaryngol Head Neck Surg* 112:670-675.

Lindeman HH (1969) Regional differences in structure of the vestibular sensory regions. *J Laryngol Otol* 83:1–17.

McClure JA, Willett JM (1980) Lorazepam and diazepam in the treatment of benign paroxysmal vertigo. *J Otolaryngol* 9:472-477.

Mizukoshi K, Watanabe Y, Shojaku H, Okubo J, Watanabe I (1988) Epidemiological studies on benign paroxysmal positional vertigo in Japan. *Acta Otolaryngol Suppl* 447:67-72.

Nedzelski JM, Barber HO, McIlmoyl L (1986) Diagnoses in a dizziness unit. *J Otolaryngol* 15:101-104.

Nunez RA, Cass SP, Furman JM (2000) Short- and long-term outcomes of canalith repositioning for benign paroxysmal positional vertigo. *Otolaryngol Head Neck Surg* 122:647–652.

Nuti D, Nati C, Passali D (2000) Treatment of benign paroxysmal positional vertigo: no need for postmaneuver restrictions. *Otolaryngol Head Neck Surg* 122:440-444.

Oas JG (2001) Benign paroxysmal positional vertigo: a clinician's perspective. *Ann N Y Acad Sci* 942:201-209.

Oghalai JS, Mandolidis S, Bath JL, Stewart MG, Jenkins HA (2000) Unrecognised benign positional vertigo in elderly patients. *Otolaryngol Head Neck Surg* 122:630–634.

Parnes LS (1996) Update on posterior canal occlusion for benign paroxysmal positional vertigo. *Otolaryngol Clin North Am* 29:333-342.

Parnes LS, Agrawal SK, Atlas J (2003) Diagnosis and management of benign paroxysmal positional vertigo (BPPV). *CMAJ* 169:681–693.

Parnes LS, McClure JA (1990) Posterior semicircular canal occlusion for intractable benign paroxysmal positional vertigo. *Ann Otol Rhinol Laryngol* 99:330-334.

Parnes LS, McClure JA (1991) Posterior semicircular canal occlusion in the normal hearing ear. *Otolaryngol Head Neck Surg* 104:52-57.

Parnes LS, McClure JA (1992) Free-floating endolymph particles: a new operative finding during posterior semicircular canal occlusion. *Laryngoscope* 102:988–992.

Parnes LS, Price-Jones R (1993) Particle repositioning maneuver for benign paroxysmal positional vertigo. *Ann Otol Rhinol Laryngol* 102:325–331.

Parnes LS, Robichaud J (1997) Further observations during the particle repositioning maneuver for benign paroxysmal positional vertigo. *Otolaryngol Head Neck Surg* 116: 238-243.

Reiss G (2009) Organum vestibulocochleare, organi sluha i ravnoteže. U: J. Fanghänel, F. Pera, F. Anderhuber, R. Nitsch (Ur.) *Waldeyerova anatomija čovjeka*. 1. izd. Zagreb: Golden marketing-Tehnička knjiga; str. 611-627.

Rejto A (1920) On Ewald's theory relating to the ampullofugal and ampullopetal endolymph currents. *J Laryngol Otol* 35:176–181.

Reploeg MD, Goebel JA (2002) Migraine-associated dizziness: patient characteristics and management options. *Otol Neurotol* 23:364–371.

Roberts RA, Gans RE, Kastner AH (2006) Differentiation of migrainous positional vertigo (MPV) from horizontal canal benign paroxysmal positional vertigo (HC-BPPV). *Int J Audiol* 45:224–226.

Sakaida M, Takeuchi K, Ishinaga H, Adachi M, Majima Y (2003) Long-term outcome of benign paroxysmal positional vertigo. *Neurology* 60:1532–1534.

Sakata E, Ohtsu K, Itoh Y (1991) Positional nystagmus of benign paroxysmal type(BPPN) due to cerebellar vermis lesions. *Acta Otolaryngol* 481:254–257.

Schessel DA, Minor LB, Nedzelski JM (1998) Ménière's disease and other peripheral vestibular disorders. U: Cummings (Ur.) *Otolaryngology - head & neck surgery*. Vol. 4. St. Louis: Mosby.

Schuknecht HF (1962) Positional vertigo. Clinical and experimental observations. *Trans Am Acad Ophthalmol Otolaryngol* 66:319–331.

Schuknecht HF (1969) Cupulolithiasis. *Arch Otolaryngol Head Neck Surg* 70:765–778.

Schuknecht HF, Ruby RRF (1962) Cupulolithiasis. *Advanced Oto-Rhino-Laryng* 20:434–443.

Semont A, Freyss G, Vitte E (1988) Curing the BPPV with a liberatory maneuver. *Adv Otorhinolaryngol* 42:290–293.

Semont A, Sterkers JM (1980) Reeductaion vestibulare. Cah ORL 15:305–309.

Tirelli G, D'Orlando E, Giacomarra V, Russolo M (2001) Benign positional vertigo without detectable nystagmus. Laryngoscope 111:1053-1056.

Uno A, Moriwaki K, Kato T, Nagai M, Sakata Y (2001) Clinical features of benign paroxysmal positional vertigo Nippon Jibiinkoka Gakkai Kaiho 104:9-16.

Vannucchi P, Giannoni B, Pagnini P (1997) Treatment of horizontal semicircular canal benign paroxysmal positional vertigo. J Vestib Res 7:1-6.

Von Brevern M, Radtke A, Clarke AH, Lempert T (2004) Migrainous vertigo presenting as episodic positional vertigo. Neurology 62:469–472.

Von Brevern M, Radtke A, Lezias F et al. (2007) Epidemiology of benign paroxysmal positional vertigo: a population based study. J Neurol Neurosurg Psychiatry 78:710–715.

Weider DJ, Ryder CJ, Stram JR (1994) Benign paroxysmal positional vertigo: analysis of 44 cases treated by the canalith repositioning procedure of Epley. Am J Otol 15:321-326.

Wersall J (1954) The minute structure of the crista ampullaris in the guinea pig as revealed by the electron microscope Acta Otolaryngol 44:359–369.



## 14. POPIS TABLICA

Tablica 1. BPPV lateralnog kanala – zahvaćena strana i mehanizam nastanka BPPV-a (preuzeto iz Parnes LS, Agrawal SK, Atlas J (2003) Diagnosis and management of benign paroxysmal positional vertigo (BPPV). CMAJ 169:681–693) .....	16
--	----

## 15. POPIS SLIKA

- Slika 1. Prikaz koštanogA labirinta (sivo) i membranoznogA labirinta (ljubičasto) (preuzeto iz Parnes LS, Agrawal SK, Atlas J (2003) Diagnosis and management of benign paroxysmal positional vertigo (BPPV). CMAJ 169:681–693) ..... 4
- Slika 2. Orijentacija kinocilija u polukružnim kanalima (preuzeto iz Hornibrook J (2011) Benign Paroxysmal Positional Vertigo (BPPV): History, Pathophysiology, Office Treatment and Future Directions. Int J Otolaryngol doi:10.1155/2011/835671) ..... 9
- Slika 3. Kanalitijaza stražnjega i kupulolitijaza lateralnoga kanala (lijevo uho) (preuzeto iz Parnes LS, Agrawal SK, Atlas J (2003) Diagnosis and management of benign paroxysmal positional vertigo (BPPV). CMAJ 169:681–693) ..... 10
- Slika 4. Fiziologija lijevoga stražnjeg polukružnog kanala ) (preuzeto iz Parnes LS, Agrawal SK, Atlas J (2003) Diagnosis and management of benign paroxysmal positional vertigo (BPPV). CMAJ 169:681–693) ..... 12
- Slika 5. Kupulolitijaza kod BPPV-a lateralnoga kanala lijevog uha; test kotrljanja glave, engl. *head-roll test* (preuzeto iz Hornibrook J (2011) Benign Paroxysmal Positional Vertigo (BPPV): History, Pathophysiology, Office Treatment and Future Directions. Int J Otolaryngol doi:10.1155/2011/835671) ..... 15
- Slika 6. Dix-Hallpikeov test kod sumnje na desnostrani BPPV (preuzeto iz Parnes LS, Agrawal SK, Atlas J (2003) Diagnosis and management of benign paroxysmal positional vertigo (BPPV). CMAJ 169:681–693) ..... 19
- Slika 7. Semontov oslobađajući manevar za desno uho (preuzeto iz Parnes LS, Agrawal SK, Atlas J (2003) Diagnosis and management of benign paroxysmal positional vertigo (BPPV). CMAJ 169:681–693) ..... 23

Slika 8. Originalni Epleyjev manevar repozicije čestica (preuzeto iz Hornibrook J (2011) Benign Paroxysmal Positional Vertigo (BPPV):History,Pathophysiology, Office Treatment and Future Directions. Int J Otolaryngol doi:10.1155/2011/835671) .....	25
Slika 9. Manevar repozicije čestica pri desnostranom BPPV-u (preuzeto iz Parnes LS, Agrawal SK, Atlas J (2003) Diagnosis and management of benign paroxysmal positional vertigo (BPPV). CMAJ 169:681–693) .....	26
Slika 10. Samostalno testiranje kod kuće uz pomoć jastuka (preuzeto iz Hornibrook J (2011) Benign Paroxysmal Positional Vertigo (BPPV): History, Pathophysiology, Office Treatment and Future Directions. Int J Otolaryngol doi:10.1155/2011/835671) .....	27
Slika 11. Lijev manevar za liječenje BPPV-a gornjega kanala (u ovom slučaju lijevog uha) (preuzeto iz Hornibrook J (2011) Benign Paroxysmal Positional Vertigo (BPPV): History, Pathophysiology, Office Treatment and Future Directions. Int J Otolaryngol doi:10.1155/2011/835671) .....	31

## 16. ŽIVOTOPIS

Rođena sam u Zagrebu, 11. svibnja 1990. godine. Nakon završene Osnovne škole Vladimira Nazora i II. gimnazije u Zagrebu, 2006. godine upisala sam Medicinski fakultet Sveučilišta u Zagrebu. Trenutačno sam studentica 6. godine i prosjek ocjena mi je 4,58. Tijekom studija bila sam demonstrator iz kliničke propedeutike na Katedri za internu medicinu i pedijatrije na Katedri za pedijatriju. Tečno govorim engleski jezik te se odlično služim španjolskim i francuskim jezikom. Dobro poznajem rad na računalu. Već 13 godina aktivno se bavim folklorom i očuvanjem hrvatske kulturne baštine. Moja područja interesa su neurologija, obiteljska medicina i psihijatrija.