

Stražnji sindrom sraza gležnja

**Bojanić, Ivan; Janjić, Tamara; Dimnjaković, Damjan; Križan, Sanja;
Smoljanović, Tomislav**

Source / Izvornik: **Liječnički vjesnik, 2015, 137, 109 - 115**

Journal article, Published version

Rad u časopisu, Objavljena verzija rada (izdavačev PDF)

Permanent link / Trajna poveznica: <https://um.nsk.hr/um:nbn:hr:105:905663>

Rights / Prava: [In copyright](#)/[Zaštićeno autorskim pravom.](#)

Download date / Datum preuzimanja: **2024-12-19**



Repository / Repozitorij:

[Dr Med - University of Zagreb School of Medicine
Digital Repository](#)



STRAŽNJI SINDROM SRAZA GLEŽNJA

POSTERIOR ANKLE IMPINGEMENT SYNDROME

IVAN BOJANIĆ, TAMARA JANJIĆ, DAMJAN DIMNJAKOVIĆ,
SANJA KRIŽAN, TOMISLAV SMOLJANOVIĆ*

Deskriptori: Gležanjski zglob – anatomija i histologija, kirurgija; Bolesti zglobova – etiologija, dijagnoza, kirurgija; Artroskopija – metode; Endoskopija – metode; Talus – kirurgija

Sažetak. Stražnji sindrom sraza gležnja (SSSG) klinički je entitet koji se očituje pojavom boli u stražnjem dijelu gležnja u trenutku maksimalno izvodiive plantarne fleksije stopala. SSSG može biti posljedica akutne ozljede gležnja, što je češće u općoj populaciji, ili posljedica sindroma prenaprežanja, što se češće javlja u sportaša i balerina. Uzroci nastanka SSSG-a mogu biti ili koštani ili mekotkivni, ali najčešće je riječ o kombinaciji jednih i drugih. Dijagnoza SSSG-a zasniva se na anamnezi i kliničkom pregledu, u kojemu je test hiperplantarne fleksije ključan. Kako bi se potvrdila postavljena sumnja na SSSG, klinički pregled uvijek valja nadopuniti slikovnim pretragama, i to najčešće magnetskom rezonancijom (MR) ili kompjutoriziranom tomografijom (CT). Nakon što je postavljena dijagnoza SSSG-a liječenje valja započeti neoperacijskim metodama. Ako nakon 3 do 6 mjeseci neoperacijsko liječenje ne da željene rezultate, savjetuje se kirurško liječenje otvorenim pristupom ili, češće, artroskopskim/endoskopskim metodama. Danas je metoda izbora za kirurško liječenje endoskopski zahvat koji su opisali van Dijk i sur. 2000. godine.

Descriptors: Ankle joint – anatomy and histology, surgery; Joint diseases – etiology, diagnosis, surgery; Arthroscopy – methods; Endoscopy – methods; Talus – surgery

Summary. Posterior ankle impingement syndrome (PAIS) is a clinical syndrome characterized by posterior ankle pain which occurs in maximal forced plantar flexion of the foot. PAIS can be the result of an acute injury of the ankle, which is more often in general population, or it can be the result of the overuse syndrome, which is more often in athletes and ballet dancers. The etiology of PAIS may involve bony structures or soft tissue structures, or, more often, the combination of both. The diagnosis of PAIS is based on patient's clinical history and physical examination with the hyperplantarflexion test as a very important part of it. Physical examination should be completed with imaging techniques, which most often include magnetic resonance imaging (MRI) or computed tomography (CT) to confirm the diagnosis of PAIS. Conservative treatment is recommended as the primary treatment strategy. In those cases where 3 to 6 months of conservative treatment fails, open or, more often, arthroscopic/endoscopic surgery may be recommended. Nowadays, a 2-portal endoscopic approach introduced by van Dijk et al. in 2000 is the method of choice for the treatment of posterior ankle impingement syndrome.

Liječ Vjesn 2015;137:109–115

Sindrom sraza u gležnju (engl. *ankle impingement syndrome*) definira se kao bolno ograničenje opsega pokreta uzrokovano koštanim i/ili mekotkivnim promjenama. S obzirom na lokalizaciju boli razlikujemo prednji i stražnji sindrom sraza. Stražnji sindrom sraza gležnja, (u daljnjem tekstu SSSG) očituje se pojavom boli u stražnjem dijelu gležnja i to u trenutku maksimalno izvodiive plantarne fleksije. Naime, u tom se trenutku smanjuje prostor između tibije i kalkaneusa zbog čega strukture smještene u području oko stražnjeg dijela talusa budu zarobljene između donjeg dijela tibije i gornje površine kalkaneusa.¹ Taj se mehanizam najlakše može objasniti principom drobljenja oraha u drobilici za orahe.

SSSG je prvi opisao Roland O. Maisenbach 1927. godine te se od tada u medicinskoj literaturi može pronaći mnogo sinonima, kao što su sindrom os trigonuma (engl. *os trigonum syndrome*), stražnji blok gležnja (engl. *posterior block of the ankle*), sindrom talarne kompresije (engl. *talor compression syndrome*), stražnji tibiotalarni sindrom sraza (engl. *posterior tibiotalar impingement syndrome*) te sindrom drobilice za orahe (engl. *nutcracker-type syndrome*).^{2,3}

Cilj ovog rada jest prikazati osnovna anatomska obilježja stražnjeg dijela gležnja, objasniti etiologiju nastanka SSSG-a te upozoriti na to da je danas metoda izbora za kirurško liječenje endoskopski zahvat koji su opisali van Dijk i sur.⁴ 2000. godine.

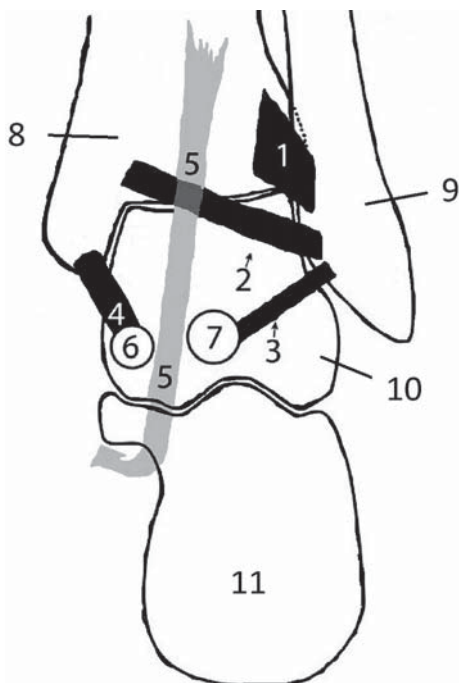
Anatomske osobitosti stražnjeg dijela gležnja

Stražnjem dijelu gležnja pripadaju stražnji dijelovi dvaju zglobova, i to talokruralnog (lat. *articulatio talocruralis*) te suptalarnog zgloba (lat. *articulatio subtalaris*). Središnja struktura tog područja jest stražnji talarni nastavak (lat. *processus posterior tali*), smješten straga i medijalno u odnosu na tijelo talusa. Brazda u kojoj se nalazi tetiva mišića flexor hallucis longusa (lat. *m. flexor hallucis longus*, u daljnjem tekstu FHL) dijeli stražnji talarni nastavak na dva dijela, medijalni izdanak (lat. *tuberculum mediale*) i lateralni izdanak (lat. *tuberculum laterale*). Lateralni je izdanak veći od medijalnog, a pojavljuje se kao sekundarni osifikacijski centar između 11. i 13. godine života u dječaka te između 8. i 10. godine života u djevojčica. Unutar godine dana od nastanka obično sraste sa stražnjim talarnim nastavkom. Može se pojaviti u 4 oblika: 1) kao lateralni izdanak stražnjega talarnog nastavka, 2) kao povećan lateralni izdanak straž-

* Klinika za ortopediju, Medicinski fakultet Sveučilišta u Zagrebu, KBC Zagreb (doc. dr. sc. Ivan Bojanić, dr. med.; Damjan Dimnjaković, dr. med.; doc. dr. sc. Tomislav Smoljanović, dr. med.), Klinika za anesteziologiju, reanimatologiju i intenzivno liječenje, Medicinski fakultet Sveučilišta u Zagrebu, KBC Zagreb (Tamara Janjić, dr. med.), KB Merkur, Zagreb (Sanja Križan, dr. med.)

Adresa za dopisivanje: Doc. dr. sc. I. Bojanić, Klinika za ortopediju, Medicinski fakultet Sveučilišta u Zagrebu, KBC Zagreb, Šalata 6/7, 10000 Zagreb, e-mail: artroboj@yahoo.com

Primljeno 29. kolovoza 2014., prihvaćeno 19. siječnja 2015.



Slika 1. Shematski prikaz ligamentarnog sustava stražnjeg dijela desna gležnja; pogled odostraga. 1 – lig. tibiofibulare posterius, 2 – lig. intermalleolare posterius, 3 – lig. talofibulare posterius, 4 – lig. tibiotalarare posterius, 5 – tendo musculi flexoris hallucis longi (FHL), 6 – tuberculum mediale processus posterioris tali, 7 – tuberculum laterale processus posterioris tali, 8 – tibia, 9 – fibula, 10 – talus, 11 – kalkaneus

Figure 1. Schematic drawing of the ligamentous structures of the posterior part of the right ankle; posterior view. 1 – posterior tibiofibular ligament, 2 – posterior intermalleolar ligament, 3 – posterior talofibular ligament, 4 – posterior tibiotalar ligament, 5 – flexor hallucis longus tendon (FHL), 6 – medial talar process, 7 – lateral talar process, 8 – tibia, 9 – fibula, 10 – talus, 11 – calcaneus

njega talarnog nastavka koji se naziva Stiedinim nastavkom po Ludwigu Stiedi koji ga je opisao 1869. godine, 3) kao izolirana kost koju je Johann C. Rosenmüller 1804. godine nazvao os trigonum te 4) kao izolirana kost (os trigonum) koja je povezana sinhondrozom ili sindezmozom sa stražnjim talarnim nastavkom.⁵⁻⁸ U istraživanju Burmana i Lapidusa⁹ iz 1931. godine Stiedin je nastavak uočen na čak 429 od 1000 analiziranih rendgenskih snimaka stopala, dok je os trigonum uočen na samo 64 snimke. Os trigonum obično je piramidalna oblika, a može biti i okrugla ili ovalna oblika.¹⁰ Podaci o pojavnosti os trigonuma u populaciji prilično variraju, ali prema dostupnoj literaturi incidencija se kreće između 2,7 i 14%.¹⁰⁻¹² Češće se javlja obostrano te nešto češće u muškoj populaciji. Ovom je prilikom osobito važno istaknuti da samo postojanje Stiedina nastavka ili os trigonuma ne mora nužno značiti i pojavu simptoma SSSG-a, ali njihova prisutnost može pridonijeti razvoju tog sindroma nakon ozljede gležnja ili u sportaša u kojih se ponavljaju mikrotraume u području gležnja.¹³

Medijalni je izdanak hvatište stražnjega tibiotalarog ligamenta (lat. *lig. tibiotalarare posterius*) koji je dio deltoidnog ligamenta (lat. *lig. deltoideum*) te polazište medijalnoga talokalkanealnog ligamenta (lat. *lig. talocalcaneum mediale*) koji se hvata na izdanak na medijalnoj strani kalkaneusa (lat. *sustentaculum tali*)⁶ (slika 1.). Za lateralni se izdanak stražnjega talarnog nastavka hvataju stražnji talofibularni ligament (lat. *lig. talofibulare posterius*) i stražnji talokalkanealni ligament (lat. *lig. talocalcaneum posterius*).^{5,6} Stražnji

talofibularni ligament polazi iz maleolarne udubine na medijalnoj ploštini fibule, građen je od nekoliko snopova vlakana, napet je u položaju dorzifleksije stopala, dok je u neutralnom položaju te u položaju plantarne fleksije opušten.¹⁴ Stražnji talokalkanealni ligament usmjeren je od lateralnog izdanka dolje i lateralno te se hvata na stražnju plohu kalkaneusa. Iznimno, stražnji talokalkanealni ligament može biti građen od dva snopa vlakana, pri čemu jedan snop polazi s lateralnog, a drugi s medijalnog izdanka stražnjega talarnog nastavka.⁶ Rouviere i Canela 1932. godine opisali su strukturu koja je dio duboke potkoljenične fascije, ali i koja zbog ponavljanih kretanja u gležnju može u nekih osoba biti izrazito zadebljana pa su je stoga Rouviere i Canela nazvali fibulotalokalkanealnim ligamentom (engl. *fibulotalocalcaneal ligament of Rouviere and Canela Lazaro*).¹⁵ U ligamentarni sustav stražnjega gležnja ubrajamo još i stražnji tibiofibularni ligament (lat. *lig. tibiofibulare posterius*, u daljnjem tekstu TFL) te stražnji intermaleolarni ligament (lat. *lig. intermalleolare posterius*, u daljnjem tekstu TFL). TFL je građen od površinskog i dubinskog dijela. Površinski dio ligamenta polazi sa stražnjeg ruba lateralnog maleola te je usmjeren proksimalno i medijalno prema hvatištu na distalnom dijelu tibije. Dubinski dio TFL-a proteže se od gornjeg ruba maleolarne udubine na medijalnoj ploštini fibule prema hvatištu na donjem stražnjem dijelu tibije. Hvata se neposredno iznad hrskavice koja prelazi sa zglobne plohe tibije na stražnji rub tibije, a neka vlakna mogu dosegnuti i medijalni maleol. Dubinski se dio naziva još i transversalnim ligamentom te tvori pravi »labrum« koji onemogućava pomicanje talusa prema straga te na taj način osigurava stabilnost talokruralnog zgloba.^{6,14} IML polazi s medijalne ploštine lateralnog maleola iznad polazišta stražnjega talofibularnog ligamenta, a može se hvatati na stražnji distalni dio tibije, lateralnu granicu medijalnoga maleolarnog sulcusa, medijalnu granicu medijalnoga maleolarnog sulcusa te ili na lateralni ili medijalni izdanak stražnjega talarnog nastavka. Oblik IML-a varira ovisno o hvatištu, kao i o broju

Tablica 1. Mogući uzroci nastanka SSSG-a

Table 1. Potential causes of PAIS

Koštani uzroci /Osseous causes/	Mekotkivni uzroci /Soft tissue causes/	Ostalo /Other/
– Tibija – povećan stražnji donji dio/ Tibia – enlarged posterior inferior part	– Promjena sinovijalne membrane stražnje zglobne ovojnice/ Disorders of the synovial membrane of the posterior joint capsule	– Slobodna zglobna tijela/ Intraarticular loose bodies
– Talus – os trigonum Stiedin nastavak/ Stieda's process Shepherdov prijelom*/ Shepherd's fracture Cedellov prijelom**/ Cedell's fracture	– Ozljede i promjene uobičajene strukture stražnje zglobne ovojnice/ Injuries and modifications of the usual structure of the posterior joint capsule	– Kalcifikati/ Calcifications
– Kalkaneus – povećan gornji dio stražnjeg nastavka/ Calcaneus – enlarged posterior process	– Anatomske varijacije ligamenata stražnje strane gležnja/Anatomic variations of the posterior ankle ligaments – Ozljede i oštećenja ligamenata stražnje strane gležnja/Injuries of the posterior ankle ligaments	

* Shepherdov prijelom jest avulzijski prijelom lateralnog izdanka stražnjega talarnog nastavka/Shepherd's fracture is the avulsion fracture of the lateral tubercle of the posterior process of the talus

** Cedellov prijelom jest avulzijski prijelom medijalnog izdanka stražnjega talarnog nastavka/Cedell's fracture is the avulsion fracture of the medial tubercle of the posterior process of the talus

snopova vlakana od kojih je građen. IML je napet tijekom dorzifleksije stopala pa trauma u forsiranoj dorzifleksiji može dovesti do ozljede i rupture ligamenta, kao i do avulzijskog prijeloma. S druge strane, IML je tijekom plantarne fleksije opušten te može zapeti između tibije i kalkaneusa dovodeći do SSSG-a.¹⁴ Zamijećeno je i da se neka vlakna IML-a mogu pružati unutar zgloba oblikujući pritom strukturu sličnu koljenskomu menisku, koja se prilikom ponavljane plantarne fleksije može rascijepiti po principu rascjepa »bucket handle« te dovesti do fenomena zaključavanja zgloba.¹⁶⁻¹⁸ Oh i sur.¹⁹ izvijestili su 2006. godine da su u 81,8% slučajeva uspjeli tijekom sekcije jasno prikazati IML, dok su ga na MR-u u svih 26 osoba identificirali.

Središnja mekotkivna struktura stražnjeg dijela gležnja jest tetiva FHL-a. Mišić FHL polazi s distalne dvije trećine i lateralnog ruba fibule te interosealne membrane, a mišićna vlakna oblikuju izduljen mišićni trbuh koji iznad gležnja formira tetivu obavijenu sinovijalnom ovojnicom. Tetiva FHL-a potom prolazi kroz brazdu na stražnjem talarnom nastavku, spušta se ispod koštanka kalkaneusa po brazdi (lat. sulcus tendinis musculli flexoris hallucis longi) te dopire na stopalo. Tu križa tetivu mišića fleksor digitorum longus i usmjerena je medijalno prema hvatištu na bazi distalnog članka palca. FHL flektira distalnu falangu palca stopala, sudjeluje u plantarnoj fleksiji stopala te rotira stopalo prema unutra.^{14,15}

Etiologija

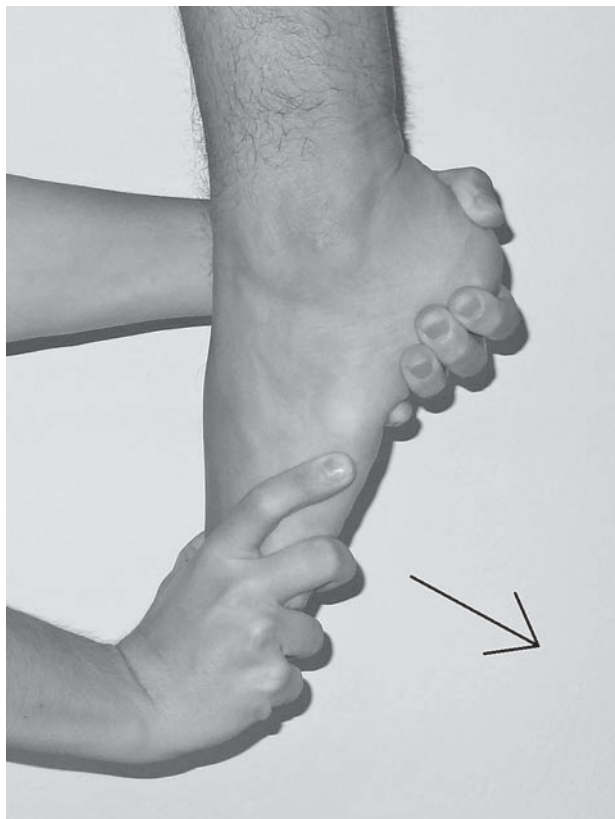Uzroci nastanka SSSG-a mogu biti ili koštani ili mekotkivni, ali najčešće je riječ o kombinaciji jednih i drugih (tablica 1.). Prema rezultatima istraživanja Scholtena i sur.,²⁰ u 76% slučajeva pronađeni su koštani uzroci SSSG-a, dok su u preostalih 24% identificirani mekotkivni uzroci.

Shepherdov prijelom jest avulzijski prijelom lateralnog izdanka stražnjega talarnog nastavka koji nastaje zbog istezanja stražnjega talofibularnog ligamenta prilikom inverzijske ozljede gležnja, a naziv je dobio po Francisu J. Shepherdu koji ga je prvi opisao 1882. godine.^{1,5,7,17} Cedellov je pak prijelom avulzijski prijelom medijalnog izdanka stražnjega talarnog nastavka do kojeg najčešće dolazi u forsiranoj dorzifleksiji i everziji stopala pri čemu se isteže stražnji tibiotalarni ligament. Javlja se rjeđe od Shepherdova prijeloma, a prvi ga je opisao Carl-Axel Cedell 1974. godine.²¹

SSSG može biti posljedica ili akutne ozljede gležnja ili, što je češće, posljedica sindroma prenaprezanja (engl. *overuse injuries*). Scholten i sur.²⁰ u svojem su radu o liječenju SSSG-a izvijestili da je akutna trauma bila uzrok pojavi simptoma SSSG-a u 65% slučajeva, dok je u preostalih 35% slučajeva SSSG bio posljedica sindroma prenaprezanja. U općoj je populaciji mnogo češći uzrok SSSG-a akutna ozljeda, dok sindrom prenaprezanja češće dovodi do pojave simptoma u sportaša.³ U populaciji sportaša SSSG se najčešće uočava u nogometaša, planinskih trkača, košarkaša te skakača uvis i skakača s motkom, a posebno se često uočava u baletnih plesačica i plesača.^{12,22}

Klinička slika

Vodeći simptom SSSG-a jest bol koja je lokalizirana u stražnjem dijelu gležnja, i to u dubljim dijelovima, neposredno iza talusa, a ispred Ahilove tetive.² Bol nije stalno prisutna, već se javlja samo u trenutku kada je stopalo u maksimalno izvodiivoj plantarnoj fleksiji, kao što je to primjerice u baletnim položajima *en pointe* i *demi pointe* ili pak prilikom udaranja lopte dorzumom stopala, odnosno



Slika 2. Test hiperplantarne fleksije kojim se potvrđuje ili odbacuje dijagnoza SSSG-a. Strelica pokazuje smjer u kojem ispitivač potiskuje stopalo u plantarnu fleksiju

Figure 2. Hyperplantarflexion test, which is used to confirm or reject the PAIS diagnosis. The arrow shows the direction in which the examiner forces the foot into plantar flexion.

nakon aktivnosti u kojima se ponavlja i forsira plantarna fleksija stopala, kao što je to, primjerice, nakon duljeg hoda u cipelama s visokom petom ili nakon trčanja nizbrdo.²³ Katkada se može zamijetiti i otekline koja je najčešće lokalizirana posteromedijalno.²³ Iako je u najvećem broju slučajeva pokretljivost u gležnju uredna, ipak se neki bolesnici žale na smanjenu pokretljivost, a pojedini i na povremene blokade kretnje u gležnju.^{16,18} U komorbiditetu se često uz SSSG javlja i tendinopatija FHL-a, i to u 63 do 85% slučajeva pa se tada bolesnik može žaliti i na pojavu boli neposredno iza medijalnog maleola koja se može pružati i duž medijalnog svoda stopala. Ti se bolesnici katkada mogu žaliti i na ograničenje plantarne fleksije nožnog palca.^{20,24}

Dijagnostičke metode

Prvi korak prema uspješnom postavljanju dijagnoze SSSG-a jest, nakon valjano uzete anamneze, posumnjati da je riječ o SSSG-u te tada pomno načinjenim kliničkim pregledom, u kojemu je test hiperplantarne fleksije (engl. *hyperplantarflexion test*) ključan, potvrditi ili odbaciti sumnju te utvrditi smjernice za daljnju slikovnu dijagnostičku obradu.

Pregled uvijek valja započeti promatranjem, i sprijeđa i straga, bolesnika koji stoji bos uz napomenu da hlače/suknja moraju biti podignute iznad koljena. Pritom valja pokušati utvrditi postoji li razlika u izgledu gležnjeva te je li vidljiva otekline neke od struktura oko gležnja ili pak samog zgloba,

a potom valja utvrditi i postoji li kakav deformitet gležnja i/ili stopala te eventualno odstupanje od pravilnog usmjerenja donjeg ekstremiteta. Nakon toga potrebno je bolesnika zamoliti da se istodobno pokuša podizati na prste objiju nogu (engl. *the double-heel rise*), a potom samo jedne pa druge noge (engl. *the single limb heel rise test*) uz napomenu da se ti testovi moraju izvoditi ili ispred zida ili tako da ispred bolesnika stoji osoba na koju će se bolesnik moći osloniti ako se pojavi bol. Ispitivač mora prilikom izvođenja testa biti iza bolesnika kako bi pozornost mogao obratiti na ponašanje pete prilikom podizanja na prste jer se kod zdrave osobe peta invertira. Potom od bolesnika valja zatražiti da se ponovo podigne na prste noge u kojoj osjeća bol te da pokuša nekoliko puta poskočiti samo na prstima te noge pri čemu ga valja upitati javlja li se bol prilikom obavljanja navedene radnje. Pregled se nastavlja tako što bolesnik sjedne na rub stola za pregled, i to tako da mu potkoljenice i stopala slobodno vise, a da su pritom koljena u fleksiji od 90°. Ispitivač sjedne ispred bolesnika i jednom mu rukom obuhvati petu, dok drugu ruku postavi na dorzalnu stranu prednjeg dijela stopala te nekoliko puta naglo učini maksimalnu plantarnu fleksiju stopala (slika 2.). Taj se test naziva testom hiperplantarne fleksije, a smatra se pozitivnim ako se bolesnik u trenutku kad ispitivač izvodi maksimalnu plantarnu fleksiju požali na bol u stražnjem dijelu gležnja za koju navodi da je identična boli koju osjeća tijekom svojih aktivnosti.^{25,26}

Ako je test hiperplantarne fleksije pozitivan, valja palpirati sve strukture koje mogu biti ishodištem boli sa stražnje strane gležnja, a to su stražnji talarni nastavak, tetiva FHL-a, Ahilova tetiva i njezino hvatište na kalkaneusu, tetiva tibijalis posteriora te peronealne tetive. Stražnji talarni nastavak najlakše se i najbolje palpira posterolateralno između peronealnih tetiva i Ahilove tetive, dok je posteromedijalno prekriven tetivama fleksora i žilno-živčanim snopom. Tetivu FHL-a najlakše je palpirati iza medijalnog maleola, u razini gležnja, i to tako što bolesnika zamolimo da nekoliko puta samostalno učini plantarnu fleksiju palca, a zatim da ponovi navedenu radnju i protiv otpora ispitivača uz napomenu da cijelo to vrijeme stopalo bude u plantarnoj fleksiji od 10° do 20°. Prilikom pregleda tetive FHL-a nužno je usporediti opseg pasivne dorzalne fleksije u metatarzofalangalnom zglobov palca, i to kada je stopalo u neutralnom položaju, odnosno u položaju maksimalne plantarne fleksije. Na FHL tendinopatiju valja posumnjati ako se bolesniku javi bol duž tetive FHL-a prilikom fleksije palca protiv otpora, odnosno ako dorzifleksija palca nije izvodiva u neutralnom položaju, ali je izvodiva u položaju plantarne fleksije stopala.^{27,28}

Ako je i nakon detaljno učinjenoga kliničkog pregleda prisutna dvojbina je li riječ o SSSG-u ili nije, savjetuje se pod kontrolom ultrazvuka infiltrirati područje između stražnjega talarnog nastavka i stražnjeg ruba tibije kratkodjelujućim anestetikom te ponoviti test hiperplantarne fleksije. Ako tada test ne dovodi do pojave boli, a prije jest, s velikom se vjerojatnošću može reći da je riječ o SSSG-u.²⁵

Od slikovnih pretraga uvijek valja načiniti standardne radiološke snimke gležnja u anteroposteriornom i laterolateralnom smjeru koje se mogu nadopuniti snimkom u laterolateralnom smjeru sa stopalom postavljenim u 25° vanjske rotacije jer je tada lakše razlikovati Stiedin nastavak od os trigonuma. Važno je ponoviti da uzrok SSSG-a mogu biti i meka tkiva pa uočavanje os trigonuma ili Stiedina nastavka na rendgenskoj snimci ne znači nužno da navedene strukture uzrokuju simptome SSSG-a.²⁹ Ako standardne snimke ne daju dovoljno informacija za konačno postavljanje dijagno-

ze SSSG-a, valja rabiti druge slikovne metode, i to u prvom redu magnetsku rezonanciju (MR) koja pruža bolji prikaz mekotičnih struktura te se danas smatra jednom od osnovnih slikovnih pretraga za postavljanje dijagnoze SSSG-a.^{2,5} Kompjutorizirana tomografija (CT) slikovna je metoda koja se rabi nakon što je postavljena dijagnoza SSSG-a, a kao pomoć kirurgu prilikom planiranja kirurškog zahvata. Naime, CT omogućuje jasan prikaz veličine i oblika os trigonuma ili Stiedina nastavka i njihovu točnu lokalizaciju, kao i preciznu lokalizaciju eventualno prisutnih kalcifikata i koštanih odlomaka.^{3,25}

Liječenje

Liječenje SSSG-a uvijek treba započeti metodama neoperacijskog liječenja, i to izbjegavanjem provocirajućih aktivnosti, primjenom nesteroidnih protuupalnih lijekova te vježbama istezanja i snaženja mišića potkoljenice i stopala. Prema rezultatima istraživanja Hedricka i McBrydea¹² neoperacijsko je liječenje bilo uspješno u 60% bolesnika, no više od polovine tih bolesnika i nadalje se žalilo na povremenu bol u stražnjem dijelu gležnja zbog koje su morali modificirati svoju aktivnost. Nekada je infiltracija kortikosteroida u kombinaciji s lokalnim anestetikom bila česta metoda neoperacijskog liječenja SSSG-a, no danas se ne preporučuje zbog opasnosti od ijtrogenog oštećenja tetive FHL-a koje može u konačnici završiti i njezinom rupturrom.²⁶ Hedrick i McBryde¹² izvijestili su da je infiltracija kortikosteroida dovela do poboljšanja u samo 29% slučajeva, dok je prema izvješću Robinsona i Bollena²⁶ infiltracija kortikosteroida u kombinaciji s lokalnim anestetikom rezultirala prestankom boli u čak 80% slučajeva, ali i uz napomenu da je u 20% slučajeva bilo potrebno ponoviti infiltraciju nakon 4 do 6 mjeseci. Ako nakon adekvatno provedenoga neoperacijskog liječenja u trajanju od najmanje 3 pa do najviše 6 mjeseci ne dođe do nestanka boli i povratka svim željenim aktivnostima, savjetuje se kirurško liječenje.¹

O kirurškom liječenju SSSG-a prvi je izvijestio Howse³⁰ 1982. godine. Sve do 2000. godine izvodio se gotovo jedino otvoreni kirurški zahvat, i to ili posterolateralnim ili posteromedijalnim pristupom. Kao osnovni problem tog zahvata valja istaknuti relativno velik broj komplikacija i dugu poslijeoperacijsku rehabilitaciju koja je zahtijevala i period imobilizacije. Tako su primjerice Zwiers i sur.¹³ u sistematskom pregledu literature o kirurškom liječenju SSSG-a iz 2013. godine izvijestili o 15,9% komplikacija nakon tako načinjenog zahvata. Pravu revoluciju izazvali su van Dijk i sur.⁴ nakon što su 2000. godine opisali endoskopsku tehniku kojom se može vrlo sigurno pristupiti u stražnji dio gležnja, i to rabeći standardni 4,5 mm, 30° artroskop i standardne instrumente koji se rabe u artroskopskoj kirurgiji koljena i ramena, a sve to bez potrebe za distrakcijom zgloba tijekom zahvata, kao i bez potrebe za distenzijom zglobne čahure ispunjavanjem zgloba tekućinom prije započinjanja zahvata. Anatomska su istraživanja potvrdila valjanost i sigurnost te metode ako se striktno slijede upute za postupak uvođenja artroskopa kroz posterolateralni ulaz (tik uz lateralni rub Ahilove tetive, u razini vrška fibule ili malo iznad kada stopalo i potkoljenica zatvaraju kut od 90°) te instrumenata kroz posteromedijalni ulaz (tik uz medijalni rub Ahilove tetive, u istoj razini kao i prethodno načinjen posterolateralni) u stražnji dio gležnja.^{15,31,32} Iako u literaturi nalazimo opise još nekih artroskopskih/endoskopskih metoda s pomoću kojih se može rješavati patologija u stražnjem dijelu gležnja, ipak se metoda koju su opisali van Dijk i sur.⁴ pokazuje najboljom i postala je zlatnim standardom za rješavanje pa-

Tablica 2. Rezultati endoskopskog liječenja SSSG-a metodom koju su opisali van Dijk i sur.⁴
 Table 2. Outcomes of the endoscopic treatment of PAIS with the technique described by van Dijk et al.⁴

Autor/i (godina objavljivanja) /Author(s) (year of publication)	Broj bolesnika/gležnjeva (omjer muški/ženski) /Number of patients/ankles (male/female ratio)	Prosječna životna dob bolesnika u godinama (raspon) /Average patients age in years (range)	Prosječno vrijeme praćenja u mjesecima (raspon) /Average follow-up time in months (range)	Prijeoperacijski prosječni AOFAS* skor (raspon) /Average AOFAS* score preoperatively (range)	Poslijeoperacijski prosječni AOFAS* skor (raspon) /Average AOFAS* score postoperatively (range)	Prosječno vrijeme do punog povratka aktivnostima u tjednima (raspon) /Average time of return to full activity in weeks (range)	Ukupan broj komplikacija u istraživanju (postotak) /Total number of complications in research (percentage)
Jerosch i Fadel ⁴⁴ (2006.)	10 (6/4)	25,9 (19–32)	25,0 (6–61)	43,0	87,0	8,0	0 (0%)
Tey i sur. ⁷ (2007.)	13/15 (6/7)	21,0 (14–35)	36,0 (15–63)	84,4 (72–87)	98,5 (77–100)	–	1 (6,7%)
Willits i sur. ⁴⁵ (2008.)	15/16 (8/7)	25,0 (19–43)	32,0 (6–74)	–	91,0 (77–100)	–	5 (31,3%)
Scholten i sur. ²⁰ (2008.)	55 (30/25)	31,5 (15–68)	38,0 (24–54)	71,7 (25–88)	90,0 (42–100)	12,9 (2–52)	1 (1,8%)
Calder i sur. ⁴⁶ (2010.)	27 (27/0)	25 (18–32)	23,0 (15–49)	–	–	5,9 (4,1–10,3)	1 (3,7%)
Guo i sur. ⁴⁷ (2010.)	25 (18/7)	24,9 (13–49)	31,1 (12–76)	–	93,4 (75–100)	6,0 (4–10)	1 (4%)
Ogut i sur. ⁴⁸ (2011.)	14 (10/4)	33,3 (21–52)	31,6 (8–75)	53,6	84,2	–	0 (0%)
Galla i Lobenhoffer ⁴⁹ (2011.)	30 (19/11)	46,0 (14–71)	9,7 (6–14)	60	90	–	6 (20%)
Nickisch i sur. ⁴³ (2012.)	80 (33/47)	33,8 (13–74)	15,4 (6–59)	–	–	–	3 (3,8%)
Smyth i sur. ⁵⁰ (2013.)**	22 (9/13)	28,0 (12–44)	25,0 (14–35)	–	–	12,0 (6–16)	2 (9,1%)
Ahn i sur. ³⁴ (2013.)	12 (10/2)	29,9 (18–55)	30,7 (18–55)	64,8	89,9	8,0	1 (8,3%)

* AOFAS – American Orthopaedic Foot and Ankle Society

** za zahvat je upotrijebljen artroskop promjera 2,7 mm/for the procedure a 2,7-mm arthroscope is used

tologije stražnjeg dijela gležnja i prilježnih izvanzglobnih struktura, i zbog vizualizacije jer se rabi standardni artroskop i zbog malog broja komplikacija te bržeg oporavka i povratka prijašnjim aktivnostima. U tablici 2. prikazani su objavljeni rezultati endoskopskog liječenja SSSG-a tehnikom koju su opisali van Dijk i sur.⁴

Marumoto i Ferkel³³ još u 1997. godine izvjestili da su u 11 bolesnika artroskopski odstranili os trigonum i to započevši s artroskopijom sprijeda rabeći pritom standardne artroskopske ulaze, da bi u stražnji dio gležnja ušli kroz posterolateralni ulaz (tik uz lateralni rub Ahilove tetive, u razini zglobne pukotine). Naime, nakon što bi načinili standardnu artroskopiju gležnja sprijeda u anterolateralni bi ulaz postavili artroskop manjeg promjera (2,7 mm, 70°) i uz istodobnu manualnu distrakciju zgloba vizualizirali bi posterolateralni dio zgloba i pronašli muskularnu iglu koju bi prije postavili na mjesto pretpostavljeno posterolateralnog ulaza te ako je ona intraartikularno bila na adekvatnome mjestu, načinili bi na tome mjestu ulaz za instrumente. Ahn i sur.³⁴ u 16 su slučajeva odstranili os trigonum artroskopskom tehnikom po Marumotu i Ferkelu, dok su u 12 slučajeva isto načinili rabeći endoskopsku metodu koju su opisali van Dijk i sur. Na temelju tog istraživanja zaključuju da je artroskopski zahvat znatno zahtjevniji i teže izvodiv, i to osobito u slučajevima kada je os trigonum velik. Osim toga, ističu da endoskopska tehnika omogućuje uvid u znatno veće područje stražnjeg dijela gležnja i bolju vizualizaciju.

Lundeen³⁵ je također artroskopski odstranjivao os trigonum, ali tako što je na njega pristupao kroz suptalarni zglob. Pritom je rabilo standardni 4,5 mm, 30° artroskop, a u stražnji dio suptalnog zgloba pristupao je s pomoću dva »ukrižena« posterolateralna ulaza (engl. *stacked posterolateral portals*). Oba se ulaza postavljaju tik uz peronealne tetive, i to tako da je distalni ulaz u razini gornjeg ruba kalkaneusa, dok se proksimalni postavlja 2,5 do 3 cm proksimalnije. Distalni se ulaz rabi za uvođenje artroskopa, dok se kroz proksimalni ulaz uvode instrumenti potrebni za zahvat. Lundeen³⁵ je izvjestio o odličnom rezultatu u svih 9 bolesnika u kojih je odstranio os trigonum navedenom tehnikom, dok su Lombardi i sur.³⁶ izvjestili o jednoj komplikaciji (oštećenje tetive FHL-a tijekom njezina oslobađanja) u svojoj seriji od 10 bolesnika kojima su odstranili os trigonum opisanom tehnikom.

Yilmaz i Eskandari²³ objavili su 2006. godine prikaz bolesnika kojemu su učinili eksciziju Stiedina nastavka koristeći se posterolateralnim ulazom (tik uz rub Ahilove tetive, u razini zglobne pukotine) u kombinaciji s ulazom kroz Ahilovu tetivu prilikom čega su rabili standardni 4,5 mm, 30° artroskop, no takav se pristup u stražnji dio gležnja ne savjetuje zbog rizika od oštećenja Ahilove tetive. Horibe i sur.³⁷ opisali su 2008. godine tehniku kojom se pristupa u stražnji dio suptalnog zgloba, a za koju valja rabiti artroskop manjeg promjera (2,7 mm, 30°). Prije činjenja posterolateralnog ulaza (tik uz lateralni rub Ahilove tetive, 0,5 cm proksimalno od vrška fibule) zglob valja ispuniti tekućinom,

a pomoćni se posterolateralni ulaz (engl. *accessory posterolateral portal*) postavlja u istoj razini, i to neposredno iza peronealnih tetiva. Tom su tehnikom u 11 slučajeva odstranili os trigonum bez ikakvih komplikacija te su izvijestili o poboljšanju AOFAS skora (engl. *American Orthopaedic Foot and Ankle Society score*) sa 71 prije zahvata na 99 nakon učinjenog zahvata. Izvijestili su da su se svi bolesnici potpuno vratili svojim radnim i sportskim aktivnostima. Noguchi i sur.³⁸ tom su tehnikom operirali 12 sportaša sa SSSG-om i izvijestili o poboljšanju AOFAS skora sa 68 prije zahvata na 98,3 nakon učinjenog zahvata. Osim toga, izvijestili su da su se 13 tjedana nakon zahvata svi potpuno vratili svojim sportskim aktivnostima te da su u toj seriji bolesnika imali i jednu poslijeoperacijsku komplikaciju, i to prolazni, jednomjesečni gubitak osjeta u inervacijskom području suralnog živca.

Allegra i Maffulli³⁹ 2010. su godine opisali tehniku kojom se u stražnji dio gležnja ulazi rabeći standardni 4,5 mm, 30° artroskop kroz dva posteromedijalna ulaza koja se čine tik uz medijalni rub Ahilove tetive, i to tako da je distalni postavljen iznad zamišljene linije koja prolazi kroz vršak medijalnog maleola i koja je paralelna s tabanom, dok se proksimalni čini oko 45 do 50 mm proksimalno od distalnoga. Prilikom činjenja tih ulaza bolesnik je u položaju na leđima pa kao osnovnu prednost te tehnike autori ističu mogućnost da se kod bolesnika kod kojih se mora operirati istodobno i u prednjem i u stražnjem dijelu gležnja zahvat načini bez okretanja bolesnika tijekom zahvata. Naime, kod takvih bolesnika, ako se rabi endoskopska tehnika koju su opisali van Dijk i sur., prvo valja načiniti zahvat u položaju bolesnika na truhu pa potom treba »okrenuti« bolesnika na leđa da se može načiniti artroskopski zahvat s prednje strane gležnja.^{40,41} Allegra i Maffulli³⁹ tom su tehnikom operirali 32 bolesnika bez ikakvih komplikacija i izvijestili su o poboljšanju AOFAS skora s prosječnih 56 prije zahvata na prosječnih 86 nakon trogodišnjeg praćenja.

Kao što smo već spomenuli, opisan je velik broj komplikacija nakon kirurškog liječenja SSSG-a standardnim, otvorenim načinom. Prema rezultatima sistematskog pregleda literature koji su proveli Zwiers i sur.¹³ komplikacije su znatno rjeđe nakon endoskopskog zahvata (15,9% otvoreni zahvat naspram 7,3% endoskopski zahvat) uz napomenu da je tu ipak uglavnom riječ o manjim komplikacijama (poslijeoperacijski hematomi, površinske infekcije i privremeni gubitak osjeta). Naime, kada se promatra samo pojava težih komplikacija (infekcija, potreba za reoperacijom, refleksna simpatička distrofija i trajne neurološke komplikacije), omjer je 2,1% (otvoreni zahvat) naspram 1,8% (endoskopski zahvat), dok je za manje komplikacije omjer 13,8% naspram 5,4%. Zengerink i van Dijk⁴² izvijestili su o samo 2,3% komplikacija nakon endoskopskog pristupa u stražnji dio gležnja promatrajući skupinu od 311 bolesnika kojima je zahvat činjen zbog različitih indikacija. Taj postotak komplikacija znatno je manji nego u istraživanju Nickisch i sur.⁴³ koji su izvijestili o 16 komplikacija u 189 operiranih gležnjeva (8,5%), no valja istaknuti da su oni koristili distrakciju zgloba u čak 33,3% slučajeva za razliku od Zengerinka i van Dijka koji su slijedili originalnu tehniku i činili zahvat bez distrakcije zgloba. Valja istaknuti zajednički zaključak svih istraživanja o endoskopskom liječenju SSSG-a, a to je da je za dobar ishod artroskopije/endoskopije stražnjeg dijela gležnja potreban iskusan operater koji redovito izvodi artroskopiju/endoskopiju gležnja, koji odlično poznaje regionalnu anatomiju i koji striktno slijedi pravila izvođenja zahvata, i to napose kod činjenja ulaza jer je tada najveći rizik od oštećenja žilno-živčanog spleta.

Zaključak

Dijagnoza SSSG-a postavlja se na temelju kliničkog pregleda u kojem je test hiperplantarne fleksije ključan. Naime, ako se bolesnik ne požali na bol prilikom izvođenja tog testa, sumnja na SSSG može se potpuno odbaciti. Uvijek prvo valja pokušati s neoperacijskim liječenjem, ali ako nakon adekvatno provedenoga neoperacijskog liječenja u trajanju od najmanje 3 pa do najviše 6 mjeseci ne dođe do nestanka boli i povratka svim željenim aktivnostima, savjetuje se kirurško liječenje. Danas se za kirurško liječenje SSSG-a savjetuje endoskopski zahvat jer je utvrdeno znatno manji broj komplikacija nego nakon klasičnog otvorenog zahvata i znatno kraće razdoblje do povratka svim radnim i sportskim aktivnostima, a valja spomenuti i znatno bolju estetsku komponentu tog zahvata koji se čini kroz malene ubodne incizije. Među opisanim endoskopskim metodama ističe se ona koju su opisali van Dijk i sur.⁴ kojom se vrlo uspješno rješava patologija stražnjeg dijela gležnja, kao i priležećih struktura, uz minimalan broj komplikacija.

LITERATURA

- Hess GW. Ankle impingement syndromes: a review of etiology and related implications. *Foot Ankle Spec* 2011;4(5):290–7.
- Maquirriain J. Posterior ankle impingement syndrome. *J Am Acad Orthop Surg* 2005;13(6):365–71.
- Abramowitz Y, Wollstein R, Barzilay Y i sur. Outcome of resection of a symptomatic os trigonum. *J Bone Joint Surg Am* 2003;85-A(6):1051–7.
- Van Dijk CN, Scholten PE, Krips R. A 2-portal endoscopic approach for diagnosis and treatment of posterior ankle pathology. *Arthroscopy* 2000;16(8):871–6.
- Bereau NJ, Cardinal E, Hobden R, Aubin B. Posterior ankle impingement syndrome: MR imaging findings in seven patients. *Radiology* 2000;215(2):497–503.
- Pastore D, Cerri GG, Haghghi P, Trudell DJ, Resnick DL. Ligaments of the posterior and lateral talar processes: MRI and MR arthrography of the ankle and posterior subtalar joint with anatomic and histologic correlation. *AJR Am J Roentgenol* 2009;192(4):967–73.
- Tey M, Monllau JC, Centenera JM, Pelfort X. Benefits of arthroscopic tuberculoplasty in posterior ankle impingement syndrome. *Knee Surg Sports Traumatol Arthrosc* 2007;15(10):1235–9.
- Rathur S, Clifford PD, Chapman CB. Posterior ankle impingement: os trigonum syndrome. *Am J Orthop (Belle Mead NJ)* 2009;38(5):252–3.
- Burman MS, Lapidus PW. The functional disturbances caused by the inconstant bones and sesamoids of the foot. *Arch Surg* 1931;22(6):936–75.
- Chao W. Os trigonum. *Foot Ankle Clin* 2004;9(4):787–96.
- Robinson P. Impingement syndromes of the ankle. *Eur Radiol* 2007;17(12):3056–65.
- Hedrick MR, McBryde AM. Posterior ankle impingement. *Foot Ankle Int* 1994;15(1):2–8.
- Zwiers R, Wiegnerinck JI, Murawski CD, Smyth NA, Kennedy JG, van Dijk CN. Surgical treatment for posterior ankle impingement. *Arthroscopy* 2013;29(7):1263–70.
- Golanó P, Vega J, de Leeuw PA i sur. Anatomy of the ankle ligaments: a pictorial essay. *Knee Surg Sports Traumatol Arthrosc* 2010;18(5):557–69.
- Golanó P, Vega J, Pérez-Carro L, Götzens V. Ankle anatomy for the arthroscopist. Part I: The portals. *Foot Ankle Clin* 2006;11(2):253–73.
- Rosenberg ZS, Cheung YY, Beltran J, Sheskie S, Leong M, Jahss M. Posterior intermalleolar ligament of the ankle: normal anatomy and MR imaging features. *AJR Am J Roentgenol* 1995;165(2):387–90.
- Peace KA, Hillier JC, Hulme A, Healy JC. MRI features of posterior ankle impingement syndrome in ballet dancers: a review of 25 cases. *Clin Radiol* 2004;59(11):1025–33.
- Fiorella D, Helms CA, Nunley JA. The MR imaging features of the posterior intermalleolar ligament in patients with posterior impingement syndrome of the ankle. *Skeletal Radiol* 1999;28(10):573–6.
- Oh CS, Won HS, Hur MS i sur. Anatomic variations and MRI of the intermalleolar ligament. *AJR Am J Roentgenol* 2006;186(4):943–7.
- Scholten PE, Sierevelt IN, van Dijk CN. Hindfoot endoscopy for posterior ankle impingement. *J Bone Joint Surg Am* 2008;90(12):2665–72.
- Rogošić S, Bojanić I, Borić I, Tudor A, Srdoč D, Šestan B. Unrecognized fracture of the posteromedial process of the talus—a case report and review of literature. *Acta Clin Croat* 2010;49(3):315–20.

22. *Bojanić I, Franić M, Ivković A.* Artroskopska kirurgija gležnja. *Liječ Vjesn* 2007;129(5):152–7.
23. *Yilmaz C, Eskandari MM.* Arthroscopic excision of the talar Stieda's process. *Arthroscopy* 2006;22(2):6–8.
24. *Hamilton WG, Gepperi MJ, Thompson FM.* Pain in the posterior aspect of the ankle in dancers. Differential diagnosis and operative treatment. *J Bone Joint Surg Am* 1996;78(10):1491–500.
25. *Van Dijk CN.* Anterior and posterior ankle impingement. *Foot Ankle Clin* 2006;11(3):663–83.
26. *Robinson P, Bollen SR.* Posterior ankle impingement in professional soccer players: effectiveness of sonographically guided therapy. *AJR Am J Roentgenol* 2006;187(1):W53–8.
27. *Simpson MR, Howard TM.* Tendinopathies of the foot and ankle. *Am Fam Phys* 2009;80(10):1107–14.
28. *Corte-Real NM, Moreira RM, Guerra-Pinto F.* Arthroscopic treatment of tenosynovitis of the flexor hallucis longus tendon. *Foot Ankle Int* 2012;33(12):1108–12.
29. *Smyth NA, Zwiers R, Wiegerinck JJ i sur.* Posterior hindfoot arthroscopy: a review. *Am J Sports Med* 2014;42(1):225–34.
30. *Howse AJ.* Posterior block of the ankle joint in dancers. *Foot Ankle* 1982;3(2):81–4.
31. *Sitler DF, Amendola A, Bailey CS, Thain LM, Spouge A.* Posterior ankle arthroscopy: an anatomic study. *J Bone Joint Surg Am* 2002;84-A(5):763–9.
32. *Lijoi F, Lughini M, Baccarani G.* Posterior arthroscopic approach to the ankle: an anatomic study. *Arthroscopy* 2003;19(1):62–7.
33. *Marumoto JM, Ferkel RD.* Arthroscopic excision of the os trigonum: a new technique with preliminary clinical results. *Foot Ankle Int* 1997;18(12):777–84.
34. *Ahn JH, Kim YC, Kim HY.* Arthroscopic versus posterior endoscopic excision of a symptomatic os trigonum: a retrospective cohort study. *Am J Sports Med* 2013;41(5):1082–9.
35. *Lundeen R.* Manual of ankle and foot arthroscopy. New York: Churchill Livingstone; 1992.
36. *Lombardi CM, Silhanek AD, Connolly FG.* Modified arthroscopic excision of the symptomatic os trigonum and release of the flexor hallucis longus tendon: operative technique and case study. *J Foot Ankle Surg* 1999;38(5):347–51.
37. *Horibe S, Kita K, Natsu-ume T, Hamada M, Mae T, Shino K.* A novel technique of arthroscopic excision of a symptomatic os trigonum. *Arthroscopy* 2008;24(1):121.e1–4.
38. *Noguchi H, Ishii Y, Takeda M, Hasegawa A, Monden S, Takagishi K.* Arthroscopic excision of posterior ankle bony impingement for early return to the field: short-term results. *Foot Ankle Int* 2010;31(5):398–403.
39. *Allegra F, Maffulli N.* Double posteromedial portals for posterior ankle arthroscopy in supine position. *Clin Orthop Relat Res* 2010;468(4):996–1001.
40. *Bojanić I, Bergovec M, Smoljanović T.* Combined anterior and posterior arthroscopic portals for loose body removal and synovectomy for synovial chondromatosis. *Foot Ankle Int* 2009;30(11):1120–3.
41. *Scholten PE, van Dijk CN.* Combined posterior and anterior ankle arthroscopy. *Case Rep Orthop* 2012;2012:1–4.
42. *Zengerink M, van Dijk CN.* Complications in ankle arthroscopy. *Knee Surg Sports Traumatol Arthrosc* 2012;20(8):1420–31.
43. *Nickisch F, Barg A, Saltzmann CL i sur.* Postoperative complications of posterior ankle and hindfoot arthroscopy. *J Bone Joint Surg Am* 2012;94(5):439–46.
44. *Jerosch J, Fadel M.* Endoscopic resection of a symptomatic os trigonum. *Knee Surg Sports Traumatol Arthrosc* 2006;14(11):1188–93.
45. *Willits K, Sonneveld H, Amendola A, Giffin JR, Griffin S, Fowler PJ.* Outcome of posterior ankle arthroscopy for hindfoot impingement. *Arthroscopy* 2008;24(2):196–202.
46. *Calder JD, Sexton SA, Pearce CJ.* Return to training and playing after posterior ankle arthroscopy for posterior impingement in elite professional soccer. *Am J Sports Med* 2010;38(1):120–4.
47. *Guo QW, Hu YL, Jiao C, Ao YF, Tian de X.* Open versus endoscopic excision of a symptomatic os trigonum: a comparative study of 41 cases. *Arthroscopy* 2010;26(3):384–90.
48. *Ogut T, Ayhan E, Irgit K, Sarikaya AI.* Endoscopic treatment of posterior ankle pain. *Knee Surg Sports Traumatol Arthrosc* 2011;19(8):1355–61.
49. *Galla M, Lobenhoffer P.* Technique and results of arthroscopic treatment of posterior ankle impingement. *Foot Ankle Surg* 2011;17(2):79–84.
50. *Smyth NA, Murawski CD, Levine DS, Kennedy JG.* Hindfoot arthroscopic surgery for posterior ankle impingement: a systematic surgical approach and case series. *Am J Sports Med* 2013;41(8):1869–76.



Vijesti News

Poštovani čitatelji, dragi kolege!

Veliko nam je zadovoljstvo upoznati Vas s mogućnosti da prva godišta Liječničkog vjesnika od 1877. do 1927. godine pročitate u elektroničkom obliku na web adresi: **www.hlz.hr**.

Urednički odbor LV-a