

Goodpastureov sindrom - prikazi bolesnika

Kotur, Gordana; Kotur, Goran; Horvatić, Ivica; Galešić Ljubanović, Danica; Galešić, Krešimir

Source / Izvornik: **Liječnički vjesnik, 2015, 137, 171 - 176**

Journal article, Published version

Rad u časopisu, Objavljena verzija rada (izdavačev PDF)

Permanent link / Trajna poveznica: <https://um.nsk.hr/um:nbn:hr:105:233682>

Rights / Prava: [In copyright](#)/[Zaštićeno autorskim pravom.](#)

Download date / Datum preuzimanja: **2025-04-03**



Repository / Repozitorij:

[Dr Med - University of Zagreb School of Medicine Digital Repository](#)



GOODPASTUREOV SINDROM – PRIKAZI BOLESNIKA

GOODPASTURE'S SYNDROME – CASE REPORTS

GORDANA KOTUR, GORAN KOTUR, IVICA HORVATIĆ,
DANICA GALEŠIĆ LJUBANOVIĆ, KREŠIMIR GALEŠIĆ*

Deskriptori: Goodpastureov sindrom – dijagnoza, imunologija, patologija, liječenje; Plućne alveole – patologija; Hemoptiza – etiologija; Bubrežni glomerul – patologija, imunologija; Bazalna membrana – imunologija; Auto-protutijela – u krvi; Imunosupresivni lijekovi – terapijska primjena; Ciklofosfamid – terapijska primjena; Plazmafereza

Sažetak. Goodpastureov sindrom rijedak je klinički entitet karakteriziran brzoprogresivnim glomerulonefritisom (BPGN), difuznim plućnim hemoragijama i prisutnošću cirkulirajućih autoprotutijela na glomerularnu bazalnu membranu (GBM). Autoprotutijela se vežu na reaktivne epitope nekologene domene α -3 lanca kolagena tipa IV, sastavnog dijela alveolarne i glomerularne bazalne membrane, te aktiviraju kaskadu komplementa, što rezultira oštećenjem tkiva po tipu II reakcije preosjetljivosti prema Coombsu i Gellu. Prognostički faktori uključuju patohistološke promjene i promjene ekskrecijske funkcije bubrega te stupanj plućnog oštećenja u trenutku očitovanja bolesti. Brzo postavljena dijagnoza i što ranije provedeno adekvatno liječenje osobito su važni za bolesnike. Agresivno liječenje kombinacijom imunosupresivne terapije i plazmafereze ima najbolje izgleda za uspjeh. U ovom radu prikazano je troje bolesnika koji su se klinički očitivali renopulmonalnim sindromom: bubrežnim zatajenjem, hematurijom, proteinurijom i hemoptizama. Histološki u tkivu bubrega dobivenom biopsijom u svih bolesnika radilo se o glomerulonefritisu s polumjesecima uzrokovanom protutijelima na GBM. U sve troje bolesnika provedeno je liječenje glukokortikoidima, ciklofosfamidom i plazmaferezom. Svi bolesnici preživjeli su uz remisiju plućne bolesti. U dva bolesnika koja su u trenutku kliničke prezentacije imala znatno sniženu ekskrecijsku bubrežnu funkciju i visok postotak polumjeseca u tkivu bubrega dobivenog biopsijom došlo je do trajnoga gubitka bubrežne funkcije. U jednog bolesnika koji je u trenutku očitovanja bolesti pokazivao lakše bubrežno oštećenje te manji postotak polumjeseca došlo je do potpunog oporavka bubrežne funkcije.

Descriptors: Anti-glomerular basement membrane disease – diagnosis, immunology, pathology, therapy; Pulmonary alveoli – pathology; Hemoptysis – etiology; Kidney glomerulus – pathology, immunology; Basement membrane – immunology; Autoantibodies – blood; Immunosuppressive agents – therapeutic use; Cyclophosphamide – therapeutic use; Plasmapheresis

Summary. Goodpasture's syndrome is a rare clinical entity characterized by rapidly progressive glomerulonephritis, diffuse pulmonary hemorrhage and the presence of circulating autoantibodies to the glomerular basement membrane (GBM). Autoantibodies bind to reactive epitopes of noncollagenous domain of the collagen type IV α -3 chain in glomerular and alveolar basement membranes. Autoantibodies activate the complement cascade resulting in tissue injury by the type II hypersensitivity reaction according to the Coombs and Gell classification of antigen-antibody reactions. Prognostic factors include the renal excretory function and the degree of renal and lung damage at the time of presentation. Prompt diagnosis and early and adequate medical treatment is vital for patients. Clinical treatment must be aggressive in order of achieving better outcome. This article describes three patients who clinically presented with renopulmonary syndrome, renal failure, hematuria, proteinuria and hemoptysis. Kidney biopsy diagnosis was crescentic glomerulonephritis due to antibodies against GBM. In all three patients we started therapy with glucocorticoids and cyclophosphamide combined with plasma exchange therapy. In two patients who initially had severe impairment of renal function and high percentage of crescents in the renal biopsy, kidney function recovery was not achieved. In one patient, who at the time of clinical presentation showed milder renal failure and lower percentage of crescents in renal biopsy, the full recovery of renal function was obtained.

Liječ Vjesn 2015;137:171–176

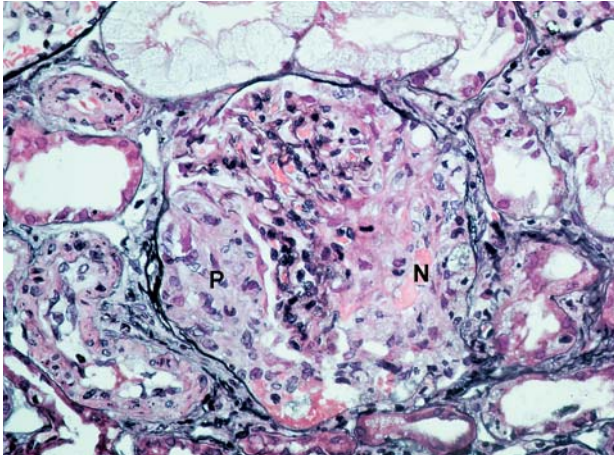
Goodpastureov sindrom (GPS) klinički je entitet obilježen brzoprogresivnim glomerulonefritisom (BPGN), difuznim plućnim krvarenjima i prisutnošću cirkulirajućih protutijela na glomerularnu bazalnu membranu (GBM). GPS je prvi opisao Ernest Goodpasture 1919. god. za vrijeme epidemije gripe u 18-godišnjeg mladića koji je umro od bolesti karakterizirane plućnom hemoragijom i proliferativnim glomerulonefritisom.¹⁻⁶ GPS je rijedak klinički sindrom, s incidencijom od 0,5 do 1,8 slučaja na milijun stanovnika na godinu u Europi i Aziji, odnosno čini 1 – 5% svih tipova glomerulonefritisa, s bimodalnom distribucijom između 20. – 30. i 60. – 70. godine života.^{7,8} Prevalencija bolesti je veća u muškaraca mlađe i žena starije životne dobi. U prošlosti je GPS najčešće bio smrtonosan, no suvremena djelotvorna terapija glukokortikoidima, imunosupresivima i plazmaferezom značajno je poboljšala prognozu.⁹ Ako se primijeni

navedeno liječenje, 5-godišnja stopa preživljenja prelazi 80%, a manje od 30% bolesnika zahtijeva trajno nadomještanje bubrežne funkcije (NBF). Bubrežna funkcija u bolesnika s razinama kreatinina u serumu iznad 442 μ mol/L, oligurijom i više od 50% polumjeseca u nalazu bubrežne

* Jedinica djelatnosti interne medicine, Opća bolnica Virovitica (Gordana Kotur, dr. med.), Specijalistička ordinacija obiteljske medicine, Špišić Bukovica (Goran Kotur, dr. med.), Zavod za nefrologiju i hemodijalizu, Klinika za unutarnje bolesti Medicinskog fakulteta Sveučilišta u Zagrebu, KB Dubrava, Zagreb (prof. dr. sc. Krešimir Galešić, dr. med.; dr. sc. Ivica Horvatić, dr. med.), Klinički zavod za patologiju i citologiju Medicinskog fakulteta Sveučilišta u Zagrebu, KB Dubrava, Zagreb (prof. dr. sc. Danica Galešić Ljubanović, dr. med.)

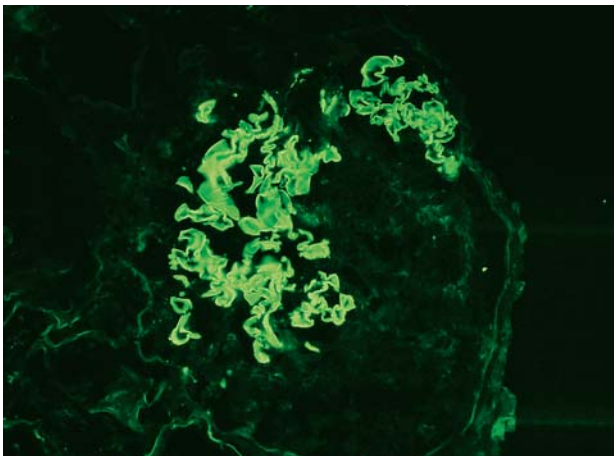
Adresa za dopisivanje: Dr. G. Kotur, Jedinica djelatnosti interne medicine Opće bolnice Virovitica, Gajeva 27, 33000 Virovitica, e-mail: goran.kotur@vt.htnet.hr

Primljeno 13. srpnja 2014., prihvaćeno 23. veljače 2015.



Slika 1. Glomerulonefritis s celularnim polumjesecom u bolesnika s Goodpastureovim sindromom. Urinarni je prostor ispunjen celularnim polumjesecom (P). Vidi se područje nekroze (N) (bojenje po Jonesu, 400x). Histološka slika tkiva bubrega bolesnika Č. D. prikazanog u radu.

Figure 1. Glomerulonephritis with cellular crescent in a patient with Goodpasture's syndrome. Urinary space is filled with cellular crescent (P). An area of necrosis is seen (N) (Jones stain, x400).



Slika 2. Linearni depoziti IgG-a uzduž glomerularne bazalne membrane u bolesnika s Goodpastureovim sindromom (DIF, 400x). Histološka slika tkiva bubrega bolesnika Č. D. prikazanog u radu.

Figure 2. Linear deposits of IgG along the glomerular basement membrane in a patient with Goodpasture's syndrome (DIF, x400). Histological image of the patient Č.D. presented in this review.

biopsije rijetko se oporavi i takvi bolesnici najčešće trebaju trajno NBF.¹⁰⁻¹² Smatra se da inicijalno oštećenje plućnih krvnih žila izlaže alveolarne kapilare anti-GBM-protutijelima, a rizični čimbenici jesu: HLA-DR15 i HLA-DR4 haplotipovi, izloženost organskim otapalima ili ugljikovodicima, metalnoj prašini, nikotinu, infekcijama (influenca), inhalaciji kokaina, terapiji koja dovodi do deplecije limfocita (alemtuzumab).¹²⁻¹⁶ Autoprotutijela se vežu za reaktivne epitope nekolagene domene kolagena tipa IV bazalnih membrana (BM) i aktiviraju kaskadu komplementa, što dovodi do oštećenja tkiva reakcijom preosjetljivosti tipa II po Coombsu i Gellu.^{17,18} Ova autoprotutijela mogu se vidjeti kao linearni depoziti imunoglobulina duž GBM-a i nešto rjeđe alveolarnog BM-a, a dokazuju se direktnom imunofluorescencijom (DIF). U 60 – 80% bolesnika javljaju se plućna i bubrežna bolest, u 20 – 40% samo bubrežna bolest

i u manje od 10% samo bolest ograničena na pluća. Plućna hemoragija može prethoditi, javiti se istodobno ili slijediti glomerularnu bolest. Opći simptomi: slabost, vrućica, groznica i artralgijske mogu prethoditi ili se javiti istodobno s plućnim i/ili bubrežnim simptomima. Hemoptize, kašalj i dispneja simptomi su plućnog oštećenja, a masivna plućna hemoragija može dovesti do respiratorne insuficijencije koja je glavni uzrok smrti. Azotemija do uremije, hematurija, edemi i arterijska hipertenzija dio su bubrežne bolesti. U urinu nalazimo proteinuriju (obično nenefrotske razine), mikroskopsku hematuriju ili makrohaturiju te eritrocitne cilindre. Obično je prisutna sideropenična anemija kao posljedica plućnih krvarenja ili anemija kronične bolesti, zatim leukocitoza i ubrzana sedimentacija eritrocita (SE). Ključne su za potvrdu dijagnoze i praćenje odgovora na liječenje serološke analize anti-GBM-protutijela radioimunotestom ili enzimskim imunosorbentnim testom s osjetljivošću > 95% i specifičnošću > 97%. Perzistirajuća autoprotutijela obično su loš prognostički čimbenik i predviđaju teško bubrežno i plućno oštećenje.^{1,17} Antineutrofilna citoplazmatska protutijela (ANCA) mogu se naći u trećine bolesnika, i to u većine sa specifičnošću za mijeloperoksidazu (MPO-ANCA).^{19,20} Standardna rendgenska snimka pluća u većine bolesnika pokazuje mrljaste konsolidacije plućnog parenhima, obično simetrično obostrano perihilarno ili bazalno. Međutim, 18% bolesnika ima normalan nalaz rendgenske snimke pluća. Faza konsolidacije traje 2 – 3 dana, a zatim postupno progredira prema intersticijskom uzorku, kada se obično javljaju epizode hemoragije. Konačna dijagnoza postavlja se biopsijom bubrega. Nalaz svjetlosne mikroskopije (SM) karakteriziran je nekrozom glomerula uz stvaranje celularnih polumjeseca (slika 1.). Imunofluorescentna (IF) mikroskopija karakteristična je i pokazuje linearne depozite imunoglobulina, najčešće IgG i C3-komponente komplementa duž GBM-a (slika 2.). Nalaz elektronske mikroskopije (EM) nije specifičan. Ako su prisutni nekroza glomerula i celularni polumjeseci, nađu se ruptura GBM-a i nakupine fibrina te proliferacija stanica u Bowmanovu prostoru. Glomeruli koji nisu zahvaćeni nekrozom imaju urednu ultrastrukturu. Imuni se depoziti ne nalaze. Biopsija pluća je rijetko kada indicirana jer je bubrežno tkivo pristupačnije i biopsija bubrega ima manje komplikacija.¹² U diferencijalnoj dijagnozi GPS-a treba razmotriti sve oblike BPGN-a, a posebno one s renopulmonalnim sindromom (vaskulitisi: mikroskopski poliangitis, poliangitis s granulomatozom – Wegenerova granulomatoza i poliangitis s granulomatozom i eozinofilijom – sindrom Churg-Strauss*), druge sistemske autoimune bolesti (sistemski eritemski lupus, sistemska skleroza, reumatoidni artritis), infekcije (tuberkuloza, subakutni bakterijski endokarditis, septična stanja), kao i maligne bolesti udružene s glomerulonefritisom (GN).^{21,22} Brzo i na vrijeme postavljena dijagnoza od osobite je važnosti za bolesnike s GPS-om, a što ranije provedeno liječenje povećava izgleda za oporavak bubrežne funkcije te smanjuje smrtnost.²³ Liječenje treba biti agresivno i provedeno odmah nakon postavljanja dijagnoze, tj. odmah nakon nalaza biopsije bubrega, a temelji se na glukokortikoidima i imunosupresivnim agensima, kao što su ciklofosamid, rituksimab, azatioprin uz plazmaferezu, osobito ako je prisutno teško plućno i bubrežno oštećenje.^{1,12,16,24,25} Bolesnici često zahtijevaju NBF te antibiotike u slučaju bakterijske infekcije i ostalu suportivnu terapiju. Transplantacija bubrega može se provesti kada iz cirkulacije nestanu anti-GBM-protutijela.²⁴⁻²⁷

* Sindrom je nazvan po Jacobu Churgu i američkoj patologinji Lotte Strauss – napomena lektora.

Prikazi bolesnikâ

Bolesnik Č. D. u dobi od 21 godine prvi put je liječen u Zavodu za nefrologiju i dijalizu KB Dubrava u jesen 2011. godine radi obrade bubrežne insuficijencije, proteinurije i hematurije. Upućen je iz OB Sisak, gdje je bio hospitaliziran zbog boli u trbuhu, periumbilikalno i lijevo lumbalno, mučnine, otoka nogu i vjeda, inapetencije i gubitka tjelesne težine. Pogoršanje općeg stanja počelo je 10-ak dana ranije. Anamnestički se saznaje da je u posljednje dvije godine povremeno iskašljavao svježu krv i da je pušač. U laboratorijskim nalazima kod prijma bile su izražene blaga normocitna anemija i azotemija, proteinurija nefrotskog ranga i eritrociturija. U kliničkom statusu pri dolasku u kliniku bolesnik je bio afebrilan, kardijalno kompenziran, auskultatorno urednog nalaza na plućima, bez edema, krvnog tlaka 110/75 mmHg. Bolesnik je imao očuvanu diurezu i tijekom hospitalizacije nije imao plućnih simptoma. Početni laboratorijski nalazi pokazuju anemiju kronične bolesti i blagu sideropeniju, azotemiju s tendencijom daljeg pogoršanja ekskretorne bubrežne funkcije, proteinuriju nefrotskog ranga i eritrocituriju. Laboratorijski nalazi prikazani su u tablici 1. Rendgenska snimka srca i pluća bila je uredna. Ultrazvuk bubrega pokazivao je bubrege uredne veličine i debljine parenhima. Međutim, parenhim je bio hiperehogen, a kortikomedularna granica nejasna. U bolesnika je učinjena biopsija bubrega. Na SM-u su nađeni celularni polumjeseci i nekroze u 30% glomerula (slika 1.), a na IF-u linearni pozitivitet za IgG i C3 uzduž GBM-a (slika 2.). Nađen je pozitivan titar protutijela na GBM te je postavljena dijagnoza anti-GBM-glomerulonefritisa. Odmah je započeto liječenje pulsevima glukokortikoida 7 mg/kg i ciklofosfamida 2 mg/kg uz plazmaferezu. Provedeno je ukupno 7 postupaka izmjene 4 L plazme uz zamjenu 5%-tnim albuminima tijekom 14 dana i 6 pulsova terapije ciklofosfamidom. Došlo je do potpunog oporavka bubrežne funkcije, smanjenja eritrociturije i proteinurije. Kontrolni laboratorijski nalazi bili su: kreatinin 93 $\mu\text{mol/L}$, Hb 129 g/L, proteinurija 1,4 – 2,1 g/dU, eritrociturija 3 – 5 E. Nastavljeno je liječenje glukokortikoidima peroralno uz postupno sniženje doze te je došlo do smanjenja proteinurije na 0,54 g/24 sata uz uredne nalaze ekskretorne bubrežne funkcije. Kontrolni nalazi anti-GBM-protutijela bili su negativni. Tijekom 32-mjesečnog ambulantnog praćenja bolesnika bolest je u remisiji.

Bolesnik B. J. u dobi od 51 godine hospitaliziran je na Internom odjelu OB Virovitica u srpnju 2013. godine zbog slabosti, zimice, vrućice do 38 °C, makrohaturije, hemoptiza te otoka vjeda i nogu. Opći simptomi trajali su 3 tjedna prije nego što se bolesnik javio liječniku. Tri dana prije hospitalizacije imao je hemoptize uz radiološki izražene infiltrate na plućima te je ambulantno liječen koamoksiklavom i potom ceftriaksonom prema preporuci pulmologa i infektologa. Tijekom navedena 3 dana razvijaju se znakovi akutnoga bubrežnog zatajenja s progresivnim porastom ureje i kreatinina u krvi (porast kreatinina tijekom 3 dana za 300 $\mu\text{mol/L}$) te je bolesnik upućen na bolničko liječenje. U osobnoj anamnezi osim tonzilofaringitisa u mladosti, bolesnik nije teže bolovao. Pušač je i konzumira alkohol. U kliničkom statusu kod dolaska bolesnik je bio afebrilan, blijed, s auskultacijskim nalazom oslabljena šuma disanja, imao je edeme vjeda i nogu i krvni tlak 170/110 mmHg. Laboratorijski nalazi navedeni su u tablici 1. Rendgenskom snimkom pluća nađeno je inhomogeno zasjenjenje na granici 6. i 10. segmenta te simetrični gusti retikularni infiltrati u oba plućna krila. Ultrazvučno su bubrezi bili

povećani (140 mm uzdužno), zadebljana parenhima, nejasne kortikomedularne granice. Bolesnik je imao održanu diurezu, ali s tendencijom brzog pogoršanja bubrežne funkcije te je upućen u Zavod za nefrologiju i dijalizu KB Dubrava gdje je učinjena biopsija bubrega. Na SM-u (22 glomerula) nađen je difuzni nekrotizirajući GN s celularnim polumjesecima u 86% glomerula. IF mikroskopija pokazivala je difuzni globalni linearni pozitivitet za IgG i C3 duž GBM-a. Nalaz protutijela na GBM bio je pozitivan. Odmah je započeto liječenje pulsevima glukokortikoida 7 mg/kg, ciklofosfamida 2 mg/kg i plazmaferezom (učinjeno je ukupno 10 odstranjivanja 4 L plazme tijekom 20 dana) uz redovitu hemodijalizu. Učinjen je MSCT prsnog koša koji je pokazao obostrano u donjim plućnim režnjevima peribronhalno zone naglašenog intersticija s *ground glass* uzorkom koji se objašnjava kao posljedica dugotrajnih promjena u sklopu GPS-a. Na kontrolnim rendgenskim snimkama pluća došlo je do regresije infiltrata. Kontrolni nalaz anti-GBM-protutijela pokazao je slabo pozitivan titar. Bolesnik je vraćen u OB Virovitica gdje je nastavljeno liječenje peroralnom imunosupresivnom terapijom (ciklofosfamid i metilprednizolonom). U daljnjem tijeku uočava se nestanak plućne bolesti, ali nije došlo do oporavka bubrežne funkcije te je bolesnik ostao trajno ovisan o NBF-u. Funkcionalnom dijagnostikom plućne funkcije spirometrijskim mjerenjem statičkih i dinamičnih plućnih volumena i kapaciteta te protoka nađene su restriktivno-opstruktivne smetnje ventilacije manjeg stupnja.

Bolesnica B. R. u dobi od 56 godina hospitalizirana je na Internom odjelu OB Virovitica u kolovozu 2013. godine zbog oligurije, mikrohematurije, otoka nogu, azotemije i arterijske hipertenzije, što je bilo izraženo 10-ak dana prije prijma. Nije imala vrućicu ni respiracijskih simptoma. U osobnoj anamnezi saznalo se da je liječena godinu dana ranije zbog cistitisa i tada je imala uredne vrijednosti ureje i kreatinina u krvi. Mjesec dana prije hospitalizacije ultrazvučnim doplerom nađena je 70%-tna stenoza lijeve a. femoralis superficijalis te druge polivaskularne aterosklerotske promjene. Pušila je cigarete, a menopauzu je imala u dobi od 51 godine. U statusu je bila blijeda, kardijalno kompenzirana, na plućima je bio auskultacijski oslabljen šum disanja, nad lijevom karotidnom, obje ilijačne zajedničke arterije te umbilikalno čuli su se vaskularni stenotični šumovi, bili su izraženi otoci potkoljenica, a krvni tlak bio je 207/100 mmHg. Laboratorijski nalazi navedeni su u tablici 1. U urinokulturi izolirana je *E. coli* >10⁵, rezistentna na amoksicilin, a osjetljiva na ostale antibiotike. Rendgenskom snimkom pluća nađeni su obostrano pleuralni izljevi. Ultrazvučno su bubrezi bili uredne veličine i stanjena parenhima (13 mm), uz nalaz male količine ascitesa. Bolesnica je bila oligurična te je započeto liječenje hemodijalizom. Upućena je u Zavod za nefrologiju i dijalizu KB Dubrava gdje je učinjena biopsija bubrega. Na SM-u od ukupno 37 glomerula 76% bilo je potpuno vezivno promijenjeno, a svi ostali imali su opsežne celularne polumjesece uz mjestimičnu nekrozu. Nađena je teška nefroangioskleroza i intersticijska fibroza i atrofija kanalića u 90% parenhima. IF mikroskopija pokazivala je difuzni globalni linearni pozitivitet za IgG i C3 duž GBM-a. Anti-GBM-titar bio je slabo pozitivan. Odmah je započeto liječenje plazmaferezom (učinjene su dvije izmjene po 4 L plazme tijekom 4 dana), pulsevima ciklofosfamida 2 mg/kg i metilprednizolona 7 mg/kg uz hemodijalizu svaki drugi dan te ostalo potporno liječenje. Kontrolna rendgenska snimka pluća pokazivala je razvoj bilateralnih mrljastih konfluirajućih infiltrata perihilarno koje

Tablica – Table 1. *Obilježja prikazanih bolesnika / Findings in the presented patients*

Početni nalazi /Initial findings	Č. D. 21 godina/years, M	B. J. 51 godina/years, M	B. R. 56 godina/years, Ž	Normalne vrijednosti /Normal values
Eritrociti/Erythrocytes ($\times 10^{12}/L$)	3,29	3,24	3,15	3,86–5,08 Ž/F 4,34–5,72 M
MCV (fL)	85,0	90,9	90,0	83,0–97,2
Hemoglobin (g/L)	95	98	92	119–157 Ž/F 138–175 M
Leukociti/Leukocytes ($\times 10^9/L$)	6,9	9,4	12,6	3,4–9,7
Trombociti/Thrombocytes ($\times 10^9/L$)	239	232	398	158–424
Kreatinin/Creatinine ($\mu\text{mol}/L$)	127	425	466	63–107 Ž/F 79–125 M
Fe/TIBC ($\mu\text{mol}/L$)	9,5/32,4	4,6/34,8	2,6/27,5	8–30/49–75 Ž/F 11–32/49–72 M
Fibrinogen (g/L)	6,7	7,1	7,6	1,8–4,1
CRP (mg/L)	0,8	33,7	20,9	< 5,0
Ukupni proteini u serumu /Total serum protein (g/L)	43,0	39,0	42,0	66–81
Albumini u serumu /Serum albumin (g/L)	20,16	21,86	19,87	36,83–53,54
α -1-globulini / α -1 globulins (g/L)	2,06	6,11	4,54	1,91–3,97
α -2-globulini / α -2 globulins (g/L)	10,19	6,91	6,76	4,69–9,56
β -globulini/ β globulins (g/L)	5,84	6,91	5,75	5,54–10,61
γ -globulini/ γ globulins (g/L)	4,73	5,22	5,08	7,33–15,23
Urinski sediment /Urine sediment	>100 E	masa E /abundance of E	250 E	–
24h-proteinurija /24-hour proteinuria (g)	13,92	5,92	3,619	< 0,2
Anti-GBM-protutijela /Anti-GBM antibodies	pozitivan titar /Positive titer	pozitivan titar /Positive titer	slabo pozitivan titar /Weak positive titer	negativna /negative
Anti-MPO/anti-PR3 (IU/mL)	9/0	1/1	1/1	< 5,0/<5,0
Krvni tlak/Blood pressure (mmHg)	110/75	170/100	207/100	<140/90
Glavne promjene u tkivu bubrega/Main renal histology changes	30% glomerula celularni polumjeseci /cellular crescents in 30% of the glomeruli	86% glomerula celularni polumjeseci /cellular crescents in 86% of the glomeruli	76% glomerula potpuno sklerozirano, 24% glomerula celularni polumjeseci /76% globally sclerosed glomeruli, cellular crescents in 24% of the glomeruli	– –
Liječenje /Treatment	plazmafereza (7 izmjena x 4L) + pulsovi glukokortikoida (7 mg/kg) + pulsovi ciklofosfamida (2 mg/kg) /Plasma exchange (7 exchanges x 4L) + glucocorticoid pulses (7 mg/kg) + cyclophosphamide pulses (2 mg/kg)	plazmafereza (10 izmjena x 4 L) + pulsovi glukokortikoida (7 mg/kg) + pulsovi ciklofosfa- mida (2 mg/kg) + hemodijaliza /Plasma exchange (10 exchanges x 4L) + glucocorticoid pulses (7 mg/kg) + cyclophosphamide pulses (2 mg/kg) + hemodialysis	plazmafereza (2 izmjene x 4 L) + pulsovi glukokortikoida (7 mg/kg) + pulsovi ciklofosfa- mida (2 mg/kg) + hemodijaliza /Plasma exchange (2 exchanges x 4L) + glucocorticoid pulses (7 mg/kg) + cyclophosphamide pulses (2 mg/kg) + hemodialysis	
Praćenje (mjeseci) /Follow-up (months)	32	10	9	
Stanje na kraju praćenja /Outcome at the end of the follow-up	potpuni oporavak pluća i bubrežne funkcije, proteinurija 0,54 g/24 h /Full recovery of the lung and renal function, proteinuria 0,54g/24hours	potpuni oporavak pluća, hemodijaliza /Full recovery of the lung function, hemodialysis	potpuni oporavak pluća, hemodijaliza /Full recovery of the lung function, hemodialysis	

M = muško/male, Ž/F = žensko/female, MCV = srednji volumen eritrocita/mean corpuscular volume, Fe = željezo/iron, TIBC = ukupni kapacitet vezanja željeza/total iron-binding capacity, CRP = C reaktivni protein/C-reactive protein, E = eritrociti/erythrocytes, anti MPO = protutijela na mijeloperoksidazu (p ANCA)/myeloperoxidase antibodies (p ANCA), anti PR3 = protutijela na proteinazu 3 (c ANCA)/proteinase-3 antibodies (c ANCA).

je pratilo kliničko pogoršanje s hemoptizama i razvojem respiracijskog zatajavanja. Bolesnica je premještena u Odjel intenzivnog liječenja gdje je provedeno standardno intenzivno liječenje, zbrinjavanje plućnog krvarenja i respiracijskog zatajavanja, anemije, stabilizacija krvnog tlaka uz

nastavak liječenja imunosupresivnom terapijom i NBF-om. S obzirom na nepovoljan histološki nalaz biopsije bubrega koji je pokazao visok stupanj kroniciteta, učinjene su samo dvije plazmafereze. Nakon stabilizacije stanja, nakon prestanka plućnog krvarenja premještena je u OB Virovitica. U

daljnjem tijeku bolesnica je i dalje bila oligurična, bez znakova oporavka bubrežne funkcije te je nastavljeno liječenje hemodijalizom uz dalje pulsove imunosupresivne terapije. Došlo je do regresije infiltrata na rendgenskoj snimci pluća, što je pratio klinički oporavak plućnih simptoma. Učinjena je funkcionalna dijagnostika plućne funkcije spirometrijskim mjerenjem statičkih i dinamičnih plućnih volumena i kapaciteta te protoka kojom su nađene restriktivno-opstruktivne smetnje ventilacije manjeg stupnja.

Rasprava

U našem prikazu su se dva bolesnika klinički očitovala renopulmonalnim sindromom s bubrežnim zatajenjem, hematurijom i proteinurijom te hemoptizama. U jednog je bolesnika bio prisutan samo anti-GBM-glomerulonefritis. U dva bolesnika s glomerulonefritom već u početku je kreatinin bio $>400 \mu\text{mol/L}$, a jedan je bolesnik je bio oliguričan, što su loši prognostički pokazatelji.¹⁰⁻¹² Svi su bolesnici imali 24-satnu proteinuriju nefrotskog ranga iako se u literaturi navodi da je češća proteinurija nenefrotskog ranga. Najveću proteinuriju ($13,92 \text{ g}/24 \text{ h}$) imao je bolesnik koji se inicijalno prezentirao manjim stupnjem oštećenja ekskretorne bubrežne funkcije, a najnižu ($3,619 \text{ g}/24 \text{ h}$) imala je bolesnica s oligurijom i znatnim oštećenjem ekskretorne bubrežne funkcije. U sve troje bolesnika bila je izražena anemija kronične bolesti s različitim stupnjem sideropenije. Najizraženija sideropenija bila je u dva bolesnika s izraženim plućnim simptomima i inicijalno većim stupnjem oštećenja ekskretorne bubrežne funkcije. Dva bolesnika s težim stupnjem oštećenja ekskretorne bubrežne funkcije imala su arterijsku hipertenziju. Hemoptize, kao odraz zahvaćanja pluća, u dva su se bolesnika javile prije pojave bubrežne bolesti, a u jednog bolesnika nakon razvoja te bolesti. Plućna bolest potvrđena je radiološkim nalazom konfluirajućih mrljastih infiltrata u dva bolesnika, u jednog na početku bolesti, a u drugog u kasnijem tijeku kada se klinički javilo pogoršanje s hemoptizama. U jednog bolesnika anamnestički smo saznali za pojavu hemoptiza ranije, prije hospitalizacije i pojave bubrežne bolesti, a za vrijeme hospitalizacije radiološka snimka pluća nije pokazivala patoloških promjena. Plućnu bolest dijagnosticirali smo u jednog bolesnika i MSCT-om. Pojava hemoptiza korelirala je s rendgenskim i MSCT-nalazom plućnih infiltrata. Rutinski testovi plućne funkcije nisu od veće pomoći u kliničkoj procjeni bolesnika s anti-GBM-bolesti te nisu učinjeni u akutnoj fazi bolesti. Funkcionalna obrada pluća sa spirometrijom učinjena je u dva bolesnika nakon smirivanja akutne faze bolesti, a nalazi u oba bolesnika pokazuju restriktivno-opstruktivne smetnje ventilacije manjeg stupnja. U našem prikazu sve troje bolesnika pušilo je cigarete te se izloženost duhanskom dimu može uzeti u obzir kao mogući inicijalni faktor u nastanku bolesti, no ne možemo isključiti druge moguće čimbenike (npr. infekcije).

Otkrivanje cirkulirajućih i/ili deponiranih protutijela na GBM potvrđuje dijagnozu GPS-a, a ona su i prediktor težine bubrežnog i plućnog oštećenja, kao i važan prognostički čimbenik.^{1,16} Anti-GBM-protutijela u početku su bila pozitivna u dva bolesnika, a u jednog slabo pozitivna. Nakon provedene terapije plazmaferezom i imunosupresivnom terapijom kontrolni titar anti-GBM-protutijela postao je negativan u jednog bolesnika, u drugoga od inicijalno pozitivnog titra ostao je slabo pozitivan, a u trećeg bolesnika, sa inicijalno slabo pozitivnim titrom kontrolni nalaz je ostao isti, slabo pozitivan. Niža razina ili nestanak anti-GBM protu-

tijela u korelaciji je s boljim očuvanjem bubrežne funkcije, što potvrđuje i naš bolesnik s negativnim kontrolnim titrom protutijela i u kasnijem tijeku normaliziranom bubrežnom funkcijom.^{28,29}

Prisutnost ANCA u GPS-u nalazi se u 15 – 30% slučajeva. ANCA mogu biti prisutna na početku bolesti ili se razviti kasnije tijekom bolesti ili nakon nestajanja anti-GBM-protutijela. Od toga MPO-ANCA nalaze se u $\frac{3}{4}$ slučajeva, a PR3-ANCA u $\frac{1}{4}$ slučajeva.^{1,12,16} U našem prikazu PR3-ANCA bila su prisutna u vrlo malom razrjeđenju u dva bolesnika, dok su MPO-ANCA u sve troje bolesnika bila u vrlo malom razrjeđenju (1 IJ/mL u dva bolesnika i 9 IJ/mL u jednog bolesnika). Za bolesnike koji imaju uz anti-GBM protutijela pozitivna i ANCA, jedna studija pokazala je sličnu prognozu kao i kod onih koji imaju pozitivna samo anti-GBM-protutijela, dok su druge studije pokazale bolju prognozu bolesnika ovisnih o dijalozi ako imaju dvostruki pozitivitet, i anti-GBM i ANCA.^{19,20,30,31}

U sve troje bolesnika učinjena je biopsija bubrega, a ni u jednog bolesnika u našem prikazu nije učinjena biopsija pluća. U sva tri bolesnika provedeno je liječenje pulsovima glukokortikoidima 7 mg/kg , ciklofosfamidom 2 mg/kg i plazmaferezom s volumenom izmjene 4 L . U dva bolesnika provedeno je liječenje NBF-a već u inicijalnoj fazi. U jednog bolesnika učinjene su samo dvije izmjene plazme zbog prisutnih nepovoljnih prognostičkih čimbenika i bez izgleda za oporavak bubrežne funkcije (visok stupanj sklerotičnih glomerula, intersticijske fibroze i atrofije kanalića u nalazu biopsije bubrega uz početne visoke vrijednosti kreatinina i oliguriju).

Dva bolesnika ostala su ovisna o NBF-u, što se moglo očekivati s obzirom da na to su u trenutku očitovanja bolesti imali uznapredovalo zatajenje bubrega i visok postotak glomerula s polumjesecima u nalazu biopsije bubrega, a u jednog od njih su bile i jako izražene kronične promjene (intersticijska fibroza i atrofija kanalića u 90% uzorka). U bolesnika koji je u trenutku kliničkog očitovanja bolesti pokazivao manji stupanj bubrežnog zatajenja i imao samo 30% glomerula s polumjesecima u nalazu biopsije bubrega, uz navedene terapijske mjere, došlo je do oporavka bubrežne funkcije i anemije te znatnog smanjenja proteinurije i eritrociturije. U dva bolesnika s radiološki verificiranim plućnim infiltratima uslijedila je njihova potpuna regresija i u kasnijem su tijeku bili bez hemoptiza.

Mortalitet od GPS-a varira od 11 do 21%.¹² Obično je određen razmjerima plućnog oštećenja. Ni u jednog prikazanog bolesnika nije se dogodio letalni ishod.

Zaključak

GPS je rijetka i vrlo teška bolest. Prognostički čimbenici uključuju stupanj bubrežnog zatajenja i težinu histoloških promjena u tkivu bubrega te stupanj plućnog oštećenja u trenutku očitovanja bolesti. Brzo postavljena dijagnoza (najbolje hitnom biopsijom bubrega) i što ranije provedeno adekvatno liječenje vitalno su važni za bolesnike. Nažalost, dijagnoza se ovog sindroma često postavlja tek kada je već izražena bubrežna insuficijencija (loš prognostički čimbenik) ili kada su već izražena plućna krvarenja, što je dodatni loš prognostički znak. Stoga je kod prisutnih simptoma respiracijskog sustava i proteinurije i/ili hematurije nužno u diferencijalnoj dijagnozi razmotriti ovaj sindrom te učiniti biopsiju bubrega, kako bi se na vrijeme postavila dijagnoza i započelo liječenje.

LITERATURA

1. *Phelps RG, Turner NA.* Goodpasture's syndrome: New insights into pathogenesis and clinical picture. *J Nephrol* 1996;9(3):111-7.
2. *Droz D.* Hemorragies pulmonaires et glomerulonephrites rapidement progressives (Syndromes pneumo-renaux). *Sem Hop Paris* 1990;66:407-12.
3. *Glasscock RJ, Cohen AH, Adler SG, Ward HJ.* Secondary glomerular diseases. U: *Brenner BM, Rector FC, ur. The Kidney.* Philadelphia: WB Saunders; 1991, str. 1280-1368.
4. *Lerner RA, Glasscock RJ, Dixon FJ.* The role of anti-glomerular basement membrane antibody in pathogenesis of human glomerulonephritis. *J Exp Med* 1967;126:989-1000.
5. *Kalluri R.* Goodpasture syndrome. *Kidney Int* 1999;55:1120-2.
6. *Stanton MC, Tange JD.* Goodpasture's syndrome (pulmonary haemorrhage associated with glomerulonephritis). *Australasian Ann Med* 1958, str. 7132-7134.
7. *Kluth DC, Rees AJ.* Anti-glomerular basement membrane disease. *J Am Soc Nephrol* 1999;10:2446-53.
8. *Tang W, McDonald SP, Hawley CM i sur.* Anti-glomerular basement membrane antibody disease is an uncommon cause of end-stage renal disease. *Kidney Int* 2013;83:503-10.
9. *Shah MK, Huggins SY.* Characteristics and outcomes of patients with Goodpasture's syndrome. *South Med J* 2002;95:1411-8.
10. *Daly C, Conlon PJ, Medwar W i sur.* Characteristics and outcome of anti-glomerular basement membrane disease: a single center experience. *Ren Fail* 1996;18:105-12.
11. *Herody M, Bobrie G, Gourain C i sur.* Anti-GBM disease: predictive value of clinical, histological and serological data. *Clin Nephrol* 1993;40:249-55.
12. *Plaisier E, Rossert J.* Syndrome de Goodpasture. U: *Kahn MF, Peltier AP, Meyer O, Piette JC (ur.) Maladies et syndromes systemiques.* Paris: Medecine Sciences Flammarion; 2000, str. 763-776.
13. *Chan AL, Louie S, Leslie KO, Juarez MM, Albertson TE.* Cutting edge issues in Goodpasture's disease. *Clin Rev Allergy Immunol* 2011;41:151-62.
14. *Yang R, Cui Z, Zhao J, Zhao MH.* The role of HLA-DRB1 alleles on susceptibility of Chinese patients with anti-GBM disease. *Clin Immunol* 2009;133:245-50.
15. *Peto P, Salama AD.* Update on antiglomerular basement membrane disease. *Curr Opin Rheumatol* 2011;23:32-7.
16. *Salama AD, Levy JB, Lightstone L, Pusey CD.* Goodpasture's disease. *Lancet* 2001;358:917-20.
17. *Zhao J, Cui Z, Yang R, Jia XY, Zhang Y, Zhao MH.* Anti-glomerular basement membrane autoantibodies against different target antigens are associated with disease severity. *Kidney Int* 2009;76:1108-15.
18. *Cui Z, Zhao MH.* Advances in human antiglomerular basement membrane disease. *Nat Rev Nephrol* 2011;7:697-705.
19. *Levy JB, Hammad T, Coulthart A, Dougan T, Pusey CD.* Clinical features and outcome of patients with both ANCA and anti-GBM antibodies. *Kidney Int* 2004;66:1535-40.
20. *Rutgers A, Slot M, van Paassen P i sur.* Coexistence of anti-glomerular basement membrane antibodies and myeloperoxidase-ANCAs in crescentic glomerulonephritis. *Am J Kidney Dis* 2005;46:253-62.
21. *Turner N, Rees AJ.* Antiglomerular basement membrane disease. U: *Cameron S, Davison AM, Grunfeld JP, Kerr D, Ritz E (ur.) Oxford Textbook of Clinical Nephrology.* Oxford: Oxford Medical Publication; 1992, str. 438-456.
22. *Couser WG.* Goodpastures syndrome. U: *Jacobson HR, Striker GE, Klahr S (ur.) The Principles and Practices in Nephrology.* St. Louis: Mosby; 1995, str. 139-143.
23. *Levy JB, Turner AN, Rees AJ, Pusey CD.* Long-term outcome of anti-glomerular basement membrane antibody disease treated with plasma exchange and immunosuppression. *Ann Intern Med* 2001;134:1033-42.
24. *Johnson JP, Moore J Jr, Austin HA, Balow JE, Antonovych TT, Wilson CB.* Therapy of anti-glomerular basement membrane antibody disease: analysis of prognostic significance of clinical, pathologic and treatment factors. *Medicine (Baltimore)* 1985;64:219-27.
25. *Bolton WK.* Goodpasture's syndrome. *Kidney Int* 1996;50:1753-66.
26. *Shah Y, Mohiuddin A, Shuman C i sur.* Rituximab in anti-glomerular basement membrane disease. *QJM* 2012;105:195-7.
27. *Syeda UA, Singer NG, Magrey M.* Anti-glomerular basement membrane antibody disease treated with rituximab: A case based review. *Semin Arthritis Rheum* 2013;42:567-72.
28. *Salama AD, Dougan T, Levy JB, i sur.* Goodpasture's disease in the absence of circulating anti-glomerular basement membrane antibodies as detected by standard techniques. *Am J Kidney Dis* 2002;39:2-1167.
29. *Glen S, Makowitz MD, Jai Radhakrishnan MD, Vivette D, D'Agati MD.* An overlapping etiology of RPGN. *Am J Kidney Dis* 2004;43:388-93.
30. *Bosch X, Mirapeix E, Font J i sur.* Prognostic implication of anti-neutrophil cytoplasmic autoantibodies with myeloperoxidase specificity in anti-glomerular basement membrane disease. *Clin Nephrol* 1991;36:107-13.
31. *Segelmark M, Hammad T, Wieslander J.* The prognostic significance in Goodpasture's disease of specificity, titer, and affinity of anti-glomerular basement membrane antibodies. *Nephron Clin Pract* 2003;94:c59-c68.



Vijesti News

Glavni odbor Hrvatskoga liječničkog zbora
Povjerenstvo za odličja i priznanja Hrvatskoga liječničkog zbora

raspisuje

NATJEČAJ

za odličja i priznanja Hrvatskoga liječničkog zbora u 2015. godini



Na temelju Pravilnika o odličjima i priznanjima Hrvatskoga liječničkog zbora, prihvaćenog 20. rujna 2005. godine, prijedlozi podružnica i stručnih društava Hrvatskoga liječničkog zbora za odličja i priznanja Zbora dostavljaju se Glavnom odboru HLZ-a, Povjerenstvu za odličja i priznanja, najkasnije **do 1. studenoga 2015. godine, s ispunjenim Upitnikom za predlaganje odličja za svakog predloženog člana.** Kasnije pristigli i nepotpuni prijedlozi neće se uzeti u razmatranje.

Odličja i priznanja bit će prihvaćena i objavljena na 124. godišnjoj skupštini Hrvatskoga liječničkog zbora 27. veljače 2016. godine.

Upitnici za predlaganje odličja mogu se podići u Tajništvu HLZ-a u Zagrebu i na web-stranici HLZ-a: www.hlz.hr