

Operacija primarnog tumora mozga u budnom stanju bolesnika

Rotim, Krešimir; Sajko, Tomislav; Mladić Batinica, Inga; Zmajević Schönwald, Marina; Benko, Marta; Kovačević, Marinko

Source / Izvornik: **Liječnički vjesnik, 2015, 137, 229 - 232**

Journal article, Published version

Rad u časopisu, Objavljena verzija rada (izdavačev PDF)

Permanent link / Trajna poveznica: <https://um.nsk.hr/um:nbn:hr:105:408838>

Rights / Prava: [In copyright](#)/[Zaštićeno autorskim pravom.](#)

Download date / Datum preuzimanja: **2024-08-21**



Repository / Repozitorij:

[Dr Med - University of Zagreb School of Medicine Digital Repository](#)



OPERACIJA PRIMARNOG TUMORA MOZGA U BUDNOM STANJU BOLESNIKA

AWAKE SURGERY FOR A PRIMARY BRAIN TUMOR

KREŠIMIR ROTIM, TOMISLAV SAJKO, INGA MLADIĆ BATINICA,
MARINA ZMAJEVIĆ SCHOENWALD, MARTA BENKO, MARINKO KOVAČEVIĆ*

Deskriptori: Tumori mozga – dijagnoza, patologija, kirurgija; Astroцитom – dijagnoza, kirurgija; Kraniotomija – metode; Motorička kora – patologija; Mapiranje mozga – metode; Motorički evocirani potencijali – fiziologija; Intraoperacijsko praćenje – metode; Anestezija – metode; Budnost

Sažetak. Operacije tumora u elokventnom području mozga u budnom stanju bolesnika izvode se s ciljem maksimalnog odstranjenja tumora i istodobnog očuvanja neurološke funkcije. U ovom radu autori opisuju slučaj bolesnika s primarnim tumorom mozga u području primarne motoričke kore koji je operiran u budnom stanju. Opisani neurokirurško-anestezioško-neurofiziološki zahvat prvi je takve vrste izveden u Republici Hrvatskoj.

Descriptors: Brain neoplasms – diagnosis, pathology, surgery; Astrocytoma – diagnosis, surgery; Craniotomy – methods; Motor cortex – pathology; Brain mapping – methods; Evoked potentials, motor – physiology; Monitoring, intraoperative – methods; Anesthesia – methods; Wakefulness

Summary. Awake brain surgery has been approved as a safe and efficacious operative procedure with the goal of maximal tumor resection and preservation of neurological function. This case report presents the first full awake primary brain tumor surgical procedure performed in Croatia.

Liječ Vjesn 2015;137:229–232

Operacije u elokventnim (govornim) područjima mozga u budnom stanju bolesnika, u usporedbi s operacijama u općoj anesteziji pružaju veću sigurnost u očuvanju neurološke funkcije prilikom maksimalne resekcije tumora.¹⁻⁴ Operacije u budnom stanju bolesnika omogućuju točniju lokalizaciju elokventnih područja mozga i utvrđivanje sigurnosne zone resekcije tumora. Funkcionalno mapiranje mozga (engl. *brain mapping*) povezano je s poslijeoperacijskim pogoršanjem neurološke funkcije. Stoga je prilikom izvođenja operacija tumora u elokventnim područjima mozga nužno potrebna upotreba funkcionalnog mapiranja mozga i kontinuiranog neurofiziološkog monitoringa.⁵⁻⁷

Tumori elokventnih područja mozga uključuju tumore u blizini govornih i motoričkih područja. Postoje brojne serije koje opisuju rezultate operacija u budnom stanju bolesnika s tumorima mozga u blizini govornih područja, no relativno je malen broj radova koji opisuju rezultate operacija u budnom stanju bolesnika s tumorima mozga u blizini motoričkih područja.^{8,9}

Autori u ovom članku žele prikazati timski neurokirurško-anestezioško-neurofiziološki operacijski zahvat izveden prvi put u Republici Hrvatskoj: resekciju primarnog tumora mozga u motoričkom području u bolesnika koji je cijeli zahvat proveo u budnom stanju.

Prikaz bolesnika

47-godišnji muškarac bolovao je od parcijalnih motoričkih epileptičkih napadaja od četvrte godine života. Napadaji su se sastojali od toničkih kontrakcija mišića desne šake i podlaktice uz propagaciju na mišiće vrata te povremenu sekundarnu generalizaciju. Postiktalno bolesnik je navodno slabost snage desne šake, nije navodio smetnje govora. Na-

padaji su bili tvrdokorni usprkos antiepileptičkoj terapiji. Neuroradiološkom obradom, točnije višeslojnom kompjutoriziranom tomografijom (MSCT) mozga i magnetskom rezonancijom (MR) mozga utvrđeno je postojanje intracerebralnog patološkog ekspanzivnog procesa u području primarne motoričke kore (M1) s lijeve strane (gyrus precentralis – Brodmannova area 3) dimenzija 18 × 14 × 16 mm. Proces je smješten ispod mozgovne kore; u T1-vremenu snimanja na MR-u mozga je hipointenzivan, u T2-vremenu snimanja je hiperintenzivan, dok se nakon aplikacije kontrastnog sredstva tumorski proces neznatno puni njime. (slika 1.). Radiomorfološki proces odgovarao je primarnom tumoru mozga niskog stupnja. Funkcionalna magnetska rezonancija (fMR) i MR traktografija (MR-DTI) nisu učinjene.

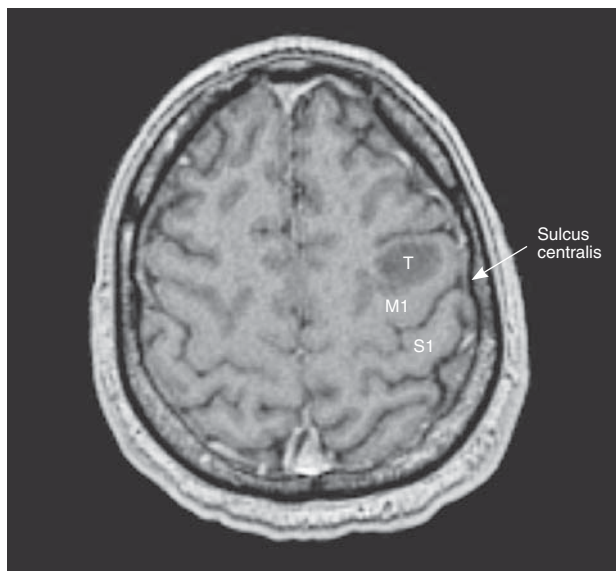Bolesniku i obitelji predložena je operacija tumora mozga u budnom stanju, uz objašnjenje prednosti i rizika navedene operacije te su pristali na zahvat.

Bolesnik je prošao neuropsihološku procjenu te je psiholog iz liječničkog tima potvrdio da je bolesnik psihički spreman podnijeti operaciju na mozgu u budnom stanju. Prošao je i standardni prijeoperacijski anestezioški pregled, s po-

* **Klinika za neurokirurgiju, KBC Sestre milosrdnice, Zagreb** (prof. dr. sc. Krešimir Rotim, dr. med.; dr. sc. Tomislav Sajko, dr. med.; mr. sc. Marina Zmajević Schoenwald, dr. med.; Marinko Kovačević dr. med.), **Zavod za anesteziologiju i intenzivno liječenje, KBC Sestre milosrdnice** (Inga Mladić Batinica, dr. med.), **Zavod za dječju onkologiju i hematologiju, Pedijatrijski psihoonkološki centar, Klinika za dječje bolesti Zagreb** (mr. sc. Marta Benko, dr. med.)

Adresa za dopisivanje: Dr. sc. T. Sajko, Klinika za neurokirurgiju, Klinički bolnički centar Sestre milosrdnice, Vinogradska cesta 29, 10000 Zagreb, e-mail: neurosajko@gmail.com

Primljeno 27. listopada 2014., prihvaćeno 23. svibnja 2015.



T – tumor; M1 – motorička regija/primary motor region; S1 – senzorna regija/primary sensor region

Slika 1. MR mozga. Aksijalna snimka u T1-vremenu nakon aplikacije kontrastnog sredstva. Vidljiva je tvorba veličine $18 \times 14 \times 16$ mm, niskog intenziteta signala i bez patološke imbibicije. Strjelica pokazuje položaj centralne brazde (sulcus centralis)

Figure 1. MRI of the brain. Axial recording in T1 time after administration of the contrast material. Lesion measuring $18 \times 14 \times 16$ mm, with low signal intensity and without pathological imbibition. An arrow indicates the position of the central sulcus

sebnim naglaskom na procjenu dišnog puta, stupanj anksioznosti, toleranciju boli te prisutni neurološki ispad.

U premedikaciji bolesnik je dobio antiepileptik (fenobarbiton) i hipnotik (midazolam). Nakon ulaska u salu postavljen mu je standardni monitoring: elektrokardiogram (EKG), saturacija kisikom (SpO_2), CO_2 na kraju izdaha ($etCO_2$), neinvazivno i invazivno mjerenje krvnog tlaka, dva periferna venska puta, BIS (Bispectral index) monitoring i urinarni kateter.

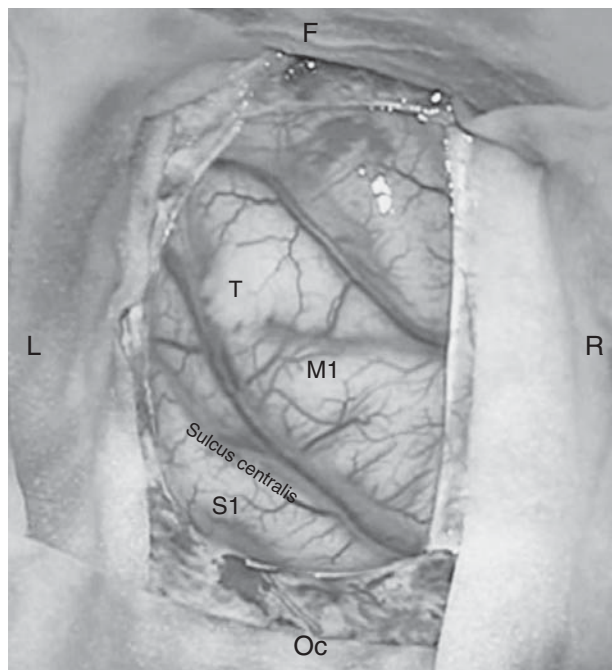
Kolica s opremom za zbrinjavanje otežanoga dišnog puta (fiberoptički bronhoskop, Bonfils, videolaringoskop) bila su spremna u sali.

Nakon postavljanja standardnog monitoringa bolesniku je neurofiziološki tim postavio neurofiziološki monitoring.

Tijekom prijeoperacijske pripreme i namještanja bolesnik je intravenski dobio antibiotsku profilaksu (cefazolin 1 g), antiemetike (ondansetron 4 mg i deksametazon 8 mg), antiulkusnu profilaksu (ranitidin 50 mg) te antiedematoznu terapiju (furosemid 10 mg i 20%-tni manitol 125 ml).

Za lokalnu anesteziju upotrijebljena je kombinacija 20 ml 0,5%-tnog bupivakaina i 10 ml 2%-tnog lidokaina, uz dodatak epinefrina 1:300.000. Prilikom davanja lokalnog anestetika treba misliti na moguću toksičnost te maksimalne doze izračunati prema tjelesnoj masi bolesnika. Dodatak adrenalina (epinefrina) uz mješavinu anestetika smanjuje sistemsku apsorpciju lokalnog anestetika, produžuje trajanje bloka i smanjuje krvarenje na mjestu kirurškog reza. Mješavinom anestetika infiltrirana su mjesta postavljanja pinova Mayfieldova obruča te je bolesnik postavljen u položaj koji je odredio i potvrdio kao najudobniji.

Usljedila je aplikacija anestetika na mjesto reza kože i potkožja frontoparijetalno lijevo. Formiran je kožno-potkožni režanj te se uz pomoć neuronavigacijskog uređaja



T – tumor; M1 – motorička regija/primary motor region; S1 – senzorna regija/primary sensor region; F – frontalno/frontal; Oc – okcipitalno/occipital; L – lijevo/left; R – desno/right

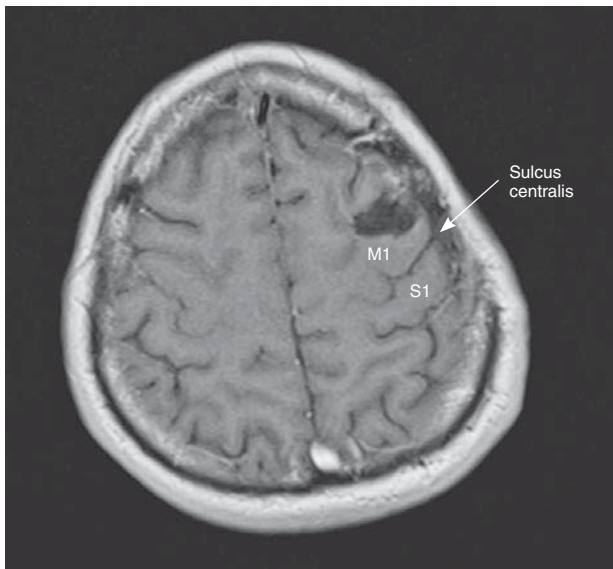
Slika 2. Intraoperacijska slika, operacijski mikroskop OPMI PENTERO 800. Vidi se kortikalno prezentiran tumorski proces smješten u području precentralnog girusa.

Figure 2. Intraoperative image, operating microscope OPMI PENTERO 800. The image shows cortically presenting tumor located in the area of precentral gyrus.

učinila ljevostrana frontoparijetalna kraniotomija. Nakon otvaranja dure prikazala se površina mozga te je neuronavigacijskim uređajem potvrđen točan položaj centralne brazde (sulcus centralis), girusa precentralisa (M1) i girusa postcentralisa (S1) (slika 2.).

Tijekom operacije provodeno je multimodalno intraoperacijsko praćenje: bilateralni somatosenzorni evocirani potencijali (SSEP) n. medianusa, elektroencefalografija (EEG) i elektrokortikografija (ECoG). Motorički evocirani potencijali (MEP) dobiveni su direktnom kortikalnom stimulacijom. Mapiranje moždanog korteksa provodilo se stimulacijom rabeći bipolarnu Penfieldovu tehniku stimulacije trajanja 1 ms uz međustimulusni interval $ISI = 20$ ms (50 Hz), dok se intraoperacijska supkortikalna stimulacija kortikospinalnog trakta provodila novijom *short train of stimuli* (STS) tehnikom stimuliranja, rabeći kratki niz od 5 do 9 monopolarnih katodnih pulsova trajanja 0,5 ms ($ISI = 4$ ms, 250 Hz).

Nakon detekcije i potvrde sulcus centralisa neuronavigacijskim uređajem i neurofiziološkom *phase reversal* tehnikom pristupilo se stimulaciji površine motoričke kore mozga (»funkcionalno kortikalno mapiranje«). Kortikalni tonički motorički odgovor za desnu šaku, podlakticu, nadlakticu i rame registriraju se s donjom stimulacijskom granicom od 4,5 mA. Prilikom kortikalnog mapiranja bolesnik je izvodio motoričke testove u smislu fleksije i ekstenzije prstiju desne šake, abdukcije i adukcije desnog palca, ekstenzije i fleksije lakta desne ruke te podizanja desne ruke u ramenu. Na funkcionalno nijemom području motoričke kore učinjena je incizija korteksa (kortikotomija) te se supkortikalno na dubini od 5 mm naišlo na tumorski proces



M1 – motorička regija/primary motor region; S1 – senzorna regija/primary sensor region

Slika 3. MR mozga devet mjeseci nakon operacije. Aksijalna snimka u T1-vremenu nakon aplikacije kontrastnog sredstva. Vidljiva je poslijeoperacijska šupljina u području precentralnoga girusa lijevo. Nema znakova recidiva/rezidue tumorskog procesa. Strjelica označuje centralnu brazdu (sulcus centralis)

Figure 3. MRI of the brain nine months after surgery. Axial T1 image after administration of the contrast material. The image shows postoperative cavity in the area of the left precentral gyrus. There is no sign of recurrent or residual tumor. The arrow indicates the central sulcus.

relativno dobro ograničen od okolnoga zdravog tkiva mozga. Tumorski se proces uz pomoć ultrazvučnog aspiratora (CUSA) maksimalno odstranio. Za vrijeme odstranjenja tumorskog procesa bolesnik je izvodio gore navedene motoričke testove. Također, za vrijeme odstranjenja tumorskog procesa provedene su supkortikalne stimulacije za identifikaciju elokventne bijele tvari. Na dubini od 2,5 cm, na kaudalnom i medijalnom rubu tumorskog procesa bolesnik je javio slabljenje izvršenja abdukcije i adukcije palca desne šake, no nakon završene hemostaze u tumorskoj loži bolesnik javlja oporavak motorike palca desne šake. Neurofiziološki motorički i osjetni potencijali pri kraju odstranjenja tumora bili su očuvani. Električna stimulacija, intraoperativno kontrolirana EEG-om i EcoG-om, nije uzrokovala nikakav oblik epileptičke aktivnosti. Bolesnik je postupak zatvaranja operacijskog polja dobro podnio.

Za analgosedaciju tijekom zahvata upotrijebljeni su remifentanil i propofol. Oba lijeka davana su putem TCI (engl. *Target Controlled Infusion*) pumpi, koje omogućuju preciznu titraciju lijekova. Remifentanil je uključen nakon postavljanja neurofiziološkog monitoringa, Ce 0,5 – 3 ng/ml, i davan je tijekom cijelog zahvata. Propofol je uključen prije postavljanja Mayfieldova obruča, Ce 1 – 2 mcg/ml, a isključen je s početkom otvaranja dure kako bi se bolesnik potpuno razbudio za intraoperativno mapiranje. Kada je započelo zatvaranje operacijskog polja, bolesniku je ponovo uključen propofol do kraja samog zahvata. Prije isključivanja remifentanila, za poslijeoperacijsku analgeziju bolesnik je intravenski dobio 1 g paracetamola i 0,05 – 0,1 mg/kg morfija.

Nakon kirurškog zahvata bolesnik je smješten u jedinicu intenzivnog liječenja u trajanju od 24 sata. Unutar 48 sati od zahvata učinjena je magnetska rezonancija (MR) uz apli-

kaciju kontrastnog sredstva koja nije pokazala znakove postojanja rezidualnoga tumorskog procesa. Patohistološka dijagnoza pokazala je da se radi o difuznom astrocitomu. Kontrolna magnetska rezonancija mozga nakon tri i devet mjeseci nije pokazala znakova recidiva tumorskog procesa (slika 3.). Bolesnik je bez epileptičkih napadaja, pod smanjenom terapijom antiepilepticima.

Rasprava i zaključci

Operacije na mozgu u budnom stanju primjenjuju se u bolesnika s medikamentno tvrdokornom epilepsijom i u bolesnika s tumorima u elokventnim područjima mozga. Operacija u budnom stanju bolesnika standard je za utvrđivanje funkcionalnih područja mozga.^{10,11} Razvoj tehnologije i anestetika omogućio je povećanje primjene operacija na mozgu u budnom stanju bolesnika.^{19–21} Različite kombinacije sedacije, analgezije i anestezioloških tehnika opisuju se u literaturi kao mogući izbor za operacije tumora mozga u budnom stanju bolesnika.^{12–15,24} Nema konsenzusa koji je anesteziološki protokol najbolji. Anesteziološke tehnike za kraniotomije u budnom stanju jesu monitorirana anestezija (engl. *Monitored Anesthesia Care – MAC*) i varijante opće anestezije: *asleep-awake-asleep* i *asleep-awake* tehnika. Propofol i remifentanil su najčešće upotrebljavani lijekovi za sve varijante anestezije za kraniotomiju u budnom stanju.¹⁶ Za navedeni zahvat mi smo izabrali monitoriranu anesteziju (MAC) kao anesteziološku tehniku.^{17,18} Prema definiciji Američkog društva anesteziologa MAC je specifičan anesteziološki protokol koji uključuje monitoring i održavanje vitalnih funkcija. MAC podrazumijeva da anesteziolog rabi sedative, analgetike i hipnotike, rješava sve kliničke probleme te osigurava bolesniku psihološku potporu tijekom samog zahvata. Glavna razlika između MAC-a i drugih anestezioloških tehnika jest da bolesnik diše spontano tijekom cijelog zahvata i da nema intervencije oko dišnog puta. Dobar monitoring ventilacije, pristup dišnom putu, plan i oprema za zbrinjavanje otežanoga dišnog puta čine ovu tehniku sigurnom i učinkovitom. Anesteziolog je u svakom trenutku spreman bolesnika prevesti u opću anesteziju ako je potrebno.

Danas se operacija u budnom stanju smatra održivom alternativom operaciji u općoj anesteziji.^{21,22} To su u svojoj seriji od 575 bolesnika Sacko i sur. potvrdili uspoređujući rezultate operacija tumora elokventnih područja mozga u budnom stanju i općoj anesteziji. Došli su do zaključka da su neurološki funkcionalni ishod i stupanj resekcije tumora bolji u bolesnika operiranih u budnom stanju.⁴ Duffau i sur. prikazali su da čak i bolesnici koji su prvi put, zbog glioma niskog stupnja, operirani u općoj anesteziji, a kod recidiva/rezidue tumora ponovo operirani u budnom stanju imali bolji neurološki funkcionalni ishod i veći stupanj resekcije tumora.²⁶

Usprkos tomu korisnost informacija koje se dobivaju od bolesnika podvrgnutih funkcionalnom mapiranju mozga u budnom stanju i dalje su predmet rasprave.^{21–23}

To se posebno odnosi na interpretaciju nalaza tzv. negativnog odgovora na stimulaciju elokventnog područja. Odsutnost odgovora na stimulaciju ne znači nužno i uredan neurološki ishod nakon operacije. Bernstein i sur. naveli su u svojoj seriji 13% novih neuroloških ispada nakon operacije u budnom stanju, dok je Duffau u svom radu naveo da je 6,5% bolesnika operiranih u budnom stanju imalo novi neurološki ispad u usporedbi sa 17% bolesnika operiranih u općoj anesteziji.^{22,27}

Ostali nepovoljni aspekti i komplikacije operacija tumora mozga u budnom stanju uključuju gubitak suradnje bolesnika, intraoperacijski epileptički napadaj, edem mozga, povraćanje, zračnu emboliju i tzv. motoričko zanemarivanje.

Za prevenciju gubitka suradnje bolesnika potrebna je striktna prijeoperacijska selekcija bolesnika te detaljno pridržavanje anesteziološkog protokola.²⁸ Intraoperacijski epileptički napadaj prevenira se prijeoperacijskom primjenom anti epileptika, a epileptički napadaj za vrijeme operacije može se predvidjeti praćenjem EEG-a te se rješava polijevanjem površine mozga hladnom otopinom Ringerova laktata, dok je rijetko potrebno davanje lijekova. Zračna embolija vrlo je rijetka komplikacija budući da se sjedeći položaj izbjegava kod budnih kraniotomija. Povraćanje se prevenira primjenom antiemetičkih lijekova prije operacije. Pri pojavi tzv. motoričkog zanemarivanja, točnije potpune odsutnosti odgovora bolesnika na direktnu stimulaciju motoričkog korteksa primjenjuje se indirektno motoričko praćenje, tj. praćenje motoričkih evociranih potencijala.

U našem slučaju bolesnik je kirurški zahvat podnio zadovoljavajuće bez intraoperacijskih komplikacija.

Sa psihološkoga gledišta bolesnik zahvat nije doživio kao traumatsko iskustvo, štoviše retrogradno je spominjao da se većine postupka ne sjeća. To je u skladu s ostalim serijama gdje neki autori navode da su pojedini bolesnici potpuno amnestični za zahvat.^{20,24,25}

Operacije tumora u elokventnim područjima mozga uz indirektni nadzor upotrebom motoričkih i senzornih evociranih potencijala upotrebljava se rutinski u Klinici za neurokirurgiju Kliničkoga bolničkog centra Sestre milosrdnice.

Multidisciplinarni tim sastavljen od neurokirurga, anesteziologa, neurofiziologa i psihologa omogućio je uvođenje operacija tumora mozga u bolesnika u budnom stanju kao novog operacijskog postupka u Republici Hrvatskoj s ciljem postizanja maksimalne resekcije tumora mozga i poboljšanja neurološkog ishoda.

LITERATURA

1. *Chacko AG, Thomas SG, Babu KS i sur.* Awake craniotomy and electrophysiological mapping for eloquent area tumours. *Clin Neurol Neurosurg* 2013;115:329–34.
2. *Pereira LC, Oliveira KM, L'Abbate GL, Sugai R, Ferreira JA, da Motta LA.* Outcome of fully awake craniotomy for lesions near the eloquent cortex: Analysis of a prospective surgical series of 79 supratentorial primary brain tumors with long follow-up. *Acta Neurochir* 2009;151:1215–30.
3. *Peruzzi P, Bergese SD, Vilorio A, Puente EG, Abdel-Rasoul M, Chiozza EA.* A retrospective cohort-matched comparison of conscious sedation versus general anesthesia for supratentorial glioma resection. *J Neurosurg* 2011;114:633–9.
4. *Sacko O, Lauwers-Cances V, Brauge D, Sesay M, Brenner A, Roux FE.* Awake craniotomy vs surgery under general anesthesia for resection of supratentorial lesions. *Neurosurgery* 2011;68:1192–9.
5. *Kim SS, McCutcheon IE, Suki D i sur.* Awake craniotomy for brain tumors near eloquent cortex: Correlation of intraoperative cortical mapping with neurological outcomes in 309 consecutive patient. *Neurosurgery* 2009;64:836–45.
6. *Shinoura N, Yamada R, Kodama T, Suzuki Y, Takahashi M, Yagi K.* Preoperative fMRI, tractography and continuous task during awake surgery for maintenance of motor function following surgical resection of metastatic tumor spread to the primary motor area. *Min Invas Neurosurg* 2005;48:85–90.
7. *Shinoura N, Midorikawa A, Yamada R i sur.* Awake craniotomy for brain lesions within and near the primary motor area: A retrospective analysis of factors associated with worsened paresis in 102 consecutive patients. *Surg Neurol Int* 2013;22(4):149.
8. *Bello L, Gallucci M, Fava M i sur.* Intraoperative subcortical language tract mapping guides surgical removal of gliomas involving speech areas. *Neurosurgery* 2007;60:67–80.
9. *Shinoura N, Yamada R, Tabei Y, Saito K, Suzuki Y, Yagi K.* Advantages and disadvantages of awake surgery for brain tumors in the primary motor cortex: Institutional experience and review of literature. *Br J Neurosurg* 2011;25:218–24.
10. *Berger MS, Ojemann GA.* Intraoperative brain mapping techniques in neurooncology. *Stereotact Funct Neurosurg* 1992;58(1–4):153–61.
11. *Berger M.* Functional mapping-guided resection of low-grade gliomas. *Clin Neurosurg* 1995;42:437–52.
12. *Costello TG, Cormack JR.* Anaesthesia for awake craniotomy: a modern approach. *J Clin Neurosci* 2004;11(1):16–9.
13. *Saranga A, Dinsmore J.* Anaesthesia for awake craniotomy evolution of a technique that facilitates awake neurological testing. *Br J Anaesth* 2003;90(2):161–5.
14. *Hans P, Bonhomme V.* Anaesthetic management for neurosurgery in awake patients. *Minerva Anesthesiol* 2007;73:507–12.
15. *Hansen E, Seemann M, Zech N, Doenitz C, Lueding R, Brawanski A.* Awake craniotomies without any sedation: the awake-awake-awake technique. *Acta Neurochir* 2013;155(8):1417–24.
16. *Hans P, Bonhomme V i sur.* Target controlled infusion of propofol and remifentanyl combined with bispectral index monitoring for awake craniotomy. *Anesthesia* 2000;55:255–9.
17. *Zorzi F, Saltarini M i sur.* Anesthetic management in awake craniotomy. *Signa Vitae* 2008;3(Suppl 1):28–32.
18. *Piccioni F, Fanzio M.* Management of anesthesia in awake craniotomy. *Minerva Anesthesiol* 2008;74:393–408.
19. *Sanai N, Berger MS.* Mapping the horizon: techniques to optimize tumor resection before and during surgery. *Clin Neurosurg* 2008;55:14–9.
20. *Danks RA, Aglio LS, Gugino LD, Black PM.* Craniotomy under local anesthesia and monitored conscious sedation for the resection of tumors involving eloquent cortex. *J Neurooncol* 2000;49(2):131–9.
21. *Taylor MD, Bernstein M.* Awake craniotomy with brain mapping as the routine surgical approach to treating patients with supratentorial intraxial tumors: a prospective trial of 200 cases. *J Neurosurg* 1999;90(1):35–41.
22. *Serletis D and Bernstein M.* Prospective study of awake craniotomy used routinely and nonselectively for supratentorial tumors. *J Neurosurg* 2007;107(1):1–6.
23. *Khu KJ, Doglietto F, Radovanovic I i sur.* Patients' perceptions of awake and outpatient craniotomy for brain tumor: a qualitative study. *J Neurosurg* 2010;112(5):1056–60.
24. *Manninen PH, Balki M, Lukitto K, Bernstein M.* Patient satisfaction with awake craniotomy for tumor surgery: a comparison of remifentanyl and fentanyl in conjunction with propofol. *Anesth Analg* 2006;102(1):237–42.
25. *Whittle IR, Midgley S, Georges H, Pringle AM, Taylor R.* Patient perceptions of »awake« brain tumor surgery. *Acta Neurochir* 2005;147(3):275–77.
26. *De Benedictis A, Moritz-Gasser S, Duffau H.* Awake mapping optimizes the extent of resection for low-grade gliomas in eloquent areas. *Neurosurgery* 2010;66:1074–84.
27. *Duffau H, Lopes M, Arthuis F i sur.* Contribution of intraoperative electrical stimulations in surgery of low grade gliomas: a comparative study between two series without (1985–96) and with (1996–2003) functional mapping in the same institution. *J Neurol Neurosurg Psychiatr* 2005;76(6):845–51.
28. *Carrabba G, Venkatraghavan L, Bernstein M.* Day surgery awake craniotomy for removing brain tumours: Technical note describing a simple protocol. *Min Invas Neurosurg* 2008;51:208–10.