

# Prvi rezultati dijagnostičke primjene endobronhalnog ultrazvuka u Kliničkoj bolnici Dubrava

---

**Piskač Živković, Nevenka; Trutin Ostović, Karmen; Bošnjak, Danica; Tudorić, Neven**

*Source / Izvornik:* **Liječnički vjesnik, 2016, 138, 34 - 38**

**Journal article, Published version**

**Rad u časopisu, Objavljena verzija rada (izdavačev PDF)**

*Permanent link / Trajna poveznica:* <https://um.nsk.hr/um:nbn:hr:105:435115>

*Rights / Prava:* [In copyright](#)/[Zaštićeno autorskim pravom.](#)

*Download date / Datum preuzimanja:* **2025-03-01**



*Repository / Repozitorij:*

[Dr Med - University of Zagreb School of Medicine  
Digital Repository](#)



**PRVI REZULTATI DIJAGNOSTIČKE PRIMJENE  
ENDOBRONHALNOG ULTRAZVUKA  
U KLINIČKOJ BOLNICI DUBRAVA**

**INITIAL RESULTS OF DIAGNOSTIC APPLICATION OF ENDOBRONHIAL ULTRASOUND  
IN CLINICAL HOSPITAL DUBRAVA**

NEVENKA PISKAČ ŽIVKOVIĆ, KARMEN TRUTIN OSTOVIĆ, DANICA BOŠNJAK, NEVEN TUDORIĆ\*

**Deskriptori:** Endoskopska punkcija pod kontrolom ultrazvuka – instrumentarij, metode; Endosonografija – instrumentarij, metode; Bronhoskopija – metode; Karcinom pluća nemalih stanica – patologija, ultrasonografija; Tumorski stadij; Limfne metastaze – patologija, ultrasonografija; Limfni čvorovi – patologija, ultrasonografija; Mediastinum – patologija

**Sažetak.** Endobronhalni ultrazvuk (engl. *Endobronchial ultrasound* – EBUS) omogućuje vizualizaciju mediastinalnih i hilusnih limfnih čvorova, a prema potrebi i njihovu punkciju (engl. *Transbronchial Needle Aspiration* – TBNA). Metodom doplera moguće je istodobno pregledati i krvne žile. Najčešće indikacije za ovu pretragu jesu povećanje mediastinalnih i/ili hilusnih limfnih čvorova nejasna uzroka te procjena proširenosti plućnoga nemikrocelularnog karcinoma (engl. *Non-Small Cell Lung Cancer* – NSCLC). U radu su prikazani prvi rezultati primjene ove dijagnostičke metode u Zavodu za pulmologiju Interne klinike Kliničke bolnice Dubrava. S obzirom na visoku osjetljivost i specifičnost te dobru podnošljivost, EBUS-TBNA pokazala se temeljnom pretragom u dijagnostici mediastinalne limfadenopatije.

**Descriptors:** Endoscopic ultrasound-guided fine needle aspiration – instrumentation, methods; Endosonography – instrumentation, methods; Bronchoscopy – methods; Carcinoma, non-small-cell lung – pathology, ultrasonography; Neoplasm staging; Lymphatic metastasis – pathology, ultrasonography; Lymph nodes – pathology, ultrasonography; Mediastinum – pathology

**Summary.** Endobronchial ultrasound (EBUS) enables visualization of mediastinal and hilar lymph nodes as well as, in case of clinical indication, its transbronchial needle aspiration (TBNA). Simultaneous application of color doppler gives the additional prospects to investigate the blood vessels. The primary indication for EBUS is radiographic finding of mediastinal and/or hilar lymph nodes enlargement as well as the staging of non-small cell lung cancer (NSCLC). In this article we present the initial results of application of this valuable diagnostic procedure performed at the Department for pulmonary diseases in Clinical hospital Dubrava in Zagreb. According to its high sensitivity and specificity, and being safe and well tolerated, EBUS-TBNA was positioned as basic diagnostic procedure in patients with mediastinal lymphadenopathy.

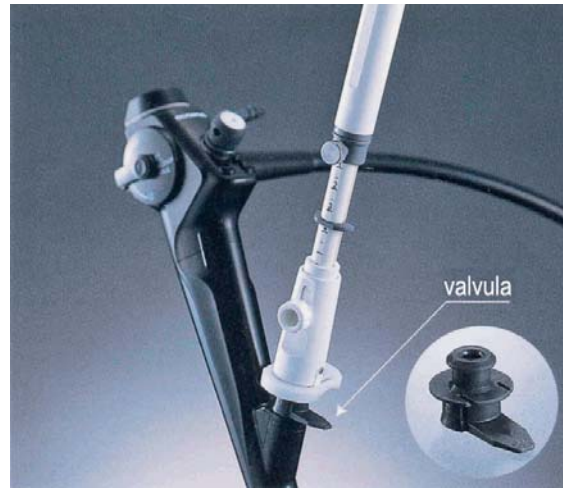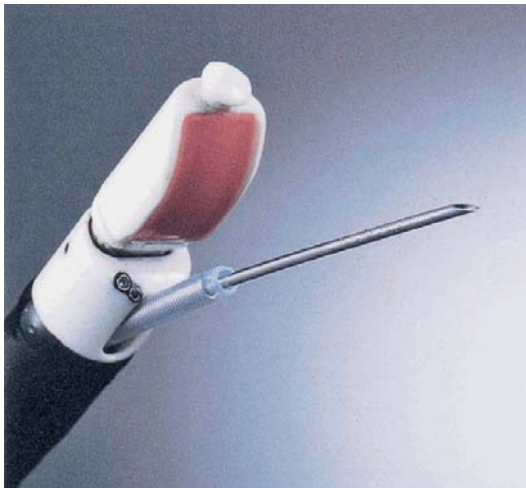
Liječ Vjesn 2016;138:34–38

Povećanje mediastinalnih limfnih čvorova čest je dijagnostički problem u kliničkoj praksi. Limfni čvorovi mediastinuma mogu biti povećani u tijeku različitih upalnih, zaraznih i zloćudnih bolesti te je važno pouzdano utvrditi etiologiju limfadenopatije. To je osobito važno u bolesnika s NSCLC-om u kojih je dokaz propagacije bolesti u mediastinalne limfne čvorove nuždan u ukupnoj procjeni proširenosti bolesti (engl. *staging*). Na temelju pouzdane procjene proširenosti bolesti odabire se primjereni oblik liječenja što u konačnici ima izravno prognostičko značenje. Za procjenu proširenosti maligne bolesti pluća rabe se neinvazivne, slikovne metode (CT, PET/CT) te različite invazivne metode poput medijastinoskopije, torakoskopije, transtorakalne ili transbronhalne punkcije limfnih čvorova, punkcije pod kontrolom endobronhalnog ili endoskopskog ultrazvuka. Povećanje limfnog čvora, utvrđeno MSCT-om prsnog koša, veće od 1 cm u kraćem promjeru, upućuje na širenje maligne bolesti u limfne čvorove. Temeljem metaanalize Goulda i sur. osjetljivost ove metode je 61% (50 do 71%), a specifičnost 79% (66 do 89%), dok uporaba FDG-PET (engl. *positron emission tomography with 18-fluorodeoxyglucosae*) ima 100%-tnu osjetljivost (90 do 100%) i specifičnost od 78% (68 do 100%).<sup>1</sup> Znatno je veća specifičnost za limfne

čvorove manje od 1 cm, iznosi 93% (92 do 100%), no manja je osjetljivost – 82% (65 do 100%). To znači da 18% bolesnika s normalno velikim limfnim čvorovima i prisutnim mikrometastazama u limfnim čvorovima ima negativan nalaz PET/CT-skena.<sup>1</sup> Neinvazivne metode procjene proširenosti tumora zbog niske specifičnosti zahtijevaju konačnu citološku i/ili patohistološku potvrdu. Materijali za citološku ili patohistološku analizu najčešće se prikupljaju tijekom medijastinoskopije koja se stoga tradicionalno smatra standardnom metodom za analizu mediastinalnih limfnih čvorova. Standardna cervikalna medijastinoskopija relativno je skupa invazivna pretraga koja se izvodi u općoj anesteziji. Ovom pretragom može se pristupiti paratrahealnim (regije

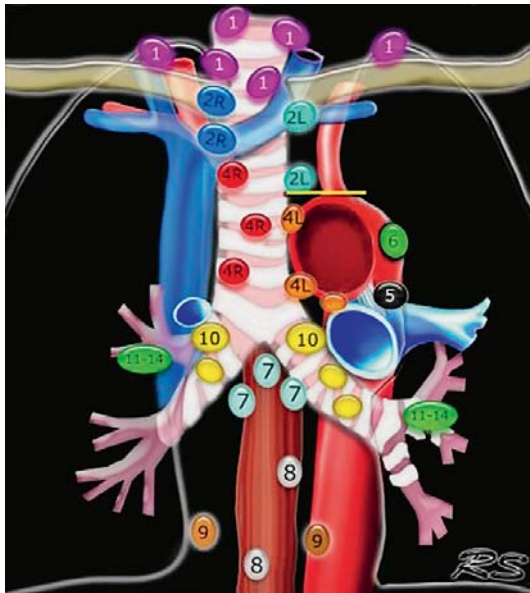
\* Zavod za pulmologiju, Klinika za unutarnje bolesti Medicinskog fakulteta Sveučilišta u Zagrebu, KB Dubrava, Zagreb (dr. sc. Nevenka Piskač Živković, dr. med.; izv. prof. dr. sc. Neven Tudorić, dr. med.), Odjel za citologiju, Zavod za patologiju i citologiju, KB Dubrava, Zagreb (prim. dr. sc. Karmen Trutin Ostović, dr. med., prof. v. š.), Odjel za intenzivnu medicinu, Klinika za anesteziologiju, reanimatologiju i intenzivno liječenje, KB Dubrava, Zagreb (prim. Danica Bošnjak, dr. med.)

Adresa za dopisivanje: Dr. N. Piskač Živković, Zavod za pulmologiju, Klinika za unutarnje bolesti Medicinskog fakulteta Sveučilišta u Zagrebu, KB Dubrava, Av. Gojka Suška 6, 10000 Zagreb, e-mail: npiskac@kdb.hr  
Primljeno 10. prosinca 2014., prihvaćeno 22. prosinca 2015.



Slika 1. Prikaz endobronhalnog ultrazvuka i punkcijske igle (BF-UC160F-OL8, Olympus, Tokio, Japan i XNA-202C; Olympus, Tokio, Japan)

Figure 1. Proximal et distal part of the endobronchial ultrasound with aspiration needle (BF-UC160F-OL8, Olympus, Tokyo Japan & XNA-202C; Olympus, Tokyo, Japan)



Legenda/Legend:

1. donji cervikalni i supraklavikularni limfni čvorovi/low cervical and supraclavicular; 2. gornji paratrahealni/upper paratracheal; 3. paravertebralni/pre-vertebral; 4. donji paratrahealni/lower paratracheal; 5. subaortalni/subaortic; 6. paraaortalni/para-aortic; 7. supkarinalni/subcarinal; 8. paraezofagealni/paraesophageal; 9. plućni ligament/pulmonary ligament; 10. hilarni/hilar; 11. interlobarni/interlobar; 12 lobarni/lobar; 13 segmentalni/segmental; 14 supsegmentalni/subsegmental

Slika 2. Topografija limfnih čvorova (preuzeto iz American Thoracic Society Mapping Scheme)

Figure 2. Regional lymph nodes classification for lung cancer staging (adapted from the American Thoracic Society mapping scheme)

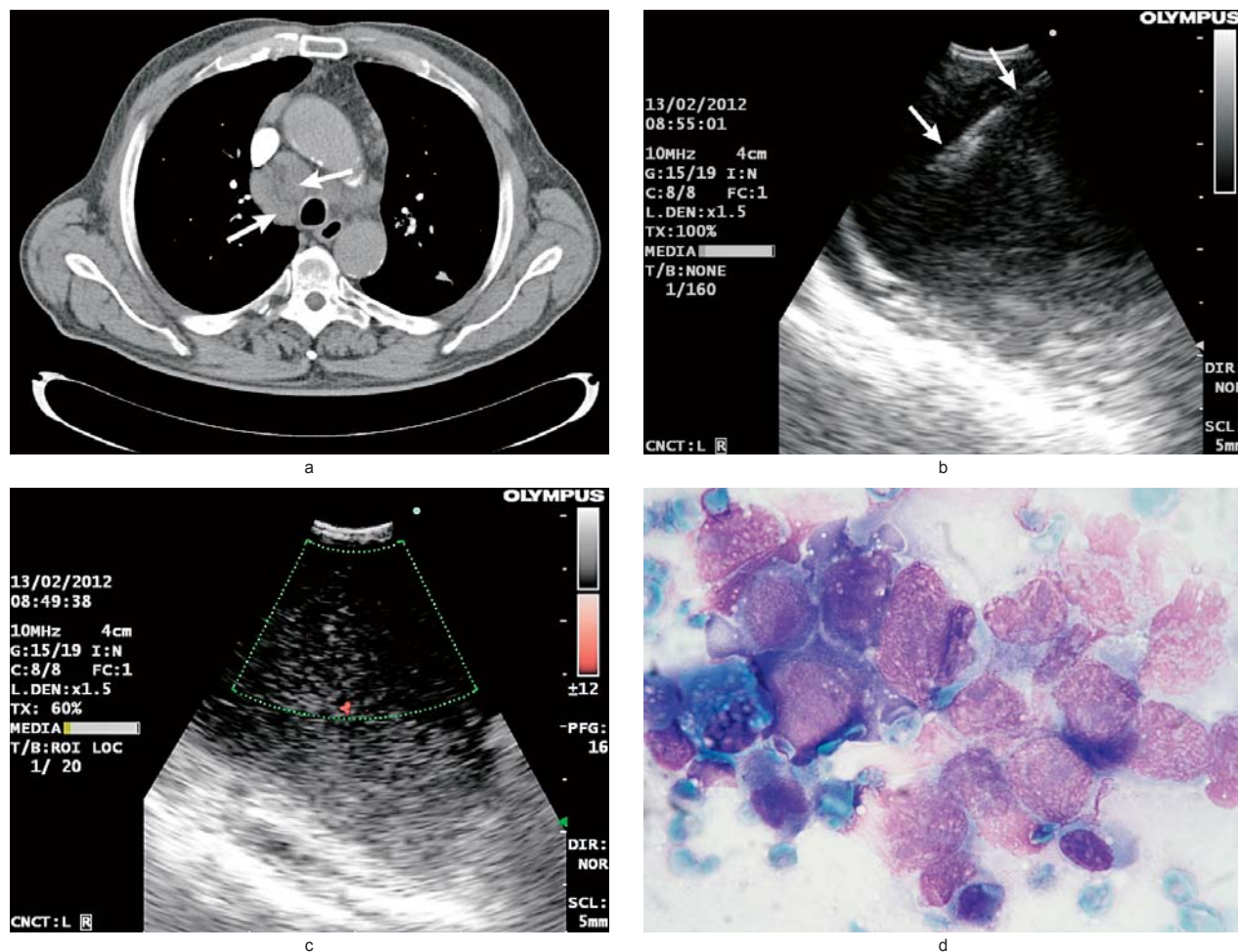
2R, 2L, 4R, 4L, slika 2.) te prednjima supkarinalnim limfnim čvorovima (regija 7, slika 2.). Stražnjim i donjim mediastinalnim limfnim čvorovima pristupa se proširenom cervikalnom mediastinoskopijom ili torakotomijom. Osjetljivost ove dijagnostičke metode je 78% (40 do 97%), specifičnost 100%, pozitivna prediktivna vrijednost (PPV) iznosi 100%, a negativna prediktivna vrijednost (NPV) 90% (83 do 97%).<sup>2</sup> Materijali za citološku analizu mogu se prikupiti

i transbronhalnom punkcijom tijekom bronhoskopije. Međutim, takva »slijepa« punkcija limfnih čvorova ima znatne nedostatke. S obzirom na to da nije moguća istodobna vizualizacija limfnih čvorova, onemogućena je punkcija malih ili netipično pozicioniranih. Uspješnost metode uvelike ovisi o iskustvu i vještini bronhoskopičara, a kreće se u rasponu od 15 do 83%.<sup>3</sup> Osjetljivost metode je 78%, specifičnost 100%, pozitivna prediktivna vrijednost (PPV) iznosi 99%, a negativna prediktivna vrijednost (NPV) 72%.<sup>2,3</sup>

Zbog navedenih razloga razvijene su dvije endoskopske metode punkcije limfnih čvorova uz njihovu vizualizaciju ultrazvukom u stvarnom vremenu. Pri jednoj se ultrazvučna sonda uvodi intrabronhalno (engl. *Endobronchial Ultrasound-Guided Transbronchial Needle Aspiration* – EBUS-TBNA), a pri drugoj intraezofagealno (engl. *Transoesophageal Ultrasound-Guided Fine Needle Aspiration* – EUS-FNA).

Inicijalno namijenjena procjeni proširenosti gastrointestinalnih tumora, EUS-FNA pokazala se korisnom za vizualizaciju i punkciju mediastinalnih limfnih čvorova.<sup>4</sup> S pomoću EUS-a mogu se detektirati i punktirati limfni čvorovi ovih regija: lijeva paratrahealna (regija 4L), aortopulmonalni prozor (regija 5), paraaortalna (regija 6), supkarinalna (regija 7), paraezofagealna te uz pulmonalni ligament (regije 8 i 9). Neki od tih limfnih čvorova (regije 8 i 9) nisu dostupni bronhoskopu ili mediastinoskopu. Premda jasno vidljivi na EUS-u, limfni čvorovi u aortopulmonalnom prozoru i paraaortalno često se ne mogu punktirati zbog rizika od ozljede plućne arterije. Gornji limfni čvorovi (regija 2R) i donji desni paratrahealni (regija 4R) ne mogu se vizualizirati EUS-om zbog interpozicije dušnika između ultrazvučne sonde i željenog područja pretraživanja (tzv. slijepa točka). Nadalje, intrapulmonalni limfni čvorovi (regije 11R i 11L), kao i limfni čvorovi desnog hilusa (regija 10R) nikada nisu dostupni EUS-u. Lijeve hilusne limfni čvorovi (regija 10L) mogu se punktirati s pomoću EUS-a pri čemu je nuždan izuzetan oprez kako se ne bi zamijenili s limfnim čvorovima regije 4L (donja paratrahealna). Na taj bi se način, u slučaju pozitivnog nalaza, procjena zahvaćenosti limfnih čvorova pogrešno interpretirala kao stupanj N2 umjesto N1. Prema TNM-klasifikaciji pozitivni ipsilateralni limfni čvorovi hilusa klasificiraju se kao N1, a mediastinalni limfni čvorovi





Slika 3. (a – d). a. MSCT prsnog koša s povećanim mediastinalnim limfnim čvorovima (strelice), b. UZ prikaz punkcijske igle u limfnom čvoru (strelice), c. obojeni dopler limfnog čvora prije punkcije, d. citološki nalaz punktata limfnog čvora  
 Figure 3. (a-d). a. Enlarged mediastinal lymph nodes (arrows), MSCT image. b. Fine needle aspiration of the lymph node (arrows), ultrasound image. c. Color Doppler of the lymph node before fine needle aspiration. d. Fine needle aspiration cytology of lymph node.

na toj istoj strani pripadaju skupini N2.<sup>5</sup> Temeljem metaanaliza dijagnostička osjetljivost EUS-a je 90%, specifičnost 100%, PPV 99%, a NPV 78%.<sup>6</sup> Valja dodati da je EUS korisna metoda za vizualizaciju i punkciju povećane lijeve nadbubrežne žlijezde.<sup>6</sup>

Zbog navedenih nedostataka ove inače vrlo korisne i komplementarne endoskopske metode za potpunu vizualizaciju i punkciju limfnih čvorova medijastinuma razvijena je nova endoskopsko-ultrazvučna metoda EBUS-TBNA. Njezine osnovne principe opisali su Krasnik i sur.<sup>7</sup> a inicijalne dijagnostičke rezultate objavili su 2006. godine Herth i sur.<sup>8</sup> Oni su izveli EBUS u 502 bolesnika pri čemu su vizualizirana 572 limfna čvora. Adekvatni uzorci tijekom punkcije dobiveni su iz 532 limfna čvora, čime je uspješnost metode procijenjena na 93,5% uz osjetljivost od 95%, specifičnost 100%, PPV 100% i NPV 89%. Za razliku od EUS-a, uz EBUS je moguća potpuna vizualizacija i punkcija svih limfnih čvorova medijastinuma, kao i hilusnih te interlobarnih limfnih čvorova (regije 10 i 11 obostrano).<sup>8,9</sup> Temeljem kasnije publiciranih rezultata drugih autora te metaanaliza, osjetljivost, specifičnost i PPV nisu se znatnije promijenili. NPV se kreće u rasponu od 70 do 89%, poglavito kao posljedica prisutnosti mikrometastaza.<sup>10-13</sup> Na temelju ovih saznanja medijastinoskopija i nadalje ostaje

»zlatni standard« pri čemu se mijenja njezina dijagnostička pozicija, postaje indicirana u selekcioniranih bolesnika, i to u dva slučaja: 1) pri negativnom nalazu endoskopsko-ultrazvučne citološke punkcije CT/PET-sken pozitivnih limfnih čvorova; 2) u bolesnika s centralnim primarnim tumorima prednjeg medijastinuma.<sup>14,15</sup> Endobronhalni ultrazvuk uspješna je dijagnostička metoda i za procjenu proširenosti tumora pluća nakon neoadjuvantne kemoterapije (engl. *restaging*).<sup>16</sup>

### Metode

Aparat za endobronhalni ultrazvuk nalikuje standardnomu fleksibilnom bronhoskopu, vanjskog je promjera 6,9 mm s radnim kanalom od 2 mm. Konveksna ultrazvučna sonda montirana je na distalnom kraju bronhoskopa, pokrivena je balonom koji se ovisno o potrebi može ispuniti tekućinom (slika 1.). Pri pregledu se rabe ultrazvučni valovi frekvencije od 7,5 MHz i prodornosti do 50 mm. Slikovnu obradu ultrazvučnih valova omogućuje ultrazvučni procesor (EU-60, Olympus, Tokio, Japan).

### Opis dijagnostičkog postupka

Aparat za endoskopski ultrazvuk uvodi se kroz orofarinks i rimu glotidis do glavne karine. S pomoću ultrazvuč-

ne sonde na vrhu bronhoskopa i djelomično ispunjenoga vodenog balona (0,3 do 0,5 ml 0,9%-tne otopine NaCl) sustavno se vizualiziraju i izmjere regionalni limfni čvorovi medijastinuma i plućnih hilusa na pozicijama od 2 do 11 (slika 2.). Kroz radni kanal bronhoskopa uvodi se igla (22 gauge; NA-202C; Olympus, Tokio, Japan) s mandrenom kako bi se spriječila kontaminacija prilikom citološke punkcije. Prolaz igle i njezina pozicija u limfnom čvoru prikazani su na slici 3. b. Neposredno prije punkcije vizualiziraju se krvne žile s pomoću obojenog doplera (engl. *Color or Power Doppler Ultrasound*) kako bi se izbjegla njihova neželjena ozljeda (slika 3. c). Dobiveni punktati obrađuju se standardnom citološkom procedurom (slika 3. d).

Glavne indikacije za EBUS-TBNA bile su citološka punkcija povećanih limfnih čvorova medijastinuma nejasne etiologije te procjena proširenosti tumora pluća, poglavito kako bi se isključio N3-status limfnih čvorova. U svih je bolesnika prije pretrage učinjen MSCT prsnog koša uz aplikaciju kontrasta (slika 3. a), a u nekih je bolesnika učinjen i PET/CT. Dijagnostički postupak započeo je standardnim endoskopskim pregledom traheobronhalnog stabla s pomoću fleksibilnog bronhoskopa (model BF-760, Olympus, Tokio, Japan) nakon čega je uveden bronhoskop s ultrazvučnom sondom (model BF-UC160F-OL8, Olympus, Tokio, Japan) radi ultrazvučnog pregleda medijastinalnih i hilusnih limfnih čvorova te punkcije pod kontrolom ultrazvuka uz istodobni prikaz krvnih žila obojenim doplerom.

Prvi endobronhalni ultrazvučni pregled uz punkciju medijastinalnoga limfnog čvora izveden je u našoj ustanovi u travnju 2011. godine. Nakon razgovora s bolesnikom i njegova pristanka na zahvat bolesnik je dobio standardnu premedikaciju: atropin 0,5 mg im. 1 sat prije pretrage, a 5 minuta prije uvođenja bronhoskopa sluznica gornjih dišnih putova i larinks anestetizirani su 2%-tnim lidokainom. Tijekom pretrage lidokain je frakcionirano apliciran i u dušnik, ukupno 10 ml/100 mg. Endobronhalna ultrazvučna sonda uvedena je u dišne putove orofaringealnog pristupom. Limfni su čvorovi vizualizirani s pomoću ultrazvučnog aparata Aloka 7 (Olympus, Tokio, Japan), a imunocitokemijskom analizom punktiranoga povećanog supkarinalnog limfnog čvora dijagnosticirana je metastaza adenokarcinoma pluća. Pretraga je trajala 15-ak min, protekla je bez komplikacija.

Nabavom vlastitog ultrazvučnog procesora (EU-60, Olympus, Tokio, Japan) Centar je postao opremljen za samostalno i redovito provođenje dijagnostičke metode EBUS-TBNA. Broj izvršenih pretraga bio je znatno ograničen cijenom igala za citološku punkciju. Od svibnja 2012. godine EBUS-TBNA se u našem Zavodu provodi u intravenskoj anesteziji propofolom čime je pretraga postala znatno prihvatljivija za bolesnike, a istodobno i znatno kvalitetnija uz mogućnost višekratne punkcije limfnog čvora te duljeg trajanja. Ovakav pristup indicirao je i potrebu standardnoga preoperacijskog anesteziološkog pregleda. Materijali dobiveni citološkom punkcijom analizirani su na Odjelu za citologiju Zavoda za patologiju i citologiju Kliničke bolnice Dubrava.

## Rezultati

Od svibnja 2012. do listopada 2014. pretraga je izvedena u 62 bolesnika u dobi od 21 do 83 godine: 38 muškaraca (61%) i 24 žene (39%). Adekvatni uzorci tijekom punkcije dobiveni su u 57 bolesnika. U svih bolesnika punktirani su limfni čvor samo jedne regije. Najčešće indikacije za EBUS-TBNA bile su citološka punkcija povećanih limfnih čvorova medijastinuma nejasne etiologije te procjena prošir-

renosti tumora pluća radi isključenja N3-stupnja limfnih čvorova. Punktirani su limfni čvorovi na poziciji 2R u 4 bolesnika (7%), 4R u 14 bolesnika (24%), 4L u 3 bolesnika (5%), supkarinalni (regija 7) u 18 bolesnika (32%), desni hilusni (10R) u 7 bolesnika (12%), lijevi hilusni (10L) u 2 bolesnika (4%), interlobarni limfni čvor desno (11R) u 2 bolesnika (4%) te lijevi interlobarni (11L) u 7 bolesnika (12%) (tablica 1.).

Tablica 1. Topografija punktiranih limfnih čvorova  
Table 1. Topography fine needle aspirated lymph nodes

Limfni čvorovi /Lymph nodes	Broj punktiranih čvorova /The number of punctured lymph nodes
2R – gornji paratrahealni desno /right upper paratracheal	4
4R – donji paratrahealni desno /right lower paratracheal	14
4L – donji paratrahealni lijevo /left lower paratracheal	3
7 – supkarinalni/subcarinal	18
10R – hilarni desno/right hilar	7
10L – hilarni lijevo/left hilar	2
11R – interlobarni desno/right interlobar	2
11L – interlobarni lijevo/left interlobar	7

Citološkom obradom punktata utvrđena je reaktivna hiperplazija limfnog čvora u 16 bolesnika (28%), metastaze tumora pluća u 13 bolesnika (22%), metastaze ekstrapulmonalnih tumora u 14 bolesnika (25%) te benigna etiologija u 14 bolesnika (25%). Među 13 nalaza metastaza plućnog karcinoma u 4 se slučaja radilo o planocelularnom karcinomu, u 5 slučajeva adenokarcinomu i u 3 slučaja o mikrocelularnom karcinomu, a dijagnosticirana je i jedna metastaza velikostaničnog slabo diferenciranog karcinoma (tablica 2.).

Tablica 2. Rezultati citološke analize punktiranih limfnih čvorova  
Table 2. Fine needle aspiration cytology of lymph nodes

Citološka analiza /Fine needle aspiration cytology of lymph nodes	Broj bolesnika /The number of patients
Reaktivna hiperplazija /Reactive hyperplasia of lymph nodes	16
Metastaza tumora pluća/Metastasis of lung	13
Ekstrapulmonalna metastaza /Extra-pulmonary metastasis	14
Benigna etiologija/Benign lesions	14

Najčešći tip ekstrapulmonalne metastaze bio je adenokarcinom primarnog podrijetla iz probavnog sustava (9 bolesnika), potom NHL u 2 bolesnika, melanom u 1 bolesnika, metastaza karcinoma ovarija u 1 bolesnice i papilarni karcinom štitnjače u 1 bolesnika. Od benignih stanja koja su uvjetovala medijastinalnu limfadenopatiju dokazana je granulomatozna upala bez nekroze u 12 bolesnika, granulomatozna upala s kazeoznom nekrozom u jednog bolesnika te benigna papilarna proliferacija epitela u 1 bolesnika (tablica 2.).

Najčešće komplikacije EBUS-TBNA bile su hipoksemija, što je uspješno korigirano transnazalnom aplikacijom kisika te postpunkcijsko krvarenje koje je prestalo spontano ili nakon ispiranja fiziološkom otopinom. Kašalj je suprimi-

ran lokalnom aplikacijom lidokaina. Ni u jednog bolesnika nije bilo potrebe za endotrahealnim intubiranjem, a nisu zabilježene ni druge komplikacije vezane uz anesteziju ili sam dijagnostički postupak.

### Zaključak

EBUS-TBNA sigurna je dijagnostička metoda koja omogućuje punkciju limfnih čvorova medijastinuma i plućnih hilusa pod kontrolom ultrazvuka, uz prikaz igle u stvarnom vremenu. Istodobno postoji mogućnost vizualizacije krvnih žila doplerom, što znatno povećava senzitivnost i specifičnost metode te smanjuje mogućnost potencijalnih komplikacija. S obzirom na znatan postotak lažno pozitivnih rezultata slikovnih metoda (CT, PET/CT), indikacija za ovu endoskopsko-ultrazvučnu metodu nije samo utvrđivanje etiologije medijastinalne limfadenopatije, već i citološka procjena zahvaćenosti limfnih čvorova. Godinama je medijastinoskopija bila standardna metoda za analizu medijastinalnih limfnih čvorova. Uvođenjem endoskopsko-ultrazvučnih dijagnostičkih metoda EBUS/EUS medijastinoskopija i nadalje ostaje »zlatni standard«, ali samo u pažljivo selekcioniranih bolesnika: u slučaju negativnog nalaza endoskopsko-ultrazvučne citološke punkcije CT/PET-sken pozitivnih limfnih čvorova. Naime, endoskopsko-ultrazvučne metode imaju određeni postotak lažno negativnih rezultata (NPV 70 do 89%), što se smatra posljedicom mikrometastaza u limfnim čvorovima. NPV je zabilježena i kod medijastinoskopije (83 do 97%). Annema i sur.<sup>15</sup> u randomiziranom su kliničkom ispitivanju uspoređivali rezultate medijastinoskopije ili medijastinoskopije nakon procjene proširenosti s pomoću EBUS/EUS-a te utvrdili prednost kombiniranja navedenih dijagnostičkih metoda, tj. njihovu komplementarnost. Sukladno tomu u smjernicama American College of Chest Physicians (ACCP) endoskopsko-ultrazvučna procjena proširenosti određena je za metodu prvog izbora.<sup>17,18</sup>

Naš Centar u Kliničkoj bolnici Dubrava za sada je jedini EBUS-centar u Hrvatskoj, a pretraga se provodi kao rutinski dijagnostički postupak od svibnja 2012. god. EUS-FNA kompatibilna je endoskopsko-ultrazvučna metoda koja je osim u KB Dubrava dostupna u nekoliko drugih centara u Hrvatskoj. Poznavanje mogućnosti, ali i ograničenja ovih dijagnostičkih metoda znatno pridonosi dijagnostičkoj točnosti i posljedično kvalitetnijem liječenju bolesnika oboljelih od NSCLC-a.

### LITERATURA

1. Gould MK, Kuschner WG, Rydzak CE i sur. Test performance of positron emission tomography and computed tomography for mediastinal staging in patients with non-small-cell lung cancer: a meta-analysis. *Ann Intern Med* 2003;139:879–92.
2. Deterbeck FC, Jantz M, Wallace M, Vansteenkiste J, Silvestri GA. Invasive mediastinal staging of lung cancer. ACCP evidence-based clinical practice guidelines. *Chest* 2007;132:202–20.
3. Holy J, Kuschner W, Gould M. Accuracy of transbronchial needle aspiration for mediastinal staging of non-small cell lung cancer: a meta analysis. *Thorax* 2005;60:949–55.
4. Annema J, Bohoslavsky R, Burgers S i sur. Implementation of endoscopic ultrasound for lung cancer staging. *Gastrointest Endosc* 2010; 71:64–70.
5. Goldstraw P. The 7th Edition of TNM in Lung Cancer: What Now? *J Thorac Oncol* 2009;4:671–73.
6. Micames C, McCrory D, Pavey D i sur. Endoscopic ultrasound-guided fine needle aspiration for non-small cell lung cancer staging: a systematic review and meta-analysis. *Chest* 2007;131:539.
7. Krasnik M, Vilmann P, Larsen SS i sur. Preliminary experience with a new method of endoscopic transbronchial real time ultrasound guided biopsy for diagnosis of mediastinal and hilar lesions. *Thorax* 2003; 58:1083–6.
8. Herth FJ, Eberhardt R, Vilmann P, Krasnik M, Ernst A. Real-time endobronchial ultrasound guided transbronchial needle aspiration for sampling mediastinal lymph nodes. *Thorax* 2006;61:795–8.
9. Herth FJ. Endobronchial ultrasound: first choice for the mediastinum. *Endosc Ultrasound* 2013;2:179–80.
10. Trisolini R, Cancellieri A, Tinelli C i sur. Rapid on-site evaluation of transbronchial aspirates in the diagnosis of hilar and mediastinal adenopathy: a randomized trial. *Chest* 2011;139:395–401.
11. Herth FJ, Eberhardt R, Krasnik M, Vilmann P, Ernst A. Endobronchial ultrasound-guided transbronchial needle aspiration of lymph nodes in the radiologically and positron emission tomography – normal mediastinum in patients with lung cancer. *Chest* 2008;133:887–91.
12. Anantham D, Koh MS, Ernst A. Endobronchial ultrasound. *Respir Med* 2009;103:1406–14.
13. Gu P, Zhao Y, Jiang L i sur. Endobronchial ultrasound-guided transbronchial needle aspiration for staging of lung cancer: a systematic review and meta-analysis. *Eur J Cancer* 2009;45:1389–96.
14. Groth SS, Andrade RS. Endobronchial and endoscopic ultrasound-guided fine-needle aspiration: a must for thoracic surgeons. *Ann Thorac Surg* 2010;89:2079–83.
15. Annema JT, van Meerbeeck JP, Rintoul RC i sur. Mediastinoscopy vs endosonography for mediastinal nodal staging of lung cancer: a randomized trial. *JAMA* 2010;304:2245–52.
16. Herth FJ, Annema JT, Eberhardt R i sur. Endobronchial ultrasound with transbronchial needle aspiration for restaging the mediastinum in lung cancer. *J Clin Oncol* 2008;26:3346–50.
17. Silvestri GA, Gonzalez AV, Jantz MA i sur. Methods for staging non-small cell lung cancer: Diagnosis and management of lung cancer, 3rd ed: American College of Chest Physicians evidence-based clinical practice guidelines. *Chest* 2013;143:211–50.
18. Zhang R, Ying K, Shi L i sur. Combined endobronchial and endoscopic ultrasound-guided fine needle aspiration for mediastinal lymph node staging of lung cancer: a meta-analysis. *Eur J Cancer* 2013;49: 1860–7.

