

Stražnja idiopatska fascikularna ljevoventrikularna tahikardija osjetljiva na verapamil - Belhassenova tahikardija - prikaz bolesnika

Srkoč Majčica, Lidija; Malčić, Ivan

Source / Izvornik: **Liječnički vjesnik, 2017, 139, 163 - 167**

Journal article, Published version

Rad u časopisu, Objavljena verzija rada (izdavačev PDF)

Permanent link / Trajna poveznica: <https://urn.nsk.hr/urn:nbn:hr:105:027203>

Rights / Prava: [In copyright](#)/[Zaštićeno autorskim pravom.](#)

Download date / Datum preuzimanja: **2024-09-11**



Repository / Repozitorij:

[Dr Med - University of Zagreb School of Medicine Digital Repository](#)



STRAŽNJA IDIOPATSKA FASCIKULARNA LJEVOVENTRIKULARNA TAHIKARDIJA OSJETLJIVA NA VERAPAMIL – BELHASSENOVA TAHIKARDIJA – PRIKAZ BOLESNIKA

POSTERIOR IDIOPATHIC FASCICULAR LEFT VENTRICULAR TACHYCARDIA,
VERAPAMIL SENSITIVE – BELHASSEN'S TACHYCARDIA – A CASE REPORT

LIDIJA SRKOČ MAJČICA, IVAN MALČIĆ*

Deskriptori: Ventrikulska tahikardija – dijagnoza, farmakoterapija, patofiziologija, kirurgija; Blok grane hisova snopa – patofiziologija; Srčani provodni sustav – patofiziologija, kirurgija; Verapamil – terapijska primjena; Antiaritmici – terapijska primjena; Kateterska ablacija; Elektrokardiografija; Elektrofiziologija

Sažetak. *Uvod:* Prikazujemo rijetku ventrikularnu tahikardiju nepoznata uzroka (idiopatsku) s ishodištem u blizini stražnjeg snopića (fascikula) lijeve grane Hisova snopa, koja se očituje četirima osnovnim obilježjima: široki QRS-kompleksi, blok desne grane, lijeva (superiorna) električna os i osjetljivost na verapamil. Od 1981. godine, kada je Belhassen sa suradnicima otkrio osjetljivost na verapamil, često se naziva Belhassenova tahikardija. *Cilj:* Osnovna svrha ovog prikaza jest podsjetiti da se već ispravnom interpretacijom EKG-a može postaviti točna dijagnoza ove potencijalno opasne aritmije. *Prikaz bolesnika:* Do sada zdrava djevojčica adolescentne dobi došla je u hitnu službu zbog palpitacija, dispneje i presinkopalne krize. Na 12-kanalnom EKG zapisu našli smo čak tri od četiri obilježja stražnje idiopatske fascikularne ljevoventrikularne tahikardije, a konverzijom u sinusni ritam nakon intravenske primjene verapamila zadovoljeno je četvrto obilježje i time je potvrđena elektrokardiografska sumnja. Zbog učestalih recidiva ventrikularne tahikardije uza sve češće subjektivne tegobe srčane naravi (palpitacije, prekordijalne opresije, vrtoglavice, presinkopalne krize), a usprkos sve višoj peroralnoj dozi verapamila te uzevši u obzir pozitivnu obiteljsku anamnezu na iznenadnu smrt, upućena je na elektrofiziološko ispitivanje i liječenje radiofrekventnom ablacijom. *Zaključak:* Temeljitom i dobrom analizom 12-kanalnog EKG-a može se postaviti točna dijagnoza vrste tahikardije, što je uvijek daljnjeg ispravnog postupanja i liječenja.

Descriptors: Tachycardia, ventricular – diagnosis, drug therapy, physiopathology, surgery; Bundle-branch block – physiopathology; Heart conduction system – physiopathology, surgery; Verapamil – therapeutic use; Anti-arrhythmia agents – therapeutic use; Catheter ablation; Electrocardiography; Electrophysiology

Summary. *Introduction:* We present a rare ventricular tachycardia of unknown origin (idiopathic) which originates near the posterior fascicle of the left bundle branch of His. The tachycardia has four basic features: wide QRS complex, RBBB morphology, left (superior) axis deviation and sensitivity to verapamil. Since 1981 (when sensitivity to verapamil was discovered by Belhassen et al.) it has frequently been called Belhassen's tachycardia. *Aim:* The purpose of this case report was to remind that correct diagnosis of this potentially dangerous arrhythmia can be made with detailed and correct interpretation of 12-lead ECG. *Case report:* Until now healthy adolescent girl came to the ER because of palpitations, dyspnoea and presyncopal attack. The 12-lead ECG was done. It showed three of four basic features of posterior idiopathic fascicular left ventricular tachycardia. After the conversion of tachycardia to sinus rhythm by intravenous application of verapamil, the fourth feature was also shown and by that the diagnosis was confirmed. Because of the frequent recurrence of ventricular tachycardia with clinical symptoms associated with cardiovascular system (palpitations, precordial oppressions, dizziness, presyncopal crisis) despite ever increasing dosage of oral verapamil and with taking into consideration a positive family history of sudden death syndrome, the adolescent girl was referred to the electrophysiology study and treatment with radiofrequency ablation. *Conclusion:* Detailed and correct interpretation of 12-lead ECG can correctly diagnose the type of tachycardia, which is fundamental for efficient managing and treatment.

Liječ Vjesn 2017;139:163–167

Ventrikularnom tahikardijom smatra se svaka tahikardija koja ima u slijedu tri ili više udara s frekvencijom 120 – 200/min, podrijetlom iz ventrikula. Očituje se uvijek širokim QRS-kompleksima, nerijetko neobična (bizarna) izgleda i uz diskordantnu finalnu oscilaciju. U oko 90% slučajeva ona nastaje sekundarno, kao posljedica prirodnih srčanih grješaka, kardiomiopatije, miokarditisa, ishemijske bolesti, primarnih električnih bolesti srca (Brugadin sindrom, sindrom dugog QT-intervalu, katekolaminoergična tahikardija), metaboličko-elektrolitskih poremećaja, nuspojava lijekova i dr. Nerijetko je uzrokom iznenadne smrti (fibrilacija ventrikula). Tek oko 10% tih tahikardija jesu idiopatske (primarne), pri čemu (ovisno o mjestu nastanka) izlaznom traktu desne i lijeve klijetke, aortalnim kuspisima, plućnoj arteriji pripada 75 – 90% njih, a tek 10 – 15% otpa-

da na idiopatske fascikularne ljevoventrikularne tahikardije (IFLVT). Budući da se nalaze u morfološki i funkcionalno zdravom srcu, nerijetko se nazivaju i „dobročudnim“ tahikardijama. Od tri ogranka Hisova snopa većina njih (90 – 95%) razvija se oko stražnjeg (posteriornog) snopića (fascikula) (stražnja – P-IFLVT), malen broj (5 – 10%) pripada prednjem snopiću (prednja – A-IFLVT), a izuzetno se rijet-

* **Odjel za pedijatriju, OB Zabok i bolnica hrvatskih veterana** (Lidija Srkoč Majčica, dr. med.), **Zavod za pedijatrijsku kardiologiju, Klinika za pedijatriju, Medicinski fakultet Sveučilišta u Zagrebu, KBC Zagreb** (prof. dr. sc. I. Malčić, dr. med.)

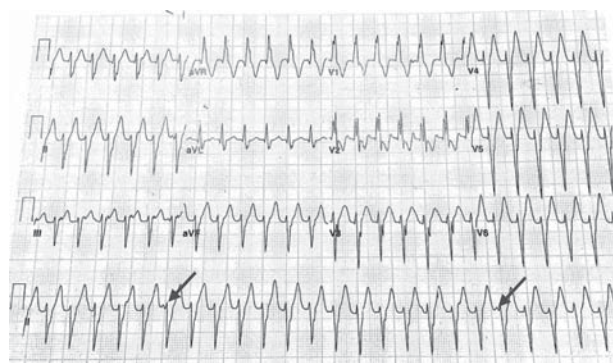
Adresa za dopisivanje: Prof. dr. sc. I. Malčić, Zavod za pedijatrijsku kardiologiju, Klinika za pedijatriju, Medicinski fakultet Sveučilišta u Zagrebu, KBC Zagreb, Kišpatičeva 12, 10000 Zagreb, e-mail: ivan.malci1@gmail.com
Primljeno 12. prosinca 2016., prihvaćeno 1. lipnja 2017.

ko javlja gornja (septalna – S-IFLVT). Osim osnovnih obilježja ventrikularnih tahikardija nužno je poznavati i diferencijalnu dijagnozu tahikardija širokih QRS-kompleksa (ventrikularna tahikardija, supraventrikularna tahikardija širokih QRS-kompleksa, antidromna supraventrikularna tahikardija, atrijalna aritmija provedena putem akcesornog snopića do ventrikula), klasične kriterije za ventrikularnu tahikardiju iz 12-kanalnog EKG zapisa, kao i Antunesov i Brugada postupnik „korak po korak“ za razlikovanje ventrikularne tahikardije od supraventrikularne tahikardije s aberantnim provođenjem te razlikovanje ventrikularne tahikardije od antidromne.¹ Ovdje opisujemo stražnju (posterioru) idiopatsku fascikularnu ljevoventrikularnu tahikardiju (P-IFLVT) koju je prvi opisao Cohen 1972. godine.² Detaljnija svojstva opisao je Zipes 1979. godine,³ a osjetljivost na verapamil otkrio je Belhassen sa suradnicima 1981. godine pa se ona često naziva i Belhassenova tahikardija.⁴ Najvažnija su njezina svojstva ova: pojava kod mladih osoba sa strukturno zdravim srcem, ventrikularna tahikardija s relativno uskim QRS-kompleksima (120 do 140 ms) nakon stimulacije atrijske, morfologija bloka desne grane, devijacija električne osi ulijevo te osjetljivost na verapamil. Iako je u većine bolesnika prognoza dobra, ona može biti i loša. Stoga je potrebno dugoročno praćenje bolesnika kako bi se preduhitrio razvoj tzv. kardiomiopatije inducirane aritmijom, tj. tahikardiomiopatije.

Prikaz bolesnika

Djevojčica u dobi od 13 god. javila se sredinom svibnja 2014. god. u večernjim satima u hitnu pedijatrijsku ambulantu regionalne opće bolnice zbog prekordijalnih opresija (pritisak u prsima, probadanje, osjećaj ubrzanog lupanja srca) te utnulosti i osjećaja „težine“ u lijevoj nozi. Tegobe su se pojavile tijekom pisanja domaće zadaće u sjedećem položaju, otprilike dva sata prije dolaska liječniku. Negira prethodno uzbuđenje ili izlaganje fizičkom naporu. Dan ranije bila je tijekom dana febrilna do 38 °C uz grlobolju. Negira akutnu febrilnu bolest prethodnih tjedana. Iz anamneze se saznaje da do tada nije teže bolovala, ali je sličnu kratkotrajnu epizodu probadajuće boli u lijevom prsištu imala unatrag godinu dana tijekom igranja na snijegu. Tada se nije javila liječniku jer je došlo do brzoga spontanog oporavka. Poslije nije imala sličnih tegoba izuzev rijetka, kratkotrajna probadanja u prsištu za vrijeme intenzivnijeg napora tijekom sata tjelesnog odgoja. S obzirom na postupni prestanak boli nakon prekida aktivnosti, nije im pridavala osobitu pozornost. Majka u pratnji djevojčice bila je posebno uznemirena jer je obiteljska anamneza bila opterećena slučajevima iznenadne smrti; baka po majci umrla je tijekom večere za stolom (u 51. godini života), vjerojatno od srčanog udara, djed po majci prebolio je dva srčana udara, a djed po ocu naglo je umro u 48. godini zbog srčanih tegoba. Majčin je bratić kao dvomjesečno dojenče također umro iznenada u kolijevci.

Nakon dolaska u hitnu ambulantu bila je u dobrom općem stanju, bistrje svijesti, eupnoična, ali tahikardna (cp 150/min), bez kliničkih znakova srčane insuficijencije, hemodinamski stabilna (RR 118/79 mmHg, SO₂ 99%) i afebrilna (T 36,4 °C). Ni detaljniji klinički pregled nije upućivao na kardiocirkulacijsku nestabilnost i znakove popuštanja srca. Na učinjenome 12-odvodnom elektrokardiografskom zapisu uočene su tahikardija širokih QRS-kompleksa (140 ms), f 150/min, lijeve električne osi, morfologija bloka desne grane te atrioventrikularna disocijacija koja upućuje na ventrikularno podrijetlo tahikardije, nasuprot supraventrikular-



Slika 1. 12-kanalni EKG zapis tijekom Belhassenove tahikardije – stražnja idiopatska fascikularna ljevoventrikularna tahikardija (P-IFLVT) širokih QRS-kompleksa (140 ms), frekvencije 150/min, morfologija bloka desne grane, lijeva električna os, atrioventrikularna disocijacija
Figure 1. Twelve-lead surface ECG during Belhassen's tachycardia - posterior idiopathic fascicular left ventricular tachycardia (P-IFLVT). Regular wide complex tachycardia (QRS duration 140ms), HR150 bpm, right bundle branch block QRS morphology, superior QRS axis, atrioventricular dissociation.

noj tahikardiji s aberantnim provođenjem. Osnovne laboratorijske pretrage (CRP, KKS, GUK, Na, K, Cl, Ca²⁺, Mg, ABS, CK, CK-MB, troponin I) nisu odstupale od normalnih (referentnih) vrijednosti. Upućena je na daljnju obradu i liječenje u KBC Zagreb, Rebro. Dolaskom u Kliniku i dalje je bila u dobrom općem i kliničkom stanju, hemodinamski stabilna, uz uredne ponovljene osnovne laboratorijske parametre. Rendgenska slika srca i pluća bila je bez osobitosti, a ehokardiografskom pretragom isključila se strukturna srčana bolest uz prikaz uredne pumpne funkcije (EF > 60%). Elektrokardiografski je i dalje bila prisutna regularna tahikardija širokih QRS-kompleksa morfologije bloka desne grane uz lijevu el. os i atrioventrikularnu disocijaciju koja je već svojim značajkama s velikom vjerojatnosti odgovarala tzv. posteriornoj fascikularnoj idiopatskoj ljevoventrikularnoj tahikardiji (slika 1.). U terapijskom smislu odgovor na čak četiri bolusa adenoizina (3 mg + 3 mg + 6 mg + 12 mg) očitovao se tek kratkotrajnom konverzijom u sinusni ritam (svoga 2 – 3 sinusna QRS-kompleksa), a tek je nakon parenteralne primjene verapamila (u dozi od 0,1 mg/kg tijekom 3 – 4 minute) došlo do konverzije u sinusni ritam u trajanju od nekoliko sati. Ta je činjenica samo potvrdila sumnju da je riječ o Belhassenovoj ventrikularnoj tahikardiji, jer je osjetljivost na verapamil jedno od njezinih temeljnih obilježja. Nastavljena je peroralna terapija verapamilom uz postupno povisivanje doze do ukupno 160 mg na dan. Time se postigao stabilan sinusni ritam s intermedijarnom električnom osi i negativnim T-valovima u inferolateralnim odvodima. To se objašnjava tzv. kardijalnom memorijom prethodne ventrikularne tahikardije. Stoga je djevojčica otpuštena na kućnu njegu s preporukom redovitog uzimanja terapije Isoptinom u dozi od 2 × 80 mg na dan. Početkom lipnja ambulantno učinjenim 24h-holterom EKG-a zabilježena je ventrikularna tahikardija s frekvencijom od 120 do 130/min, morfologije bloka desne grane i lijevom električnom osi ukupnog trajanja 11 h, a u kontinuitetu (bez prekidanja sinusnim ritmom) oko 5 h uz učestale parove i salve ventrikularnih ekstrasistola. Djevojčica je poslije još u dva navrata hospitalizirana u Zavodu za pedijatrijsku kardiologiju KBC-a Zagreb. Prvi je put hospitalizirana početkom srpnja 2014. zbog zamijećene tahikardije tijekom kliničkog pregleda u sklopu febrilnoga respiratornog katara. Tada je

bila bez subjektivnih tegoba uzrokovanih tahikardijom. Parenteralnom primjenom verapamila tahikardija je prekinuta uz brzu uspostavu sinusnog ritma. Tijekom hospitalizacije u ponavljanoj je 24h-holteru EKG-a zabilježeno učestalo prekidanje sinusnog ritma ventrikularnim ekstrasistolama morfologije bloka desne grane, koje se javljaju pojedinačno, u parovima i salvama (ukupno od 24,5 do 48% ventrikularnih ekstrasistola) te paroksizmima ventrikularne tahikardije, frekvencije 110 – 120/min s morfologijom bloka desne grane, devijacijom el. osi ulijevo i AV disocijacijom, a uglavnom bez popratnih subjektivnih tegoba. Postupno je doza verapamila povišena na 240 mg na dan, što je rezultiralo manjom učestalošću ventrikularnih ekstrasistola i kraćim razdobljima ventrikularne tahikardije te normalizacijom srčane kontraktilnosti u ehokardiografskom pregledu, koja je nakon dolaska zbog učestalih epizoda tahiaritmije bila smanjena (EF 50%), a to je pobudilo sumnju na razvoj tzv. tahikardiomiopatije.

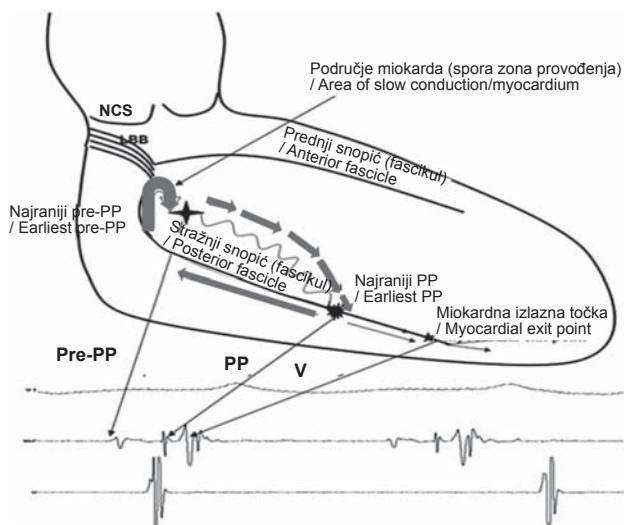
Sljedeća hospitalizacija bila je početkom kolovoza 2014. god. Tada je primljena zbog tegoba u obliku pritiska u prsima nakon buđenja uzrokovanih ventrikularnom tahikardijom s frekvencijom od 120/min. Tijekom boravka je na 24h-holteru EKG-a uočen ponovo povećan broj ventrikularnih ekstrasistola koje čine i do 50% ukupnog broja QRS-kompleksa (usprkos redovitoj peroralnoj primjeni verapamila od 240 mg) uz urednu kontraktilnost miokarda (EF do 70%). Tijekom redovite ambulantne kontrole (početkom studenoga 2014.) zbog povremenih je ventrikularnih tahikardija (jedna je zabilježena i tijekom samog pregleda) povišena ukupna doza verapamila na 320 mg. Š obzirom na to da je djevojčica trebala sve višu dozu verapamila za kontrolu navedene aritmije uz sve prisutnije subjektivne tegobe srčane naravi, tranzitornu pojavu dilatacijske kardiomiopatije (EF 50%), kao i pozitivnu obiteljsku anamnezu na iznenadnu smrt te opterećenje roditelja njome, preporučeno je elektrofiziološko ispitivanje i liječenje radiofrekventnom ablacijom.

Dana 11. studenoga 2014. god. djevojčica je upućena u Kliniku za pedijatrijsku kardiologiju i prirodne srčane grješke DHM (*Deutsches Herzzentrum München*) gdje su sutradan učinjeni elektrofiziološko ispitivanje i ablacija u području inferolateralnoga lijevog ventrikula, što je proteklo bez komplikacija. Zbog recidiva ventrikularnih ekstrasistola i ventrikularne tahikardije iste morfologije i obilježja kao i prije ablacije tijekom sljedećih dana boravka, dana 17. 11. 2014. g. učinjena je nakon elektroanatomskog mapiranja lijeve klijetke ablacija u posteroinferiornom dijelu lijevog ventrikula, potezom od posteroinferiornoga lijevog ventrikula prema kranijalno, u smjeru lijevoga posteriornog fascikula. Nakon ponovnog uspostavljanja sinusnog ritma nisu više zabilježeni recidivi tahikardije te se 20. studenoga 2014. otpušta na kućnu njegu.

U sljedećim redovitim ambulantnim kontrolama djevojčica je bila bez tegoba srčane naravi, u sinusnom ritmu, sa semivertikalnom el. osi u EKG zapisu te s urednim strukturalnim i funkcionalnim ehokardiografskim prikazom.

Rasprava

Stražnja idiopatska fascikularna ljevoventrikularna tahikardija (P-IFLVT) obično se javlja u zdravih adolescenata i mladih odraslih (od 15. do 40. god.) s većom učestalošću u muškog spola (60 – 80%). Klinički se ona najčešće očituje paroksizmalnim napadajima tahiaritmije i subjektivnim tegobama u obliku palpitacija, dispneje, prekordijalnih boli, vrtoglavice, presinkope i izuzetno rijetko sinkopom i izne-



Slika 2. Dijagramski prikaz kružne putanje u stražnjoj idiopatskoj fascikularnoj ljevoventrikularnoj tahikardiji (P-IFLVT), modificirano prema Ramprakash i sur.¹¹ Depolarizacijski (aktivacijski) val tijekom ventrikularne tahikardije širi se od baze prema apeksu interventrikularnog septuma putem tzv. antegradnog kraka kružne putanje sastavljenog od abnormalnih (djelomično depolariziranih, osjetljivih na verapamil) Purkinjeovih vlakana koji čini sporu zonu provođenja (prikazano vijugavom linijom) i tijekom koje se stvara tzv. prepurkinjeov (pre-PP, P1) potencijal. U donjoj trećini septuma depolarizacijski val dolazi do tzv. donje točke obrata (također mjesto nastanka najranijega Purkinjeova potencijala) odakle nastavlja aktivaciju miokarda u dva suprotna smjera. Smjer prema apeksu nastavak je započete aktivacije u stražnji septalni miokard ispod (tzv. miokardijalna izlazna točka), a smjer prema bazi retrogradni je (brzi) krak kružne putanje uzduž stražnjeg snopića (fascikula) ili njegova okolnog tkiva koji se sastoji od brzo provodljivih Purkinjeovih vlakana, tijekom kojeg nastaje tzv. Purkinjeov (PP, P2) potencijal i zbog čega ova ventrikularna tahikardija ima lijevu električnu os. Gornja točka obrata ove kružne putanje nalazi se u blizini lijeve grane Hisova snopa (blizu račvanja na prednji i stražnji snopić) i područje je spore zone provođenja

Figure 2. Diagrammatic presentation of the tachycardia circuit in posterior idiopathic fascicular left ventricular tachycardia (P-IFLVT). The activation wave of VT spreads from the basal to the mid-apical region of the interventricular septum along the antegrade limb of circuit formed by abnormal, slow conducting (partially depolarized), verapamil sensitive Purkinje fibers which constitutes the slow zone of the circuit (curved line) and during which the pre-Purkinje potential (Pre-PP, P1) is created. The lower turnaround point occurs in the apical lower third of the septum from where the wave of depolarization travels into two opposite directions. One direction represents advanced activation of posterior septal myocardium below and the other represents fast, retrograde limb of the circuit along the posterior fascicle or its nearby tissue (fast conducting Purkinje fibers), which results in the creation of Purkinje potential (P2, PP). The upper turnaround point is located close to the main trunk of the left bundle branch of His and represents the slow conduction zone.

nadnom smrću, a koje se obično javljaju u mirovanju iako mogu biti izazvane i tjelesnim naporom i emocionalnim stresom te infuzijom katekolamina.^{2,3,4,6} U tim se rijetkim slučajevima obično mogu prekinuti i adenozinom, što se objašnjava djelovanjem na produkciju cikličkog adenozinmonofosfata. To je takozvani antiadrenergični učinak adenozina koji inhibira adenil ciklazu i smanjuje ciklički adenozinmonofosfat, o kojem ovisi i intracelularni prtok kalcija, tj. inhibira struju kalcijevih iona pa je ona dijelom osjetljiva i na adenozin.^{7,8} Iako je ona uglavnom kratkotrajna, paroksizmalna i „dobroćudne naravi“, s kompletnim oporavkom nakon terapije verapamilom ili nakon uspješne radiofrekventne ablacije,^{1,4,6} opisani su slučajevi i tzv. kardiomiopatije inducirane dugotrajnom i/ili loše kontrolira-

nom tahikardijom. I u naše se pacijentice pojavila tranzitorna kardiomiopatija uz slabljenje sistoličke funkcije (EF 50%). Slijedom toga dilatacijsku kardiomiopatiju može izazvati dugotrajna supraventrikularna tahikardija, kao što su, npr., ektopična atrijalna tahikardija⁹ te trajna spojna (atrioventrikularna) kružna tahikardija (PJRT).¹⁰ Idiopatska fascikularna ljevoventrikularna tahikardija s elektrofiziološkog je stajališta najvjerojatnije posljedica tzv. kružnog samopodraživanja, tj. *re-entry* fenomena gdje fronta ekscitacije, tj. aktivacije, odnosno depolarizacijski val osvaja i pobuđuje nova područja koja su u međuvremenu izašla iz refraktornosti i postala ponovo podražljiva – tzv. „podražljivi zjap“. Da bi kruženje bilo moguće, mora postojati područje promijenjenih uvjeta provođenja, tzv. zona sporog provođenja, tj. jednosmjernog (unidirekcionalnog) bloka. Stoga se i takvo kružno samopodraživanje može izazvati i prekinuti dobro tempiranim električnim impulsom tijekom elektrofiziološkog ispitivanja upravo mijenjanjem refraktornosti tkiva (slika 2.). Vjeruje se da se u svojem najčešćem obliku, a kojemu pripada i naš slučaj, u stražnjoj idiopatskoj fascikularnoj ljevoventrikularnoj tahikardiji, samopodražujuća kružna putanja sastoji od svojeg tzv. antegradnog kraka koji čini sporu zonu provođenja, a najvjerojatnije ga čine abnormalna Purkinjeova vlakna osjetljiva na verapamil.¹⁰ Tu pretpostavku potvrđuje i spoznaja da je spojno mjesto (junkcija) Purkinjeove mreže i miokarda ventrikula osobito osjetljivo za razvijanje unidirekcionalnog bloka. Također se smatra da je on ovisan o sporom ulasku kalcijevih iona u djelomično depolariziranim Purkinjeovim vlaknima pa se time i djelomično objašnjava njegova osjetljivost na verapamil iako njegov stanični mehanizam nije u cijelosti razjašnjen. Sredinom 80-ih godina smatralo se da postoji anatomska veza ove tahikardije s aberantnom kordom ili fibromuskularnim snopićem koji se proteže od posteroinferiornoga lijevog ventrikula do bazalnog septuma. To se objašnjavalo činjenicom da je ona vrlo uobičajena u osoba s ovim tipom tahikardije te da histološki sadržava obilje abnormalnih Purkinjeovih vlakana, a sumnja je bila potkrijepljena i prikazom nekoliko slučajeva izlječenja nakon njezine resekcije. Kasnije spoznaje o visokoj prevalenciji ovoga muskularnog snopića u općoj populaciji dijelom su opovrgnule tu pretpostavku. Retrogradni krak kružne putanje čine ili sam stražnji fascikul ili okolno tkivo miokarda uzduž njega.¹² Tako se tijekom ventrikularne tahikardije depolarizacijski val širi antegradnim (sporim, osjetljivim na verapamil) krakom od bazalnog do apikalnog dijela lijevo-ventrikularnog septuma uz stvaranje tzv. prepurkinjeova, srednjodijastoličkog potencijala (pre-PP, P1) koji je prvi opisao Tsuchiya sa suradnicima kao kratki, obli, niskofrekventni potencijal što se bilježi na samom ulasku u zonu sporog provođenja.¹³ Val aktivacije u donjoj trećini septuma dijelom nastavlja aktivaciju miokarda u stražnji septalni miokard ispod (tzv. miokardna izlazna točka), a dijelom se vraća kroz svoj brzi retrogradni krak uzduž stražnjeg snopića (fascikula) i okolne Purkinjeove mreže, od apikalnog do bazalnog septuma stvarajući tzv. Purkinjeov potencijal, presistolčki (PP ili P2). Prvi su ga opisali Nagakawa i suradnici.¹⁴ Karakteriziran je kratkim, ostrim, visokofrekventnim potencijalom koji prethodi pojavi QRS-kompleksa tijekom tahikardije. Poveznicu ovih dvaju krakova čini ventrikularni miokard. S obzirom na kompleksnost Purkinjeove mreže, u nekih je ljudi opisana samopodražujuća kružna putanja koja se sastoji od multiplih mjesta ulaska i izlaska, što može biti i uzrokom neuspjeha radiofrekventne ablacije ako je ona vođena Purkinjeovim potencijalom ili

prepurkinjeovim (dijastoličkim) potencijalom te tako nije dostatna u prekidanju tahikardije (vidi sliku 2.). Elektrokardiografski zapis u osoba između aritmogenih incidenata ne pokazuje odstupanja od normale izuzev „kratkotrajnu kardijalnu memoriju“, tj. posttahikardni sindrom koji se očituje perzistiranjem negativiteta ST-spojnice i T-vala u posterolateralnim odvodima neposredno nakon završetka tahikardije (osobito ako ona duže traje), a objašnjava se vjerojatnim, prolaznim (reverzibilnim) oštećenjem stanice.¹⁵ Elektrokardiografski zapis tijekom tahikardije bilježi: 1. regularnu (pravilnu) monomorfnu tahikardiju s eventualnim fuzijskim (kombinacijskim) udarcima, povremenim „zarobljenim“ sinusnim udarcem te atrioventrikularnom disocijacijom; 2. relativno uske QRS-komplekse trajanja od 100 do 140 ms s kratkim RS-intervalom (početak R-vala do najniže točke S-vala) od 60 do 80 ms, a uobičajen je iznad 100 ms u drugim tipovima ventrikularne tahikardije; 3. QRS-komplekse morfologije bloka desne grane; 4. električnu os koja je ovisna o anatomskom sijelu samopodražujućeg (*re-entry*) kruženja.

S obzirom na elektrokardiografski zapis tijekom tahikardije koji odgovara anatomskoj lokaciji samopodražujućeg kruženja, fascikularna se tahikardija može podijeliti u tri skupine: 1. stražnja – IFLVT (90 – 95% slučajeva): morfologija bloka desne grane + devijacija el. osi ulijevo (retrogradni krak duž stražnjeg fascikula); 2. prednja – IFLVT (5 – 10% slučajeva): morfologija bloka desne grane + devijacija el. osi udesno (retrogradni krak duž prednjeg fascikula); 3. gornja septalna – IFLVT (rijetka): atipične morfologije (obično morfologija bloka desne grane, moguća i morfologija bloka lijeve grane, kao i normalnih QRS-kompleksa) + normalna el. os.^{4,6,11,15} Ta se tahikardija vrlo lako može zamijeniti s paroksizmalnom supraventrikularnom tahikardijom s aberantnim provođenjem (blok desne grane uz lijevi prednji hemiblok) s obzirom na relativno uske QRS-komplekse, pojavljivanje u mladih odraslih i adolescenata sa strukturno zdravim srcem te terapijskim odgovorom na verapamil. Dijagnozu može uspješno razriješiti pomni pregled EKG zapisa uz traženje atrioventrikularne disocijacije koja je u 99% senzitivna za ventrikularnu tahikardiju. Veoma koristan (osobito u hitnoj službi) tu može biti i postupnik u „četiri koraka“ koji su predložili Antunes i Brugada.¹ U terapijskom smislu Belhassenova tahikardija obično ne reagira na vagalnu stimulaciju, primjenu adenozina, beta-blokatora i lidokaina (osim u povremenim gore navedenim slučajevima), no odlično se prekida verapamilom, što je i njezina temeljna značajka. Osobito je učinkovita intravenska primjena verapamila, dok je peroralna primjena tog lijeka varijabilne učinkovitosti u sprječavanju relapsa tahikardije. Tijek bolesti kod naše pacijentice bio je upravo takav – odlična reakcija na intravensku primjenu, a loša reakcija na vrlo visoke peroralne doze verapamila. S obzirom na to da su epizode te tahiaritmije obično sporadične i uglavnom se dobro toleriraju, moguće je da ona ne progredira i bez farmakološke terapije. Bolesnik s blagim do umjerenim simptomima može se pokušati liječiti peroralno verapamilom u terapijskoj širini od 120 do 480 mg/dan. Ako su, pak, simptomi tahikardije teški i/ili učestali, s najčešće neučinkovitim farmakološkim liječenjem, indicirana je radiofrekventna ablacija, koja se, prema vrijedećim smjernicama, preporučuje kao prvi izbor liječenja, s dugoročnim izlječenjem iznad 90% i recidivima u rasponu od 0 do 20%. U djece i mladih bolesnika potrebno ju je učiniti u iskusnim referentnim centrima zbog nešto višeg rizika od komplikacija (uglavnom tranzitornog AV bloka i bloka lije-

ve grane te oštećenja aortalne valvule tijekom retrogradnog aortalnog pristupa ili oštećenja mitralne valvule u slučajevima transseptalne punkcije i drugih).¹⁶ Izlječenje potonjom metodom osobito dolazi u obzir u mlađih bolesnika u kojih se ionako očekuje dugoročno farmakološko liječenje upitne suradljivosti (*compliance*) te mnogobrojnih neželjenih nuspojava. Prvi slučaj izlječenja IFLVT-a radiofrekventnom kateterskom ablacijom opisao je Klein 1992. god. sa suradnicima.¹⁷ Od tada se ona redovito izvodi, a razni autori donijeli su različite tehnike prekida tahikardije ovisno o mjestu ablacije u području antegradnog ili retrogradnog kraka kružne putanje te ablacije tijekom ventrikularne tahikardije ili tijekom sinusnog ritma s trodimenzionalnim anatomskim mapiranjem ili bez njega.^{18,19} Tako je, npr., Nakagawa sa suradnicima izveo uspješnu ablaciju ciljajući mjesto najranijega presistolickog potencijala (PP, P2) u retrogradnom kraku (mjesto donje točke obrata kružne putanje), koji se nalazi u distalnoj trećini donjega lijevog ventrikularnog septuma,¹⁴ dok je Nogami sa suradnicima uspješno izveo ablaciju u antegradnom kraku na mjestu P1 (srednjodijastoličkog, prepurkinjeova potencijala) u području srednje do apikalne trećine septuma, bez rizika od popratnih komplikacija u obliku atrioventrikularnog bloka i bloka lijeve grane.²⁰ Poslije uspješne ablacije pojavili su se prePP-i tijekom sinusnog ritma nakon QRS-kompleksa. Ablacija tijekom sinusnog ritma rezervirana je za ventrikularne tahikardije koje se ne mogu inducirati, nisu postojane (*nonsustained*) ili se teško podnose. Moguće je tada učiniti trodimenzionalno elektroanatomsko mapiranje kojim se kreira detaljna trodimenzionalna endokardijalna geometrija lijevog ventrikula sa svojim provodnim sistemom tijekom sinusnog ritma (vidljiva je aktivacija područja Hisova snopa, zajedničkog dijela lijeve grane s bifurkacijom u prednji i stražnji fascikul – područje sinusne točke razilaženja). Linearni rez u području 1 cm iznad te sinusne točke razilaženja (engl. *sinus breakout point* – SBO), okomit na frontu aktivacije, u području gdje su istodobno vidljivi i P1 i P2-valovi, dovodi do uspješnog izlječenja ove tahikardije. Nakon linearne ablacije vidljiv je pomak el. osi udesno umjesto pravoga lijevog stražnjeg hemibloka, što upućuje na to da se njome mijenjaju samo karakteristike provodljivosti Purkinjeove mreže i time se ne utječe na globalnu aktivaciju lijevog ventrikula. Kod naše bolesnice učinjena je najprije ablacija u području inferolateralnoga lijevog ventrikula, što je proteklo bez komplikacija. No, zbog recidiva, dan poslije učinjeni su elektroanatomsko mapiranje lijevog ventrikula i ablacija potezom od posteroinferiornoga lijevog ventrikula prema kranijalno, u smjeru lijevoga posteriornog snopića. Nakon ovog postupka više nije zabilježena ventrikularna tahikardija. U sljedećim redovitim ambulantnim kontrolama djevojčica je bez tegoba srčane naravi, sinusnog ritma, sa semivertikalnom el. osi u elektrokardiografskom zapisu te urednim strukturnim i funkcionalnim ehokardiografskim prikazom.

Ovim smo prikazom slučaja iz svakodnevnoga praktičnog rada htjeli podsjetiti na postojanje, obilježja i značajke Belhassenove tahikardije kako bi ona postala raspoznatljivija u svakodnevnom radu i time pokušali olakšati dvojbe u njezinu dijagnosticiranju i liječenju. Također smo htjeli podsjetiti na važnost temeljite i dobre analize 12-kanalnog EKG-a, što je uvjet daljnjeg ispravnog postupanja i liječenja.

LITERATURA

1. Antunes E, Brugada J, Steurer G, Andreis E, Brugada P. The Differential Diagnosis of a Regular Tachycardia with a Wide QRS Complex on the 12-Lead ECG: Ventricular Tachycardia, Supraventricular Tachycardia with Aberrant Intraventricular Conduction, and Supraventricular Tachycardia with Anterograde Conduction Over an Accessory Pathway. *Pacing Clin Electrophysiol* 1994;17(9):1515–24.
2. Cohen HC, Gozo EG Jr, Pick A. Ventricular tachycardia with narrow QRS complexes (left posterior fascicular tachycardia). *Circulation* 1972;45:1035–43.
3. Zipes DP, Foster PR, Troup PJ, Pedersen DH. Atrial induction of ventricular tachycardia: reentry versus triggered automaticity. *Am J Cardiol* 1979;44(1):1–8.
4. Belhassen B, Rotmensch HH, Laniado S. Response of recurrent sustained ventricular tachycardia to verapamil. *Br Heart J* 1981;46:679–82.
5. Romero J, Mejia-Lopez E, Manrique C, Lucariello R. Arrhythmogenic Right Ventricular Cardiomyopathy (ARVC/D): A Systematic Literature Review. *Clin Med Insights Cardiol* 2013;7:97–114.
6. Ackerman MJ, Priori SG, Willems S i sur. *Heart Rhythm Society (HRS); European Heart Rhythm Association (EHRA)*. HRS/EHRA expert consensus statement on the state of genetic testing for the channelopathies and cardiomyopathies: this document was developed as a partnership between the Heart Rhythm Society (HRS) and the European Heart Rhythm Association (EHRA). *Europace* 2011;13:1077–109.
7. Lerman BB, Belardinelli L, West GA, Berne RM, DiMarco JP. Adenosine-sensitive ventricular tachycardia: evidence suggesting cyclic AMP-mediated triggered activity. *Circulation* 1986 Aug;74(2):270–80.
8. Kassotis J, Slesinger T, Festic E, Voigt L, Reddy CV. Adenosine-sensitive wide-complex tachycardia: an uncommon variant of idiopathic fascicular ventricular tachycardia – a case report. *Angiology* 2003;54(3):369–72.
9. Salerno JC, Kertesz NJ, Friedman RA, Fenrich AL Jr. Clinical course of atrial ectopic tachycardia is age-dependent: results and treatment in children < 3 or > or = 3 years of age. *J Am Coll Cardiol* 2004;43(3):438–44.
10. Malčić I, Buljević B, Kaltenbrunner W, Jelašić D, Mustapić Ž. Trajna spojna kružna tahikardija (PJRT) i dilatacijska kardiomiopatija. *Liječ Vjesn* 2007;129:66–69.
11. Ramprakash B, Jaishankar S, Rao Hygriv B, Narasimhan C. Catheter Ablation of Fascicular Ventricular Tachycardia. *Indian Pacing Electrophysiol J* 2008;8(3):193–201.
12. Johnson F, Venugopal K, Khadar SA, Sudhayakumar N, Anoop K Gupta. Idiopathic Fascicular Ventricular Tachycardia. *Indian Pacing Electrophysiol J* 2004;4(3):98–103.
13. Tsuchiya T, Okumura K, Honda T i sur. Significance of late diastolic potential preceding Purkinje potential in verapamil-sensitive idiopathic left ventricular tachycardia. *Circulation* 1999;99:2408–13.
14. Nakagawa H, Beckman KJ, McClelland JH i sur. Radiofrequency catheter ablation of idiopathic left ventricular tachycardia guided by a Purkinje potential. *Circulation* 1993;88:2607–17.
15. Ji-qiang Hu, Jian Ma, Qian Yang, Zi-li Liao, Yu Hou, Shu Zhang. The characteristics of verapamil-sensitive idiopathic left ventricular tachycardia combined with a left accessory pathway and the effect of radiofrequency catheter ablation. *Europace* 2012;14(5):703–8.
16. 2015 ESC Guidelines for the management of patients with ventricular arrhythmias and the prevention of sudden cardiac death: The Task Force for the Management of Patients with Ventricular Arrhythmias and the Prevention of Sudden Cardiac Death of the European Society of Cardiology (ESC). Endorsed by: Association for European Paediatric and Congenital Cardiology (AEPC). Authors/Task Force Members: Priori SG, Blomström-Lundqvist C, Mazzanti A i sur. *Eur Heart J* 2015;36(41):2793–2867. doi:10.1093/eurheartj/ehv316.
17. Klein LS, Shih H, Hackett FK, Zipes DP, Miles WM. Radiofrequency catheter ablation of ventricular tachycardia in patients without structural heart disease. *Circulation* 1992;85:1666–74.
18. Chen M, Yang B, Zou J i sur. Non-contact mapping and linear ablation of the left posterior fascicle during sinus rhythm in the treatment of idiopathic left ventricular tachycardia. *Europace* 2005;7:138–44.
19. Kukar N, Sanghvi N. Idiopathic Fascicular Left Ventricular Tachycardia: Case Report and Review of the Literature. *J Innovations Card Rhythm Manage* 2014;5:1700–4.
20. Nogami A. Purkinje-related arrhythmias part I: monomorphic ventricular tachycardias. *Pacing Clin Electrophysiol* 2011;34:624–50.