

Video head impulse test - „očni EKG“

Pavičić, Tin; Ruška, Berislav; Pavlović, Ivan; Crnošija, Luka; Krbot Skorić, Magdalena; Adamec, Ivan; Habek, Mario

Source / Izvornik: **Liječnički vjesnik, 2017, 139, 286 - 291**

Journal article, Published version

Rad u časopisu, Objavljena verzija rada (izdavačev PDF)

Permanent link / Trajna poveznica: <https://um.nsk.hr/um:nbn:hr:105:034179>

Rights / Prava: [In copyright](#)/[Zaštićeno autorskim pravom.](#)

Download date / Datum preuzimanja: **2024-10-16**



Repository / Repozitorij:

[Dr Med - University of Zagreb School of Medicine Digital Repository](#)



VIDEO HEAD IMPULSE TEST – „OČNI EKG“

VIDEO HEAD IMPULSE TEST – EYE ECG

TIN PAVIČIĆ, BERISLAV RUŠKA, IVAN PAVLOVIĆ, LUKA CRNOŠIJA,
MAGDALENA KRBOT SKORIĆ, IVAN ADAMEC, MARIO HABEK*

Deskriptori: Vestibularne bolesti – dijagnoza, patofiziologija; Vrtoglavica – dijagnoza, etiologija; Moždani udar – dijagnoza; Vestibulo-okularni refleks – fiziologija; Test impulsa glave – metode; Video zapis; Kalorijski testovi; Polukružni kanali – patofiziologija; Osjetljivost i specifičnost

Sažetak. U dijagnostici akutnoga vestibularnog sindroma (AVS) nužno je brzo i pouzdano razlikovanje između perifernih i centralnih uzroka. Novost u dijagnostici AVS-a jest metoda *video head impulse testa* (vHIT), koja se temelji na testiranju rotacijskog vestibulo-okularnog refleksa. vHIT je pokazao visoku specifičnost za periferno vestibularno oštećenje, ali i nešto nižu osjetljivost u usporedbi s kalorijskim testiranjem, što mu je glavna mana. Dosadašnja istraživanja pokazala su višestruku primjenjivost ove metode s naglaskom na potencijalnoj primjeni u hitnoj službi. Zbog svoje brzine i jednostavnosti primjene ova metoda naziva se i „očni EKG“. Ipak, metoda vHIT nije zamjena za dosadašnje metode testiranja vestibularnog sustava, već njihova nadopuna. U sklopu protokola HINTS (engl. *Head impulse, Nystagmus, Test of Skew*) pokazala je višu osjetljivost i specifičnost od difuzijskih sekvencija MR-a mozga pri detekciji moždanog udara s izoliranim vrtoglavicom. Primjena vHIT-a u hitnoj ambulanti i dalje je premalena u odnosu prema potencijalnoj dobiti koju ona donosi.

Descriptors: Vestibular diseases – diagnosis, physiopathology; Vertigo – diagnosis, etiology; Stroke – diagnosis; Reflex, vestibulo-ocular – physiology; Head impulse test – methods; Video recording; Caloric tests; Semicircular canals – physiopathology; Sensitivity and specificity

Summary. In the diagnosis of acute vestibular syndrome (AVS) the key part is a quick and reliable differentiation between peripheral and central etiologies. Video head impulse test (vHIT) is a new method that is based on the examination of rotational vestibulo-ocular reflex. vHIT has demonstrated high specificity for peripheral vestibular damage. Several studies have shown a broad applicability for vHIT, with an emphasis on potential use in the emergency department. It has been called “eye ECG” due to the speed and simplicity of this method use in AVS. However, vHIT is not a replacement for other methods in vestibular testing battery, rather their supplement. As a part of the HINTS (Head impulse, Nystagmus, Test of Skew) protocol it has shown higher sensitivity and specificity than diffusion weighted brain MRI in the detection of stroke with isolated vertigo. It is still under-utilized in the emergency department compared to the potential benefits it carries.

Liječ Vjesn 2017;139:286–291

Prikaz bolesnice

Žena u dobi od 49 godina dolazi u hitnu neurološku ambulantu zbog naglo nastale, kontinuirane, rotacijske vrtoglavice koja se pogoršava promjenom položaja te je praćena mučninom, bez povraćanja. Bolesnica nema šuma u ušima ili poremećaja sluha. Od ostalih bolesti u anamnezi izdvaja se arterijska hipertenzija unatrag 7 godina koja je dobro regulirana antihipertenzivnim lijekovima. U neurološkom se statusu kod bolesnice nađe horizontalno rotatorni nistagmus pri pogledu udesno (I. stupnja prema Alexanderu), a u Fukudinu testu blaža rotacija ulijevo. Ostali neurološki status, kao i Dix-Hallpikeov test te test za benigni paroksizmalni vertigo lateralnog kanala bili su negativni. Učinjen MSCT mozga bio je uredan.

Ovakva klinička prezentacija odgovara akutnomu vestibularnom sindromu (AVS) koji je vrlo čest slučaj u hitnoj službi.

Uvod

U slučajevima poput gore opisanoga nužno je što prije razlučiti radi li se o perifernom ili centralnom oštećenju ve-

stibularnog sustava. To je iznimno važno jer se na određene centralne uzroke vrtoglavice, poput moždanog udara, može aktivno terapijski djelovati ako se dovoljno rano otkriju.¹ Moždani udari u stražnjem slijevu čine oko 20% svih ishemijskih moždanih udara,² a među njima je približno 20% moždanih udara koji se prezentiraju samo izoliranom vrtoglavicom bez drugih neuroloških ispada.³ Procjenjuje se da se šestina do trećine navedenih moždanih udara pogrešno klasificira kao vrtoglavica periferne etiologije, što za posljedicu ima, samo u SAD-u, nekoliko tisuća previdenih moždanih udara stražnjeg slijeva na godinu.³ Problem je što klinički oba oštećenja mogu izgledati vrlo slično ili čak identično te su potrebne dodatne pretrage kako bismo postavili

* Sveučilište u Zagrebu, Medicinski fakultet (Tin Pavičić, cand. med.; Berislav Ruška, cand. med.; Ivan Pavlović, cand. med.; Luka Crnošija, dr. med.), Klinika za neurologiju, Sveučilište u Zagrebu, Medicinski fakultet, KBC Zagreb (dr. sc. Magdalena Krbot Skorić, dipl. ing. elektrotehnike; dr. sc. Ivan Adamec, dr. med.; doc. dr. sc. Mario Habek, dr. med.)

Adresa za dopisivanje: Doc. dr. sc. M. Habek, Klinika za neurologiju, Sveučilište u Zagrebu, Medicinski fakultet, KBC Zagreb, Kišpatičeva 12, 10000 Zagreb

Primljeno 7. studenoga 2016., prihvaćeno 6. listopada 2017.

točnu dijagnozu i započeli s ispravnim liječenjem.⁴ Moguće je rješenje u tim slučajevima *video head impulse test* (vHIT), metoda koja se temelji na testiranju vestibulo-okularnog refleksa (VOR),⁵ a koju zbog njezine brzine i jednostavnosti nazivaju „očni EKG”.^{6,7}

Fiziologija i patofiziologija VOR-a

Vestibularni sustav sastoji se od perifernog i centralnog dijela. Periferni dio vestibularnog sustava tvore polukružni kanali, otolitni organi (sakulus i utrikulus) i vestibularni živac, dok centralni dio čine kompleks vestibularnih jezgara u moždanom deblu, vestibulocerebelum te talamokortikalne, spinalne i druge projekcije navedenih struktura. Sam vestibularni živac dijeli se na gornju i donju granu. Gornja prenosi informacije iz prednjeg i lateralnoga polukružnog kanala te utrikulusa, dok donja prenosi signale iz stražnjega polukružnog kanala i sakulusa. Polukružni kanali registriraju kutno ubrzanje prilikom pokreta glave u prostoru, drugim riječima, bilježe pokret, dok u mirovanju nisu aktivni.⁸ Što je veće kutno ubrzanje pomaka, to je veća aktivacija vestibularnog živca na čiju se stranu izvodi pokret, odnosno inhibicija kontralateralnoga.^{11,12} Glavna je uloga vestibularnog sustava registracija položaja i pokreta glave u prostoru radi održavanja ravnoteže tijela te usklađivanja drugih funkcija s tim informacijama preko refleksnih lukova.

Primjer takve funkcije jest održavanje pogleda u željenu točku za vrijeme pomicanja glave, što nam omogućuje VOR. Uloga je VOR-a da prilikom pokreta glave u jednom smjeru uzrokuje kompenzatorni pokret očima u suprotnom smjeru kako bi slika željene točke gledanja i dalje padala na mrežnicu u područje najoštrijeg vida. Aferentni krak toga refleksnog luka čini vestibularni živac koji završava u vestibularnim jezgrama u moždanom deblu, gdje se prespaja na neurone koji se projiciraju FLM-snopom (lat. *fasciculus longitudinalis medialis*) u bulbotoričke jezgre, dok eferentni krak refleksnog luka čine ovi živci: *n. oculomotorius*, *n. abducens* i *n. trochlearis*.⁸ Postoje tri VOR-a. Prvi prima informacije predominantno iz polukružnih kanala te s pomoću njih kompenzira rotaciju glave i sukladno tomu naziva se rotacijski VOR. Druga dva primaju informacije predominantno iz otolitnih organa, a to su translacijski VOR koji kompenzira linearne pokrete glave te okularni odgovor suprotnog zakretanja (engl. *ocular counter-rolling response*) koji kompenzira naginjanje glave u stranu u frontalnoj ravnini.⁸

Kod jednostrane bolesti ili ozljede labirinta ili vestibularnog živca u vestibularne jezgre stižu živčani impulsi samo iz kontralateralnoga vestibularnog organa. Oni imaju bazalnu razinu okidanja pa, iako je osoba u mirovanju, dolazi do osjećaja rotacije tijela u prostoru i pojave patološkog nistagmusa u smjeru prema neoštećenju strani.⁹ Bez obzira na ishod oporavka periferne vestibularne funkcije, nakon nekoliko dana kompenzatorni centralni mehanizmi smanjuju vrtoglavicu i nistagmus. Nedostatak informacija iz jednoga vestibularnog živca znači da kontralateralni vestibularni organ mora preuzeti sve refleksne, što u slučaju VOR-a čini veoma uspješno pri manjim brzinama rotacije glave jer inaktivan kanal može ovisno o smjeru pokreta biti i ekscitiran (pokret u smjeru zdravog uha) i inhibiran (pokret u smjeru bolesnog uha).¹⁶ Pri većim brzinama inhibicija je insuficijentna te VOR pokazuje manju brzinu korektivnog pokreta očiju u odnosu prema pokretu glave (*gain*) uz moguću pojavu korektivnih sakada (brzi trzaji očiju u smjeru suprotnom od kretanja glave koji nadoknađuju zaostajanje brzine pokreta očiju za brzinom pokreta glave).¹³

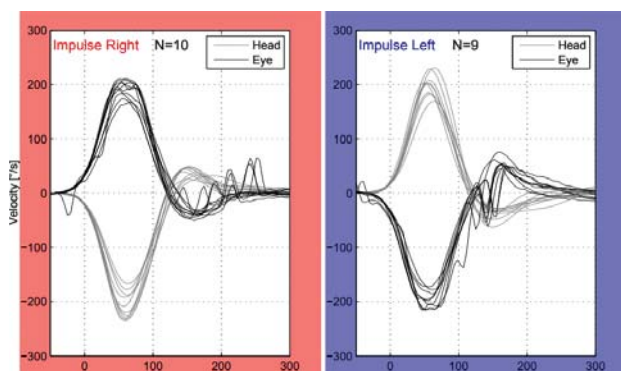
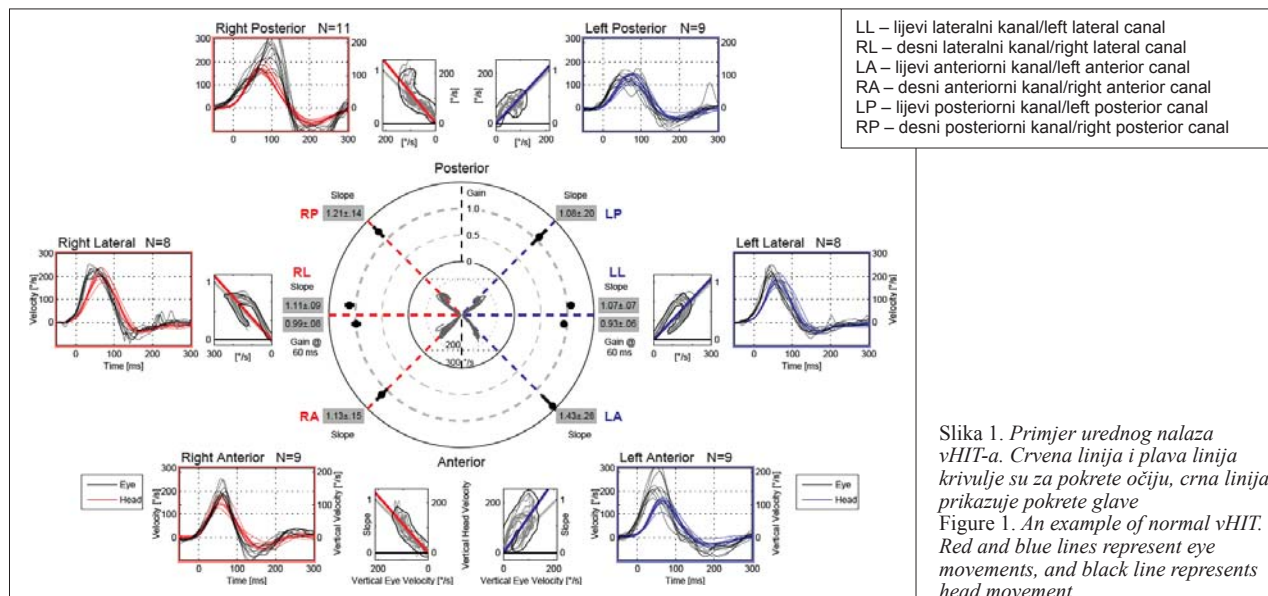
vHIT

Video head impulse test (vHIT) relativno je nova dijagnostička pretraga čiji je razvoj započeo 2009. godine anaprijedjenjem *head impulse test* (HIT).^{14,15,16} HIT je jednostavan i brz klinički test za procjenu funkcije gornje grane vestibularnog živca, koji se izvodi tako da ispitanik pogledom fiksira ispitivača, a ispitivač zatim velikom brzinom rotira glavu ispitanika u stranu za oko 20°. Metoda vHIT temelji se na HIT-u, a anaprijedjena je posebnim naočalama s kamerom koja prati pokrete zjenice i akcelerometrom koji prati pokrete glave, što se računalno obrađuje i bilježi u obliku grafova i mjerenih vrijednosti. Tehnička pomagala smanjuju subjektivnost, povećavaju osjetljivost i omogućuju prikaz i tzv. *covert* (prikrivenih) refleksacijskih sakada koje se pojavljuju za vrijeme trzaja glavom te nisu vidljive golim okom.^{14,15,16} Iskusan kliničar može opaziti *overt* sakade (neprikrivene sakade nastale nakon pomaka glave), no *covert* sakade ne mogu se primijetiti golim okom, što može dovesti do lažno negativnog rezultata. HIT se rabi samo za testiranje horizontalnih kanala. Bitno je navesti i da klasični HIT ne može objektivno izmjeriti vrijednost VOR-a, već samo na temelju prisutnosti korektivnih sakada zaključuje radi li se o oštećenju funkcije VOR-a ili je ona očuvana. Upravo zbog navedenih nedostataka HIT-a osmišljen je vHIT.

Izvođenje vHIT-a već je detaljno opisano.^{16,17} Prije formalnog izvođenja testa provjeri se može li ispitanik izvesti potrebne rotacije glave i jesu li bezbolne te se nakon toga ispitanika posjedne tako da mu je razina očiju u istoj visini kao i meta udaljena 1,5 metara.¹⁸ Ispitaniku se postavljaju naočale s pričvršćenom kamerom koja snima zjenicu oka nakon čega se izvodi kalibracija.^{18,19}

Test se provodi tako da ispitivač, stojeći iza ispitanika, izvodi kratke i nagle pasivne trzaje glavom ispitanika u ravnini paralelnoj s ravninom ispitivanog kanala, dok ispitanik pogledom konstantno fiksira metu. Primjenjuje se šest do deset trzaja u oba smjera pri čemu se postiže vršna brzina glave 150 – 300 °/s 80 ms od početka trzaja.^{18,20} S pomoću računalne obrade izračunava se VOR *gain* pri 40, 60 i 80 ms te se na grafičkom prikazu provjerava postojanje neprikrivenih sakada prije i nakon 200 ms te prikrivenih sakada (slika 1.).

Budući da su ravnine kanala postavljene okomito jedna u odnosu prema drugoj, trećoj impulsu u određenoj ravnini stimulira samo par u toj ravnini, a da ne stimulira preostala dva para polukružnih kanala.^{21,22} To je dokazano i testiranjem *search coil* gdje je uspješno identificiran deficit samo jednoga vertikalnog kanala.^{23,24} Prednost je ove metode što se može testirati i VOR u vertikalnim ravninama. U svakoj od tri ravnine testira se par kanala: lateralni (lijevi i desni), LARP (lijevi prednji i desni stražnji) te RALP (desni prednji i lijevi stražnji). RALP i LARP su kanali u vertikalnoj ravnini postavljenoj pod kutom od 45° prema medijanoj ravnini glave. Dovoljno visokom brzinom trzaja dolazi do inhibicije jednoga od kanala u paru, čime drugi kanal ostaje u efektivnoj izolaciji te sam biva testiran. Jednostavno trzanje glave naprijed-natrag stimulira sve vertikalne kanale te ne dopušta identifikaciju pojedinačnoga disfunkcionalnog kanala.^{21,23,25} Mjerenjem metodom *search coil* pokazano je da trzaji u ravninama RALP i LARP s očima u primarnom položaju uzrokuju pokret oka ne samo s vertikalnom komponentom već i s torzijskom.^{21,26,27} Doprinosa vertikalne i torzijske komponente određuje horizontalna pozicija oka u orbiti. Trenutačna verzija vHIT-a mjeri samo horizontalnu i vertikalnu komponentu te zbog toga torzijsku komponentu treba svesti na minimum. Navedeno se postiže postavljajući



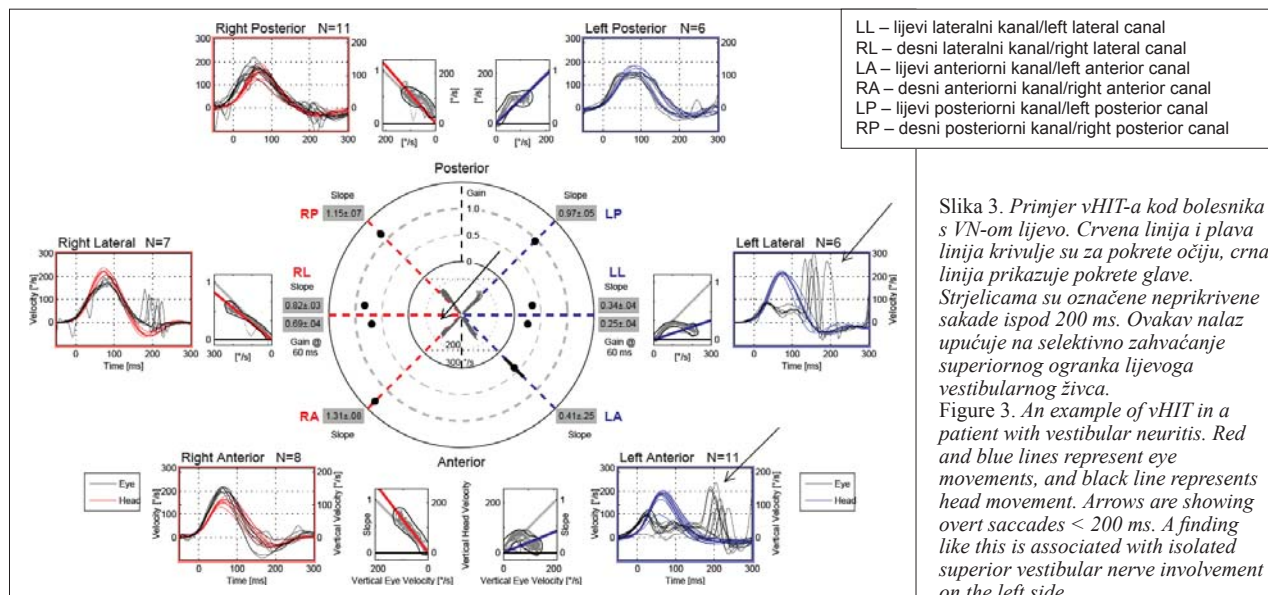
Slika 2. *Primjer urednog vHIT-a lateralnih kanala kod bolesnice s AVS-om centralne etiologije*
 Figure 2. *An example of normal vHIT of the lateral canals in the patient with acute vestibular syndrome of central origin*

njem oka u daleku lateralnu horizontalnu poziciju s pogledom usmjerenim paralelno sa smjerom testirane ravnine RALP odnosno LARP, čime se uz dovoljnu brzinu pravilno testira samo jedan kanal.^{21,27}

Sve do šezdesetih godina života u zdravih ispitanika nema promjene u iznosu VOR gaina.¹⁸ VOR gain u ispitanika starijih od 70 odnosno 80 godina pokazuje sniženu vrijednost koja pada za 0,0012 – 0,0017 sa svakim desetljećem.^{20,28,29} Ovo otkriće reflektira deterioraciju VOR-a kao normalan proces starenja te ga treba uzeti u obzir pri ispitivanju pacijenata starije životne dobi.²⁸ Porastom dobi, iz još nerazjašnjenih razloga, uz sniženje VOR gaina dolazi i do češćeg javljanja refleksijskih sakada u sva tri kanala (prednjem, lateralnom i stražnjem).³⁰

Usporedba s ostalim metodama

Sve donedavno *search coil* bio je zlatni standard za HIT-mjerenja, no zbog nemogućnosti izvođenja uz krevet, neu-



dobnosti i cijene nije praktičan za rutinsku dijagnostiku, kao ni za akutne pacijente.¹⁶ Način izvođenja vHIT-a uvelike se razlikuje od *search coila*, no obje metode identificiraju zahvaćeni kanal u pacijenata, registriraju posljedične *covert* i *overt* sakade te se podudaraju u dobivenim podacima, dok u zdravih ispitanika prikazuju uredan VOR na podražaj u svim kanalima.³¹ Za razliku od *search coila*, vHIT je test koji se lako rabi u kliničkom okruženju. Mjerenja su brza, cijeli test provodi se u deset minuta, neinvazivan je te s pomoću automatske programske analize u istom trenutku daje rezultate. Pri razvijanju metode, u usporedbi sa *search coilom*, vHIT je bio podložan artefaktima. Kako bi se smanjila pojava artefakata, određen je novi algoritam izračunavanja vrijednosti VOR-a u različitim vremenskim razmacima, za razliku od prijašnjeg izračunavanja u trenucima vrhunca akceleracije glave.³² Do pojave artefakata dovodi više mogućih uzroka kao što su pomicanje kože s lica, nedovoljno snažno zatezanje naočala, dodirivanje remena naočala prilikom izvođenja trzaja glave, nepovoljno osvjetljenje prostorije, prethodno nanesena kozmetika, sužen procep vjeda te pojava pseudosakada ili minimalnih treptaja oka tijekom pokreta. Jedan od najčešće identificiranih artefakata jest prenatraglašenje zaustavljanje trzaja glave odnosno zakretanje glave u suprotnom smjeru pri zaustavljanju prvotnog trzaja, što je česta pogreška pri početnom svladavanju tehnike. Do pogreške može doći i tijekom kalibracije, bilo zbog umora pacijenta, nesuradljivosti ili pojave nistagmusa, rezultirajući abnormalno visokim razinama vrijednosti VOR-a, što nalaze ponovnu kalibraciju i ponavljanje testiranja svih kanala.³³

vHIT i kaloričko testiranje, dosadašnji zlatni standard kliničkog ispitivanja vestibularnog sustava, međusobno se ne zamjenjuju, već su komplementarni.^{6,7} Postoje jasne prednosti i mane ovih metoda. Za razliku od kaloričkog testiranja, vHIT ne uzrokuje mučninu i nelagodu te ne iziskuje toliko prostora, no pacijent mora imati određenu pokretljivost vrata da bi se trzajevi mogli izvesti bezbolno. Kaloričko testiranje oponaša nisku frekvenciju pokreta (0,003 Hz), dok vHIT oponaša pokret više frekvencije (1 – 6 Hz), što je ekvivalentno kretanjama u svakodnevnom životu. Također, kaloričko testiranje ne može pokazati jesu li deficiti statički, kompenzirani ili u stanju aktivnog oporavka, dok analiza *overt* i *covert* sakada pri vHIT-u ispitivaču daje uvid u stanje kompenzacije središnjega živčanog sustava pri unilateranim vestibularnim oštećenjima. Osim toga, kao što je već napomenuto, vHIT daje uvid i u stanje vertikalnih kanala, dok kaloričko testiranje ispituje samo horizontalne kanale. vHIT ima specifičnost od otprilike 90%, međutim, jedan od njegovih najvećih nedostataka jest niska osjetljivost. Kaloričko testiranje detektira asimetriju između lijevog i desnoga horizontalnog kanala od oko 25%, dok ta asimetrija, da bi se detektirala vHIT-om, mora iznositi 40 do 60% na kalorijskom testiranju.⁶ Kao i sa *search coilom*, izvođenje vHIT-a je kraće, u prosjeku 6 minuta, dok kaloričko testiranje u prosjeku traje oko 20 minuta.³⁴

Informacije o vestibularnom sustavu dobivene testiranjem polukružnih kanala vHIT-om mogu se nadopuniti testiranjem sakulusa, odnosno donje grane vestibularnog živca, cervikalnim vestibularnim evociranim miogenim potencijalima (cVEMP) i utrikulusa, odnosno gornje grane vestibularnog živca, okularnim vestibularnim evociranim miogenim potencijalima (oVEMP). Izvođenje ovih tehnika dopušta precizniju lokalizaciju oštećenog dijela vestibularnog sustava, odnosno identifikaciju disfunkcije svakoga pojedinog vestibularnog organa.^{35,36}

Klinička primjena

Uza sve dosad navedene mogućnosti uređaja za vHIT postavlja se osnovno pitanje – mogućnost primjene ove metode u kliničkoj praksi. Iako se radi o relativno novoj dijagnostičkoj metodi, svoje bi mjesto najprije trebala zauzeti u hitnoj službi. „Očni EKG“ naziv je koji vjerojatno najbolje prikazuje svrhu vHIT-a u ovom dijelu medicinske prakse. Naime, kao što je EKG osnovna probirna metoda za pacijente s akutnim koronarnim sindromom, slično je moguće iskoristiti vHIT kao probirnu metodu za pacijente s AVS-om.^{5,37} S obzirom na mogućnost prikrivenoga moždanog udara, svi su pacijenti podvrgnuti konvencionalnim dijagnostičkim metodama kao što su CT ili MR kako bi se otkrilo, odnosno isključilo, centralno podrijetlo navedenih novonastalih simptoma. Uzmemo li u obzir sve mane ovih metoda (zračenje, slaba mogućnost vizualizacije svježega moždanog udara, prisutnost artefakata pri snimanju stražnje lubanjske jame, pitanje dostupnosti pretrage), postoji očita potreba za jednostavnijim i bržim načinom otkrivanja etiologije AVS-a. Patološki nalaz vHIT-a u većini slučajeva upućuje na periferno podrijetlo vestibularnih simptoma.^{38,39} Dakle, negativan nalaz vHIT-a s većom se sigurnošću može povezati s centralnim podrijetlom poremećaja te isključiti njihovo periferno podrijetlo. Primjer urednog nalaza vHIT-a bolesnice prikazane na početku ovog članka upućuje na centralno oštećenje vestibularnog sustava, što je poslije i potvrđeno (slika 2.). Mogućnost pozitivnih i negativnih nalaza i u jednom i u drugom slučaju može djelovati nesigurno i zbunjivati kliničara, no vHIT ipak znatno olakšava dijagnozu. Naime ako se vHIT kombinira s još nekoliko jednostavnih dijagnostičkih postupaka (npr., ispitivanje nistagmusa i *skew*-devijacije tzv. postupkom HINTS (engl. *Head Impulse, Nystagmus, Test of Skew*)), osjetljivost je viša od MR-a u prva 24 sata od nastanka simptoma pri detekciji moždanog udara.⁴⁰ Nažalost, iako je vHIT vrlo dostupna metoda, njezina je svakodnevna uporaba u hitnoj službi i dalje vrlo malena.⁴¹

vHIT nije samo koristan u razlikovanju podrijetla vrtoglavice, već se pokazao i vrlo uspješnim u analizi i praćenju bolesti koje zahvaćaju periferni dio vestibularnog sustava. Ménièreova bolest (MB) jedno je od patoloških stanja gdje se vHIT pokazao izuzetno korisnim.⁴² Osim u praćenju samog tijeka ove bolesti, može se iskoristiti i u predviđanju njezina ishoda s obzirom na to da je smanjenje VOR *gaina* bilo direktno povezano s trajanjem bolesti i jačinom gubitka sluha.⁴³ Negativan rezultat ne znači nužno odsutnost bolesti s obzirom na to da neki bolesnici s MB-om i odsutnim odgovorom na kalorijskom testiranju ne pokazuju smanjenje VOR *gaina* na vHIT-u. Štoviše, ako uz karakteristične simptome pacijent ima normalan odgovor na vHIT i smanjen odgovor na kalorijsko testiranje, to snažno upućuje na dijagnozu MB-a.⁹ Navedeno je jedan od dokaza da bi se ova metoda trebala rabiti u kombinaciji s ostalim testovima za ispitivanje stanja vestibularnog sustava.

vHIT je uz VEMP i kaloričko testiranje koristan i u nadziranju primjene terapije u MB-u (kao što su intratimpaničke injekcije gentamicina) te praćenju njezina učinka.^{44,45}

Kao i VEMP,³⁷ vHIT u pacijenata s vestibularnim švanomom može poslužiti u dijagnostičkom postupku, gdje se pokazao superiornim u odnosu prema kalorijskom testiranju.⁴⁶ Objе metode služe i u planiranju postoperativnog djelovanja za pacijente koji već čekaju ablaciju ovog tumora.³⁶

Vestibularni neuritis (VN), kao jedan od najčešćih perifernih uzroka akutno nastale vrtoglavice, dosad se dijagnosticirao ispitivanjem samo horizontalnih kanala, odnosno

kalorijskim testiranjem. S obzirom na to da vHIT može testirati i vertikalne kanale, sada je kliničaru moguće precizno odrediti koja je grana vestibularnog živca zahvaćena (slika 3.). Kod VN-a postoji dobra korelacija između rezultata vHIT-a i rezultata kalorijskog testiranja, međutim, prednost je vHIT-a činjenica da je pogodniji za uporabu u akutnoj fazi bolesti.^{47,16} Testiranje gornje i donje grane vestibularnog živca vHIT-om i VEMP-om omogućuje diferencijaciju četiriju vrsta akutnog VN-a: gornji, donji, potpuni te ampularni. Rezultati dobiveni cVEMP-om i oVEMP-om podudaraju se s rezultatima vHIT-a u gornjem, donjem te potpunom VN-u, no ne i u izoliranom ampularnom neuritisu. Kako VEMP-om mjerimo samo odgovore otolitnih organa, u izoliranom ampularnom neuritisu očekujemo fiziološki odgovor.³⁵

Treba napomenuti i primjenu vHIT-a u pedijatrijskoj populaciji. vHIT se pokazao kao mnogo ugodniji test vestibularnog sustava za djecu od dosad najčešće rabljenih, brži čak i od VEMP-a.⁴⁸ Iako se postavlja pitanje suradljivosti kod najmlađih pacijenata te je za samo testiranje potrebno nešto više vremena nego u odraslih, u istraživanjima su uspješno provedeni testovi na djeci starijoj od tri godine. Štoviše, u jednom istraživanju za svu djecu koja su imala smanjeni *gain* poslije je otkriveno da su imala usporen motorički razvoj i poremećaje ravnoteže, a da se prije nisu žalila na neke od vestibularnih simptoma (vrtoglavica, neravnoteža) niti su njihovi pedijatri u *screening*-pregledima posumnjali na vestibularno podrijetlo poremećaja motorike i ravnoteže.^{48,49}

Zaključak

vHIT je koristan dodatak skupini testova za utvrđivanje poremećaja vestibularne funkcije. Pokazao se iznimno vrijednim u kombinaciji s kalorijskim testiranjem i VEMP-om, gdje pridonosi jasnijoj diferencijaciji i lokalizaciji patoloških procesa vestibularnog sustava. Ipak, njegova su najveća vrijednost jednostavnost i brzina izvođenja testiranja čime je idealan alat za primjenu u hitnoj službi. Ispitivanje očuvanosti VOR-a s pomoću HIT-a jedan je od najbitnijih znakova koji će diferencirati centralni od perifernog uzroka AVS-a, a mogućnost upotrebe vHIT-a za objektivnu procjenu jednostranoga vestibularnog oštećenja daje nam dodatnu sigurnost pri procjeni etiologije AVS-a. Isto kao što se konvencionalni EKG rabi u dijagnostici akutnoga koronarnog sindroma, vHIT se može upotrijebiti kao „očni EKG“ u dijagnostici bolesnika s vrtoglavicom te se preporučuje kao metoda probira pri sumnji na sve poremećaje vestibularnog sustava.

LITERATURA

- Hankey GJ. Stroke. *Lancet* 2017 Feb 11;389(10069):641–654. doi: 10.1016/S0140-6736(16)30962-X.
- Nouh A, Remke J, Ruland S. Ischemic posterior circulation stroke: a review of anatomy, clinical presentations, diagnosis, and current management. *Front Neurol* 2014 Apr 7;5:30. doi: 10.3389/fneur.2014.00030.
- Venhovens J, Meulstee J, Verhagen WI. Acute vestibular syndrome: a critical review and diagnostic algorithm concerning the clinical differentiation of peripheral versus central aetiologies in the emergency department. *J Neurol* 2016;263(11):2151–2157. doi: 10.1007/s00415-016-8081-8.
- Kerber KA. Vertigo presentations in the emergency department. *Semin Neurol* 2009;29(5):482–90. doi: 10.1055/s-0029-1241036.
- Newman-Toker DE, Saber Tehrani AS, Mantokoudis G i sur. Quantitative Video-Oculography to Help Diagnose Stroke in Acute Vertigo and Dizziness Toward an ECG for the Eyes. *Stroke* 2013;44(4):1158–61. doi: 10.1161/STROKEAHA.111.000033.
- McCaslin DL, Jacobson GP, Bennett ML, Gruenwald JM, Green AP. Predictive Properties of the Video Head Impulse Test: Measures of Caloric Symmetry and Self-Report Dizziness Handicap. *Ear Hear* 2014; 35(5):e185–91. doi: 10.1097/AUD.000000000000047.
- Bell SL, Barker F, Heslton H, MacKenzie E, Dewhurst D, Sanderson A. A study of the relationship between the video head impulse test and air calorics. *Eur Arch Otorhinolaryngol* 2015;272(5):1287–94. doi: 10.1007/s00405-014-3397-4.
- Goldberg ME, Walker MF, Hudspeth AJ. The Vestibular System. U: Kandel ER i sur. (ur.). Principles of neural science. 5. izd. New York: McGraw-Hill; 2013, str. 917–34.
- McGarvie LA, Curthoys IS, MacDougall HG, Halmagyi GM. What does the dissociation between the results of video head impulse versus caloric testing reveal about the vestibular dysfunction in Ménière's disease? *Acta Otolaryngol* 2015;135(9):859–65. doi: 10.3109/00016489.2015.1015606.
- Löwenstein O, Sand A. The individual and integrated activity of the semicircular canals of the elasmobranch labyrinth. *J Physiol* 1940; 99:89–101.
- Goldberg JM, Fernandez C. Physiology of peripheral neurons innervating semicircular canals of the squirrel monkey. I. Resting discharge and response to constant angular accelerations. *J Neurophysiol* 1971; 34:635–660.
- Baloh RW, Honrubia V, Konrad HR. Ewald's second law re-evaluated. *Acta Otolaryngol* 1977;83:475–479.
- Halmagyi GM, Curthoys IS. A clinical sign of canal paresis. *Arch Neurol* 1988;45:737–9.
- Bartl K, Lehnen N, Kohlbecher S, Schneider E. Head impulse testing using video-oculography. *Ann N Y Acad Sci* 2009;1164:331–3. doi: 10.1111/j.1749-6632.2009.03850.x.
- Weber KP, MacDougall HG, Halmagyi GM, Curthoys IS. Impulsive testing of semicircular canal function using video-oculography. *Ann N Y Acad Sci* 2009;1164:486–91. doi: 10.1111/j.1749-6632.2008.03730.x.
- MacDougall HG, Weber KP, McGarvie LA, Halmagyi GM, Curthoys IS. The video head impulse test: diagnostic accuracy in peripheral vestibulopathy. *Neurology* 2009;73(14):1134–41. doi: 10.1212/WNL.0b013e3181bacf85.
- Curthoys IS, MacDougall HG, McGarvie LA i sur. The video head impulse test (vHIT). U: Jacobson GP, Shepard NT (ur.) Balance Function Assessment and Management. 2. izd. San Diego, CA: Plural Publishing; 2014, str. 391–430.
- Yang CJ, Lee JY, Kang BC, Lee HS, Yoo MH, Park HJ. Quantitative analysis of gains and catch-up saccades of video-head impulse testing by age in normal subjects. *Clin Otolaryngol* 2016;41(5):532–8. doi: 10.1111/coa.12558.
- Pelz JB, Canosa R. Oculomotor behavior and perceptual strategies in complex tasks. *Vision Res* 2001;41:3587–96.
- Mossman B, Mossman S, Purdie G, Schneider E. Age dependent normal horizontal VOR gain of head impulse test as measured with video-oculography. *J Otolaryngol Head Neck Surg* 2015;44:29. doi: 10.1186/s40463-015-0081-7.
- McGarvie LA, Martinez-Lopez M, Burgess AM, MacDougall HG, Curthoys IS. Horizontal eye position affects measured vertical VOR gain on the video head impulse test. *Front Neurol* 2015;6:58. doi: 10.3389/fneur.2015.00058.
- Blanks RH, Curthoys IS, Markham CH. Planar relationships of the semi-circular canals in man. *Acta Otolaryngol* 1975;80:185–96. doi: 10.3109/00016487509121318.
- Cremer PD, Halmagyi GM, Aw ST i sur. Semicircular canal plane head impulses detect absent function of individual semicircular canals. *Brain* 1998;121(4):699–716.
- Cremer PD, Migliaccio AA, Pohl DV i sur. Posterior semicircular canal nystagmus is conjugate and its axis is parallel to that of the canal. *Neurology* 2000;54:2016–20.
- Aw ST, Halmagyi GM, Haslwanter T, Curthoys IS, Yavor RA, Todd MJ. Three-Dimensional vector analysis of the human vestibuloocular reflex in response to high-acceleration head rotations. II. Responses in subjects with unilateral vestibular loss and selective semicircular canal occlusion. *J Neurophysiol* 1996;76:4021–30.
- Cremer PD, Minor LB, Carey JP, Della Santina CC. Eye movements in patients with superior canal dehiscence syndrome align with the abnormal canal. *Neurology* 2000;55:1833–41.
- Migliaccio AA, Cremer PD. The 2D modified head impulse test: a 2D technique for measuring function in all six semi-circular canals. *J Vestib Res* 2011;21(4):227–34. doi: 10.3233/VES-2011-0421.
- Matiño-Soler E, Esteller-More E, Martín-Sánchez JC, Martínez-Sánchez JM, Pérez-Fernández N. Normative data on angular vestibulo-ocular responses in the yaw axis measured using the video head impulse test. *Otol Neurotol* 2015;36(3):466–71. doi: 10.1097/MAO.0000000000000661.
- Li C, Layman AJ, Geary R i sur. Epidemiology of Vestibulo-Ocular Reflex Function: Data from the Baltimore Longitudinal Study of Aging. *Otol Neurotol* 2015;36(2):267–72. doi: 10.1097/MAO.0000000000000610.
- Rambold HA. Age-related Refixating Saccades in the Three-Dimensional Video-Head-Impulse Test: Source and Dissociation From Unilateral Vestibular Failure. *Otol Neurotol* 2016 Feb;37(2):171–8. doi: 10.1097/MAO.0000000000000947.

31. *Blodow A, Pannasch S, Walther LE.* Detection of isolated covert saccades with the video head impulse test in peripheral vestibular disorders. *Auris Nasus Larynx* 2013;40(4):348–51. doi: 10.1016/j.anl.2012.11.002.
32. *MacDougall HG, McGarvie LA, Halmagyi GM, Curthoys IS, Weber KP.* The Video Head Impulse Test (vHIT) Detects Vertical Semicircular Canal Dysfunction. *PLoS One* 2013;8(4):e61488. doi: 10.1371/journal.pone.0061488.
33. *Mantokoudis G, Saber Tehrani AS, Kattah JC i sur.* Quantifying the Vestibulo-Ocular Reflex with Video-Oculography: Nature and Frequency of Artifacts. *Audiol Neurootol* 2015;20(1):39–50. doi: 10.1159/000362780.
34. *Rambold HA.* Economic management of vertigo/dizziness disease in a county hospital: video-head-impulse test vs. caloric irrigation. *Eur Arch Otorhinolaryngol* 2015 Oct;272(10):2621–8. doi: 10.1007/s00405-014-3205-1.
35. *Walther LE, Blödow A.* Ocular Vestibular Evoked Myogenic Potential to Air Conducted Sound Stimulation and Video Head Impulse Test in Acute Vestibular Neuritis. *Otol Neurotol* 2013;34(6):1084–9. doi: 10.1097/MAO.0b013e318280da47.
36. *Taylor RL, Kong J, Flanagan S i sur.* Prevalence of vestibular dysfunction in patients with vestibular schwannoma using video head-impulses and vestibular-evoked potentials. *J Neurol* 2015;262(5):1228–37. doi: 10.1007/s00415-015-7697-4.
37. *Armato E, Ferri E, Pinzani A, Ulmer E.* Cerebellar haemorrhage mimicking acute peripheral vestibulopathy: the role of the video head impulse test in differential diagnosis. *Acta Otorhinolaryngol Ital* 2014; 34:288–91.
38. *Kim HJ, Lee SH, Park JH, Choi JY, Kim JS.* Isolated vestibular nuclear infarction: report of two cases and review of the literature. *J Neurol* 2014;261(1):121–9. doi: 10.1007/s00415-013-7139-0.
39. *Mantokoudis G, Tehrani AS, Wozniak A i sur.* VOR gain by head impulse video-oculography differentiates acute vestibular neuritis from stroke. *Otol Neurotol* 2015;36(3):457–65. doi: 10.1097/MAO.0000000000000638.
40. *Kattah JC, Talkad AV, Wang DZ, Hsieh Y-H, Newman-Toker DE.* HINTS to diagnose stroke in the acute vestibular syndrome – three-step bedside oculomotor examination more sensitive than early MRI diffusion-weighted imaging. *Stroke* 2009;40(11):3504–10. doi: 10.1161/STROKEAHA.109.551234.
41. *McDowell T, Moore F.* The Under-Utilization of the Head Impulse Test in the Emergency Department. *Can J Neurol Sci* 2016;43(3):398–401. doi: 10.1017/cjn.2015.330.
42. *Martinez-Lopez M, Manrique-Huarte R, Perez-Fernandez N.* A Puzzle of Vestibular Physiology in a Meniere's Disease Acute Attack. *Case Rep Otolaryngol* 2015;2015:460757. doi: 10.1155/2015/460757.
43. *Zulueta-Santos C, Lujan B, Manrique-Huarte R, Perez-Fernandez N.* The vestibulo-ocular reflex assessment in patients with Ménière's disease: examining all semicircular canals. *Acta Otolaryngol* 2014;134(11):1128–33. doi: 10.3109/00016489.2014.919405.
44. *Walther LE, Huelse R, Blättner K, Bloching MB, Blödow A.* Dynamic Change of VOR and Otolith Function in Intratympanic Gentamicin Treatment for Ménière's Disease: Case Report and Review of the Literature. *Case Rep Otolaryngol* 2013;2013:168391. doi: 10.1155/2013/168391.
45. *Marques P, Manrique-Huarte R, Perez-Fernandez N.* Single intratympanic gentamicin injection in Ménière's disease: VOR change and prognostic usefulness. *Laryngoscope* 2015;125(8):1915–20. doi: 10.1002/lary.25156.
46. *Batuecas-Caletrio A, Santa Cruz-Ruiz S, Muñoz-Herrera A, Perez-Fernandez N.* The map of dizziness in vestibular schwannoma. *Laryngoscope* 2015;125(12):2784–9. doi: 10.1002/lary.25402.
47. *Yoo MH, Kim SH, Lee JY, Yang CJ, Lee HS, Park HJ.* Results of video head impulse and caloric tests in 36 patients with vestibular migraine and 23 patients with vestibular neuritis: a preliminary report. *Clin Otolaryngol* 2016;41(6):813–817. doi: 10.1111/coa.12556.
48. *Hülse R, Hörmann K, Servais JJ, Hülse M, Wenzel A.* Clinical experience with video Head Impulse Test in children. *Int J Pediatr Otorhinolaryngol* 2015;79(8):1288–93. doi: 10.1016/j.ijporl.2015.05.034.
49. *Hamilton SS, Zhou G, Brodsky JR.* Video head impulse testing (VHIT) in the pediatric population. *Int J Pediatr Otorhinolaryngol* 2015; 79(8):1283–7. doi: 10.1016/j.ijporl.2015.05.033.



1917–2017
100 godina Medicinskog
fakulteta Sveučilišta
u Zagrebu