

Artroskopija prvoga metatarzofalangealnog zgloba

Bojanić, Ivan; Levaj, Ivan; Dimnjaković, Damjan; Smoljanović, Tomislav

Source / Izvornik: **Liječnički vjesnik, 2018, 140, 221 - 228**

Journal article, Published version

Rad u časopisu, Objavljena verzija rada (izdavačev PDF)

<https://doi.org/10.26800/LV-140-7-8-29>

Permanent link / Trajna poveznica: <https://um.nsk.hr/um:nbn:hr:105:325546>

Rights / Prava: [In copyright](#)/[Zaštićeno autorskim pravom.](#)

Download date / Datum preuzimanja: **2024-12-31**



Repository / Repozitorij:

[Dr Med - University of Zagreb School of Medicine](#)
[Digital Repository](#)



ARTROSKOPIJA PRVOGA METATARZOFALANGEALNOG ZGLOBA

ARTHROSCOPY OF THE FIRST METATARSOPHALANGEAL JOINT

IVAN BOJANIĆ¹, IVAN LEVAJ², DAMJAN DIMNJAKOVIĆ¹, TOMISLAV SMOLJANOVIĆ¹

Deskriptori: Metatarzofalangealni zglob – kirurgija, patologija; Artroskopija – komplikacije, metode; Nožni palac – kirurgija, patologija; Haluks rigidus – kirurgija; Osteohondritis disekans – kirurgija; Sinovitis – etiologija, kirurgija; Sinovijektomija; Sezamske kosti – kirurgija, patologija; Minimalno invazivni kirurški zahvati – metode; Ortopedski kirurški zahvati – metode

Sažetak. Artroskopija prvoga metatarzofalangealnog zgloba (1. MTF zglob) danas je neizostavna metoda kirurškog zbrinjavanja ozljeda i njihovih posljedica te oštećenja koja zahvaćaju taj zglob. Prednosti artroskopske kirurgije 1. MTF zgloba u odnosu prema klasičnoj otvorenoj metodi operacijskog liječenja višestruke su. U prvome redu artroskopija nam omogućuje izvanredan prikaz unutarzglobnih struktura i time detaljan pregled čitavog zgloba te potpuno izvođenje zahvata bez otvaranja zgloba. Nadalje, morbiditet je znatno niži, rehabilitacija brža, a brži je i povratak svakodnevnim aktivnostima. Osnovni preduvjeti za uspješnu primjenu artroskopije 1. MTF zgloba jesu pažljivo prijeoperacijsko planiranje, izvanredno dobro poznavanje regionalne anatomije, striktno praćenje pravila izvođenja zahvata, dobra tehnika te iskusan operater. Osnovnim indikacijama za artroskopiju 1. MTF zgloba danas se smatraju početni stadiji haluksa rigidusa, osteohondritis disekans glave 1. metatarzalne kosti, sinovitis različite etiologije te patološki procesi sezamskih kostiju palca stopala. U ovom članku opisujemo indikacije, tehniku, komplikacije, kao i perspektivu artroskopije 1. MTF zgloba, uz detaljan pregled suvremenih literaturnih podataka.

Descriptors: Metatarsophalangeal joint – pathology, surgery; Arthroscopy – adverse effects, methods; Hallux – pathology, surgery; Hallux rigidus – surgery; Osteochondritis dissecans – surgery; Synovitis – etiology, surgery; Synovectomy; Sesamoid bones – pathology, surgery; Minimally invasive surgical procedures – methods; Orthopedic procedures – methods

Summary. Arthroscopy of the first metatarsophalangeal joint (MTP-1) has become indispensable method of surgical care to injuries and their consequences and damages that affect the MTP-1 joint. The advantages of arthroscopy of the 1st MTP joint in comparison to classical open surgery are multiple. Primarily, arthroscopy allows an excellent view of intra-articular structures and thus a detailed overview of the entire joint which enables us to perform complete surgery without opening the joint. Furthermore, morbidity is significantly smaller, rehabilitation is faster, and return to daily activities is also faster. Basic requirements for successful application of arthroscopy of the MTP-1 joint are careful planning of the procedure, very good knowledge of regional anatomy, strictly following the rules of performing the procedure, and an experienced surgeon with arthroscopy skills. Primary indications for the arthroscopy of the MTP-1 joint include early stages of hallux rigidus, osteochondral lesions, synovitis, and pathological conditions of sesamoid bones. In this article we describe the indications, technique, complications and the prospect of the arthroscopy of the MTP-1 joint, with a detailed overview of contemporary literature data.

Liječ Vjesn 2018;140:221–228

Danas je artroskopija velikih zglobova poput, primjere, koljena i ramena, općeprihvaćena kirurška metoda zbrinjavanja ozljeda i oštećenja tih zglobova. No, napredak tehnologije i razvoj manjih artroskopskih instrumenata, koji je isprva bio usmjeren olakšavanju izvođenja artroskopskih zahvata na velikim zglobovima u djece, omogućili su razvoj artroskopskih zahvata na manjim zglobovima, i to u prvom redu artroskopije ručnog zgloba te artroskopije prvoga metatarzofalangealnog zgloba (u daljnjem tekstu 1. MTF zglob). U ovome preglednom radu prikazat ćemo mogućnosti i ograničenja artroskopske kirurgije u zbrinjavanju ozljeda, posljedica ozljeda i oštećenja 1. MTF zgloba.

Na mogućnost izvođenja artroskopskog zahvata i na 1. MTF zglobu upozorio je davne 1972. godine Watanabe, dok je Bartlett 1988. godine objavio prvi prikaz bolesnika

u kojem je opisao artroskopsko zbrinjavanje osteohondritisa disekansa (lat. *osteochondritis dissecans* – OCD) glave prve metatarzalne (u daljnjem tekstu 1. MT) kosti.¹ Posljednjih se desetak godina sve učestalije rabi artroskopija 1. MTF zgloba pa su uspostavljene indikacije za njezino izvođenje uz dobro definirane kontraindikacije (tablica 1.).^{2–10}

¹Klinika za ortopediju Medicinskog fakulteta Sveučilišta u Zagrebu, KBC Zagreb (izv. prof. dr. sc. Ivan Bojanić, dr. med.; dr. sc. Damjan Dimnjaković, dr. med.; doc. dr. sc. Tomislav Smoljanović, dr. med.),
²Nastavni zavod za hitnu medicinu Grada Zagreba (Ivan Levaj, dr. med.)

Adresa za dopisivanje: Izv. prof. dr. sc. I. Bojanić, Klinika za ortopediju Medicinskog fakulteta Sveučilišta u Zagrebu, KBC Zagreb, Šalata 7, 10000 Zagreb; e-mail: artroboj@yahoo.com

Primljeno 5. studenoga 2017., prihvaćeno 30. travnja 2018.

Tablica 1. Indikacije i kontraindikacije za artroskopiju prvoga metatarzofalangealnog (1. MTF) zgloba

Table 1. Indications and contraindications for the first metatarsophalangeal (MTP-1) joint arthroscopy

Indikacije/Indications		Kontraindikacije/Contraindications
Osnovne/Primary	Ostale/Other	
Haluks rigidus – početni stadiji	Arthrofibroza /Arthrofibrosis	Infekcija priležećega mekog tkiva
/Hallux rigidus – early stages	Slobodna zglobna tijela	/Overlying soft tissue infection
Koštano-hrskavična oštećenja	/Intraarticular loose bodies	Veliki osteofiti koji onemogućavaju adekvatan pristup zglobu i otežavaju vizualizaciju
/Osteochondral lesions	Urički artritis /Gouty arthritis	/Large osteophytes preventing adequate access to the joint and impeding visualization
Sinovitis /Synovitis	Septički artritis /Septic arthritis	Opsežan edem zahvaćenog stopala
Patološki procesi sezamskih kostiju /Pathological conditions of sesamoid bones	Haluks valgus /Hallux valgus	/Severe oedema of the affected foot
	Haluks rigidus – uznapredovali stadiji*	Vaskularna insuficijencija /Vascular compromise
	/Hallux rigidus – advanced stages*	

* U ovim slučajevima izvodi se artroskopski potpomognuta artrodeza.
/ In these cases arthroscopic-assisted arthrodesis is performed.

Prednosti artroskopske kirurgije 1. MTF zgloba pred otvorenim kirurškim zahvatima tog zgloba brojne su unatoč nedostatku prospektivno randomiziranih te komparativnih istraživanja. Naime, osnovne značajke minimalno invazivnoga kirurškog pristupa, a to artroskopija 1. MTF zgloba zasigurno jest, jesu niži ukupni operativni morbiditet i brži oporavak.²⁻¹⁰ Pod pojmom niži operativni morbiditet razumijevamo manju postoperativnu bol i ožiljak, a pod pojmom brži oporavak razumijevamo kraći boravak u bolnici, bržu rehabilitaciju i brži povratak svakodnevnim radnim i sportskim aktivnostima, i to sve uz manji broj komplikacija. No, iznimno bitna prednost artroskopije jest njezin sveukupni dijagnostički i terapijski potencijal. Tako se, primjerice, prilikom artroskopije prvo vizualiziraju sve strukture u 1. MTF zglobu, zatim se te strukture palpiraju s pomoću instrumenta, a na kraju se s obzirom na zatečeno stanje izvodi kirurški zahvat koji se može, ako je potrebno, nadopuniti i otvorenim kirurškim pristupom.

Artroskopska operacijska tehnika

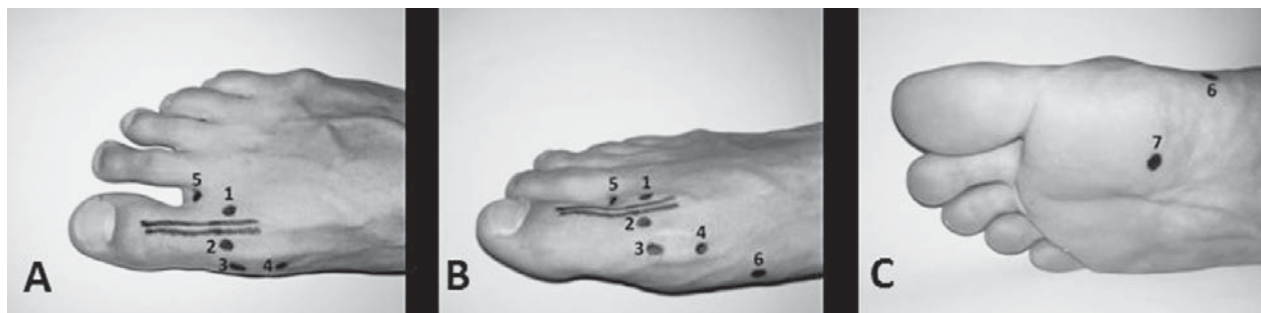
Za artroskopiju 1. MTF zgloba rabe se kratki artroskopi manjeg promjera (1,9; 2,3 ili najčešće 2,7 mm) od standardnog artroskopa promjera 4,5 mm koji se rabi za artroskopiju velikih zglobova.²⁻¹⁰ Uobičajeno se rabi optika s kutom zakrivljenosti od 30°, a samo u iznimnim slučajevima upotrebljava se optika s kutom zakrivljenosti od 70°.²⁻¹⁰ Ručni i motorizirani artroskopski instrumenti izgledom su istovjetni onima koji se rabe pri artroskopiji velikih zglobova, no kako su strukture 1. MTF zgloba male, potrebno je da promjer instrumenata što se rabe za artroskopiju 1. MTF zgloba ne bude veći od 3,5 mm.²⁻¹⁰

Artroskopija 1. MTF zgloba izvodi se ili u općoj ili u spinalnoj anesteziji, i to u bljedoj stazi. Bolesnik je u položaju na leđima tako da peta noge koja se operira leži na samom kraju operacijskog stola. Nakon pranja, dezinfekcije i prekrivanja operacijskog polja potrebno je identificirati i označiti određene anatomske strukture radi što točni-

jeg postavljanja artroskopskih ulaza. Pomicanjem nožnog palca u dorzalnom smjeru jasno se prikazuje tetiva mišića dugog ispružaća palca (lat. *m. extensor hallucis longus* – EHL) i nju valja uzdužno označiti sterilnim flomasterom. Zatim na dorzalnoj strani nožnog palca u razini zglobne pukotine valja označiti 5 mm lateralno od tetive EHL-a mjesto za dorzolateralni ulaz, a na istoj udaljenosti medijalno mjesto za dorzomedijalni ulaz (slika 1.).²⁻¹⁰ Nakon toga se na pretpostavljenome mjestu dorzolateralnog ulaza muskularnom iglom probiju koža i potkožno tkivo radi uvođenja u zglob. Zatim se kroz tu iglu u zglob injicira 3 do 5 ml sterilne fiziološke otopine. Dva su razloga ispunjavanja zgloba tekućinom. Prvi je stvaranje većeg prostora u zglobu distenzijom zglobne čahure i njezinim odmicanjem od zglobnih tijela, što omogućuje bolju vizualizaciju i lakši rad tijekom kirurškog zahvata. Drugi je povećanje udaljenosti između zglobnih površina i neurovaskularnih struktura, što pomaže sniženju rizika od ozljeđivanja krvnih žila i živaca prilikom uvođenja artroskopa i instrumenata u zglob. Na mjestu dorzolateralnog ulaza skalpelom br. 11 ili 15 načini se uzdužni rez kože duljine 3 do 5 milimetara. Nakon toga se s pomoću male noga zavijenog peana proširi potkožno tkivo, a zatim se njime probije zglobna čahura te se uđe u 1. MTF zglob. Takvo izvođenje ulaza artroskopa i instrumenata u anglosaskoj se literaturi naziva tehnikom „ubodi i proširi“ (engl. *“nick and spread” technique*).²⁻¹⁰ Kroz tako načinjen ulaz u zglob ubaci se metalna šipka, a putem nje se u zglob uvede košuljica artroskopa. Metalna se šipka izvuče, a u košuljicu se postavi artroskop. Zatim se na prije označenome mjestu pretpostavljenoga dorzomedijalnog ulaza postavi muskularna igla. Iгла se kroz kožu uvede u zglob u kojem se s pomoću artroskopa vizualizira položaj vrha igle. Ako se artroskopskim pregledom utvrdi da je igla uvedena u zglob na zadovoljavajućem mjestu, ona se odstrani i na tom se mjestu načini drugi ulaz, i to na prije opisan način tzv. tehnikom *nick and spread*. Distenzija 1. MTF zgloba održava se dotokom fiziološke otopine iz vreće koja je obješena na vrhu stalka oko 2 metra iznad razine poda tako da tekućina dotiče u zglob zahvaljujući sili gravitacije (engl. *gravitation flow system*). Tekućina se s pomoću sterilne cjevčice dovodi do ventila košuljice artroskopa, a kroz nju i u sam 1. MTF zglob.

Na početku zahvata artroskop je u dorzolateralnom ulazu, a uz pomoć instrumenta koji ulazi u zglob kroz dorzomedijalni ulaz palpiraju se sve dostupne strukture.²⁻¹⁰ No, da bi se pregledale sve strukture smještene dorzalno, medijalno i lateralno, potrebno je tijekom inspekcije zgloba promijeniti mjesta artroskopa i instrumenata. Kada je potrebno artroskopski pregledati strukture smještene plantarno, a napose kada je potrebno izvesti zahvat u tom dijelu zgloba, valja načiniti i medijalni ulaz, i to na isti način kao i dorzalno smještene ulaze.²⁻¹⁰ Medijalni se ulaz izvodi na medijalnoj strani nožnog palca u razini zglobne pukotine 1. MTF zgloba, i to ekvatorijalno između plantarne i dorzalne strane zgloba. U literaturi je opisan i medijalni plantarni ulaz koji se rabi ako je potrebno izvesti zahvat na sezamskim kostima.⁷ Taj se ulaz nalazi 4 cm proksimalno od zglobne pukotine 1. MTF zgloba, i to između tetiva odmicaca palca (lat. *m. abductor hallucis*) i medijalne glave kratkog pregibača palca (lat. *m. flexor hallucis brevis*).⁷

Za artroskopsko odstranjenje medijalne pseudoegzo-



Slika 1. Artroskopski ulazi koji se rabe prilikom artroskopije prvoga metatarzofalangealnog zgloba: 1. dorzolateralni ulaz; 2. dorzomedijalni ulaz; 3. medijalni ulaz; 4. proksimalni medijalni ulaz; 5. ulaz toe web; 6. medijalni plantarni ulaz; 7. plantarni ulaz

Figure 1. Arthroscopic portals for arthroscopy of the first metatarsophalangeal joint: 1 – dorsolateral portal; 2 – dorsomedial portal; 3 – medial portal; 4 – proximal medial portal; 5 – toe web portal; 6 – medial plantar portal; 7 – plantar portal.

ulaz koji se nalazi u istoj liniji s medijalnim ulazom, ali proksimalnije iznad medijalne eminencije.^{7,11} Ako se želi izvesti endoskopsko lateralno opuštanje kao dio liječenja haluksa valgusa te ako treba odstraniti lateralnu sezamsku kost palca, to se može načiniti kroz dva ulaza.^{7,11} Prvi se ulaz izvodi s dorzalne strane u prvom intermetatarzalnom području (engl. *toe web portal*), dok se drugi nalazi plantarno (engl. *plantar portal*), i to 4 do 5 cm proksimalno od prvog intermetatarzalnog područja.^{7,11}

Postupak koji dodatno olakšava vizualizaciju i pristup zglobnim strukturama 1. MTF zgloba jest distrakcija zgloba. U literaturi su opisane različite metode distrakcije, od invazivnih (kada je stopalo ovješeno na držač s pomoću vanjskog fiksatora ili Kirschnerove žice postavljene kroz distalni članak palca), preko neinvazivnih metoda putem trakcije kože (najpoznatija je kineska klopka koja je spojena preko poluge s utegom od 2 kg), do najčešće upotrebljavane manualne distrakcije zgloba koju i mi rabimo u Klinici za ortopediju Kliničkoga bolničkog centra Zagreb, Medicinskog fakulteta Sveučilišta u Zagrebu (dalje u tekstu Klinika).^{12,13} Za razliku od ostalih metoda, manualna distrakcija koju izvodi asistent nije stalna i jednaka tijekom cijeloga kirurškog zahvata, već se primjenjuje samo u onim trenucima kada su operateru potrebni bolji pregled i pristup određenim zglobnim strukturama.

Na kraju zahvata zglob se ne drenira, već se koža na mjestima upotrijebljenih artroskopskih ulaza zašije neresorptivnim koncem. Uz standardno previjanje u Klinici je princip da se bolesniku postavi sadrena potkoljencična imobilizacija gležnja i stopala te da se operirani ekstremitet elevira tijekom ležanja u krevetu. Nakon 48 sati imobilizacija se skida i započinje se s aktivnim vježbama palca u smjeru dorzalne i plantarne fleksije, aktivnim vježbama razgibavanja gležnja i vježbama za cirkulaciju. Od drugoga poslijeoperacijskog dana bolesnik nosi imobilizaciju samo noću tijekom spavanja, i to do vađenja šavova između 12. i 14. poslijeoperacijskog dana. S aktivnim potpomognutim i pasivnim vježbama razgibavanja palca u smjeru dorzalne i plantarne fleksije započinje se peti do sedmi poslijeoperacijski dan. Svim se bolesnicima tijekom poslijeoperacijskog razdoblja savjetuje da nose čvrstu obuću s valjkastim potplatom na operiranoj nozi. Valja napomenuti da se takva obuća ne mora kupovati, već se bolesnikova obuća može prilagoditi postavljanjem valjkastog potplata na cipelu operirane noge, odnosno povišenja na cipelu druge noge. Opterećenje na operiranu nogu pri-

likom hoda izravno ovisi o dijagnozi i tipu izvedenog zahvata pa tako, primjerice, u bolesnikâ u kojih je izvedena samo sinoviektomija 1. MTF zgloba dopuštamo puno opterećenje već nakon desetak dana. No, bolesnici u kojih su zbog koštano-hrskavičnog oštećenja načinjene mikrofrakture hodaju s pomoću dviju štaka osam tjedana, i to tako da prva četiri tjedna prilikom hoda opterećuju operiranu nogu do 10 kg tjelesne težine, sljedeća 4 tjedna postupno povećavaju opterećenje prilikom hoda, a tijekom posljednjeg tjedna tog razdoblja operiranu nogu opterećuju punom tjelesnom težinom te zatim postupno odbacuju štake.¹³

Indikacije za artroskopiju 1. MTF zgloba

Indikacija za artroskopiju 1. MTF zgloba postavlja se na osnovi dobro uzete anamneze, detaljnoga kliničkoga pregleda i načinjenih slikovnih dijagnostičkih pretraga. Osim standardnih anteroposteriornih i laterolateralnih rendgenskih snimaka stopala koje valja načiniti u stojećem stavu bolesnika, rade se i aksijalne snimke na kojima se prikazuju sezamske kosti palca. Procjeni stanja hrskavice i zglobne čahure 1. MTF zgloba veoma pomaže magnetska rezonancija (MR), dok je za detaljnu procjenu koštanih struktura 1. MTF zgloba optimalna pretraga kompjutorizirana tomografija (CT).

Iako se u literaturi artroskopija 1. MTF zgloba isprva vezala samo za liječenje OCD-a glave 1. MT kosti, najveći je broj radova objavljen o artroskopskom liječenju haluksa rigidusa.^{1,8,13–17} Artroskopija 1. MTF zgloba rabi se i za liječenje sinovitisâ različitih etiologija, kao i za liječenje patoloških procesa sezamskih kostiju palca stopala.^{18–24} Osim za navedene indikacije koje se smatraju osnovnim, artroskopija 1. MTF zgloba može se iskoristiti i za liječenje artrofibroze, septičkog i uričkog artritisa, kao i za odstranjenje slobodnih zglobnih tijela.^{7,10,25} Artroskopija 1. MTF zgloba danas se rabi i kao dio zahvata za liječenje početnih stadija haluksa valgusa te za artroskopski potpomognutu artrodezu 1. MTF zgloba (tablica 1.).^{7,11,26–29}

Apsolutne kontraindikacije za artroskopiju 1. MTF zgloba jesu sistemska infekcija, lokalizirana mekotkivna infekcija te uznapredovale degenerativne promjene 1. MTF zgloba s velikim osteofitima koji onemogućavaju ulaz artroskopskih instrumenata u zglob.^{7,10} Relativne su kontraindikacije vaskularna insuficijencija i edem stopala.^{7,10}

Haluks rigidus

Haluks rigidus degenerativna je bolest 1. MTF zgloba koja se očituje smanjenom pokretljivošću zgloba te bolima koji se pogoršavaju proporcionalno sa smanjivanjem izvodičnog opsega pokreta nožnog palca.³⁰⁻³³ Iako u većini slučajeva točan uzrok nastanka haluksa rigidusa nije poznat, ipak se vjeruje da do razvoja degenerativnih promjena dolazi ili zbog jednokratne ozljede palca ili, pak, zbog posljedica ponavljanih mikrotrauma.³⁰⁻³³ U dvije trećine oboljelih obiteljska je anamneza pozitivna, što upućuje na postojanje genske komponente.³⁰⁻³³ Provedena istraživanja demantirala su uzročnu povezanost između brojnih anatomskih varijacija stopala i nastanka haluksa rigidusa upozoravajući jedino na povezanost haluksa rigidusa i interfalangealne valgusne deformacije.³⁰⁻³⁵

Glavni patofiziološki supstrat haluksa rigidusa jest stvaranje osteofita na dorzalnim površinama glave 1. MT kosti i baze proksimalnog članka palca.³⁰⁻³³ Naime, prilikom dorzalne fleksije palca ti osteofiti dolaze u međusobni kontakt što, s jedne strane, dovodi do pojave boli uz ograničenje opsega kretanja, a, s druge strane, rezultira daljnjim povećanjem osteofita i eventualnim stvaranjem slobodnih ili dijelom vezanih zglobnih tijela. Osim toga, ti osteofiti iritiraju sinovijalnu zglobnu ovojnica ili svojom veličinom ili kada ju u času njihova kontakta stisnu, što dovodi do njezine upalne reakcije te nastanka sinovitisa i posljedičnog izljeva u 1. MTF zglobu. Iz toga je razvidno da su početni simptomi haluksa rigidusa osjećaj ukočenosti palca te pojava boli pri aktivnostima koje iziskuju maksimalno izvodiču dorzalnu fleksiju palca kao što su, primjerice, trčanje i hod u cipelama s visokim petama.³⁰⁻³³ Upravo zbog toga u literaturi nalazimo da se početni stadij haluksa rigidusa naziva dorzalni sindrom sruza (engl. *dorsal impingement syndrome*).² No, ograničena može biti i plantarna fleksija jer se tijekom te kretnje palca tetiva EHL-a ne može dovoljno istegnuti prelazeći preko izražajnih osteofita na dorzalnim površinama glave 1. MT kosti i baze proksimalnog članka palca.³⁰⁻³³ Osim toga, kontakt tetive s osteofitima prilikom te kretnje može rezultirati i pojavom boli. Usporedo s progresijom bolesti smanjuje se i opseg pokreta palca, jer uz daljnje povećanje osteofita dolazi i do destrukcije hrskavičnog pokrova zglobnih ploština pa bol postaje sve intenzivnija. Dok se isprva bol javlja samo na kraju izvodičnog opsega kretnje palca, u uznapredovalim se slučajevima haluksa rigidusa bol počinje javljati i tijekom pokreta tako da je bezbolan samo dio kretnje koji se zbiva u srednjem dijelu opsega pokreta.^{30-33,36} U krajnjem stadiju bolesti boli su prisutne stalno, a pojačavaju se pri pokušaju bilo aktivnog bilo pasivnog pokreta koji je minimalan. Valja istaknuti da se pojedini bolesnici u uznapredovalim stadijima bolesti žale i na pojavu parestezija i smanjenog osjeta s dorzomedijalne strane palca, a uzrok tomu jest kompresija kožne grane površnog peronealnog živca (lat. *ramulus dorsalis pedis internum rami superficialis nervi peronei*) do koje dolazi zbog pritiska uske obuće.³⁰⁻³³

Već se u početnim stadijima haluksa rigidusa jasno zamjećuje promjena uobičajenog izgleda dorzalne strane 1. MTF zgloba koji je izdignut od okoline i doima se „kvrgavim“. Bol se pri pregledu može izazvati palpacijom dorzalne strane 1. MTF zgloba, odnosno pokretanjem palca u dorzalnu i plantarnu fleksiju pri čemu se osobita pozornost mora pridati kada se ona javlja tijekom tog pokreta.

Osim toga, tijekom pregleda valja ispitati opseg pokreta nožnog palca u sagitalnoj ravnini i usporediti ga sa zdravom stranom. Uobičajeno je da pasivnim pokretanjem palac doseže do 74° dorzalne fleksije, odnosno 34° plantarne fleksije.³⁰⁻³³ O početnoj ukočenosti nožnog palca može se govoriti kada se palac pasivno može dorzalno flektirati samo do 60°.³⁰⁻³³ Valja upozoriti da je aktivna pokretljivost manja i uobičajeno iznosi 51° dorzalne fleksije, odnosno 23° plantarne fleksije.³⁰⁻³³ Za postavljanje dijagnoze haluksa rigidusa uz klinički je pregled redovito dostatna samo standardna radiološka obrada, dok je daljnja dijagnostika MR-om ili CT-om korisna pri planiranju kirurškog zahvata. Iako u literaturi nailazimo na nekoliko klasifikacija haluksa rigidusa koje se zasnivaju na kliničkim i/ili radiološkim značajkama bolesti, ipak se danas najčešće upotrebljava Coughlinova i Shurnasova klasifikacija iz 2003. godine (tablica 2.).^{36,37}

Osnovni ciljevi liječenja haluksa rigidusa jesu smanjenje boli i povratak mobilnosti nožnog palca uz održanu stabilnost 1. MTF zgloba, a izbor metode liječenja ovisi u prvom redu o stadiju bolesti.^{36,38,39} Tako se, primjerice, provođenje neoperacijskog liječenja savjetuje samo u početnim stadijima haluksa rigidusa.^{31-33,38} Ono je ponajprije usmjereno ograničavanju izvođenja krajnjeg dijela kretnje dorzalne fleksije palca, a to se pokušava provesti primjenom različitih vrsta ortopedskih uložaka od kojih je najpoznatiji uložak s Mortonovom ekstenzijom, zatim nošenjem obuće bez pete s tvrdim i ravnim potplatom, odnosno postavljanjem valjkastih potplata na obuću (engl. *rocker-bottom sole*), a savjetuje se i nošenje obuće kojoj je prednji dio (kapica cipele) dovoljno širok i visok tako da ne dovodi do pritiska na dorzalne osteofite palca.^{31-33,38} Osim toga, bol se pokušava smanjiti primjenom nesteroidnih protuupalnih lijekova te unutarzglobnih injekcija kortikosteroida ili hijaluronske kiseline. Bolesnicima se također savjetuje da modificiraju neke dnevne i rekreacijske aktivnosti, i to tako da izbjegavaju aktivnosti koje izazivaju bol, a to su u prvom redu hod po stubama te trčanje i skokovi.^{31-33,38} Rezultati provedenih istraživanja pokazuju da je neoperacijsko liječenje uspješno u oko 50% bolesnika pa tako Grady i sur.³⁸ u svojem retrospektivnom istraživanju iz 2002. godine izvješćuju da je od 772 bolesnika 428 (55%) izliječeno samo postupcima neoperacijskog liječenja, i to većina njih (84%) uporabom različitih ortopedskih uložaka.

U literaturi nalazimo opise različitih kirurških metoda koje se rabe u operacijskom liječenju haluksa rigidusa, a možemo ih svrstati u dvije osnovne kategorije: one koje čuvaju 1. MTF zglob i one koje ga destruiraju.^{31-33,38} Metode koje čuvaju zglob uobičajeno se rabe samo u bolesnika s prvim i drugim stadijem haluksa rigidusa prema klasifikaciji Coughlina i Shurnasa, iako ih neki autori rabe i u bolesnika s trećim stadijem bolesti.^{31-33,38} Od tih se metoda najčešće rabe keilektomija i Mobergova osteotomija, i to ili zasebno ili u kombinaciji.^{31-33,38} U bolesnika kod kojih je riječ o trećem ili četvrtom stadiju haluksa rigidusa prema klasifikaciji Coughlina i Shurnasa uobičajeno se rabe kirurške metode koje destruiraju zglob, i to resekcijaska artroplastika prema Kelleru, interpozicijska artroplastika, ugradnja različitih modela potpunih ili djelomičnih proteza 1. MTF zgloba te artrodeza 1. MTF zgloba koja se može izvesti ili otvorenim načinom ili artroskopski potpomo.^{26-29,31-33,38}

Tablica 2. *Kliničko-radiološka klasifikacija haluksa rigidusa prema Coughlinu i Shurnasu*³⁶
 Table 2. *Coughlin and Shurnas clinical and radiographic classification of hallux rigidus*³⁶

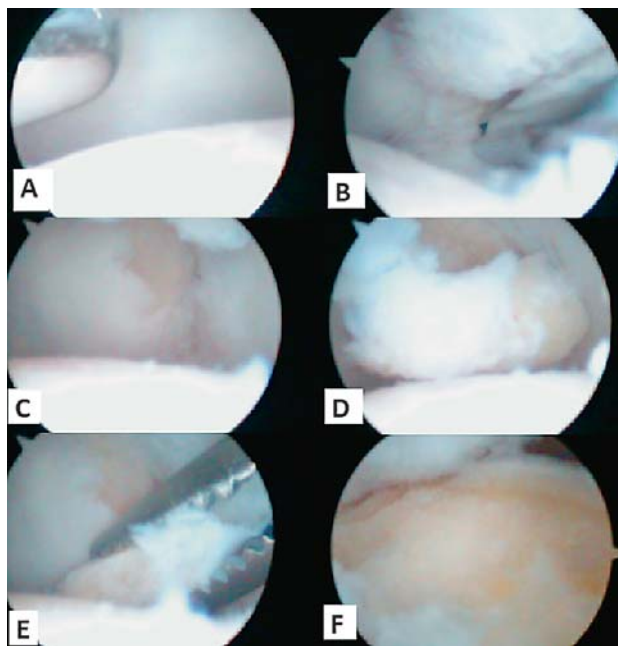
Stupanj /Grade	Izvodiv opseg dorzifleksije /Dorsiflexion	Klinički znakovi /Clinical findings	Radiološki nalaz* /Radiographic findings*
0	40 do 60° i/ili kretanja je smanjena za 10 do 20% u odnosu prema zdravom 1. MTF** zglobu /40 to 60° and/or 10 to 20% loss of motion compared with normal MTP-1** joint	Osjećaj ukočenosti bez boli, pri pregledu minimalno ograničena pokretljivost /No pain, only stiffness, minimal loss of motion on examination	Uredna širina i izgled zglobne pukotine /Normal joint-space width and appearance
1	30 do 40° i/ili kretanja je smanjena za 20 do 50% u odnosu prema zdravom 1. MTF zglobu /30 to 40° and/or 20 to 50% loss of motion compared with normal MTP-1 joint	Povremena pojava blage boli uz osjećaj ukočenosti, pri pregledu pojava boli pri maksimalno izvodivij kretnji dorzalne i/ili plantarne fleksije /Mild or occasional pain and stiffness; pain at extremes of dorsiflexion and/or plantar flexion on examination	Dorzalni osteofiti uz minimalno suženje zglobne pukotine i minimalno izravnjanje glave metatarzalne kosti te blagu suphondralnu sklerozu /Dorsal osteophyte, minimal joint-space narrowing, minimal flattening of metatarsal head, minimal periarticular sclerosis
2	10 do 30° i/ili kretanja je smanjena za 50 do 75% u odnosu prema zdravom 1. MTF zglobu /10 to 30° and/or 50 to 75% loss of motion compared with normal MTP-1 joint	Povremena ili stalna umjerena do jaka bol uz osjećaj ukočenosti, pri pregledu pojava boli netom prije postizanja maksimalno izvodive kretnje dorzalne i/ili plantarne fleksije /Moderate-to-severe pain and stiffness that may be constant. Pain occurs just before maximum dorsiflexion and maximum plantar flexion on examination	Dorzalni osteofiti uz prisutne osteofite s lateralne i eventualno medijalne strane uz izravnanu glavu metatarzalne kosti, na lateralnim snimkama blago do umjereno suženje dorzalnog dijela zglobne pukotine praćeno suphondralnom sklerozom /Dorsal, lateral and possibly medial osteophytes giving flattened appearance to metatarsal head, mild-to-moderate joint-space narrowing and sclerosis, no more than ¼ of dorsal joint-space involved on lateral radiograph
3	< 10° i/ili kretanja je smanjena za 75 do 100% u odnosu prema zdravom 1. MTF zglobu /<10° and/or 75 to 100% loss of motion compared with normal MTP-1 joint	Stalna bol uz osjećaj izrazite ukočenosti, pri pregledu bezbolan je samo dio pasivne kretnje dorzalne i plantarne fleksije koji se zbiva u srednjem dijelu opsega pokreta /Constant pain and substantial stiffness at the extremes of range of motion but not at the mid-range	Veliki dorzalni osteofiti uz prisutne osteofite s lateralne i medijalne strane, na lateralnim snimkama izrazito suženje zglobne pukotine praćeno izraženom suphondralnom sklerozom uz moguće periartikularne cistične promjene te povećane sezamske kosti koje su i/ili nepravilne i/ili cistično promijenjene /Large dorsal, lateral and medial osteophytes with substantial joint-space narrowing and sclerosis, possibly periarticular cystic changes, more than ¼ of dorsal joint-space involved on lateral radiograph, sesamoids enlarged and/or cystic and/or irregular
4	Isti nalaz kao pri stupnju 3 /Same findings as in grade 3	Stalna bol uz osjećaj znatne ukočenosti, pri pregledu bol je prisutna čitavim tijekom izvodive pasivne kretnje dorzalne i plantarne fleksije /Constant pain and substantial stiffness, but there is definite pain at the mid-range of passive motion	Isti nalaz kao pri stupnju 3 /Same findings as in grade 3

*Za procjenu valja rabiti anteroposteriorne i laterolateralne rendgenske snimke stopala koje moraju biti načinjene u stojećem položaju. / Weight-bearing anteroposterior and lateral radiographs of the affected foot should be obtained for the joint assessment.

**1. MTF zglob – prvi metatarzofalangealni zglob. / MTP-1 joint – first metatarsophalangeal joint.

U bolesnika s početnim stadijima haluksa rigidusa naj-upotrebljavanija metoda operacijskog liječenja jest keilektomija. Iako se isprva pod tim nazivom razumijevalo samo odstranjenje osteofita s dorzalnog ruba baze proksimalnog članka palca i s dorzalne strane glave 1. MT kosti, DuVries je 1959. godine istaknuo da se ovisno o intraoperacijskom nalazu tijekom tog zahvata uz navedeno mogu izvesti i sinoviektomija zgloba, odstranjenje prisutnih slobodnih zglobnih tijela, čišćenje prisutnih koštano-hrskavičnih oštećenja zglobnih ploština 1. MTF zgloba te opuštanje zglobne čahure.³¹⁻³³ Valja istaknuti da se ne savjetuje odstraniti više od 30% dorzalnog dijela glave 1. MT kosti prilikom zahvata.³¹⁻³³ Ako se odstrani više od toga, 1. MTF zglob postat će nestabilan pa se tada proksimalni članak nožnog palca može subluksirati. Izvješća upozoravaju da je keilektomija kirurška metoda koja u dobro odabranim slučajevima završava izvršnim rezultatom u pogledu nestanka boli te poboljšanja pokretljivosti palca, i to nakon višegodišnjeg praćenja. Tako, primjerice, Coughlin i Shurnas izvješćuju o dobrom i odličnom rezultatu u 97% od 89 operiranih bolesnika nakon prosječnoga poslijeope-

racijskog praćenja tijekom 9,6 godina.³⁶ Taj se zahvat može izvesti i artroskopski (slika 2.) pa su tako Iqbal i Chana 1998. godine izvijestili da su nakon devetomjesečnoga poslijeoperacijskog praćenja u 10 (66,6%) od 15 operiranih bolesnika postigli potpuni nestanak boli uz poboljšanje pokretljivosti palca.¹⁴ Van Dijk i sur.² izvijestili su, nakon dvogodišnjega poslijeoperacijskog praćenja, o dobrom i odličnom rezultatu artroskopski izvedene keilektomije u 8 od 12 operiranih bolesnika kod kojih nije bilo degenerativnih promjena u 1. MTF zglobu, odnosno o samo 2 dobra rezultata od 5 operiranih u kojih su bile prisutne degenerativne promjene u 1. MTF zglobu. Debnath i sur.⁴ izvijestili su 2006. godine da su artroskopski izvedenom keilektomijom u 19 (95%) od 20 operiranih bolesnika postigli dvogodišnje razdoblje bez boli uz poboljšanje opsega dorzalne fleksije palca. No, izvijestili su i da su u tri bolesnika nakon praćenja duljeg od dvije godine morali zbog ponovne pojave boli izvesti novi zahvat i u tim su slučajevima bolesnicima ugradili potpune proteze 1. MTF zgloba.



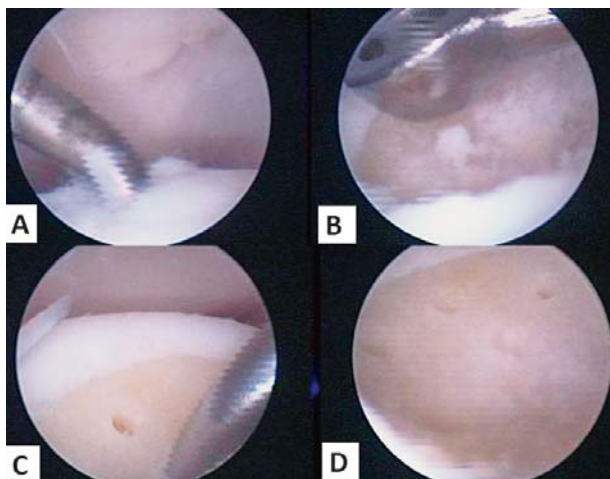
Slika 2. Pogled u prvi metatarzofalangealni zglob tijekom artroskopskog zahvata. A) pogled u zglob iz dorzolateralnog ulaza dok je motorizirani instrument umetnut u zglob kroz dorzomedijalni ulaz; B) pogled u zglob iz dorzomedijalnog ulaza pokazuje osteofit na dorzolateralnom rubu proksimalne falange palca; C) pogled u zglob iz dorzomedijalnog ulaza nakon odstranjenja osteofita; D) pogled u zglob iz dorzomedijalnog ulaza pokazuje slobodno zglobno tijelo u zglobu; E) pogled u zglob iz dorzomedijalnog ulaza pokazuje ekstrakciju slobodnoga zglobnog tijela iz zgloba; F) pogled u zglob iz dorzomedijalnog ulaza pokazuje konačni rezultat nakon artroskopski izvedene keilektomije

Figure 2. Intraoperative arthroscopic images of the first metatarsophalangeal joint. A) the arthroscopic finding through the dorsolateral portal with a shaver inserted through the dorsomedial portal; B) the arthroscopic finding through the dorsomedial portal shows a dorsolateral phalangeal spur; C) the arthroscopic finding through the dorsomedial portal after excision of phalangeal spur; D) the arthroscopic finding shows a free body inside the joint; E) the arthroscopic finding shows the extraction of free body from the joint; F) the arthroscopic finding shows the final result after arthroscopic cheilectomy.

Kao što smo već istaknuli artrodeza se 1. MTF zgloba može izvesti i uz pomoć artroskopije. Pritom se savjetuje tijekom artroskopskog dijela zahvata rabiti sva tri standardna ulaza jer se tada mogu potpuno očistiti zglobne ploštine od preostale degenerativno promijenjene zglobne hrskavice i time dobiti optimalno oblikovane koštane površine na glavi 1. MT kosti i na proksimalnom članku palca. No, taj način artrodeze 1. MTF zgloba nije zasad široko prihvaćen.²⁶⁻²⁹

Koštano-hrskavična oštećenja

Iako je OCD glave 1. MT kosti potaknuo razvoj artroskopske kirurgije 1. MTF zgloba, ipak valja naglasiti da koštano-hrskavično oštećenje 1. MTF zgloba nije najčešća indikacija za artroskopski zahvat, što je razvidno iz objavljenih većih serija. Tako su, primjerice, Van Dijk i sur.² izvijestili da su u seriji od 24 bolesnika operirali četiri bolesnika zbog koštano-hrskavičnog oštećenja, Deb-nath i sur.⁴ tri u svojoj seriji od 20 bolesnika, a Ahn i sur.⁸ samo dva u seriji od 59 bolesnika. Koštano-hrskavično oštećenje 1. MTF zgloba može se očitovati kao OCD glave 1. MT kosti, i to u prvom redu u adolescenata, odnosno u uznapredovalim slučajevima haluksa rigidusa kao hr-



Slika 3. Pogled u prvi metatarzofalangealni zglob tijekom artroskopskog zahvata. A) koštano-hrskavično oštećenje provjereno testiranjem s kukicom; B) čišćenje baze ležišta s pomoću kirete; C) izvođenje mikrofraktura s pomoću mikrofrakturnog šila; D) izgled ležišta nakon završetka kompletnog postupka

Figure 3. Intraoperative arthroscopic images of the first metatarsophalangeal joint. A) osteochondral lesion verified by probe; B) debridement of the base of the defect using curette; C) microfracture procedure using microfracture awl; D) final result after procedure completion.

skavično ili koštano-hrskavično oštećenje na zglobnoj ploštini glave 1. MT kosti, na zglobnoj ploštini proksimalnog članka palca, a može se javiti i na obje zglobne ploštine istodobno.

Bojanić i sur.¹³ prikazali su 2011. godine dva bolesnika (3 operirana nožna palca) kojima su uz artroskopski pristup u 1. MTF zglob za liječenje OCD-a glave 1. MT kosti rabili tehniku mikrofraktura (slika 3.). Budući da se tim načinom operiranja, jednako kao i na drugim zglobovima, postižu dobri rezultati, danas najveći broj autora savjetuje uz artroskopski pristup u zglob rabiti upravo tu tehniku za liječenje svih tipova koštano-hrskavičnih oštećenja 1. MTF zgloba.^{40,41} Za takav zahvat savjetuje se rabiti tri standardna ulaza radi što boljeg pristupa mjestu oštećenja. Ta mjesta valja očistiti dijelom motoriziranim instrumentom, a dijelom kohlejamama i kiretama. Cilj tog čišćenja jest dobiti uredno ležište s čistom suphondralnom kosti s koje je skinut kalcificirani sloj i koje je okruženo oštrim, ravnim rubom zdrave hrskavice. Zatim se u ležištu načine mikrofrakture posebnim instrumentarijem, i to sustavno, najprije sve rubne, a tek nakon toga se izvedu i one prema središtu oštećenja. Prvu veću seriju bolesnika operiranih tom tehnikom sa žarišnim koštano-hrskavičnim oštećenjem koje je posljedica uznapredovalog stupnja haluksa rigidusa, a bilo je smješteno ili samo na zglobnoj ploštini glave 1. MT kosti ili samo na zglobnoj ploštini proksimalnog članka palca, objavili su Kuyucu i sur.⁴¹ 2017. godine. Izvijestili su o odličnom rezultatu u 14-ero operiranih bolesnika (6 muškaraca i 8 žena) prosječne dobi od 44 godine (38 – 49 godina).⁴¹ Naime, nakon prosječnoga poslijeoperacijskog praćenja od 17,5 mjeseci dobiveno je statistički značajno smanjenje boli praćeno vizualnoanalognom skalom boli (VAS) i statistički značajno poboljšanje funkcije palca prema skoruu Američkog ortopedskog društva za stopalo i gležanj (engl. *American Orthopaedic Foot & Ankle Society – AOFAS score*).⁴¹

Ozljede i oštećenja sezamskih kostiju

Ispod glave 1. MT kosti, u tetivama kratkog pregibača palca stopala (lat. *m. flexor hallucis brevis*) nalaze se dvije sezamske kosti koje se s obzirom na lokalizaciju nazivaju medijalnom (tibijalnom) i lateralnom (fibularnom) i međusobno su povezane intersezamskim ligamentom.^{41,42} Medijalna je znatno sklonija ozljeđivanju. Kao posljedica akutne ozljede mogu nastati ili prijelom ili dislokacija, dok su degenerativne promjene i prijelomi zamora tih košćica posljedica kroničnog preopterećenja.^{41,42} Radiološku dijagnostiku ozljeda i oštećenja tih košćica otežavaju prirodne varijacije u njihovu izgledu. Naime, sezamske su kosti često višedijelne, tj. sastoje se od dva ili više dijelova (lat. *bi/multipartita*) pa tako, prema rezultatima istraživanja, višedijelnu medijalnu nalazimo u čak 30% ljudi, a lateralnu između 0,6 i 2,4%.^{42,43} Dodatna je teškoća i česta (u 25% slučajeva) bilateralna pojava višedijelne medijalne sezamske kosti.^{42,43} No, ipak su utvrđeni neki detalji koji nam pomažu pri razlikovanju bipartitne sezamske kosti od prijeloma pa je tako kod prijeloma lomna pukotina nazubljena i položena ili koso ili vertikalno, dok je u slučaju bipartitne kosti pukotina glatka i položena transverzalno. U literaturi se rabio nespecifični skupni naziv sezamoiditis za sve ozljede i oštećenja sezamskih kostiju.^{42,43} No, u današnje se vrijeme, zahvaljujući modernim slikovnim dijagnostičkim pretragama, mogu uočiti promjene na kostima koje imaju svoje specifičnosti vezane uz određeni način ozljeđivanja pa se tako mogu jasnije razlikovati pojedini entiteti i stoga više nema potrebe za uporabom naziva sezamoiditis.^{42,43}

Početno liječenje ozljeda i oštećenja sezamskih kostiju redovito je neoperacijsko, a ako je neuspješno, katkad je potrebno operacijsko odstranjenje dijela ili čitave sezamske kosti. Iako su izvješća iz literature o artroskopskom odstranjenju dijela ili čitave sezamske kosti oskudna i nalazimo ih samo u obliku prikaza bolesnika, smatra se da je danas artroskopija 1. MTF zgloba metoda izbora te se savjetuje za odstranjenje dijela ili čitave medijalne sezamske kosti rabiti dorzolateralni i medijalni ulaz, dok se za odstranjenje dijela ili čitave lateralne sezamske kosti savjetuje rabiti medijalni i medijalni plantarni ulaz.^{7,10,22-24}

Sinovitis 1. MTF zgloba

Artroskopskom sinoviektomijom možemo uspješno liječiti sinovitis 1. MTF zgloba različitih uzroka kao što su, primjerice, sinovitis uzrokovan reumatoidnim artritisom, zatim pigmentirani vilonodularni sinovitis, kao i sinovitis kod infekcije (septički artritis).^{7,10,18} Prednosti izvođenja artroskopske sinoviektomije pred klasičnom artrotomijom očituju se ponajprije u znatno boljoj vizualizaciji svih dijelova zgloba, koja omogućuje precizno i potpuno odstranjenje sinovijalne ovojnice, a i u nižem perioperacijskom morbiditetu te bržoj rehabilitaciji.

Dobro je poznato da je 1. MTF zglob tipično mjesto pojave uričkog artritisa.¹⁹⁻²¹ Nakon ponavljanih napadaja akutnog artritisa s vremenom se može razviti kronični oblik. Kronični urički artritis očituje se na 1. MTF zglobu perzistentnom boli u zglobu, smanjenom pokretljivošću nožnog palca zbog taloženja kristala urata u zglob te stvaranjem nakupina kristala urata (urički tofi) ispod kože oko zgloba, i to obično medijalno i/ili dorzalno, zbog čega se zglob doima trajno zadebljanim. Wang i sur.²⁰ izvijestili su da su poboljšali funkciju zgloba i smanjili broj akutnih ponavljanih napadaja uričkog artritisa nakon što su artro-

skopski odstranili kristale urata iz 1. MTF zgloba. Lui¹⁹ uz standardni postupak artroskopije 1. MTF zgloba u tih bolesnika još dodatno endoskopski odstranjuje i uričke tofe.

Komplikacije

Kao i kod svakoga kirurškog postupka tako i kod artroskopije 1. MTF zgloba postoji rizik od komplikacija.^{7,10} Valja pritom jasno razlikovati sistemske komplikacije kao što je to, primjerice, pojava duboke venske tromboze nakon zahvata, od komplikacija vezanih za sam zahvat. Tako se, primjerice, već prilikom postavljanja ulaza može ozlijediti živac, a do ijtrogene ozljede hrskavice može doći i prilikom postavljanja ulaza i tijekom zahvata zbog izrazito malenog i uskoga radnog prostora, a zbog toga češće dolazi i do loma instrumenata. Od poslijeoperacijskih komplikacija koje su vezane za izvedeni zahvat valja razlikovati blage koje brzo prolaze poput krvarenja iz ulaza, dehiscencija rane, pojave poslijeoperacijskih hematoma i oteklina, od dugotrajnijih i težih kao što su infekcija, neuropraksija, razvoj kompleksnoga bolnog sindroma te perzistirajuća bol praćena osjećajem ukočenosti zgloba. Prema izvješćima iz literature, najčešća komplikacija jest neuropraksija.^{7,8,10} Redovito je ona uvijek prolazna jer se u roku od dva do tri mjeseca od zahvata živac potpuno oporavi. S obzirom na sveukupnu pojavu komplikacija artroskopiju 1. MTF zgloba možemo smatrati sigurnom operacijskom metodom s niskom učestalošću komplikacija od 3,39% prema rezultatima istraživanja Ahna i sur.⁸

Osobitosti artroskopije 1. MTF zgloba naglašavaju potrebu poštovanja asepse, striktnog praćenja pravila izvođenja zahvata te pravilnog i pažljivog rukovanja krhkim artroskopom i instrumentima tijekom zahvata. Osim toga, smanjenju broja komplikacija pridonijet će i dobra artroskopska vještina operatera uz njegovo izvanredno dobro poznavanje regionalne anatomije.

Zaključak

S obzirom na još ograničenu količinu informacija o mogućnostima artroskopije 1. MTF zgloba valja istaknuti nužnost daljnjih istraživanja. To se u prvom redu odnosi na prospektivna randomizirana istraživanja kako bi se na osnovi njihovih rezultata utvrdilo pravo indikacijsko područje artroskopije 1. MTF zgloba te odredile smjernice za daljnja istraživanja. Osim toga, potrebna su i daljnja ulaganja u unaprjeđivanje instrumentarija. Zaključno se može reći da artroskopiju 1. MTF zgloba danas valja izvoditi samo u pomno odabranim slučajevima te da tada ima brojne prednosti pred klasičnim kirurškim pristupom. No isto tako treba naglasiti činjenicu da je za izvođenje artroskopije 1. MTF zgloba potreban kirurg s velikim iskustvom u artroskopskoj kirurgiji, i to i u zahvatima na velikim i na malim zglobovima. Valja još istaknuti da su za uspješan ishod artroskopije 1. MTF zgloba nužni pažljivo prioperacijsko planiranje i striktno praćenje pravila izvođenja zahvata, a uza sve to potrebno je i izvanredno dobro poznavanje regionalne anatomije.

LITERATURA

1. Bartlett DH. Arthroscopic management of osteochondritis dissecans of the first metatarsal head. *Arthroscopy* 1988;4:51-4.
2. van Dijk CN, Veenstra KM, Nuesch BC. Arthroscopic surgery of the metatarsophalangeal first joint. *Arthroscopy* 1998;14:851-5.

3. *Davies MS, Saxby TS.* Arthroscopy of the first metatarsophalangeal joint. *J Bone Joint Surg Br* 1999;81:203–6.
4. *Debnath UK, Hemmady MV, Hariharan K.* Indications for and technique of first metatarsophalangeal joint arthroscopy. *Foot Ankle Int* 2006;27:1049–54.
5. *Carreira DS.* Arthroscopy of the hallux. *Foot Ankle Clin* 2009;14:105–14.
6. *Frey C.* Surgical advancements: arthroscopic alternatives to open procedures: great toe, subtalar joint, Haglund's deformity, and tenodescopy. *Foot Ankle Clin* 2009;14:313–39.
7. *Phisitkul P, Lui TH.* Great toe arthroscopy. U: Amendola A, Stone JW (ur.). *AANA advanced arthroscopy: The foot and ankle.* Philadelphia: Saunders Elsevier; 2010., str. 186–202.
8. *Ahn JH, Choy WS, Lee KW.* Arthroscopy of the first metatarsophalangeal joint in 59 consecutive cases. *J Foot Ankle Surg* 2012;51:161–7.
9. *Younger A.* First metatarsophalangeal joint arthroscopy. *Tech Foot & Ankle* 2015;14:3–8.
10. *Siclarì A, Piras M.* Hallux metatarsophalangeal arthroscopy: indications and techniques. *Foot Ankle Clin* 2015;20:109–22.
11. *Lui TH.* First metatarsophalangeal joint arthroscopy in patients with hallux valgus. *Arthroscopy* 2008;24:1122–9.
12. *Englert CR, Unangst AM, Martin KD.* Simplified setup to achieve distraction for toe arthroscopy. *Arthrosc Tech* 2016;5:e815–9.
13. *Bojanić I, Smoljanović T, Kubat O.* Osteochondritis dissecans of the first metatarsophalangeal joint: Arthroscopy and microfracture technique. *J Foot Ankle Surg* 2011;50:623–5.
14. *Iqbal MJ, Chana GS.* Arthroscopic cheilectomy for hallux rigidus. *Arthroscopy* 1998;14:307–10.
15. *Hunt KJ.* Hallux metatarsophalangeal (MTP) joint arthroscopy for hallux rigidus. *Foot Ankle Int* 2015;36:113–9.
16. *Schmid T, Younger A.* First metatarsophalangeal joint degeneration arthroscopic treatment. *Foot Ankle Clin* 2015;20:413–20.
17. *Walter R, Perera A.* Open, arthroscopic, and percutaneous cheilectomy for hallux rigidus. *Foot Ankle Clin* 2015;20:421–31.
18. *Borton DC, Peereboom J, Saxby TS.* Pigmented villonodular synovitis in the first metatarsophalangeal joint. Arthroscopic treatment of an unusual condition. *Foot Ankle Int* 1997;18:504–5.
19. *Lui TH.* Endoscopic resection of the gouty tophi of the first metatarsophalangeal joint. *Arch Orthop Trauma Surg* 2008;128:521–3.
20. *Wang CC, Lien SB, Huang GS i sur.* Arthroscopic elimination of monosodium urate deposition of the first metatarsophalangeal joint reduces the recurrence of gout. *Arthroscopy* 2009;25:153–8.
21. *Stewart S, Dalbeth N, Vandal AC, Rome K.* The first metatarsophalangeal joint in gout: a systematic review and meta-analysis. *BMC Musculoskelet Disord* 2016;17:69.
22. *Perez Carro L, Echevarria Llata JI, Martinez Agueros JA.* Arthroscopic medial bipartite sesamoidectomy of the great toe. *Arthroscopy* 1999;15:321–3.
23. *Chan PK, Lui TH.* Arthroscopic fibular sesamoidectomy in the management of the sesamoid osteomyelitis. *Knee Surg Sports Traumatol Arthrosc* 2006;14:664–7.
24. *Ahearne D, Rosenfeld P.* Surgical approaches to the forefoot for common sports-related pathologies: a review of the literature and cadaveric dissection. *Knee Surg Sports Traumatol Arthrosc* 2010;18:587–93.
25. *Lui TH.* Arthroscopic release of first metatarsophalangeal arthrofibrosis. *Arthroscopy* 2006;22:906.e1–4.
26. *Carro LP, Vallina BB.* Arthroscopic-assisted first metatarsophalangeal joint arthrodesis. *Arthroscopy* 1999;15:215–7.
27. *Stroud CC.* Arthroscopic arthrodesis of the ankle, subtalar, and first metatarsophalangeal joint. *Foot Ankle Clin* 2002;7:135–46.
28. *Vaseenon T, Phisitkul P.* Arthroscopic debridement for first metatarsophalangeal joint arthrodesis with a 2- versus 3-portal technique: a cadaveric study. *Arthroscopy* 2010;26:1363–7.
29. *Perez Carro L, Golano P, Escajadillo NF, Vallejo MR, de Diego V, Biazio A.* Hallux rigidus: Arthroscopic-assisted first metatarsophalangeal joint arthrodesis. *Tech Foot & Ankle* 2013;12:215–9.
30. *Lucas DE, Hunt KJ.* Hallux rigidus: relevant anatomy and pathophysiology. *Foot Ankle Clin* 2015;20:381–9.
31. *Hamid KS, Parekh SG.* Clinical presentation and management of hallux rigidus. *Foot Ankle Clin* 2015;20:391–9.
32. *Ho B, Baumhauer J.* Hallux rigidus. *EFORT Open Rev* 2017;2:13–20.
33. *Lam A, Chan JJ, Surace MF, Vulcano E.* Hallux rigidus: How do I approach it? *World J Orthop* 2017;8:364–71.
34. *Gould N, Schneider W, Ashikaga T.* Epidemiological survey of foot problems in the continental United States: 1978-1979. *Foot Ankle* 1980;1:8–10.
35. *Jacob HA.* Forces acting in the forefoot during normal gait – an estimate. *Clin Biomech (Bristol, Avon)* 2001;16:783–92.
36. *Coughlin MJ, Shurnas PS.* Hallux rigidus. Grading and long-term results of operative treatment. *J Bone Joint Surg Am* 2003;85:2072–88.
37. *Beeson P, Phillips C, Corr S, Ribbans W.* Classification systems for hallux rigidus: A review of the literature. *Foot Ankle Int* 2008;29:407–14.
38. *Grady JF, Axe TM, Zager EJ, Sheldon LA.* A retrospective analysis of 772 patients with hallux limitus. *J Am Podiatr Med Assoc* 2002;92:102–8.
39. *Deland JT, Williams BR.* Surgical management of hallux rigidus. *J Am Acad Orthop Surg* 2012;20:347–58.
40. *Sherman TI, Kern M, Marcel J, Butler A, McGuigan FX.* First metatarsophalangeal joint arthroscopy for osteochondral lesions. *Arthrosc Tech* 2016;5:e513–8.
41. *Kuyucu E, Mutlu H, Mutlu S, Gülenç B, Erdil M.* Arthroscopic treatment of focal osteochondral lesions of the first metatarsophalangeal joint. *J Orthop Surg Res* 2017;12:95.
42. *Cohen BE.* Hallux sesamoid disorders. *Foot Ankle Clin* 2009;14:91–104.
43. *Srinivasan R.* The hallucal-sesamoid complex: normal anatomy, imaging, and pathology. *Semin Musculoskelet Radiol* 2016;20:224–32.

