

Spontana osteonekroza koljena (SONK)

Delimar, Valentina; Jurina, Andrija; Dimnjaković, Damjan; Bojanić, Ivan

Source / Izvornik: **Liječnički vjesnik, 2019, 141, 81 - 90**

Journal article, Published version

Rad u časopisu, Objavljena verzija rada (izdavačev PDF)

Permanent link / Trajna poveznica: <https://um.nsk.hr/um:nbn:hr:105:850161>

Rights / Prava: [In copyright](#) / [Zaštićeno autorskim pravom.](#)

Download date / Datum preuzimanja: **2024-12-22**



Repository / Repozitorij:

[Dr Med - University of Zagreb School of Medicine
Digital Repository](#)





Spontana osteonekroza koljena (SONK)

Spontaneous osteonecrosis of the knee (SONK)

Valentina Delimar¹, Andrija Jurina², Damjan Dimnjaković², Ivan Bojanić³✉

¹Specijalna bolnica za medicinsku rehabilitaciju Krapinske Toplice

²Zavod za opću i sportsku traumatologiju i ortopediju, Klinika za kirurgiju Medicinskog fakulteta Sveučilišta u Zagrebu, Klinička bolnica Merkur

³Klinika za ortopediju Medicinskog fakulteta Sveučilišta u Zagrebu, KBC Zagreb

Deskriptori

OSTEONEKROZA – dijagnoza, etiologija, farmakologija, kirurgija; KOLJENSKI ZGLOB – dijagnostički prikaz, kirurgija, patologija; ZGLOBNA HRŠKAVICA – kirurgija, patologija; OSTEOARTRITIS KOLJENA – dijagnoza, etiologija; BIFOSFONATI – terapijska primjena; MAGNETSKA REZONANCIJA; KIRURŠKA DEKOMPRESIJA; ARTROPLASTIKA – metode; HRŠKAVICA – transplantacija; ORTOPEDSKI KIRURŠKI ZAHVATI – metode

Descriptors

OSTEONECROSIS – diagnosis, drug therapy, etiology, surgery; KNEE JOINT – diagnostic imaging, pathology, surgery; CARTILAGE, ARTICULAR – pathology, surgery; OSTEOARTRITIS, KNEE – diagnosis, etiology; DIPHOSPHONATES – therapeutic use; MAGNETIC RESONANCE IMAGING; DECOMPRESSION, SURGICAL; ARTHROPLASTY – methods; CARTILAGE – transplantation; ORTHOPEDIC PROCEDURES – methods

SAŽETAK. Spontana osteonekroza koljena (SONK) najčešći je tip osteonekroze koljena koji dovodi do oštećenja suphondralne kosti i, u najvećeg broja bolesnika, do propadanja zglobne hrskavice te nastanka sekundarnog osteoartritisa. Nastanak SONK-a objašnjava se dvjema teorijama, vaskularnom i traumatskom. Vaskularna teorija zasniva se na postojanju poremećaja u opskrbi kosti krvlju zbog čega dolazi do lokalizirane ishemije i nekroze suphondralne kosti. Prema traumatskoj teoriji, zbog povećanoga mehaničkog stresa nastaju frakture u insuficijentnoj suphondralnoj kosti, stvara se lokalni edem te dolazi do ishemije i nekroze. SONK se najčešće javlja u žena srednje i starije životne dobi, kao spontana, naglo nastala bol u području medijalnog kondila femura, i to bez prethodne traume. S obzirom na to da se na standardnim radiološkim snimkama karakteristični znakovi javljaju tek u uznapredovalom stadiju, zlatni standard za postavljanje dijagnoze jest magnetska rezonancija. Liječenje ovisi o veličini i stadiju osteonekrotičnog oštećenja. Mala oštećenja nižeg stupnja uglavnom se uspješno liječe konzervativno, i to u prvom redu rasterećenjem zahvaćenog ekstremiteta pri hodu uz provođenje fizikalne terapije. Srednje velika oštećenja liječe se ili konzervativno ili kirurški, dok se velika oštećenja gotovo uvijek liječe kirurški. Od tzv. poštenih kirurških metoda rabe se artroskopska stimulacija koštane srži tehnikom mikrofraktura, dekompresija koštane srži, ugradnja koštanohrskavičnog autolognog ili homolognog presatka, ugradnja umjetnog presatka te korektivna osteotomija otvaranja s medijalne strane proksimalne tibije. No, nakon što dođe do kolapsa suphondralne kosti jedini izbor liječenja jest ugradnja endoproteze koljena.

SUMMARY. Spontaneous osteonecrosis of the knee (SONK) is the most common type of knee osteonecrosis. It causes subchondral bone damage and in the majority of cases leads to cartilage damage and secondary osteoarthritis. The etiology is commonly explained with two main theories, vascular and traumatic. Vascular theory is based on disruption of bone blood supply which causes local ischaemia and subchondral bone necrosis. Traumatic theory suggests the development of subchondral insufficiency fractures due to mechanical overload, which causes local oedema, ischaemia and necrosis. SONK typically appears in middle age and older women, with acute onset of sharp pain in the medial femoral condyle without predisposing trauma. Considering that the characteristic radiological signs are not seen on conventional radiography until advanced stage, magnetic resonance imaging is the gold standard in diagnostics. Treatment depends on the size and stage of the osteonecrotic lesion. Small osteonecrotic lesions are usually successfully treated non-operatively, which is based primarily on protected weight bearing and physical therapy. Medium osteonecrotic lesions are treated either non-operatively or operatively, while large osteonecrotic lesions are almost always treated operatively. Most commonly used joint preserving procedures include arthroscopic bone marrow stimulation using microfracture technique, core decompression, osteochondral autologous or homologous transplantation, artificial graft transplantation, and medial opening-wedge high tibial osteotomy. The treatment of choice after subchondral bone collapse is knee arthroplasty.

Osteonekroza ili avaskularna nekroza jest lokalni infarkt kosti koji nastaje zbog poremećaja koštane cirkulacije djelovanjem različitih patofizioloških mehanizama. Ona uvijek zahvaća suphondralnu kost, a najčešće lokalizacije jesu zglob kuka, koljena, ramena, ručni zglob te gležanj.^{1–3} Iako osteonekrotično oštećenje može spontano regresirati, ipak u većine bolesnika dolazi do napredovanja bolesti, propadanja zglobne hrskavice i nastanka sekundarnog osteoartritisa.^{4–7}

Osteonekrozu koljena prvi su opisali Ahlbäck i sur. 1968. godine i nazvali ju spontanom osteonekrozom

koljena (engl. *Spontaneous Osteonecrosis of the Knee – SONK*).⁸ S obzirom na dosadašnje spoznaje, razlikujemo tri tipa osteonekroze koljena, a to su: primarna u koju se ubraja već spomenuti SONK, sekundarna kod koje je uzrok poznat te osteonekroza koljena nastala nakon artroskopskog zahvata (tablica 1.).^{7,9–12} Svakako

✉ Adresa za dopisivanje:

Izv. prof. dr. sc. I. Bojanić, Klinika za ortopediju Medicinskog fakulteta Sveučilišta u Zagrebu, KBC Zagreb, Šalata 6/7, 10000 Zagreb; e-mail: artroboj@yahoo.com

Primljeno 5. studenoga 2018., prihvaćeno 5. ožujka 2019.

TABLICA 1. USPOREDBA KLINIČKIH I RADIOLOŠKIH ZNAČAJKA TRI TIPA OSTEONEKROZE KOLJENA

TABLE 1. COMPARISON OF CLINICAL AND RADIOLOGICAL ASPECTS OF THREE TYPES OF KNEE OSTEONECROSIS

	Spontana osteonekroza koljena /Spontaneous osteonecrosis of the knee	Sekundarna osteonekroza koljena /Secondary osteonecrosis of the knee	Osteonekroza koljena nakon artroskopskog zahvata /Post-artroscopic osteonecrosis of the knee
Dob/Age	≥ 50 godina/≥ 50 years	< 45 godina/< 45 years	nije ovisna o dobi /age independent
Spol/Gender	tri puta češća kod žena /three times more likely in women	češća kod muškaraca/more likely in men	nije ovisna o spolu /gender independent
Početak boli /Pain onset	nagao/sudden	postupan/gradual	nagao/sudden
Bilateralna zahvaćenost /Bilateral involvement	< 5%	> 80%	ne/no
Broj lezija /Lesion number	jedna/one	više lezija/multiple	jedna/one
Lokalizacija u kosti /Location on bone	epifiza/epiphysis	epifiza, metafiza, dijafiza /epiphysis, metaphysis, diaphysis	epifiza/epiphysis
Zahvaćenost drugih zglobova/Other joint involvement	ne/no	> 90% (kuk, rame, gležanj) /> 90% (hip, shoulder, ankle)	ne/no
Rizični čimbenici /Risk factors	pretilost, degenerativno oštećenje hrskavice, oštećenje medijalnog meniska, ruptura stražnjeg korijena medijalnog meniska /obesity, cartilage degeneration, medial meniscus injury, medial meniscus posterior root tear	izravni: trauma, kemoterapija, zračenje, kesonska bolest, Gaucherova bolest; neizravni: kortikosteroidi, alkohol, pušenje, koagulopatije, autoimunske bolesti /direct: trauma, chemotherapy, radiation, caisson disease, Gaucher disease; indirect: corticosteroid use, alcohol abuse, smoking, coagulation abnormalities, autoimmune diseases	menisectomy, rekonstrukcija prednje ukrižene sveze, zahvati na hrskavici /menisectomy, anterior cruciate ligament reconstruction, cartilage débridement

najčešće susrećemo SONK, kod kojeg suphondralno oštećenje uobičajeno nalazimo na medijalnom kondilu femura (do 94% slučajeva), dok su znatno rjeđe zahvaćeni lateralni kondil femura, kondili tibije ili patela.^{4,6,10,13–18}

U ovom preglednom radu prikazane su današnje spoznaje o etiološkim čimbenicima, patofiziološkim mehanizmima i kliničkom tijeku SONK-a. Istaknuti su dijagnostički postupci koji pridonose pravodobnom postavljanju dijagnoze te su opisane mogućnosti liječenja.

Etiopatogeneza

Točan etiopatogenetski mehanizam koji dovodi do nastanka SONK-a nije do kraja razjašnjen. Poznato je da se SONK češće javlja u pretelih bolesnika, čak do tri puta češće kod žena, a posebno onih koje boluju od osteopenije ili osteoporoze.^{4,6,10,19,20} Prevalencija ove bolesti raste usporedo s dobi bolesnika pa tako, primjerice, iznosi 3,4% kod osoba starijih od 50 godina, odnosno čak 9,4% kod osoba starijih od 65 godina.²¹ Kao drugi etiološki čimbenici navode se degenerativ-

no oštećenje hrskavice i oštećenje medijalnog meniska.²² Novija istraživanja posebice ističu povezanost SONK-a i avulzije stražnjeg korijena medijalnog meniska.^{23–26} Nastanak SONK-a objašnjava se danas dvjema teorijama, a to su vaskularna i traumatska.^{6,27} Vaskularna teorija smatra da poremećaj u opskrbi kosti krvlju rezultira lokaliziranom ishemijom i zatim nekrozom suphondralne kosti.^{5,6,10,28,29} S druge strane, traumatska teorija smatra da zbog povećanoga mehaničkog stresa nastaju frakture u insuficijentnoj suphondralnoj kosti, u kojoj zatim dolazi do stvaranja lokalnog edema, a tek posljedično nastaju ishemija i nekroza.^{4,27,30,31} Traumatsku teoriju podupiru i rezultati novijih istraživanja, kod kojih patohistološka analiza koštanog materijala iz zahvaćenog kondila upućuje samo na postojanje suphondralnih fraktura u kosti, a bez prisutne osteonekroze.^{30,32–35} Zbog toga se u posljednje vrijeme dovodi u pitanje uporaba termina SONK, a neki autori čak predlažu i novi termin za ovu bolest: frakture insuficijentne suphondralne kosti koljena (engl. *Subchondral Insufficiency Fractures of the Knee* – SIFK).^{24,36,37}

TABLICA 2. RADIOLOŠKA KLASIFIKACIJA SPONTANE OSTEONEKROZE KOLJENA PREMA KOSHINU I SUR.⁴² TE AGLIETTIJU I SUR.⁶

TABLE 2. RADIOLOGICAL CLASSIFICATION OF SPONTANEOUS OSTEONECROSIS OF THE KNEE ACCORDING TO KOSHINO ET AL.⁴² AND AGLIETTI ET AL.⁶

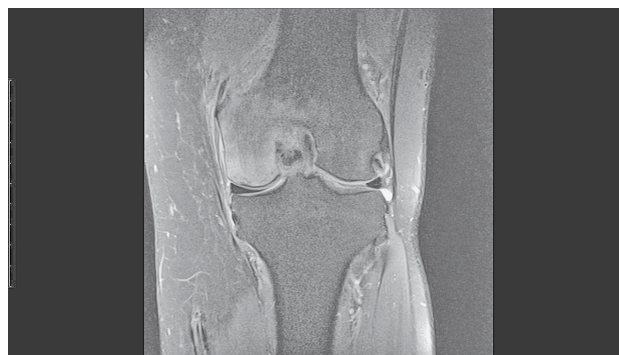Stadij /Stage	Koshino i sur. ⁴² /Koshino et al. ⁴²	Aglietti i sur. ⁶ /Aglietti et al. ⁶
1.	incipijentni stadij: bol u koljenu uz uredan rendgenski nalaz /incipient stage: knee pain with normal radiograph	uredan rendgen /normal radiograph
2.	avaskularni stadij: suphondralna prosvijetljenost sa sklerozom distalnog dijela zahvaćenog kondila /avascular stage: radiolucency in subchondral weight-bearing area, with cortical sclerosis distal to lucency	poravnanje zahvaćene nosive površine kondila femura /flattening of the affected weight-bearing area
3.	širenje osteonekrotičnog područja koje je okruženo sklerozom, kolaps suphondralne kosti /extension of the affected area surrounded by sclerotic halo, calcified collapsed subchondral bone plate	suphondralna prosvijetljenost okružena sklerozom /radiolucent lesion in the subchondral area surrounded proximally and distally by sclerosis
4.	sekundarne degenerativne promjene /secondary degenerative changes	perifokalna skleroza, kolaps suphondralne kosti vidljiv kao kalcificirana ploča (sekvistar)/perifocal sclerosis, subchondral bone collapse visible as calcified plate (sequester)
5.	/	sekundarne degenerativne promjene /secondary degenerative changes

Klinička slika

Za SONK je tipična naglo nastala bol u koljenu kojoj nije prethodila trauma. Bol je uobičajeno ograničena na zahvaćeni kondil te se pojačava pri hodu i napose noću. Osim na bol, bolesnici se često žale na oteklinu i smanjen opseg pokreta u zglobu. Kliničkim pregledom najčešće se nalazi izrazita bolnost zahvaćenog kondila na palpaciju neposredno iznad zglobne pukotine.^{4,6,38–40}

Dijagnostika

Nakon kliničkog pregleda uvijek valja načiniti standardnu radiološku obradu koljena.^{4,40} Dok u početnom stadiju SONK-a najčešće nema nikakvih znakova oštećenja, u kasnijim se stadijima javljaju karakteri-

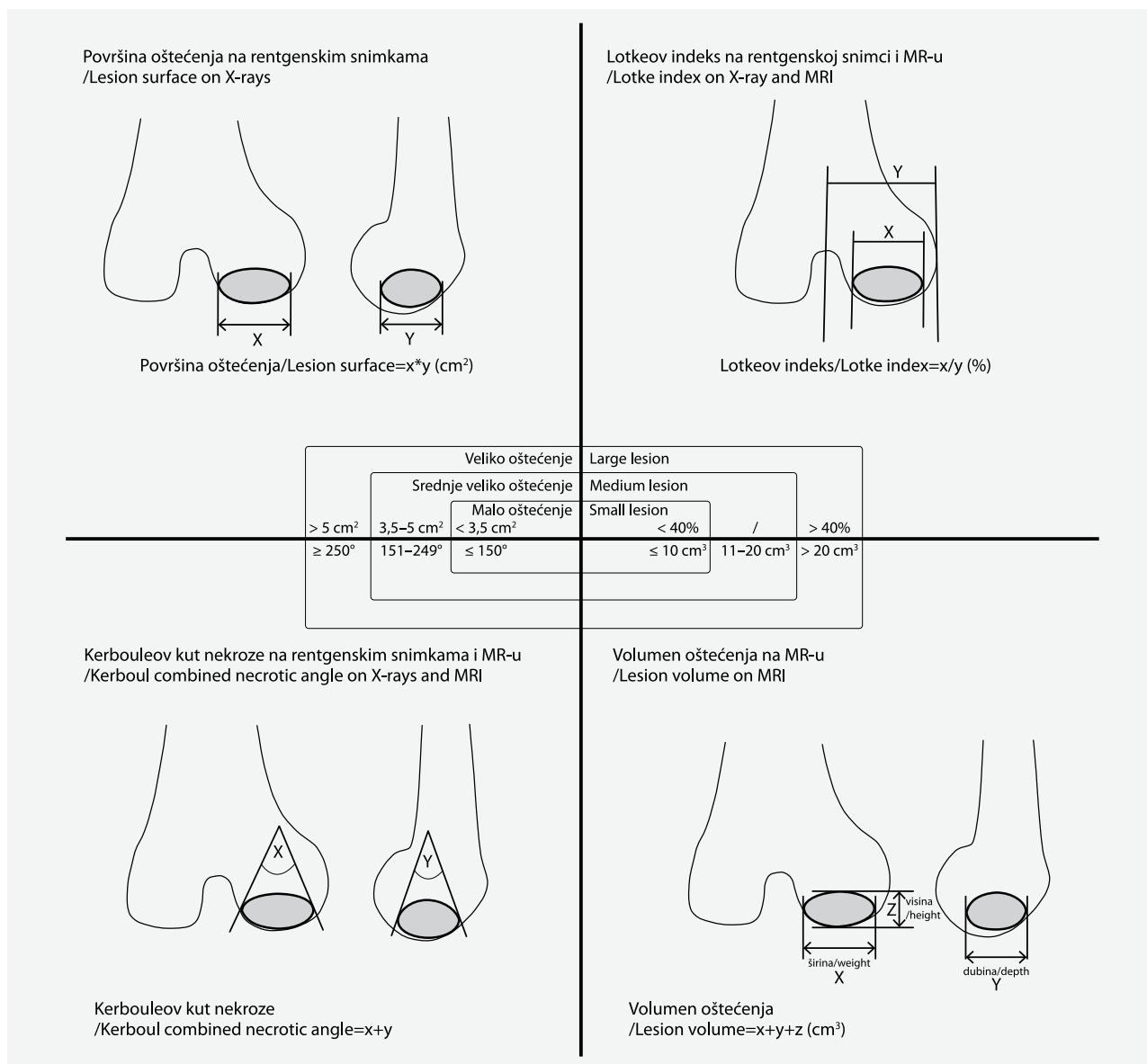


SLIKA 1. MAGNETSKA REZONANCA LIJEVOG KOLJENA (KORONARNI PRESJEK, FAT-SATURATED PROTON-DENSITY WEIGHTED SEKVENCA) NA KOJOJ SE VIDI EDEM KOŠTANE SRŽI I INFRAKCIJA SUBHONDRALE KOSTI MEDIJALNOG KONDILA FEMURA, ŠTO UPUĆUJE NA SPONTANU OSTEONEKROZU KOLJENA (SLIKA JE IZ ARHIVE AUTORA ČLANKA)

FIGURE 1. MAGNETIC RESONANCE IMAGE OF THE LEFT KNEE (CORONAL FAT-SATURATED PROTON-DENSITY WEIGHTED IMAGE) SHOWING BONE MARROW OEDEMA AND SUBCHONDRALE BONE INFRACTION OF THE MEDIAL FEMORAL CONDYLE, SUGGESTING PRESENCE OF SPONTANEOUS OSTEONECROSIS OF THE KNEE (FIGURE FROM AUTHOR'S ARCHIVE)

stični radiološki znakovi poput pojačane radiolucenosti, poravnanja nosive površine zahvaćenog kondila te kolapsa suphondralne kosti.^{4,10} No, kod nekih bolesnika rendgenske snimke mogu biti uredne i u uznapredovalom stadiju, pa čak i tijekom cijelog tijeka bolesti.⁴¹ Na temelju kliničkih i radioloških značajka razvijeno je nekoliko klasifikacija SONK-a, a najčešće se rabi klasifikacija Koshina i sur. te njezina modifikacija prema Agliettiju i sur. (tablica 2.).^{6,42}

Danas je magnetska rezonancija (MR) dijagnostička metoda izbora, a njezina se osjetljivost u većini istraživanja procjenjuje na 99 do 100%.^{4,11,43–46} Ona se također rabi za stupnjevanje SONK-a i praćenje tijeka bolesti. Karakterističan izgled osteonekrotičnog žarišta na sekvenciji T1 jest područje slabog intenziteta signala u suphondralnoj kosti, okruženo područjem intermedijarnog intenziteta signala koje odgovara edemu koštane srži. Na sekvencijama koje su osjetljive na prisutnost vode kao što su STIR (engl. *Short tau inversion recovery*), T2 FS (engl. *fat-suppressed*) ili PD (engl. *proton density*) osteonekrotično žarište varijabilnog je intenziteta signala, dok se edem koštane srži prikazuje kao područje jakog intenziteta signala (slika 1.).^{4,9,10,39,47,48} Valja naglasiti da se kod dijela bolesnika u početnom stadiju SONK-a na MR-u može vidjeti samo edem koštane srži bez vidljiva osteonekrotičnog žarišta, a to može biti diferencijalnodijagnostički problem.³ Naime, edem koštane srži može nastati i zbog ishemijskih promjena (osteohondritis disekans, sindrom edema koštane srži, kompleksni regionalni bolni sindrom), mehaničkih promjena (posttraumatski edem, prijelomi zamora) te reaktivnih promjena (infekcije, osteoartritis, edem prisutan kod malignite-



SLIKA 2. METODE ODREĐIVANJA VELIČINE OSTEONEKROTIČNOG OŠTEĆENJA KOLJENA NA RADIOLOŠKIM SNIMKAMA
 FIGURE 2. DETERMINING THE SIZE OF OSTEONECROTIC LESION OF THE KNEE BASED ON RADIOLOGIC IMAGING

ta, edem nakon kirurških zahvata).^{7,48} Ramnath i Susan Kattapuram ističu da se, s obzirom na izgled i lokalizaciju osteonekrotičnog žarišta, na MR-u može razlikovati SONK od promjena razvijenih u sklopu osteoartritisa.⁴⁸ Tako osteonekrotično žarište koje se prikazuje poput ravne linije u suphondralnoj kosti, paralelno sa zglobnom linijom i okruženo opsežnim edemom koštane srži upućuje na SONK. S druge strane, osteonekrotično žarište ovalna ili okrugla izgleda, s edemom manjeg opsega, upućuje na promjene u sklopu osteoartritisa.⁴⁸ Iako se MR smatra zlatnim standardom u dijagnostici SONK-a, ipak može postojati tzv. dijagnostički prozor u trajanju od prosječno 6 tjedana tijekom kojih je nalaz nespecifičan ili negativan, što može dovesti do odgođenog postavljanja dijagnoze.^{3,17,49–52}

Primjerice, Geijer i sur. opisali su 2017. godine slučaj 55-godišnjeg bolesnika sa SONK-om kod kojeg je u tijeku bolesti MR sniman u nekoliko navrata.³ Na inicijalnome MR-u učinjenom tri tjedna od početka simptoma nađen je samo edem koštane srži. Nakon tri tjedna na kontrolnome MR-u uočeno je povećanje edema uz pojavu suphondralne skleroze na sekvenciji T1, što je upućivalo na moguće promjene u sklopu SONK-a. Treći MR koji je učinjen tri mjeseca od početka simptoma pokazao je daljnju progresiju edema te pojavu dvostruke suphondralne konture, a tek su promjene na četvrtome MR-u učinjenom pet mjeseci od početka simptoma (regresija edema uz pojavu suphondralne ciste te poravnanje nosive površine kondila) sa sigurnošću očitane kao SONK.³

Od ostalih dijagnostičkih metoda prije se često rabila scintigrafija tehnecijem-99m, no novija su istraživanja pokazala da ona nije dovoljno osjetljiva.^{44–46,53} Tako je u istraživanju Monta i sur. iz 2008. godine osteonekroza koljena scintigrafski potvrđena samo u 37 (64%) od 58 slučajeva, dok je MR u svih bolesnika bio pozitivan.⁴⁴

U novijim istraživanjima spominje se računalna analiza hoda kao korisno pomoćno dijagnostičko sredstvo. Naime, pokazalo se da je uzorak hoda u bolesnika sa SONK-om bitno drugačiji nego kod zdrave populacije, ali i drugačiji od uzorka hoda bolesnika koji imaju oštećenje meniska ili primarnu artrozu koljena.^{54,55}

Liječenje

Odabir metode liječenja SONK-a ponajprije ovisi o veličini osteonekrotičnog oštećenja vidljivog na radiološkim snimkama te stadiju bolesti određenom na osnovi postojećih klasifikacijskih sustava (tablica 2., slika 2.).^{1,4,6,38,40,43,56} Mala oštećenja najčešće se uspješno liječe konzervativno, srednje velika oštećenja ili konzervativno ili kirurški, dok velika oštećenja redovito dovode do kolapsa suphondralne kosti pa se gotovo uvijek liječe kirurški.¹⁰

Konzervativno liječenje

Osnova konzervativnog liječenja jest rasterećenje zahvaćenog ekstremiteta pri hodu. Ono se provodi tako da bolesnici tijekom prva 4 do 8 tjedana od postavljanja dijagnoze hodaju uz pomoć podlaktičnih štaka, opterećujući pritom zahvaćenu nogu do maksimalno 10 kg tjelesne mase. Nadalje, sukladno kliničkom i radiološkom poboljšanju potrebno je i sljedeća 4 do 8 tjedana koristiti se štakama pri hodu uz postupno povećanje opterećenja na zahvaćenu nogu.⁵⁷ Usto je potrebno provoditi i fizikalnu terapiju radi očuvanja/poboljšanja opsega kretnja te održavanja/povećanja snage natkoljencične muskulature.^{58–62} Farmakološkom terapijom u prvome se redu nastoji smanjiti bol, no savjetuje se i upotreba bisfosfonata kojima se djeluje na remodelaciju kosti.^{5,10–12,63–66} Bisfosfonati inhibiraju aktivnost osteoklasta te tako suprimiraju koštano pregradnju, dok istodobno osteoblastična aktivnost ostaje očuvana zbog čega dolazi do povećanja koštane mase. Uporaba bisfosfonata kod SONK-a zasniva se, dakle, na sprječavanju resorpcije i kolapsa nekrotične kosti tijekom procesa revaskularizacije.^{12,65} Iako većina provedenih istraživanja upućuje na povoljne učinke bisfosfonata, bitno je istaknuti da su ona provedena na malom uzorku bolesnika te da su upotrijebljeni i drugi lijekovi poput nesteroidnih protuupalnih lijekova, vitamina D i kalcija (tablica 3.).^{5,12,63–67} Kod primjene bisfosfonata potrebno je pratiti parametre bubrežne funkcije, jer brza intravenska primjena visokih doza može biti nefrotoksična. Kod peroralne primjene

najčešće su zabilježene gastrointestinalne nuspojave poput iritacije ili erozije sluznice jednjaka, dok i kod peroralne i intravenske primjene može doći do reakcije akutne faze preosjetljivosti koja je prolazna i manifestira se simptomima sličnima gripi.⁶⁸ Bitno je spomenuti rizik od razvoja osteonekroze čeljusti pri primjeni bisfosfonata, čemu su najviše izloženi imunosuprimirani i onkološki bolesnici.^{68–72}

Podaci o uspješnosti konzervativnog liječenja SONK-a u literaturi su varijabilni.³⁹ Nakayama i sur. objavili su rezultate konzervativnog liječenja 38 koljena (36 bolesnika prosječne dobi od 66,4 godine) sa SONK-om prvog i drugog stadija prema radiološkoj klasifikaciji.⁵⁸ Liječenje se sastojalo od uporabe ortopedskog uložka s pronacijskim klinom, provođenja fizikalne terapije, primjene intraartikularnih injekcija hijaluronske kiseline te primjene analgetika. Svim bolesnicima savjetovala se uporaba štapa pri hodu. Tijekom tog razdoblja u 30 je koljena (78,9%) došlo do potpunog povlačenja simptoma, i to prosječno 5,9 mjeseci (raspon 2 – 12 mjeseci) od početka liječenja. Za vrijeme praćenja došlo je do pogoršanja kliničkog i radiološkog nalaza kod 8 koljena (21,1%) te je 6 od njih 8 podvrgnuto kirurškom zahvatu.⁵⁸ Unatoč nepostojanju jasnih smjernica današnje je stajalište da početni stadij SONK-a valja započeti liječiti konzervativno.^{4,10,11,39} No, ako nakon 3 mjeseca konzervativnog liječenja ne dolazi do smanjenja simptoma, potrebno je razmotriti kirurške metode liječenja jer s vremenom raste rizik od kolapsa suphondralne kosti.^{4,10}

Kirurško liječenje

U literaturi se opisuju dvije osnovne skupine kirurških metoda za liječenje SONK-a. S jedne strane, to su poštudne kirurške metode kod kojih se nastoji očuvati zglobna površina koljena, a, s druge, to je artroplastika koljena, kod koje se zglobne površine zamjenjuju endoprotezom. Odabir metode kirurškog liječenja ovisi ponajprije o veličini i stadiju osteonekrotičnog oštećenja, zatim o prisutnim degenerativnim promjenama, angularnim deformacijama koljena te dobi bolesnika.^{73,74} Od poštudnih kirurških metoda rabe se artroskopska stimulacija koštane srži tehnikom mikrofraktura, dekompresija koštane srži, ugradnja koštanohrskavičnog autolognog presatka (engl. *Osteochondral autologous transplantation* – OAT), ugradnja koštanohrskavičnoga homolognog presatka, ugradnja umjetnog presatka te korektivna osteotomija otvaranja s medijalne strane proksimalne tibije (engl. *Medial opening wedge high tibial osteotomy* – OWHTO). Važno je napomenuti da su ove metode indicirane prije stadija kolapsa suphondralne kosti i da se mogu izvoditi kao samostalni zahvat ili se mogu kombinirati, i to tijekom istoga ili, pak, odvojenog zahvata.^{10,11,73,74}

TABLE 3. Prikaz provedenih istraživanja o ulozi bisfosfonata u liječenju spontane osteonekroze koljena

TABLE 3. SUMMARY OF THE REPORTS ON THE ROLE OF BISPHOSPHONATES IN THE TREATMENT OF SPONTANEOUS OSTEONECROSIS OF THE KNEE

Vrsta istraživanja /Research type	Corrado i sur. ⁶³ /Corrado et al. ⁶³	Kraenzlin i sur. ⁶⁴ /Kraenzlin et al. ⁶⁴	Jureus i sur. ⁶⁵ /Jureus et al. ⁶⁵	Breer i sur. ⁵ /Breer et al. ⁵	Meier i sur. ¹² /Meier et al. ¹²	Vaishya i sur. ⁶⁶ /Vaishya et al. ⁶⁶	Agarwala i sur. ⁶⁷ /Agarwala et al. ⁶⁷	
Vrijeme praćenja (mjeseci) /Follow up (months)	4	6 - 12	12	4	12	2	4	
Tip osteonekroze koljena (n = broj bolesnika) /Type of knee osteonecrosis (n=number of patients)	SONK (n = 1) /SONK (n=1)	SONK (n = 6) postartroskopski ON (n = 22) /SONK (n=6) postarthroscopic ON (n=22)	SONK (n = 17) /SONK (n=17)	SONK (n = 5) /SONK (n=5)	SONK (n = 17) manja trauma (n = 9) postartroskopski ON (n = 4) /SONK (n=17) minor trauma (n=9) postarthroscopic ON (n=4)	SONK (n = 1) /SONK (n=1)	SONK (n = 11) /SONK (n=11)	
Terapijska shema /Therapeutic scheme	neridronat 25 mg im. 1 x mj. + ASK 100 mg/dan + kalcitriol 0,50 µg/dan (tijekom 2 mj.) /neridronate 25 mg i.m. monthly + aspirin 100 mg daily + calcitriol 0.50 µg/day (for 2 months)	pamidronat 120 mg iv. (uk. doza)/2 tj. inicijalno, zatim alendronat 70 mg na tjedan/4 - 6 mjeseci + kalcij (500 - 1000 mg/dan) + vitamin D (400 - 800 IU/dan) + NSAID pp. /pamidronate 120 mg i.v. (total dose)/2 weeks initially, then alendronate 70 mg weekly/4-6 months + calcium (500-1000 mg/day) + vitamin D (400-800 IU/day) + NSAID as needed	alendronat 70 mg po. 1 x na tjedan/min. 6 mj.* /alendronate 70 mg p.o. once a week/minimum of 6 months*	ibandronat 3 mg iv. 2 x tjedno 8 tjedana + vitamin D (20.000 IU) na tjedan/4 mj. /ibandronate 3 mg i.v. 2x within 8 weeks+vitamin D (20 000 IU/weekly/4 months)	ibandronat 13,5 mg (uk. doza) ili placebo iv./12 tj. + kalcij (500 mg/dan) + vitamin D (400 IU/dan) + diklofenak (50 mg/dan) /ibandronate 13.5 mg (total dose) or placebo i.v./12 weeks+calcium (500 mg/day)+vitamin D (400 IU/day) + diclofenac (50 mg/day)	alendronat 70 mg po. 1 x tjedan + diklofenak 150 mg/dan/2 mj. /alendronate 70 mg p.o. once a week+ diclofenac 150 mg/day/2 months	alendronat 70 mg po. 1 x tjedan + diklofenak 2 x tj./16 tj. + kalcij, vitamin D, protuupalni lijekovi/1x5 mg zolendronat p.o. twice weekly/16 weeks + calcium, vitamin D, anti-inflammatory drugs	zolendronat 1 x 5 mg iv. + alendronat 35 mg po. 2 x tj./16 tj. + kalcij, vitamin D, protuupalni lijekovi/1x5 mg zolendronat p.o. twice weekly/16 weeks + calcium, vitamin D, anti-inflammatory drugs
Opterećenje na koljenu ožljedene noge pri hodu /Weight bearing	nepoznato/unknown	puno opterećenje/full weight bearing	nepoznato/unknown	puno opterećenje /full weight bearing	puno opterećenje /full weight bearing	rasteretni hod s pomoću štaka tijekom 8 tjedana /non-weight bearing with crutches for 8 weeks	rasteretni hod s pomoću hodalice tijekom prva 3 mjeseca/partial weight bearing with a walker for initial 3 months	
Rezultati/Results	povlačenje simptoma, smanjenje edema koštane srži na MR-u /symptom resolution, reduction of bone marrow oedema on MRI	MR učinjen nakon 3 mjeseca: potpuni nestanak edema koštane srži na MR-u kod 18/27 bolesnika; nakon 6 mjeseci: povlačenje simptoma kod 15/27 bolesnika, blaga bol kod 6/27 bolesnika; nakon 12 mjeseci: bez simptoma kod 14/18 bolesnika, artroplastika koljena kod 2/18 bolesnika /MRI after 3 months: complete resolution of bone marrow oedema in 18/27 patients; after 6 months: symptom resolution in 15/27 patients, mild pain in 6/27 patients; after 12 months: symptom resolution in 14/18 patients, arthroplasty needed in 2/18 patients	bez znakova osteoartritisa (prema Ahlbäckovoj klasifikaciji) kod 10 bolesnika, razvoj blagog osteoartritisa kod 4 bolesnika, kolaps supinodralne kosti kod 3 bolesnika** /without symptoms of osteoarthritis (according to Ahlbäck classification) in 10 patients, mild osteoarthritis in 4 patients, joint surface collapse in 3 patients	smanjenje boli i regresija edema koštane srži na MR-u kod svih bolesnika /pain reduction and remission of bone marrow oedema on MRI in all patients	smanjenje boli, regresija edema koštane srži i veličine osteonekrotične lezije na MR-u pojednako u obje grupe bolesnika /pain reduction, remission of bone marrow oedema and the size of osteonecrotic lesion on MRI in both groups of patients	znatno poboljšanje /significant improvement	smanjenje boli i regresija edema koštane srži na MR-u kod svih bolesnika /pain reduction and regression of bone marrow oedema on MRI in all patients	

* ili radiološke potvrde povećanja gustoće kosti u području osteonekroze/until radiological confirmation that the lesion started to regain bone density

** 2 su bolesnika prije prestala s terapijom zbog nuspojava/2 patients stopped the treatment prematurely due to side effects

U slučajevima SONK-a kada se otežano određuje stupanj hrskavičnog oštećenja, kao i pri sumnji na postojanje drugih oštećenja u koljenu savjetuje se kirurško liječenje započeti artroskopskim zahvatom.¹¹ Akgun i sur. predložili su artroskopsku stimulaciju koštane srži tehnikom mikrofraktura kao definitivnu metodu za liječenje bolesnika sa SONK-om.⁷³ U njihovu istraživanju 26 je bolesnika (prosječne dobi 48 godina) liječeno tehnikom mikrofraktura s time da je kod dijela bolesnika s rupturom meniska učinjena i djelomična meniscektomija. Nakon prosječnog vremena praćenja od 27 mjeseci (raspon 12 – 78) klinički su rezultati ocijenjeni Lysholmovim i Cincinnatijskim zbrojem kao bolji ili puno bolji u 96% bolesnika. Prema Koshinovoj klasifikaciji, standardne radiološke snimke pokazale su poboljšanje nalaza u 23% bolesnika, u 62% nalaz je bio identičan preoperativnomu, a do pogoršanja je došlo u 15% bolesnika. Postoperativni MR učinjen je u samo 46% bolesnika, a pokazao je nastanak vezivno-hrskavičnoga reparacijskog tkiva na mjestu osteonekroze u 67% bolesnika, dok je osteonekroza i dalje bila prisutna kod 17% bolesnika. Kod preostalih bolesnika zabilježeno je cijeljenje na mjestu osteonekroze, ali bez stvaranja vezivno-hrskavičnoga reparacijskog tkiva.⁷³

Dekompresija koštane srži metoda je koja je izvorno primijenjena za liječenje osteonekroze glave femura.^{75,76} Kod SONK-a se pri izvođenju ovog postupka buši na mjestu zahvaćenog kondila radi poticanja vaskularizacije i osteogeneze. Bušenje se izvodi perkutanim, izvanzglobnim pristupom pod kontrolom rendgena. Pritom je osobito važno izbjeći prodor svrdla u zglobnu šupljinu koje bi tada oštetilo zglobnu hrskavicu. Kod tzv. standardne dekompresije koštane srži za ovaj se postupak rabi svrdlo većeg promjera i izvodi jedan provrt na mjestu osteonekroze, dok se kod tzv. tehnike višestrukog bušenja radi više provrta svrdlom manjeg promjera.^{77,78} Rezultati liječenja dekompresijom koštane srži upućuju na to da je ona uspješna samo u početnom stadiju bolesti. Tako su, primjerice, Forst i sur. u svojem istraživanju izvijestili o rezultatu liječenja 16 bolesnika (prosječne dobi 64,6 ± 9,8 godina) s početnim stadijem SONK-a prema Koshinovoj klasifikaciji.⁷⁹ Nakon prosječnog vremena praćenja od 35,4 mjeseca došlo je do poboljšanja zbroja Društva za koljeno (engl. *Knee Society Score* – KSS) s prosječne preoperativne vrijednosti od 74 na 187,2 boda.⁷⁹ S druge strane, rezultati provedenog liječenja u uznapredovalim stadijima SONK-a nisu tako uspješni. Duany i sur. izvijestili su o rezultatima dekompresije koštane srži u 7 bolesnika sa SONK-om, od kojih je samo jedan imao 1. stupanj oštećenja na MR-u prema modificiranoj Ficatovoj i Arletovoj klasifikaciji, dok su ostali imali ili 2. ili 3. stupanj.⁸⁰ Nakon prosječnog praćenja od 44 mjeseca kod petero bolesnika zabilježeno je poboljšanje KSS-a s prosječne preoperativne vrijedno-

sti od 61,7 na 76 bodova. Kod dvaju bolesnika došlo je do pogoršanja kliničkog i radiološkog nalaza te je kod jednog bolesnika 4 mjeseca nakon inicijalnog zahvata ugrađena totalna endoproteza (TEP) koljena, a u drugog je bolesnika 13 mjeseci od inicijalnog zahvata učinjen OAT.⁸⁰

Metoda OAT-a izvodi se u bolesnika kod kojih je područje osteonekroze lokalizirano, oštro ograničeno i toliko veliko da se može učiniti transplantacija autolognoga koštanohrskavičnog „čepa“ (engl. *plug*) iz istog koljena, i to iz nenosivog područja femoralnog kondila.¹¹ Kotani i sur. očistili su kod 12 bolesnika s manjim osteonekrotičnim oštećenjem samo središte tako da su dobili rupu promjera 8 mm i dubine 20 mm, dok su kod 4 bolesnika s većim osteonekrotičnim oštećenjem načinili dvije rupe takvih dimenzija razmaknute za 2 mm.⁸¹ Presatke te veličine uzimali su s nenosive površine femoralnog kondila istog koljena, uz napomenu da su kod 4 bolesnika načinili i OWHTO. Ponovna je artroskopija načinjena u svih bolesnika 18 do 21 mjesec nakon zahvata i kod svih je verificirano prihvaćanje presatka. Prema zbroju Japanskog ortopedskog udruženja (engl. *Japanese Orthopaedic Association* – JOA), poboljšanje je zabilježeno kod svih 16 bolesnika, i to sa 68,1 bodom prije zahvata na 88,8 bodova nakon prosječnog praćenja od 67 mjeseci.⁸¹ Duany i sur. proveli su liječenje OAT-om kod 9 bolesnika, od kojih su svi imali 3. stadij oštećenja na MR-u prema modificiranoj Ficatovoj i Arletovoj klasifikaciji.⁸⁰ Nakon prosječnog praćenja od 42 mjeseca kod 8 bolesnika zabilježeno je djelomično poboljšanje KSS-a s 57,8 na 85 bodova, dok je kod jednog bolesnika radi progresije kliničkog i radiološkog nalaza 11 mjeseci nakon inicijalnog zahvata ugrađen TEP koljena.⁸⁰

Deie i sur. upotrijebili su kod 12 bolesnika s rendgenski potvrđenim SONK-om 2. ili 3. stadija prema Koshinovoj klasifikaciji umjetni presadak (engl. *Interconnected porous calcium hydroxyapatite ceramic* – IP-CHA).⁸² Nakon kiretaže mjesta oštećenja otvorenim pristupom bušene su rupe do dubine od 12 mm svrdlom promjera koji je odgovarao planiranoj veličini presatka. Upotrijebljene su tri veličine presadaka (promjer 4,5 mm × visina 12 mm, promjer 6,5 mm × visina 12 mm, promjer 8,5 mm × visina 12 mm), a ugrađivana su 2 do 6 presadaka sistemom mozaik plastike. Nakon prosječnog praćenja od 24,6 mjeseci prikazano je znatno poboljšanje prosječnog zbroja JOA-e s 43 na 80 bodova i smanjenje boli na vizualno-analognj skali s 8,4 na 1,5.⁸²

OWHTO je indiciran kada se osteonekroza medijalnog kondila femura pojavila u osobe s varusnom deformacijom tog koljena.^{83,84} Takeuchi i sur. prikazali su rezultate primjene OWHTO-a kod 30 bolesnika sa SONK-om koji su u času liječenja imali prosječno 71 godinu (raspon 58 – 82).⁸⁴ U svih je bolesnika prethodno provedeno konzervativno liječenje tijekom

barem 3 mjeseca. Prema Koshinovoj klasifikaciji, pet je bolesnika imalo 2. stadij oštećenja, deset 3. stadij, petnaest 4. stadij, a osteonekrotično oštećenje u svih je bilo veće od 2 cm². Kod svih je bolesnika otvorenim pristupom u koljeno prvo potpuno uklonjena oštećena hrskavica, a zatim učinjena kiretaža osteonekrotičnog oštećenja te je nakon toga u ležištu svrdlom izbušeno nekoliko rupa. Zatim je prerezano ili opuštено tibijalno hvatište tetiva mišića semitendinozusa i gracilisa, dok je distalni dio medijalnoga kolateralnog ligamenta opušten s posteromedijalnog korteksa tibije. Nakon toga načinjena je osteotomija proksimalne tibije te su s medijalne strane ubačena dva klina od hidroksiapatita (20 bolesnika) ili beta-trikalcij fosfata (10 bolesnika). Klinovi su napravljeni u obliku trokuta, odgovarajuće veličine područja osteotomije kako bi se postigao valgus od 10° pri ispruženom koljenu te je zatim načinjena osteosinteza tibije s pomoću TomoFixa. Nakon prosječnog praćenja od 40 mjeseci došlo je do poboljšanja prosječnog KSS-a s 51 na 93 boda te prosječnoga funkcionalnog zbroja (engl. *Function Score*) s 58 na 93 boda. Kod 80% bolesnika dvije godine nakon zahvata učinjena je artroskopija, prilikom koje je nađeno stvaranje vezivnog tkiva sličnog hrskavici na mjestu prethodnog osteonekrotičnog oštećenja.⁸⁴

U literaturi zasad ne postoji konsenzus o tome koja je od navedenih poštenih kirurških metoda najbolji izbor, no prema sistematskom pregledu literature Liebermana i sur., najuspješnijima su se pokazale dekompresija koštane srži i OAT.⁷⁴ Nakon neuspjeha poštenih metoda liječenja te ako je prisutan kolaps suphondralne kosti, indicirana je ugradnja endoproteze koljena.^{10,11,74} Parcijalna endoproteza (PEP) koljena indicirana je kada osteonekrotično oštećenje zahvaća samo jedan odjeljak koljena.¹¹ Prema sistematskom pregledu literature Myersa i sur. iz 2006. godine, dobar ili odličan ishod zabilježen je u 90% bolesnika 5 godina nakon ugradnje PEP-a.⁸⁵ Slične rezultate objavili su i Heys i sur. 2010. godine te Bruni i sur. 2012. godine, pri čemu je desetogodišnje preživljavanje PEP-a iznosilo 93,1%, odnosno 89%.^{86,87} Pri uznapredovalom SONK-u i ako je zahvaćeno više od jednog odjeljka koljena, TEP se smatra metodom izbora, a uspješnost njegove primjene slična je onoj kod osteoartritis koljena.^{10,11} Primjerice, u prethodno navedenom pregledu literature Myersa i sur. dobar klinički ishod zabilježen je u 92% bolesnika 4 godine nakon ugradnje TEP-a.⁸⁵

Zaključak

Iako je prošlo pedeset godina otkako je u literaturi prvi put opisan SONK, ipak se još susrećemo s pitanjima na koja zasad ne postoje definitivni odgovori. Tako, primjerice, i dalje nije potpuno razjašnjena etiopatogeneza SONK-a. Za postavljanje dijagnoze najvažnije je pomisliti na mogućnost postojanja SONK-a, stoga je

klinički pregled osnovni postupak na koji se zatim nadovezuju druge dijagnostičke metode, i to u prvom redu standardna rendgenska snimka te MR. MR je danas metoda izbora pri postavljanju dijagnoze, određivanju stadija te praćenju tijeka SONK-a. Ako je SONK dijagnosticiran u početnom stadiju, dovoljno je konzervativno liječenje kojemu je osnova rasterećenje zahvaćenog ekstremiteta pri hodu, dok se još ispituje korisnost uporabe bisfosfonata. Kod uznapredovalog SONK-a liječenje je redovito kirurško, a odabir metode ponajprije ovisi o veličini i stadiju osteonekrotičnog oštećenja. Tako se prije nego što dođe do kolapsa suphondralne kosti rabe poštenne kirurške metode kao što su artroskopska stimulacija koštane srži tehnikom mikrofraktura, dekompresija koštane srži, OAT, ugradnja koštanohrskavičnoga homolognog presatka, ugradnja umjetnog presatka te OWHO. S druge, pak, strane, nakon što dođe do kolapsa suphondralne kosti indicirana je ugradnja endoproteze koljena.

LITERATURA

1. Mont MA, Baumgarten KM, Rifai A, Bluemke DA, Jones LC, Hungerford DS. Atraumatic osteonecrosis of the knee. *J Bone Joint Surg Am* 2000;82:1279–90.
2. Lafforgue P, Trijau S. Bone infarcts: Unsuspected gray areas? *Joint Bone Spine* 2016;83:495–9.
3. Geijer M, Jureus J, Hanni M, Shalabi A. MR appearance of the temporal evolution and resolution of spontaneous osteonecrosis of the knee: a case report. *Acta Radiol Open* 2017; 6:2058460116688719.
4. Zaremski JL, Vincent KR. Spontaneous osteonecrosis of the knee. *Curr Sports Med Rep* 2016;15:228–9.
5. Breer S, Oheim R, Krause M, Marshall RP, Amling M, Barvenčik F. Spontaneous osteonecrosis of the knee (SONK). *Knee Surg Sports Traumatol Arthrosc* 2013;21:340–5.
6. Aglietti P, Insall JN, Buzzi R, Deschamps G. Idiopathic osteonecrosis of the knee. Aetiology, prognosis and treatment. *J Bone Joint Surg Br* 1983;65:588–97.
7. Marcacci M, Andriolo L, Kon E, Shabshin N, Filardo G. Aetiology and pathogenesis of bone marrow lesions and osteonecrosis of the knee. *EFORT Open Rev* 2016;1:219–24.
8. Ahlbäck S, Bauer GC, Bohne WH. Spontaneous osteonecrosis of the knee. *Arthritis Rheum* 1968;11:705–33.
9. Jureus J, Lindstrand A, Geijer M, Robertsson O, Tagil M. The natural course of spontaneous osteonecrosis of the knee (SPONK): a 1- to 27-year follow-up of 40 patients. *Acta Orthop* 2013;84:410–4.
10. Karim AR, Cherian JJ, Jauregui JJ, Pierce T, Mont MA. Osteonecrosis of the knee: review. *Ann Transl Med* 2015;3:6.
11. Zywił MG, McGrath MS, Seyler TM, Marker DR, Bonutti PM, Mont MA. Osteonecrosis of the knee: a review of three disorders. *Orthop Clin North Am* 2009;40:193–211.
12. Meier C, Kraenzlin C, Friederich NF i sur. Effect of ibandronate on spontaneous osteonecrosis of the knee: a randomized, double-blind, placebo-controlled trial. *Osteoporosis Int* 2014;25:359–66.
13. Jordan RW, Aparajit P, Docker C, Udeshi U, El-Shazly M. The importance of early diagnosis in spontaneous osteonecrosis of the knee – A case series with six year follow-up. *Knee* 2016;23:702–7.

14. *al-Rowaih A, Bjorkengren A, Egund N, Lindstrand A, Wingstrand H, Thorngren KG.* Size of osteonecrosis of the knee. *Clin Orthop Relat Res* 1993;287:68–75.
15. *Fujita S, Arai Y, Honjo K, Nakagawa S, Kubo T.* A case of spontaneous osteonecrosis of the knee with early and simultaneous involvement of the medial femoral condyle and medial tibial plateau. *Case Rep Orthop* 2016;2016:2574975.
16. *LaPrade RF, Noffsinger MA.* Idiopathic osteonecrosis of the patella: an unusual cause of pain in the knee. A case report. *J Bone Joint Surg Am* 1990;72:1414–8.
17. *Ohdera T, Miyagi S, Tokunaga M, Yoshimoto E, Matsuda S, Ikari H.* Spontaneous osteonecrosis of the lateral femoral condyle of the knee: a report of 11 cases. *Arch Orthop Trauma Surg* 2008;128:825–31.
18. *Lotke PA, Nelson CL, Lonner JH.* Spontaneous osteonecrosis of the knee: tibial plateaus. *Orthop Clin North Am* 2004;35:365–70, x.
19. *Akamatsu Y, Mitsugi N, Hayashi T, Kobayashi H, Saito T.* Low bone mineral density is associated with the onset of spontaneous osteonecrosis of the knee. *Acta Orthop* 2012;83:249–55.
20. *Ecker ML, Lotke PA.* Spontaneous osteonecrosis of the knee. *J Am Acad Orthop Surg* 1994;2:173–8.
21. *Pape D, Seil R, Fritsch E, Rupp S, Kohn D.* Prevalence of spontaneous osteonecrosis of the medial femoral condyle in elderly patients. *Knee Surg Sports Traumatol Arthrosc* 2002;10:233–40.
22. *Akamatsu Y, Kobayashi H, Kusayama Y, Aratake M, Kumagai K, Saito T.* Predictive factors for the progression of spontaneous osteonecrosis of the knee. *Knee Surg Sports Traumatol Arthrosc* 2017;25:477–84.
23. *Sung JH, Ha JK, Lee DW, Seo WY, Kim JG.* Meniscal extrusion and spontaneous osteonecrosis with root tear of medial meniscus: comparison with horizontal tear. *Arthroscopy* 2013;29:726–32.
24. *Hussain ZB, Chahla J, Mandelbaum BR, Gomoll AH, LaPrade RF.* The role of meniscal tears in spontaneous osteonecrosis of the knee: a systematic review of suspected etiology and a call to revisit nomenclature. *Am J Sports Med* 2019;47:501–7.
25. *Robertson DD, Armfield DR, Towers JD, Irrgang JJ, Maloney WJ, Harner CD.* Meniscal root injury and spontaneous osteonecrosis of the knee: an observation. *J Bone Joint Surg Br* 2009;91:190–5.
26. *Yamagami R, Taketomi S, Inui H, Tahara K, Tanaka S.* The role of medial meniscus posterior root tear and proximal tibial morphology in the development of spontaneous osteonecrosis and osteoarthritis of the knee. *Knee* 2017;24:390–5.
27. *Lotke PA, Ecker ML, Alavi A.* Painful knees in older patients: radionuclide diagnosis of possible osteonecrosis with spontaneous resolution. *J Bone Joint Surg Am* 1977;59:617–21.
28. *Jacobs B.* Epidemiology of traumatic and nontraumatic osteonecrosis. *Clin Orthop Relat Res* 1978;130:51–67.
29. *Marom N, Koch JE, Beer Y i sur.* Thrombophilia-associated factors in patients with spontaneous osteonecrosis of the knee. *Cartilage* 2019;10:53–60.
30. *Yamamoto T, Bullough PG.* Spontaneous osteonecrosis of the knee: the result of subchondral insufficiency fracture. *J Bone Joint Surg Am* 2000;82:858–66.
31. *Lotke PA, Ecker ML.* Osteonecrosis of the knee. *Orthop Clin North Am* 1985;16:797–808.
32. *Hatanaka H, Yamamoto T, Motomura G, Sonoda K, Iwamoto Y.* Histopathologic findings of spontaneous osteonecrosis of the knee at an early stage: a case report. *Skeletal Radiol* 2016;45:713–6.
33. *Takeda M, Higuchi H, Kimura M, Kobayashi Y, Terauchi M, Takagishi K.* Spontaneous osteonecrosis of the knee: histopathological differences between early and progressive cases. *J Bone Joint Surg Br* 2008;90:324–9.
34. *Mears SC, McCarthy EF, Jones LC, Hungerford DS, Mont MA.* Characterization and pathological characteristics of spontaneous osteonecrosis of the knee. *Iowa Orthop J* 2009;29:38–42.
35. *Higuchi H, Kobayashi Y, Kobayashi A, Hatayama K, Kimura M.* Histologic analysis of postmeniscectomy osteonecrosis. *Am J Orthop (Belle Mead NJ)* 2013;42:220–2.
36. *Plett SK, Hackney LA, Heilmeyer U i sur.* Femoral condyle insufficiency fractures: associated clinical and morphological findings and impact on outcome. *Skeletal Radiol* 2015;44:1785–94.
37. *Wilmot AS, Ruutiainen AT, Bakhr PT, Schweitzer ME, Shabshin N.* Subchondral insufficiency fracture of the knee: A recognizable associated soft tissue edema pattern and a similar distribution among men and women. *Eur J Radiol* 2016;85:2096–103.
38. *Lotke PA, Abend JA, Ecker ML.* The treatment of osteonecrosis of the medial femoral condyle. *Clin Orthop Relat Res* 1982;171:109–16.
39. *Yates PJ, Calder JD, Stranks GJ, Conn KS, Peppercorn D, Thomas NP.* Early MRI diagnosis and non-surgical management of spontaneous osteonecrosis of the knee. *Knee* 2007;14:112–6.
40. *Muheim G, Bohne WH.* Prognosis in spontaneous osteonecrosis of the knee. Investigation by radionuclide scintimetry and radiography. *J Bone Joint Surg Br* 1970;52:605–12.
41. *Haupt JB, Pritzker KP, Alpert B, Greyson ND, Gross AE.* Natural history of spontaneous osteonecrosis of the knee (SONK): a review. *Semin Arthritis Rheum* 1983;13:212–27.
42. *Koshino T, Okamoto R, Takamura K, Tsuchiya K.* Arthroscopy in spontaneous osteonecrosis of the knee. *Orthop Clin North Am* 1979;10:609–18.
43. *al-Rowaih A, Lindstrand A, Bjorkengren A, Wingstrand H, Thorngren KG.* Osteonecrosis of the knee. Diagnosis and outcome in 40 patients. *Acta Orthop Scand* 1991;62:19–23.
44. *Mont MA, Ulrich SD, Seyler TM i sur.* Bone scanning of limited value for diagnosis of symptomatic oligofocal and multifocal osteonecrosis. *J Rheumatol* 2008;35:1629–34.
45. *Bassett LW, Gold RH, Reicher M, Bennett LR, Tooke SM.* Magnetic resonance imaging in the early diagnosis of ischemic necrosis of the femoral head. Preliminary results. *Clin Orthop Relat Res* 1987;214:237–48.
46. *Markisz JA, Knowles RJ, Altchek DW, Schneider R, Whalen JP, Cahill PT.* Segmental patterns of avascular necrosis of the femoral heads: early detection with MR imaging. *Radiology* 1987;162:717–20.
47. *Bjorkengren AG, AlRowaih A, Lindstrand A, Wingstrand H, Thorngren KG, Pettersson H.* Spontaneous osteonecrosis of the knee: value of MR imaging in determining prognosis. *AJR Am J Roentgenol* 1990;154:331–6.
48. *Ramnath RR, Kattapuram SV.* MR appearance of SONK-like subchondral abnormalities in the adult knee: SONK redefined. *Skeletal Radiol* 2004;33:575–81.
49. *Pape D, Hoffmann A, Kohn D.* [Femoral osteonecrosis – Ahlbaeck's disease]. *Radiologie* 2012;52:1023–9.
50. *Johnson TC, Evans JA, Gilley JA, DeLee JC.* Osteonecrosis of the knee after arthroscopic surgery for meniscal tears and chondral lesions. *Arthroscopy* 2000;16:254–61.
51. *Nakamura T, Matsumoto T, Nishino M, Tomita K, Kadoya M.* Early magnetic resonance imaging and histologic findings in

- a model of femoral head necrosis. *Clin Orthop Relat Res* 1997;334:68–72.
52. Pape D, Seil R, Kohn D, Schneider G. Imaging of early stages of osteonecrosis of the knee. *Orthop Clin North Am* 2004; 35:293–303, viii.
 53. Conklin JJ, Alderson PO, Zizic TM i sur. Comparison of bone scan and radiograph sensitivity in the detection of steroid-induced ischemic necrosis of bone. *Radiology* 1983;147: 221–6.
 54. Atoun E, Mor A, Segal G i sur. A non-invasive, home-based biomechanical therapy for patients with spontaneous osteonecrosis of the knee. *J Orthop Surg Res* 2016;11:139.
 55. Debi R, Elbaz A, Mor A i sur. Knee osteoarthritis, degenerative meniscal lesion and osteonecrosis of the knee: Can a simple gait test direct us to a better clinical diagnosis. *Orthop Traumatol Surg Res* 2017;103:603–8.
 56. Kerboul M, Thomine J, Postel M, Merle d'Aubigne R. The conservative surgical treatment of idiopathic aseptic necrosis of the femoral head. *J Bone Joint Surg Br* 1974;56:291–6.
 57. Strauss EJ, Kang R, Bush-Joseph C, Bach BR Jr. The diagnosis and management of spontaneous and post-arthroscopy osteonecrosis of the knee. *Bull NYU Hosp Joint Dis* 2011;69: 320–30.
 58. Nakayama H, Iseki T, Kanto R, Daimon T, Kashiwa K, Yoshiya S. Analysis of risk factors for poor prognosis in conservatively managed early-stage spontaneous osteonecrosis of the knee. *Knee* 2016;23:25–8.
 59. Amanatullah DF, Strauss EJ, Di Cesare PE. Current management options for osteonecrosis of the femoral head: part 1, diagnosis and nonoperative management. *Am J Orthop (Belle Mead NJ)* 2011;40:E186–92.
 60. Banzer W, Hubscher M, Schikora D. Laser-needle therapy for spontaneous osteonecrosis of the knee. *Photomed Laser Surg* 2008;26:301–6.
 61. Nixon SA, O'Brien KK, Rubin G. Nonsurgical management of severe osteonecrosis of the knee in an HIV-positive patient: a case report. *Case Rep Infect Dis* 2011;2011:935041.
 62. Patel DV, Breazeale NM, Behr CT, Warren RE, Wickiewicz TL, O'Brien SJ. Osteonecrosis of the knee: current clinical concepts. *Knee Surg Sports Traumatol Arthrosc* 1998;6:2–11.
 63. Corrado A, Quarta L, Errico S, Cantatore FP. Successful treatment of avascular bone necrosis of the knee with neridronate: a case report. *Rheumatol Int* 2007;27:891–3.
 64. Kraenzlin ME, Graf C, Meier C, Kraenzlin C, Friedrich NF. Possible beneficial effect of bisphosphonates in osteonecrosis of the knee. *Knee Surg Sports Traumatol Arthrosc* 2010;18: 1638–44.
 65. Jureus J, Lindstrand A, Geijer M, Roberts D, Tagil M. Treatment of spontaneous osteonecrosis of the knee (SPONK) by a bisphosphonate. *Acta Orthop* 2012;83:511–4.
 66. Vaishya R, Vijay V, Vaish A. Spontaneous osteonecrosis of the knee: an unusual cause of knee pain. *BMJ Case Rep* 2014; 2014:bcr2014204570.
 67. Agarwala S, Sharoff L, Jagani N. Effect of zoledronic-acid and alendronate on bone oedema and pain in spontaneous osteonecrosis of the knee: a new paradigm in medical management. *Rev Bras Ortop Epub* 2018. (u tisku). Dostupno na: <https://doi.org/10.1016/j.rboe.2017.12.008>.
 68. McClung M, Harris ST, Miller PD i sur. Bisphosphonate therapy for osteoporosis: benefits, risks, and drug holiday. *Am J Med* 2013;126:13–20.
 69. Ruggiero SL, Dodson TB, Fantasia J i sur. American Association of Oral and Maxillofacial Surgeons position paper on medication-related osteonecrosis of the jaw – 2014 update. *J Oral Maxillofac Surg* 2014;72:1938–56.
 70. Khan AA, Morrison A, Hanley DA i sur. Diagnosis and management of osteonecrosis of the jaw: a systematic review and international consensus. *J Bone Miner Res* 2015;30:3–23.
 71. Khan A, Morrison A, Cheung A, Hashem W, Compston J. Osteonecrosis of the jaw (ONJ): diagnosis and management in 2015. *Osteoporosis Int* 2016;27:853–9.
 72. Endo Y, Kumamoto H, Nakamura M i sur. Underlying mechanisms and therapeutic strategies for bisphosphonate-related osteonecrosis of the jaw (BRONJ). *Biol Pharm Bull* 2017;40: 739–50.
 73. Akgun I, Kesmezacar H, Ogut T, Kebudi A, Kanberoglu K. Arthroscopic microfracture treatment for osteonecrosis of the knee. *Arthroscopy* 2005;21:834–43.
 74. Lieberman JR, Varthi AG, Polkowski GG 2nd. Osteonecrosis of the knee – which joint preservation procedures work? *J Arthroplasty* 2014;29:52–6.
 75. Song WS, Yoo JJ, Kim YM, Kim HJ. Results of multiple drilling compared with those of conventional methods of core decompression. *Clin Orthop Relat Res* 2007;454:139–46.
 76. Pierce TP, Jauregui JJ, Elmallah RK, Lavernia CJ, Mont MA, Nace J. A current review of core decompression in the treatment of osteonecrosis of the femoral head. *Curr Rev Musculoskelet Med* 2015;8:228–32.
 77. Marulanda G, Seyler TM, Sheikh NH, Mont MA. Percutaneous drilling for the treatment of secondary osteonecrosis of the knee. *J Bone Joint Surg Br* 2006;88:740–6.
 78. Mont MA, Tomek IM, Hungerford DS. Core decompression for avascular necrosis of the distal femur: long term followup. *Clin Orthop Relat Res* 1997;334:124–30.
 79. Forst J, Forst R, Heller KD, Adam G. Spontaneous osteonecrosis of the femoral condyle: causal treatment by early core decompression. *Arch Orthop Trauma Surg* 1998;117:18–22.
 80. Duany NG, Zywiell MG, McGrath MS i sur. Joint-preserving surgical treatment of spontaneous osteonecrosis of the knee. *Arch Orthop Trauma Surg* 2010;130:11–6.
 81. Kotani A, Ishii Y, Sasaki S. Autogenous osteochondral grafts for osteonecrosis of the femoral condyle. *J Orthop Surg (Hong Kong)* 2003;11:117–22.
 82. Deie M, Ochi M, Adachi N, Nishimori M, Yokota K. Artificial bone grafting [calcium hydroxyapatite ceramic with an interconnected porous structure (IP-CHA)] and core decompression for spontaneous osteonecrosis of the femoral condyle in the knee. *Knee Surg Sports Traumatol Arthrosc* 2008;16: 753–8.
 83. Koshino T. The treatment of spontaneous osteonecrosis of the knee by high tibial osteotomy with and without bone-grafting or drilling of the lesion. *J Bone Joint Surg Am* 1982;64:47–58.
 84. Takeuchi R, Aratake M, Bito H i sur. Clinical results and radiographical evaluation of opening wedge high tibial osteotomy for spontaneous osteonecrosis of the knee. *Knee Surg Sports Traumatol Arthrosc* 2009;17:361–8.
 85. Myers TG, Cui Q, Kuskowski M, Mihalko WM, Saleh KJ. Outcomes of total and unicompartmental knee arthroplasty for secondary and spontaneous osteonecrosis of the knee. *J Bone Joint Surg Am* 2006;88(Suppl 3):76–82.
 86. Heyse TJ, Khefacha A, Fuchs-Winkelmann S, Cartier P. UKA after spontaneous osteonecrosis of the knee: a retrospective analysis. *Arch Orthop Trauma Surg* 2011;131:613–7.
 87. Bruni D, Iacono F, Raspugli G, Zaffagnini S, Marcacci M. Is unicompartmental arthroplasty an acceptable option for spontaneous osteonecrosis of the knee? *Clin Orthop Relat Res* 2012;470:1442–51.