

Škljocavi palac u djece

Pavljak, Lucija; Bulić, Krešimir; Antabak, Anko

Source / Izvornik: **Liječnički vjesnik, 2019, 141, 91 - 96**

Journal article, Published version

Rad u časopisu, Objavljena verzija rada (izdavačev PDF)

Permanent link / Trajna poveznica: <https://um.nsk.hr/um:nbn:hr:105:189870>

Rights / Prava: [In copyright](#) / [Zaštićeno autorskim pravom.](#)

Download date / Datum preuzimanja: **2025-03-10**



Repository / Repozitorij:

[Dr Med - University of Zagreb School of Medicine
Digital Repository](#)





Škljocavi palac u djece

Trigger thumb in children

Lucija Pavljak, Krešimir Bulić, Anko Antabak

Klinika za kirurgiju Medicinskog fakulteta Sveučilišta u Zagrebu, KBC Zagreb

Deskriptori

ŠKLJOCAVI PRST – dijagnoza, etiologija, liječenje;
PALAC; ZGLOBNA POKRETLJIVOST;
ISHOD LIJEČENJA; DJECA

Descriptors

TRIGGER FINGER DISORDERS – diagnosis, etiology,
therapy; THUMB; FINGER JOINT;
RANGE OF MOTION, ARTICULAR;
TREATMENT OUTCOME; CHILD

SAŽETAK. Prirodan tijek bolesti kod škljocavog palca u djece još je predmet neslaganja, a sukladno tomu i preporuke za liječenje znatno se razlikuju te ne postoje jasne i široko prihvaćene smjernice. Ovim radom pokušali smo dati trenutačni literaturni pregled spoznaja o tijeku bolesti te dijagnostičkim i terapijskim mogućnostima s naglaskom na konačnom ishodu liječenja. Škljocavi palac jedna je od najčešćih anomalija dječje šake i uglavnom se vidi u djece predškolske dobi. Karakteristično je otežano klizanje tetive fleksora policisa longusa kroz njezinu ovojnicu, što je posljedica anatomske neskladnosti njihovih veličina. Tipičan klinički nalaz jest palac fiksiran u fleksijskoj kontrakturi, na razini interfalangealnog zgloba. Prvi opis dao je Notta, čije ime i danas nosi palpabilna masa tetive fleksora policisa longusa u području *A1 pulleya*. Dijagnoza se obično postavlja temeljem anamneze i fizikalnog pregleda, uz ultrazvuk kao korisno rano dijagnostičko sredstvo. Škljocavi palac dijagnostički treba razlučiti od dislokacije, frakture ili anomalije poznate kao deformacija palca u dlanu. Klinička istraživanja poboljšala su razumijevanje i benignost prirodnog tijeka bolesti. Terapijski postupak ovisi o izboru roditelja i liječnika. On može biti konzervativan, s pomoću udlage i izvođenjem vježba pasivne ekstenzije, ili kirurški, presjecanjem *A1 pulleya*, što pouzdano vraća pokretljivost interfalangealnog zgloba palca. Spontani oporavak može trajati godinama, no on pruža obiteljima voljnim čekanja mogućnost izbjegavanja stresa hospitalizacije i operacijskog liječenja.

SUMMARY. The natural course of the condition in pediatric trigger thumb is still controversial, and accordingly, the recommendations for treatment vary considerably and there are no clear and broadly accepted guidelines. In this paper, we tried to provide a current literary overview of the disease progression and diagnostic and therapeutic abilities with an emphasis on the ultimate outcome of the treatment. Trigger thumb represents one of the most common pediatric hand conditions, mostly seen in preschool children. As a result of anatomic size mismatch between the flexor pollicis longus tendon and its sheath, disrupted tendon gliding is characteristic. The interphalangeal joint of the affected thumb fixed in a flexion contracture presents typical clinical finding. The first description of trigger thumb is attributed to Notta, and the palpable nodule at the volar aspect of the interphalangeal joint flexion crease still bears his name. Medical history and physical examination are used to diagnose this deformity with ultrasound as a potential early diagnostic tool. It is possible to misdiagnose a fracture, dislocation of the thumb or thumb-in-palm deformity. Clinical investigation has improved our understanding of the natural history and its benignancy. Therapeutic treatment depends on parent and physician preference. It can be either conservative, consisting of splint therapy and passive stretching exercises, or surgical, releasing of the *A1 pulley* that reliably restores thumb interphalangeal joint motion. Although it may take several years for spontaneous resolution, families willing to wait are given an opportunity to avoid hospitalization stress and surgical intervention.

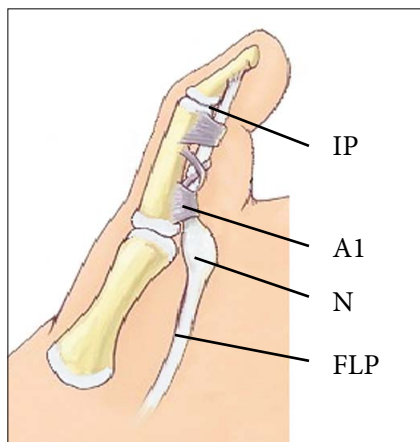
Škljocavi palac u djece fiksni je fleksijski deformitet interfalangealnog zgloba (IP) palca (slika 1.). Prvi opis ovog stanja pripisuje se francuskom liječniku Alphonse-Henriju Notti, čije ime i danas nosi palpabilna masa tetive fleksora policisa longusa (FPL) u području prvog anularnog fibroznog držača (engl. *A1 pulley*).¹ Pojavnost škljocavog palca kreće se u rasponu od 0,05 do 0,3% djece u dobi od jedne do četiri godine bez statistički značajne razlike među spolovima^{2–5} i jedna je od najčešćih anomalija dječje šake.^{5,6} Od sve djece sa škljocavim prstima, u njih 90% zahvaćeni su palci.⁷ Kod unilateralnog javljanja podjednako budu zahvaćene lijeva i desna ruka.⁷ U četvrtine djece poremećaj se javlja obostrano, iako obje strane ne moraju početi škljocati istodobno.^{5,7}

U jednom američkom centru Ashford i Bidic istraživali su razlike pojavnosti ovisno o etičkoj pripadnosti.⁸ Od osamdeset sedmero djece sa škljocavim palcem, 56% bilo je Latinoamerikanaca, 18% bijelaca, 7% Afroamerikanaca i 18% ostalih, koje su činili Azijci, američki domoroci, miješane rase i nepoznati. Autori navode neočekivano višu incidenciju škljocavog palca u Latinoamerikanaca uz istodobno nižu incidenciju u Afroamerikanaca od očekivane. Škljocavi palac

Adresa za dopisivanje:

Prof. dr. sc. A. Antabak, <https://orcid.org/0000-0002-6139-7799>
Klinika za kirurgiju Medicinskog fakulteta Sveučilišta u Zagrebu, KBC Zagreb,
Kišpatičeva 12, 10000 Zagreb; e-mail: [aantabak@kbc-zagreb.hr](mailto: aantabak@kbc-zagreb.hr)

Primljeno 26. kolovoza 2018., prihvaćeno 5. ožujka 2019.



IP – Interfalangealni zglob/Interphalangeal joint
 A1 – Prvi anularni fibrozni držač/A1 pulley
 N – Nottin čvor/Notta's nodule
 FLP – Tetiva fleksora policisa longusa/Flexor pollicis longus tendon

SLIKA 1. ANATOMIJA ŠKLJOCAVOG PALCA
 FIGURE 1. ANATOMY OF TRIGGER THUMB

zaseban je poremećaj (ne povezuje se ni s jednim sindromom) za razliku od škljocavih prstiju, povezanih s trisomijom 18 i mukopolisaharidozom.⁹ Ipak, postoje tvrdnje o sujavljanju škljocavog palca s deformacijama udova.¹⁰ Watanabe i sur. zabilježili su supostojeće deformacije u 13% bolesnika, koje su uključivale torziju tibije, makrodaktiliju, rascjep nepca, kongenitalnu dislokaciju kuka i atrijski septalni defekt.¹¹

Etiologija i patofiziologija

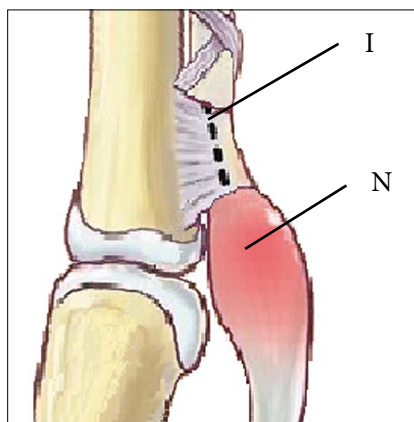
Neki autori tvrde da stalan fleksijski položaj palca tijekom prenatalnog i neonatalnog perioda može uzrokovati degeneraciju kolagena i upalnu sinovijalnu proliferaciju s posljedičnim zadebljanjem tetive i njezine ovojnice.¹² Patel navodi da normalni flektirani i adukcijski položaj novorođenačkih palaca u kombinaciji sa snažnim refleksom hvatanja može dovesti do suptilne traume tetive fleksora na razini *A1 pulleya*.¹³ Buchman i sur. elektronskom su mikroskopijom analizirali zadebljali dio *A1 pulleya* i dio tetivnog nodula u djece sa škljocavim palcem i utvrdili postojanje fibroblasta i kolagena bez znakova upalnog ili degenerativnog procesa.¹⁴ Kikuchi i Ogino drže da je škljocavi palac povezan s položajem duboke statičke fleksije i adukcije palca u metakarpofalangealnom (MCP) zglobo. ¹⁵ Taj položaj može dovesti do kronične iritacije i konstrikcije tetive FPL-a blizu *A1 pulleya*. Na temelju imunohistokemijske analize s pomoću elektronske mikroskopije i nalaza citokontraktilnih proteina Khoshhal i sur. smatraju da škljocavi palac uzrokuje stenozu *A1 pulleya*, a ne patologija tetive FPL-a.¹⁶ Međutim, ultrazvučna mjerenja Verme i sur. pokazuju da škljocavi palac nastaje kada poprečni presjek tetive fleksora nadmaši mogućnost prilagodbe poprečnog presjeka

ovojnice na razini *A1 pulleya*.¹⁷ Kim i sur. s pomoću najnovijeg ultrazvučnog mjerenja poprečnog presjeka tetive nalaze prosječno 77% veću površinu poprečnog presjeka tetive proksimalno od *A1 pulleya* u odnosu prema površini ispod njega.¹⁸ Autori drže da je glavni uzrok poremećaja povećanje tetive, a ne nerazvijenost *A1 pulleya*.

Unatoč dosadašnjim istraživanjima, koja su uključivala morfologiju, svjetlosnu i elektronsku mikroskopiju, ultrazvučna mjerenja i kliničke preglede, patogeneza i etiologija i dalje ostaju nepoznate.

Prirodna ili stečena deformacija?

Za razliku od jasne etiologije stečenoga škljocavog prsta u odraslih, u djece nema jedinstvena mišljenja. U prilog genskoj predispoziciji govore izvješća o višoj stopi pojavnosti među braćom i sestrama, osobito blizancima, kao i pozitivna obiteljska anamneza zabilježena u nekih pacijenata.^{3,5,15,19} Ako već ima gensku predispoziciju, anomalija se nasljeđuje autosomno dominantno s varijabilnom penetracijom.²⁰ Izvješća o nazočnosti anomalije u novorođenčadi temelje se na podacima prikupljenim anketiranjem roditelja, bez klinički i ultrazvučno dokumentiranih nalaza.⁴ Potpuno oprečne rezultate iznose autori koji su u rodilištima proveli prospektivnu studiju, analizirajući pojavnost ove anomalije u prvih nekoliko tjedana života. Tako Rodgers i Waters, Moon i sur. te Slakey i Hennrikus neonatalnim pregledima više od 13.500 novorođenčadi nisu našli nijedan slučaj škljocavog palca već pri rođenju.^{3,19,21} Kikuchi i Ogino pregledali su 1116-ero novorođenčadi (14 dana nakon rođenja) bez ijednoga zabilježenog slučaja pojavnosti škljocavog palca.¹⁵ Slakey i Hennrikus predlažu da se škljocavi palac u djece



I – Smjer incizije prvog anularnog fibroznog držača /Incision direction of A1 pulley
 N – Nottin čvor tetive fleksora policisa longusa /Notta's nodule of flexor pollicis longus

SLIKA 2. INCIZIJA PRVOG ANULARNOG FIBROZNOG DRŽAČA KOD ŠKLJOCAVOG PALCA
 FIGURE 2. INCISION OF A1 PULLEY OF TRIGGER THUMB

TABLICA 1. PREDLOŽENA REVIZIJA SUGIMOTOVE KLASIFIKACIJE ŠKLJOCAVIH PRSTIJU

TABLE 1. PROPOSED REVISION OF SUGIMOTO'S CLASSIFICATION OF TRIGGER DIGITS

Stadij /Stage	Podgrupa F (fleksija) /Subclass F (flexion)	Podgrupa E (ekstenzija) /Subclass E (extension)
I.	Palpabilan Nottin čvor proksimalno od <i>A1 pulleya</i> , bez škljocanja tijekom fleksije ili ekstenzije interfalangealnog zgloba/Palpable Notta's nodule proximal to the A1 pulley, no snapping during interphalangeal joint (IPJ) flexion or extension	Palpabilan Nottin čvor distalno od <i>A1 pulleya</i> , bez škljocanja tijekom fleksije ili ekstenzije interfalangealnog zgloba /Palpable Notta's nodule distal to the A1 pulley, no snapping during interphalangeal joint (IPJ) flexion or extension
II.	Škljocanje je prisutno pri aktivnoj ekstenziji IP zgloba /Triggering occurs when the IPJ is actively extended	Škljocanje je prisutno pri aktivnoj fleksiji IP zgloba /Triggering occurs when the IPJ is actively flexed
III.	Onemogućena je aktivna ekstenzija IP zgloba, a škljocanje je prisutno pri pasivnoj ekstenziji /The IPJ cannot be extended actively and triggering is observed when the IPJ is extended passively	Onemogućena je aktivna fleksija IP zgloba, a škljocanje je prisutno pri pasivnoj fleksiji /The IPJ cannot be flexed actively and triggering is observed when the IPJ is flexed passively
IV.	Onemogućena je pasivna ekstenzija IP zgloba uz postojanje fiksne fleksijske deformacije/The IPJ cannot be passively extended and there is a fixed flexion deformity	IP zglob je potpuno ekstenziran i ne može se pasivno flektirati/The IPJ is fully extended and cannot be passively flexed

TABLICA 2. STADIJI ŠKLJOCAVOG PALCA U DJECE

TABLE 2. STAGING OF INFANTILE TRIGGER THUMB

Stadij/Stage	Podgrupa F (fleksija) /Subclass F (flexion)
0.	Palpabilna masa na fleksornoj tetivi /A mass is palpable on the flexor tendon
I.	Palac je „zaključan“ u flektiranom ili ekstenziranom položaju te se može aktivno ekstenzirati ili flektirati uz škljocanje /The thumb locks in a flexed or extended position, and can be actively extended or flexed with triggering
II.	Palac je „zaključan“ u flektiranom ili ekstenziranom položaju te se može pasivno ekstenzirati ili flektirati uz škljocanje /The thumb locks in a flexed or extended position, and can be passively extended or flexed with triggering
III.	Palac je „zaključan“ u fleksiji ili ekstenziji i ne može se ekstenzirati ili flektirati ni aktivno ni pasivno /The thumb locks in a flexed or extended position, and cannot be extended or flexed actively or passively

nazove stečena fleksijska kontraktura palca, a ne prirodni škljocavi palac.²¹ Tvrdnju o stečenom javljanju prvi je put iznio Sprecher još 1949.¹² Khoshhal i sur. vjeruju, pak, da se radi o razvojnom procesu s intrauterinim ili ekstrauterinim početkom.¹⁶ Prirodni slučajevi imaju već intrauterini početak i javljaju se kao fleksijska kontraktura IP zgloba. S druge strane, slučajevi s odgođenom pojavom i ekstrauterinim početkom prezentiraju se škljocanjem. Kod njih se nailazi na miofibroblastične promjene koje sazrijevanjem veziva prelaze u fleksijsku kontrakturu uz prisutnost zrelih fibroblasta.

Klinička slika i dijagnostika

U većine djece klinička se slika razvija tijekom druge godine.^{4,21–25} Roditelji često spominju prethodno škljo-

canje iz kojeg se postupno razvija fiksna fleksijska kontraktura, koja je ujedno i najčešća klinička prezentacija ovog stanja – takozvani palac „zaključan“ u fleksiji (slika 2.).^{5,26,27} Zbog ove kliničke slike dio autora preferira naziv fleksijska kontraktura palca pred škljocavim palcem.²¹ Ovo stanje uglavnom je bezbolno, ali uz nelagodnu koja se javlja pri forsiranoj ekstenziji.^{5,11} Tijekom fizikalnog pregleda otežana je ekstenzija IP zgloba uz javljanje škljocanja, pucketanja odnosno preskakanja.^{26,28} Zbog mogućeg obostranog javljanja vrlo je važno pregledati obje šake.^{4,7,27} Pri obradi pozornost treba obratiti i na nevoljno flektiranje prsta, koje može upozoriti na postojanje ekstenzijske verzije – takozvani palac „zaključan“ u ekstenziji (1% slučajeva).²⁹ Na volarnoj strani MCP zgloba nalazi se palpabilna masa u području fleksorne brazde, Nottin čvor (slika 1.), koji je zadebljanje tetive FPL-a proksimalno od *A1 pulleya* odnosno distalno pri poremećenoj fleksiji.^{5,18,28,29} Pri pomicanju palca dolazi do kretanja čvora proksimalno – distalno uz pokrete fleksorne tetive.¹² Čvor se često palpira i na suprotnom asimptomatskom palcu.²⁹ Radi boljeg opisa kliničke slike upotrebljava se nekoliko ljestvica za stupnjevanje, među kojima se najčešće rabi Sugimotova klasifikacija.³⁰ Ona ima četiri stupnja, no razvijena je i njezina proširena verzija. Johnstone i sur. nadogradili su klasifikaciju i dodali, uz četiri fleksijska stupnja, i podgrupu s četiri ekstenzijska stupnja (tablica 1.).²⁹

Osim Sugimotove klasifikacije, često se rabi i podjela prema Watanabeu (tablica 2.).¹¹ Ona ima četiri stadija, koji su u ovoj klasifikaciji poredani od 0 za najlakši stadij do 3 za najteži, uz opis moguće poremećene ne samo ekstenzije nego i fleksije.

Uz klinički pregled, kao neinvazivna metoda, korisnim se pokazao ultrazvuk. U djece s unilateralnom pojavom vrijednosti relativne veličine zahvaćenog i zdravog palca manje su od 1,5. Taj omjer škljocanja

(engl. *trigger ratio*) upozorava na mogućnost razvoja bilateralno.

Diferencijalna dijagnoza

U male djece često nema sigurnih podataka o traumama pa se svaki gubitak funkcije prstiju uz deformaciju proglašuje ozljedom. Tako se i škljocavi palac gotovo redovito prvotno smatra prijelomom, a Nottin čvor kalusom.⁵ Kada se rendgenogramom isključi koštana ozljeda, ultrazvukom se isključi ozljeda tetive. Nalaz zadebljale, potpuno homogene vlaknaste tetive postavlja dijagnozu škljocavog palca.¹⁷ Prema Hülsemannu i sur., četiri su bitna klinička entiteta slična škljocavom palcu.³¹

1) Deformacija palca u dlanu/kongenitalna fleksijska deformacija palca

Deformacija palca u dlanu (engl. *thumb-in-palm deformity/clasped thumb*) razumijeva prirodne anomalije palca koje karakterizira fleksijska kontraktura MCP zgloba palca uz gotovo uredan položaj i funkciju IP zgloba. Palac djeluje kao da je utisnut u dlan, izostaju aktivna i pasivna puna ekstenzija.

2) Hiperfleksibilan palac

U engleskoj literaturi poznat i kao „retrofleksibilan palac“ čije je obilježje prirodna palmarna nestabilnost MCP zgloba s aktivnom i pasivnom dorzalnom subluksacijom. Sezamidne kosti istaknute su i opipljive, zbog čega se lako mogu zamijeniti s Nottinim čvorom.

3) Kongenitalna ukočenost interfalangealnog zgloba palca

Patognomonična je odsutnost kožnih brazda IP zgloba, fleksorne i ekstenzorne strane. IP zglob u neutralnom je položaju s ularnom devijacijom od 10 do 20 stupnjeva.

4) Hipoplazija palca

Izraz je radijalnoga longitudinalnog redukcijuskog defekta, koji se često javlja obostrano, a može postojati kao zasebna promjena ili u sklopu sindroma poput Fanconijeva sindroma, sindroma VACTERL, Holt-Oramova sindroma i Goldenharova (okulo-aurikulo-vertebralnog) sindroma. Prema Blauthovoj klasifikaciji, postoji pet tipova hipoplazije palca. U diferencijalnoj dijagnozi škljocavog palca najvažniji je tip II: manji i tanji palac, smanjen interdigitalni prostor uz hipoplaziju mišića tenara.^{31,32}

Prirodni tijek

Zasad ne postoji jedinstveno mišljenje o prirodnom tijeku škljocavog palca u djece. Nema suglasnosti o

učestalosti i vremenu nastupa spontanog oporavka, zbog kojeg kirurške intervencije nisu ni potrebne.^{28,33} Dinham i Meggit predložili su terapijske smjernice u kojima navode da se škljocavi palac prisutan od rođenja treba pažljivo promatrati tijekom 12 mjeseci (u 30% bolesnika dolazi do spontanog oporavka).⁴ Ako je škljocavi palac prvi put primijećen između 6. i 30. mjeseca života, valja ga promatrati tijekom 6 mjeseci (spontani oporavak u 12% bolesnika). Operacijsko liječenje potrebno je izvesti prije četvrte godine života. Tako se izbjegnu sekundarne komplikacije (radijalna devijacija IP zgloba i fleksijski defekt glavicice proksimalne falange).¹¹ Kasnije studije (Koh i sur., Tan i sur., Dunsmuir i Sherlock) pokazale su da dob u kojoj se izvodi kirurški zahvat ne utječe na ishod bolesti.^{6,24,34}

Moon i sur. izvijestili su o spontanom oporavku u 12 od 35 palca tijekom prve dvije godine života, a oporavak je to bolji što je ranija dob javljanja.¹⁹ Sugimoto i sur. opazili su spontani oporavak funkcije u oko trećine pacijenata tijekom opservacije u rasponu od sedam mjeseci do 12 godina.³⁰ Mulpruek i Prichasuk zabilježili su stopu spontanog oporavka od 24%.³⁵ Dunsmuir i Sherlock zapazili su opadanje stope oporavka s porastom dobi (49%).³⁴ Baek i sur. zabilježili su spontani oporavak u 63% pacijenata bez statistički značajne razlike oporavka između bilateralne i unilateralne zahvaćenosti.²² Najveći postotak spontanog oporavka (čak 76%) zabilježili su Baek i Lee³⁶ koji tvrde da spol ne utječe na oporavak. Koh i sur. proveli su istraživanje o prirodnom tijeku škljocavog palca u fiksnoj fleksijskoj kontrakturi (Watanabeov stadij tri), učinkovitosti terapije udlagom te o ishodu kasnijeg pristupanja kirurškom zahvatu.⁶ Unatoč ozbiljnosti stanja rezultati liječenja pokazali su benignu prirodu bolesti. Do potpunog oporavka došlo je u 60% djece koja su samo praečna, a pri terapiji udlagom postignut je rezultat od 92% uspješnih oporavaka. Četvero djece liječeno je kirurški u lokalnoj anesteziji zbog zaostalog preskakanja u dobi od osam i više godina, što se pokazalo jednako sigurno i učinkovito poput rane kirurgije.

Liječenje

Izbor terapijske opcije ovisi o sklonosti roditelja i izboru liječnika. Dok jedni preferiraju inicijalno konzervativno liječenje zbog mogućega spontanog povlačenja simptoma i punog oporavka, drugi se odlučuju na rani kirurški zahvat presijecanjem *A1 pulleya*, čime se pouzdano vraća pokretljivost IP zgloba palca.²⁶

Konzervativno liječenje

Konzervativno liječenje škljocavog palca uključuje nošenje udlage odnosno vježbe pasivne ekstenzije. Obje su metode uspješne u poboljšanju simptoma i povećanju opsega pokreta IP zgloba.^{26,33} Nemoto i sur. u 30-ero djece liječene udlagom samo tijekom noći

bilježe potpun oporavak u njih 18 (60%).³⁷ Kirurški je zahvat bio potreban kod samo troje djece. Ogino je upozorio na oporavak funkcije u 22-je od 26-ero djece nakon primjene udlage tijekom šest mjeseci.²⁸ Koh i sur. i Lee i sur. usporedili su rezultate nošenja udlage (24 djeteta) i samo opservacije (26-ero djece).^{6,23} U skupini djece liječene udlagom njih 12-ero imalo je potpunu regresiju simptoma (50%), a u opservacijskoj grupi u njih šestero (23%) zabilježeno je poboljšanje bez punog oporavka. Tan i sur. usporedili su liječenje udlagom i samo vježbanjem te zabilježili regresiju simptoma u 77% liječenih udlagom naspram 52% liječenih vježbanjem.²⁴ Ti autori navode da se uspješnost konzervativne terapije smanjuje s dobi, uz 89% uspješnosti u dojenačkoj dobi i samo 50% kod djece starije od tri godine. Daljnja istraživanja trebala bi više pozornosti usmjeriti na različite vrste udlaga koje se rabe, precizno definiranje nošenja tijekom dana i noći te na interval primjene do postizanja oporavka, i za još fleksibilne palce i za one s razvijenom fleksijskom kontrakturom.³⁸ Watanabe i sur. zabilježili su poboljšanje u 86% djece liječene samo vježbanjem.¹¹ U 5% djece s težom kliničkom slikom (stadij IV.) javile su se i sekundarne komplikacije poput radijalne fleksijske deformacije distalne falange palca. Forlin i sur. promatrali su 13-ero djece i zabilježili oporavak u njih 54% (bolji ishod imala su djeca dojenačke dobi). Prosječno trajanje liječenja bilo je 20 mjeseci.²⁵ Jung i sur. navode potpuni oporavak u 80% bolesnika od ukupno 30-ero djece liječene vježbanjem.³⁹ Nije postignuto poboljšanje u samo jedne djevojčice, koja je nakon mjeseci vježbanja izliječena kirurški.

Kirurško liječenje

Kirurško liječenje škljocavog palca i dalje je najzahtjevnija metoda liječenja.^{2,5} S obzirom na velik postotak spontanog oporavka i uspješnost terapije udlagom, postavlja se pitanje kada primijeniti operativno liječenje. Ogino predlaže kiruršku intervenciju ako nakon opservacije ili nošenja udlage nema poboljšanja do pete godine života.²⁸ Operacija je izbor pri bolnom škljocanju i hiperekstenzijskim deformacijama MCP zgloba te, dakako, kada roditelji više ne žele opservacijski pristup. Shah i Bae u svojim terapijskim preporukama savjetuju da se djeca s fiksnom fleksijskom kontrakturom podvrgnu kirurškom liječenju nakon navršenih 12 mjeseci.²⁶ Farr i sur.³⁸ dali su sustavni pregled ishoda škljocavog palca iz 17 retrospektivnih studija i jedne prospektivne. Puni opseg pokreta postignut je u 95% pacijenata liječenih kirurški, u 67% onih koji su nosili udlagu i u 55% tretiranih pasivnim vježbama istezanja. Operacija se izvodi u općoj anesteziji s poprečnom incizijom kože u fleksornoj brazdi MCP zgloba.^{5,26,33} Budući da većina djece ima dvije brazde umjesto samo jedne, istraživanja su pokazala

da proksimalni rub *A1 pulleya* leži samo malo bliže od proksimalne kožne brazde. Udaljenost između kožne fleksorne brazde IP zgloba i proksimalnog ruba *A1 pulleya* neznatno je duža od udaljenosti IP brazde i vrha palca.⁴⁰ Je li ta povezanost jednaka i kod djece nepoznato je, ali bi mogla pomoći pri pozicioniranju reza.⁵ Princip zahvata jest oslobađanje punog opsega gibanja tetive s pomoću uzdužnog presijecanja *A1 pulleya* (slika 2.). Komplikacije su rijetke, ali moguće. Povratak škljocanja bilježi se u do 4% pacijenata.³⁴ Radi potvrde punog oslobađanja *A1 pulleya* savjetuje se provesti dva intraoperativna testa. U prvome, aktivna fleksija FPL-a potaknuta je maksimalnom ekstenzijom ručnog zgloba uz pritiskanje trbuha FPL-a u distalnoj trećini volarne strane podlaktice. Drugim testom za dokazivanje pune ekstenzije IP zgloba maksimalno se flektiraju zapešće i MCP zglob palca.⁴¹ Time se mogućnost povratka škljocanja svodi na minimum. Radi sprječavanja napinjanja tetive u luku važno je očuvati distalniji kosi *pulley*.²¹ Da bi se izbjegla komplikacija ozljede radijalnoga digitalnog živca tijekom disekcije, potrebno je pažljivo pozicionirati inciziju. Valja upamtiti da pri abdukciji palca tetiva FPL-a prolazi od središta jagodice palca prema hamulusu hamatusa.⁴⁰

Zaključak

Škljocavi palac rijetko je stanje koje se vidi u djece predškolske dobi. Nejasno je radi li se o prirođenoj anomaliji ili razvojnom poremećaju. To benigno stanje ima sposobnost spontanog oporavka, no neoperativna terapija iziskuje vrijeme i nalaže fizikalnu terapiju (vježbe pasivne ekstenzije). Kirurško je liječenje terapijska opcija, rjeđe kao prvi izbor (najteži slučajevi), a češće pri neuspjehu konzervativne terapije.

LITERATURA

1. Clapham PJ, Chung KC. A historical perspective of the Notta's node in trigger fingers. *J Hand Surg Am* 2009;34(8):1518–22.
2. Ger E, Kupcha P, Ger D. The management of trigger thumb in children. *J Hand Surg Am* 1991;16(5):944–7.
3. Rodgers WB, Waters PM. Incidence of trigger digits in newborns. *J Hand Surg Am* 1994;19(3):364–8.
4. Dinham JM, Meggitt BF. Trigger thumbs in children. A review of the natural history and indications for treatment in 105 patients. *J Bone Joint Surg Br* 1974;56(1):153–5.
5. Bauer AS, Bae DS. Pediatric trigger digits. *J Hand Surg Am* 2015;40(11):2304–9.
6. Koh S, Horii E, Hattori T, Hiroishi M, Otsuka J. Pediatric trigger thumb with locked interphalangeal joint: can observation or splinting be a treatment option? *J Pediatr Orthop* 2012; 32(7):724–6.
7. Moore J. Flexor tendon entrapment of the digits (trigger finger and trigger thumb). *J Occup Environ Med* 2000;42(5): 526–45.
8. Ashford JS, Bidic SM. Evaluation of pediatric trigger thumb in the Hispanic population at a southwest urban medical center. *Plast Reconstr Surg* 2009;124(4):1221–4.

9. Waters PM. Trigger thumb. U: Lovell WW, Winter RB, Morrissy RT, Weinstein SL. Lovell and Winter's Pediatric Orthopedics. 6. izd. Philadelphia: Lippincott Williams & Wilkins; 2006, str. 960.
10. Flatt AE. The care of congenital hand anomalies. St.Louis: CV Mosby; 1977, str. 50–60.
11. Watanabe H, Hamada Y, Toshima T. Conservative management of infantile trigger thumb: indications and limitations. *Tech Hand Up Extrem Surg* 2003;7(1):37–42.
12. Sprecher EE. Trigger thumb in infants. *J Bone Joint Surg Am* 1949;31A(3):672–4.
13. Patel AP. Trigger thumb in infancy. *Postgrad Med J* 1966; 42(490):512–3.
14. Buchman MT, Gibson TW, McCallum D i sur. Transmission electron microscopic pathoanatomy of congenital trigger thumb. *J Pediatr Orthop* 1999;19:411–2.
15. Kikuchi N, Ogino T. Incidence and development of trigger thumb in children. *J Hand Surg Am* 2006;31(4):541–3.
16. Khoshhal KI, Jarvis JG, Uthoff HK. Congenital trigger thumb in children: electron microscopy and immunohistochemical analysis of the first annular pulley. *J Pediatr Orthop B* 2012; 21(4):295–9.
17. Verma M, Craig CL, DiPietro MA i sur. Serial ultrasound evaluation of pediatric trigger thumb. *J Pediatr Orthop* 2013;33 (3):309–13.
18. Kim J, Gong HS, Seok HS i sur. Quantitative measurements of the cross-sectional configuration of the flexor pollicis longus tendon using ultrasonography in patients with pediatric trigger thumb. *J Hand Surg Am* 2018;43(3):284.e1–284.e7.
19. Moon WN, Suh SW, Kim IC. Trigger digits in children. *J Hand Surg Br* 2001;26(1):11–2.
20. Shim VC, Admire AA, Heidenreich RA, Samimi KJ, Cunniff C. Autosomal dominant inheritance pattern for trigger thumb. *Plast Reconstr Surg* 2002;109(1):242.
21. Slakey JB, Hennrikus WL. Acquired thumb flexion contracture in children: congenital trigger thumb. *J Bone Joint Surg Br* 1996;78(3):481–3.
22. Baek GH, Kim JH, Chung MS, Kang SB, Lee YH, Gong HS. The natural history of pediatric trigger thumb. *J Bone Joint Surg Am* 2008;90(5):980–5.
23. Lee ZL, Chang CH, Yang WY, Hung SS, Shih CH. Extension splint for trigger thumb in children. *J Pediatr Orthop* 2006; 26(6):785–7.
24. Tan AH, Lam KS, Lee EH. The treatment outcome of trigger thumb in children. *J Pediatr Orthop B* 2002;11(3):256–9.
25. Forlin E, Kaetsu EY, de Vasconcelos JE. Success of conservative treatment of trigger thumb in children after minimum follow-up of five years. *Rev Bras Ortop* 2015;47(4):483–7.
26. Shah AS, Bae DS. Management of pediatric trigger thumb and trigger finger. *J Am Acad Orthop Surg* 2012;20(4): 206–13.
27. Marek DJ, Fitoussi F, Bohm DC, Van Heest AE. Surgical release of the pediatric trigger thumb. *J Hand Surg Am* 2011;36 (4):647–52.e2.
28. Ogino T. Trigger thumb in children: current recommendations for treatment. *J Hand Surg Am* 2008;33(6):982–4.
29. Johnstone BR, Currie LJ, Ek EW, Wilks DJ, McCombe DB, Coombs CJ. The “trigger” thumb locked in extension – an unusual presentation of a common paediatric condition. *J Hand Surg* 2016;21(2):234–8.
30. Sugimoto Y, Matsui T, Inoue H, Okuhara T, Seki T. Long-term follow-up snapping finger in children. *Seikeigeka (Orthop Surg)*1981;32:1726–31.
31. Hülsemann W, Mann M, Winkler F. Differenzialdiagnosen des Pollex rigidus. *Handchir Mikrochir Plast Chir* 2016;48 (1):25–9.
32. Dautel G. Management strategy for congenital thumb differences in paediatric patients. *Orthop Traumatol Surg Res* 2017;103(1):S125–33.
33. Giugale JM, Fowler JR. Trigger finger: adult and pediatric treatment strategies. *Orthop Clin North Am* 2015;46(4): 561–9.
34. Dunsmuir RA, Sherlock DA. The outcome of treatment of trigger thumb in children. *J Bone Joint Surg Br.* 2000;82 (5):736–8.
35. Mulpruek P, Prichasuk S. Spontaneous recovery of trigger thumbs in children. *J Hand Surg Br* 1998;23(2):255–7.
36. Baek GH, Lee HJ. The natural history of pediatric trigger thumb: a study with a minimum of five years follow-up. *Clin Orthop Surg* 2011;3(3):157–9.
37. Nemoto K, Nemoto T, Terada N, Amako M, Kawaguchi M. Splint therapy for trigger thumb and finger in children. *J Hand Surg Br* 1996;21:416–8.
38. Farr S, Grill F, Ganger R, Girsch W. Open surgery versus non-operative treatments for paediatric trigger thumb: a systematic review. *J Hand Surg Eur Vol* 2014;39(7):719–26.
39. Jung HJ, Lee JS, Song KS, Yang JJ. Conservative treatment of pediatric trigger thumb: follow-up for over 4 years. *J Hand Surg Eur Vol* 2012;37(3):220–4.
40. Patel RM, Chillelli BJ, Ivy AD, Kalainov DM. Hand surface landmarks and measurements in the treatment of trigger thumb. *J Hand Surg Am* 2013;38(6):1166–71.
41. Wilkerson JA, Strauch RJ. A simple technique for confirmation of complete release in surgical treatment of pediatric trigger thumb. *J Hand Surg Am* 2014;39(11):2348–9.

