

Gastroezofagealne promjene kod kandidata za transplantaciju jetre

Minauf, Petra

Master's thesis / Diplomski rad

2015

Degree Grantor / Ustanova koja je dodijelila akademski / stručni stupanj: **University of Zagreb, School of Medicine / Sveučilište u Zagrebu, Medicinski fakultet**

Permanent link / Trajna poveznica: <https://um.nsk.hr/um:nbn:hr:105:922278>

Rights / Prava: [In copyright](#)/[Zaštićeno autorskim pravom.](#)

Download date / Datum preuzimanja: **2025-04-03**



Repository / Repozitorij:

[Dr Med - University of Zagreb School of Medicine Digital Repository](#)



**SVEUČILIŠTE U ZAGREBU
MEDICINSKI FAKULTET**

Petra Minauf

**Gastroezofagealne promjene kod
kandidata za transplantaciju jetre**

DIPLOMSKI RAD



Zagreb, 2015.

**SVEUČILIŠTE U ZAGREBU
MEDICINSKI FAKULTET**

Petra Minauf

**Gastroezofagealne promjene kod
kandidata za transplantaciju jetre**

DIPLOMSKI RAD



Zagreb, 2015.

Ovaj diplomski rad izrađen je u Zavodu za gastroenterologiju i hepatologiju KB Merkur pod vodstvom doc. dr. sc. Anne Mrzljak i predan je na ocjenu u akademskoj godini 2014./2015.

Popis kratica

ABJ	alkoholna bolest jetre
AIBJ	autoimuna bolest jetre
AIH	autoimuni hepatitis
GERB	gastroezofagealna refluksna bolest
GI	gastrointestinalni
GOV-1	gastroezofagealni varikoziteti tip 1
GOV-2	gastroezofagealni varikoziteti tip 2
IGV-1	izolirani gastrički varikoziteti tip 1
IGV-2	izolirani gastrički varikoziteti tip 2
NERB	neerozivna gastroezofagealna refluksna bolest
ns	nesignifikantno
PBC	primarna bilijarna ciroza
PHG	portalna hipertenzivna gastropatija
PSC	primarni sklerozirajući kolangitis
VBJ	virusna bolest jetre

SADRŽAJ:

1. Sažetak	
2. Summary	
3. Uvod.....	1
3.1 Gastroezofagealne promjene povezane s portalnom hipertenzijom kod bolesnika s terminalnom bolesti jetre.....	2
3.2 Gastroezofagealne promjene nepovezane s portalnom hipertenzijom kod bolesnika s terminalnom bolesti jetre.....	4
4. Hipoteza.....	9
5. Ciljevi rada.....	10
6. Ispitanici i metode.....	10
7. Rezultati.....	11
8. Rasprava.....	18
9. Zaključci.....	20
10. Zahvala.....	22
11. Literatura.....	23
12. Životopis.....	26

1. Sažetak

Gastroezofagealne promjene kod kandidata za transplantaciju jetre

Autor: Petra Minauf

Ključne riječi: ezofagogastroduodenoskopija, transplantacija jetre, varikoziteti, PHG

Ezofagogastroduodenoskopija predstavlja zlatni standard u dijagnostici sluzničkih promjena gornjeg gastrointestinalnog sustava te je kod bolesnika s terminalnom bolesti jetre ključna u evaluaciji promjena povezanih s portalnom hipertenzijom.

Cilj ovog istraživanja bio je utvrditi prevalenciju endoskopskih promjena, povezanih i nepovezanih s portalnom hipertenzijom, kod kandidata za transplantaciju jetre te utvrditi postojanje eventualnih razlika pojavnosti promjena između različitih etioloških skupina bolesnika s obzirom na primarnu bolest jetre.

Analizirana su 144 nalaza ezofagogastroduodenoskopije bolesnika koji su podvrgnuti transplantaciji jetre u KB Merkur. Kohorta je uključivala 75,0% muškaraca i 25,0% žena, prosječne starosti $54,8 \pm 10,5$ godina. Analizirani patološki entiteti podijeljeni su u dvije skupine: promjene povezane s portalnom hipertenzijom (varikoziteti jednjaka, varikoziteti fundusa, portalna hipertenzivna gastropatija) i promjene nepovezane s portalnom hipertenzijom (ezofagitis, gastritis, erozije, ulkus želuca, polipi želuca, duodenitis i ulkus duodenuma); dok su bolesnici podijeljeni u 4 skupine prema etiologiji na one s: alkoholnom, virusnom, autoimunom i ostalim etiologijama. Ukupna prevalencija promjena povezanih s portalnom hipertenzijom iznosila je 75,7%, a nepovezanih 63,19%. Varikoziteti jednjaka nađeni su kod 70,1% bolesnika, varikoziteti fundusa kod 9,0%, a PHG kod 28,5%. Od ostalih promjena, najčešći je bio nalaz gastritisa (35,8%) i erozija želuca (23,0%). Između pojedinih etioloških skupina nije bilo statistički značajne razlike s obzirom na prevalenciju promjena nepovezanih s portalnom hipertenzijom, dok su značajno nižu prevalenciju ($p=0,002$) varikoziteta jednjaka imali bolesnici heterogene, tzv. ostale skupine bolesnika.

Osim očekivane visoke prevalencije promjena povezanih s portalnom hipertenzijom, ova analiza ukazuje na iznimno visoku prevalenciju peptičkih promjena bolesnika s terminalnom bolesti jetre te upućuje na dodatnu patologiju ove iznimno vulnerabilne skupine bolesnika.

2. Summary

Gastroesophageal findings in liver transplantation candidates

Author: Petra Minauf

Keywords: esophagogastroduodenoscopy, liver transplantation, varices, PHG

Esophagogastroduodenoscopy is the golden standard for diagnostics of mucosal changes in the upper gastrointestinal system, and it is essential in evaluation of changes related to portal hypertension in patients with end-stage liver disease.

The aim of this study was to determine the prevalence of endoscopic findings, related and unrelated to portal hypertension, in liver transplantation candidates and to find out if there are any differences in prevalence of endoscopic findings between the groups of patients with different etiology of their primary liver disease.

Esophagogastroduodenoscopy records of 144 patients who underwent liver transplantation in Clinical hospital „Mercur” were analyzed. The cohort included 75,0% males and 25,0% females, aging $54,8 \pm 10,5$ years. The analyzed pathologic entities were divided in two groups: findings related to portal hypertension (esophageal varices, gastric varices, PHG) and findings unrelated to portal hypertension (esophagitis, gastritis, gastric erosions, polyps, gastric ulcer, duodenitis, duodenal ulcer); while the patients were divided in four groups according to the disease etiology (alcoholic, viral, autoimmune and other etiologies). Prevalence of changes related to portal hypertension in all patients was 70,1%, and 63,19% had changes unrelated to portal hypertension. Esophageal varices were found in 70,1% of patients, gastric varices in 9,0%, and PHG in 28,5% of all patients. The most frequent of all the other findings were gastritis (35,8%) and gastric erosions (23,0%). There were no statistically significant differences in prevalence of findings unrelated to portal hypertension between groups with different disease etiologies. However, the prevalence of esophageal varices was significantly ($p=0,002$) lower in the heterogeneous group of patients with other etiologies.

Besides the expected high prevalence of findings related to portal hypertension, this analysis suggests an extremely high prevalence of peptic lesions in patients with end-stage liver disease and indicates the importance of this additional pathology in very vulnerable group of patients.

3. Uvod

Ezofagogastroskopijska predstavlja zlatni standard u dijagnostici sluzničkih promjena gornjeg dijela probavnog sustava. Kod bolesnika s terminalnom bolesti jetre omogućuje evaluaciju entiteta koji su posljedica portalne hipertenzije, poput varikoziteta jednjaka, uz njihovu procjenu i zbrinjavanje.

Ezofagogastroskopijska je važan alat u zbrinjavanju bolesnika s terminalnom bolesti jetre, u procjeni njezinih posljedica poput portalne hipertenzije i u zbrinjavanju komplikacija poput krvarenja.

Ciroza jetre povezana je s globalnim hemodinamskim promjenama. Kod bolesnika s cirozom jetre otpor protoku krvi u portalnoj veni povećava se zbog strukturnih i dinamičkih promjena te dovodi do portalne hipertenzije. Strukturne promjene posljedica su poremećaja mikrocirkulacije uzrokovanog fibrozom, nodulima, angiogenezom ili okluzijom žila. Dinamičke promjene javljaju se zbog kontrakcije miofibroblasta, aktiviranih stielatnih stanica i glatkomišićnih stanica intrahepatičnih vena, uslijed povećane proizvodnje vazokonstriktora (npr. endotelina, angiotenzina II, noradrenalina, tromboksana A2) i smanjenog otpuštanja vazodilatatora (npr. dušikovog oksida). Klinički značajna portalna hipertenzija javlja se pri porastu gradijenta portalnog tlaka (definiranog razlikom tlakova između portalne vene i donje šuplje vene) iznad 10-12 mmHg (normalni gradijent je 1-5 mmHg) [Vrhovac B *et al.*, 2008]. Obično je asimptomatska dok se ne razviju komplikacije koje uključuju promjene gornjeg dijela probavne cijevi (varikoziteti jednjaka i želuca, portalna hipertenzivna gastropatija) kao i promjene na drugim organskim sustavima: ascites, spontani bakterijski peritonitis, hepatorenalni sindrom, hepatopulmonalni sindrom i kardiomiopatija.

Varikoziteti su posljedica stvaranja kolateralnog krvotoka, tj. porto-kavalnih anastomoza. Anastomoze nastaju između: 1) *v. paraumbilicales* i proširenih *v. epigastricae*, 2) *v. hemerrhoidales*, 3) *v. gastricae breves* i *v. coronaria ventriculi*, preko ezofagealnog pleksusa do *v. azygos* i *hemiazygos*. Posljednje su klinički najvažnije, jer zbog njih dolazi do razvoja varikoziteta i portalne hipertenzivne gastropatije.

3.1 Gastroezofagealne promjene povezane s portalnom hipertenzijom kod bolesnika s terminalnom bolesti jetre

Varikoziteti jednjaka

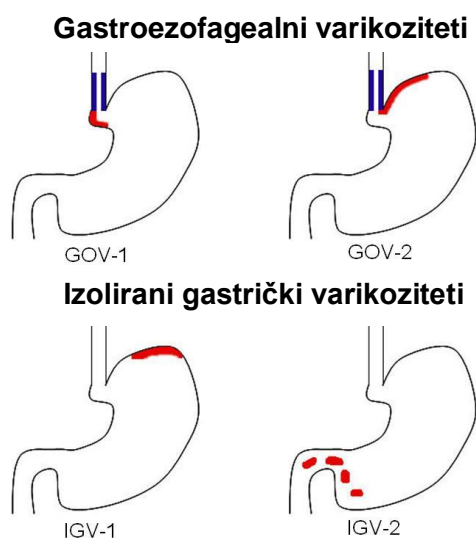
Varikoziteti su proširene submukozne vene koje nastaju kao posljedica portokavalnih anastomoza. Varikoziteti jednjaka odgovorni su za 10-30% svih gastrointestinalnih krvarenja. Opis varikoziteta uključuje određivanje njihova broja, lokalizacije, veličine, proširenosti i izgleda. Velikim varikozitetima se smatraju svi veći od 5 mm, a klasifikacija se temelji na tome koliko suzuju lumen jednjaka. Varikozitete klasificiramo u tri stupnja: 1. stupanj – mali varikoziteti jednjaka koji nestaju na insuflaciju zraka; 2. stupanj – srednje veliki tortuozni varikoziteti koji zauzimaju manje od trećine lumena jednjaka, i 3. stupanj – veliki konfluirajući varikoziteti koji zauzimaju više od trećine lumena [North Italian endoscopic club for the study and treatment of esophageal varices, 1988].

Nekoliko je čimbenika pomoću kojih se može predvidjeti razvoj krvarenja iz varikoziteta: lokacija, veličina, izgled, hepato-portalni gradijent tlaka, tlak u varikozitetima. Varikoziteti postaju sve površniji u distalnom ezofagusu, stoga oni smješteni na gastroezofagealnom (GE) spoju imaju najtanji sloj potpornog vezivnog tkiva i najčešće pucaju. Vjerojatnost krvarenja raste s porastom promjera varikoziteta, što se objašnjava činjenicom da malo povećanje radijusa rezultira velikim povećanjem u napetosti stijenke varikoziteta. Neke endoskopski vidljive osobitosti u izgledu varikoziteta koreliraju s povećanim rizikom krvarenja, kao što su longitudinalne pruge („*red wale marks*“), crvene točke ravne površine („*cherry red spots*“), difuzni eritem varikoziteta, hematocistične točke (uzdignute crvene točke iznad varikoziteta). Hepato-portalni gradijent, koji se dobiva kateterizacijom jetrene vene, također je prediktivni čimbenik; smanjenje gradijenta na <12 mmHg je povezano sa značajnim smanjenjem rizika od krvarenja i smanjenjem smrtnosti. Tlak unutar varikoziteta povećava napetost stijenke te je stoga bitan čimbenik predviđanja rizika od krvarenja. Ukoliko je tlak manji od 13 mmHg, nema krvarenja iz varikoziteta, a ukoliko je tlak iznad 16 mmHg, krvarenje se javlja u 70% slučajeva. Klasifikacija po Childu koja uzima u obzir veličinu varikoziteta i prisutnost „*red wale*“ znakova može se koristiti za izračunavanje numeričkog indeksa kojim se kod pacijenta kvantificira

rizik od krvarenja [Sharma S *et al.*, 2008]. Krvarenje iz varikoziteta jednjaka u bolesnika s cirozom jetre predstavlja lošu prognozu, sa stopom smrtnosti od 30%. Recidivirajuće krvarenje osobito je često u prvih šest tjedana nakon inicijalnoga krvarenja i javlja se u 50% bolesnika (kod većine se javlja u prvim satima ili danima nakon inicijalnog), a u jednogodišnjem je razdoblju njegova učestalost 60-70% [Vrhovac B *et al.*, 2008].

Varikoziteti želuca

Varikoziteti želuca se obično razvijaju u području fundusa, a nastaju kod 5-33% pacijenata s portalnom hipertenzijom [LaBrecque D *et al.*, 2014]. Prema lokalizaciji, klasifikacija prema Sarin *et al.* razlikuje gastroezofagealne i izolirane gastričke varikozitete želuca (Slika 1). Gastroezofagealni varikoziteti (engl. GOV=*gastroesophageal varices*) se dijele na GOV-1, koji se šire niže od gastroezofagealnog spoja uz malu krivinu želuca i GOV-2, koji se šire prema fundusu. Izolirani gastrički varikoziteti (IGV) uključuju IGV-1, koji su locirani u fundusu i IGV-2, ektopične varikozitete koji su prisutni bilo gdje u želucu. Najčešći su GOV 1 (75% varikoziteta želuca), slijede GOV-2 s 21%, IGV-2 s 4% i IGV-1 s 2%. Rizik od krvarenja je 10-16% godišnje, a povećava ga prisutnost velikih varikoziteta, crvenih znakova i teži stupanj disfunkcije jetre [Garcia–Pagán JC *et al.*, 2014]. Iako je rizik krvarenja gastričkih varikoziteta upola manji nego ezofagealnih, mortalitet je viši, jer je krvarenje profuzno, a veći je i rizik od rekurentnog krvarenja.



Slika 1: Varikoziteti želuca (adaptirano prema Sarin *et al.*, 1992)

Portalna hipertenzivna gastropatija

Portalna hipertenzivna gastropatija (PHG) posljedica je kroničnog zastoja u želučanoj sluznici, a u blagom obliku karakterizirana je proširenjem krvnih žila i vaskularnim ektazijama (mozaična sluznica želuca ili sluznica „kao zmijska koža“ (eng. *snake skin*)). U teškom obliku PHG nalazimo subepitelna krvarenja odnosno difuzne krvareće erozije [Vrhovac B *et al.*, 2008]. Prevalencija PHG varira od 50-80% među pacijentima s cirozom. Ova varijabilnost vjerojatno je posljedica subjektivnosti endoskopičara i odsustva uniformnih kriterija i klasifikacije. PHG je češća kod pacijenata s dominantno ezofagealnim varikozitetima, nego kod onih s varikozitetima fundusa [Iwao T *et al.*, 1997]. Iako je PHG česta kod pacijenata s portalnom hipertenzijom, nije čest uzrok značajnog krvarenja. Samo oko 8% krvarenja iz gornjeg dijela probavnog sustava je uzrokovano portalnom gastropatijom [Negreanu L *et al.*, 2005]. Stupanj PHG je povezan s visinom tlaka u portalnom krvotoku, otporom u hepatalnim krvnim žilama te razinom smanjenja protoka kroz jetru. Izraženost mozaičnog izgleda sluznice želuca, kao i prisutnost crvenih točaka blisko su povezani sa stupnjem portalne hipertenzije te veličinom i rizikom krvarenja varikoziteta jednjaka i fundusa. Također, povezani su s težinom bolesti jetre ocijenjenoj prema Child-Pugh kriterijima [Taranto D *et al.*, 1994]. U istraživanju seroprevalencije *Helicobacter pylori* kod pacijenata s cirozom, *H. pylori* nađen je kod 44,3% pacijenata s PHG, nasuprot 27,1% onih bez PHG ($p=0,034$, OR 2,134, 95% CI 1,052-4,327) [Shanid AS *et al.*, 2014].

3.2 Gastroezofagealne promjene nepovezane s portalnom hipertenzijom kod bolesnika s terminalnom bolesti jetre

Hijatalna hernija

Hijatalna hernija je pomak gastroezofagealnog spoja u prsni koš kao posljedica porasta intraabdominalnog tlaka, atrofije ili slabosti dijafragmalnog otvora i refluksne barijere. Osobe s hijatalnom hernijom češće pate od gastroezofagealne refluksne bolesti. Kod pacijenata s gastroezofagealnom refluksnom bolesti (GERB) i neerozivnom refluksnom bolesti (NERB) mnogo je češća hijatalna hernija nego kod

asimptomatskih, a ona je i značajniji prediktor bolesti nego tlak donjeg ezofagealnog sfinktera te korelira s težinom ezofagitisa [Jones MP *et al.*, 2002].

Osim GERB-a, posljedice mogu biti strikture, okultno krvarenje, Barrettov ezofagus i inkanceracija, koja nastaje vrlo rijetko. Učestalost hijatalne hernije visoka je u zapadnim populacijama (Europa i SAD), između 14,5 i 22% [Gordon C *et al.*, 2004].

Hijatalne hernije možemo klasificirati u 4 skupine: tip 1 je klizna hernija, koja čini više od 95% svih hernija. Karakterizirana je proširenjem hijatusa ezofagusa i opuštanjem frenikoezofagealnog ligamenta, zbog čega gastroezofagealni spoj i dio želuca prolaze iznad ošita. Kako je pomicanje gastroezofagealnog spoja u fiziološkim uvjetima pri gutanju 2 cm, samo su hernije veće od 2 cm klinički značajne. Kod pacijenata s većom kliznom hernijom, simptomi GERB-a su izraženiji. Hernija tipa 2 je klasični oblik paraezofagealne hernije u kojoj se dio fundusa želuca, ali ne i gastroezofagealni spoj, nalazi iznad ošita uz ezofagus, kao rezultat lokaliziranog defekta frenikoezofagealnog ligamenta. Hernije tipa 3 su kombinacija tipova 1 i 2. Osim paraezofagealne hernije, kod tipa 3 gastroezofagealni spoj nije fiksiran i smješten je iznad ošita. Hijatalna hernija tipa 4 uključuje i hernijaciju ostalih abdominalnih organa u posteriorni medijastinum [Hyun JJ, Bak Y-T, 2011].

Pri ezofagogastroduodenoskopiji gastroezofagealni spoj se vidi kao Z-linija, gdje tamnoružičasta sluznica želuca prelazi u svjetliju ezofagealnu sluznicu iznad vidljivih želučanih nabora. Većina autora smatra da hijatalna hernija postoji ukoliko je indentacija dijafragme vidljiva 2 ili više centimetara distalno od Z-linije [Hyun JJ, Bak Y-T, 2011]. Mjerenja veličine hernije oznakama na endoskopu su nepouzdana jer ne postoji standardna količina insufliranog zraka pri kojoj se obavlja mjerenje. Neka istraživanja pokazuju da se kod velikih hernija endoskopski često podcjenjuje veličina hernije [Gordon C *et al.*, 2004].

Insuficijencija kardije

Insuficijencija kardije je sporo i neadekvatno zatvaranje gastroezofagealnog spoja, koje se javlja zbog slabosti tkiva i čest je uzrok gastroezofagealne refluksne bolesti. Može biti povezana s debljinom, trudnoćom, dijabetesom, ulkusom dvanaesnika, karcinomom želuca, uzimanjem NSAR i nekim autoimunim bolestima.

Javlja se u prisutnosti hijatalne hernije ili zbog prolazne relaksacije donjeg ezofagealnog sfinktera nakon jela i noću, tj. u svim stanjima u kojima je refluks dovoljno jak da nadvlada zaštitne mehanizme sluznice jednjaka. Pritom dolazi do acidifikacije i nekroze epitela.

Ezofagitis

Najčešći uzrok ezofagitisa je GERB. Endoskopski nalazi mogu izrazito varirati, od hiperemije sluznice s pojedinačnim, malim erozijama, sve do cirkularnih ulceracija sa znakovima upale na rubovima, koje mogu dovesti do ožiljkaste stenoze [Damjanov I *et al.*, 2011]. Prevalencija GERB-a je manja u osoba koje su pozitivne na *H. pylori*, što se objašnjava smanjenom sposobnosti izlučivanja kiseline i neutralizacijom bakterijskim produktima. Kod više od 70% osoba, iako imaju klasične simptome GERB-a, endoskopski nema znakova ezofagitisa – neerozivni GERB (NERB) [Vrhovac B *et al.*, 2008].

Najčešće korištene klasifikacije pri dijagnosticiranju stupnja ezofagitisa su modificirana Los Angeles klasifikacija i modificirana Savary-Miller klasifikacija. Prema Los Angeles klasifikaciji, GERB se dijeli u četiri stupnja. Stupanj A označava jedan ili više rascjepa u sluznici koji nisu dulji od 5 mm, koji se ne šire između vrhova dvaju sluzničnih nabora. U stupnju B, rascjepi su dulji od 5 mm, ali se također ne šire između vrhova dvaju sluzničnih nabora. Stupanj C označava jedan ili više rascjepa u sluznici koji se kontinuirano šire između vrhova dvaju ili više sluzničnih nabora, ali su prisutni na manje od 75% opsega ezofagusa. U stupnju D prisutni rascjepi u sluznici obuhvaćaju više od 75% opsega. Prema Savary-Miller klasifikaciji postoji pet stupnjeva. Stupanj 1 označava izoliranu linearnu ili ovalnu eroziju koja zahvaća samo jedan sluznični nabor. U stupnju 2 su prisutne višestruke erozije koje mogu konfluirati i zahvaćaju više od jednog sluzničnog nabora, ali ne cijeli opseg ezofagusa. Stupanj 3 su lezije koje zahvaćaju cijelu cirkumferenciju. Stupanj 4 označava kronične lezije (ulkuse i strikture), izolirane ili povezane s lezijama stupnjeva 1-3. Stupanj 5 označava prisustvo kolumnarnog epitela u kontinuitetu sa Z-linijom, nepravilnog, zvjezdastog oblika, izolirano ili vezano s lezijama stupnjeva 1-4 [Rath HC *et al.*, 2004].

Barrettov ezofagus

Barrettov ezofagus se definira kao zamjena pločastog epitela jednjaka metaplastičnim cilindričnim epitelom s vrčastim stanicama. Dugotrajni refluks uzrokuje oštećenje sluznice jednjaka te se aktiviraju multipotentne stanice u bazalnim dijelovima sluznice, koje se diferenciraju u cilindrične. Kod Barrettovog ezofagusa kratkog segmenta, cilindrični se epitel nalazi na manje od 3 cm od gastroezofagealnog spoja. Endoskopski se očituje kao baršunasta, crveno-žućkasta sluznica koja se lako razlikuje od blijedo-ružičaste sluznice jednjaka. Moguće komplikacije su krvarenja, erozije, ulceracije, strikture, fistule i pojava adenokarcinoma. Pacijenti s Barrettovim ezofagusom imaju 30-125 puta veći rizik od nastanka adenokarcinoma na metaplastičnoj sluznici od opće populacije. Procjenjuje se da se kod 0,5% godišnje razvije adenokarcinom.

Gastritis/Ulkusna bolest

Erozije želuca su defekti sluznice koji zahvaćaju samo mukozu i ne prodiru kroz *muscularis mucosae*. Histološki se u ovim promjenama obično nalaze naslage nekrotičnog materijala koje pokrivaju hijalinu bazu. Može se naći i foveolarna hiperplazija te različiti stadiji krvarenja, koji se protežu od aktualnog krvarenja, naglašene vulnerabilnosti sluznice, do crnih naslaga na erozijama koje su znak nedavnog, spontano zaustavljenog krvarenja. Kod pacijenata s cirozom jetre, erozije su prisutne u visokom postotku od 30% slučajeva [Sharma S *et al.*, 2008].

Ulkusna bolest je oštećenje sluznice gornjeg dijela probavnog sustava sa stvaranjem defekata koji prodiru kroz mišićni sloj sluznice, a nastaju autodigestivnim djelovanjem želučane kiseline. Do nje dolazi kada su zaštitni čimbenici sluznice nadvladani poulcerogenim čimbenicima.

Ulkusi se klasificiraju prema Johnsonu u četiri kategorije. Ulkusi tipa 1 su tipično lokalizirani u blizini angularne incizure na maloj krivini želuca, blizu granice između antruma i korpusa. Pacijenti s tim tipom ulkusa obično imaju normalnu ili smanjenu sekreciju želučane kiseline. Ulkusi tipa 2 su kombinacija želučanih i duodenalnih ulkusa, povezani su s normalnom ili povišenom sekrecijom želučane kiseline. Tip 3 su prepilorički ulkusi povezani s normalnom ili smanjenom sekrecijom.

Pri tipu 4, ulkusi se nalaze blizu gastroezofagealnog spoja, a sekrecija je normalna ili smanjena.

Endoskopski, ulkusi su najčešće pojedinačne okrugle ili ovalne lezije čvrsta dna, koje je prekriveno sivkasto-ružičastim naslagama ili ugruškom crne boje (ponekad je na dnu vidljiva i krvna žila). Rubovi su oštri, iako mogu biti i podriveni. Želučani su ulkusi najčešće promjera 0,5-2,5 cm. Želučani se nabori zrakasto nabiru oko defekta stijenke. Većina želučanih ulkusa se javlja uzduž male krivine. Više od 95% ulkusa dodenuma nalazi se u početnom dijelu duodenuma, većina ih je manja od 1 cm u promjeru, dok se u 15% pacijenata mogu naći multipli ulkusi [Damjanov I *et al.*, 2011].

S obzirom na rizik od krvarenja, ulkuse endoskopski klasificiramo prema modificiranoj Forrestovoj klasifikaciji. Forrest I označava aktivno krvarenje (Ia- arterijsko krvarenje u mlazu, Ib- krvarenje u obliku slijevanja ili kapanja). Forrest II je stupanj pri kojem su na ulkusu vidljivi znakovi nedavnog krvarenja (IIa- vidljiva žila na dnu ulkusa, IIb-adherentni ugrušak, IIc- crno dno ulkusa). Stupanj Forrest III označava ulkus bez znakova krvarenja [Vrhovac B *et al.*, 2008].

Polipi želuca

Polipi želuca su rijetki i nađe ih se u tek 0,4% rutinskih obdukcija. Mnogi maligni tumori želuca mogu imati polipozan izgled, a među benigne polipe ubrajamo: hiperplastične, polipe žlijezda fundusa, inflamatorne, adenomatozne, polipe pankreasnog izvodnog kanala, juvenilne, Peutz-Jeghersove polipe i ksantelazme. Više od 85% svih benignih polipa želuca su hiperplastični. Uglavnom su veličine od 0,1 do 1 cm, a nalaze se najčešće u antrumu te ne pripadaju premalignim promjenama. Polipe žlijezda fundusa, koji čine 5% benignih polipa, uglavnom nalazimo kod pacijenata s obiteljskom adenomatoznom polipozom. Inflamatorni polipi su često veći od 1 cm, a histološki nalazimo upalne promjene. Za razliku od prethodno navedenih, adenomatozni polipi su tvorbe s visokim malignim potencijalom. Čine 2% benignih polipa želuca, obično su crveni, veći od 1cm i katkad pedunkularni [Vrhovac B *et al.*, 2008].

Dosadašnje studije

Dosadašnje endoskopske studije koje se bave evaluacijom gastroezofagealnih nalaza bolesnika s terminalnom bolesti jetre ukazuju na visoku prevalenciju promjena povezanih za portalnom hipertenzijom: 73% varikoziteta jednjaka, 62% PHG i 16% varikoziteta želuca. Osim tih nalaza, koji su direktno povezani s portalnom hipertenzijom, ezofagitis je verificiran kod 13%, duodenitis kod 8%, gastritis kod 7,5%, ulkus duodenuma kod 3% te ulkus želuca kod 2% i Barrettov ezofagus kod 2% pacijenata [Zaman A *et al.*, 1999]. Druga istraživanja utvrđuju visokorizične varikozitete ezofagusa u 34%, varikozitete želuca u 11,2% slučajeva, PHG u 42,6% te peptičke lezije u 26,9% slučajeva [Giráldez A *et al.*, 2003] te varikozitete ezofagusa u 71% i PHG u 51% slučajeva [Gravante G *et al.*, 2008]. Prevalencija peptičkog ulkusa u dosadašnjim istraživanjima iznosi između 5 i 30% kod pacijenata s cirozom jetre; duodenalnog ulkusa 11-26%, a želučanog 9-16%. Pacijenti s cirozom koji se javljaju zbog dispeptičnih tegoba imaju peptični ulkus u 22-47% slučajeva [Sharma S *et al.*, 2008]. S obzirom na etiologiju osnovne bolesti jetre, gastritis se znatno češće javlja kod pacijenata s parenhimskom jetrenom bolesti u odnosu na kolestatske bolesti jetre (49,8% vs. 30,9%, $p < 0,001$), dok nema razlike u prevalencijama ezofagitisa, varikoziteta jednjaka i želuca, ulkusa želuca, ulkusa duodenuma i duodenitisa. Normalni endoskopski nalaz utvrđen je u samo 5% pacijenata koji su imali parenhimsku bolest i 11,5% pacijenata s kolestatskom bolesti ($p < 0,02$) [Rabinovitz M *et al.*, 1990].

4. Hipoteza

Kandidati za transplantaciju jetre imat će visoku prevalenciju promjena povezanih s portalnom hipertenzijom, dok će prevalencija promjena nepovezanih za portalnom hipertenzijom biti značajno niža i razlikovat će se prema etiološkim skupinama.

5. Ciljevi rada

Cilj ovog rada je analiza endoskopskih promjena ezofagogastroduodenalnog dijela probavne cijevi bolesnika s terminalnom bolesti jetre, kako bi se utvrdila aktualna prevalencija patoloških nalaza prije transplantacije; te kako bi se utvrdilo postoji li razlika pojavnosti između skupina bolesnika s različitom etiologijom bolesti jetre.

6. Ispitanici i metode

U ovoj retrospektivnoj studiji analizirana su 144 endoskopska nalaza ezofagogastroduodenoskopije bolesnika prije transplantacije jetre, učinjena u sklopu predtransplantacijske obrade bolesnika u Kliničkoj bolnici Merkur. Indikacije za transplantaciju jetre temeljene na kliničkim, biokemijskim i morfološkim metodama potvrđene su od strane transplantacijskog konzilija ustanove, a svi bolesnici u studiji transplantirani su u razdoblju od kolovoza 2010. do kolovoza 2013. godine.

Podaci dobiveni iz medicinske dokumentacije uključivali su: spol, dob, datum transplantacije, MELD score te primarnu bolest jetre. Bolesti jetre u studiji klasificirane su u 4 osnovne kategorije: alkoholna bolest jetre, virusne bolesti jetre (HBsAg pozitivan i/ili anti-HCV pozitivan), autoimune bolesti jetre prema definiranim kriterijima za autoimuni hepatitis, primarnu bilijarnu cirozu i primarni sklerozirajući kolangitis te sve ostale dijagnoze koje nisu odgovarale prethodno navedenim etiologijama. Tumori jetre u svim slučajevima potvrđeni su histološkom analizom eksplantata jetre. Težina bolesti prije transplantacije klasificirana je pomoću MELD bodovnog sustava (6 do 40).

Endoskopski nalazi učinjeni su od strane jednog od 5 iskusnih endoskopičara. Procjena težine varikoziteta temeljena veličinom svrstana je u tri stupnja: 1. stupanj – mali varikoziteti jednjaka koji nestaju na insuflaciju zraka; 2. stupanj – srednje veliki tortuozni varikoziteti koji zauzimaju manje od trećine lumena jednjaka, i 3. stupanj – veliki konfluirajući varikoziteti koji zauzimaju više od trećine lumena [North Italian endoscopic club for the study and treatment of esophageal varices, 1988]. Nalaz varikoziteta želuca baziran je na povezanosti s varikozitetima jednjaka i njihovom položaju [Sarin SK *et al.*, 1992]. Prisutnost i težina ezofagitisa u endoskopskim

nalazima određena je prema Los Angeles klasifikaciji [Armstrong D *et al.*, 1996]. Želučani i duodenalni ulkusi dijagnosticirani su kod prisutnosti lezije >3mm, a gastritis i duodenitis definirani su prisutstvom eritema, edema i oštećenja sluznice s ili bez sluzničkih erozija.

Portalna hipertenzivna gastropatija dijagnosticirana je prisutošću ravnih ili blago uzdignutih promjena sluznice uslijed proširenja krvnih žila, opisanih kao mozaična sluznica želuca ili „sluznica poput zmijske kože“ (eng. *snake skin*) [Jabbari M *et al.*, 1984]. Želučani polipi definirani su kao ograničene peteljkaste ili sesilne promjene ≥ 5 mm. Biopsije sluznice učinjene su prilikom endoskopske pretrage ukoliko koagulacijski parametri nisu bili narušeni.

Statistička analiza provedena je pomoću programskog paketa SPSS verzija 17.01. Normalnost raspodjele testirana je Shapiro-Wilksovim testom. Testiranje razlika numeričkih varijabli između grupa, provedeno je parametrijskim testom (t-test) kod normalne raspodjele, a kod odstupanja od normale, neparametrijskim testom (Mann-Whitney testom). Numeričke varijable prikazane su kao srednja vrijednost i standardna devijacija te, ukoliko je bilo potrebno, i raspon. Testiranje razlika kategorijskih varijabli između grupa provedeno je χ^2 testom. Podaci su prikazani grafički i tabelarno. Razina statističke značajnosti za ovo istraživanje određena je na $p < 0,05$.

7. Rezultati

Analizirana kohorta uključivala je 108 (75,0%) muškaraca i 36 (25,0%) žena, prosječne starosti $54,8 \pm 10,5$ godina (Tablica 1). Etiologija terminalne bolesti jetre u više od polovice bolesnika, njih 74 (51,4%) bila je alkoholna bolest jetre, u 31 bolesnika (21,5%) virusna bolest jetre (hepatitis C ili hepatitis B), u 12 bolesnika (8,3%) autoimune bolesti jetre (PBC, PSC, AIH), a kod 27 (18,8%) bolesnika do terminalnog je oboljenja došlo zbog neke druge osnovne bolesti jetre (npr. sekundarna bilijarna ciroza, kriptogena ciroza i dr.). U kohorti je 19 (13,2%) bolesnika uz osnovnu bolest jetre imalo i prateću malignu bolest jetre, predominantno hepatocelularni karcinom. Prosječan laboratorijski MELD bolesnika iznosio je 19 ± 5 (medijan 19, raspon 6 do 34) (Tablica 1).

Tablica 1: Osnovna obilježja bolesnika

Parametri	
Dob (god±)	54,8±10,5
Žene/muškarci	25%/75%
MELD (n±SD, medijan (raspon))	19±5 ,19, (6 do 34)
Osnovna bolest jetre	
Alkoholna bolest jetre	74 (51,4%)
Virusna bolest jetre (HCV,HBV)	31 (21,5%)
Autoimune bolesti jetre	12 (8,3%)
Ostalo	27 (18,8%)
Prateća maligna bolest jetre (HCC+CCC+NET)	19 (13,2%)

HCC-hepatocelularni karcinom, CCC-kolagiolcelularni karcinom, NET-neuroendokrini tumor

Ovo istraživanje provedeno je retrospektivnom analizom 144 endoskopska nalaza ezofagogastroduodenoskopije kandidata za transplantaciju jetre. Endoskopski nalazi učinjeni su u prosjeku 142 dana prije transplantacije (SD 198, medijan 65 dana, raspon 0 do 1099).

Analizirane promjene u endoskopskim nalazima podijeljene su u dvije osnovne skupine: a) promjene povezane s portalnom hipertenzijom (varikoziteti jednjaka, varikoziteti fundusa, PHG) i b) promjene nepovezane s portalnom hipertenzijom (ezofagitis, gastritis, erozije, ulkus želuca, duodenitis i ulkus duodenuma). Pojedinačni endoskopski nalaz je u prosjeku sadržavao 2,1±1,2 patoloških promjena (raspon 0-5), a ukupna analiza uključivala je njih 306 (Tablica 2).

Kod 91% bolesnika endoskopski nalaz uključivao je jednu ili više patoloških promjena. Najviše bolesnika (35,4%) imalo je kombinaciju dviju promatranih promjena, a svega 9,0% bolesnika imalo je uredne endoskopske nalaze (Tablica 2).

Analizom promjena povezanih s portalnom hipertenzijom (varikoziteti jednjaka, varikoziteti fundusa, PHG) utvrđeno je ukupno 155 patoloških promjena, pri čemu je više od tri četvrtine bolesnika (75,7%) imalo barem jednu od navedenih promjena.

Sve tri promatrane promjene povezane s portalnom hipertenzijom opisane su u svega 3 bolesnika (2,1%) (Tablica 2).

Analizom promjena nepovezanih s portalnom hipertenzijom (ezofagitis, gastritis, erozije želuca, ulkus želuca, duodenitis i ulkus duodenuma) utvrđena je ukupno 151 patološka promjena. Od 144 bolesnika, 63,2% imalo je bar jednu promjenu nepovezanu s portalnom hipertenzijom (Tablica 2).

Tablica 2: Endoskopski nalazi

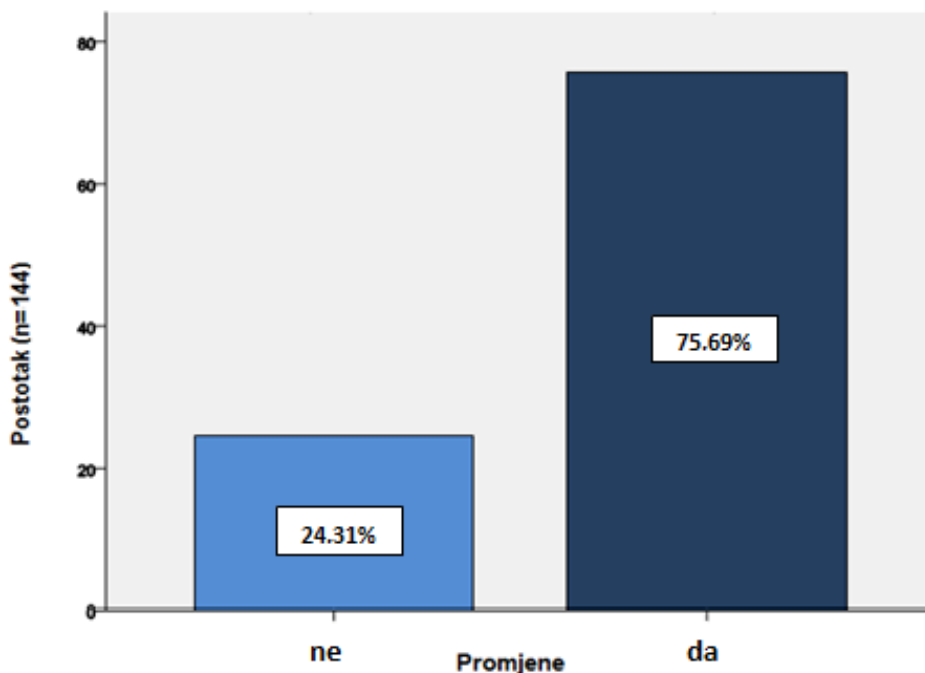
Endoskopski nalazi						
N=144						
Patološke promjene (n=306)						
N PP/nalaz	0	1	2	3	4	5
N(%) bolesnika	13 (9,0%)	28 (19,0%)	51 (35,4%)	34 (23,6%)	16 (11,1%)	2 (1,5%)
Promjene povezane s portalnom hipertenzijom (n=155)						
N PP/nalaz	0	1	2	3		
N(%) bolesnika	35 (24,3%)	66 (45,8%)	40 (27,8%)	3 (2,1%)		
Promjene nepovezane s portalnom hipertenzijom (n=151)						
N PP/nalaz	0	1	2	3	4	
N(%) bolesnika	53 (36,8%)	41 (28,5%)	42 (29,2%)	6 (4,2%)	2 (1,5%)	

PP= patološke promjene

Endoskopski nalazi povezani s portalnom hipertenzijom

Od ukupnog broja analiziranih endoskopskih nalaza kandidata za transplantaciju jetre, njih 75,7% imalo je promjene povezane s portalnom hipertenzijom (Slika 2).

Promjene povezane s portalnom hipertenzijom



Slika 2: Promjene povezane s portalnom hipertenzijom (n=144)

Od ukupnog broja analiziranih uzoraka, varikoziteti jednjaka nađeni su kod 101 (70,1%) bolesnika. S obzirom na učestalost varikoziteta jednjaka u odnosu na etiologiju bolesti jetre, uvrđena je statistički značajna razlika ($p=0,002$) između četiri osnovne grupe. Bolesnici u heterogenoj skupini ostalih bolesti jetre imali su značajno manje nalaza varikoziteta jednjaka u odnosu na sve ostale skupine (Tablica 3).

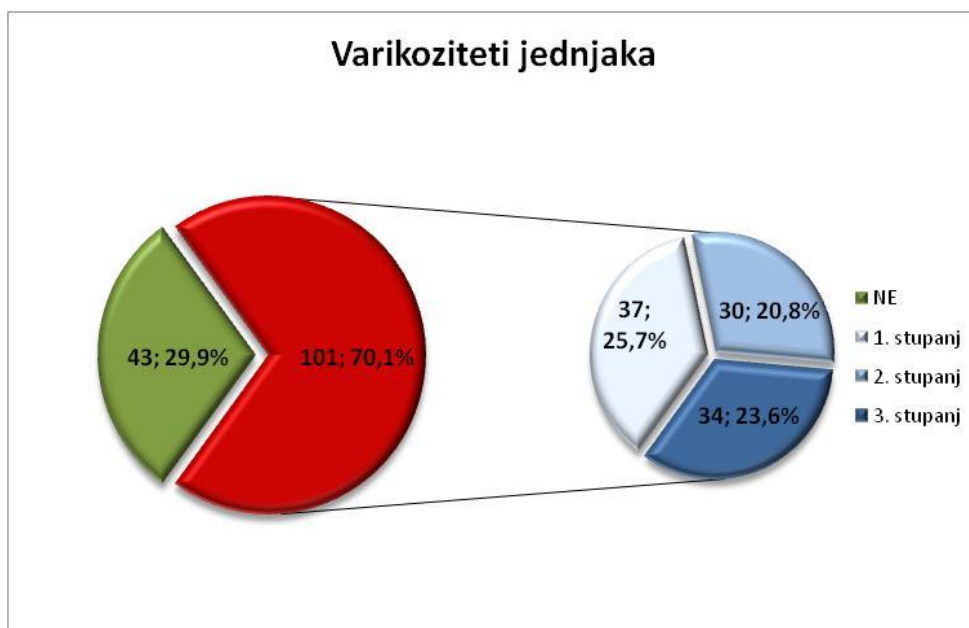
Varikoziteti fundusa želuca nađeni su kod 13 (9,0%) od ukupnog broja ispitanika, a između pojedinih etioloških skupina nije utvrđeno statistički značajne razlike ($p=0,208$) (Tablica 3).

U ukupno analiziranoj kohorti bolesnika njih 41 (28,5%) imalo je endoskopski potvrđen nalaz portalne hipertenzivne gastropatije. Iako su bolesnici s alkoholnom bolesti jetre nominalno imali najveću učestalost, analizom između skupina nije utvrđeno postojanje statistički značajnih razlika između etioloških grupa ($p=0,072$) (Tablica 3).

Tablica 3: Endoskopski nalazi povezani s portalnom hipertenzijom

Nalaz	Svi ispitanici (n=144) N(%)	ABJ (n=74) N(%)	VBJ (n=31) N(%)	AIBJ (n=12) N(%)	Ostalo (n=27) N(%)	p
Varikoziteti jednjaka						
	101 (70,1%)	59 (79,7%)	22 (71,0%)	9 (75,0%)	11 (40,7%)	0,002
Varikoziteti fundusa						
	13 (9,0%)	5 (6,8%)	2 (6,5%)	3 (25,0%)	3 (11,1%)	0,208
Portalna hipertenzivna gastropatija						
	41 (28,5%)	28 (37,8%)	7 (22,6%)	2 (16,7%)	4 (14,8%)	0,072

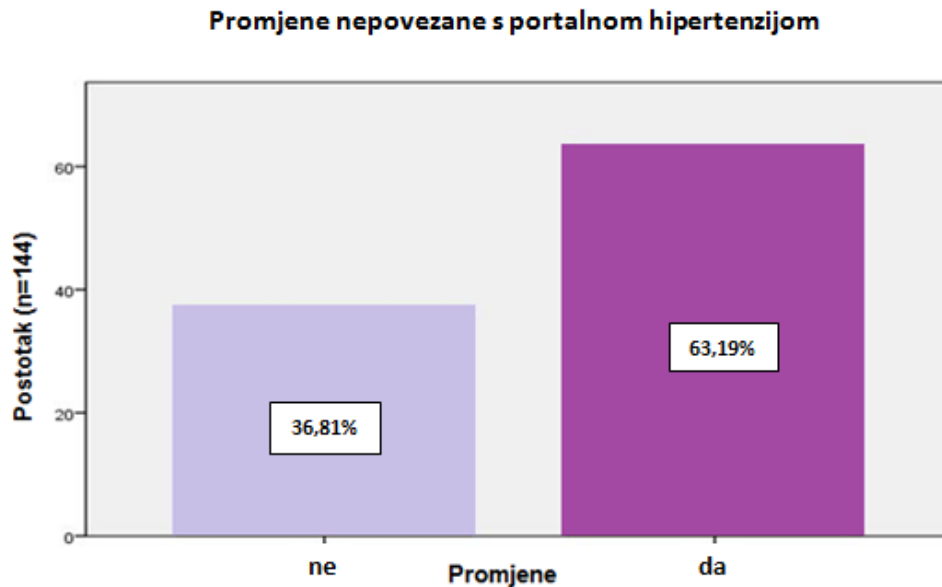
U ukupno analiziranom broju nalaza (n=144), kod više od dvije trećine (70,1%) bolesnika utvrđeni su varikoziteti jednjaka. Najveći broj bolesnika, njih 37 (25,7%) imalo je varikozitete 1. stupnja, 30 (20,8%) bolesnika varikozitete 2. stupnja, a kod 34 (23,6%) bolesnika nađeni su varikoziteti 3. stupnja (Slika 3).



Slika 3: Raspodjela varikoziteta jednjaka po stupnjevima

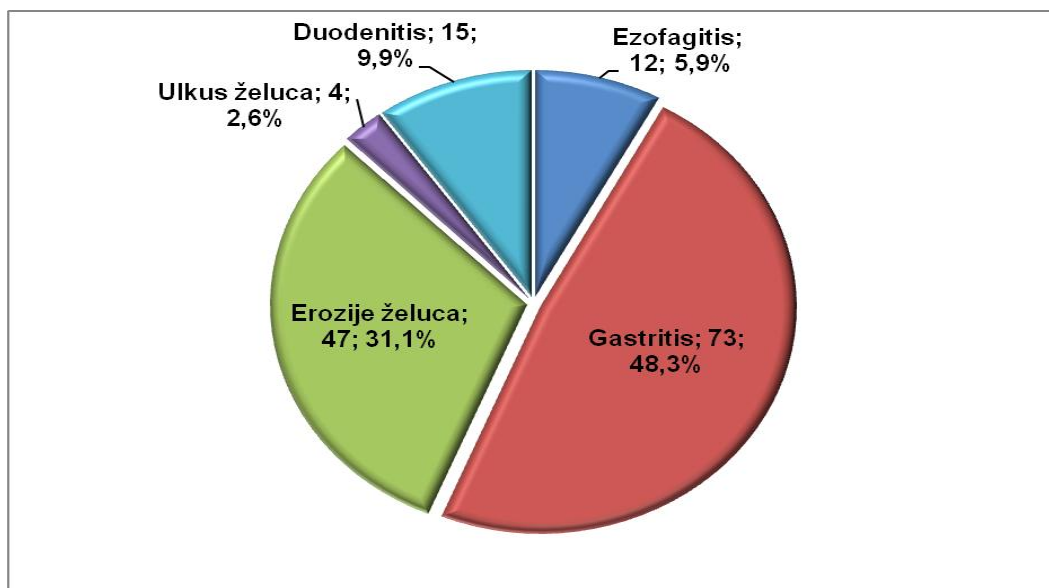
Endoskopski nalazi nepovezani s portalnom hipertenzijom

Od ukupnog broja bolesnika (n=144), 63,19% imalo je promjene nepovezane s portalnom hipertenzijom (ezofagitis, gastritis, erozije, ulkus želuca, duodenitis) (Slika 4).



Slika 4: Promjene nepovezane s portalnom hipertenzijom (n=144)

Od ukupnog broja promjena nepovezanih s portalnom hipertenzijom, većina ih je opisana u želucu (Slika 5).



Slika 5: Promjene nepovezane s portalnom hipertenzijom, podjela po patološkim entitetima

Od ukupnog broja bolesnika, njih pola (50,7%) imalo je endoskopske karakteristike gastritisa, no između pojedinih etioloških skupina nije nađeno statistički značajne razlike ($p=ns$). Erozije želuca bile su prisutne kod 47 (32,6%) bolesnika i podjednako zastupljene u svim etiološkim skupinama ($p=ns$). Ulkus želuca zabilježen je u 4 (2,8%) bolesnika te u svim etiološkim skupinama podjednako ($p=ns$), iako nominalno nije utvrđen niti jedan kod bolesnika s alkoholnom bolesti jetre. Analizirajući promjene jednjaka i gastroezofagealnog spoja, endoskopske karakteristike ezofagitisa opisane su u svega 12 (8,3%) bolesnika, i to u najvećem postotku u heterogenoj skupini bolesnika s drugim bolestima jetre. Endoskopske karakteristike duodenitisa opisane su kod 15 (10,4%) bolesnika, dok ni kod jednog bolesnika u ovom uzorku nije nađen ulkus duodenuma (Tablica 4).

Tablica 4: Promjene nepovezane s portalnom hipertenzijom

Nalaz	Svi ispitanici (n=144) N(%)	ABJ (n=74) N(%)	VBJ (n=31) N(%)	AIBJ (n=12) N(%)	Ostalo (n=27) N(%)
Ezofagitis					
	12 (8,3%)	5 (6,8%)	3 (9,7%)	0	4 (14,8%)
Gastritis					
	73 (50,7%)	38 (51,4%)	18 (58,1%)	5 (41,7%)	12 (44,4%)
Erozije želuca					
	47 (32,6%)	24 (32,4%)	10 (32,3%)	4 (33,3%)	9 (33,3%)
Ulkus želuca					
	4 (2,8%)	0	2 (6,5%)	1 (8,3%)	1 (3,7%)
Duodenitis					
	15 (10,4%)	10 (13,5%)	5 (16,1%)	0	0

U ukupno analiziranoj kohorti, 41 (28,5%) bolesnik imao je insuficijenciju kardije, 5 (3,5%) bolesnika hijatalnu herniju, 1 (0,7%) bolesnik Barrettov jednjak i 6 (4,2%) bolesnika polipe želuca, ali oni nisu uvršteni u analizu promjena nepovezanih s portalnom hipertenzijom.

Analizirajući promjene povezane s portalnom hipertenzijom (n promjena \geq 1), između pojedinih etioloških skupina utvrđena je statistički značajna razlika, pri čemu su bolesnici iz skupine s ostalim bolestima jetre imali manju učestalost promjena povezanih s portalnom hipertenzijom, u odnosu na bolesnike s alkoholnom bolesti

jetre ($p < 0,001$), na bolesnike s virusnom bolesti jetre ($p = 0,004$) kao i na bolesnike s autoimunim bolestima jetre ($p = 0,013$). Bolesnici se, međutim, statistički značajno nisu razlikovali između skupina u odnosu na peptičke promjene (n promjena ≥ 1) tj. promjene nepovezane s portalnom hipertenzijom ($p = 0,271$) (Tablica 5).

Tablica 5: Usporedba prevalencije promjena povezanih i nepovezanih s portalnom hipertenzijom prema etiologiji bolesti jetre

	Svi ispitanici (n=144)	ABJ	VBJ	AIBJ	ostali	p
Promjene povezane s portalnom hipertenzijom	109 (75,7%)	64 (86,5%)	24 (77,4%)	10 (83,3%)	11 (40,7%)	<0,05
Promjene nepovezane s portalnom hipertenzijom	91 (63,2%)	40 (60,8%)	24, (77,4%)	6 (50,0%)	16 (59,3%)	0,271

8. Rasprava

Ezofagogastroduodenoskopija je važan alat koji služi detekciji, praćenju i zbirnjavanju manifestacija portalne hipertenzije u gornjem dijelu gastrointestinalnog sustava kod bolesnika s terminalnom bolesti jetre. Prema aktualnim smjernicama, ona predstavlja zlatni standard u dijagnostici varikoziteta jednjaka kod bolesnika s postavljenom dijagnozom ciroze. Veličina varikoziteta, kao i prisutnost „crvenih znakova“ utvrđenih endoskopijom, omogućuju procjenu rizika od krvarenja i započinjanje profilaktičke primjene beta blokatora. Krvarenje iz varikoziteta jednjaka predstavlja jednu od najtežih komplikacija kod bolesnika s cirozom jetre, povisuje stopu mortaliteta na oko 30% te nosi sa sobom opasnost recidiva u 50% bolesnika. Međutim, kod bolesnika s terminalnom bolesti jetre, patologija promjena gornjeg dijela probavnog sustava ne mora nužno uključivati promjene koje su posljedica portalne hipertenzije. Peptičke promjene poput ezofagitisa, gastritisa, duodenitisa, ulkusa te polipa i hijatalne hernije pridonose patologiji gornjeg dijela probavnog sustava i mogućim komplikacijama poput krvarenja, koje u kontekstu loših koagulacijskih parametara mogu utjecati na mortalitet bolesnika.

Ovo istraživanje provedeno je analizom 144 endoskopska nalaza ezofagogastroduodenoskopije bolesnika s terminalnom bolesti jetre. Od ukupnog broja analiziranih bolesnika, njih 75,7% imalo je barem jednu od promjena povezanih s portalnom hipertenzijom (varikoziteti jednjaka, varikoziteti fundusa, PHG). Analizirajući promjene pojedinačno, 70,1% bolesnika imalo je varikozitete jednjaka, 9,0% bolesnika varikozitete fundusa želuca i 28,5% bolesnika PHG. Od svih bolesnika, njih 37 (25,7%) imalo je varikoziteta 1. stupnja, 30 (20,8%) varikozitete 2. stupnja, a 34 (23,6%) varikozitete 3. stupnja. Na vrlo slične rezultate ukazuje studija Wellera i suradnika, koja pokazuje prevalenciju varikoziteta jednjaka od 63,5%, varikoziteta želuca od 9,4% i PHG od 28,3% [Weller DA *et al.*, 1998], kao i studija Zaman A. i suradnika, gdje je prevalencija varikoziteta jednjaka iznosila 73%, uz nešto višu prevalenciju varikoziteta fundusa (16%) [Zaman A *et al.*, 1999]. Uspoređujući analizu promjena povezanih s portalnom hipertenzijom u odnosu na dosadašnje studije, najizraženije razlike zapažaju se u prevalenciji portalne hipertenzivne gastropatije koja je značajno viša u dosadašnjim studijama te iznosi od 42,6 do 62% [Giráldez A *et al.*, 2003; Gravante G *et al.*, 2008; Zaman A *et al.*, 1999].

Bar jednu promjenu nevezanu s portalnom hipertenzijom u ovom je istraživanju imalo 63,19% bolesnika. Analizirane promjene odnosile su se prvenstveno na endoskopski nalaz koji odgovara peptičkoj bolesti te ukazuju na značajnu dodatnu patologiju gornjeg dijela gastrointestinalnog sustava u više od polovice kandidata za transplantaciju jetre. Od ukupnog broja bolesnika, 8,3% imalo je endoskopski nalaz ezofagitisa, 50,7% gastritisa, 32,6% erozija želuca, 2,8% ulkusa želuca, a duodenitis je utvrđen kod 10,4% bolesnika. Ovom analizom gastritis (definiran temeljem opisa eritema, edema i oštećenje sluznice s ili bez sluzničkih erozija) se izdvaja kao dominantna patologija u gotovo više od polovice nalaza nepovezanih s portalnom hipertenzijom, pri čemu odskače od pretodnih analiza koje bilježe značajno nižu prevalenciju – 7,5% [Zaman A *et al.*, 1999]. Na razliku u prevalenciji endoskopskog nalaza gastritisa utječu brojni faktori, od načina opisa endoskopičara do razlika u etiologiji bolesti jetre. U ovoj analizi više od polovice bolesnika (51,4%) imalo je alkoholnu bolest jetre, u odnosu na studiju Zama i suradnika gdje je svega 15% analizirane kohorte bolovalo od alkoholne bolesti jetre. Svakako bi točnu prevalenciju gastritisa bilo potrebno potvrditi patohistološkim nalazom, ali to nije bio predmet ove analize. Usprkos visokoj učestalosti

endoskopskih karakteristika gastritisa, u nalazima je svega 2,8% bolesnika imalo ulkus želuca. Prethodne studije ukazuju na značajno višu prevalenciju ulkusne bolesti u sličnim populacijama, koja se kreće od 7,2 % do 16% [Kirchner GI *et al.*, 2011; Sharma S *et al.*, 2008]. Razlog općenito nižoj prevalenciji ulkusne bolesti može ležati u danas rasprostranjenoj primjeni inhibitora protonske pumpe u sklopu liječenja bolesnika s terminlnom bolesti jetre. Analizirajući endoskopske entitete povezane s portalnom hipertenzijom u odnosu na etiologiju osnovne jetrene bolesti, bolesnici etiološki heterogene skupine imali su značajno najmanju učestalost tih karakteristika u odnosu na sve druge skupine. Iako dosadašnja istraživanja ukazuju na značajno višu prevalenciju gastritisa, ulkusa želuca i duodenuma kod bolesnika s alkoholnom bolesti jetre [Rabinovitz M *et al.*, 1989], ovom analizom nisu utvrđene razlike u promjenama nepovezanim s portalnom hipertenzijom između pojedinih etioloških skupina.

Ova analiza ukazuje na činjenicu da se patološke promjene gornjeg dijela probavne cijevi očekuju kod više od 90% kandidata za transplantaciju jetre. Stoga je ezofagogastroduodenoskopija nezaobilazna dijagnostička metoda u evaluaciji bolesnika prije samog zahvata. U ovoj analizi svega 9% bolesnika nije imalo nikavku patologiju gornjeg dijela probavne cijevi, što se podudara s rezultatima studije Kirchnera i suradnika na sličnoj populaciji pacijenta sa svega 7% urednih endoskopskih nalaza [Kirchner G *et al.*, 2011].

9. Zaključci

1. Više od 90% kandidata za transplantaciju jetre ima patološke endoskopske nalaze gornjeg dijela probavne cijevi.
2. Endoskopske promjene povezane s portalnom hipertenzijom (varikoziteti jednjaka, varikoziteti želuca i portalna hipertenzivna gastropatija) verificirane su kod 75,7% bolesnika.
3. Distribucija promjena povezanih s portalnom hipertenzijom iznosila je: 70,1% varikoziteti jednjaka, 9,0% varikoziteti fundusa želuca i 28,5% portalna hipertenzivna gastropatija.

4. Promjene nepovezane s portalnom hipertenzijom (ezofagitis, gastritis, erozije, ulkus želuca, duodenitis) bile su prisutne kod 63,19% bolesnika.
5. Distribucija promjena nepovezanih s portalnom hipertenzijom iznosila je: 8,3% ezofagitis, 50,7% gastritis, 32,6% erozije želuca, 2,8% ulkus želuca, 10,4% duodenitis.
6. Bolesnici heterogene skupine s ostalim bolestima jetre imali su značajno manju učestalost promjena povezanih s portalnom hipertenzijom, u odnosu na sve ostale skupine bolesnika (alkoholna bolest jetre, virusne bolesti jetre, autoimune bolesti jetre).
7. Osim očekivano visoke prevalencije promjena povezanih s portalnom hipertenzijom, analiza upućuje na izrazito visoku prevalenciju peptičkih promjena (ezofagitisa, gastritisa, duodenitisa, ulkusa) koje pridonose patologiji gornjeg dijela probavnog sustava bolesnika s terminalnom bolesti jetre.

10. Zahvala

Zahvaljujem mentorici doc. dr. sc. Anni Mrzljak i Zavodu za gastroenterologiju KB Merkur, bez kojih ovaj rad ne bi bio moguć. Hvala i svim mojim bližnjima koji su me podržavali, ohrabivali i vjerovali u mene, ne samo za vrijeme pisanja ovog rada, već i kroz cijelo školovanje, a posebno mojoj majci.

11. Literatura

1. Armstrong D, Bennett JR, Blum AL, Dent J, De Dombal FT, Galimiche JP, Lundell L, Margulies M, Richter JE, Spechler SJ, Tytgat GN, Wallin L (1996) The endoscopic assessment of oesophagitis: a progress report on observer agreement. *Gastroenterology* 111:85–92.
2. Chen LS, Lin HC, Hwang SJ, Lee FY, Hou MC, Lee SD (1996) Prevalence of gastric ulcer in cirrhotic patients and its relation to portal hypertension. *J Gastroenterol Hepatol.* Jan;11(1):59-64.
3. Damjanov I, Jukić S, Nola M (2011) *Patologija, Medicinska naklada, Zagreb*
4. Garcia–Pagán JC, Barrufet M, Cardenas A, Escorsell A (2014) Management of Gastric Varices. *Clin Gastroenterol Hepatol.* 12(6):919-928.
5. Giráldez A, Sousa JM, Bozada JM, Cayuela A, Pascasio JM, García I, Tamayo MJ, Gómez MA, Serrano J, Sayago M, Belda O, Bernardos A. (2003) Results of an upper endoscopy protocol in liver transplant candidates. *Rev Esp Enferm Dig.* 95(8):555-60, 549-54.
6. Gordon C, Kang JY, Neild PJ, Maxwell JD (2004) The role of the hiatus hernia in gastro-oesophageal reflux disease. *Alimentary Pharmacology & Therapeutics* 7:719-732
7. Gravante G, Delogu D, Venditti D (2008) Upper and lower gastrointestinal diseases in liver transplant candidates. *Int J Colorectal Dis.*23(2):201-6.
8. Hyun JJ, Bak Y-T (2011) Clinical Significance of Hiatal Hernia. *Gut Liver.* 5(3): 267–277
9. Iwao T, Toyonaga A, Oho K, Sakai T, Tayama C, Masumoto H, Sato M, Nakahara K, Tanikawa K. (1997) Portal-hypertensive gastropathy develops less in patients with cirrhosis and fundal varices. *J Hepatol.* 26(6):1235-41.
10. Jabbari M, Cherry R, Lough JO, Daly DS, Kinnear DG, Goresky CA (1984) Gastric antral vascular ectasia: the watermelon stomach. *Gastroenterology* 87:1165–70.
11. Jones MP, Sloan SS, Jovanovic B, Kahrilas PJ (2002) Impaired egress rather than increased access: an important independent predictor of erosive oesophagitis. *Neurogastroenterol Motil* 14: 625–31.

12. Kirchner G, Beil W, Bleck JS, Manns MP, Wagner S (2011) Prevalence of *Helicobacter pylori* and occurrence of gastroduodenal lesions in patients with liver cirrhosis. *Int J Clin Exp Med*. Jan 1; 4(1): 26–31
13. Negreanu L, Bușegeanu C, Trandafir D, Dragomir P, Udeanu M, Fierbințeanu-Braticevici C, Andronescu D (2005) Portal hypertensive gastropathy. *Rom J Intern Med* 43(1-2):3-8.
14. North Italian endoscopic club for the study and treatment of esophageal varices (1988) Prediction of the first variceal hemorrhage in patients with cirrhosis of the liver and esophageal varices. *N Engl J Med* 319:983–9.
15. Rabinovitz M, Kumar S, Kajani M, Van Thiel DH, Gavalier JS (1989) Combined upper and lower gastrointestinal endoscopy: a prospective study in alcoholic and nonalcoholic cirrhosis. *Alcohol Clin Exp Res*. Dec;13(6):790-4.
16. Rabinovitz M, Yoo YK, Schade RR, Dindzans VJ, Van Thiel DH, Gavalier JS (1990) Prevalence of endoscopic findings in 510 consecutive individuals with cirrhosis evaluated prospectively. *Dig Dis Sci*. 35(6):705-10
17. Rath HC, Timmer A, Kunkel C, Endlicher E, Grossmann J, Hellerbrand C, Herfarth HH, Lock G, Sahrbacher U, Schölmerich J, Kullmann F, Messmann H (2004) Comparison of interobserver agreement for different scoring systems for reflux esophagitis; impact of level of experience. *Gastrointest Endosc* 60:44-9.
18. Sarin SK, Lahoti D, Saxena SP, Murthi NS, Makwane UK (1992) Prevalence, classification and natural history of gastric varices: a long term follow-up study in 568 portal hypertension patients. *Hepatology* 16:1343–9.
19. Shanid AS, Kunnathuparambil SG, Sreesh S, Narayanan P, Vinayakumar KR (2014) *Helicobacter pylori* infection in patients with liver cirrhosis: prevalence and association with portal hypertensive gastropathy. *Ann Gastroenterol*. 27(1): 48–52.
20. Sharma S, Gurakar A, Jabbour N (2008) Avoiding Pitfalls: What an Endoscopist Should Know in Liver Transplantation—Part II. *Dig Dis Sci* 53:1757–1773
21. Taranto D, Suozzo R, Romano M, di Sapio M, Caporaso N, Del Vecchio Blanco C, Coltorti M (1994) Gastric endoscopic features in patients with liver

cirrhosis: correlation with esophageal varices, intra-variceal pressure, and liver dysfunction. *Digestion*.55(2):115-20

22. Vrhovac B, Jakšić B, Reiner Ž, Vucelić B (2008) *Interna medicina*, Naklada Ljevak, Zagreb
23. Weller DA, DeGuide JJ, Riegler JL (1998) Utility of endoscopic evaluations in liver transplant candidates. *Am J Gastroenterol*. Aug;93(8):1346-50.
24. Zaman A, Hapke R, Flora K, Rosen H, Benner K (1999) Prevalence of upper and lower gastrointestinal tract findings in liver transplant candidates undergoing screening endoscopic evaluation. *Am J Gastroenterol*. 94(4):895-9.

12. Životopis

Rođena sam u Zagrebu 1990. godine, gdje sam završila OŠ Dobriše Cesarića i II. gimnaziju. Dva sam puta sudjelovala na Državnom natjecanju iz geografije te sam 2005. osvojila drugo mjesto. Sudjelovala sam i na županijskim natjecanjima iz biologije i kemije. Medicinski fakultet sam upisala 2009. Tijekom treće godine studija bila sam demonstratorica na Katedri za histologiju i embriologiju, tijekom pete godine na predmetu Klinička propedeutika u KBC Zagreb, a na šestoj sam godini bila demonstratorica na Kliničkoj propedeutici u KB Merkur te na predmetu Pedijatrija na Odjelu za alergologiju i pulmologiju. Od treće godine studija aktivna sam članica i instruktorka u Udruzi StEPP (Studentska ekipa prve pomoći) te sam položila licencirani tečaj BLS-AED pri Hrvatskom reanimatološkom društvu.

