

Funkcionalna rekonstrukcija gornjih udova nakon operacije mekotkivnih sarkoma

Vučić, Ana

Master's thesis / Diplomski rad

2024

Degree Grantor / Ustanova koja je dodijelila akademski / stručni stupanj: **University of Zagreb, School of Medicine / Sveučilište u Zagrebu, Medicinski fakultet**

Permanent link / Trajna poveznica: <https://um.nsk.hr/um:nbn:hr:105:782637>

Rights / Prava: [In copyright](#)/[Zaštićeno autorskim pravom.](#)

Download date / Datum preuzimanja: **2024-07-13**



Repository / Repozitorij:

[Dr Med - University of Zagreb School of Medicine Digital Repository](#)



**SVEUČILIŠTE U ZAGREBU
MEDICINSKI FAKULTET**

Ana Vučić

**Funkcionalna rekonstrukcija gornjih udova
nakon operacije mekotkivnih sarkoma**

Diplomski rad



Zagreb, 2024.

Ovaj diplomski rad izrađen je na Zavodu za plastično-rekonstruktivnu kirurgiju i kirurgiju dojke Klinike za kirurgiju Kliničkog bolničkog centra Zagreb, pod mentorstvom doc. dr. sc. Sande Smuđ Orehovec i predan je na ocjenu u akademskoj godini 2023./2024.

Popis i objašnjenje kratica korištenih u radu

a. - Arteria (Arterija)

ae. - Arteriae (Arterije)

AJCC - American Joint Committee on Cancer

cm - Centimetar

CT - Computed Tomography (kompjutorizirana tomografija)

DIEP - Deep Inferior Epigastric Perforator

ESMO-EURACAN-GENTURIS - European Society for Medical Oncology; European Reference Network for Rare Adult Solid Cancers; European Reference Network for Genetic Tumor Risk Syndromes

Gy - Gray (mjerna jedinica za apsorbiranu dozu ionizirajućeg zračenja)

HHV8 - Humani Herpes Virus 8

ITM - Indeks tjelesne mase

lat. - Latinski

m. - Musculus (Mišić)

MSTS - Musculoskeletal Tumor Society Rating Scale

n. - Nervus (Živac)

NCCN - National Comprehensive Cancer Network

QoL - Quality of Life

Quick DASH - Quick Disabilities of the Arm, Shoulder and Hand

R0 resekcija - Rub ekscidiranog dijela je bez tumorskih stanica

R1 resekcija - Rub ekscidiranog dijela ima mikroskopski vidljive stanice tumora

RB1 - Retinoblastomski Protein 1

RH - Republika Hrvatska

r. - Ramus (Ogranak)

rr. - Rami (Ogranci)

SAD - Sjedinjene Američke Države

TESS - Toronto Extremity Salvage Score

Th6-Th12 - 6. do 12. torakalni kralježak

TNF- α - Tumor Necrosis Factor Alfa

TRAM - Transverse Rectus Abdominis Muscle

UK - Ujedinjeno Kraljevstvo

v. - Vena (Vena)

Sadržaj

SAŽETAK	7
SUMMARY	7
Sažetak.....	7
1. UVOD.....	1
2. SARKOMI MEKIH TKIVA.....	2
2.1. Epidemiologija	2
2.2. Etiologija.....	2
2.3. Lokalizacija.....	3
2.4. Klasifikacija.....	3
2.4.1. Najčešći sarkomi mekih tkiva na gornjim ekstremitetima	4
2.5. Klinička slika.....	5
2.6. Dijagnoza	5
2.7. Biopsija.....	6
2.8. Stadiji sarkoma mekih tkiva	7
2.8.1. Petogodišnje preživljenje ovisno o stadiju mekotkivnog sarkoma.....	7
2.9. Liječenje	8
2.9.1. Kirurško liječenje.....	8
2.9.2. Radioterapija.....	9
2.9.3. Kemoterapija.....	9
2.9.4. Izolirana perfuzija udova	9
2.10. ESMO-EURACAN-GENTURIS smjernice za liječenje sarkoma.....	10
2.11. Funkcionalna rekonstrukcija	14
3. REŽNJEVI.....	15
3.1. Povijest.....	15
3.2. Podjela režnjeva	15
3.2.1. Podjela prema vaskularizaciji.....	15
3.2.2. Podjela prema vrsti tkiva	16
3.2.3. Podjela prema načinu prijenosa.....	17
3.3. Slobodni režnjevi	17
4. REŽANJ ŠIROKOG LEDNOG MIŠIĆA.....	19
4.1. Povijest.....	19
4.2. Anatomija	19

4.2.1. Arterijska opskrba	20
4.2.2. Venska opskrba	23
4.2.3. Inervacija.....	24
4.3. Indikacije	25
4.4. Prednosti	25
4.5. Nedostaci	26
5. KIRURŠKA TEHNIKA ODIZANJA I IMPLANTACIJE REŽNJA	27
5.1. Predoperativna priprema	27
5.2. Pozicioniranje pacijenta na operacijskom stolu	27
5.3. Vrste režnja širokog leđnog mišića	28
5.4. Označavanje i odizanje režnja širokog leđnog mišića	28
5.4.1. Režanj na peteljci - mišićni režanj.....	28
5.4.2. Režanj na peteljci - mišićno-kožni režanj	35
5.4.3. Slobodni režanj - mišićni režanj	37
5.4.4. Slobodni režanj - mišićno-kožni režanj.....	37
5.5. Popunjavanje defekta režnjem	37
5.6. Zatvaranje donorskog mjesta	37
6. KOMPLIKACIJE OPERACIJE.....	39
6.1. Komplikacije uzrokovane općom anestezijom	39
6.2. Komplikacije uzrokovane kirurškim postupkom	39
7. REHABILITACIJA	41
8. ZAKLJUČAK	43
9. ZAHVALE.....	44
10. LITERATURA.....	45
11. ŽIVOTOPIS.....	48
12. DODATAK 1: WHO klasifikacija sarkoma mekih tkiva, 2020. godine (7)	49
13. DODATAK 2: TNM klasifikacija sarkoma mekih tkiva (modificirano prema: Vrdoljak i autori (2018), str. 216).....	53

Sažetak

Ana Vučić

Funkcionalna rekonstrukcija gornjih udova nakon operacije mekotkivnih sarkoma

Funkcionalna rekonstrukcija postupak je kojim se pacijentu vraćaju funkcija i izgled određenog anatomskeg područja kakvi su bili prije opsežne operacije nakon koje je zaostao veliki defekt. Za popunjavanje tog defekta koriste se reznjevi, čija upotreba je poznata još od 25. godine prije Krista. Sarkomi mekih tkiva rijetka su heterogena skupina tumora koja može nastati od različitih tkiva, a najčešće su lokalizirani na gornjim ekstremitetima. S obzirom na blizinu mišićnih i neurovaskularnih struktura u tom području, nerijetko je nakon kirurške ekscizije potrebno rekonstruirati zaostali defekt. Još od 1906. godine poznata je uloga reznja širokog leđnog mišića (*lat. m. latissimus dorsi*) za popunjavanje takvih defekata, zbog mogućnosti adaptacije njegove veličine i dobre vaskularne opskrbe. Stoga se danas kao najčešća metoda za rekonstrukciju defekta na gornjem ekstremitetu rabi režanj širokog leđnog mišića na vaskularnoj peteljci. Iako ova metoda ima postoperativne komplikacije poput nastanka seroma, infekcije rane ili pojave kronične boli na donorskom mjestu, predoperacijskim i postoperacijskim ispitivanjima TESS i MSTs upitnicima potvrđeno je da je ova metoda zadovoljavajuća i omogućuje pacijentima dobar povratak funkcije rekonstruiranog ekstremiteta.

KLJUČNE RIJEČI: funkcionalna rekonstrukcija, sarkom mekog tkiva, gornji ekstremitet, režanj širokog leđnog mišića

Summary

Ana Vučić

Upper limb functional reconstruction after soft tissue sarcoma surgery

Functional reconstruction is a procedure that restores the function and appearance of a certain anatomical area to the patient as before the extensive surgery that left behind a large defect. To fill this defect, flaps are used, the use of which has been known since 25 BC. Soft tissue sarcomas are a rare heterogeneous group of tumors that can arise from different tissues, and are most often localized on the upper extremities. Considering the proximity of muscular and neurovascular structures in that area, it is often necessary to reconstruct the remaining defect after surgical excision. Since 1906, the role of the latissimus dorsi muscle flap (*lat. m. latissimus dorsi*) for filling such defects has been known due to the possibility of adapting its size and its good vascular supply. Therefore, today, as the most common method for the reconstruction of defects on the upper extremity, a latissimus dorsi muscle flap on the vascular pedicle is used. Although this method has post-operative complications such as seroma formation, wound infection, or chronic pain at the donor site, pre-operative and post-operative TESS and MSTs questionnaires confirmed that this method is adequate and allows patients to return a good function of the reconstructed limb.

KEYWORDS: functional reconstruction, soft tissue sarcoma, upper extremity, latissimus dorsi flap

1. UVOD

Sarkomi mekih tkiva rijetka su heterogena skupina tumora kod ljudi. Iako se mogu naći bilo gdje na tijelu, u većini slučajeva lokalizirani su na gornjim ekstremitetima. U prošlosti, pacijenti s mekotkivnim sarkomom na gornjem ekstremitetu liječili su se amputacijom ruke zbog vrlo visoke učestalosti lokalnog recidiva nakon jednostavne resekcije. Međutim, napretkom znanosti i medicine došlo je do uvođenja novih kirurških tehnika, radioloških metoda snimanja i adjuvantne terapije što je omogućilo očuvanje ekstremiteta u gotovo svim situacijama. Cilj je širokom resekcijom odstraniti tumor u potpunosti radi dobivanja zdravih resekcijskih rubova te (neo)adjuvantnom terapijom smanjiti mogućnost pojave recidiva. Osim onkološkog liječenja, kao dio multimodalnog liječenja bitno je estetski i funkcionalno očuvati ekstremitet.

U većini slučajeva, zbog široke resekcije sarkoma, na ruci zaostane veliki mekotkivni defekt koji se ne može primarno kirurški zatvoriti te vitalne strukture ruke budu izložene vanjskom svijetu. Također, zbog široke resekcije radi dobivanja zdravih rubova, neke strukture ruke bitne za njeno funkcioniranje mogu biti uklonjene. Ti problemi rješavaju se složenim rekonstruktivnim kirurškim zahvatima koji za pokrivanje defekta i obnavljanje funkcije ekstremiteta koriste reznjeve na peteljci i slobodne reznjeve. Još od 1906. godine znaju se prednosti širokog leđnog mišića za rekonstrukciju defekata zbog njegovih velikih dimenzija i dobre vaskularne opskrbe. Tako se kroz povijest koristio kao slobodni režanj i režanj na peteljci prilikom brojnih rekonstrukcija na cijelom tijelu, a danas se najčešće koristi za funkcionalnu rekonstrukciju velikih defekata koji su zaostali na gornjem ekstremitetu nakon operacija.

2. SARKOMI MEKIH TKIVA

Sarkomi mekih tkiva podvrsta su sarkoma, a nastaju od mezodermalnog mezenhima koji se nalazi u gotovo svim dijelovima ljudskog tijela. U meka tkiva ubrajaju se masno tkivo, mišići, tetive, periferni živci, krvne žile i fibrozno tkivo (ligamenti, fascije) (1).

2.1. Epidemiologija

Od sarkoma mekih tkiva mogu oboljeti sve dobne skupine, ali se oni ipak najčešće pojavljuju u osoba starijih od 55 godina (2). Međutim, Gahanbani i autori ističu kako se sarkomi mekih tkiva nalaze i u mlađih osoba, osobito u dobi od 14 do 29 godina, s incidencijom od 7% do 10% godišnje (3). Bourcier i autori opisuju incidenciju u Europskim zemljama koja iznosi 6/100 000 stanovnika, što čini 1-2% svih tumora kod odraslih osoba (4). Brownstein i autori navode da godišnja incidencija sarkoma mekih tkiva u Sjedinjenim Američkim Državama iznosi oko 16250 godišnje, odnosno čini 0.92% svih dijagnosticiranih tumora u odrasloj populaciji (5).

Prema podacima Registra za rak, u Republici Hrvatskoj je 2020. godine incidencija kod muškaraca iznosila 4.1/100 000 stanovnika (80 oboljelih), a kod žena 2.4/100 000 stanovnika (50 oboljelih) (6).

2.2. Etiologija

U većini slučajeva, sarkomi mekih tkiva nastaju sporadično, a etiologija ostaje nepoznata. Međutim, identificirano je nekoliko rizičnih čimbenika povezano s njihovim nastankom, od kojih su najvažniji genski sindromi i čimbenici iz okoline (4).

Nastanak sarkoma mekih tkiva najčešće je povezan s postojanjem određenih genskih sindroma, kao što su Li-Fraumenijev sindrom, Von Recklinghausenova bolest te mutacija RB1 tumor supresorskog gena. Iako čimbenici koji potječu iz okoline znatno manje utječu na nastanak ovih tumora od genskih sindroma, njihov

utjecaj je ipak uočljiv. Među njih se ubrajaju ionizirajuće zračenje, kemijski agensi (npr. vinil-klorid) i onkogeni virusi (npr. HHV8).

2.3. Lokalizacija

Sarkomi mekih tkiva raznolika su skupina tumora koje tvore različita tkiva i zbog toga mogu nastati na bilo kojem dijelu tijela koji sadrži masno tkivo, mišiće, tetive, periferne živce, krvne žile ili fibrozno tkivo. Mogu se naći na ekstremitetima, intraabdominalno, na trupu te glavi i vratu. Tablica 1 prikazuje podatke o relativnoj učestalosti sarkoma na ove četiri lokalizacije, dobivene u Sjedinjenim Američkim Državama (5), Ujedinjenom Kraljevstvu (3) i Republici Hrvatskoj (2). Od nabrojanih lokalizacija, sarkomi mekih tkiva najčešće se nalaze na ekstremitetima.

Tablica 1 - Relativna učestalost sarkoma mekih tkiva na određenim lokalizacijama na tijelu čovjeka u SAD-u, UK-u i RH

Lokalizacija sarkoma mekog tkiva		Relativna učestalost sarkoma mekih tkiva u različitim državama [%]		
		Sjedinjene Američke Države	Ujedinjeno Kraljevstvo	Republika Hrvatska
Ekstremiteti	Gornji	11	50	10
	Donji	26		30
Intraabdominalno	Retroperitonealno	25	40	15
	Visceralni organi	25		20
Trup		8		10
Glava i vrat		5	10	10

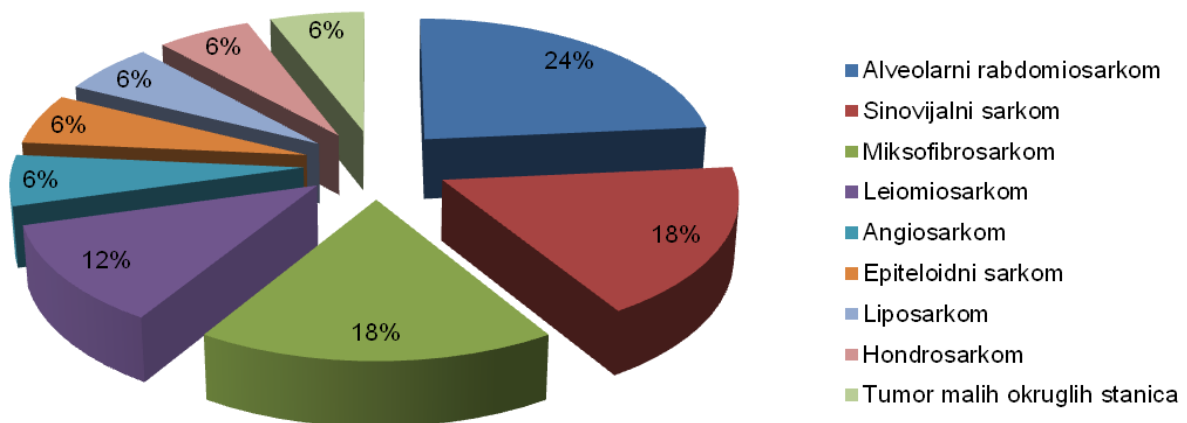
2.4. Klasifikacija

Sarkomi mekih tkiva klasificiraju se prema histološkoj klasifikaciji Svjetske zdravstvene organizacije iz 2020. godine (7). Ona ih svrstava u određenu skupinu ovisno o podrijetlu stanica koje tvore tumor. Postoji ukupno 11 skupina, a to su adipocitni tumori, fibroblastični i mijelofibroblastični tumori, takozvani fibrohistiocitni tumori, vaskularni tumori, pericitni (perivaskularni) tumori, tumori glatkih mišića, tumori skeletnih mišića, gastrointestinalni stromalni tumori, hondro-koštani tumori, tumori ovojnice perifernog živca i tumori nesigurne diferencijacije. Također, na

temelju biološkog ponašanja, sarkomi mekih tkiva dijele se na benigne, intermedijarne i maligne. Intermedijarni se dalje dijele na one koji su lokalno agresivni i one koji rijetko metastaziraju. Dodatni detalji i histološki podtipovi tumora nalaze se u tablici u Dodatku 1.

2.4.1. Najčešći sarkomi mekih tkiva na gornjim ekstremitetima

Rezultati petnaestogodišnje studije koje su proveli S. Nicholson i suradnici 2018. godine dali su podatke koji su tumori u Ujedinjenom Kraljevstvu najčešći na gornjim ekstremitetima. U istraživanje su bile uključene osobe od 17 do 84 godine. Slika 2.1 prikazuje najčešće dijagnosticirane histološke tipove sarkoma (8).



Slika 2.1 - Udio određenih histoloških podtipova sarkoma mekih tkiva na gornjim ekstremitetima u Ujedinjenom Kraljevstvu (modificirano prema: S. Nicholson i autori (2018))

U SAD-u, kod odraslih osoba najčešće se pojavljuju epiteloidni sarkom, sinovijalni sarkom i nediferencirani pleomorfni sarkom, dok su fibrosarkom i rabdomiosarkom češći kod djece (1). U Francuskoj među odraslima prevladavaju sinovijalni sarkom, epiteloidni sarkom i maligni histiocitofibrom (9).

U Republici Hrvatskoj, sarkomi mekih tkiva koji se najčešće javljaju kod odraslih su nediferencirani pleomorfni sarkom, gastrointestinalni stromalni tumor, liposarkom, lejomiosarkom i sinovijalni sarkom, dok je rabdomiosarkom najčešći sarkom u dječjoj populaciji (2).

2.5. Klinička slika

Pacijent sa mekotkivnim sarkomom na ekstremitetu najčešće se prezentira velikom i bezbolnom masom koja polagano raste te je čvršće konzistencije od okolnog tkiva (3). Anamnestički se doznaje da je masa prisutna nekoliko tjedana ili mjeseci. Vrlo rijetko postoji bol ili drugi simptomi, koji su posljedica pritiska tumora na živac ili kost (5). Sistemski znakovi kao što su umor, gubitak tjelesne težine, zimica, vrućica i noćno znojenje nisu uobičajeni za sarkome mekih tkiva (3).

Bolesnici s retroperitonealnim sarkomom mogu se prezentirati simptomima poput nelagode u trbuhu, gastrointestinalnim simptomima ili postojanjem palpatorne mase u trbuhu. Međutim, takvi pacijenti znatno su češće dug vremenski period asimptomatski sve dok tumor ne postane dovoljno velik kako bi uzrokovao ove lokalne simptome (5).

2.6. Dijagnoza

Budući da je klinička slika velike i bezbolne mase vrlo nespecifičan i nekarakterističan nalaz, dijagnozu mekotkivog sarkoma teško je postaviti jer brojna druga stanja mogu diferencijalno dijagnostički doći u obzir. To mogu biti infekcije (npr. apsces), bezopasne ciste, trauma (npr. *myositis ossificans*), drugi karcinomi i sekundarni tumori (3). Stoga je, za početak, potrebno napraviti detaljan pregled tumorske mase (10). On uključuje opisivanje mjesta na kojemu se masa nalazi te njene veličine, konture, oblika, boje, konzistencije, vezanosti za podlogu, transiluminacije i fluktuacije. Pojedine specifičnosti koje su pronađene u inicijalnom pregledu mogu poslužiti u sužavanju dijagnoze. Primjerice, transiluminacija je karakteristična za ganglion, modrica za hemangiom, tjestasta mekana konzistencija za lipom, a pozitivan Tinelov znak za švanom. Također, bitno je pregledati i limfne čvorove (3).

Nakon obavljenog kliničkog pregleda i postavljanja sumnje da se radi o tumoru, bitno je napraviti slikovne pretrage koje mogu pomoći pri procjeni o lokalizaciji i prirodi tvorbe, odnosno ima li tvorba benignan ili malignan karakter (9). Najdostupnija i najjednostavnija metoda koja se pri tome koristi je ultrazvučna pretraga. Ona omogućuje procjenu je li tvorba tekuća ili čvrsta, homogena ili

heterogena, površinska ili duboka. Na benignost upućuje nalaz homogene, površinski smještene mase, dok, s druge strane, na malignost upućuje heterogenost i dublji smještaj mase. Na temelju ultrazvučnog nalaza, ako je u korelaciji s kliničkim nalazima, često se može potvrditi da je tvorba benigna. Međutim, ako su rezultati ultrazvučne pretrage netipični i ne koreliraju dobro s kliničkim nalazom, ne dopušta se isključivanje malignosti te je potrebno napraviti magnetsku rezonanciju. Magnetska rezonancija pretraga je koja daje detaljniji prikaz od ultrazvučne pretrage i često upućuje na konačnu dijagnozu, ali nije dovoljna i ne smije zamijeniti biopsiju. Međutim, ona se radi prije biopsije jer omogućuje bolje kirurško određivanje rubova tumora i anatomskih struktura koje se nalaze u okolini ili su zahvaćene tumorom. U slučaju da osoba ima kontraindikaciju za magnetsku rezonanciju, relevantan rezultat dati će lokalni CT regije u kojoj je tumor lokaliziran (9).

Metastaze tipično zahvaćaju pluća, nerijetko abdomen, a još rjeđe limfne čvorove. Stoga je zlatni standard za određivanje stadija bolesti, odnosno proširenosti, CT prsnog koša i abdomena, odnosno zdjelice s kontrastom (9).

2.7. Biopsija

Prije početka liječenja, potrebno je napraviti biopsiju tumorske mase (9). Biopsiju je bitna jer daje definitivnu potvrdu benignosti ili malignosti mase, klasificira tumor na temelju histoloških karakteristika i omogućuje planiranje najprikladnijeg operacijskog pristupa te daljnjeg liječenja. Postoje dvije vrste biopsija - ekscizijska i perkutana core biopsija (11). Ekscizijska biopsija zapravo je definitivni način liječenja tumorskih masa za koje se radiološkim metodama dokazalo da imaju karakteristike benignog tumora. Ona podrazumijeva uklanjanje tumorske tvorbe u potpunosti, bez potrebe za daljnjim kirurškim postupkom. S druge strane, ako postoji i najmanja klinička ili radiološka sumnja na potencijalnu malignost tumora, indicirano je napraviti perkutanu core biopsiju iglom. Prije izvođenja takve biopsije mora postojati dogovor između kirurga i radiologa o biopsijskom traktu. To je put kojim će igla dolaziti u područje tumora, a on obavezno mora biti unutar područja koje će se kirurški odstraniti zajedno s tumorom. U protivnom bi moglo doći do pojave recidiva budući da tumor ne bi bio u potpunosti odstranjen. Stoga putanja biopsijskog trakta mora biti označena. Perkutana core biopsija iglom izvodi se u lokalnoj anesteziji, a vođena je

radiološkom slikovnom metodom kao što je ultrazvuk ili CT. Dobiveni volumen bioptiranog tkiva šalje se na histopatološku analizu koja svrstava tumor u određenu histološku skupinu, odnosno klasificira ga na temelju TNM klasifikacije.

2.8. Stadiji sarkoma mekih tkiva

Za određivanje stadija sarkoma mekih tkiva koristi se osmo izdanje TNM klasifikacije koju je izdala AJCC (2). Ona daje podatke o veličini primarnog tumora, zahvaćenosti regionalnih limfnih čvorova i postojanju metastaza, ali također opisuje i histološki gradus tumora, stupanj diferenciranosti tumora, broj mitozâ i postojanje nekroze u tumoru. Na temelju tih podataka, sarkomi mekih tkiva dijele se u četiri stadija kao što je prikazano u tablici 2. Dodatno pojašnjenje o vrijednostima iz tablice nalazi se u tablici u Dodatku 2.

Tablica 2 - Stadiji sarkoma mekih tkiva na ekstremitetima prema TNM klasifikaciji (modificirano prema: Vrdoljak i autori (2018), str. 216)

Stadij tumora	Primarni tumor (T)	Regionalni limfni čvorovi (N)	Udaljene metastaze (M)	Histološki gradus tumora (G)
<i>Stadij IA</i>	T1	N0	M0	G1, GX
<i>Stadij IB</i>	T2, T3, T4	N0	M0	G1, GX
<i>Stadij II</i>	T1	N0	M0	G2, G3
<i>Stadij IIIA</i>	T2	N0	M0	G2, G3
<i>Stadij IIIB</i>	T3, T4	N0	M0	G2, G3
<i>Stadij IV</i>	bilo koji T	N1	M0	bilo koji G
	bilo koji T	bilo koji N	M1	bilo koji G

Stadij tumora bitno je poznavati jer on određuje daljnju terapiju i postupanje s pacijentom. Također, na temelju stadija mekotkivnog sarkoma može se odrediti petogodišnje preživljenje.

2.8.1. Petogodišnje preživljenje ovisno o stadiju mekotkivnog sarkoma

Prognoza pojedinog stadija sarkoma mekog tkiva je različita. Petogodišnje preživljenje za stadij IA iznosi 85.3%, za stadij IB 83%, za stadij II 79%, za stadij IIIA 62.4%, za stadij IIIB 50.1%, a za stadij IV 13.9% (11).

2.9. Liječenje

Modaliteti koji se mogu koristiti prilikom liječenja sarkoma mekih tkiva na ekstremitetima su kirurška ekscizija tumora, neoadjuvantna i adjuvantna radioterapija, kemoterapija te izolirana perfuzija udova (9). Također, ponekad je nakon liječenja tumora, ukoliko je bilo potrebno napraviti opsežnu kiruršku resekciju, nužno napraviti i funkcionalnu i estetsku rekonstrukciju ekstremiteta.

2.9.1. Kirurško liječenje

U povijesti, zlatni standard za liječenje sarkoma mekih tkiva na ekstremitetu bila je amputacija ekstremiteta. Međutim, studije su pokazale da amputacija ne daje bolje rezultate od operacije koja štedi ekstremitet, pod uvjetom da se poštena operacija može izvesti (12). Stoga je danas temelj liječenja mekotkivnih sarkoma ekstremiteta kirurška ekscizija tumora.

Za pacijente kojima je dijagnosticiran lokalizirani oblik bolesti, biti će potrebno napraviti kiruršku resekciju s negativnim rubovima do u otprilike 1 do 2 cm okolnog zdravog tkiva (11). Također, u resekciju je bitno uključiti i biopsijski trakt. Međutim, postoje situacije u kojima je tumor na manjoj udaljenosti od 2 cm od bitnih neurovaskularnih struktura ili ih čak dodiruje. Tada resekcijski rub može biti i manji od 1 do 2 cm kako bi se sačuvale te strukture i funkcija ekstremiteta. U toj situaciji ne resekiraju se neurovaskularne strukture, nego se uklanja adventicija ako se radi o krvnoj žili, odnosno perineurij ako se radi o živcu. Međutim, zbog toga je nakon kirurške ekscizije potrebno provesti i radioterapiju kako bi se osigurala negativnost resekcijskog ruba, odnosno nepostojanje zaostalog dijela tumora.

Ukoliko se dokaže da je krvna žila ili živac obavijen tumorom, biti će potrebno napraviti njihovu resekciju. Invazija kosti javlja se rijetko, u oko 5% pacijenata. U slučaju da nije došlo do kortikalne invazije, dovoljno je ukloniti samo periost te provesti postoperativnu radioterapiju. Ako je došlo do kortikalne invazije, potrebno je planirati resekciju tog dijela kosti (11).

2.9.2. Radioterapija

Radioterapija predstavlja primjenu ionizirajućeg zračenja u svrhu liječenja maligne bolesti. Najčešće se primjenjuje kao nadopuna kirurškom liječenju, a to znači da se može primijeniti prije (neoadjuvantna) ili poslije (adjuvantna, postoperacijska) kirurškog zahvata. Uobičajena doza koju pacijent primi iznosi 50 Gy podijeljeno u frakcije od po 1.8-2 Gy (13).

Neoadjuvantna radioterapija primjenjuje se kada je promjer tumora veći od 5 cm, kada je lokaliziran duboko u tkivu ekstremiteta ili kada je visokog gradusa (4). Svrha neoadjuvantne radioterapije je utjecanje na veličinu tumora, odnosno njome se pokušava smanjiti promjer tumora kako bi se očuvalo što više okolnih struktura i kako bi resekcija bila jednostavnija i poštenija za pacijenta.

Prema smjernicama koje je izdao NCCN, preporučuje da se da sarkomi mekih tkiva stadija II, IIIA i IIIB prema AJCC klasifikaciji budu podvrgnuti postoperativnoj radioterapiji. Ukoliko se radi o stadiju II, gdje je promjer tumora manji od 5 cm, a resecirani su marginalni zdravi rubovi od 2 cm, primjena postoperativne terapije može se razmotriti. Međutim, ako je tumor malen, a nalazi se blizu neurovaskularnih struktura ili ih dodiruje, potrebno je primijeniti postoperativnu radioterapiju (11).

2.9.3. Kemoterapija

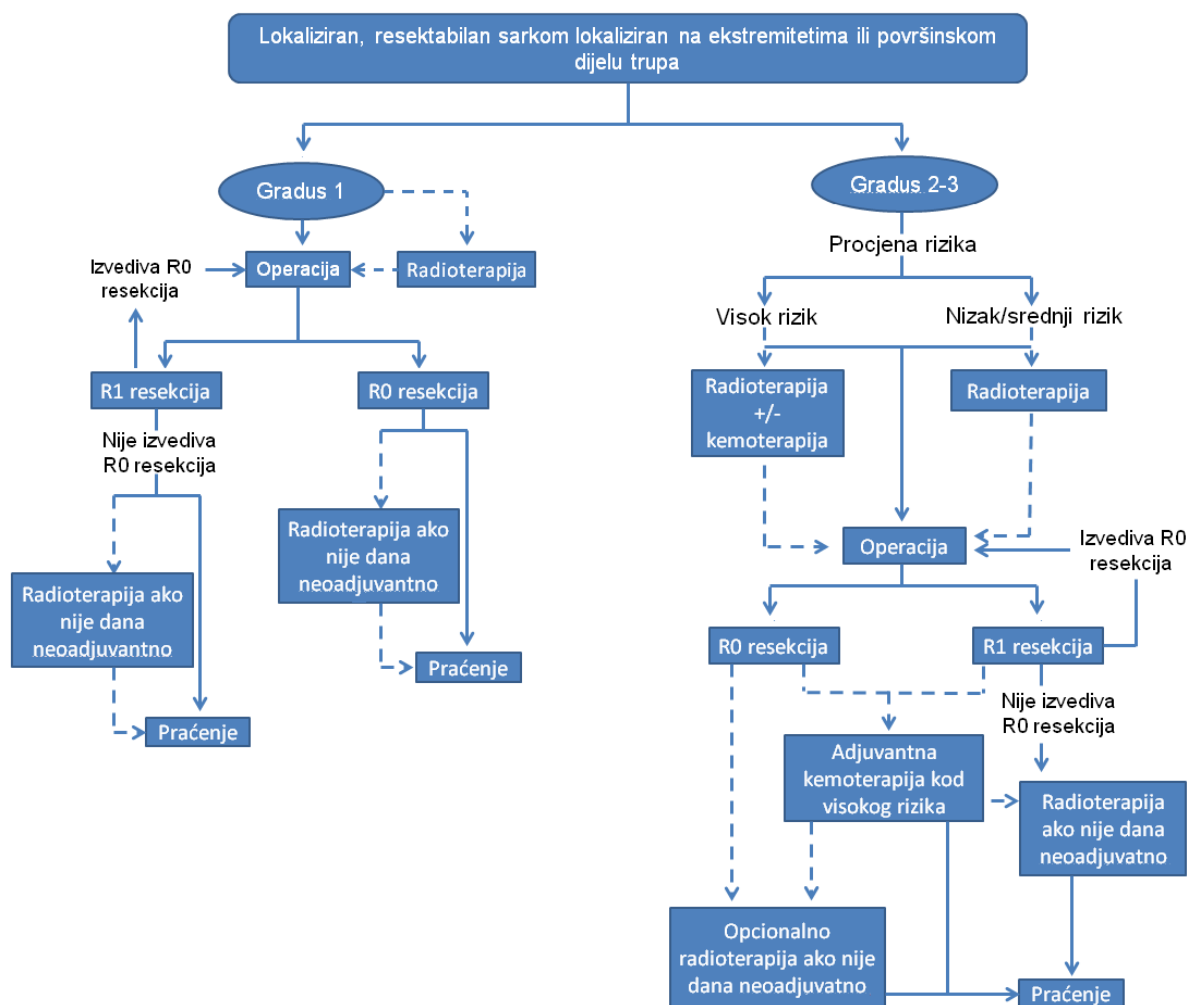
Kemoterapija označava primjenu citostatika, odnosno lijekova čiji je osnovni mehanizam djelovanja ubijanje stanica koje se ubrzano dijele. Najčešće se koristiti kao adjuvantna terapija nakon operacija sarkoma mekih tkiva i tada dovodi do produljenja perioda bez povratka bolesti, ali ne postoji učinak na ukupno preživljenje. Stoga se kemoterapija uglavnom primjenjuje samo pri dijagnosticiranoj metastatskoj bolesti. Najčešće primjenjivani citostatici su doksorubicin, ifosfamid i dakarbazin (2).

2.9.4. Izolirana perfuzija udova

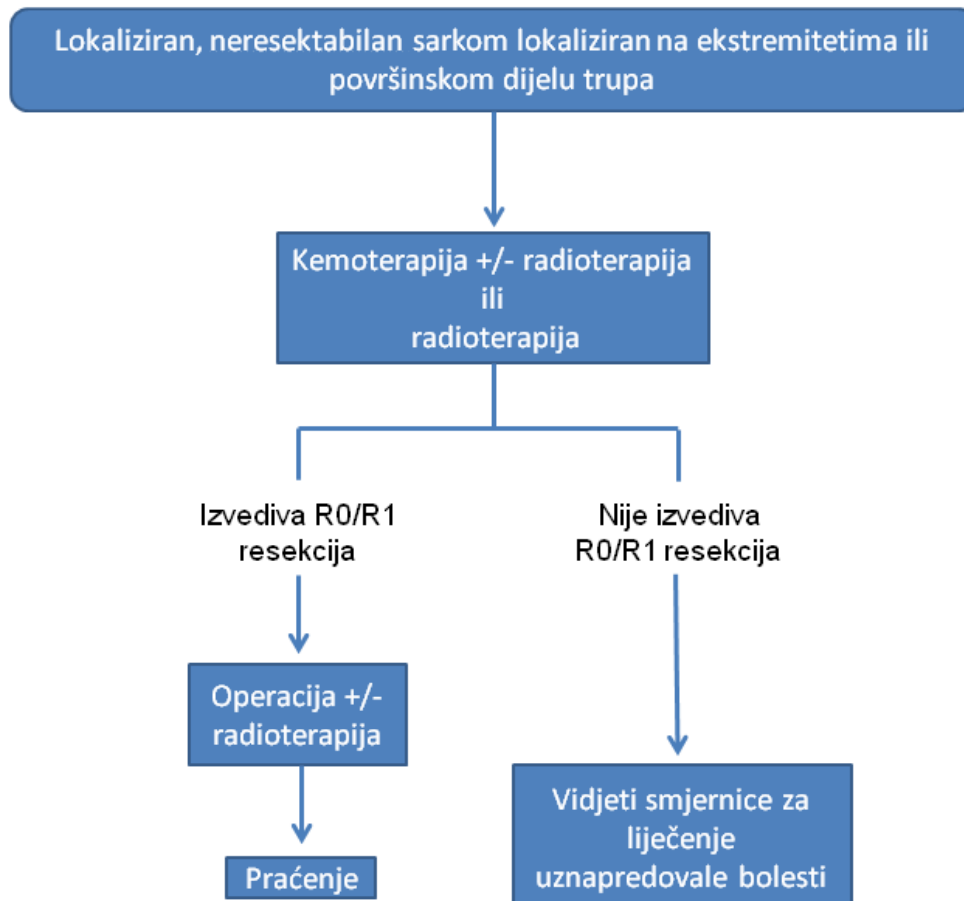
Izolirana perfuzija udova relativno je nova metoda čiji se učinak i djelotvornost još uvijek istražuju (2). Može se primijeniti u slučaju lokalno uznapredovanih sarkoma mekih tkiva. Za perfuziju se koriste melfalan i TNF- α . Za sada daje ohrabrujuće rezultate gdje u kombinaciji s kemoterapijom dovodi do produljenja ukupnog preživljenja pacijenata (4).

2.10. ESMO-EURACAN-GENTURIS smjernice za liječenje sarkoma

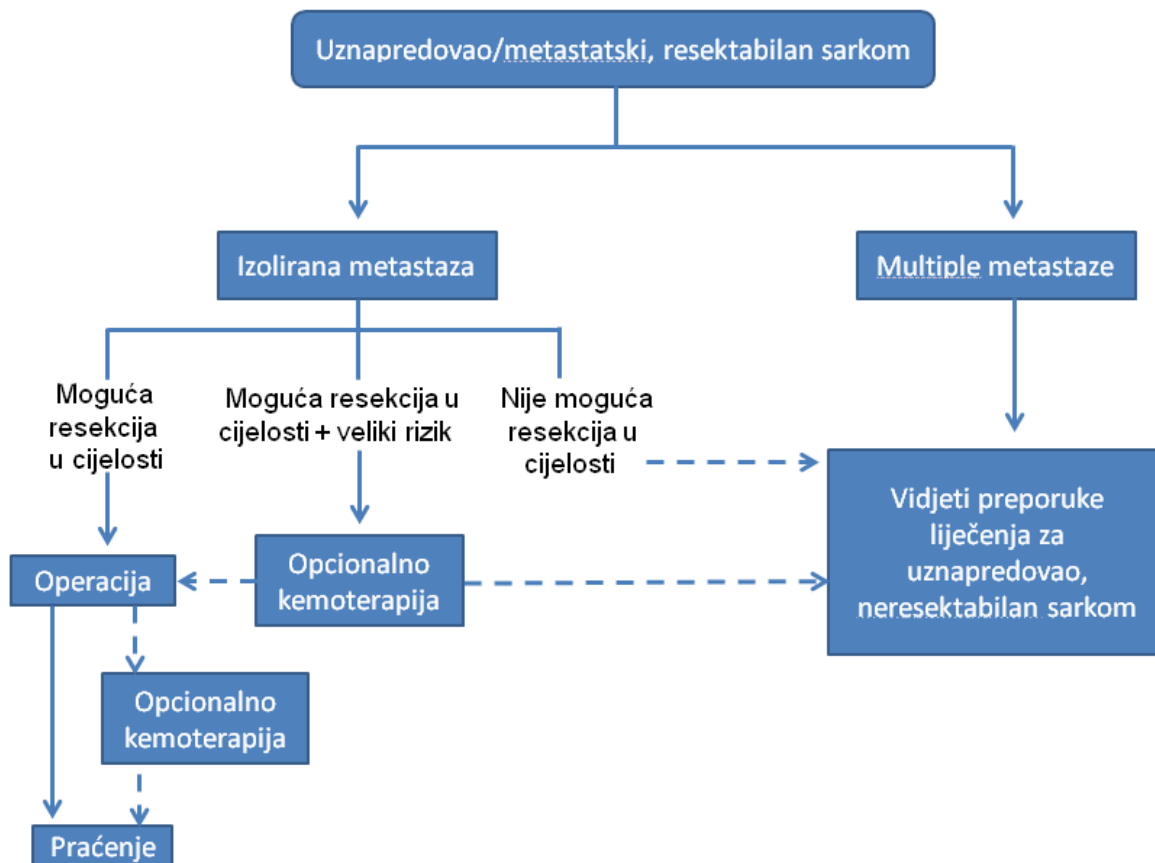
ESMO-EURACAN-GENTURIS dao je pregledne algoritme sa smjernicama za liječenje sarkoma mekih tkiva ovisno o proširenosti bolesti, mogućnosti resekcije sarkoma te njegovom histološkom gradusu. Ovi algoritmi prikazani su slikama 2.2, 2.3, 2.4 i 2.5. Koraci prikazani iscrtnim strelicama poduzimaju se ovisno o patohistološkom tipu tumora te njegovoj anatomskej lokalizaciji (13).



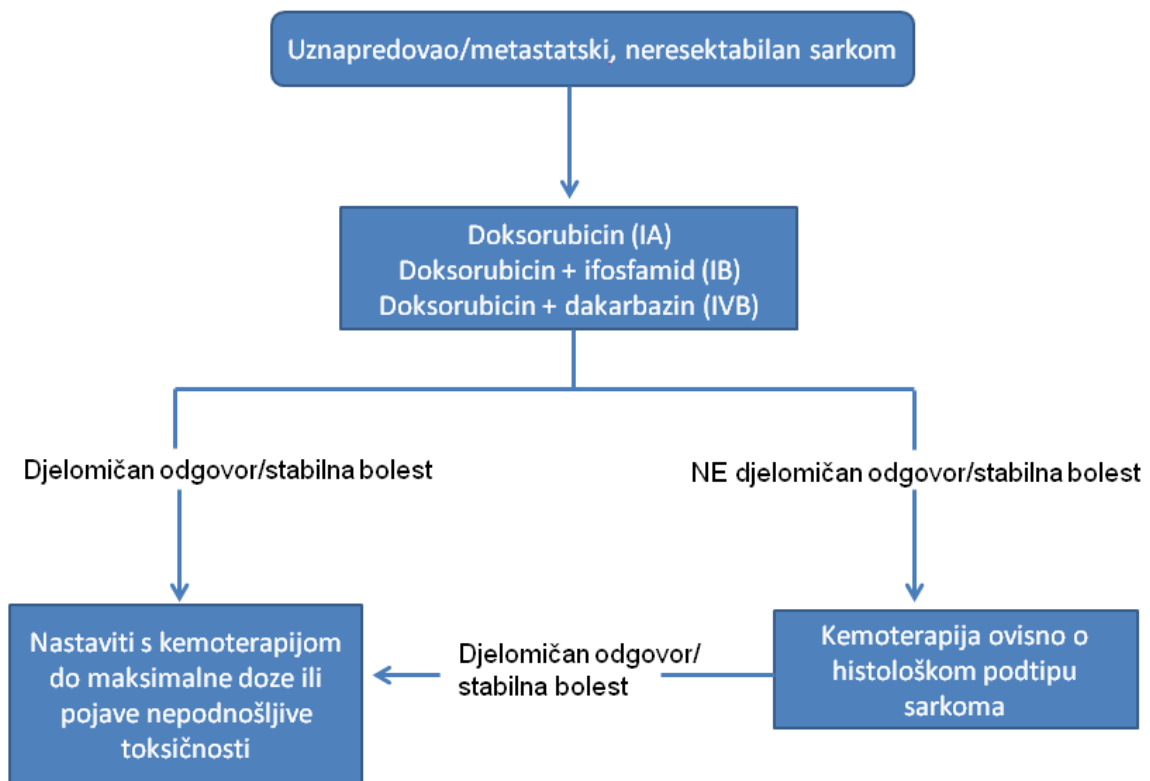Slika 2.2 - Algoritam liječenja lokaliziranog, klinički resektabilnog mekotkivnog sarkoma lokaliziranog na ekstremitetima i površinskom dijelu trupu (modificirano prema: A. Gronchi i autori (2021))



Slika 2.3 - Algoritam liječenja lokaliziranog, klinički neresektabilnog mekotkivnog sarkoma lokaliziranog na ekstremitetima i površinskom dijelu trupa (modificirano prema: A. Gronchi i autori (2021))



Slika 2.4 - Algoritam liječenja uznapredovalog/metastatskog, klinički resektabilnog mekotkivnog sarkonma (modificirano prema: A. Gronchi i autori, (2021))



Slika 2.5 - Algoritam liječenja uznapredovalog/metastatskog, klinički nereseptabilnog mekotkivnog sarkoma (modificirano prema: A. Gronchi i autori, (2021))

2.11. Funkcionalna rekonstrukcija

Radikalnom operacijom mekotkivnog sarkoma na gornjem ekstremitetu zaostaje veliki defekt mekog tkiva. Takav defekt nije moguće pokriti presađivanjem kože ili primarnim kirurškim zatvaranjem, već je potrebno napraviti funkcionalnu rekonstrukciju. Funkcionalna rekonstrukcija postupak je kojim se pacijentu vraća funkcija i izgled ekstremiteta kakvi su bili prije opsežne operacije (14). Postoji mnogo tehnika funkcionalne rekonstrukcije, a one mogu kombinirati postupke pokrivanja kože s rekonstrukcijom živaca, krvnih žila, mišića i kostiju (9). Najčešće se radi o uporabi mišićnog ili mišićno-kožnog reznja koji može biti slobodan ili na peteljci.

Kada je to moguće, rekonstrukcija ekstremiteta izvodi se istovremeno kada i resekcija tumora. To omogućuje bolji oporavak funkcije ekstremiteta i raniju primjenu adjuvantne terapije.

Idealna tehnika funkcionalne rekonstrukcije velikih defekata gornjeg ekstremiteta je rekonstrukcija reznjem širokog leđnog mišića na vaskularnoj peteljci.

3. REŽNJEVI

Režanj je vitalno tkivo koje je djelomično ili u potpunosti odvojeno od svoje podloge. Koristi se prilikom postojanja složenih defekata na tijelu na mjestima koja nisu pokrivena, već su na njima vidljivo izloženi živac, krvna žila, kost ili se radi o defektu koji otvara šupljinu (15).

3.1. Povijest

Za primjenu režnjeva zna se još od perioda između 25. i 50. godine prije Krista. Tada je Celzus opisao klizajući lokalni režnja. U 19. stoljeću Zeis opisuje tehniku koja se primjenjuje u Indiji i Francuskoj – tehniku tubuliranog i lokalnog klizajućeg režnja. Godine 1970. pojavila se mikrokirurška tehnika koja je omogućila prijenos režnjeva na vaskularnog peteljci na bilo koju lokaciju na tijelu. Napredovanjem medicine i mikrokirurške tehnike, posljednjih 30 godina uslijedio je brz razvoj složenijih funkcionalnih režnjeva koji se koriste za najsloženije rekonstrukcije (15).

3.2. Podjela režnjeva

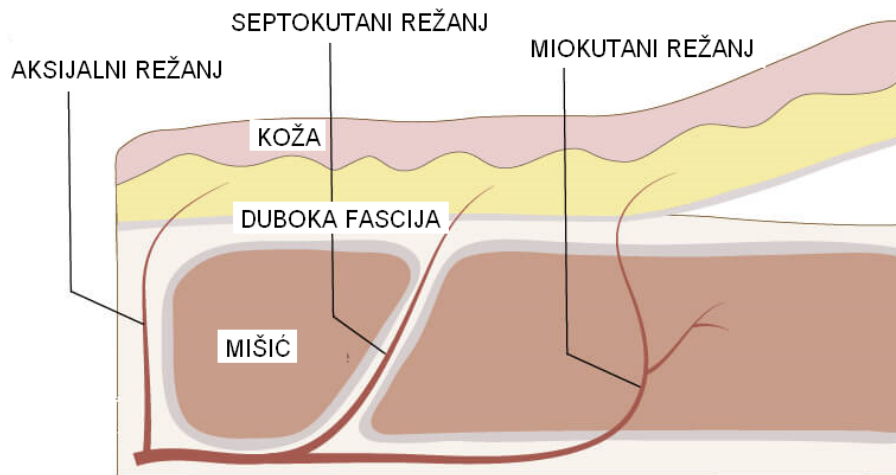
Režnjevi se mogu klasificirati na temelju nekoliko karakteristika – prema vaskularizaciji, vrsti tkiva od kojih su sastavljeni i načinu prijenosa (16).

3.2.1. Podjela prema vaskularizaciji

McGregor i Jackson su 1972. napravili prvu podjelu režnjeva prema vaskularizaciji. Podijelili su ih na aksijalni režanj, koji ima jednu krvnu žilu koja ga opskrbljuje, i na nasumice odabran režanj (16).

Godine 1986. Cormack i Lamberty dijele režnjeve na one s direktnom i indirektnom krvnom opskrbom. U režnjeve s direktnom krvnom opskrbom spadaju aksijalni, septokutani i endostealni, dok u režnjeve s indirektnom krvnom opskrbom spadaju miokutani i periostealni (17).

Kunert 1991. godine pojednostavljuje podjelu iz 1986. i uvodi osnovna tri načina podjele reznjeva prema vaskularizaciji – aksijalni, septokutani i miokutani, kao što je prikazano na slici 3.1 (16).



Slika 3.1 - Vrste reznjeva prema vaskularizaciji
(preuzeto i modificirano prema : <https://www.plarecon.com/fasciocutaneous-flap-classifications-cormack-lamberty-nakajima-mathes-nahai/>)

3.2.2. Podjela prema vrsti tkiva

S obzirom na vrstu tkiva koje je gradivna komponenta reznja, reznjevi se mogu podijeliti na (16):

- Kožni reznj - sadržava kožu i potkožno masno tkivo
- Fasciokutani reznj - sadržava kožu, potkožno masno tkivo i fasciju koja ima vaskularnu mrežu
- Mišićno-kožni reznj - sadržava kožu, potkožno masno tkivo, fasciju i mišić
- Složeni reznj - uz kožu, potkožno masno tkivo, fasciju i mišić može sadržavati i dodatna tkiva (kost, živac i/ili tetiva)

3.2.3. Podjela prema načinu prijenosa

S obzirom na način prijenosa, režnjevi se mogu podijeliti na lokalne, udaljene i slobodne (16). Lokalni režanj oblikuje se od kože koja se nalazi u blizini defekta. U defekt se može premještati rotacijom, transpozicijom ili klizanjem. Krvna opskrba osigurana je preko baze režnja. Udaljeni režanj postavlja se u defekt iz udaljenog područja postupkom premještanja koji traje određen vremenski period (putujući tubulirani režanj) ili se direktno ušije na mjesto defekta, a pritom je spojen na vaskularnu peteljku. Slobodni režanj zapravo je varijanta udaljenog režnja koji se odvaja iz svoga ležišta u potpunosti i prenosi se na udaljeno mjesto na kojemu je odmah potrebno učiniti anastomozu mikrokirurškom tehnikom.

3.3. Slobodni režnjevi

Slobodni režanj predstavlja vrstu režnja koja se potpuno odvaja od svoje podloge zajedno s krvnim žilama i premješta se na udaljeno mjesto na tijelu čiji defekt treba njime pokriti. Pritom se krvne žile slobodnog režnja anastomoziraju s krvnim žilama u području defekta mikrokirurškom tehnikom. Glavna svrha slobodnog režnja je funkcionalno i estetski nadomjestiti dio koji nedostaje u defektu, uz što manje oštećenje donorskog mjesta (16).

Do danas je poznat velik broj slobodnih režnjeva. Češće primjenjivani režnjevi su podlaktični režanj, režanj širokog leđnog mišića, fibularni režanj, skapularni režanj, režanj velikog omentuma, jejunum, postranični natkoljениčni režanj, TRAM i DIEP. Obilježja svakog od ovih režnjeva navedena su u tablici 3 (16).

Tablica 3 - Karakteristike slobodnih režnjeva

Slobodni režanj	Vrsta tkiva	Krvna opskrba režnja	Primjena
<i>podlaktični</i>	septofasciokutani režanj (+/- kost, tetive)	a. radialis/a. ulnaris uz prateće vene	rekonstrukcija na glavi, vratu, šaci, distalnom dijelu potkoljenice
<i>široki leđni mišić</i>	mišićni ili mišićno-kožni režanj	a. thoracodorsalis uz prateće vene	rekonstrukcija dojke i većih defekata na ekstremitetima
<i>fibularni</i>	koštani ili koštano-mišićno-kožni režanj	a. fibularis uz prateće vene	rekonstrukcije velikih koštanih defekata, mandibule
<i>skapularni</i>	koštano-kožni režanj	a. subscapularis uz prateće vene	rekonstrukcije na glavi i vratu, manji koštani ili kožni defekti šake i potkoljenice
<i>veliki omentum</i>	omentum na vaskularnoj peteljci	a. i v. gastroepiploica	pokrivanje velikih ranjivih površina
<i>jejunum</i>	tanko crijevo	a. mesenterica uz prateću venu	rekonstrukcije u usnoj šupljini, orofarinsku i jednjaku
<i>postranični natkoljenci</i>	fasciokutani režanj	lateralni perforatori natkoljenice	rekonstrukcija potkoljenice, glave i vrata
<i>TRAM i DIEP</i>	koža + masno tkivo	a. epigastrica inferior uz prateće vene	rekonstrukcija dojke

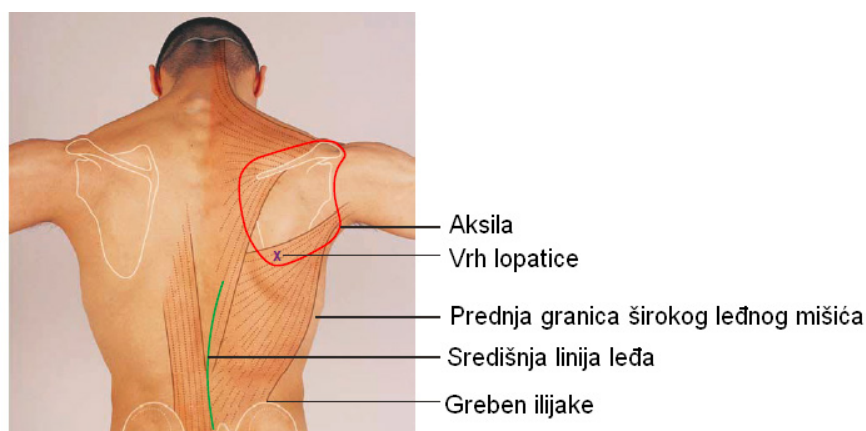
4. REŽANJ ŠIROKOG LEĐNOG MIŠIĆA

4.1. Povijest

Režanj širokog leđnog mišića prvi je mišićno-kožni režanj opisan u medicinskoj literaturi (18). Tansini ga je 1906. godine prvi puta predstavio te je opisao njegovu ulogu u pokrivanju velikog defekta zaostalog nakon mastektomije. Godine 1912. D'Este je dalje razradio i unaprijedio tu tehniku za rekonstrukciju dojke. Međutim, uporaba reznja širokog leđnog mišića proširena je tek 60 godine kasnije kada su se prepoznale njegove brojne prednosti. Tako je Olivari 1976. godine ponovno uveo ovaj režanj u uporabu opisujući njegovu ulogu u pokrivanju velikih radijacijskih ulkusa na zidu prsnog koša. Nadalje, Quillen i suradnici su prvi 1978. godine upotrijebili režanj širokog leđnog mišića za rekonstrukciju glave i vrata.

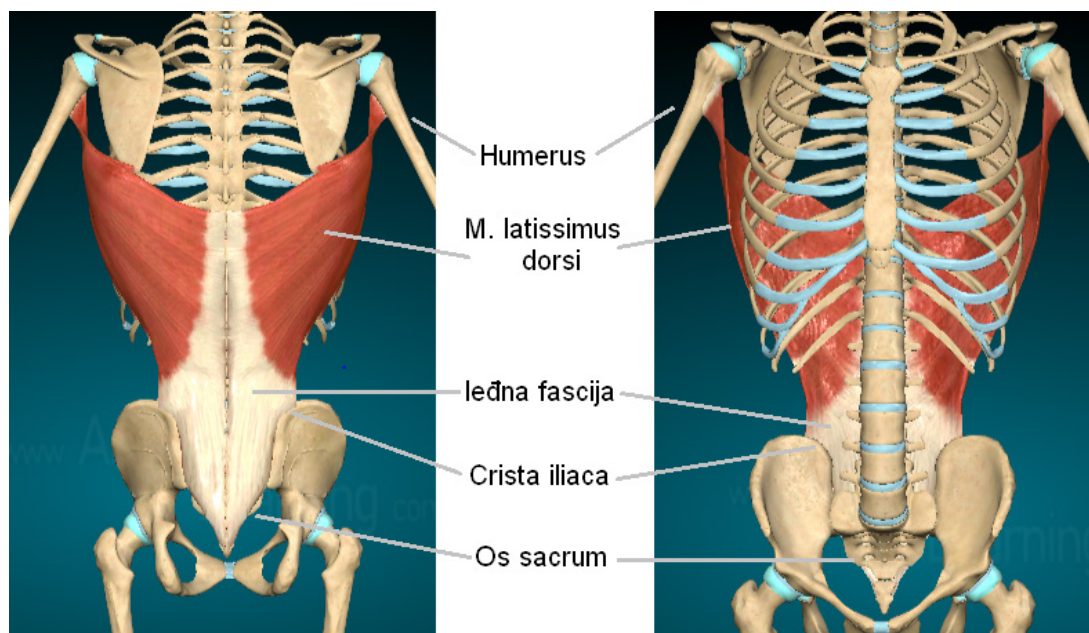
4.2. Anatomija

Široki leđni mišić (*lat. m. latissimus dorsi*) pripada površinskoj skupini mišića leđa. Gruba površinska anatomska orijentacija mišića prikazana je na slici 4.1. Rubovi mišića protežu se od vrha lopatice (*lat. scapula*) do središnje linije leđa posteriorno i s fascijalnim produžetkom do grebena ilijake (*lat. crista iliaca*) inferiorno. Prednja granica mišića prolazi kosom linijom od sredine grebena ilijake do aksile (18).



Slika 4.1 - Shematski prikaz površinske anatomске orijentacije širokog leđnog mišića (modificirano prema: G. Germann, M. Öhlbauer (2009), str. 292, uz dopuštenje)

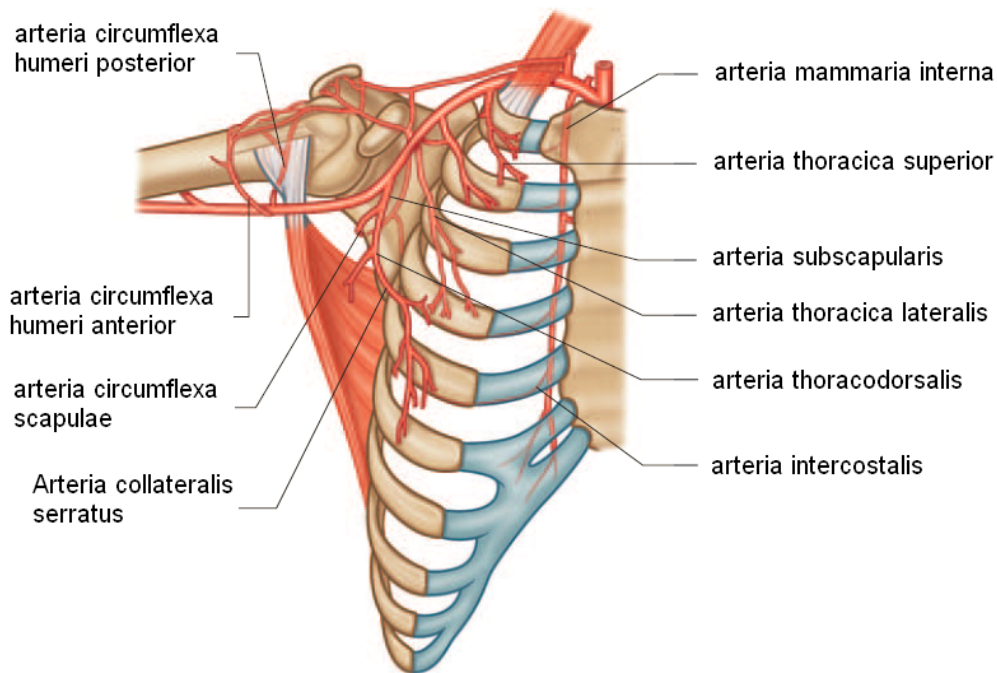
Široki leđni mišić polazi sa šiljastih nastavaka Th6-Th12 i svih lumbalnih kralježaka putem leđne fascije, s križne kosti (*lat. os sacrum*) i sa stražnje trećine bočne kosti (*lat. crista iliaca ossis ilium*), a hvata se na mali tuberkul i medijalni rub intertuberkularnog žlijeba nadlaktične kosti (*lat. humerus*) (19). Polazišta i hvatište prikazani su na slici 4.2.



Slika 4.2 - Prikaz polazišta i hvatišta širokog leđnog mišića (modificirano prema: <https://anatomylearning.com/webgl2023v3/browser.php>)

4.2.1. Arterijska opskrba

Široki leđni mišić ima dvostruku arterijsku opskrbu, putem torakodorzalne arterije i stražnjih perforatora. Oba krvožilna sustava međusobno su spojena, tako da u slučaju prekida jedne peteljke mišić može u cijelosti preživjeti. Arterijska opskrba mišića shematski je prikazana na slici 4.3.



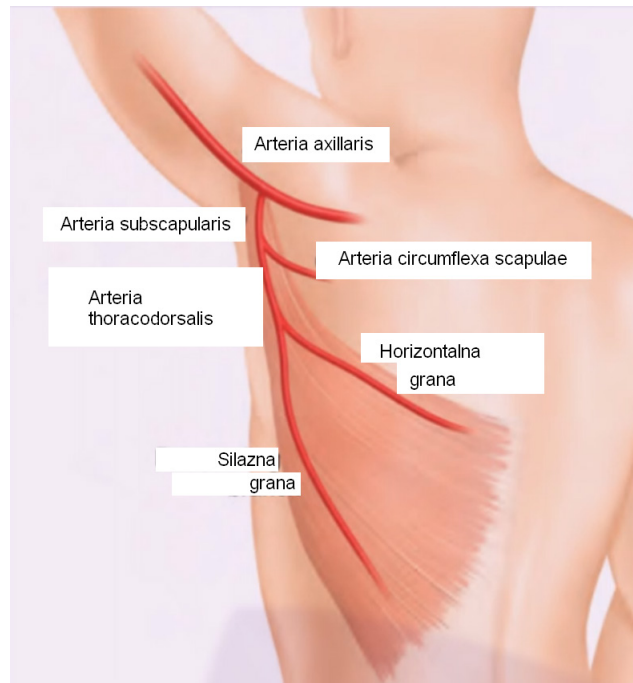
Slika 4.3 - Arterijska opskrba širokog leđnog mišića (modificirano prema: G. Germann, M. Öhlbauer (2009), str. 289, uz dopuštenje)

4.2.1.1. Torakodorzalna arterija (a. thoracodorsalis)

Dominantnu krvnu opskrbu širokog leđnog mišića čini torakodorzalna arterija (*lat. a. thoracodorsalis*) koja je ogranak subskapularne arterije (*lat. a. subscapularis*). Duljina torakodorzalne arterije u prosjeku iznosi 8.5 cm (varijacija 6.5-12 cm), a promjer 3 mm (varijacija 2-4 mm) (18).

Arterija polazi iz aksile i otprilike 0.5-2 cm iza odvajanja subskapularne arterije od aksilarne arterije (*lat. a. axillaris*) daje kožnu granu (*lat. r. cutaneus*). Zatim ide duž prednje granice širokog leđnog mišića i ulazi u mišić gdje se nakon kratkog toka na donjoj površini mišića podijeli na dvije glavne grane, kao što je prikazano na slici 4.4. Heitmann i suradnici opisali su da se grananje arterije nalazi otprilike 4 cm distalno od donje skapularne arterije i 2.5 cm lateralno od medijalne granice širokog leđnog mišića (21). Dvije glavne grane su horizontalna (medijalna ili transverzna) i silazna (lateralna ili vertikalna) grana. Silazna grana paralelna je s bočnom granicom mišića, protežući se približno 2,5 cm od njegova ruba. Horizontalna grana odvaja se od glavne grane pod kutom od oko 45° i paralelna je s gornjom granicom mišića. Grane se protežu u fasciji između snopova mišićnih vlakana i omogućuju da se mišić

podijeli u neovisne vaskularizirane inervirane jedinice. Također, unutar mišića obje se grane dijele na manje grane koje idu medijalno i anastomoziraju s perforatorima iz interkostalnih i lumbalnih arterija (189).



Slika 4.4 - Glavne grane torakodorzalne arterije (modificirano prema: <https://www.youtube.com/watch?v=81b3y-VvXR4>)

Opisana arterijska opskrba nalazi se u preko 90% pacijenata. Međutim, u nekih pacijenata mogu se pronaći i anatomske varijacije:

- A. thoracodorsalis može nastati izravno iz aksilarne arterije ili iz lateralne torakalne arterije u 3-5% bolesnika.
- A. thoracodorsalis se u račvištu dijeli na tri ili četiri grane.

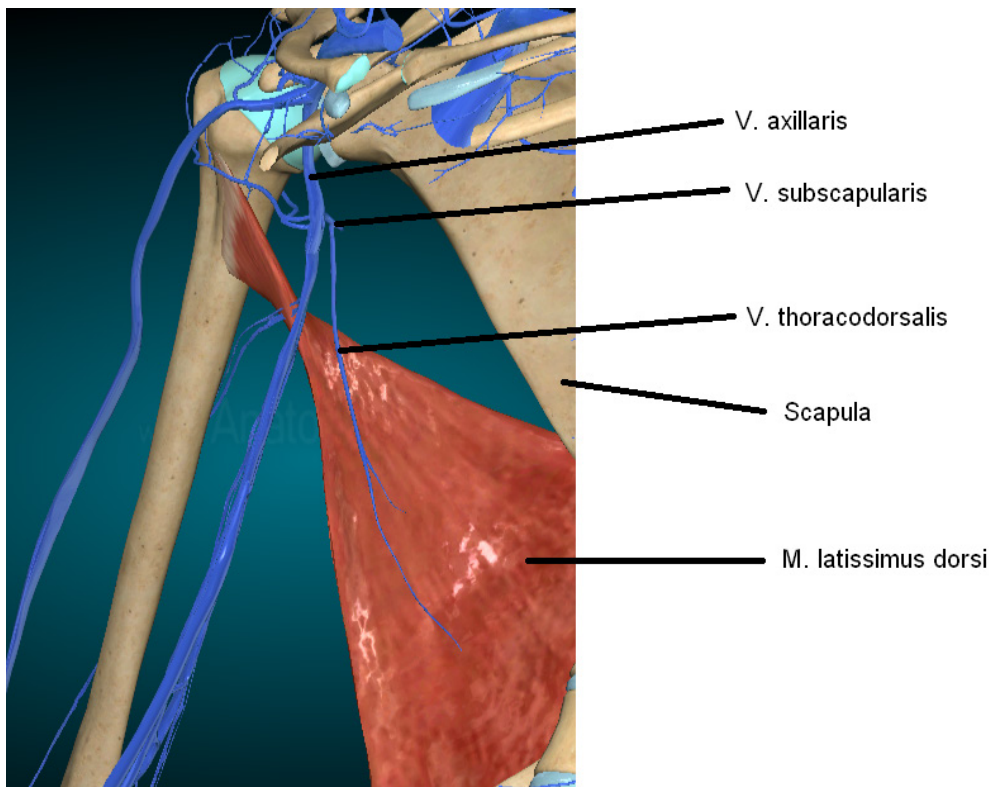
4.2.1.2. Stražnji perforatori

Stražnje perforatore čine dorzalne grane 9., 10. i 11. interkostalne arterije (*lat. ae. intercostales*) i grane lumbalne arterije (*lat. rr. lumbales*). Ove žile pretežno opskrbljuju distalni dio širokog leđnog mišića. Nalaze se u dva reda kao segmentne žile udaljene 5-10 cm od dorzalne središnje linije. Obično se u svakom segmentnom redu nalazi četiri do pet žila (18).

4.2.2. Venska opskrba

Primarna venska odvodnja širokog leđnog mišića ide preko torakodorzalne vene (*lat. v. thoracodorsalis*) koja polazi iz subskapularne vene (*lat. v. subscapularis*), kao što je prikazano na slici 4.5. Vena prati torakodorzalnu arteriju u njenom toku. Duljina vene u prosjeku iznosi 9 cm (varijacija 7.5-10 cm), a promjer 3.5 mm (varijacija 2-5 mm) (18).

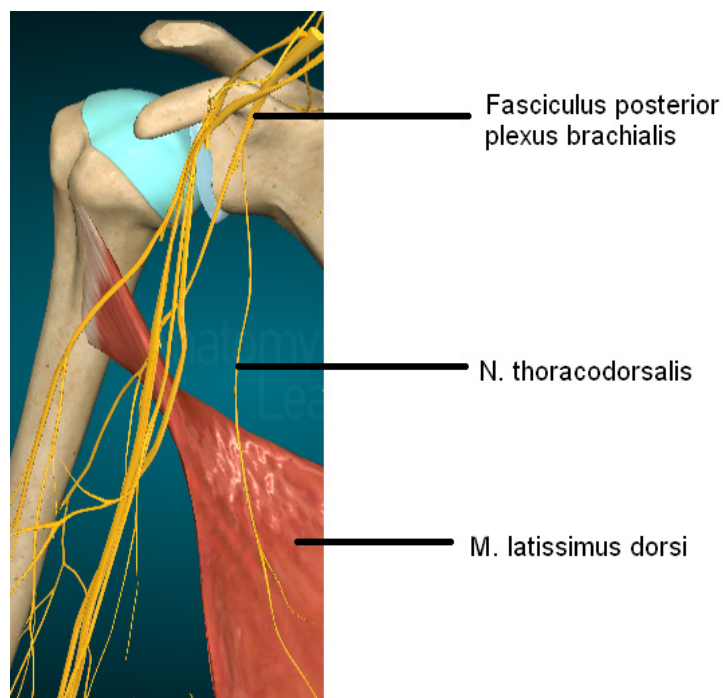
Sekundarnu vensku drenažu osiguravaju konkomitantne, odnosno popratne vene. Njihov tijek prati tok stražnjih perforatora. Duljina vena je u prosjeku 2 cm (varijacija 1.5-2.5 cm), a promjer 2 mm (varijacija 1.1-2.7 mm). Ta venska drenaža prvenstveno je zadužena za drenažu donjih i medijalnih dijelova mišića (18).



Slika 4.5 - Primarna venska odvodnja širokog leđnog mišića (modificirano prema: <https://anatomylearning.com/webgl2023v3/browser.php>)

4.2.3. Inervacija

Motorička inervacija širokog leđnog mišića dolazi od torakodorzalnog živca (*lat. n. thoracodorsalis*) (19). On polazi od stražnjeg snopa brahijalnog plexusa (*lat. fasciculus posterior plexus brachialis*), kao što je prikazano na slici 4.6. Svoj tijek započinje oko 3 cm medijalno od ishodišta subskapularne arterije u aksili. Putuje latero-inferiorno iza aksilarne arterije i vene do mjesta koje za približno 1.3 cm proksimalnije od grananja torakodorzalne arterije, gdje se grana na lateralnu i medijalnu granu koje prate grane torakodorzalne arterije i vene (18).



Slika 4.6 - Motorička inervacija širokog leđnog mišića (modificirano prema: <https://anatomylearning.com/webgl2023v3/browser.php>)

4.3. Indikacije

Režanj širokog leđnog mišića ima vrlo širok spektar uporabe. Razlog tomu su velika količina dostupnog tkiva, čime se dizajn i dimenzije reznja mogu mijenjati te dugi i visoko-kalibarski vaskularni pedikul, čime je mikrovaskularna anastomoza znatno olakšana (22). Zbog ovih prednosti može se koristiti kao slobodni režanj i kao udaljeni režanj na peteljci (18). Uloga slobodnog reznja je pokrivanje velikih defekata na glavi i vratu, trupu te gornjim i donjim ekstremitetima, koji bi se teško mogli pokriti nekim drugim materijalom. S druge strane, udaljeni režanj na peteljci primjenjuje se kod defekata prednjeg i stražnjeg zida prsnog koša, gornjeg i donjeg dijela leđa, pokrivanja defekata u aksili, na ramenu i vratu, kao funkcionalna zamjena za biceps, prilikom rekonstrukcije dojki, za defekte u temporalnom području te, rjeđe, za intraoralne defekte.

4.4. Prednosti

Režanj širokog leđnog mišića jedan je od najpoznatijih reznjeva u medicini. Poznate su njegove brojne prednosti (18):

- Disekcija reznja je zbog pouzdane anatomije torakodorzalne i subskapularne žile laka, brza i sigurna.
- Mikrovaskularni prijenos olakšan je dugom peteljkom sa žilama velikog kalibra.
- Velika količina dostupnog tkiva omogućuje okomitu, kosu ili poprečnu orijentaciju, ovisno o veličini, obliku i položaju defekta.
- Najveći je poznati režanj što omogućuje prilagodbu veličine i oblika.
- Može se koristiti za defekte koji se nalaze bilo gdje na tijelu.
- Koristan je u pružanju volumena za korekciju konturnih defekata.
- Može se kombinirati s komponentama drugih reznjeva.

4.5. Nedostaci

Korisnost reznja širokog leđnog mišića daleko nadmašuje njegove nedostatke koji su malobrojni i neznatni, ali ipak postoje (18):

- Glomazan reznj u osoba s razvijenijom tjelesnom konstitucijom zbog prilagođavanja reznja veličini defekta smanjuje količinu sakupljenog mišića.
- Kožni dijelovi reznja zahtijevaju sekundarno stanjivanje i ispravljanje kontura.
- Ugrožen je pokret stražnjeg potiska (važno u skijanju).
- Oslabljena funkcija gornjih ekstremiteta u paraplegičara.
- Nestabilnost zdjelice u osoba s neuromuskularnim bolestima.
- Bolovi i serom na donorskom mjestu.

5. KIRURŠKA TEHNIKA ODIZANJA I IMPLANTACIJE REŽNJA

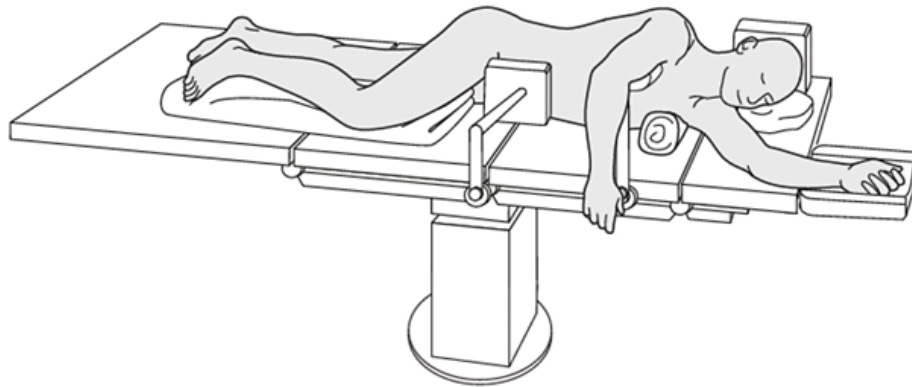
5.1. Predoperativna priprema

Predoperativna identifikacija krvnih žila koje će biti dio režnja u većini slučajeva nije potrebna (18). Međutim, u slučajevima prethodne disekcije ili zračenja u području aksile, potrebno je procijeniti funkciju mišića. Ukoliko je funkcija mišića uredna, odnosno netaknuta, žile nisu povrijeđene. Međutim, pri sumnji na oštećenu funkciju mišića potrebno je provesti istraživanje Color Doppler sondom kako bi se procijenilo je li mišić sposoban za život i može li se iskoristiti za pokrivanje defekta.

Prijeoperacijski antibiotici u pravilo se ne daju rutinski, a odluka o njihovoj primjeni temelji se na zdravstvenom stanju pacijenta.

5.2. Pozicioniranje pacijenta na operacijskom stolu

Kirurzi su se generalno složili da je bočni dekubitalni položaj idealan za odizanje režnja širokog leđnog mišića (18). Pacijent pozicioniran u bočni dekubitalni položaj prikazan je na slici 5.1. Međutim, pacijenta se još može postaviti i u potrbušni ili ležeći položaj s bočnim nagibom od 45°. U bočnom dekubitalnom položaju ruka je abducirana do 90°, a lakat flektiran za 90°. Abdukcija ne smije biti veća jer bi se u protivnom istegnuo brahijalni plexus (*lat. plexus brachialis*). Taj položaj omogućuje odličan pristup vaskularnoj peteljci i stjenci prsnog koša u slučaju prijenosa na peteljku. Ruka je sterilno pripremljena i omotana pamučnim zavojima kako bi dopuštena pokretljivost bila ograničena te kako bi se zaštitio lakatni živac (*lat. n. ulnaris*) u laktu.



Slika 5.1 - Namještaj pacijenta na operacijskom stolu u bočni dekubitalni položaj (preuzeto s: <https://surgeryreference.aofoundation.org/orthopedic-trauma/adult-trauma/distal-humerus/preparation/lateral-decubitus-position#introduction>)

5.3. Vrste reznja širokog leđnog mišića

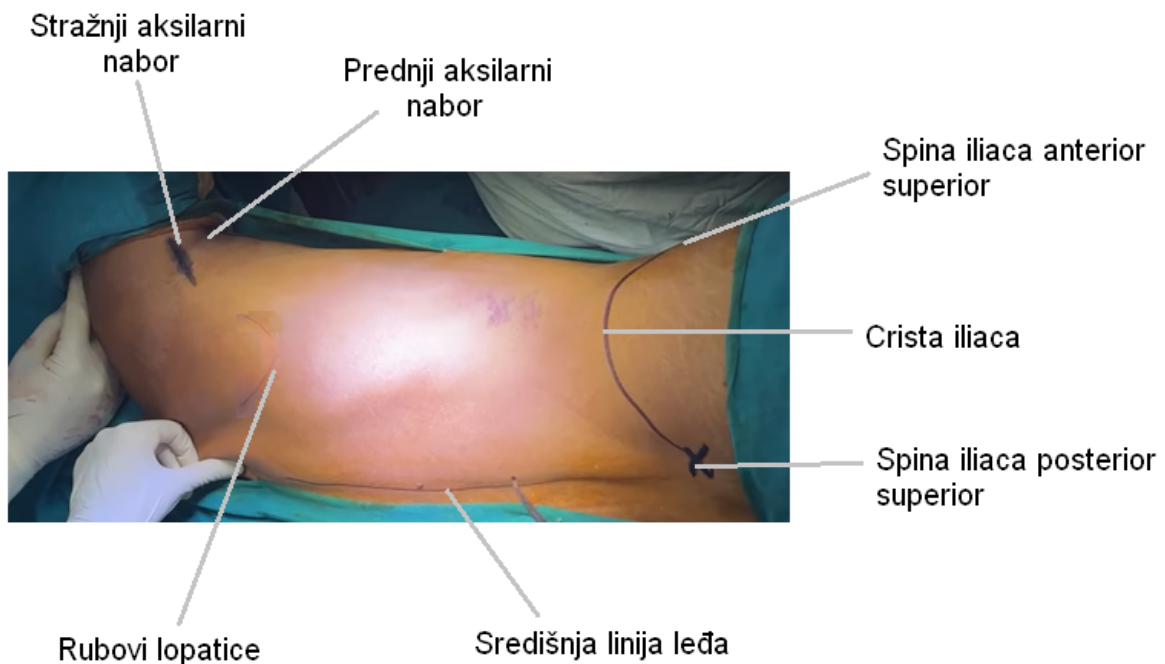
Režanj širokog leđnog mišića može biti sastavljen od mišića (mišićni režanj) ili mišića i kože (mišićno-kožni režanj). Također, režanj se može koristiti kao slobodni, gdje se u potpunosti odvaja iz svog ležišta ili kao režanj na vaskularnoj peteljci.

5.4. Označavanje i odizanje reznja širokog leđnog mišića

5.4.1. Režanj na peteljci - mišićni režanj

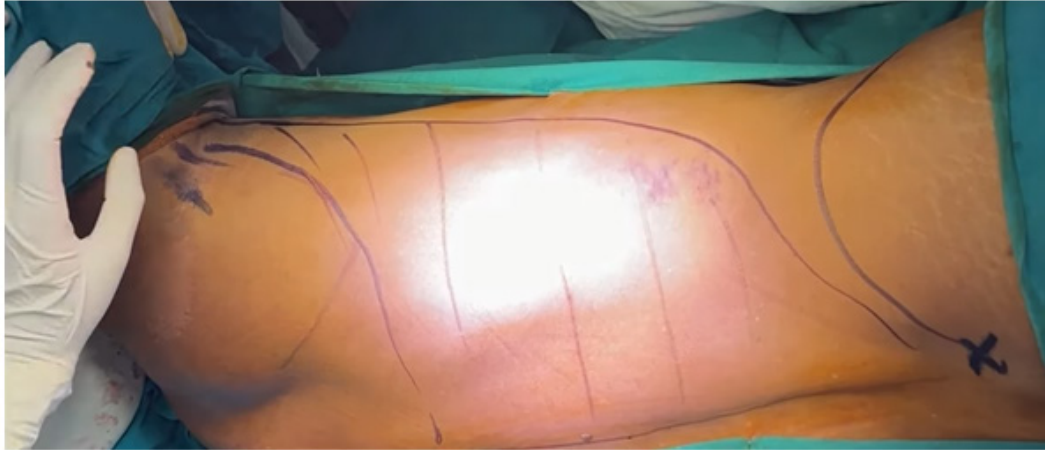Prilikom uzimanja mišićnog reznja na peteljci, pacijent se nalazi u lateralnom dekubitalnom položaju. Sterilno mu se pokriju svi dijelovi tijela osim dijela leđa s kojeg se uzima režanj širokog leđnog mišića. Nakon toga slijedi označavanje bitnih orijentacijskih dijelova (23). Za početak, označava se linija stražnjeg aksilarnog nabora. On predstavlja donju granicu stražnjeg zida aksile, a čini ga koža aksile koja pokriva mišićna vlakna širokog leđnog mišića na mjestu gdje se on istežu u stranu, kako bi se umetnuo u dno žlijeba dvoglavog mišića nadlaktične kosti. Nadalje, označi se i linija prednjeg aksilarnog nabora. Taj nabor čini donju granicu prednjeg zida aksile, a čini ga koža koja pokriva mišićna vlakna velikog prsnog mišića (*lat. m. pectoralis major*) koja se protežu u stranu kako bi se učvrstila u vanjski rub žlijeba dvoglavog mišića nadlaktične kosti. Nakon toga označava se greben bočne kosti.

Njega čini zakrivljena linija koja spaja prednji gornji bočni trn (*lat. spina iliaca anterior superior*) i stražnji gornji bočni trn (*lat. spina iliaca posterior superior*). Središnja linija leđa označava jedno od polazišta širokog leđnog mišića. Bitno je označiti i rubove lopatice jer je to područje u kojemu se isprepleću mišićna vlakna velikog prsnog mišića i širokog leđnog mišića. Ovi orijentacijski dijelovi prikazani su na slici 5.2.



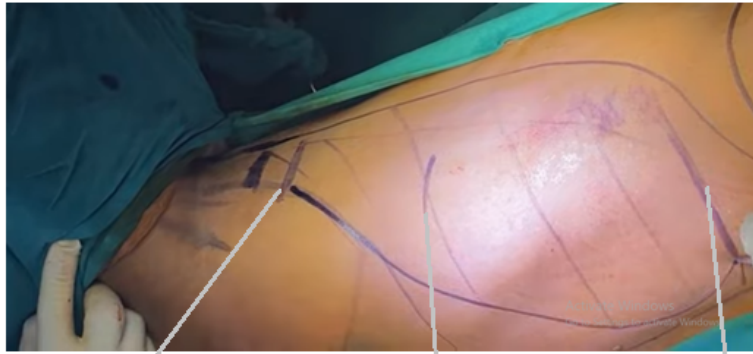
Slika 5.2 - Bitne anatomske orijentacijske točke prilikom odizanja širokog leđnog mišića (modificirano prema: <https://www.youtube.com/watch?v=a60kWLpk65Q>)

Nakon što su označeni orijentacijski dijelovi, potrebno je okvirno označiti rubove širokog leđnog mišića, što je vidljivo na slici 5.3. Također, na slici se vidi i grubi tok mišićnih vlakana.



Slika 5.3 - Oznaceni rubovi širokog leđnog mišića (modificirano prema: <https://www.youtube.com/watch?v=a60kWLpk65Q>)

Torakodorzalna arterija ulazi u široki leđni mišić otprilike 10 cm od svog hvatišta na nadlaktičnoj kosti. Ta točka nalazi negdje između aksile i lopatice i naziva se glavnom točkom. Glavna točka biti će mjesto na kojem će se napraviti preklop reznja prema defektu na ruci. Također, mjeri se udaljenost od glavne točke do proksimalnog ruba defekta na ruci te se ta udaljenost naznači na leđima. Distalno od te točke stavi se unaprijed napravljen uzorak koji označava površinu defekta na ruci i naznači se njegov distalni kraj. Taj uzorak zapravo označava veličinu mišića koju treba disecirati i odići kako bi se prekrio defekt na ruci. Te tri oznake prikazane su na slici 5.4.



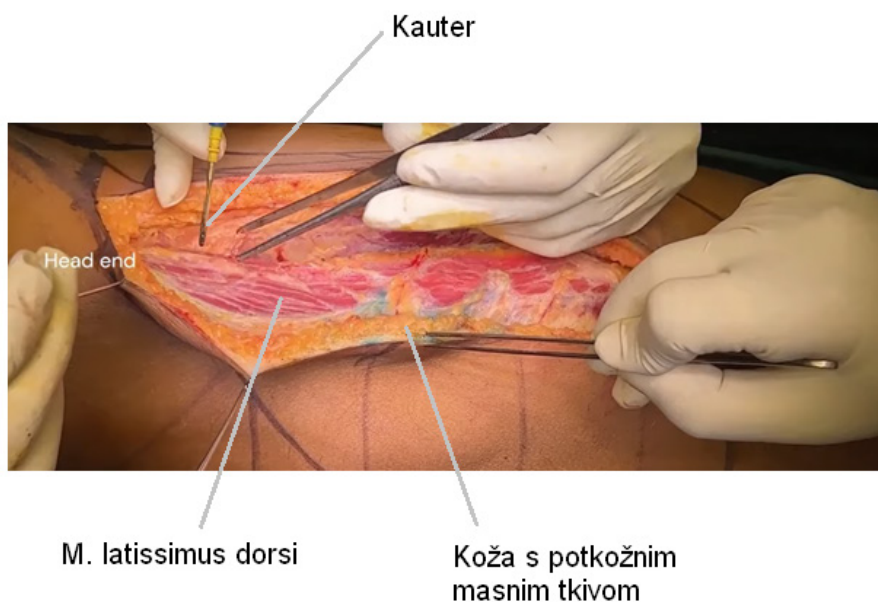
Mjesto ulaza
torakodorzalne
arterije u mišić

Udaljenost od glavne
točke do proksimalnog
ruba defekta na ruci

Udaljenost distalnog
kraja defekta na ruci

Slika 5.4 - Tri točke koje određuju veličinu širokog leđnog mišića potrebnu za pokrivanje defekta na ruci (modificirano prema: <https://www.youtube.com/watch?v=a60kWLpk65Q>)

Incizija kože započinje u području stražnjeg aksilarnog nabora i ide posteroinferiorno prema grebenu bočne kosti (24). Rez se dalje kauterom produbljuje kroz potkožno tkivo do mišića te se koža s potkožnim tkivom odvaja od mišića kao što je prikazano na slici 5.5. Količina kože koja se odvaja od mišića ovisi o veličini mišića koji je potreban za pokrivanje defekta na ruci.

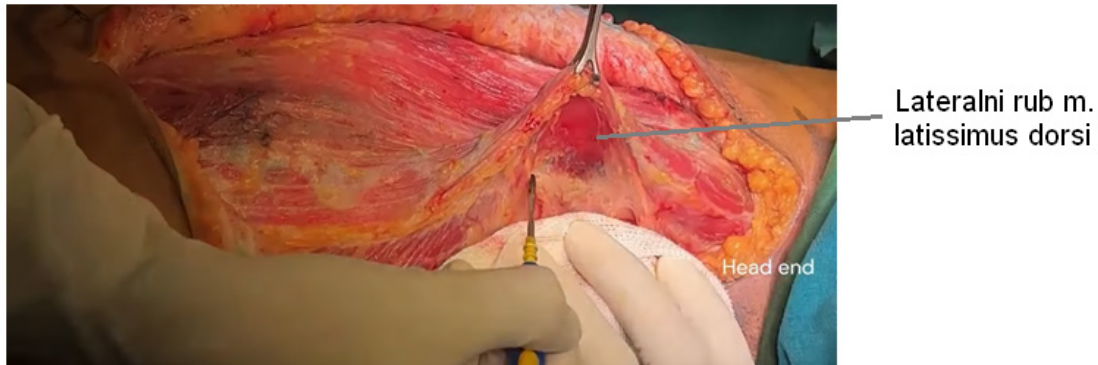


M. latissimus dorsi

Koža s potkožnim
masnim tkivom

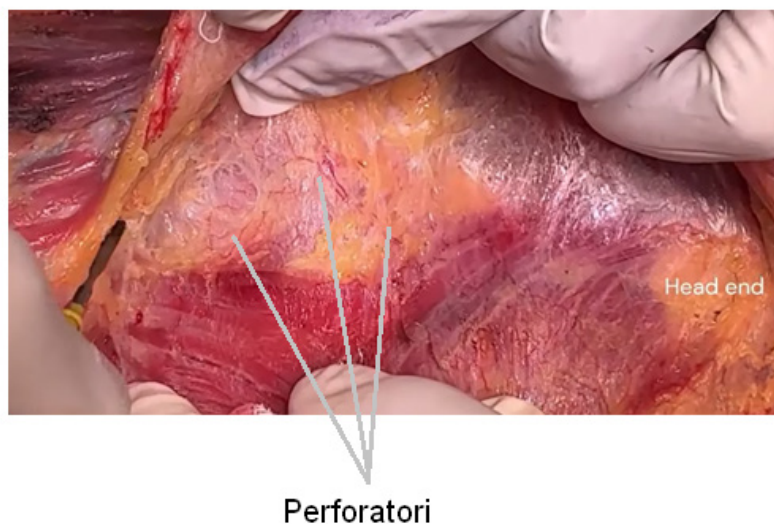
Slika 5.5 - Početni rez kože i potkožja s prikazom širokog leđnog mišića (modificirano prema: https://www.youtube.com/watch?v=KTO_n6xOBfA)

Nakon odvajanja kože, bitno je prepoznati anteriornu, odnosno lateralnu granicu širokog leđnog mišića kako bi započelo njegovo odizanje. Odizanje mišića započinje tupom disekcijom kauterom kao što je prikazano na slici 5.6.

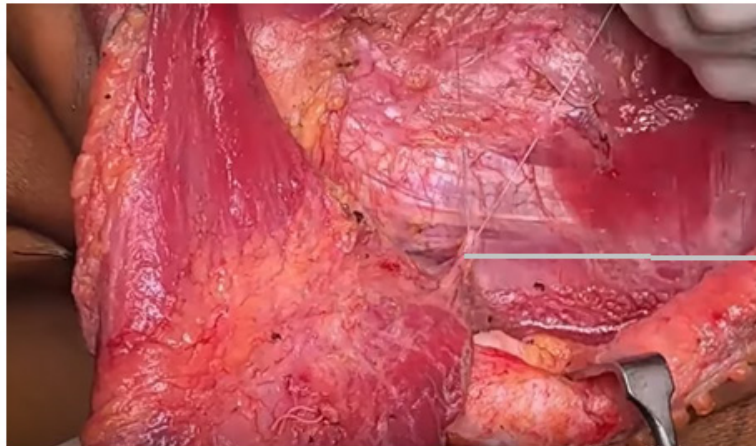


Slika 5.6 - Početak odizanja širokog leđnog mišića na njegovom lateralnom rubu (modificirano prema: https://www.youtube.com/watch?v=KTO_n6xOBfA)

Prilikom disekcije mišića žrtvuju se njegovi manji i veći perforatori. To su krvne žile koje opskrbljuju mišić. One se mogu direktno presjeći, ukoliko su manji ili prvo podvezati pa presjeći, ukoliko su veći. Manji perforatori prikazani su na slici 5.7, a veći perforator na slici 5.8.



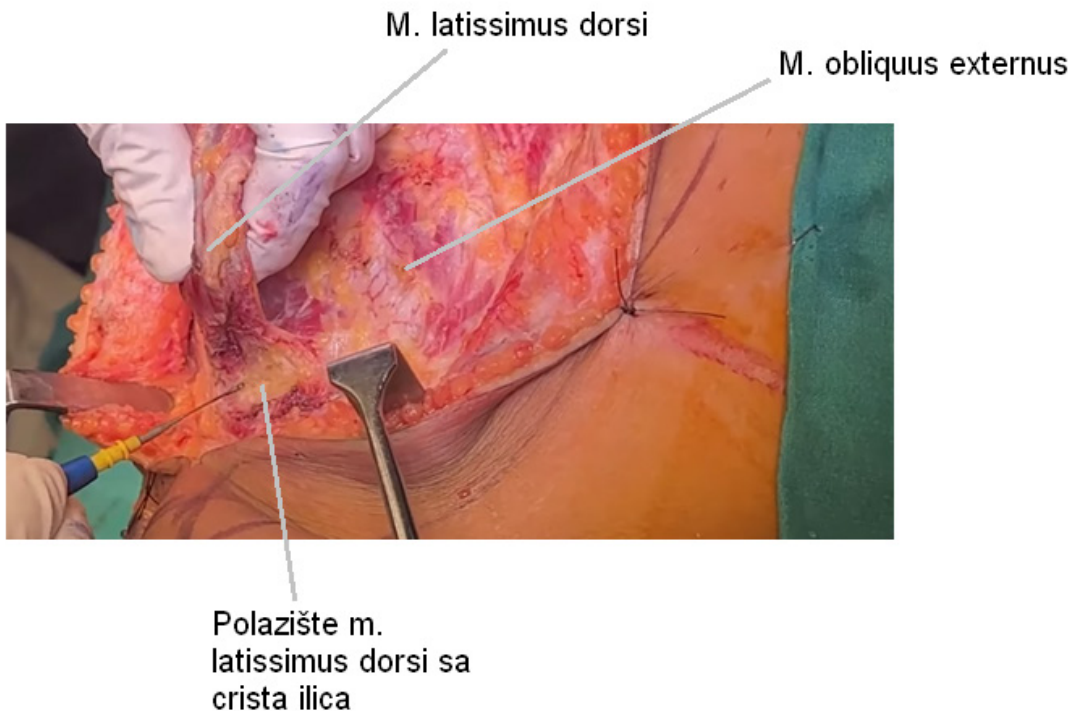
Slika 5.7 - Prikaz malih perforatora širokog leđnog mišića (modificirano prema: https://www.youtube.com/watch?v=KTO_n6xOBfA)



Lumbalni perforator

Slika 5.8 - Podvezivanje velikog lumbalnog perforatora širokog leđnog mišića (modificirano prema: https://www.youtube.com/watch?v=KTO_n6xOBfA)

Disekcija napreduje prema distalnom kraj širokog leđnog mišića do njegova polazišta sa grebena bočne kosti. Ovisno o veličini defekta na ruci, odvaja se veći ili manji dio mišića sa grebena, kao što je prikazano na slici 5.9.



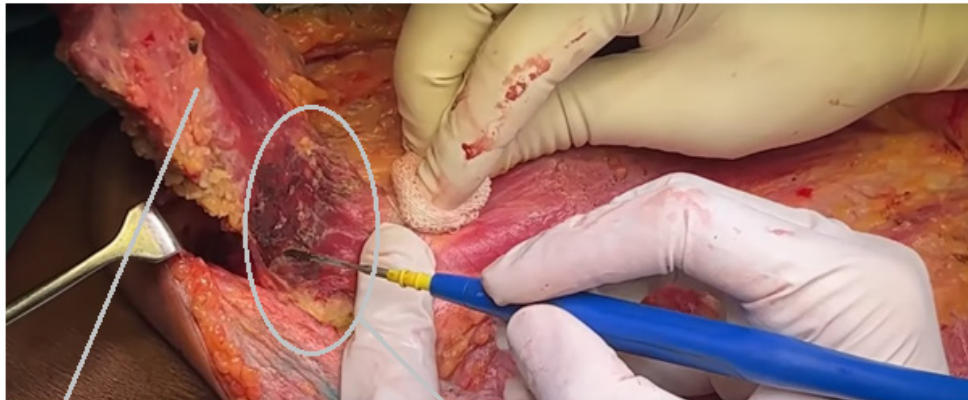
M. latissimus dorsi

M. obliquus externus

Polazište m.
latissimus dorsi sa
crista ilica

Slika 5.9 - Odvajanje širokog leđnog mišića odnjegova polazišta sa grebena bočne kosti (modificirano prema: https://www.youtube.com/watch?v=KTO_n6xOBfA)

Nakon odvajanja hvatišta mišića, disekcija se nastavlja prema proksimalnom kraju mišića do lopatice. Tu se nalazi područje u kojem se isprepleću vlakna širokog leđnog mišića i velikog prsnog mišića zbog čega je potrebno napraviti oštru disekciju, kao što je prikazano na slici 5.10.

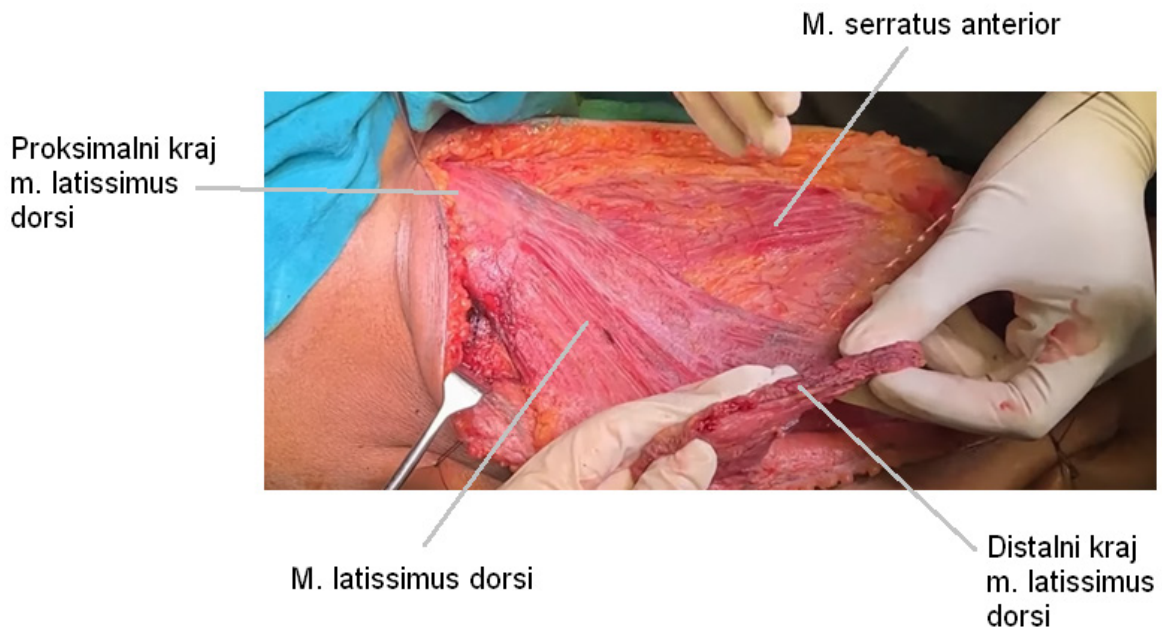


Proksimalni kraj m.
latissimus dorsi

Oštra disekcija
periskapularnog
područja

Slika 5.10 - Oštra disekcija subskapularnog područja u kojemu se križaju mišićna vlakna širokog leđnog mišića i velikog prsnog mišića (modificirano prema: https://www.youtube.com/watch?v=KTO_n6xOBfA)

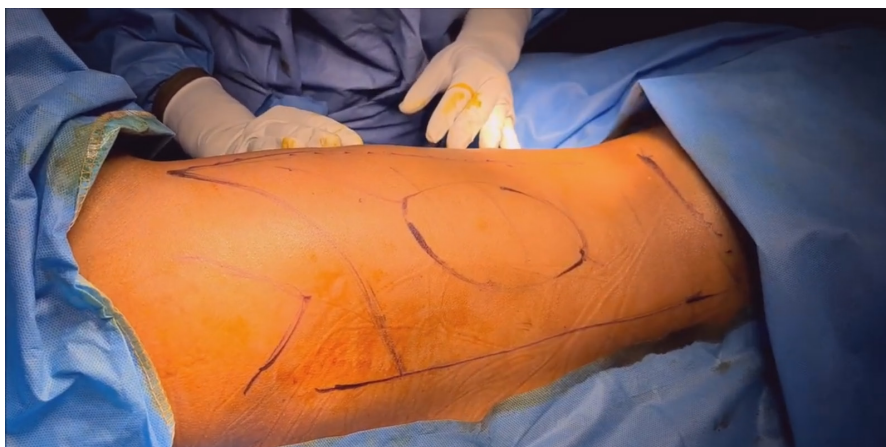Kada se široki leđni mišić koristi kao režanj na peteljci, resekcija ide toliko proksimalno koliki je zahtjev za pokrivanje defekta na ruci. Mišićni režanj nakon što je završila njegova disekcija prikazan je 5.11. Pritom se mišić ne odvaja od svog hvatišta na nadlaktičnoj kosti već se kroz potkožnu ravninu, odnosno kroz aksilu provlači do defekta na ruci ili se mišić zarezuje i prebacuje preko kože da bi se dosegao defekt na ruci.



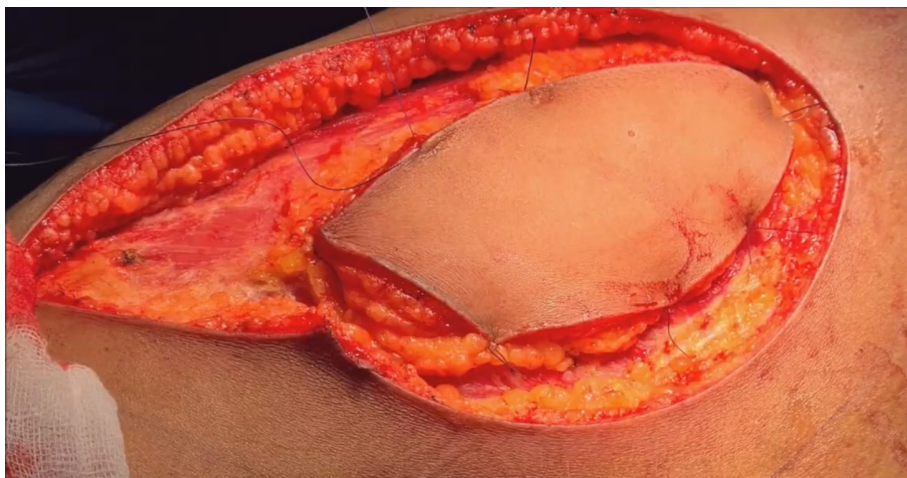Slika 5.11 - Odvojeni rezanj širokog leđnog mišića prije prebacivanja na mjesto defekta na ruci (modificirano prema: https://www.youtube.com/watch?v=KTO_n6xOBfA)

5.4.2. Rezanj na peteljci - mišićno-kožni rezanj

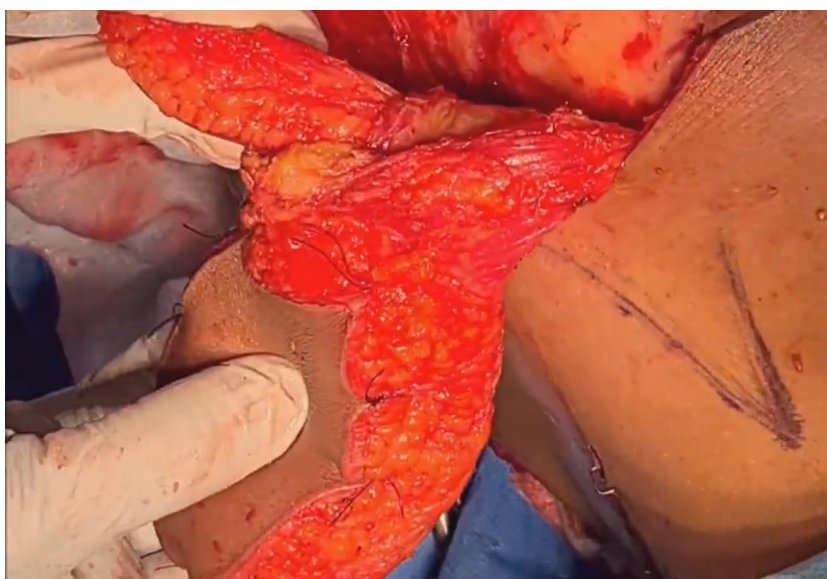
Kod uzimanja mišićno-kožnog reznja na peteljci, sva procedura je identična kao u prethodno opisanom tekstu, osim što se na kožu nacрта izgled defekta koji se želi ispraviti te se prilikom disekcije koža ne odvaja od tog dijela mišića već se reže oko nje tako da ostane spojena s mišićem (25). Na slici 5.12 označen je dio na koži leđa koji će činiti mišićno-kožni rezanj. Na slici 5.13. prikazan je mišićno-kožni rezanj prije odvajanja mišića, a na slici 5.14. nakon odvajanja mišića iz njegova ležišta



Slika 5.12 - Označen mišićno-kožni rezanj (modificirano prema: <https://www.youtube.com/watch?v=81b3y-VvXR4&t=297s>)



Slika 5.13 - Mišićno-kožni režanj prije odvajanja širokog leđnog mišića iz njegova ležišta (modificirano prema: <https://www.youtube.com/watch?v=81b3y-VvXR4&t=297s>)



Slika 5.14 - Mišićno-kožni režanj nakon odvajanja širokog leđnog mišića iz njegova ležišta (modificirano prema: <https://www.youtube.com/watch?v=81b3y-VvXR4&t=297s>)

5.4.3. Slobodni režanj - mišićni režanj

Ako se široki leđni mišić koristi kao slobodni režanj, proksimalna disekcija mišića i krvnih žila ne staje na točki pregiba kao kod mišićnog reznja na peteljci jer točka pregiba ne postoji. Resekcija se nastavlja proksimalnije gdje se na poslijetku mišić odvaja od svog hvatišta na nadlaktičnoj kosti, a ispreparirane torakodorzalna arterija i vene se odvajaju na račvanju od subskapularne arterije i vene (24).

5.4.4. Slobodni režanj - mišićno-kožni režanj

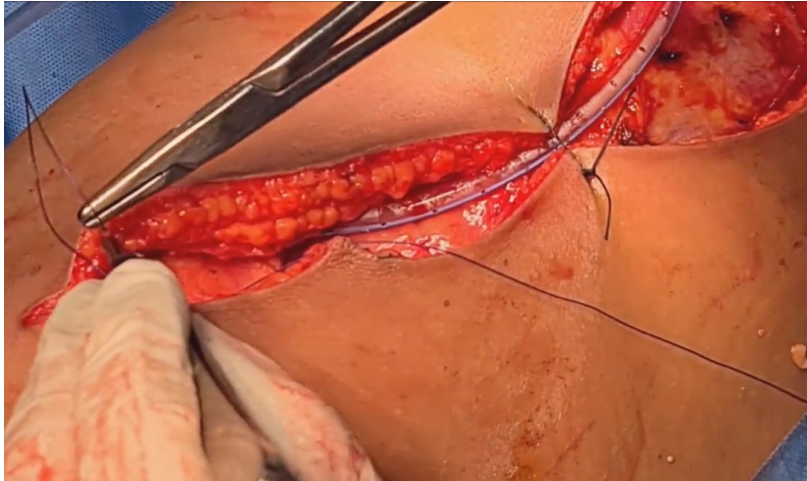
U slučaju da je slobodni režanj mišićno-kožni, kao i kod mišićno-kožnog reznja na peteljci, ocrta se oblik reznja na koži leđa te se taj dio kože ne odiže s mišića već se disecira oko nje čime koža ostane spojena s mišićem. Širina disekcije ovisi o potrebnoj veličini reznja za pokrivanje defekta. Disekcija ide proksimalno kako bi se dobila što veća vaskularna peteljka potrebna za mikrovaskularnu anastomozu na mjestu defekta (24).

5.5. Popunjavanje defekta režnjem

Nakon što se mišićna komponenta vezanog reznja širokog leđnog mišića prebaci na mjesto defekta, mišić se ušije resorptivnim ili neresorptivnim koncem (18). Ukoliko se radi o slobodnom reznju, radi se mikrovaskularna anastomoza između žila reznja i žila na mjestu defekta. U defekt se umetne kateter drena te se koža i potkožje zašiju po slojevima.

5.6. Zatvaranje donorskog mjesta

Kada je moguće, donorsko mjesto zatvara se primarno, šivanjem po slojevima (18). Ukoliko je uzeti režanj velikih dimenzija, onemogućeno je primarno zatvaranje te se defekt zatvara kožnim presatkom. Prije zatvaranja defekta, potrebno je umetnuti kateter drena (25) i tek onda zatvoriti defekt kao što je vidljivo na slici 5.15. Koža i potkožje se zatim šivaju po slojevima.



Slika 5.15 - Primarno zatvaranje donorskog mjesta nakon umetanja drena katetera (modificirano prema: <https://www.youtube.com/watch?v=81b3y-VvXR4&t=297s>)

6. KOMPLIKACIJE OPERACIJE

6.1. Komplikacije uzrokovane općom anestezijom

Prilikom odizanja reznja širokog leđnog mišića i rekonstrukcije defekta pacijent je u općoj anesteziji. Iako rijetko, postoje komplikacije koje se pritom mogu javiti – laringospazam, bronhospazam, atelektaza, hipotenzija, anafilaktička reakcija, aspiracija, maligna hipertermija, svjesnost za vrijeme operacije, postoperativna mučnina i povraćanje te postoperativna kognitivna disfunkcija (26).

6.2. Komplikacije uzrokovane kirurškim postupkom

Komplikacija rekonstrukcije defekta zaostalog nakon operacije sarkoma na ruci označava neželjeni ishod koji usporava ili onemogućuje normalno cijeljenje defekta i postoperacijski oporavak.

Hoftiezer YAJ i autori proveli su studiju u kojoj su promatrali rizične čimbenike povezane s nastankom komplikacija do 30 dana nakon operacije mekotkivnog sarkoma budući da su u ovom periodu zabilježene stope postoperativnih komplikacija 19% (27). Rizični čimbenici koji su povezani s nastankom komplikacija su visok ITM, dulje trajanje operacije, starija životna dob, pušenje duhana, šećerna bolest te veliki promjer tumora.

Studija koju su proveli Kapoor i autori opisala je koje se komplikacije najčešće javljaju nakon rekonstrukcije defekata na gornjem ekstremitetu kod 39 pacijenata. Komplikacije su podijelili na one koje se javljaju na donorskom mjestu i na one koje se javljaju na mjestu defekta koji je pokriven reznjem (28), kao što je prikazano u tablici 4. Također, opisali su da se komplikacije češće javljaju prilikom korištenja reznja na peteljci nego prilikom korištenja slobodnog reznja. Kita i autori proučavali su 19 pacijenata, a kod petero su se pojavile komplikacije te su donijeli slične zaključke kao i Kapoor i autori (29).

Tablica 4 - Komplikacije koje se javljaju na donorskom mjestu i na mjestu popunjavanja defekta reznjem (modificirano prema: Kapoor i autori (2018))

Komplikacije na donorskom mjestu	Komplikacije na mjestu defekta
serom	lokalna infekcija rane
lokalna infekcija rane	celulitis
hematom, apsces	dehiscencija rane
dehiscencija rane	serom

Mundinger i autori pratili su 13 pacijenata među kojima su se u 6 pojedinaca razvile sljedeće komplikacije (30):

- Celulitis na mjestu odizanja reznja
- Serom na donorskom mjestu
- Kronična bol na donorskom mjestu
- Parestezije lakatnog živca
- Intraoperativna tromboza brahijalne arterije
- Ruptura presatka tetive

7. REHABILITACIJA

Pacijenti se nakon operacije upućuju na rehabilitaciju. Cilj rehabilitacijskog programa je maksimalno poboljšati kvalitetu života bolesnika nakon operacije kroz oporavak funkcije ekstremiteta i prilagodbu na okolinu bolesnika, kako bi bolesnik postigao što veću neovisnost. Zbog toga rehabilitacijski tim čine fizikalni terapeut, protetičar, radni terapeut, rekreacijski terapeut, medicinska sestra, specijalist za njegu rana, socijalni radnik, kapelan, nutricionist, rehabilitacijski liječnik (fizijatar) i psiholog (31).

Uspješnost funkcionalne rekonstrukcije nakon rehabilitacije može se procijeniti nakon 9 do 12 mjeseci jer tada oporavak dostigne plato (32). Arguello i autori u svojoj studiji razmotrili su uspješnost rehabilitacije kod 10 pacijenata od kojih je 4 imalo rekonstruiran biceps, 4 triceps i 2 deltoidni mišić 33. Prosječna vrijednost pokreta u laktu bila je 105° (raspon 0-130°), a u ramenu 150° (raspon 0-180°) te je prosječna ocjena mišićne snage bila 4 (raspon 0-5).

Također, postoje i brojni upitnici kojima se procjenjuje uspješnost funkcionalne rekonstrukcije i rehabilitacije – Toronto Extremity Salvage Score (TESS), Musculoskeletal Tumor Society Rating Scale (MSTS), Quick Disabilities of the Arm, Shoulder and Hand (Quick DASH), Quality of Life (QoL) i brojni drugi (32).

MSTS je upitnik u kojem mjeru oštećenja procjenjuje ispitivač. Postoji verzija 87 i 93. MSTS 87 procjenjuje 7 stavki operiranog anatomskeg područja (pokretljivost, bol, stabilnost, deformitet, snaga, funkcionalna aktivnost, emocionalno prihvaćanje) i naglašava oštećenje te anatomske regije. Svaka stavka ocjenjuje se na ljestvici od 0 do 5, a najvećim rezultatom od 35. MSTS 93 pruža procjenu specifičnu za gornji ekstremitet na temelju 6 kategorija (bol, funkcija, emocionalno prihvaćanje, položaj ruku, spretnost, sposobnost podizanja ruke). Svaka kategorija boduje se od 0 do 5, a rezultat od se prikazuje kao postotak od najviše 30 bodova.

TESS je upitnik u kojem mjeru fizičke nesposobnosti navodi pacijent. Sadrži 29 pitanja kojima se procjenjuje obavljanje svakodnevnih aktivnosti. Svaka stavka ocjenjuje se od 0 do 5, a ukupan iznos izražava se kao postotak.

Payne i autori usporedili su predoperativnu i postoperativnu funkciju ekstremiteta u 84 pacijenta pomoću TESS upitnika (32). Ukupna funkcija prema procjeni rezultata TESS-a nije se smanjila kod 66% pacijenata kod kojih je korišten režanj na peteljci, odnosno kod 69% pacijenata kod kojih je korišten slobodni režanj.

8. ZAKLJUČAK

Sarkomi mekih tkiva na gornjim ekstremitetima relativno su rijetki tumori koji svojim rastom mogu zahvatiti strukture u ruci bitne za njeno funkcioniranje (mišići, krvne žile, živci). Najbolja metoda liječenja ovih tumora je kirurška ekscizija tvorbe u cijelosti i, ako se ukaže potreba, ostalim (neo)adjuvantnim modalitetima. Nakon opsežnih resekcija tumora, na gornjem ekstremitetu može zaostati veliki defekt koji bi narušio funkciju ekstremiteta. Stoga je u takvih pacijenata nužno napraviti funkcionalnu rekonstrukciju. U većini slučajeva, za rekonstrukciju se koristi široki leđni mišić (*lat. m. latissimus dorsi*) kao režanj na vaskularnoj peteljci. Napretkom kirurgije ova tehnika je usavršena, ali i dalje se u oko 19% slučajeva javljaju komplikacije kao na primjer serom, lokana infekcija rane, hematoma, dehiscencija rane i kronična bol na donorskom mjestu.

Uspješnost operacije i rehabilitacije mjeri se 12 mjeseci nakon operacije pomoću kliničkog pregleda i upitnika. U kliničkom pregledu provjerava se opseg pokreta i mišićna snaga. Upitnicima, MSTS i TESS, mjeru oštećenja procjenjuje ispitivač, odnosno mjeru fizičke nesposobnosti navodi pacijent. Nakon oporavka, većina pacijenata navodi da nije došlo do pogoršanja funkcije ekstremiteta, u usporedbi kakva je bila prije operacije.

9. ZAHVALE

Prvenstveno, zahvaljujem svojoj mentorici, doc. dr. sc. Sandi Smuđ Orehovec, na uloženom vremenu i savjetima koji su mi pomogli pri sastavljanju ovoga rada.

Nadalje, zahvaljujem članovima povjerenstva na izdvojenom vremenu za čitanje i ocjenjivanje ovoga rada.

Zahvaljujem svojoj obitelji, roditeljima Ružici i Mladenu te sestri Ivani na pomoći, brizi, ljubavi i strpljenju što me je dovelo tu gdje jesam.

Na kraju, zahvaljujem dečku Tomislavu na iznimnoj podršci za vrijeme cijelog studija na Medicinskom fakultetu.

10. LITERATURA

1. AbuMoussa S, Roshan MP, Souza FF, Daley D, Rosenberg A, Pretell J, i sur. Soft Tissue Masses of the Hand: A Review of Clinical Presentation and Imaging Features. *Curr Oncol.* 2023;30(2):2032-2048.
2. Tumori mekih tkiva i kostiju. U: Vrdoljak E, ur. *Klinička onkologija*. Zagreb: Medicinska naklada; 2018. Str. 214-220.
3. Ardakani AHG, Woollard A, Ware H, Gikas P. Soft tissue sarcoma: Recognizing a rare disease. *Cleve Clin J Med.* 2022;89(2):73-80.
4. Bourcier K, Le Cesne A, Tselikas L, Adam J, Mir O, Honore C, i sur. Basic Knowledge in Soft Tissue Sarcoma. *Cardiovasc Intervent Radiol.* 2019;42(9):1255-1261.
5. Brownstein JM, DeLaney TF. Malignant Soft-Tissue Sarcomas. *Hematol Oncol Clin North Am.* 2020;34(1):161-175.
6. Šekerija M, Bubanović Lj, Lončar J, Čukelj P, Veltruski J, Mikolaj L, i sur. Incidencija raka u Hrvatskoj 2020. [Internet]. Hrvatski zavod za javno zdravstvo. [pristupljeno 8. listopada 2023.]. Dostupno na: <https://www.hzjz.hr/wp-content/uploads/2022/11/Bilten-Incidencija-raka-u-Hrvatskoj-2020.-godine.pdf>
7. Alexiev BA. WHO classification of soft tissue tumors [Internet]. *PathologyOutlines*. [pristupljeno 14. listopada 2023.]. Dostupno na: <https://www.pathologyoutlines.com/topic/softtissuewhoclassification.html>
8. Nicholson S, Milner RH, Ragbir M. Soft Tissue Sarcoma of the Hand and Wrist: Epidemiology and Management Challenges. *J Hand Microsurg.* 2018;10(2):86-92.
9. Lazerges C. Soft tissue sarcomas of the forearm, wrist and hand. *Hand Surg Rehabil.* 2017;36(4):233-243.
10. Dedić Plavetić N, Silovski T, Tečić Vuger A, Pavlović M, Vazdar Lj, Herceg D, i sur. Smjernice za provođenje dijagnostičkih pretraga prije početka liječenja onkološkog bolesnika - kliničke preporuke Hrvatskog društva za internističku onkologiju HLZ-a II. dio: rak dojke, ginekološki tumori (rak jajnika, rak tijela maternice, rak vrata maternice), rak pluća, maligni melanom, sarkomi, tumori središnjega živčanog sustava, rak glave i vrata. *Liječnički vjesnik.* 2018;140(3-4):92–105.
11. Roland CL. Soft Tissue Tumors of the Extremity. *Surg Clin North Am.* 2020;100(3):669-680.

12. Alamanda VK, Crosby SN, Archer KR, Song Y, Schwartz HS, Holt GE. Amputation for extremity soft tissue sarcoma does not increase overall survival: a retrospective cohort study. *Eur J Surg Oncol.* 2012;38(12):1178-83.
13. Gronchi A, Miah AB, Dei Tos AP, Abecassis N, Bajpai J, Bauer S, i sur. Soft tissue and visceral sarcomas: ESMO-EURACAN-GENTURIS Clinical Practice Guidelines for diagnosis, treatment and follow-up. *Ann Oncol.* 2021;32(11):1348-1365.
14. Hrvatska enciklopedija [Internet]. Zagreb: Leksikografski zavod Miroslav krleža, 2021. Rekonstrukcija. [pristupljeno 15. listopada 2023.]. Dostupno na: <http://www.enciklopedija.hr/Natuknica.aspx?ID=52351>
15. Stanec Z. Osnovna načela u plastičnoj kirurgiji. U: Sutlić Ž, Stanec Z, Tonković I, ur. *Kirurgija.* Zagreb: Ljevak; 2007. Str. 851-858.
16. Stanec Z, Stanec S. Osnovna načela u plastičnoj kirurgiji. U: Lončarić J, Levak I, ur. *Kirurgija.* Zagreb: Školska knjiga; 2022. Str. 538-547.
17. Hallock GG. The complete classification of flaps. *Microsurgery.* 2004;24(3):157-61.
18. Germann G., Öhlbauer M. Latissimus dorsi flap, U: Wei F.-C., Mardini S., ur. *Flaps and Reconstructive surgery.* Rochester: Elsevier; 2009. Str. 286-303.
19. Wurzinger JL. Rame, nadlaktica i lakat. U: Katavić V., Petanjek Z., Vinter I., ur. *Anatomija.* Zagreb: Medicinska naklada; 2018. Str. 437-476.
20. Blanco Salado R. Anatomy learning [Internet]. [pristupljeno 27. studenog 2023.]. Dostupno na: <https://anatomylearning.com/webgl2023v3/browser.php>
21. Heitmann C, Guerra A, Metzinger SW, Levin LS, Allen RJ. The thoracodorsal artery perforator flap: anatomic basis and clinical application. *Ann Plast Surg.* 2003;51(1):23-9.
22. Latissimus dorsi flap. U: Wolff K.-D., Hölzle F, ur. *Raising of microvascular flap.* Berlin: Springer; 2005. Str. 63-70.
23. Plastic Surgery Education. Latissimus dorsi flap - Planning [video]. 2023. [pristupljeno 29.11.2023.]. Dostupno na: <https://www.youtube.com/watch?v=a60kWLpk65Q>
24. Plastic Surgery Education. Latissimus dorsi flap [video]. 2023. [pristupljeno 30.11.2023.]. Dostupno na: https://www.youtube.com/watch?v=KTO_n6xOBfA
25. Goel V. Latissimus dorsi flap [video]. 2021. [pristupljeno 30.11.2023.]. Dostupno na: <https://www.youtube.com/watch?v=81b3y-VvXR4&t=297s>
26. Bartolek Hamp D. Opća anestezija. U: Mihaljević S, Reiner K, ur. *Anesteziologija, reanimatologija i intenzivno liječenje kirurških bolesnika.* Zagreb: Medicinska naklada; 2023. Str. 127-128.

27. Hoftiezer YAJ, Lans J, Freniere BB, Eberlin KR, Chen NC, Lozano-Calderón SA. Factors associated with 30-day soft tissue complications following upper extremity sarcoma surgery. *J Surg Oncol.* 2021;123(2):521-531.
28. Kapoor T, Banuelos J, Adabi K, Moran SL, Manrique OJ. Analysis of clinical outcomes of upper and lower extremity reconstructions in patients with soft-tissue sarcoma. *J Surg Oncol.* 2018;118(4):614-620.
29. Kita K, Nakamura T, Tsujii M, Kato J, Hagi T, Asanuma K, i sur. Clinical outcome of latissimus dorsi reconstruction after wide resection of soft-tissue sarcoma. *Eur J Orthop Surg Traumatol.* 2020;30(8):1441-1446.
30. Mundinger GS, Prucz RB, Frassica FJ, Deune EG. Concomitant upper extremity soft tissue sarcoma limb-sparing resection and functional reconstruction: assessment of outcomes and costs of surgery. *Hand (N Y).* 2014;9(2):196-204.
31. Tobias K, Gillis T. Rehabilitation of the sarcoma patient-enhancing the recovery and functioning of patients undergoing management for extremity soft tissue sarcomas. *J Surg Oncol.* 2015;111(5):615-21.
32. Payne CE, Hofer SO, Zhong T, Griffin AC, Ferguson PC, Wunder JS. Functional outcome following upper limb soft tissue sarcoma resection with flap reconstruction. *J Plast Reconstr Aesthet Surg.* 2013;66(5):601-7.
33. Arguello AM, Sullivan MH, Mills GL, Moran SL, Houdek MT. Pedicled Functional Latissimus Flaps for Reconstruction of the Upper Extremity following Resection of Soft-Tissue Sarcomas. *Curr Oncol.* 2023;30(3):3138-3148.

11. ŽIVOTOPIS

Ana Vučić rođena je 13.10.1999. godine u Zagrebu. U razdoblju od 2006. do 2014. pohađa Osnovnu školu Grigora Viteza, nakon čega upisuje prirodoslovno matematički smjer V. gimnazije u Zagrebu 2014. godine koju završava 2018. godine. 2018. godine maturirala je s odličnim uspjehom. Iste godine upisuje Medicinski fakultet Sveučilišta u Zagrebu kojeg završava 2024. godine. Aktivno se služi engleskim jezikom, a u slobodno vrijeme bavi se trčanjem, ronjenjem i kuhanjem.

12. DODATAK 1: WHO klasifikacija sarkoma mekih tkiva, 2020. godine (7)

KATEGORIJA TUMORA	BENIGNI TUMORI	LOKALNO AGRESIVNI TUMORI	RIJETKO METASTAZIRAJUĆI TUMORI	MALIGNI TUMORI
Adipocitni tumori	Lipom Lipomatoza Lipomatoza živca Lipoblastomatoza Angiolipom Miolipom Hondroidni lipom Lipom vretenastih stanica Atipični vretenasti tumor/pleomorfni Hibernom	Atipični lipomatozni tumor		Liposarkom dobro diferencirani dediferencirani miksoidni pleomorfni miksoidni pleomorfni
Takozvani fibrohistiocitni tumori	Tenosinovijalni tumor divovskih stanica Duboki benigni fibrozni histiocitom		Pleksiformni fibrohistiocitni tumor Gigantocelularni tumor mekih dijelova	Maligni tenosinovijalni tumor divovskih stanica
Vaskularni tumori	Hemangiom Arteriovenski hemangiom Venski hemangiom Anastomozirajući hemangiom Epiteloidni hemangiom Limfangiom Cistični limfangiom Stečeni čupavi hemangion	Kaposiformni hemangiendotelium	Retiformni hemangiendotelium Papilarni intralimfatični angiendotelium Kompozitni hemangiendotelium Kaposijev sarkom Pseudomiogeni hemangiendotelium	Epiteloidni hemangiendotelium Angiosarkom

KATEGORIJA TUMORA	BENIGNI TUMORI	LOKALNO AGRESIVNI TUMORI	RIJETKO METASTAZIRAJUĆI TUMORI	MALIGNI TUMORI
Fibroblastični i miofibroblastični tumori	<p>Nodularni fasciitis Proliferativni fasciitis Proliferativni miozitis Elastofibrom Fibrozni hamartom u djetinjstvu Fibromatoza vrata Juvenilna hijalina fibromatoza Fibromatoza inkluzijskog tijela Fibrom tetivne ovojnice Dezmoplastični fibroblastom Kalcificirajući aponeurotski fibrom EWAR1-SMAD3 pozitivan fibroblastični tumor Angiomioblastom Stanični angiofibrom Angiofibrom Nuhalni fibrom Akralni fibromiksom Gardnerov fibrom</p>	<p>Solitarni fibrozni tumor Fibromatoza palmarnog/ plantarnog tipa Fibromatoza desmoidnog tipa Lipofibromatoza Fibroblastom divovskih stanica</p>	<p>Dermatofibrosarkom protuberans Solitarni fibrozni tumor Upalni miofibroblastični tumor Miofibroblastični sarkom Površinski CD34 pozitivni fibroblastični tumor Miksoinflatorni fibroblastični sarkom Infantilni fibrosarkom</p>	<p>Solitarni fibrozni tumor Fibrosarkom Miksofibrosarkom Fibromiksoidni sarkom niskog stupnja Sklerozirajući epitelioidni fibrosarkom</p>
Pericitni (perivaskularni) tumori	<p>Glomus tumor Miopericitom Angioleiomiom</p>			<p>Glomus tumor</p>

KATEGORIJA TUMORA	BENIGNI TUMORI	LOKALNO AGRESIVNI TUMORI	RIJETKO METASTAZIRAJUĆI TUMORI	MALIGNI TUMORI
Gastrointestinalni stromalni tumor				
Hondro-koštani tumori	Hondrom			Ekstraskeletni osteosarkom
Tumori glatkih mišića	Leiomiom	S EBV-om povezan tumor glatkih mišića		Lejomiosarkom Upalni lejomiosarkom
Tumori skeletnih mišića	Rabdomiom			Rabdomyosarkom embrionalni alveolarni pleomorfni vretenastih stanica Ektomezenhimom
Tumori ovojnice perifernog živca	Švanom Neurofibrom Perineuriom Tumor zrnatih stanica Miksom ovojnice živca Solitarni ograničeni neurom Meningeom Hibridni tumor živčane ovojnice			Maligni tumor ovojnice perifernog živca Melanotični maligni tumor ovojnice perifernog živca Tumor zrnatih stanica Perineuriom

KATEGORIJA TUMORA	BENIGNI TUMORI	LOKALNO AGRESIVNI TUMORI	RIJETKO METASTAZIRAJUĆI TUMORI	MALIGNI TUMORI
Tumori nesigurne diferencijacije	Miksom Pleomorfni hijalinizirajući angiektatični tumor Fosfturni mezenhimalni tumor Perivaskularni epitelioidni tumor Angiomiolipom	Hemosiderotični fibroliptomatozni tumor Epitelioidni angiomiolipom	Atipični fibroksantom Angiomatozni fibrozni histiocitom Osificirajući fibromiksoidni tumor Mješoviti tumor Mioepiteliom	Fosfturni mezenhimalni tumor Sinovijalni sarkom Epitelioidni sarkom Alveolarni sarkom mekih dijelova Sarkom svijetlih stanica Ekstraskeletni miksoidni hondrosarkom Desmoplastični mali tumor okruglih stanica Rabdoidni tumor Perivaskularni epitelioidni tumor Sarkom intime Osificirajući fibromiksoidni tumor Mioepitelni karcinom Nediferencirani sarkom

**13. DODATAK 2: TNM klasifikacija sarkoma mekih tkiva
(modificirano prema: Vrdoljak i autori (2018), str. 216)**

Primarni tumor (T)	
<i>TX</i>	ne može se procijeniti primarni tumor
<i>T0</i>	ne postoji dokaz o postojanju primarnog tumora
<i>T1</i>	promjer tumora je ≤ 5 cm
<i>T2</i>	promjer tumora je > 5 cm, a ≤ 10 cm
<i>T3</i>	promjer tumora je > 10 cm, a ≤ 15 cm
<i>T4</i>	promjer tumora je ≥ 15 cm
Regionalni limfni čvorovi (N)	
<i>N0</i>	nema metastaza u regionalne limfne čvorove ili nije poznato
<i>N1</i>	dokazane su metastaze u regionalne limfne čvorove
Udaljene metastaze (M)	
<i>M0</i>	nema udaljenih metastaza
<i>M1</i>	dokazane su udaljene metastaze
Histološki gradus tumora (G)	
<i>GX</i>	gradus se ne može procijeniti
<i>G1</i>	2 ili 3
<i>G2</i>	4 ili 5
<i>G3</i>	6, 7 ili 8

Histološki gradus tumora definiran je trima parametrima – diferencijacija tumora, mitotička aktivnost tumora i postojanje nekroze u tumoru (2).

Popis slika

Slika 2.1 - Udio određenih histoloških podtipova sarkoma mekih tkiva na gornjim ekstremitetima u Ujedinjenom Kraljevstvu (modificirano prema: S. Nicholson i autori (2018)).....	4
Slika 2.2 - Algoritam liječenja lokaliziranog, klinički resektabilnog mekotkivnog sarkoma lokaliziranog na ekstremitetima i površinskom dijelu trupu (modificirano prema: A. Gronchi i autori (2021))	10
Slika 2.3 - Algoritam liječenja lokaliziranog, klinički neresektabilnog mekotkivnog sarkoma lokaliziranog na ekstremitetima i površinskom dijelu trupa (modificirano prema: A. Gronchi i autori (2021))	11
Slika 2.4 - Algoritam liječenja uznapređovalog/metastatskog, klinički resektabilnog mekotkivnog sarkoma (modificirano prema: A. Gronchi i autori, (2021)).....	12
Slika 2.5 - Algoritam liječenja uznapređovalog/metastatskog, klinički neresektabilnog mekotkivnog sarkoma (modificirano prema: A. Gronchi i autori, (2021)).....	13
Slika 3.1 - Vrste režnjeva prema vaskularizaciji (preuzeto i modificirano prema : https://www.plarecon.com/fasciocutaneous-flap-classifications-cormack-lamberty-nakajima-mathes-nahai/)	16
Slika 4.1 - Shematski prikaz površinske anatomske orijentacije širokog leđnog mišića (modificirano prema: G. Germann, M. Öhlbauer (2009), str. 292, uz dopuštenje)....	19
Slika 4.2 - Prikaz polazišta i hvatišta širokog leđnog mišića (modificirano prema: https://anatomylearning.com/webgl2023v3/browser.php).....	20
Slika 4.3 - Arterijska opskrba širokog leđnog mišića (modificirano prema: G. Germann, M. Öhlbauer (2009), str. 289, uz dopuštenje)	21
Slika 4.4 - Glavne grane torakodorzalne arterije (modificirano prema: https://www.youtube.com/watch?v=81b3y-VvXR4)	22
Slika 4.5 - Primarna venska odvodnja širokog leđnog mišića (modificirano prema: https://anatomylearning.com/webgl2023v3/browser.php).....	23
Slika 4.6 - Motorička inervacija širokog leđnog mišića (modificirano prema: https://anatomylearning.com/webgl2023v3/browser.php).....	24
Slika 5.1 - Namještaj pacijenta na operacijskom stolu u bočni dekubitalni položaj (preuzeto s: https://surgeryreference.aofoundation.org/orthopedic-trauma/adult-trauma/distal-humerus/preparation/lateral-decubitus-position#introduction)	28
Slika 5.2 - Bitne anatomske orijentacijske točke prilikom odizanja širokog leđnog mišića (modificirano prema: https://www.youtube.com/watch?v=a60kWLpk65Q)....	29
Slika 5.3 - Označeni rubovi širokog leđnog mišića (modificirano prema: https://www.youtube.com/watch?v=a60kWLpk65Q).....	30
Slika 5.4 - Tri točke koje određuju veličinu širokog leđnog mišića potrebnu za pokrivanje defekta na ruci (modificirano prema: https://www.youtube.com/watch?v=a60kWLpk65Q).....	31

Slika 5.5 - Početni rez kože i potkožja s prikazom širokog leđnog mišića (modificirano prema: https://www.youtube.com/watch?v=KTO_n6xOBfA)	31
Slika 5.6 - Početak odizanja širokog leđnog mišića na njegovom lateralnom rubu (modificirano prema: https://www.youtube.com/watch?v=KTO_n6xOBfA)	32
Slika 5.7 - Prikaz malih perforatora širokog leđnog mišića (modificirano prema: https://www.youtube.com/watch?v=KTO_n6xOBfA).....	32
Slika 5.8 - Podvezivanje velikog lumbalnog perforatora širokog leđnog mišića (modificirano prema: https://www.youtube.com/watch?v=KTO_n6xOBfA)	33
Slika 5.9 - Odvajanje širokog leđnog mišića odnjegova polazišta sa grebena bočne kosti (modificirano prema: https://www.youtube.com/watch?v=KTO_n6xOBfA).....	33
Slika 5.10 - Oštra disekcija subskapularnog područja u kojemu se križaju mišićna vlakna širokog leđnog mišića i velikog prsnog mišića (modificirano prema: https://www.youtube.com/watch?v=KTO_n6xOBfA).....	34
Slika 5.11 - Odvojeni režanj širokog leđnog mišića prije prebacivanja na mjesto defekta na ruci (modificirano prema: https://www.youtube.com/watch?v=KTO_n6xOBfA).....	35
Slika 5.12 - Označen mišićno-kožni režanj (modificirano prema: https://www.youtube.com/watch?v=81b3y-VvXR4&t=297s)	35
Slika 5.13 - Mišićno-kožni režanj prije odvajanja širokog leđnog mišića iz njegova ležišta (modificirano prema: https://www.youtube.com/watch?v=81b3y-VvXR4&t=297s).....	36
Slika 5.14 - Mišićno-kožni režanj nakon odvajanja širokog leđnog mišića iz njegova ležišta (modificirano prema: https://www.youtube.com/watch?v=81b3y-VvXR4&t=297s).....	36
Slika 5.15 - Primarno zatvaranje donorskog mjesta nakon umetanja drena katetera (modificirano prema: https://www.youtube.com/watch?v=81b3y-VvXR4&t=297s) ...	38

Popis tablica

Tablica 1 - Relativna učestalost sarkoma mekih tkiva na određenim lokalizacijama na tijelu čovjeka u SAD-u, UK-u i RH	3
Tablica 2 - Stadiji sarkoma mekih tkiva na ekstremitetima prema TNM klasifikaciji (modificirano prema: Vrdoljak i autori (2018), str. 216).....	7
Tablica 3 - Karakteristike slobodnih reznjeva	18
Tablica 4 - Komplikacije koje se javljaju na donorskom mjestu i na mjestu popunjavanja defekta reznjem (modificirano prema: Kapoor i autori (2018))	40