

# Kirurške metode liječenja melanoma kože glave i vrata

---

**Brlas, Petar**

**Master's thesis / Diplomski rad**

**2024**

*Degree Grantor / Ustanova koja je dodijelila akademski / stručni stupanj:* **University of Zagreb, School of Medicine / Sveučilište u Zagrebu, Medicinski fakultet**

*Permanent link / Trajna poveznica:* <https://um.nsk.hr/um:nbn:hr:105:718198>

*Rights / Prava:* [In copyright](#)/[Zaštićeno autorskim pravom.](#)

*Download date / Datum preuzimanja:* **2025-02-06**



*Repository / Repozitorij:*

[Dr Med - University of Zagreb School of Medicine Digital Repository](#)



**SVEUČILIŠTE U ZAGREBU  
MEDICINSKI FAKULTET**

**Petar Brlas**

**Kirurške metode liječenja melanoma kože glave i vrata**

**Diplomski rad**



**Zagreb, 2024.**

Ovaj diplomski rad izrađen je na Katedri za otorinolaringologiju Medicinskog fakulteta u Zagrebu, na Klinici za otorinolaringologiju i kirurgiju glave i vrata Kliničkog bolničkog centra „Sestre milosrdnice“, pod vodstvom doc. dr. sc. Alana Pegana i predan je na ocjenu u akademskoj godini 2023/2024.

## Popis kratica

- AJCC - Američki zajednički odbor za rak (engl. American Joint Committee on Cancer)
- ALM - akralni lentiginozni melanom (engl. acral lentiginous melanoma)
- AM - amelanotični melanom
- CDK4 - kinaza ovisna o ciklinu
- CDKN2A - inhibitor kinaze ovisne o ciklinu
- CLND - kompletna disekcija limfnih čvorova (engl. complete lymph node dissection)
- DM - dezmoplastični melanom
- DNA - deoksiribonukleinska kiselina
- ELND - elektivna disekcija limfnih čvorova (engl. elective lymph node dissection)
- LDH - laktat dehidrogenaza
- LM - *lentigo maligna*
- LMM - lentigo maligni melanom (engl. lentigo maligna melanoma)
- MMS - Mohsova mikrografska kirurgija (engl. Mohs micrographic surgery)
- MRD - modificirana radikalna disekcija vrata (engl. modified radical neck dissection)
- NM - nodularni melanom (engl. nodular melanoma)
- RCM - reflektivna konfokalna mikroskopija (engl. reflectance confocal microscopy)
- RND - radikalna disekcija vrata (engl. radical neck dissection)
- RSTL - linija opuštene napetosti kože (engl. relaxed skin tension line)
- SLN - limfni čvor čuvar (engl. sentinel lymph node)
- SLNB - biopsija limfnog čvora čuvara (engl. sentinel lymph node biopsy)
- SND - selektivna disekcija vrata (engl. selective neck dissection)
- SPECT/CT - jednofotonska emisijska kompjutorizirana tomografija/kompjutorizirana tomografija (engl. single photon emission computed tomography/computed tomography)
- SSM - površinski šireći melanom (engl. superficial spreading melanoma)
- UV - ultravioletno
- WLE - široka lokalna ekscizija (engl. wide local excision)

## Sadržaj

Sažetak .....	1
Summary .....	2
1. Uvod .....	3
2. Epidemiologija i etiologija .....	4
3. Klinički oblici .....	6
4. Dijagnostika .....	8
4.1. Dijagnostika primarnog tumora .....	8
4.2. Dijagnostika regionalnih metastaza .....	9
5. Posebnosti regije glave i vrata i melanoma ovog područja .....	10
5.1. Anatomske posebnosti regije glave i vrata .....	10
5.2. Udio pojedinih melanoma .....	13
5.3. Lokalizacija melanoma .....	13
5.4. Specifičnosti metastaziranja melanoma .....	14
5.5. Parotidna žlijezda .....	15
6. Klasifikacija i stadiji melanoma kože glave i vrata .....	15
7. Kirurške metode .....	19
7.1. Kirurške metode dijagnostike .....	19
7.1.1. Biopsija primarnog tumora .....	19
7.1.1.1. Ekscizijske biopsije .....	19
7.1.1.2. Incizijska biopsija .....	21
7.1.1.3. <i>Punch</i> biopsija .....	21
7.1.1.4. Biopsija brijanjem ( <i>shave</i> biopsija) .....	21
7.1.2. Biopsija limfnog čvora stražara .....	22
7.2. Kirurške metode ekscizije tumora .....	23
7.2.1. Ekscizija primarnog melanoma .....	23
7.2.1.1. Širina ekscizije .....	23
7.2.1.2. Dubina ekscizije .....	24
7.2.2. Mohsova mikrografska kirurgija .....	24
7.2.3. Resekcija tumora vođena fluorescencijom .....	25
7.3. Kirurške metode rekonstrukcije nastalog defekta .....	26
7.3.1. Lokalni reznjevi .....	27
7.3.1.1. Osovinski reznjevi .....	27
7.3.1.2. Klizni reznjevi .....	29
7.3.2. Defekti čela .....	30
7.3.3. Defekti nosa .....	31
7.3.4. Defekti obraza .....	31
7.3.5. Defekti uške .....	32
7.3.6. Defekti vlasišta .....	32
7.3.7. Defekti vrata .....	33
7.3.8. Slobodni mikrovaskularni reznjevi .....	33
7.4. Kirurške metode liječenja regionalnih metastaza .....	35
7.4.1. Disekcije vrata .....	35
7.4.2. Parotidektomija .....	37
8. Komplikacije kirurškog liječenja .....	38
8.1. Komplikacije lokalnih ekscizija .....	38
8.2. Komplikacije lokalnih reznjeva .....	39
8.3. Komplikacije slobodnih mikrovaskularnih reznjeva .....	39
8.4. Komplikacije biopsije limfnog čvora stražara .....	40
8.5. Komplikacije disekcija vrata .....	40
8.6. Komplikacije parotidektomija .....	41
9. Zaključak .....	41
10. Zahvale .....	42
11. Popis slika i tablica .....	43
12. Literatura .....	44
13. Životopis .....	54

## Sažetak

### Kirurške metode liječenja melanoma kože glave i vrata

Petar Brlas

Melanom je zloćudni tumor kože koji nastaje iz melanocita i predstavlja značajan udio smrtnih slučajeva od raka kože. Zbog izloženosti UV zračenju često se dijagnosticira u području glave i vrata. Razlikujemo nekoliko tipova melanoma: površinsko šireći, nodularni, lentigo maligna i akralni lentiginozni melanom. Dijagnostika melanoma kože uključuje klinički pregled, dermatoskopsku analizu i, u slučaju sumnje, eksciziju promjene za patohistološku analizu. Definitivna se dijagnoza postavlja patohistološkim nalazom. Identifikacija regionalnih limfnih metastaza, ključnih za prognozu, obuhvaća metode poput limfoscintigrafije i metode intraoperativne detekcije. Regija glave i vrata predstavlja anatomski složeno područje s brojnim žilama, mišićima i limfnim čvorovima, što čini kirurške zahvate na ovom području izuzetno zahtjevnima. Melanomi glave i vrata često su lokalizirani na licu i vlasištu, a njihovo liječenje zahtijeva posebnu pažnju zbog kompleksnosti anatomije i estetskih posljedica. Metastaziranje melanoma u regiji glave i vrata može se odvijati prema precizno definiranim limfnim putevima, ali i parotidnoj žlijezdi, što komplicira njihovo liječenje i mijenja prognozu. Klasifikacija melanoma kože glave i vrata temelji se na TNM stadiju i kliničkim stadijima prema AJCC. Različiti klinički stadiji bolesti vežu se uz specifično vrijeme preživljenja i pomažu u planiranju liječenja. U kirurške metode dijagnostike primarnog melanoma spadaju metode biopsije primarnog tumora i metode biopsije limfnog čvora stražara. Za primarne tumore razlikuju se ekscizijska, incizijska, *punch* biopsija te biopsija brijanjem. Kirurške metode ekscizije melanoma uključuju široku eksciziju primarnog melanoma, mikrografsku kirurgiju i resekciju tumora vođenu fluorescencijom. Zatvaranje defekta temelji se na principima rekonstrukcijske kirurgije, uz prioritizaciju jednostavnijih metoda prema rekonstrukcijskoj piramidi, s ciljem povratka oblika i funkcije zahvaćene regije. Liječenje regionalnih metastaza melanoma kože glave i vrata uključuje neki oblik limfadenektomije ovisno o proširenosti tumora. Svaka od navedenih kirurških metoda ima svoje komplikacije.

Ključne riječi: melanom, glava i vrat, onkoplastična kirurgija, rekonstruktivna kirurgija

## Summary

### Surgical treatment methods of head and neck melanoma

Petar Brlas

Melanoma is a malignant skin tumor that arises from melanocytes and represents a significant portion of skin cancer-related deaths. Due to exposure to UV radiation, it is often diagnosed in the head and neck area. Several types of melanoma are distinguished: superficial spreading, nodular, lentigo maligna, and acral lentiginous melanoma. Diagnosis of skin melanoma involves clinical examination, dermatoscopic analysis, and, if suspicious, excision of the lesion for pathological analysis. The definitive diagnosis is made through histopathological examination. Identification of regional lymph node metastases, crucial for prognosis, involves methods such as lymphoscintigraphy and intraoperative detection. The head and neck region is anatomically complex with numerous vessels, muscles, and lymph nodes, making surgical interventions in this area extremely demanding. Melanomas of the head and neck are often localized on the face and scalp, and their treatment requires special attention due to the complexity of anatomy and aesthetic consequences. Metastasis of melanoma in the head and neck region can occur via precisely defined lymphatic pathways, but also involves the parotid gland, complicating treatment and altering prognosis. Classification of head and neck skin melanoma is based on TNM stage and clinical stages according to AJCC. Different clinical stages of the disease correlate with specific survival times and aid in treatment planning. Diagnostic surgical methods for primary melanoma include biopsy methods of the primary tumor and sentinel lymph node biopsy. For primary tumors, excisional, incisional, punch biopsy, and shave biopsy methods are distinguished. Surgical excision methods for melanoma include wide excision of the primary melanoma, Mohs micrographic surgery, and fluorescence-guided tumor resection. The resulting defect is managed based on principles of reconstructive surgery, prioritizing simpler methods according to the reconstructive ladder, aiming to restore the shape and function of the affected area. Treatment of regional metastases of head and neck skin melanoma involves some form of lymphadenectomy depending on the extent of the tumor. Each of the mentioned surgical methods has its own complications.

Keywords: melanoma, head and neck, oncoplastic surgery, reconstructive surgery

## 1. Uvod

Koža je najveći ljudski organ. Posjeduje različite funkcije i predstavlja ključnu barijeru protiv različitih vanjskih faktora. Čine ju tri osnovna sloja: epidermis, dermis i supkutis. Epidermis se sastoji od četiri sloja, a sastavne su mu stanice Merkelove i Langerhansove stanice, keratinociti i melanociti. Upravo od melanocita, dendritičkih stanica bazalnog sloja kože, nastaje najsmrtonosniji maligni tumor kože - melanom. Većina melanoma nastaje u normalnoj koži, *de novo*, dok manji broj može nastati iz prekursorskih lezija kao što su divovski kongenitalni nevuši ili displastični nevuši. Početan oblik bolesti čini *melanoma in situ*, pojedinačni maligni melanociti u bazalnom sloju epidermisa. Daljnjom alteracijom malignih stanica dolazi do rasta melanoma i širenja *per continuitatem*, lokalnom propagacijom. Razlikuju se radijalna faza rasta kada se melanom širi lateralno papilarnim dermisom te vertikalna faza rasta prilikom koje dolazi do invazije stanica u dublji, retikularni sloj dermisa. Melanom se dalje širi primarno limfogeno limfnim vodovima do prvih limfnih čvorova gdje stvara regionalne metastaze. Širenje melanoma moguće je i hematogenim putem, najčešće u udaljena metastatska sjela. Liječenje melanoma obuhvaća različite modalitete, od kojih kirurški zahvati često igraju ključnu ulogu. Uz kirurške zahvate, pacijenti se često podvrgavaju i drugim terapijama poput imunoterapije, ciljane terapije ili radioterapije, ovisno o stadiju bolesti i individualnim karakteristikama tumora i pacijenta. Multidisciplinarni pristup, koji uključuje suradnju kirurga, onkologa, patologa i drugih stručnjaka, ključan je za optimizaciju rezultata liječenja melanoma.



## 2. Epidemiologija i etiologija

Melanom je najmanje čest, ali najsmrtonosniji oblik raka kože. Prema recentnim istraživanjima (1) melanom čini samo oko 1% slučajeva tumora kože, ali veliku većinu smrtnih slučajeva od raka kože. Međunarodna agencija za istraživanje raka (engl. International Agency for Research on Cancer, IARC), navodi 330 000 novodijagnosticiranih slučajeva melanoma u svijetu 2020. godine i smrt gotovo 60 000 osoba zbog melanoma (2). Navedeno melanom svrstava na 17. mjesto prema učestalosti pojavljivanja među zloćudnim tumorima u svijetu. Najveća učestalost melanoma zabilježena je u Australiji i Novom Zelandu. Slijede Sjedinjene Američke Države i skandinavske zemlje, a zatim ostale europske zemlje. U Republici Hrvatskoj, prema posljednjim dostupnim podacima Registra za rak iz 2020. godine, incidencija melanoma iznosi 18,6 te je melanom na 10. mjestu prema učestalosti pojavljivanja i čini 3 % svih zloćudnih tumora (3) s kontinuiranim porastom incidencije u zadnjih tridesetak godina. Istraživanja su opetovano pokazala kako su stope incidencije melanoma više kod muškaraca nego kod žena, te da muškarci imaju lošiju stopu preživljenja nego žene (4).

Zito PM i sur. utvrdili su kako se približno 15 % do 20 % ukupnog broja melanoma pojavljuje u regiji glave i vrata (5), što čini značajnu zastupljenost s obzirom na 9-postotni udio ove regije u ukupnoj površini tijela. Rezultati Stanienda-Sokół K. i sur. upućuju na centralni dio lica kao češće sijelo primarnih tumora od vrata i vlasišta (1). Kod gotovo tri četvrtine melanoma glave i vrata nađena je srednja debljina melanoma od 0,76 do 4 mm, dok je u vlasištu skoro polovica melanoma deblja od 4 mm prema Breslowu. Prema Šitum M. i sur; to je razlog lošije prognoze i ukupnog preživljenja melanoma u vlasištu nego melanoma ostalih lokacija (6). Provedenim studijama dokazano je kako melanomi glave i vrata imaju generalno lošiju prognozu u odnosu na melanome ostalih lokalizacija (7). Tako je prema Gillgren P. i sur. desetogodišnje preživljenje bolesnika s melanomom glave i vrata 15 % manje za muškarce, a 3 % manje za žene u odnosu na melanome ostalih lokalizacija (8).

Znatan je broj rizičnih čimbenika koji utječu na razvoj melanoma kože. Možemo ih podijeliti na demografske, okolišne i genetske čimbenike (**Tablica 1**).

**Tablica 1: Rizični čimbenici razvoja kutanog melanoma****Genski čimbenici rizika**

Obiteljska anamneza melanoma	povećani relativni rizik
CDKN2A i CDK4 mutacije	sindrom obiteljskog melanoma

**Demografski čimbenici rizika**

Rasa	bijelci > Hispanci > crnci
Spol	muškarci > žene
Dob	starija životna dob
Fenotip	Fitzpatrick tip 1 i 2

**Okolišni čimbenici rizika**

UV zračenje	kronična i intermitentna izloženost
Anamneza karcinoma	maligni tumori kože
Imunosupresija	osobe s transplantiranim organima
Socioekonomski status	uznapredovali tumori u osoba nižeg socioekonomskog statusa

Modificirano prema: Sutlić Ž, Mijatović D, Augustin G, Dobrić I. i sur. Kirurgija: Melanom. Zagreb: Školska knjiga; 2022. Str. 612- 620.

Životni rizik obolijevanja od melanoma prema epidemiološkim je istraživanjima (9) najveći za osobe bijele rase te iznosi oko 3 % (1 oboljela osoba na 33 osobe), zatim slijede Hispanci s rizikom od 0,5 % (1 oboljela osoba na 200 osoba) i na kraju osobe crne rase uz rizik od 0,1 % (1 oboljela osoba na 1000 osoba). Rizik za obolijevanje od melanoma raste sa starijom dobi, a prosječna dob bolesnika prilikom dijagnoze iznosi 66 godina (9). Kao što je navedeno, muški je spol također rizični čimbenik za pojavnost melanoma. Prema reakciji kože na UV zračenje razlikuje se 6 podtipova kože prema Fitzpatricku. Podtipovi 1 i 2 predstavljaju važan čimbenik za nastanak melanoma. Fenotipski, osobe tipa 1 kože prema Fitzpatricku imaju blijedu bijelu kožu, oči zelene ili plave boje te svijetlu ili riđu kosu. Osobe tipa 2 kože imaju svijetlu put i plave oči. Karakteristika obje podskupine je sklonost opeklinama pri izlaganju sunčevim zrakama (5).

Od okolišnih čimbenika presudnu važnost ima povećano izlaganje UV zračenju. Kumulativna dugogodišnja izloženost ultravioletnim zrakama, jednako kao i intermitentna izloženost čini se najvišim čimbenikom rizika za melanom kože. UV svjetlost uzrokuje fotokemijske reakcije i oštećenja u DNA molekuli i stvaranje pirimidinskih dimera. UVB svjetlost, manje zastupljena u prirodnoj sunčevoj

svjetlosti od UVA svjetlosti, uzrokuje snažnije oštećenje DNA i važnija je za razvoj melanoma (10).

Pozitivna obiteljska anamneza melanoma iznimno je važan etiološki čimbenik. Prema Šitum M. i sur. osobe u čijoj je obitelji prethodno dijagnosticiran melanom u jednog bliskog rođaka imaju dvostruko veći rizik za razvoj melanoma u odnosu na opću populaciju, uz 100% rizik u slučaju dijagnoze u tri ili više bliskih rođaka (6). Dva su gena blisko vezana za etiologiju obiteljskog melanoma: tumor-supresor gen CDKN2A na kromosomu 9 te protoonkogen CDK4 na kromosomu 12.

### **3. Klinički oblici**

Četiri su glavna histološka tipa melanoma, svaki karakteristične kliničke slike i obilježja: površinski šireći melanom (SSM), nodularni melanom (NM), lentigo maligni melanom (LMM) te akralni lentiginozni melanom (ALM). U području glave i vrata najčešća su prva tri histološka tipa. ALM jednako kao i drugi histološki podtipovi melanoma, kao što su dezmoplastični i amelanotični melanom, znatno su rjeđi. Klinička obilježja navedenih podtipova opisana su u brojnim literaturama (11-13).

Površinski šireći melanom čini oko 2/3 svih dijagnosticiranih melanoma i najčešći je oblik melanoma osoba bijele rase. Obično se pojavljuje u osoba između 30. i 50. godine života, češće u žena. Predominantno se dijagnosticira na donjim udovima kod žena, a kod muškaraca na trupu. Ovaj je tip melanoma najčešći tip melanoma kože glave i vrata, a prema nedavno objavljenim radovima (5) čini više od polovice melanoma ove lokalizacije. SSM ima dvije faze rasta: inicijalnu radijalnu (vodoravnu) fazu rasta i okomitu (vertikalnu) fazu rasta. U početnoj je fazi ravna lezija smeđe do crne boje nepravilnih i nazubljenih rubova s evolucijom u neravnu i bradavičastu leziju u drugoj fazi. Često je u leziji vidljiva ulceracija ili krvarenje.

Nodularni je melanom drugi najčešće dijagnosticirani melanom (15 - 30% svih melanoma) i ujedno melanom najčešće lokalizacije u području glave i vrata. Obično se pojavljuje u osoba između 40. i 50. godine života. Agresivnijeg je kliničkog tijeka od SSM i često se razvija brzo i bez prethodne radijalne faze rasta lezije. Razlikuju se

dva podtipa NM: ravno rastući tip i čvorasti tip. Ravno rastući NM čini crno plosnato žarište, a kod čvorastog oblika žarište se pretvara u čvor jednolike boje. Volumen mu se može udvostručiti unutar nekoliko mjeseci, a dijagnoza bude često postavljena u kasnijem stadiju. NM ima veliki metastatski potencijal.

Lentigo maligni melanom čini 5 - 15% svih tipova melanoma. Najmanje je invazivan i najčešće se pojavljuje nakon 65. godine života na području maksimalnog kumulativnog učinka UV zračenja. Obično se lezija razvija i nekoliko desetaka godina iz prekursorske lezije *lentigo maligna* (LM), histološki LMM *in situ*. LM je smeđa, nejednoliko pigmentirana makula promjera 3 - 6 cm koja raste godinama. Pojava crnih pigmentacija, tamnih čvorića ili infiltrativnih žarišta na području LM pokazuje napredovanje u LMM.

Akralni lentiginozni melanom najrjeđi je oblik melanoma. Prema nekim autorima čini 2 - 8% dijagnosticiranih melanoma u bijelaca te 35 - 60 % dijagnosticiranih melanoma u osoba crne rase. Uglavnom je lokaliziran na neobraslim dijelovima tijela, iznimno je agresivan te se pretežito dijagnosticira u uznapredovalom stadiju (14).

Dezmoplastični je melanom rijedak. Obuhvaća 4 % svih kutanih melanoma, no češće se dijagnosticira u području glave i vrata u odnosu na ostale lokalizacije. Pojavljuje se učestalije u muškaraca, između 60. i 65. godine života. Najčešće se pojavljuje na koži oštećenoj suncem kao prateći nalaz LMM. U istraživanjima je potvrđeno kako DM ima visok afinitet perineuralnog širenja, nisku pojavnost limfatičnih metastaza i često je nepigmentiran (5).

Svaki patohistološki tip melanoma može se prezentirati kao amelanotični melanom. Ovaj je oblik melanoma rijedak i obuhvaća 2 - 8 % svih melanoma na koži. AM ima izgled ružičaste papule u kojoj maligne stanice imaju malo ili nimalo pigmenta, kako su opisali Pizzichetta M A i sur. (15).

## 4. Dijagnostika

### 4.1. Dijagnostika primarnog tumora

Inicijalna se sumnja na melanom postavlja na temelju anamneze, kliničkog pregleda i dermatoskopskog nalaza promjene. Glavna značajka melanoma kože prema Basta-Juzbašić i sur. jest pigmentirana lezija na koži koja pokazuje vidljive promjene tijekom vremena od nekoliko mjeseci do nekoliko godina (11). Promjene koje se događaju u razdoblju od nekoliko dana uglavnom su upalne naravi. Anamnestički je važno obratiti pozornost na promjene u boji, obliku, rubovima ili veličini lezije - mnemotehnički izraženo ABCDEFG pravilom melanoma. Ključne su karakteristike promjena prethodno pravilno simetričnog nevusa u nepravilan oblik (A - engl. *asymmetry*), neoštra ograničenost od okolne kože u prethodno oštro ograničenom nevusu (B - engl. *border*), pojava promjene neravnomjerne ili promijenjene pigmentacije prethodno jednobojnog nevusa (C - engl. *color*), povećanje nevusa na promjer veći od 6 mm (D - engl. *diameter*), uzdignuće nevusa (E - engl. *elevation*) te subjektivan osjećaj boli, svrbeži ili peckanja (F - engl. *feeling*) i vidljiv rast nevusa (G - engl. *growth*). Ujedno, u svakodnevnoj kliničkoj praksi prakticira se i znak ružnog pačeta (engl. *ugly duckling sign*) koji se odnosi na jedan među mnogim nevusima koji se ističe i izgleda drugačije te bi trebao pobuditi sumnju na melanom, kako je opisala Dessinioti C. i sur. (12). Leziju s utvrđenim karakterističnim promjenama indikativnim na melanom kože potrebno je detaljnije dermatoskopski pregledati te u slučaju kliničkog i dermatoskopskog nalaza u korist melanoma promjenu ekscidirati. Dermatoskopija je alat zasnovan na mikroskopiji koji poboljšava neinvazivnu dijagnostičku diferencijaciju kožnih lezija putem analize boje i strukture prema definiciji Alden Holmes G. i sur. (16). Novija metoda, reflektivna konfokalna mikroskopija (engl. *Reflectance Confocal Microscopy* - RCM), neinvazivna je metoda s pomoću koje se promjene na koži mogu u stvarnom vremenu gledati na histološkoj razini. Korist RCM metode je ta što se s pomoću nje ne dobiva samo uvid u radijalni, već i u vertikalni rast lezije kako navode Rastrelli M i sur. (17) Prema Ho i sur. metoda RCM najveću primjenu pronalazi u dijagnostici melanoma područja vlasništva (18). Autori Šitum i sur. (6) zaključuju kako se melanom dermatoskopski prezentira u više boja uz arhitektonski nered i asimetričnu distribuciju struktura unutar lezije. Navedeni su dermatoskopski kriteriji specifični za melanom: atipična pigmentirana mrežica, atipične točke i globuli, nepravilni tračci, asimetrična homogena

pigmentacija, regresija u većem području, plavo-bijeli veo i točkaste, linearno nepravilne krvne žile. Konačna se dijagnoza melanoma utvrđuje patohistološkim i imunohistokemijskim nalazom promjene. Autori Basta-Juzbašić A. i sur. (11) navode patohistološke kriterije melanoma: debljina tumora, histološki tip tumora, prisutnost ulceracije ili regresije, mitotski indeks, prisutnost i količina tumor infiltrirajućih limfocita, limfokapilarna invazija i mikroskopski sateliti.

#### 4.2. Dijagnostika regionalnih metastaza

Jedan od najvažnijih pokazatelja preživljenja bolesnika s melanomom kože jest postojanje regionalnih limfogenih metastaza. Prilikom liječenja melanoma glave i vrata bitno je mjesto kirurških zahvata na limfatičnim strukturama vrata. Gotovo svi tumori glave i vrata metastaziraju primarno limfogeno i regionalno, a tek naknadno hematogeno u udaljene organe. Prema Lukšić I. i sur. limfni čvorovi vrata predstavljaju barijeru širenja melanoma u udaljene organe. Regionalne su metastaze tumora glave i vrata presadnice u limfne čvorove vrata između donjeg ruba mandibule i klavikule. Udaljene su metastaze tumora izvan regionalnih limfnih čvorova vrata, odnosno metastaze ispod klavikule ili u središnji živčani sustav (19). Limfni čvor čuvar (SLN) je definiran kao prvi limfni čvor koji prima direktnu limfnu drenažu s mjesta primarnog tumora. Postoji nekoliko metoda preoperativne i intraoperativne identifikacije SLN-a. Nakon određivanja SLN-a pristupa se njegovoj biopsiji.

Metoda proučavanja limfne drenaže tumora i identificiranja SLN-a je limfoscintigrafija. Prilikom limfoscintigrafije radioaktivni se koloid aplicira s pomoću nekoliko intradermalnih injekcija podijeljen u područje okolno tumoru. Sekvencijalnim snimanjem prijenosnom  $\gamma$ -kamerom omogućena je vizualizacija limfnih čvorova koji dreniraju injicirano područje tumora. Prema podacima istraživanja Rietbergen DD. i sur. melanom spada u tumore s brzom drenažom koloida te se planarne snimke rade 30 minuta po injiciranju koloida (20). Rezultat navedenog postupka je dvodimenzionalno preoperativno mapiranje limfne drenaže melanoma.

U području glave i vrata, lokalizacija SLN je teža nego u drugim lokalizacijama zbog složene anatomije i prisutnosti vitalnih struktura koje zahtijevaju poštedu prilikom kirurškog postupka. Pojavom SPECT/CT kamera dolazi do rješenja ovih problema. Postupak pruža anatomske informacije koje olakšavaju preoperativno planiranje kirurškog postupka. Istraživanje Rietbergen DD. i sur. navodi mogućnost otkrivanja subkliničkih metastaza u nepovećanim limfnim čvorovima, kao što su male makrometastaze ( $>2$  i  $<5$  mm) i mikrometastaze ( $>0,2$  i  $\leq 2$  mm) (20).

Tijekom posljednjih nekoliko desetljeća, intraoperativni postupak određivanja SLN temelji se na vizualnom signalu predstavljenom upotrebom plave boje što omogućuje vizualizaciju limfnih kanala i identifikaciju SLN-a. Nakon aplikacije u područje tumora, plava boja migrira difuzijom kroz limfni sustav, što se može ubrzati masažom mjesta injekcije. Ovisno o udaljenosti između mjesta injekcije i drenažnog limfnog bazena, SLN-ovi se oboje u roku od 5–15 minuta.

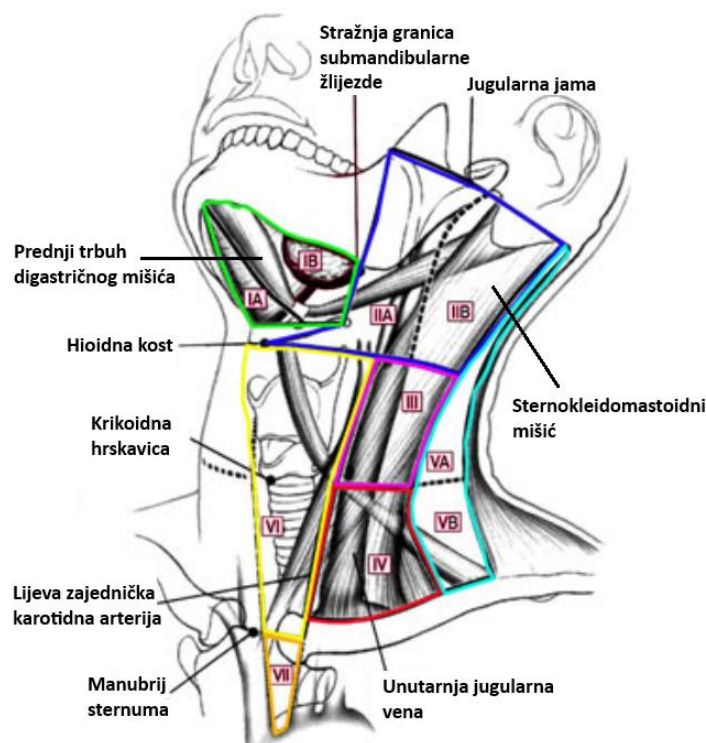
Druga je intraoperativna metoda upotreba intraoperativnih  $\gamma$ -sonda u stvarnom vremenu koja omogućuje akustično otkrivanje tragova akumuliranih u SLN-u. Radioaktivni koloid nema problema s prodiranjem kroz tkivo i kožu zbog niske atenuacije tkiva. Sonde su sposobne kombinirati visoku prostornu razlučivost kako bi preciznije lokalizirale male limfne čvorove i vodile kirurga do lokacije SLN-a u kirurškom polju.

## **5. Posebnosti regije glave i vrata i melanoma ovog područja**

### **5.1. Anatomske posebnosti regije glave i vrata**

Regija glave i vrata je jedna od najsloženijih anatomskih regija u ljudskom tijelu. Sastoji se od brojnih mišića, živaca, krvnih žila i limfnih čvorova koji su međusobno gusto povezani. Mimična muskulatura omogućuje širok spektar izraza lica, što čini svaku kiruršku intervenciju na ovom području izuzetno delikatnom. Posebna pažnja mora se posvetiti glavnim krvnim žilama kao što su karotidne arterije i jugularne vene, koje su ključne za opskrbu krvlju i odvodnju iz glave i vrata. Ozljeda ovih krvnih žila može imati ozbiljne, pa čak i smrtonosne posljedice. Limfni sustav glave i vrata također je vrlo kompleksan. Drenaža limfe iz ovog područja odvija se kroz niz

limfnih čvorova, dominantno smještenih u vratu. Identifikacija i biopsija SLN-a u ovom području predstavlja poseban izazov zbog kompleksne i nepredvidljive drenaže. Teško je točno odrediti koji limfni čvor drenira specifično područje kože glave ili vrata, što dodatno komplicira dijagnostiku i liječenje melanoma. Kirurški se limfni čvorovi vrata prema AJCC dijele u 7 regija (Slika 1) i označuju rimskim brojevima (IA, IB, IIA, IIB, III, IV, V, VI, VII) (19).



Slika 1: Kirurška podjela limfnih čvorova vrata

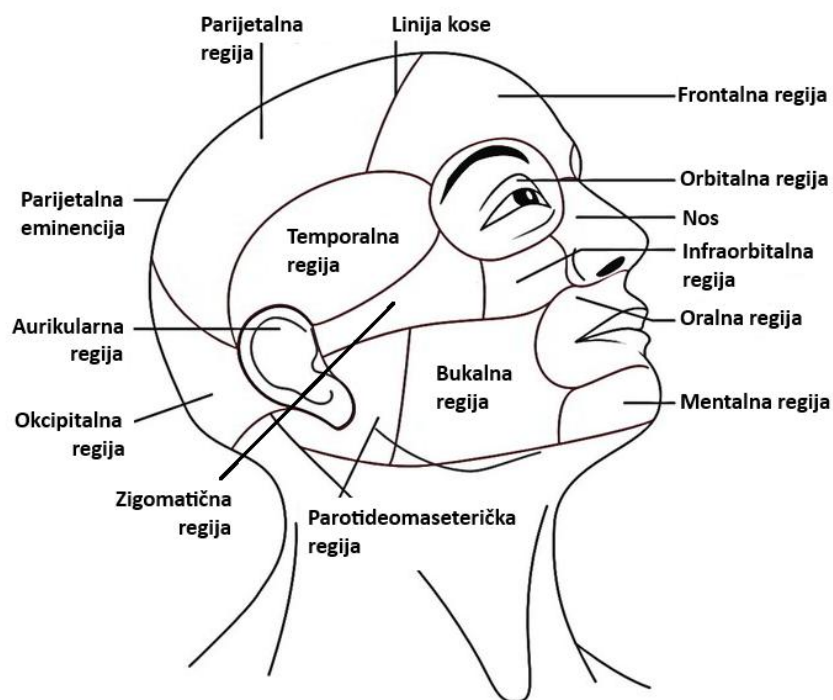
Modificirano prema: <http://www.endocrinesurgery.net.au/lymph-node-management/>

Pristupljeno: 5. 6. 2024.

Regiju I omeđuju prednji trbuh mišića digastrikusa (sprijeda), stilohiodini mišić (straga) i donji rub mandibule (gore). Prednji trbuh mišića digastrikusa dijeli regiju I na podregije IA (submentalni trokut) i IB (submandibularni trokut). Regije II, III i IV čine limfni čvorovi smješteni iza sternokleidomastoidnog mišića, uz unutarnju jugularnu venu. Ograničeni su lubanjskom osnovicom (gore), gornjim rubom klavikule (dolje). Granicu regija II i III čini horizontalna projekcija hloidne kosti, a regija III i IV projekcija krikoidne hrskavice. Regija II dijeli se na podregije IIA i IIB, a granicu čini akcesorni živac. Regiju V čine limfni čvorovi stražnjeg trokuta vrata koji omeđuju stražnji rub sternokleidomastoidnog mišića (sprijeda), prednji rub trapeznog mišića (straga) te gornji rub klavikule (dolje). Regija VI je prednja regija vrata omeđena karotidnim arterijama (lateralno), donjim rubom hloidne kosti (gore) i gornjim rubom manubrijuma sternuma (dolje). Regiju VII čine gornji medijastinalni limfni čvorovi.



Lice možemo podijeliti u gornju, srednju i donju regiju (**Slika 2**) (13). Gornja regija lica proteže se od linije kose do donjeg ruba orbite, a uključuje čelo, orbitalnu i temporalnu regiju. Čelo, ili frontalna regija, obuhvaća područje od linije kose do obrva i sastoji se uglavnom od frontalne kosti, prekrivene mišićima poput procerusa, okcipitofrontalnog mišića te depresora i nabirača supercilija. Orbitalna regija sadrži oči smještene u orbitama, koje su okružene kružnim očnim mišićem. Temporalna regija uključuje temporalnu kost i temporalni mišić.



Slika 2: Anatomska podjela lica po regijama  
 Modificirano prema: <https://www.earthslab.com/anatomy/head/>  
 Pristupljeno: 5. 6. 2024.

Srednja regija lica proteže se od donjeg kapka do gornje usne, uključujući nos, infraorbitalnu, zigomatičnu i aurikularnu regiju. Nos je smješten u središnjem dijelu lica i sastoji se od nosne kosti i hrskavice, prekriven masnim jastučićima i kožom. Infraorbitalna i zigomatična regija prekrivaju maksilu i zigomatičnu kost, tvoreći gornji dio obraza, koji se sastoji od mišića i masnih jastučića. Aurikularna regija uključuje vanjsko uho, koje je sastavljeno od hrskavice prekrivene kožom. Donja regija lica proteže se od gornje usne do donjeg ruba brade, uključujući oralnu, mentalnu, bukalnu i parotideomaseteričku regiju. Oralna regija obuhvaća usne, koje su okružene kružnim mišićem usana. Mentalna regija sadrži bradu, centralnu strukturu mandibule. Bukalna regija uključuje donji dio obraza, označen bukalnim mišićem. Parotideomaseterička regija smještena je lateralno i sadrži parotidnu žlijezdu i maseterični mišić.

Kirurški zahvati u regiji glave i vrata moraju se izvoditi s izuzetnom pažnjom zbog njihovih funkcionalnih i kozmetičkih implikacija. Prvi cilj kirurškog liječenja je kurativa, odnosno postizanje izlječenja bolesti. Međutim, jednako je važno očuvati punu funkciju svih struktura te minimizirati estetske posljedice. Plastična kirurgija lica predstavlja specijaliziranu disciplinu unutar plastične kirurgije koja se fokusira na rekonstrukciju i estetsko poboljšanje lica. Sprječavaju se funkcionalni deficiti te se optimiziraju estetski rezultati. Svaki kirurški zahvat unutar plastične kirurgije lica mora biti izveden s preciznošću i temeljitom pripremom, uzimajući u obzir individualne anatomske varijacije i estetske ciljeve.

## 5.2. Udio pojedinih melanoma

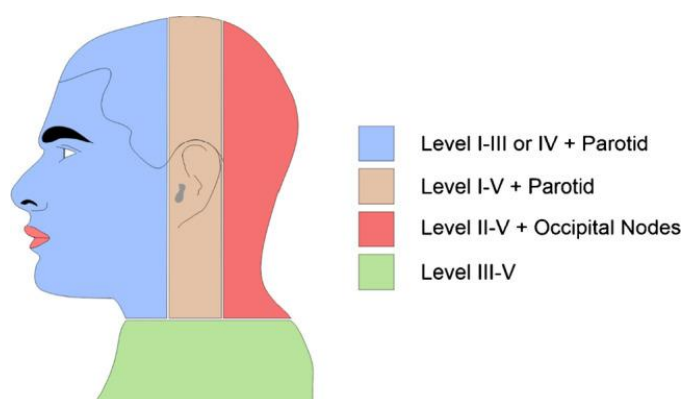
Već je spomenuto kako melanom kože glave i vrata čini približno 15 - 20 % melanoma svih lokalizacija. Među njima vodeće mjesto zauzima nalaz SSM s čak 50% dijagnosticiranih melanoma područja kože glave i vrata. Slijede ga NM, koji u prosjeku čini 30 % svih melanoma glave i vrata, i LMM s 20 % ukupnog broja melanoma glave i vrata. Potrebno je istaknuti kako je predilekcijsko mjesto nastanka DM aktinički oštećena koža glave što čini kožu glave i vrata najčešćom lokalizacijom ove vrste melanoma. Postavljanje dermatoskopske i histološke dijagnoze melanoma kože glave i vrata uvelike je izazovno. Dermatoskopija pigmentnih promjena kože lica specifična je zbog posebnosti građe kože na licu. U dermisu je vidljiva solarna elastoza, epidermis je relativno tanak, a pilosebacealne jedinice veće prema Prgomet i sur. (13).

## 5.3. Lokalizacija melanoma

Prema istraživanju Shaw HR. I sur. najčešće primarno anatomske sjelo melanoma kože glave i vrata je lice (50 %), praćeno okcipitalnim dijelom vlasišta (19%), vratom (17%) te posljednje uškom (9%) uz ostatak koji čini melanom sluznice (21). Melanom kože glave i vrata pokazuje značajne varijacije u prognozi ovisno o točnoj lokalizaciji tumora. Istraživanja pokazuju kako melanom smješten na tjemenu ima najgoru prognozu među svim lokalizacijama u ovom području. Ova se činjenica tumači kasnijim prijavljivanjem lezije zbog teže uočljivosti promjena ove lokalizacije. Sljedeća najlošija prognoza je vezana za melanom koji se javlja na ušci, nakon čega slijede lice (obraz) i na kraju vrat, koji ima nešto povoljniju prognozu u usporedbi s prethodnim lokalizacijama (22).

#### 5.4. Specifičnosti metastaziranja melanoma

Pojava limfnih metastaza varira ovisno o vrsti i stadiju melanoma. Najniža učestalost zabilježena je kod LMM, oko 10 %. SSM pokazuje metastaze u do 30 % slučajeva, dok NM daje metastaze u 30 do 50 % slučajeva, često u ranijim stadijima bolesti. Područje glave i vrata karakterizira izuzetno bogata i precizno definirana limfna drenaža, koja je uvijek usmjerena prema središtu tijela. Dosadašnja istraživanja limfne drenaže temeljena na limfografiji otkrila su kako maligni tumori glave najčešće metastaziraju u limfne čvorove na istoj strani vrata (ipsilateralno), dok tumori koji rastu blizu medijalne linije mogu kontralateralno metastazirati (23-25). Na temelju navedenih činjenica jasna je klinička važnost SLNB za melanome u središnjoj liniji glave i vrata. Kontrarno tumorima glave i vrata, na trupu često nije definiran smjer primarnog metastaziranja melanoma prema aksilarnim ili ingvinalnim regijama i prema strani tijela kako navode Reynolds HM. i sur. (26). Razumijevanje obrazaca limfne drenaže i metastaziranja od ključne je važnosti za razvoj učinkovitih strategija cjelovitog liječenja kutanog melanoma glave i vrata. Han AY i suradnici identificirali su smjer diseminacije kutanog melanoma kože glave i vrata ovisno o lokalizaciji primarnog melanoma (27). Melanomi prednje polovice glave uglavnom se dreniraju u čvorove parotidne regije i u čvorove gornjeg horizontalnog lanca (regija I i II) te u III. skupinu limfnih čvorova vrata. Tumori stražnje polovice glave uglavnom se dreniraju u okcipitalne limfne čvorove te čvorove ispred sternokleidomastoidnog mišića (regije II - IV) i one smještene unutar stražnjeg trokuta vrata (regija V). Najveći problem čine tumori oko linije razgraničenja prednjeg i stražnjeg dijela glave, jer ti tumori mogu metastazirati u limfne čvorove prednje ili stražnje polovice. Liniju razgraničenja (engl. *watershed area*) čini 5 cm široka traka u koju pripada i uška (Slika 2).



Slika 3: Područja limfne drenaže kože glave i vrata

Preuzeto s: <https://www.ncbi.nlm.nih.gov/pmc/articles/PMC9468084/>; Pristupljeno: 24.05.2024.

## 5.5. Parotidna žlijezda

Eferentni limfni putovi većeg dijela lica i mekog oglavka prolaze kroz parotidnu regiju. Prva regija za limfogene presadnice zloćudnih tumora kože lica i mekog oglavka je parotidna žlijezda, a ne vrat, prema navodima Prayson R. i Sebek B. (28).

Intraparotidni su limfni čvorovi grupe vratnih limfnih čvorova smještenih unutar parenhima svake od parotidnih žlijezda. Koroulakis A. i sur. ističu kako ti limfni čvorovi primaju drenažu kože područja uške, čela i sljepoočnice, očnih kapaka, obraza, nosnih šupljina i nazofarinksa (29). Postoje površinski, brojniji i manje brojni dubinski intraparotidni limfni čvorovi. Prema recentnom istraživanju, normalan, ne patološki promijenjen intraparotidni limfni čvor promjera je manjeg od 6 mm (30).

## 6. Klasifikacija i stadiji melanoma kože glave i vrata

Klasifikacija melanoma kože glave i vrata (određivanje TNM stadija) temelji se na debljini primarnog melanoma i prisutnosti ulceracije (T stadij, Brewslow stadij), zahvaćenosti regionalnih limfnih čvorova tumorom (N stadij) i postojanjem udaljenih metastaza (M stadij). Određivanje kliničkog i patološkog stadija navode autori Bunell A i sur. (31). Kinički se stadij određuje na temelju informacija dobivenih inicijalnom biopsijom primarnog melanoma (uključujući mikrostupnjevanje) i kliničkom ili patohistološkom evaluacijom regionalnih limfnih čvorova. Patološki se stadij određuje pomoću inicijalne biopsije primarnog melanoma, široke lokalne ekscizije primarnog melanoma ili patološke evaluacije bazena regionalnih limfnih čvorova. Informacije o stanju bazena regionalnih limfnih čvorova prikupe se postupkom SLNB ili kompletne regionalne limfadenektomije.

Dvije glavne odrednice T stadija tumora su debljina tumora i prisutnost ulceracije. T kategorija melanoma kože glave i vrata podijeljena je u kategorije T1-T4 ovisno o debljini tumora. Svaka je T kategorija dalje podijeljena na potkategorije a i b ovisno o prisutnosti ulceracije. *Melanoma in situ* kategoriziran je kao Tis, a metastatski melanom bez primarnog sijela kao T0 kako je navedeno u osmom izdanju Priručnika za određivanje stadija karcinoma od strane Američkog zajedničkog odbora za rak (engl. American Joint Committee on Cancer, *AJCC*). U zadnjem, 8. izdanju *AJCC* priručnika, ukinut je dodatni kriterij određivanja T stadija pomoću mitotskog indeksa (**Tablica 2**). Patohistološka Clarkova razina invazije bila je korištena za

kategorizaciju tankih T1 melanoma u 6. izdanju AJCC priručnika; međutim, uklonjena je u 7. izdanju zbog slabe statističke povezanosti s preživljenjem u odnosu na šest neovisnih prognostičkih čimbenika, prema navodima Balch CM i sur. (32).

**Tablica 2: T kategorija za kutani melanom prema 8. izdanju AJCC**

T kategorija	T kriterij
TX	Debljina primarnog tumora se ne može procijeniti
T0	Nema dokaza o primarnom tumoru
Tis	Melanoma <i>in situ</i>
T1	≤1,0 mm debljina
T1a	<0,8 mm, bez ulceracije
T1b	<0,8 mm debljina, bez ulceracije 0,8–1 mm debljina, s ulceracijom
T2	>1–2 mm debljina
T2a	>1–2 mm debljina, bez ulceracije
T2b	>1–2 mm debljina, s ulceracijom
T3	>2–4 mm debljina
T3a	>2–4 mm, bez ulceracije
T3b	>2–4 mm, s ulceracijom
T4	>4 mm debljina
T4a	>4 mm, bez ulceracije
T4b	>4 mm, s ulceracijom

Izrađeno prema: Edition S, Edge S, Byrd D. AJCC cancer staging manual. AJCC cancer staging manual. 2017.

Zahvaćenost regionalnog limfnog čvora tumorom (N stadij) definira se kao klinički okultna metastaza detektirana patohistološkim pregledom SNL bioptata ili klinički detektirana metastaza u regionalnom limfnom čvoru (31). Upravljanje regionalnim metastazama značajno je napredovalo u posljednja dva desetljeća. Prema recentnim studijama poznato je kako prisutnost metastaza u limfnim čvorovima ima veliku prognostičku važnost; stoga je otkrivanje okultnih regionalnih metastaza ključno za točno određivanje stadija bolesti (33,34). Stupnjevanje N stadija kategorizirano je nadalje u kategorije N1-3 ovisno o broju limfnih čvorova zahvaćenih tumorom. Svaka je N kategorija dalje podijeljena na potkategorije a, b ili c. Svrstavanje pacijenata u navedene potkategorije ovisno je o odnosu broja klinički detektibilnih i okultnih regionalnih metastaza, jednako kao i prisutnost mikrosatelita, satelita i *in-transit* metastaza prema 8. izdanju AJCC priručnika (**Tablica 3**).

**Tablica 3: N kategorija za kutani melanom prema 8. izdanju AJCC**

N kategorija	N kriterij
NX	Regionalni limfni čvorovi nisu procijenjeni
N0	Nema otkrivenih regionalnih metastaza
N1	Jedan čvor zahvaćen tumorom ili u tranzitu, satelitske i/ili mikrosatelitske metastaze bez čvorova zahvaćenih tumorom
N1a	Jedan klinički okultni čvor
N1b	Jedan klinički otkriven čvor
N1c	Nema bolesti regionalnih limfnih čvorova
N2	Dva ili tri čvora zahvaćena tumorom ili u tranzitu, satelitske i/ili mikrosatelitske metastaze s jednim čvorom zahvaćenim tumorom
N2a	Dva ili tri klinički okultna
N2b	Dva ili tri, od kojih je barem jedan klinički otkriven
N2c	Jedan klinički okultni ili klinički otkriven
N3	Četiri ili više čvorova zahvaćenih tumorom ili u tranzitu, satelitske i/ili mikrosatelitske metastaze s dva ili više čvorova zahvaćenih tumorom, ili bilo koji broj čvorova koji su srasli bez ili s u tranzitu, satelitskim i/ili mikrosatelitskim metastazama
N3a	Četiri ili više klinički okultna
N3b	Četiri ili više, od kojih je barem jedan klinički otkriven, ili prisutnost bilo kojeg broja sraslih čvorova
N3c	Dva ili više klinički okultna ili klinički otkrivena i/ili prisutnost bilo kojeg broja sraslih čvorova

Izrađeno prema: Edition S, Edge S, Byrd D. AJCC cancer staging manual. AJCC cancer staging manual. 2017.

Mikrosateliti su mikroskopske kožne ili potkožne metastaze koje se nalaze u blizini ili neposredno ispod primarnog tumora, ali su diskontinuirane od njega, što se utvrđuje histopatološkom analizom, prema definiciji Zbora američkih patologa (engl. The College of American Pathologists) (35). Satelitske su metastaze svaka klinički vidljiva kožna ili potkožna metastaza koja se pojavljuje unutar 2 cm od primarnog melanoma, ali nije povezana s njim. In-transit metastaze su klinički vidljive kožne ili potkožne metastaze koje se pojavljuju više od 2 cm od primarnog melanoma u području između primarnog tumora i regionalnih limfnih čvorova.

Melanom ima sposobnost metastaziranja u bilo koji organ ili tkivo. Najčešća mjesta metastaza su koža, potkožno tkivo, limfni čvorovi, pluća, jetra, mozak i visceralni organi. Metastaze obično nastaju unutar nekoliko godina od postavljanja početne dijagnoze melanoma. Kasne metastaze, koje se javljaju desetljećima kasnije, mnogo su rjeđe kod kožnog melanoma prema istraživanju Manola J. i sur. (36). U slučaju pacijenata s metastatskom bolešću, anatomska mjesta udaljenih metastaza koriste se za definiranje M kategorija u četiri potkategorije (**Tablica 4**). Ove potkategorije omogućuju preciznije određivanje stadija bolesti i bolje razumijevanje prognoze

pacijenata. Sufiks 0 dodaje se uz M stadij u slučaju poznate razine LDH koja je normalne vrijednosti, a sufiks 1 ako je vrijednost LDH povišena (13).

**Tablica 4: M kategorija za kutani melanom prema 8. izdanju AJCC**

M kategorija	M kriterij
M0	Nema dokaza udaljenih metastaza
M1	Dokazi udaljenih metastaza
M1a	Udaljene metastaze na kožu, meko tkivo uključujući mišiće, i/ili neregionalne limfne čvorove
M1b	Udaljene metastaze na pluća s ili bez M1a sijela
M1c	Udaljene metastaze na visceralna sijela izvan CNS-a s ili bez M1a ili M1b mjesta sijela
M1d	Udaljene metastaze na CNS s ili bez M1a, M1b, ili M1c sijela bolesti

Izrađeno prema: Edition S, Edge S, Byrd D. AJCC cancer staging manual. AJCC cancer staging manual. 2017.

Američki zajednički odbor za rak koristi prognostičko grupiranje TNM stadija melanoma za određivanje kliničkog stadija bolesti u kontekstu prognoze (**Tablica 5**). Pacijenti unutar iste stadijske grupe imaju tendenciju sličnih ishoda bolesti, što omogućava preciznije predviđanje tijeka bolesti i optimizaciju pristupa liječenju. Određeni klinički stadij bolesti veže se uz specifično vrijeme preživljenja.

**Tablica 5: Određivanje kliničkog stadija bolesti, specifične stope preživljenja**

T kategorija	N kategorija	M kategorija	Klinički stadij	5-godišnje preživljenje (%)	10-godišnje preživljenje (%)
Tis	N0	M0	0		
T1a	N0	M0	IA		
T1b	N0	M0	IB	98	95
T2a	N0	M0	IB		
T2b	N0	M0	IIA		
T3a	N0	M0	IIA		
T3b	N0	M0	IIB	90	84
T4a	N0	M0	IIB		
T4b	N0	M0	IIC		
Tis + bilo koji T	≥ N1	M0	III	77	69
Bilo koji T	Bilo koji N	M1	IV		

Izrađeno prema: Edition S, Edge S, Byrd D. AJCC cancer staging manual. AJCC cancer staging manual. 2017.

## 7. Kirurške metode

### 7.1. Kirurške metode dijagnostike

U kirurške metode dijagnostike primarnog melanoma spadaju metode biopsije primarnog tumora i metode biopsije limfnog čvora stražara.

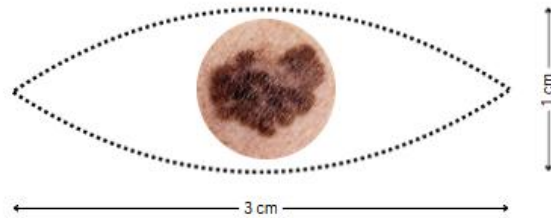
#### 7.1.1. Biopsija primarnog tumora

Ispravno učinjena biopsija prvi je korak liječenja melanoma. Odluka o primjeni novih tehnika, poput biopsije sentinel limfnog čvora i novih adjuvantnih terapija, često se temelji na početnoj biopsiji, koja, prema Swansonu i suradnicima, ne samo da utječe na dijagnozu i liječenje melanoma, već je važna i za postizanje najboljih estetskih rezultata (37). Metode biopsije razlikuju se u pogledu opsega biopsije i širine ruba biopsijskog uzroka, no za kvalitetnu patohistološku analizu, s pomoću svake je potrebno dobiti reprezentativan uzorak. Prilikom uzimanja biopsije kirurg treba osigurati odgovarajuću širinu, dubinu i debljinu ekscidiranog uzorka. Bez obzira na tip biopsije, nužno je dosegnuti sloj potkožnog masnog tkiva kako bi uzorak sadržavao punu debljinu kože za mjeru debljine tumora. Lateralni resekcijski rubovi prema dosadašnjim istraživanjima ne smiju biti veći od 3 mm zbog očuvanja limfnih drenažnih putova (38).

##### 7.1.1.1. Ekscizijske biopsije

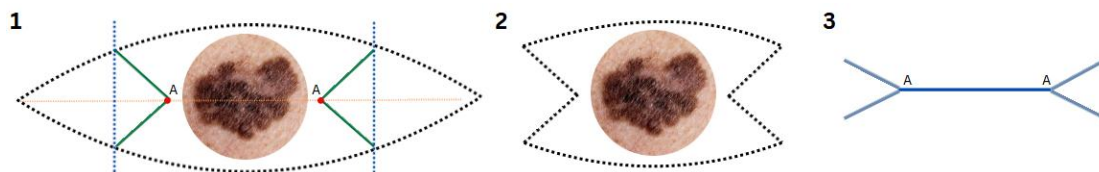
Prema navodima Prgomet i sur. najbolje rješenje za male, dobro ograničene, pigmentirane promjene je potpuna ekscizija tvore sa sigurnim rubom 1 - 2 mm širine. Tako dobivena tvorba dati će adekvatan patološki uzorak i neće ostaviti veliki estetski nedostatak (13). Važni čimbenici koji se uzimaju u obzir prilikom određivanja položaja linije reza u regiji glave i vrata su linije bora i linije opuštene napetosti kože (engl. relaxed skin tension line, *RSTL*). Većina ekscizijskih biopsija za tvorbe sumnjive na melanom izvodi se pomoću eliptične incizije s uskim rubovima i primarnim zatvaranjem defekta pojedinačnim šavovima. Nakon uzimanja biopsije izbjegavaju se složeni plastično-rekonstruktivni postupci zbog očuvanja limfnih drenažnih putova. Standardna elipsa dizajnira se s dugom osi 2,5 - 3 puta dužom od vanjske granice predloženog kirurškog ruba (**Slika 2**). Dizajn elipse na licu obično se radi unutar linija bora.





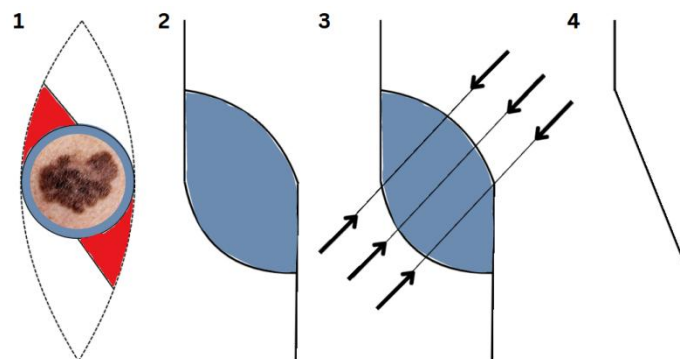
Slika 4: Shematski prikaz eliptične ekscizije  
Izrađeno prema: <https://shorturl.at/gapx4>; Pristupljeno: 24. 5.2024.

Prema navodima Agorio C. i sur. ova praksa rezultira većom ranom koja je, prilikom primarnih promjena većih dimenzija, složenija za rekonstrukciju te povećava kirurški morbiditet i ostavlja relativno dug ožiljak (39). Autori navode dvostruku M-plastiku, modifikaciju tradicionalne eliptične ekscizije (**Slika 3**), kao alternativnu metodu ekscizije kožnih lezija, posebice lezija područja obrva, vermilion usnica ili nabora kože brade. Dvostruka M-plastika omogućuje direktno zatvaranje rane s manje napetosti i kraćom duljinom ožiljka, te izbjegavanje prelaska preko više kozmetičkih jedinica.



Slika 5: Shematski prikaz izrezivanja dvostruke M-plastike  
Izrađeno prema: <https://shorturl.at/6J2A0>; Pristupljeno: 24. 5.2024.

Metoda modificirane S-plastike još je jedna alternativa eliptičnoj eksciziji koja reducira duljinu šava (**Slika 4**). Kako navode Boggio P i sur. modificirana S-plastika može biti dobar izbor kada je lezija dovoljno velika i kada je poželjno imati kraći i zakrivljeni šav (40).



Slika 6: Shematski prikaz izrezivanja modificirane S-plastike  
Izrađeno prema: <https://shorturl.at/KpRt7>; Pristupljeno: 24. 5.2024.

#### 7.1.1.2. Incizijska biopsija

Velike pigmentirane promjene regije glave i vrata poput LMM nije moguće uvijek u potpunosti odstraniti u obliku primarne ekscizijske biopsije. Prema Prgometu i suradnicima, u takvim situacijama preporučuje se djelomična, incizijska biopsija. Kod incizijske biopsije, bočni rubovi biopsije ne obuhvaćaju cijelu površinu kože oko lezije, ali dubina biopsije mora doseći potkožno tkivo. Incizijske su biopsije najčešće eliptična oblika, a rade se u području s najizraženijim promjenama (13). Intraoperativnom procjenom odredi se područje lezije najtamnijeg kolorita, najvišeg profila ili najdebljeg dijela te se bioptira. U slučaju postojanja više sumnjivih područja, potrebno ih je obuhvatiti jednom dužom i užom incizijom. Kao podtip incizijske biopsije navodi se *punch* biopsija. Većina dosadašnjih studija navodi kako ne postoji povezanost prognoze i tipa biopsija (41,42). Recentna studija Liszewski W i sur. dolazi do rezultata kako su pacijenti s tumorima dijagnosticiranim incizijskom biopsijom imali značajno nižu ukupnu petogodišnju stopu preživljavanja u usporedbi s ostalim tehnikama (43).

#### 7.1.1.3. *Punch* biopsija

*Punch* biopsija je metoda u kojem se mali okrugli komad tkiva promjera približno 4 mm uklanja s pomoću oštrog, šupljeg, kružnog instrumenta. Instrument se okreće u smjeru kazaljke na satu i obrnuto kako bi se izrezalo oko 4 milimetra u dubinu do sloja masnog tkiva ispod kože i uklonilo uzorak tkiva.

#### 7.1.1.4. Biopsija brijanjem (*shave* biopsija)

Biopsija brijanjem je postupak u kojem se koristi mali kirurški nož kako bi se odstranio tanki komad tkiva za patohistološki pregled. Ova se metoda obično primjenjuje samo kada je sumnja na melanom niska, a nož može prodrijeti dovoljno duboko kako bi se dobio adekvatan uzorak za patohistološku analizu. Koristi za najčešće kod sumnje na LMM, gdje se uzorak dobiva samo s površinskog dijela promjene, a debljina tumora nije uključena u analizu. Metoda može biti korisna u situacijama gdje je potrebno brzo uzeti uzorak tkiva za preliminarnu dijagnozu ili procjenu, ali se često nadopunjuje drugim, dubljim biopsijskim metodama za potpunu karakterizaciju lezije.

### 7.1.2. Biopsija limfnog čvora stražara

Tri su pristupa regionalnim metastazama melanoma kože glave i vrata. Prvom metodom čekanja i promatranja (engl. wait and see) bolesnik se klinički prati te se čeka pojava metastaza - kada je nužno njihovo uklanjanje (7). Druga je metoda elektivna disekcija vrata (ELND) koja se provodi kao profilaktičko liječenje vrata u odsutnosti klinički evidentnih metastaza (44). Treći, najrašireniji i prema istraživanjima najperspektivniji pristup je SLNB. SLNB nije terapijski postupak, već dijagnostički postupak za skupinu bolesnika, kojim se odjeljuju bolesnici bez mikrometastaza na vratu od onih kojima su tom metodom dokazane mikrometastaze vrata. Prema najnovijim podacima iz 2023. godine apsolutna indikacija za SLNB jest melanom kože glave i vrata stadija IB i više (45). Kontraindikacije su klinički dokazane palpabilne metastaze u vratu, primarni tumor veći od 4 do 5 cm ili prethodne opsežne ekscizije uz velike ožiljke. SLNB treba učiniti unutar 3 mjeseca od postavljanja dijagnoze, a kao najdulje razdoblje za postupak uzima se godina dana (13). Metoda je opisana u članku Schmalbach C. i Bradford C. Nakon primjene jedne od preoperativnih ili intraoperativnih metoda vizualizacije limfnog čvora čuvara pristupa se ekstrakciji tumorom zahvaćenog limfnog čvora. S pomoću intraoperativne ručne  $\gamma$ -sonde pronađe se područje povećane radioaktivnosti (lokacija SLN) i na tom se mjestu napravi mali rez duljine 1 do 3 cm.  $\Gamma$ -sonda se uvuče u potkožno tkivo te se precizno locira SLN. Tupom disekcijom i minimalnim korištenjem elektrokauteza, uz pomoć zvučnih signala sonde i vizualnih znakova plave boje, čvor se izdvoji. Svaki izvađeni čvor pojedinačno se šalje patologu na histološku evaluaciju (46). Rana se primarno zatvori pojedinačnim šavovima. Ako je SLN negativan, pretpostavlja se da ni u drugim limfnim čvorovima u tom području nema tumorskih stanica, te se pacijenti samo redovno prate. Međutim, ako je SLN pozitivan, postoji mogućnost da su i ostali limfni čvorovi zahvaćeni metastazama pa je potrebno ukloniti sve limfne čvorove u toj regiji (47).

## 7.2. Kirurške metode ekscizije tumora

Kirurške metode (re)ekscizije primarnog tumora nakon biopsije i patohistološke verifikacije tumora uključuju eksciziju primarnog melanoma, mikrografsku kirurgiju i resekciju tumora vođenu fluorescencijom.

### 7.2.1. Ekscizija primarnog melanoma

Kirurško liječenje metoda je izbora za liječenje I. i II. stadija melanoma s najboljim potencijalom kirurškog izlječenja za tanke i lokalizirane melanome (48). Planiranje opsega kirurškog zahvata u skladu je s anatomskom lokalizacijom, dubinom invazije i stadijem melanoma (13). Široka lokalna ekscizija (engl. wide local excision, *WLE*) kirurška je metoda izbora. Primjenom *WLE*, tumor se mora u cijelosti odstraniti zajedno s potkožnim tkivom te odgovarajućim pojasom zdrave kože koja ga okružuje prema standardnim preporukama. Nedovoljno radikalni kirurški zahvat omogućuje lakše zatvaranje rana, ali također povećava vjerojatnost lokalnog recidiva bolesti, pojave regionalne metastaze i loše prognoze za pacijenta. S druge strane, preširoka ekscizija ne poboljšava prognozu u odnosu na margine preporučene u literaturi. Osim toga, takav zahvat otežava zatvaranje defekta te često zahtijeva složenije rekonstruktivne postupke koji rezultiraju lošim estetskim ishodima (49). Važni čimbenici koji se uzimaju u obzir prilikom određivanja položaja linije reza u anatomske regije glave i vrata su linije bora i RSTL. Inkorporiranjem incizije u RSTL smanjuje se tenzija ožiljka i smanjuje sklonost nastanku keloida (50).

#### 7.2.1.1. Širina ekscizije

Pojam *WLE* prvi je opisao Hadley 1907. godine i postavio načelo širine zdravog ruba kože od 2,5 cm uz eksciziju potkožnog tkiva u 5 cm dubine u svim smjerovima oko lezije (13,51). Preporuke za širinu ruba prilikom ekscizije primarnog sijela melanoma mijenjane su desetljećima sve do trenutno valjanih europskih, američkih i australskih smjernica (**Tablica 6**). Ove su smjernice kao glavni kriterij određivanja širine ruba ekscizije prihvatile T stadij melanoma i postale standard koji se primjenjuje i u Hrvatskoj (6,52,53). Postoji razlika između rubova ekscizije lezija na trupu i ekstremitetima te onih na glavi i vratu.

**Tablica 6: Kirurške margine za melanom kože glave i vrata**

TNM kategorija	Debljina tumora	Ukupna margina
pTis	<i>in situ</i>	5 mm - 1 cm
pT1	≤1,0 mm	1 cm
pT2	1.01 - 2.0 mm	1 - 2 cm
pT3	2.01 - 4.0 mm	2 cm
Pt4	≥ 4.01 mm	2 cm

Izrađeno prema: Edition S, Edge S, Byrd D. AJCC cancer staging manual. AJCC cancer staging manual. 2017

Navedene mjere odnose se na širinu resekcijskog ruba koji kirurg mjeri tijekom operacije. Ako su prema patohistološkom nalazu rubovi ekscidirane tvorbe pozitivni, moguće je lokalno primijeniti imunomodulatorne lijekove. Odstupanja od ovih dimenzija opravdana su samo u slučajevima kada bi preporučena ekscizija uzrokovala značajan funkcionalni ili estetski deformitet, poput područja oko očiju, ušiju ili usta. Prema dosadašnjim istraživanjima reducirane margine u navedenim područjima nisu povećale incidenciju lokalnog povrata melanoma (54).

#### 7.2.1.2. Dubina ekscizije

Ključni faktor koji utječe na pojavnost metastaza i prognozu melanoma je njegova vertikalna faza rasta. Prilikom izvođenja WLE potrebna dubina resekcije veća je u usporedbi s dubinom ekscizijske biopsije. Tkivo se uklanja do dubine duboke fascije ili podležeće anatomske granice. Ekscizija koja se proteže duboko do potkožnog masnog tkiva ili fascije smatra se dovoljnom prema recentnim istraživanjima (51). Navedeno se mijenja u slučaju jasne tumorske invazije fascije ili potvrdom invazije fascije biopsijom (54). Svaka bi ekscizija trebala imati ujednačene i vertikalne rubove.

#### 7.2.2. Mohsova mikrografska kirurgija

Melanomi kože glave i vrata, osobito oni na kronično oštećenoj koži od sunca, često pokazuju opsežnu asimetričnu subkliničku ekstenziju. Mohsova mikrografska kirurgija (MMS), prema navodima Jacobsen ES. i suradnika (55), dugo je bila zlatni standard za liječenje nemelanomskih karcinoma kože s izuzetno visokim stopama izlječenja i nižim stopama lokalnih recidiva. Prema istim se autorima kirurško liječenje melanoma sporo prilagođava i nastavlja koristiti smjernice temeljene na histopatološkoj debljini tumora. Za razliku od WLE, koja koristi vertikalne presjeke i

omogućuje histopatološku procjenu manje od 1% stvarne kirurške margine, Mohsova tehnika obrađuje svježe smrznuto tkivo i omogućuje potpunu procjenu perifernih i dubokih granica u stvarnom vremenu, što rezultira 100% preciznom procjenom kirurške granice (56,57). Metodu MMS opisuju Ellison P. i suradnici (56). Preoperativno, svaka klinička rezidua tumora identificirana je i označena. Inicijalna klinička granica oko tumora, generalno od 1 do 3 mm širine, označena je kao centralni resektat i pozitivna vertikalna kontrola. Ovaj resektat koristi se za određivanje T stadija tumora. Nakon centralne redukcije, granica kože širine 3 mm koristi se za početni sloj MMS, koji je zarezan kroz potkožno tkivo i ispod dubine centralnog resektata. Prvi se sloj obrađuje kao svježe smrznuto tkivo i boji se imunohistokemijski za patohistološku analizu kako bi se odredili imunohistokemijski markeri melanocita (58). Pozitivne granice definirane su u skladu s uspostavljenim parametrima koji definiraju histopatologiju melanoma. Ako se identificira bilo koja pozitivna granica, ponovno se izvodi ciljana ekscizija pojasa od granice uz dodatnu širinu ruba od 2 do 3 mm naizgled normalne kože. Proces se ponavlja dok se sve margine ne potvrde kao slobodne od melanoma. Prema Prgomet i sur. MMS nije prihvaćena u većini specijaliziranih centara za maligne melanome (13), a u uputama za kirurško liječenje melanoma (engl. Melanoma Surgical Practice Guideline - Society of Surgical Oncology) označena je nepogodnom za liječenje melanoma.

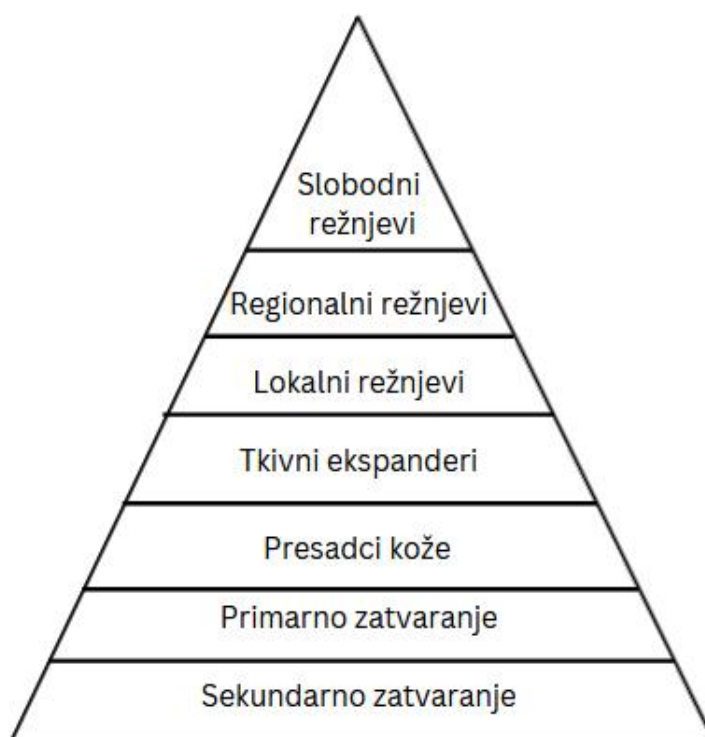### 7.2.3. Resekcija tumora vođena fluorescencijom

Prema recentnoj literaturi, fluorescencija se može koristiti kako bi se preoperativno i intraoperativno definirale granice tumora što poboljšava mogućnost radikalne resekcije (59). Kirurška procedura vođena fluorescencijom (engl. Fluorescence-guided surgery, *FGS*) primijenjena je prilikom identifikacije solidnih tumora i mapiranja SLN-ova. Serija slučajeva Bobyr I. i suradnika navodi uspješnu reeksciziju LMM lica uz redefiniranje granica resekcije uz pomoć foto-interakcije kožnog melanina i svjetla Woodove svjetiljke. Protoporfirin IX (PpIX) je najčešće korišteni fotosenzibilizator u dermatologiji. U postupku se primjenjuje topička krema koja sadrži prekursor PpIX-a (5-aminolevulinsku kiselinu, ALA) na lezije i u 2 cm ruba u periodu 3 sata. ALA se apsorbira i enzimatski pretvara u PpIX metabolizmom hema, prisutnim u svim jezgrama stanica. Neoplastične stanice brže akumuliraju PpIX od normalnih stanica zbog povećane sinteze hema, što rezultira intenzivnijom fluorescencijom od okolne normalne kože. PpIV emitira crvenu fluorescenciju

prilikom obasjavanja Woodovom svjetiljkom. Područje emisije svjetlosti se označi i pristupi se resekciji (60,61).

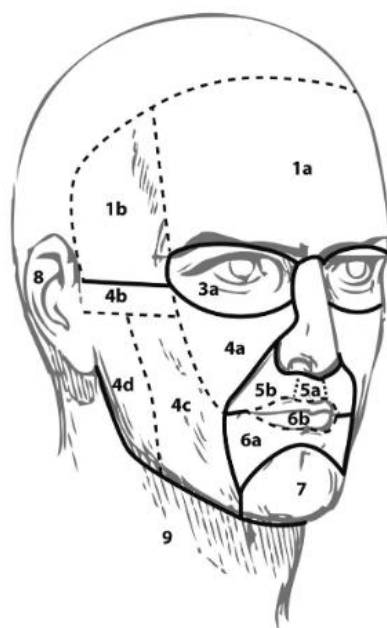
### 7.3. Kirurške metode rekonstrukcije nastalog defekta

Metodama plastične i rekonstrukcijske kirurgije nastoji se vratiti oblik i funkcija pojedinog dijela tijela. Onkoplastična kirurgija uz navedene ciljeve kao primarnu zadaću ima potpuno uklanjanje tumorske promjene. Već su navedeni faktori uspjeha izlječenja bolesnika s melanomom kože glave i vrata, a u ovom će poglavlju naglasak biti na ponovnoj uspostavi oblika i funkcije zahvaćene regije. Uspjeh rekonstrukcije ovisi o obliku, veličini i lokalizaciji defekta. Jedan od postulata rekonstruktivne kirurgije jest rekonstrukcija defekta najjednostavnijom metodom, a ukoliko to nije moguće, utoliko je potrebno primijeniti neku složeniju metodu rekonstrukcije. Taj je princip shematski prikazan rekonstrukcijskom piramidom (**Slika 5**). Jednostavnije i upotrebljavanije metode nalaze se pri bazi dok su kompleksnije metode smještene prema vrhu piramide.



Slika 7: Rekonstrukcijska piramida

Prilikom rekonstrukcijskih zahvata treba voditi računa o estetskim jedinicama i podjedinicama i njihovim međusobnim odnosima. Regiju glave i vrata prema radu Gonzales-Ulloa dijelimo na nekoliko estetskih jedinica: čelo, nos, gornja i donja vjeđa, obraz, gornja usna, donja usna, brada, uška i vrat (**Slika 6**) (62).



Slika 8: Estetske podjedinice regije glave i vrata  
Preuzeto s: <https://hrcak.srce.hr/file/125321>  
Pristupljeno: 24. 5.2024.

### 7.3.1. Lokalni režnjevi

Lokalni je režanj dio tkiva sa vlastitom krvnom opskrbom koji se premješta s davajućeg mjesta (nezahvaćena koža) na primajuće mjesto (defekt) u neposrednoj blizini defekta.

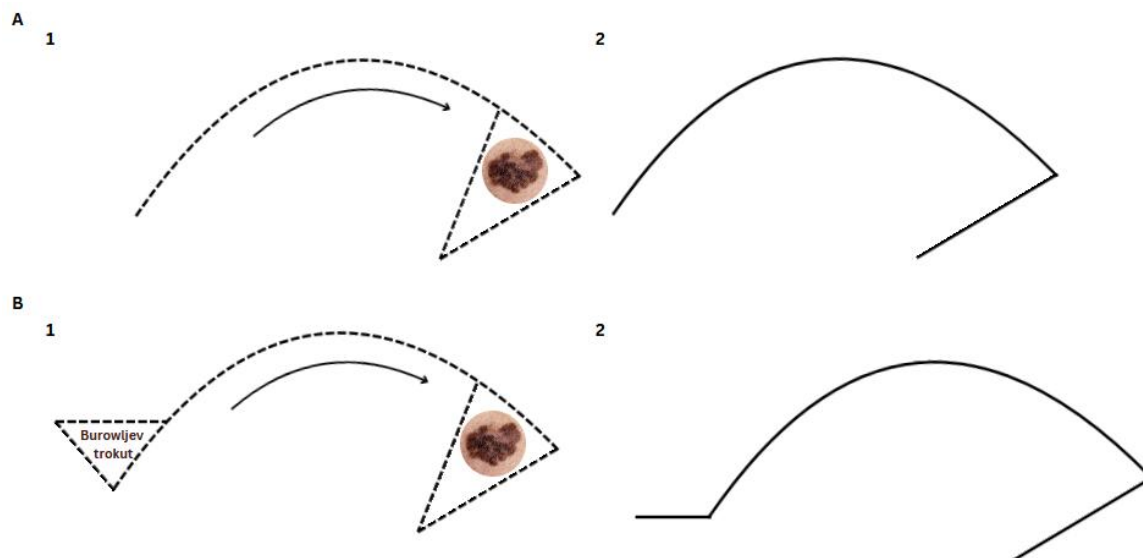
#### 7.3.1.1. Osovinski režnjevi

Osovinski režnjevi rotiraju se oko fiksne točke infleksije (osovine) prema području defekta. Fiksna točka infleksije dovodi do inverznog odnosa stupnja rotacije režnja i efektivne duljine režnja (63). Što je veći kut rotacije, efektivna je duljina manja, a što je manji kut rotacije veća je efektivna duljina. Osovinski režnjevi dijele se na: rotacijske, transpozicijske i interpozicijske.

Rotacijski se režnjevi obično rotiraju oko jedne točke infleksije. Definirani su krivuljastom konfiguracijom, a baza im je susjedna defektu. Dužina rotacijskog režnja



trebala bi biti od 5 do 6 puta veća od promjera defekta (19). Korisni su kod rekonstrukcije defekata obraza, gornjeg dijela vrata, glabele i tjemena. Formacijom Burowljevog trokuta na distalnom se kraju režnja sprečava formiranje psećeg uha (Slika 7) (64).



Slika 9: Shematski prikaz izrezivanja rotacijskog režnja  
Detalj: A - klasična metoda, B - modifikacija s Burowljevom trokutom  
Izrađeno prema: <https://pocketdentistry.com/7-rotation-flaps/>; Pristupljeno: 24. 5. 2024.

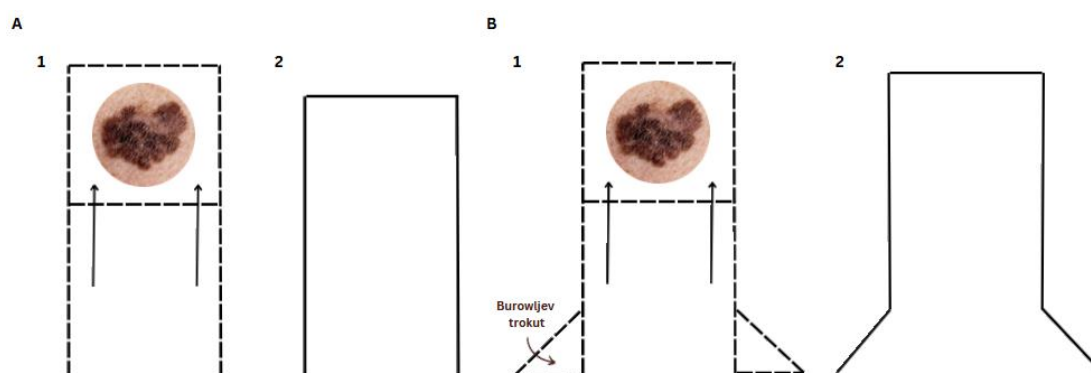
Transpozicijski režnjevi dizajnirani su kao rotacijski, ali su definirani linearnom konfiguracijom i obično koriste geometrijski oblik. Najčešće je rub režnja i rub samog defekta. Uobičajeni je tip režnja za rekonstrukciju manjih do srednjih defekata kože. Prednost mu je varijabilna udaljenost na kojoj se može dizajnirati od samog defekta (63) tako da se uporabom područja viška kože može omogućiti bolje prikrivanje defekta (64).

Interpozicijski režanj je kao i transpozicijski definiran linearnom konfiguracijom i geometrijskim oblikom, no baza režnja nije susjedna defektu. Režanj se prenosi preko nezahvaćenog dijela kože na područje defekta. Prenošnje režnja može se obaviti u jednom ili dva koraka. U jednom se koraku dubinski de-epitelizirana peteljka podvlači ispod mosta kože. Rekonstrukcija u dva koraka zahtjeva prvotno prenošenje režnja preko mosta kože te odvajanje peteljke nakon formacije lokalne vaskularizacije na mjestu defekta (63).

### 7.3.1.2. Klizni reznjevi

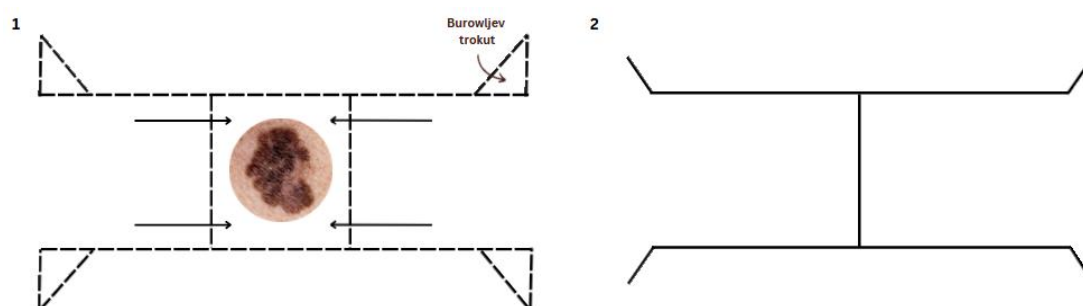
Klizni reznjevi dizajnirani su s linearnom konfiguracijom i na mjesto defekta prenose se vektorskim istežanjem. Dijele se na: jednostruke, dvostruke i V-Y režanj.

Jednostruki klizni reznjevi koriste paralelne rezove kako bi omogućili kretanje reznja prema defektu. Kod ovog je reznja jedan rub povezan s defektom. Tkivo reznja pomiče se prema naprijed povlačenjem (primarno kretanje), a tkivo susjedno defektu kreće se u suprotnom smjeru (sekundarno kretanje) (65). Prilikom izvođenja ovog reznja postoji mogućnost bilateralne formacije psećeg uha što se sprječava bilateralnim izvođenjem Burowljevog trokuta (Slika 8) ili bilateralnom Z-plastikom. Koriste se za defekte na licu i čelu, oko obrva i ruba heliksa, gornje i donje usne i središnjeg dijela obraza (66).



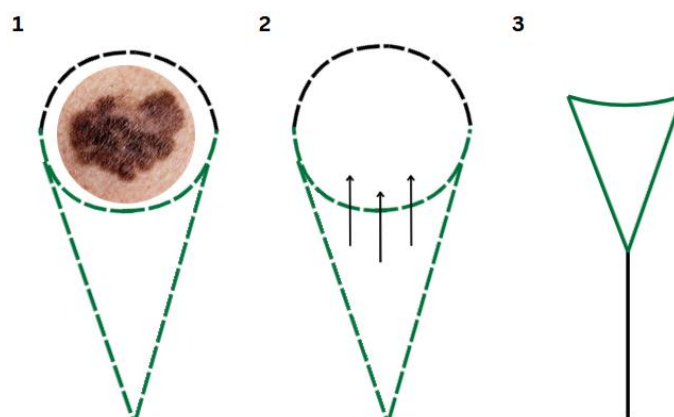
Slika 10: Shematski prikaz izrezivanja jednostrukog kliznog reznja  
Detalj: A - klasična metoda, B - modifikacija s Burowljevim trokutom  
Izrađeno prema: <https://hrcak.srce.hr/file/125321>; Pristupljeno: 24. 5. 2024.

U svrhu rekonstrukcije većih defekata kože moguće je koristiti dva bilateralna klizna reznja (dvostruki klizni režanj). Ovisno o konfiguraciji oni čine H-plastiku (Slika 9) ili T-plastiku.



Slika 11: Shematski prikaz izrezivanja H-plastike modificirane s Burowljevim trokutom  
Izrađeno prema: <https://pocketdentistry.com/9-advancement-flaps/>; Pristupljeno: 24. 5. 2024.

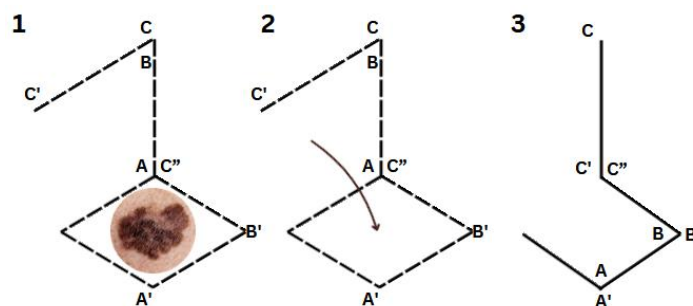
Klizni V-Y reznjevi koriste V-oblikovani rezanj koji se gura prema primarnom defektu, ostavljajući iza sebe trokutasti donorski defekt. Taj se defekt popravlja spajanjem oba ruba rane (Slika 10).



Slika 12: Shematski prikaz izrezivanja kliznog V-Y reznja  
Izrađeno prema: <https://plasticsurgerykey.com/v-y-flaps-and-island-flaps/>  
Pristupljeno: 24. 5. 2024.

### 7.3.2. Defekti čela

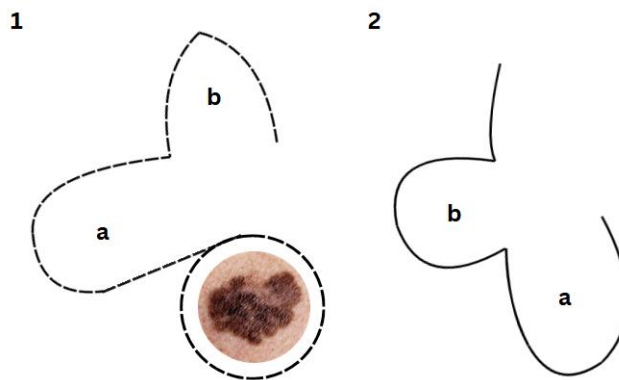
Defekte čela najčešće je moguće primarno zatvoriti šavom plasiranim u RSTL. Kada ova opcija nije moguća, pristupa se lokalnim reznjevima. Prema Haitham Al Shetawi i suradnicima to su bilateralni klizni rezanj, romboidni rezanj i rotacijski rezanj (64). Bilateralni klizni rezanj koristan je za rekonstrukciju malih i srednjih defekata srednjeg i lateralnog dijela čela. Horizontalni rezovi čela plasiraju se u RSTL čela. Preporučeni omjer širine i duljine reznja iznosi 2:1. Romboidni rezanj (Limbergov rezanj) transpozicijski je rezanj romboidnog uzorka. Lister i Gibson navode korištenje klasičnih kutova između strana jednakih duljina od  $60^\circ$  i  $120^\circ$  (Slika 11) (67). Koristi se za male i srednje defekte čela. Rotacijski je rezanj dobra opcija za srednje do velike defekte čela.



Slika 13: Shematski prikaz izezivanja romboidnog reznja  
Izrađeno prema: <https://www.theplasticsfella.com/rhomboid-flap/>; Pristupljeno: 24. 5. 2024.

### 7.3.3. Defekti nosa

Defekti nosa zaostali nakon WLE melanoma kože poseban su problem zbog trodimenzionalnog oblika ove jedinice. Rekonstrukcija defekta postiže se primarnim zatvaranjem rane, cijeljenjem sekundarnom intencijom (*per secundam*), presadcima kože te lokalnim i regionalnim reznjevima. Od lokalnih se reznjeva najčešće koriste: bilobarni režanj, paramedijani režanj kože čela, glabelarni režanj i nazolabijalni režanj. Bilobarni je režanj dvostruki transpozicijski režanj (**Slika 12**). Jedan dio reznja iste je veličine kao defekt i koristi se za njegovo pokrivanje. Drugi se dio reznja koristi za popunjavanje sekundarnog defekta (donorsko mjesto primarnom defektu).



Slika 14: Shematski prikaz izrezivanja klasičnog bilobarnog reznja  
Izrađeno prema: <https://www.theplasticsfella.com/bilobed-flaps/>; Pristupljeno: 24. 5. 2024.

Paramedijani režanj kože čela (engl. paramedian forehead flap) je interpolirani režanj s aksijalnim dotokom krvi temeljen na supratrohlearnoj arteriji i veni, koji se obično koristi za rekonstrukciju srednje velikih do velikih defekata nosa (68). Glabelarni režanj je prvobitno bio V-Y klizni režanj korišten za defekte u gornjoj trećini nosa s nasumičnom vaskularizacijom, a ovisno o veličini i lokaciji defekta, može se podići i kao transpozicijski režanj ili V-Y rotacijsko-klizni režanj. Nazolabijalni je režanj opskrbljen angularnom arterijom. Često se koristi za rekonstrukciju nosnih defekata zbog blizine defektu, slične boje i teksture kože te mogućnosti sakrivanja ožiljka u nazolabijalnom naboru, što omogućuje estetski ugodnu rekonstrukciju (64).

### 7.3.4. Defekti obraza

Defekti obraza se obično rekonstruiraju tkivom iz susjednih područja kao što su vrat, submentalno područje ili prsa. Koristeći lokalne ili regionalne reznjeve, moguće je održati sličnu boju i teksturu kože. Kao najčešći lokalni reznjevi spominju se

cervikofacijalni režanj, submentalni otočasti režanj i nazolabijalni režanj. Cervikofacijalni režanj ima nasumičnu vaskularizaciju kada se podiže u potkožnom sloju ili aksijalnu kada se podiže ispod površinskih mišićno-aponeurotskih slojeva (fasciomiokutani režanj). Ako se koristi prednji režanj, opskrbljuju ga submentalna i perforantne grane facijalne arterije, dok stražnji režanj opskrbljuju perforantne grane površinske temporalne arterije (69). Submentalni otočasti režanj je aksijalni režanj s dugom peteljkom (submentalna arterija). Može osigurati kožne dimenzije do 7-8 cm širine i 15-18 cm duljine. Ima široki luk rotacije koji se proteže od medijalnog kantusa do zigomatičnog luka (70). Nazolabijalni se režanj može koristiti u obliku kliznog, rotacijskog ili transpozicijskog reznja za rekonstrukciju defekata obraza.

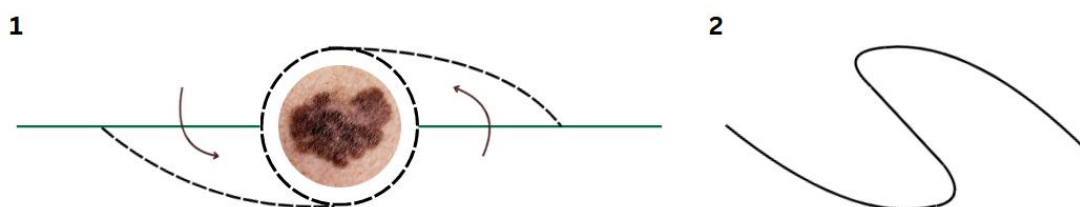
#### 7.3.5. Defekti uške

Defekti uške, jednako kao i defekti nosa, čine poseban izazov za rekonstrukciju zbog svoje trodimenzionalne konfiguracije. Mali defekti mogu se rekonstruirati presatkom kože ili klinastom resekcijom. Klinasta resekcija je učinkovita za rekonstrukciju malih defekata heliksa, omogućujući primarno zatvaranje defekata do 1 cm s estetski zadovoljavajućim rezultatima. Kod defekata većih od 1 cm do 2 cm, primarno zatvaranje može dovesti do nepravilnosti u obliku i konturi uške bez dodatnih modifikacija (71). Za veće su defekte potrebne naprednije rekonstrukcijske metode, uključujući lokalne kožne reznjeve kao romboidni režanj, postaurikularni režanj ili modificirani Gavello režanj. Postaurikularni je režanj lokalni klizni režanj s nasumičnom vaskularizacijom. Najčešće se koristi za defekte helikalnog ruba u dvostupanjskom postupku. U prvom aktu stvara se režanj spajanjem s postaurikularnom kožom. Drugi akt označava odijeljivanje reznja od podloge i rekonstrukciju heliksa (71). Modificirani Gavello režanj koristi horizontalni bilobarni režanj posteroinferioran defektu postaurikularne mastoidne regije. Posteriozni dio reznja preklopi se na anteriorni dio, a anteriorni se dio mobilizira na mjesto defekta.

#### 7.3.6. Defekti vlasista

Metode rekonstrukcije defekata vlasista su brojne. Uključuju primarno zatvaranje defekta, cijeljenje sekundarnom intencijom, kožne presatke te lokalne, regionalne i slobodne reznjeve. Od lokalnih se reznjeva prilikom rekonstrukcije defekata zaostalih nakon WLE melanoma kože u literaturi kao najčešće korišteni navode transpozicijski

režnjevi, rotacijski režnjevi i O-Z režanj. Lokalni O-Z režanj dvostruki je rotacijski režanj koji koristi dva polukružna režnja na suprotnim stranama defekta. Svaki se režanj rotira i fiksira pod kutem od 90° (Slika 13). Koristan je za srednje do velike defekte vlasišta, a kao rezultat daje ožiljak oblika slova Z (72).



Slika 15: Shematski prikaz izrezivanja O-Z reznja  
Izrađeno prema: <https://e-acfs.org/journal/view.php?number=813>; Pristupljeno: 24. 5. 2024.

### 7.3.7. Defekti vrata

Većina se malih defekata regije vrata može primarno zatvoriti uz adekvatan estetski rezultat prilikom plasiranja rezova unutar RSTL. U slučaju opsežnijih defekata, potrebno je koristiti režnjeve od kojih se *Keystone* režanj i otočasti kožni režanj supraklavikularne arterije u literaturi navode kao najčešće korišteni (64). *Keystone* režanj sastoji se od dva V-Y klizna reznja spojena stranu uz stranu u obliku trapezoida. Prema Behan F. postoje 4 tipa *Keystone* reznja (73). Otočasti kožni režanj supraklavikularne arterije je lokoregionalni peteljkasti režanj opskrbljen supraklavikularnom arterijom.

### 7.3.8. Slobodni mikrovaskularni režnjevi

Slobodni režanj je vitalno tkivo potpuno odvojeno od svoje podloge pogodno za rekonstrukciju defekata na tijelu gdje nema vidljive vaskularne podloge. Razvitkom mikrokirurške tehnike 70-ih godina prošloga stoljeća dolazi do pojave slobodnih mikrovaskularnih reznjeva s mogućnosti slobodnog prijenosa na vaskularnoj peteljci na bilo koji dio tijela (19). Ovisno o anatomskoj lokalizaciji i veličini defekta koriste se različiti tipovi slobodnih reznjeva. Slobodni reznjevi mogu se podijeliti u ovisnosti o vrsti tkiva koje prenosimo na kutane, fascijalne, fasciokutane, muskularne, muskulokutane, osealne, kompozitne, visceralne i kimerične slobodne reznjeve (74). Upravo ta raznolikost tkiva koju prenosimo pruža bolji funkcionalni i estetski ishod. Prilikom odabira slobodnog reznja, u svrhu adekvatno estetskog rezultata, bitno je

odabrati režanj slične boje kože, potrebne veličine, debljine i konture (75). Rekonstrukcija defekata glave i vrata s pomoću slobodnih reznjeva znatno je zahtjevnija zbog postupka uzimanja reznja, izvođenja mikrovaskularne anastomoze te produženog operativnog vremena. Slobodni reznjevi pružaju bolje rezultate, ali zahtijevaju veće kirurške vještine i resurse.

Skapularni i paraskapularni slobodni režanj primaju krvnu opskrbu preko septokutanih grana cirkumfleksne skapularne arterije. Ovi reznjevi mogu biti uzeti kao fasciokutani ili kao oseomiokutani, ovisno o dubini i defekta i potrebama rekonstrukcije. Korisni su za rekonstrukciju mekotkivnih defekata te pružaju adekvatnu pokrivenost i funkcionalnu obnovu (76).

Latissimus dorsi mišićni režanj koristi se za rekonstrukciju mekotkivnih defekata kraniomaksilofacijalnog područja, lateralne baze lubanje, vrata i vlasišta. Cirkulacija ovog reznja osigurana je preko torakodorzalne arterije i paraspinalnih perforatora. Ovaj režanj može uključivati mišić, kožu i fasciju, što ga čini pogodnim za razne vrste rekonstrukcija (77).

Radijalni podlaktični slobodni režanj osigurava cirkulaciju putem radijalne arterije. Režanj se može izvesti kao fasciokutani ili oseokutani režanj, jednostavniji je za uzimanje i pruža bolje podudaranje boje. Koristi se za rekonstrukciju defekata mekih tkiva lica i vrata, za djelomične ili potpune defekte nosa, s ili bez sloja kortikalne kosti. Pogodan je za rekonstrukciju donje usne kada se izvodi uz uključivanje tetive dugog palmarnog mišića (74).

Anterolateralni bedreni režanj dobiva cirkulaciju od lateralne cirkumfleksne femoralne arterije. Sastoji se od fasciokutanog sloja i živca (*nervus cutaneus femoris lateralis*) (78). Koristi se za rekonstrukciju defekata mekih tkiva nakon ekscizije tumora na bazi lubanje i licu.

#### 7.4. Kirurške metode liječenja regionalnih metastaza

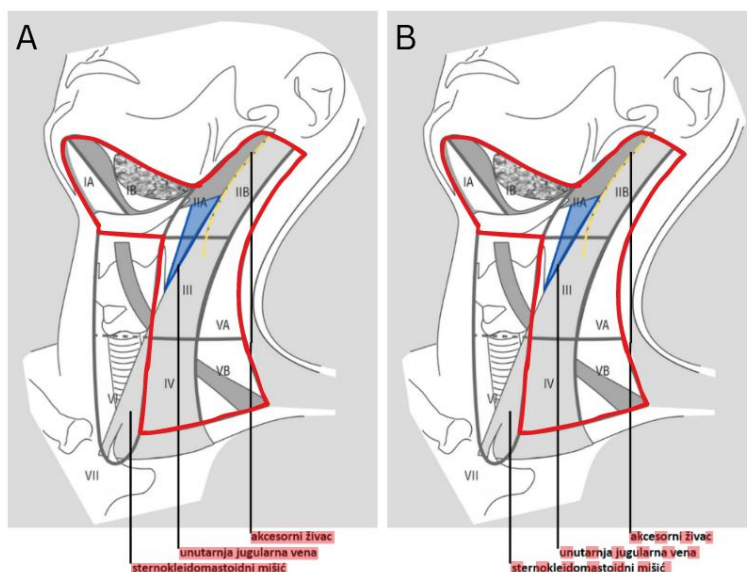
Prvi pokušaji kontroliranja regionalnih metastaza melanoma kože glave i vrata započeli su elektivnom regionalnom limfadenektomijom (engl. elective lymph node dissection, *ELND*), koja je bila zlatni standard prije uvođenja SLNB (79). Pojavom SLNB primjena ELND gotovo je istisnuta iz recentnih smjernica liječenja melanoma kože glave i vrata. Kurativna ili terapijska disekcija vrata uključuje uklanjanje svih pet unilateralnih skupina limfnih čvorova vrata kada je dokazana maligna bolest u limfnim čvorovima pomoću SLNB (N stadij 1 - 3). Disekcija vrata može se izvesti i profilaktički kada postoji sumnja na okultnu bolest ili postojanje mikrometastaza. Presudno je poznavati limfnu drenažu područja primarnog melanoma kože jer to odlučuje koji će limfni čvorovi biti odstranjeni.

##### 7.4.1. Disekcije vrata

Disekcija vrata je kirurško odstranjenje limfnih putova i čvorova vrata. Disekcije vrata dijele se prema opsegu i prema indikaciji. Prema indikaciji dijele se na kurativne i elektivne. Disekcije vrata dijele se prema opsegu kirurškog postupka u pet glavnih skupina: radikalna disekcija vrata (engl. radical neck dissection, *RND*), modificirana radikalna disekcija vrata. (engl. modified radical neck dissection, *MRD*), selektivne disekcije vrata (engl. selective neck dissection, *SND*), proširena radikalna disekcija vrata i superselektivna disekcija vrata (19). U SND svrstane su anterolateralna, posterolateralna, lateralna i supraomohoidna disekcija vrata.

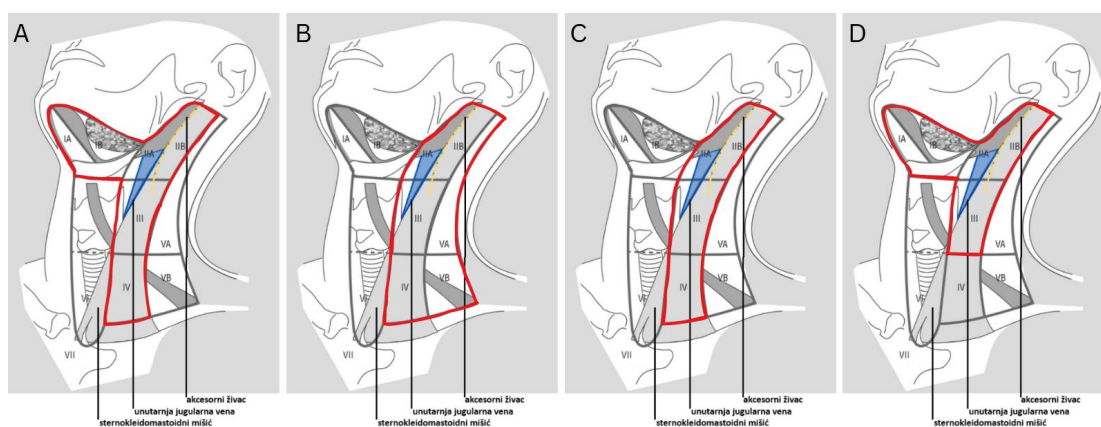
RND bila je primarna metoda kompletne disekcije limfnih čvorova (engl. complete lymph node dissection, *CLN*) u svrhu kontrole lokoregionalno uznapredovale bolesti pedesetih godina prošlog stoljeća. Metoda RND obuhvaća uklanjanje limfatičnih struktura regija I - V uz uklanjanje tri nelimfatične strukture: akcesorni živac, unutarnju jugularnu venu i sternokleidomastoidni mišić (**Slika 16**). Ova radikalna metoda u današnje se vrijeme ne koristi u kirurgiji melanoma glave i vrata. MRD se uklanjanju sve limfatične strukture regija I - V vrata uz očuvanje akcesornog živca, unutarnje jugularne vene ili barem jedne od navedenih nelimfatičkih struktura vrata. Metodom MRD postignut je manji mortalitet i morbiditet (80) u odnosu na RND, a čini jednako sigurno rješenje.





Slika 16: Shematski prikaz radikalnih disekcija vrata: A - klasična, B - modificirana  
 Izrađeno prema: <https://drsanu.com/articles/classification-of-neck-dissection/>  
 Pristupljeno: 7. 6. 2024.

SND se smatra ona disekcija u kojoj nije odstranjeno svih pet regija limfnih čvorova vrata (**Slika 17**). Anterolateralnom se disekcijom uklanjaju limfatične strukture regija I, II, III i IV - regije limfnih čvorova ispred sternokleidomastoidnog mišića. Posterolateralna selektivna disekcija obuhvaća regije smještene iza sternokleidomastoidnog mišića - regiju II, III, IV uz posteriornu regiju V, dok se lateralnom disekcijom vrata uklanjaju regije II, III i IV. Supraomohoidna resekcija obuhvaća regije I, II i III koje su smještene iznad omohoidnog mišića.



Slika 17: Shematski prikaz selektivnih disekcija vrata: A - anterolateralna,  
 B - posterolateralna, C - lateralna, D - supraomohoidna  
 Izrađeno prema: <https://drsanu.com/articles/classification-of-neck-dissection/>  
 Pristupljeno: 7. 6. 2024.

SND se prema dosadašnjim studijama najčešće provode prilikom lokalnog recidiva primarnog melanoma, kod melanoma debljih od 1,5 mm u bolesnika mlađih od 60

godina (13). U literaturi se navodi kako je za melanome kože smještenih lateralno okcipitalno moguće izostaviti ekscizije razina IA i IB (81).

Opseg disekcije vrata u svrhu lokoregionalne kontrole bolesti planira se na temelju preoperativnih kliničkih i radioloških karakteristika limfnih čvorova uz potvrdu zahvaćenosti regije vrata tumorom putem SLNB. Nakon mapiranja SLN izvodi se ekscizija limfnih čvorova uz uklanjanje primarnog tumora sa sigurnim rubovima u istom zahvatu. Ukoliko je intraoperativno utvrđena makroskopska zahvaćenost nelimfatičnih struktura pristupa se njihovu uklanjanju uz valjani oprez ovisno o funkcionalnosti zahvaćene strukture. Ponovna resekcija i terapijska disekcija limfnih čvorova su selektivne i funkcionalne, čime se štede sve važne strukture (82).

#### 7.4.2. Parotidektomija

Prethodno je naglašena važnost intraparotidnih limfnih čvorova u limfnoj drenaži kože mekog oglavka i lica, lokalizacija koje čine 75 % sijela primarnih melanoma kože glave i vrata (83). Stoga ne čudi kako u metode liječenja regionalnih metastaza ovog tumora spadaju i kirurški postupci na parotidnoj žlijezdi.

Postoji nekoliko tipova parotidektomije, postupka uklanjanja žljezdanog tkiva parotidne žlijezde. Površinska parotidektomija označava kirurško uklanjanje žljezdanog tkiva parotidne žlijezde iznad facijalnog živca. Totalnom se parotidektomijom uklanja žljezdano tkivo iznad i ispod facijalnog živca, dakle svo žljezdano tkivo parotidne žlijezde. Radikalna parotidektomija označava kombinaciju totalne parotidektomije i resekcije facijalnog živca (84).

Elektivna kirurgija parotidne žlijezde u kontekstu melanoma glave i vrata nalazi indikacije prilikom postojanja melanoma parijetalnog, temporalnog ili frontalnog dijela mekog oglavka. Isto tako, izvodi se kod melanoma obraza i melanoma uške. Navedena područja čine kožu prednje polovice glave i linije razgraničenja. Tada je indicirana superficijalna parotidektomija. Superficijalna parotidektomija također je indicirana i u svrhu limfadenektomije SLN-a intraparotidne lokalizacije. Totalna se parotidektomija izvodi u slučaju postojanja klinički evidentnih metastaza u parotidnoj žlijezdi. Totalna parotidektomija s ekscizijom zahvaćene kože izvodi se u slučaju makroskopske zahvaćenosti nadležne kože tumorom. Ukoliko se intraoperativnom evaluacijom utvrdi makroskopska zahvaćenost facijalnog živca, utoliko se pristupa

radikalnoj parotidektomiji. U slučaju ozljede živca prilikom izvođenja kirurškog postupka ili terapijske resekcije živca potrebno je učiniti neposrednu rekonstrukciju kontinuiteta živca (85).

Najčešće metode pristupa parotidnoj žlijezdi su *face-lift* incizija ili klasična S-incizija (19). *Face-lift* incizija omogućuje izvrstan pristup parotidnoj žlijezdi uz izbjegavanje reza na vratu. Ova incizija započinje na liniji kose sljepoočnog područja, nastavlja se oko uha i završava na donjem dijelu vlasišta. Klasična S-incizija započinje preaurikularnim rezom koji se nastavlja prema vratu u zavijenom obliku nalik na slovo S.

## **8. Komplikacije kirurškog liječenja**

Zbog anatomske kompleksnosti regije glave i vrata komplikacije kirurških postupaka nisu rijetkost.

### **8.1. Komplikacije lokalnih ekscizija**

Prilikom izvođenja ekscizijske biopsije ili široke lokalne ekscizije postoji mogućnost nastanka raznih postoperativnih komplikacija vezanih uz oštećenje pojedinih podležćih struktura. Tri područja najvećeg rizika za nastanak ijtrogenih ozljeda živaca regije glave i vrata čine lateralni dio čela, lateralni dio srednjeg lica te lateralni dio vrata (86). Zbog njihove površinske smještenosti prilikom reza može doći do presijecanja živaca i nastanka motoričkih deficita. Temporalna grana facijalnog živca nalazi se u lateralnom dijelu čela, unutar masnog sloja, što može otežati njezino uočavanje. Oštećenje ove grane može rezultirati perifernom lezijom facijalnog živca, uzrokujući nemogućnost podizanja čela i obrva na istoj strani lica. Zigomatična, bukalna i marginalna mandibularna grana facijalnog živca mogu biti oštećene kirurškim zahvatom u području lateralnog dijela srednjeg lica. Cervikalna grana izlazi na donjem dijelu parotidne žlijezde tako da je potreban oprez prilikom postupaka u ovoj regiji. Spinalni akcesorni živac prolazi kroz sternokleidomastoidni mišić ili ispod njega na putu prema trapeznom mišiću. U stražnjem trokutu, na razini štitne hrskavice, može biti površno smješten, a njegovo oštećenje može rezultirati motoričkim poteškoćama.

## 8.2. Komplikacije lokalnih reznjeva

Komplikacije kirurgije lokalnih reznjeva regije glave i vrata dijele se na one povezane s napetosti, ishemijske, hematološke i infektivne (87). Zatvaranje defekta uz minimalnu tenziju ključno je za uspjeh rekonstrukcijskog postupka. Tenzija djeluje na vitalnost rekonstrukcijskog mjesta jednako kao i na distorziju okolnih struktura. Najveći problem vezan je uz trodimenzionalne strukture (nos, vjeđe, usnice). U području nosa može doći do alarne retrakcije, zakrenutosti vrha nosa ili *pincushioning*-a (kontrakcija reznja i limfedem ruba rane). Kao posljedica ishemijskih komplikacija može doći do nekroze, venske kongestije i epidermolize reznja. Prema Zoumalan R. i suradnicima do hematološki uzrokovanih komplikacija dolazi zbog neadekvatne intraoperativne hemostaze ili lijekom-izazvane koagulopatije (88). Ove komplikacije uključuju postoperativno krvarenje ili hematoma. Infektivne su komplikacije lokalne infekcije reznja s purulentnim iscjedkom, crvenilom, edemom i bolom zahvaćene regije.

## 8.3. Komplikacije slobodnih mikrovaskularnih reznjeva

Najteža komplikacija vezana uz slobodne mikrovaskularne reznje je totalna nekroza reznja sa rezultirajućim potpunim gubitkom reznja (89). Neuspjeh reznja može biti povezan s faktorima vezanim uz pacijenta ili uz kirurški zahvat ili anesteziju. Ponekad etiologija može biti multifaktorska, a reznj može propasti i bez jasnog uzroka. Faktori koji se odnose na pacijenta uključuju dob, dijabetes, pušenje, sistematske bolesti i konzumaciju alkohola (90). Kirurški tehnički faktori uključuju planiranje, lokalizaciju i dimenzije reznja, atraumatsku tehniku, pripremu žila i tkiva za prijenos te tehniku izvođenja anastomoza krvnih žila.

Djelomični neuspjeh reznja je rijedak, a najčešće je posljedica lošeg planiranja operativnog postupka (89). Ponekad se može razviti rubna nekroza u reznju zbog pritiska od hematoma. To se najbolje sprječava dobrom hemostazom i adekvatnim postavljanjem drenaže. Područja djelomične nekroze reznja trebaju biti izrezana rano, čim budu jasno demarkirana (obično unutar 4-5 dana nakon postupka). Za male površine rubne nekroze, može biti dovoljna samo modifikacija reznja. Ukoliko nakon nekrektomije reznja dođe do nedostatka tkiva, utoliko se koriste lokalni reznjevi ili presatci kože (91).

Zbog nedostatnog planiranja kirurškog postupka može doći i do posebne komplikacije: potpunog preživljenja režnja uz nepostizanje rekonstruktivnog cilja (89). Ova komplikacija ponajprije je vezana uz facijalnu simetriju i trodimenzionalnu konfiguraciju primajućeg mjesta (nos, uška).

Prilikom kirurškog zatvaranja donorskog mjesta, ključno je postići pedantnu hemostazu i izbjeći napetost kako bi se smanjio rizik od komplikacija i olakšao brži oporavak (92). Tako se smanjuje rizik od krvarenja i drugih problema povezanih s donorskim mjestom. Od sistemskih se komplikacija u literaturi kao najčešća navodi duboka venska tromboza zbog dugotrajnosti kirurškog zahvata (89).

#### 8.4. Komplikacije biopsije limfnog čvora stražara

Komplikacije SLNB u području glave u vrata su raznolike i različitog stupnja ozbiljnosti, ali generalno rjeđe nego komplikacije disekcija vrata. Najčešće komplikacije čine hematomi, odnosno nakupljanje krvi ispod kože, čija formacija može izazvati nelagodu. Hematomi doprinose nastanku infekcije te zahtijevaju drenažu u svrhu evakuacije sadržaja. Limfedem, oticanje tkiva uslijed poremećaja drenaže limfe, može biti dugotrajno stanje stoga zahtjeva terapiju i dugotrajno praćenje. Ijatrogeno oštećenje živaca vrata može rezultirati gubitkom funkcije, poput oslabljene mimike lica ili poteškoća u žvakanju ili gutanju. Kao posljedica postoperativnih ožiljaka ili intraoperativnih oštećenja mišića može doći do ograničene pokretljivosti vrata. Posebna je komplikacija alergijska reakcija na metilensko modriko korišteno za određivanje SLN.

#### 8.5. Komplikacije disekcija vrata

Komplikacije disekcije vrata uključuju infekciju, curenje zraka, postoperativno krvarenje, limfnu fistulu i limfokelu. Sinkrona bilateralna RND s obostranom ligacijom unutarnjih jugularnih vena može dovesti do razvoja edema lica, cerebralnog edema te sljepoće. Ruptura karotidne arterije najteža je komplikacija disekcije vrata i vrlo često smrtonosna. Tijekom disekcije vrata postoji rizik od oštećenja akcesornog živca, što je najčešća posljedica RND-a, kod koje se on terapijski uklanja. Lezija se očituje destabilizacijom lopatice s progresivnim spuštanjem i anterolateralnom rotacijom (93).

## 8.6. Komplikacije parotidektomija

Najčešće postoperativne komplikacije kirurgije parotidne žlijezde čine oštećenja facijalnog živca, formacija salivarnih fistula i Freyin sindrom (94).

## 9. Zaključak

Navedene su različite kirurške metode liječenja melanoma kože glave i vrata, obuhvaćajući kirurške dijagnostičke postupke, kirurške terapijske postupke te rekonstrukciju defekata nakon kirurških zahvata. U posljednje je vrijeme evidentan razvoj suvremenih metoda s ciljem poboljšanja dugoročnog preživljavanja pacijenata uz poštivanje klasičnih postulata onkoplastične kirurgije. Teži se ka užim marginama tumora, adekvatnoj rekonstrukciji zaostalih defekata i očuvanju funkcije anatomskih jedinica glave i vrata. Velika je važnost suradnje u multidisciplinarnom timu i detaljnog preoperativnog planiranja te primjene preciznih kirurških postupaka.

U suvremenom onkološkom pristupu sve više se teži ka manje invazivnim metodama koje osiguravaju jednaku učinkovitost kao i klasične kirurške metode. Primjena imunoterapije sve je značajnija u onkološkom liječenju, dok kirurški zahvati postupno gube primat. U budućnosti se očekuje daljnji napredak u terapiji melanoma kože glave i vrata. To uključuje razvoj novih imunoterapijskih lijekova i kombinacija s drugim terapijama, što bi moglo poboljšati kontrolu bolesti i produžiti preživljavanje pacijenata. Personalizirani pristup liječenju melanoma kroz testiranje genetskog profila tumora omogućit će odabir najučinkovitijih terapija za svakog pacijenta. Daljnji razvoj terapija usmjerenih na specifične molekularne promjene u tumorima omogućit će preciznije i učinkovitije liječenje melanoma. Integracija kirurških tehnika s imunoterapijom ili ciljanim terapijama mogla bi poboljšati ishode liječenja. Napredak u rekonstrukciji omogućit će bolju funkcionalnost i estetiku nakon kirurškog uklanjanja tumora. Kombiniranje različitih terapijskih modaliteta može biti ključno za postizanje najboljih rezultata u liječenju melanoma.

## 10. Zahvale

Na kraju rada želim se zahvaliti svim osobama koje su me pratile u ostvarenju dosadašnjeg akademskog i osobnog cilja.

Prvenstveno, neizmjereno veliko hvala mojim roditeljima, mami Josipi i tati Nevenu te bratu Filipu, za vječitu potporu tijekom cijelog mog školovanja.

Jednako tako, hvala svim ostalim članovima obitelji koji su me usmjeravali u životu.

Hvala mojim prijateljima i kolegama za sve što smo zajedno prošli.

Hvala svim profesorima, doktorima, asistentima, sestrama i tehničarima koji su dijelili svoje znanje sa mnom i naučili me nešto novo.

Naposljetku, želim se zahvaliti svom mentoru doc. dr. sc. Alanu Peganu na pomoći, znanju i strpljenju tijekom naše suradnje.

## 11. Popis slika i tablica

Tablica 1 Rizični čimbenici razvoja kutanog melanoma .....	5
Tablica 2 T kategorija za kutani melanom prema 8. izdanju AJCC .....	16
Tablica 3 N kategorija za kutani melanom prema 8. izdanju AJCC .....	16
Tablica 4 M kategorija za kutani melanom prema 8. izdanju AJCC .....	18
Tablica 5 Određivanje kliničkog stadija bolesti, specifične stope preživljenja .....	18
Tablica 6 Kirurške margine za melanom kože glave i vrata .....	23
Slika 1 Kirurška podjela limfnih čvorova vrata .....	11
Slika 2 Anatomska podjela lica po regijama .....	12
Slika 3 Područja limfne drenaže kože glave i vrata .....	14
Slika 4 Shematski prikaz eliptične ekscizije .....	19
Slika 5 Shematski prikaz izrezivanja dvostruke M-plastike .....	20
Slika 6 Shematski prikaz izrezivanja modificirane S-plastike .....	20
Slika 7 Rekonstrukcijska piramida .....	26
Slika 8 Estetske podjedinice regije glave i vrata .....	27
Slika 9 Shematski prikaz izrezivanja rotacijskog reznja .....	28
Slika 10 Shematski prikaz izrezivanja jednostrukog kliznog reznja .....	29
Slika 11 Shematski prikaz izrezivanja H-plastike modificirane s Burowljevom trokutom .....	29
Slika 12 Shematski prikaz izrezivanja kliznog V-Y reznja .....	30
Slika 13 Shematski prikaz izrezivanja romboidnog reznja .....	30
Slika 14 Shematski prikaz izrezivanja klasičnog bilobarnog reznja .....	31
Slika 15 Shematski prikaz izrezivanja O-Z reznja .....	33
Slika 16 Shematski prikaz radikalnih disekcija vrata .....	36
Slika 17 Shematski prikaz selektivnih disekcija vrata .....	36



## 12. Literatura

1. Stanienda-Sokół K, Salwowska N, Sławińska M, Wicherska-Pawłowska K, Lorenc A, Weisło-Dziadecka D, Wydmański J, Majewski W. Primary locations of malignant melanoma lesions depending on patients' gender and age. *Asian Pacific journal of cancer prevention: APJCP*. 2017;18(11):3081.
2. Arnold M, Singh D, Laversanne M, Vignat J, Vaccarella S, Meheus F, Cust AE, De Vries E, Whiteman DC, Bray F. Global burden of cutaneous melanoma in 2020 and projections to 2040. *JAMA dermatology*. 2022 May 1;158(5):495-503.
3. Hrvatski zavod za javno zdravstvo [internet]. Zagreb: Hrvatski zavod za javno zdravstvo, 2023 - . [pristupljeno 21.05.2024.]. Dostupno na: <https://www.hzjz.hr/aktualnosti/svjetski-dan-raka-2023/5/>
4. Morgese F, Sampaolesi C, Torniai M, Conti A, Ranallo N, Giacchetti A, Serresi S, Onofri A, Burattini M, Ricotti G, Berardi R. Gender differences and outcomes in melanoma patients. *Oncology and therapy*. 2020 Jun;8:103-14.
5. (5)Zito PM, Scharf R. Melanoma of the Head and Neck. *StatPearls* [Internet]. 2023 [pristupljeno 22. 05. 2024.] Dostupno na: <https://www.ncbi.nlm.nih.gov/books/NBK513248/>
6. Šitum M, Buljan M, Kolić M, Vučić M. Melanoma—clinical, dermatoscopic, and histopathological morphological characteristics. *Acta Dermatovenerologica Croatica*. 2014 May 15;22(1):2-.
7. Desmond RA, Soong SJ. Epidemiology of malignant melanoma. *Surgical Clinics*. 2003 Feb 1;83(1):1-29.
8. Gillgren P, Drzewiecki KT, Niin M, Gullestad HP, Hellborg H, Månsson-Brahme E, Ingvar C, Ringborg U. 2-cm versus 4-cm surgical excision margins for primary cutaneous melanoma thicker than 2 mm: a randomised, multicentre trial. *The Lancet*. 2011 Nov 5;378(9803):1635-42.
9. American Cancer Society [internet]. Atlanta, Georgia: American Cancer Society, 2024 - . [pristupljeno 21.05.2024.]. Dostupno na: <https://www.cancer.org/cancer/types/melanoma-skin-cancer/about/key-statistics.html#references>

10. Pedić L. Štetni učinci ultraljubičastog svjetla na kožu (Doctoral dissertation, University of Zagreb. School of Medicine. Department of Dermatology).
11. Basta-Juzbašić A, Bradamante M, Bukvić Mokos Z, Čeović R, Dobrić I, Husar K, Jurakić Tončić R, Kostović K, Lakoš Jukić I, Ledić Drvar D, Lipozenčić J. Dermatovenerologija: Melanom. Zagreb: Medicinska naklada; 2014. Str. 687 - 703.
12. Dessinioti C, Tsiakou A, Christodoulou A, Stratigos AJ. Clinical and Dermoscopic Findings of Nevi after Photoepilation: A Review. *Life*. 2023 Aug 29;13(9):1832.
13. Prgomet D i sur. Tumori glave i vrata: Maligni melanom glave i vrata. Zagreb: Medicinska naklada; 2019. Str. 96 - 115.
14. Mishra K, Barnhill RL, Paddock LE, Fine JA, Berwick M. Histopathologic variables differentially affect melanoma survival by age at diagnosis. *Pigment Cell & Melanoma Research*. 2019 Jul;32(4):593-600.
15. Pizzichetta MA, Talamini R, Stanganelli I, Puddu P, Bono R, Argenziano G, Veronesi A, Trevisan GI, Rabinovitz H, Soyer HP. Amelanotic/hypomelanotic melanoma: clinical and dermoscopic features. *British Journal of Dermatology*. 2004 Jun 1;150(6):1117-24.
16. Holmes GA, Vasantachart JM, Limone BA, Zumwalt M, Hirokane J, Jacob SE. Using dermoscopy to identify melanoma and improve diagnostic discrimination. *Federal Practitioner*. 2018 May;35(Suppl 4):S39.
17. Rastrelli M, Tropea S, Rossi CR, Alaibac M. Melanoma: Epidemiology, Risk Factors, Pathogenesis, Diagnosis and Classification. *In Vivo*. 2014.;7
18. Ho G, Schwartz RJ, Regio Pereira A, Dimitrou F, Paver E, McKenzie C, Saw RP, Scolyer RA, Long GV, Guitera P. Reflectance confocal microscopy—a non-invasive tool for monitoring systemic treatment response in stage III unresectable primary scalp melanoma. *Journal of the European Academy of Dermatology & Venereology*. 2022 Jul 1;36(7).
19. Aljinović Ratković N, Brajdić D, Dediol E, Lukšić I, Macan D, Orihovac Ž. Maksilofacijalna kirurgija: Zloćudni tumori glave i vrata. Zagreb: Naklada Ljevak; 2019. Str. 155 - 213.

20. Rietbergen DD, Van Den Berg NS, Van Leeuwen FW, Olmos RA. Hybrid techniques for intraoperative sentinel lymph node imaging: early experiences and future prospects. *Imaging in Medicine*. 2013 Apr 1;5(2):147.
21. Shaw JH, Fay M. Management of head and neck melanoma. In *Treatment of Metastatic Melanoma* 2011 Oct 5. London, UK: IntechOpen.
22. Panda S, Dash S, Besra K, Samantaray S, Pathy PC, Rout N. Clinicopathological study of malignant melanoma in a regional cancer center. *Indian Journal of Cancer*. 2018 Jul 1;55(3):292-6.
23. Larson DL, Lewis SR, Rapperport AS, Coers III CR, Blocker Jr TG. Lymphatics of the mouth and neck. *The American Journal of Surgery*. 1965 Oct 1;110(4):625-30.
24. Lindberg R. Distribution of cervical lymph node metastases from squamous cell carcinoma of the upper respiratory and digestive tracts. *Cancer*. 1972 Jun;29(6):1446-9.
25. Amsbaugh MJ, Yusuf M, Cash E, Silverman C, Wilson E, Bumpous J, Potts K, Perez C, Bert R, Redman R, Dunlap N. Distribution of cervical lymph node metastases from squamous cell carcinoma of the oropharynx in the era of risk stratification using human papillomavirus and smoking status. *International Journal of Radiation Oncology\* Biology\* Physics*. 2016 Oct 1;96(2):349-53.
26. Reynolds HM, Walker CG, Dunbar PR, O'Sullivan MJ, Uren RF, Thompson JF, Smith NP. Functional anatomy of the lymphatics draining the skin: a detailed statistical analysis. *Journal of Anatomy*. 2010 Mar;216(3):344-55.
27. Han AY, John MA. Predictors of nodal metastasis in cutaneous head and neck cancers. *Current Oncology Reports*. 2022 Sep;24(9):1145-52.
28. Prayson RA, Sebek BA. Parotid gland malignant melanomas. *Archives of pathology & laboratory medicine*. 2000 Dec 1;124(12):1780-4.
29. Koroulakis A, Jamal Z, Agarwal M. Anatomy, head and neck, lymph nodes: Blood Supply and Lymphatics [internet]. Treasure Island, Florida: StatPearls Publishing; 2018 [pristupljeno 22.05.2024.]. Dostupno na: <https://europepmc.org/article/MED/30020689/undefined#free-full-text>

30. Kashiwagi N, Murakami T, Toguchi M, Nakanishi K, Hidaka S, Fukui H, Kimura M, Kitano M, Tomiyama N. Metastases to the parotid nodes: CT and MR imaging findings. *Dentomaxillofacial Radiology*. 2016 Oct 1;45(8):20160201.
31. Bunnell AM, Nedrud SM, Fernandes RP. Classification and Staging of Melanoma in the Head and Neck. *Oral and Maxillofacial Surgery Clinics*. 2022 May 1;34(2):221-34.
32. Balch CM, Gershenwald JE, Soong SJ, Thompson JF, Atkins MB, Byrd DR, Buzaid AC, Cochran AJ, Coit DG, Ding S, Eggermont AM. Final version of 2009 AJCC melanoma staging and classification. *Journal of clinical oncology*. 2009 Dec 12;27(36):6199.
33. Lee CC, Faries MB, Wanek LA, Morton DL. Improved survival after lymphadenectomy for nodal metastasis from an unknown primary melanoma. *Journal of clinical oncology*. 2008 Feb 1;26(4):535-41.
34. Wong SL, Faries MB, Kennedy EB, Agarwala SS, Akhurst TJ, Ariyan C, Balch CM, Berman BS, Cochran A, Delman KA, Gorman M. Sentinel lymph node biopsy and management of regional lymph nodes in melanoma: American Society of Clinical Oncology and Society of Surgical Oncology clinical practice guideline update. *Annals of surgical oncology*. 2018 Feb;25:356-77.
35. Frishberg DP, Balch C, Balzer BL, Crowson AN, Didolkar M, McNiff JM, Perry RR, Prieto VG, Rao P, Smith MT, Smoller BR. Protocol for the examination of specimens from patients with melanoma of the skin. *Archives of pathology & laboratory medicine*. 2009 Oct 1;133(10):1560-7.
36. Manola J, Atkins M, Ibrahim J, Kirkwood J. Prognostic factors in metastatic melanoma: a pooled analysis of Eastern Cooperative Oncology Group trials. *Journal of Clinical Oncology*. 2000 Nov 15;18(22):3782-93.
37. Swanson NA, Lee KK, Gorman A, Lee HN. Biopsy techniques: diagnosis of melanoma. *Dermatologic clinics*. 2002 Oct 1;20(4):677-80.
38. Sutlić Ž, Mijatović D, Augustin G, Dobrić I. i sur. Kirurgija: Melanom. Zagreb: Školska knjiga; 2022. Str. 612- 620.
39. Agorio C, Magliano J, Brewer JD, Bazzano CI. Double M-plasty for Excisional Biopsy of Suspected Melanoma. *Actas dermo-sifiliograficas*. 2015 Nov 19;107(2):164-5.

40. Paolo B, Stefania R, Massimiliano C, Stefano A, Andrea P, Giorgio L. Modified S-Plasty: An Alternative to the Elliptical Excision to Reduce the Length of Suture. *Dermatologic surgery*. 2003 Apr;29(4):394-8.
41. Martin II RC, Scoggins CR, Ross MI, Reintgen DS, Noyes RD, Edwards MJ, McMasters KM. Is incisional biopsy of melanoma harmful?. *The American journal of surgery*. 2005 Dec 1;190(6):927-32.
42. Pflugfelder A, Weide B, Eigentler TK, Forschner A, Leiter U, Held L, Meier F, Garbe C. Incisional biopsy and melanoma prognosis: Facts and controversies. *Clinics in dermatology*. 2010 May 1;28(3):316-8.
43. Liszewski W, Stewart JR, Vidal NY, Demer AM. Incisional biopsy technique is associated with decreased overall survival for cutaneous melanoma. *Dermatologic Surgery*. 2022 May 1;48(5):486-91.
44. Cummings CW. *Otolaryngology – Head and Neck Surgery, Vol. I: The management of head and neck melanoma*, Philadelphia, Mosby; 2005.
45. Ahmed OA, Kelly C. Head and neck melanoma (excluding ocular melanoma): United Kingdom National Multidisciplinary Guidelines. *The Journal of Laryngology & Otology*. 2016 May;130(S2):S133-41.
46. Schmalbach C, Bradford C. SENTINEL LYMPH NODE BIOPSY (SLNB) TECHNIQUES FOR CUTANEOUS & MUCOSAL MALIGNANCY OF THE HEAD & NECK. OPEN ACCESS ATLAS OF OTOLARYNGOLOGY, HEAD & NECK OPERATIVE SURGERY [internet]. 2019 [pristupljeno 22.05.2024.] Dostupno na: <https://shorturl.at/JhEOs>
47. Morton DL, Thompson JF, Cochran AJ, Mozzillo N, Elashoff R, Essner R, Nieweg OE, Roses DF, Hoekstra HJ, Karakousis CP, Reintgen DS. Sentinel-node biopsy or nodal observation in melanoma. *New England Journal of Medicine*. 2006 Sep 28;355(13):1307-17.
48. Gershenwald JE, Scolyer RA, Hess KR, Sondak VK, Long GV, Ross MI, Lazar AJ, Faries MB, Kirkwood JM, McArthur GA, Haydu LE. Melanoma staging: evidence-based changes in the American Joint Committee on Cancer eighth edition cancer staging manual. *CA: a cancer journal for clinicians*. 2017 Nov;67(6):472-92.

49. Krown SE, Chapman PB. Defining adequate surgery for primary melanoma. *New England Journal of Medicine*. 2004 Feb 19;350(8):823-5.
50. Rogić M, Juretić M, Cerović R, Lučev A, Belušić-Gobić M, Petrić D. Kirurško liječenje malignih tumora kože glave i vrata. *Medicina Fluminensis: Medicina Fluminensis*. 2012 Jun 4;48(2):193-201.
51. Chandra SR, Singu S, Foster J. Principles of surgery in head and neck cutaneous melanoma. *Oral and Maxillofacial Surgery Clinics*. 2022 May 1;34(2):251-62.
52. Michielin O, Van Akkooi AC, Ascierto PA, Dummer R, Keilholz U. Cutaneous melanoma: ESMO Clinical Practice Guidelines for diagnosis, treatment and follow-up. *Annals of Oncology*. 2019 Dec 1;30(12):1884-901.
53. Swetter SM, Thompson JA, Albertini MR, Barker CA, Baumgartner J, Boland G, Chmielowski B, DiMaio D, Durham A, Fields RC, Fleming MD. NCCN Guidelines® insights: melanoma: cutaneous, version 2.2021: featured updates to the NCCN guidelines. *Journal of the National Comprehensive Cancer Network*. 2021 Apr 1;19(4):364-76.
54. Rawlani R, Rawlani V, Qureshi HA, Kim JY, Wayne JD. Reducing margins of wide local excision in head and neck melanoma for function and cosmesis: 5-year local recurrence-free survival. *Journal of surgical oncology*. 2015 Jun;111(7):795-9.
55. Jacobsen ES, Soleymani T. Mohs micrographic surgery for the treatment of cutaneous melanomas of the head and neck. *Oral and Maxillofacial Surgery Clinics*. 2022 May 1;34(2):263-71.
56. Ellison PM, Zitelli JA, Brodland DG. Mohs micrographic surgery for melanoma: a prospective multicenter study. *Journal of the American Academy of Dermatology*. 2019 Sep 1;81(3):767-74.
57. Kimyai-Asadi A, Katz T, Goldberg LH, Ayala GB, Wang SQ, Vujevich JJ, Jih MH. Margin involvement after the excision of melanoma in situ: the need for complete en face examination of the surgical margins. *Dermatologic surgery*. 2007 Dec 1;33(12):1434-41.
58. Fetsch PA, Marincola FM, Filie A, Hijazi YM, Kleiner DE, Abati A. Melanoma-associated antigen recognized by T cells (MART-1) The advent of a preferred immunocytochemical antibody for the diagnosis of metastatic malignant melanoma with

fine-needle aspiration. *Cancer Cytopathology: Interdisciplinary International Journal of the American Cancer Society*. 1999 Feb 25;87(1):37-42.

59. Nagaya T, Nakamura YA, Choyke PL, Kobayashi H. Fluorescence-guided surgery. *Frontiers in oncology*. 2017 Dec 22;7:314.

60. Ivan B, Francesca C, Giulio R, Federico D, Tommaso B, Anna C, Annamaria O. Fluorescence-guided surgery for non-melanoma and melanoma skin cancer: Case series and a brief review of the literature. *Photodermatology, Photoimmunology & Photomedicine*. 2021 Nov;37(6):541.

61. Tyrrell J, Paterson C, Curnow A. Regression analysis of protoporphyrin IX measurements obtained during dermatological photodynamic therapy. *Cancers*. 2019 Jan 10;11(1):72.

62. Gonzalez-Ulloa M. Restoration of the face covering by means of selected skin in regional esthetic units. *British journal of plastic surgery*. 1956 Jan 1;9:212-21.

63. Flint PW, Haughey BH, Lund VJ, Niparko JK, Robbins KT, Thomas JR, Lesperance MM. Cummings otolaryngology-head and neck surgery e-book: head and neck surgery, 3-volume set. Elsevier Health Sciences; 2014 Nov 28.

64. Wing W. Reconstruction of head and neck melanoma defects. *Oral and Maxillofacial Surgery Clinics*. 2022 May 1;34(2):283-98.

65. Shew M, Kriet JD, Humphrey CD. Flap basics II: advancement flaps. *Facial Plastic Surgery Clinics*. 2017 Aug 1;25(3):323-35.

66. Rose V, Overstall S, Moloney D, Powell B. The H-flap: a useful flap for forehead reconstruction. *British journal of plastic surgery*. 2001 Dec 1;54(8):705-7.

67. Lister GD, Gibson T. Closure of rhomboid skin defects: the flaps of Limberg and Dufourmentel. *British journal of plastic surgery*. 1972 Jan 1;25:300-14.

68. Fernandes R. Local and regional flaps in head and neck reconstruction: a practical approach. John Wiley & Sons; 2014 Oct 15.

69. Quimby A, Fernandes R. The cervicofacial flap in cheek reconstruction: a guide for flap design. *Journal of Oral and Maxillofacial Surgery*. 2017 Dec 1;75(12):2708-e1.

70. Fernandes R. Local and regional flaps in head and neck reconstruction: a practical approach. John Wiley & Sons; 2014 Oct 15.
71. Weerda H. Surgery of the auricle: tumors-trauma-defects-abnormalities. (No Title). 2007 Jan 24.
72. Buckingham ED, Quinn FB, Calhoun KH. Optimal design of O-to-Z flaps for closure of facial skin defects. Archives of Facial Plastic Surgery. 2003 Jan 1;5(1):92-5.
73. Fernandes R. Local and regional flaps in head and neck reconstruction: a practical approach. John Wiley & Sons; 2014 Oct 15.
74. Erovic BM, Lercher P. Manual of head and neck reconstruction using regional and free flaps. Springer; 2014 Dec 10.
75. Aladimi MT, Han B, Li C, Helal H, Gao Z, Li L. Factors to consider when deciding on the type of free-flap reconstruction of head and neck soft tissue defects. ORL. 2017 Aug 4;79(4):230-8.
76. MICROSURGEON.ORG. The Parascapular Flap. [internet] San Francisco: The Buncke Clinic; c2024 [pristupljeno 7.6.2024.]. Dostupno na: <https://www.microsurgeon.org/parascapular>
77. MICROSURGEON.ORG. Latissimus dorsi muscle flap. [internet] San Francisco: The Buncke Clinic; c2024 [pristupljeno 7.6.2024.]. Dostupno na: <https://www.microsurgeon.org/latissimus>
78. MICROSURGEON.ORG. The Anterolateral thigh (ALT) flap. [internet] San Francisco: The Buncke Clinic; c2024 [pristupljeno 7.6.2024.]. Dostupno na: <https://www.microsurgeon.org/anterolateralthigh>
79. Snow H. Melanotic cancerous disease. Lancet. 1892;2(872):1892-2874.
80. Berger DM, Verver D, van der Noort V, Grünhagen DJ, Verhoef C, Al-Mamgani A, Zuur CL, van Akkooi AC, Balm AJ, Klop WM. Therapeutic neck dissection in head and neck melanoma patients: Comparing extent of surgery and clinical outcome in two cohorts. European Journal of Surgical Oncology. 2021 Sep 1;47(9):2454-9.



81. Ahmed OA, Kelly C. Head and neck melanoma (excluding ocular melanoma): United Kingdom National Multidisciplinary Guidelines. *The Journal of Laryngology & Otology*. 2016 May;130(S2):S133-41.
82. Gogna S, Kashyap S, Gupta N. Neck Cancer Resection and Dissection. *StatPearls* [Internet]. 2023 [pristupljeno 24. 05. 2024.] Dostupno na: <https://www.ncbi.nlm.nih.gov/books/NBK536998/>
83. O'Brien CJ, McNeil EB, McMahon JD, Pathak I, Lauer CS. Incidence of cervical node involvement in metastatic cutaneous malignancy involving the parotid gland. *Head & Neck: Journal for the Sciences and Specialties of the Head and Neck*. 2001 Sep;23(9):744-8.
84. Simović S. Tumori žlijezda slinovnica. U: Bumber Ž, Katić V, Nikšić Ivančić M, Pegan B, Petric V, Šprem N i sur. *Otorinolaringologija*. Zagreb: Naklada Ljevak; 2004. Str. 205 – 208.
85. Ajduk J, Branica S, Košec A, Pegan A, Solter D, Bedeković V. Smjernice za liječenje pareze ličnoga živca (Bellove pareze). *Medica Jadertina*. 2020 Sep 29;50(3):159-62.
86. Stulberg D, Kattalanos N, Usatine R. The Elliptical Excision: Planning and Designing the Excision [internet]. 2015 [pristupljeno 22.05.2024.] Dostupno na: <https://clinicalgate.com/the-elliptical-excision/e>
87. Woodard CR. Complications in facial flap surgery. *Facial Plastic Surgery Clinics of North America*. 2013 Nov 1;21(4):599-604.
88. Zoumalan RA, Murakami CS. Facial flap complications. *Facial Plastic Surgery*. 2012 Jun;28(03):347-53.
89. Koul AR, Patil RK, Nahar S. Unfavourable results in free tissue transfer. *Indian Journal of Plastic Surgery*. 2013 May;46(02):247-55.
90. Tarsitano A, Pizzigallo A, Sgarzani R, Oranges CM, Cipriani R, Marchetti C. Head and neck cancer in elderly patients: is microsurgical free-tissue transfer a safe procedure?. *Acta Otorhinolaryngologica Italica*. 2012 Dec;32(6):371.
91. Nakatsuka T, Harii K, Asato H, Takushima A, Ebihara S, Kimata Y, Yamada A, Ueda K, Ichioka S, Cordeiro PV. Analytic review of 2372 free flap transfers for head and neck

reconstruction following cancer resection. *Journal of reconstructive microsurgery*. 2003;19(06):363-8.

92. Boca R, Kuo YR, Hsieh CH, Huang EY, Jeng SF. A reliable parameter for primary closure of the free anterolateral thigh flap donor site. *Plastic and reconstructive surgery*. 2010 Nov 1;126(5):1558-62.

93. Gogna S, Kashyap S, Gupta N. Neck Cancer Resection and Dissection. *StatPearls* [Internet]. 2023 [pristupljeno 24. 05. 2024.] Dostupno na: <https://www.ncbi.nlm.nih.gov/books/NBK536998/>

94. Rubatto M, Picciotto F, Moirano G, Fruttero E, Caliendo V, Borriello S, Sciamarrelli N, Fava P, Senetta R, Lesca A, Sapino A. Sentinel Lymph Node Biopsy in Malignant Melanoma of the Head and Neck: A Single Center Experience. *Journal of Clinical Medicine*. 2023 Jan 10;12(2):553.

### 13. Životopis

Petar Brlas rođen je 13. siječnja 2000. godine u Zagrebu. U Zaprešiću završava osnovnu školu Antuna Augustinčića i školu engleskog jezika u Pučkom otvorenom učilištu. 2014. godine upisuje X. gimnaziju "Ivan Supek" u Zagrebu tijekom koje polaže tečaj njemačkog jezika Goethe instituta. 2018. godine upisuje Medicinski fakultet Sveučilišta u Zagrebu. Dobitnik je dekanove nagrade za postignut uspjeh u akademskoj godini 2020./2021. Tijekom studija djeluje kao demonstrator na kolegijima histologija i embriologija te klinička propedeutika. Aktivni je član studentske sekcije za neuroznanost i studentske sekcije za kirurgiju. Član je organizacijskog odbora projekta *Sjeti me se* i projekta *From Testing to Targeted Treatment (FT3)*. Sudionik je brojnih narodnih i međunarodnih medicinskih kongresa. Od 2023. godine član je interventnog tima za krizne situacije Grada Zaprešića i volonter Crvenog križa Zaprešić. Od 2024. godine volontira na Zavodu za onkoplastičnu i rekonstruktivnu kirurgiju Klinike za tumore KBC Sestre milosrdnice. Hobiji su mu drvodjelstvo, hortikultura, bicikliranje i golf.