

# Liječenje bolesnika s opstruktivnom hipertrofijskom kardiomiopatijom metodom alkoholne septalne ablacije

---

Vidović, Martina

Master's thesis / Diplomski rad

2024

Degree Grantor / Ustanova koja je dodijelila akademski / stručni stupanj: **University of Zagreb, School of Medicine / Sveučilište u Zagrebu, Medicinski fakultet**

Permanent link / Trajna poveznica: <https://um.nsk.hr/um:nbn:hr:105:876977>

Rights / Prava: [In copyright](#)/[Zaštićeno autorskim pravom.](#)

Download date / Datum preuzimanja: **2024-07-13**



Repository / Repozitorij:

[Dr Med - University of Zagreb School of Medicine Digital Repository](#)



SVEUČILIŠTE U ZAGREBU  
MEDICINSKI FAKULTET

**Martina Vidović**

**Liječenje bolesnika s opstruktivnom  
hipertrofijskom kardiomiopatijom metodom  
alkoholne septalne ablacije**

**Diplomski rad**



Zagreb, 2024.

*Ovaj diplomski rad izrađen je na Klinici za bolesti srca i krvnih žila Kliničkog bolničkog centra Zagreb, na Zavodu za intenzivnu kardiološku skrb, aritmije i transplantacijsku kardiologiju pod vodstvom prof. dr. sc. Boška Skorića i predan je na ocjenu u akademskoj godini 2023./2024.*

## POPIS KRATICA

AF – fibrilacija atrija (engl. *atrial fibrillation*)

ASA – alkoholna septalna ablacija (engl. *alcohol septal ablation*)

CMR – magnetska rezonancija srca (engl. *cardiac magnetic resonance*)

EKG – elektrokardiogram

HCM – hipertrofijska kardiomiopatija (engl. *hypertrophic cardiomyopathy*)

HFpEF – zatajivanje srca s očuvanom ejekcijskom frakcijom (engl. *heart failure with preserved ejection fraction*)

HOCM – hipertrofijska opstruktivna kardiomiopatija (engl. *hypertrophic obstructive cardiomyopathy*)

ICD – implantabilni kardioverter defibrilator (engl. *implantable cardioverter defibrillator*)

LAD – lijeva prednja silazna arterija (engl. *left anterior descending artery*)

LGE – kasno pojačanje gadolinija (engl. *late gadolinium enhancement*)

LV – lijeva klijetka (engl. *left ventricle*)

LVEDP – tlak lijeve klijetke na kraju dijastole (engl. *left ventricular end-diastolic pressure*)

LVEF – ejekcijska frakcija lijeve klijetke (engl. *left ventricular ejection fraction*)

LVH – hipertrofija lijeve klijetke (engl. *left ventricular hypertrophy*)

LVOT – izlazni trakt lijeve klijetke (engl. *left ventricular outflow tract*)

LVOTO – opstrukcija izlaznog trakta lijeve klijetke (engl. *left ventricular outflow tract obstruction*)

MCE – kontrastna ehokardiografija miokarda (engl. *myocardial contrast echocardiography*)

MR – mitralna regurgitacija

NSVT – nepostojana ventrikularna tahikardija (engl. *nonsustained ventricular tachycardia*)

PPM – trajni elektrostimulator srca (engl. *permanent pacemaker*)

SAM – sistolički anteriorni pomak (engl. *systolic anterior motion*)

SCD – iznenadna srčana smrt (engl. *sudden cardiac death*)

SM – septalna miektomija (engl. *septal myectomy*)

SRT – liječenje redukcijom septuma (engl. *septal reduction therapy*)

TEE – transezofagealna ehokardiografija (engl. *transesophageal echocardiogram*)

TTE – transtorakalna ehokardiografija (engl. *transthoracic echocardiogram*)

TVP – privremeni transvenski elektrostimulator (engl. *temporary transvenous pacemaker*)

VF – ventrikularna fibrilacija (engl. *ventricular fibrillation*)

VT – ventrikularna tahikardija (engl. *ventricular tachycardia*)

## **Sadržaj**

### **SAŽETAK**

### **SUMMARY**

<b>1. Uvod</b> .....	<b>1</b>
<b>2. Hipertrofijska kardiomiopatija – definicija i podjela</b> .....	<b>2</b>
2.1. Definicija.....	2
2.2. Podjela .....	2
<b>3. Epidemiologija</b> .....	<b>3</b>
<b>4. Etiologija</b> .....	<b>4</b>
<b>5. Klinička slika</b> .....	<b>5</b>
5.1. Simptomi .....	5
5.2. Znakovi.....	6
<b>6. Dijagnostika</b> .....	<b>7</b>
6.1. Elektrokardiografija.....	7
6.2. Ehokardiografija .....	7
6.3. Magnetska rezonancija .....	8
<b>7. Liječenje</b> .....	<b>9</b>
7.1. Farmakološko liječenje.....	9
7.2. Invazivno liječenje .....	10
<b>8. Alkoholna septalna ablacija (ASA)</b> .....	<b>12</b>
8.1. Procjena i odabir pacijenata za ASA .....	12
8.2. Postupak ASA .....	13
8.3. Komplikacije .....	20
8.4. Procjena uspjeha i farmakoterapija nakon ASA .....	20
8.5. Ishodi liječenja metodom ASA.....	21
<b>9. Zahvale</b> .....	<b>22</b>
<b>10. Literatura</b> .....	<b>23</b>
<b>11. Životopis</b> .....	<b>27</b>

## **SAŽETAK**

# **LIJEČENJE BOLESNIKA S OPSTRUKTIVNOM HIPERTROFIJSKOM KARDIOMIOPATIJOM METODOM ALKOHOLNE SEPTALNE ABLACIJE**

**Martina Vidović**

Hipertrofijska kardiomiopatija (HCM) je nasljedna bolest miokarda karakterizirana hipertrofijom lijeve klijetke u odsutnosti bilo kojeg drugog uzroka hipertrofije. HCM pogađa otprilike 1 od 500 osoba, a kod otprilike 60% pacijenata javlja se opstrukcija izlaznog trakta lijeve klijetke (LVOTO) te se u tom slučaju radi o opstruktivnoj hipertrofijskoj kardiomiopatiji (HOCM). Liječenje HOCM uključuje medikamentoznu i invazivnu terapiju, odnosno septalnu redukciju terapiju (SRT) koja uključuje kiruršku septalnu miektomiju (SM) i perkutanu alkoholnu septalnu ablaciju (ASA). SRT se primjenjuje kod pacijenata sa HOCM koji ostaju simptomatski unatoč farmakoterapiji. Alkoholna septalna ablacija (ASA) je minimalni invazivni postupak u kojem se koristi 96% etanol za ciljanu ablaciju hipertrofičnog septuma, a rezultat je dugoročno smanjenje LVOTO. Postupak uključuje identifikaciju ciljane septalne arterije pomoću ehokardiografije kako bi se osiguralo precizno mjesto ablacije, postavljanje balonskog katetera koji izolira ciljanu arteriju od ostatka koronarne cirkulacije i selektivno ubrizgavanje etanola u ovaj ogranak. Dugoročni ishodi ASA usporedivi su sa septalnom miektomijom (SM), uz niži rizik od perioperativnih komplikacija. ASA se sve više primjenjuje kao terapijska metoda izbora, ne samo kod starijih pacijenata s visokim operativnim rizikom, već i u širem spektru pažljivo odabranih pacijenata. Komplikacije povezane s ASA uključuju nastanak kompletnog atrioventrikularnog (AV) bloka, što može zahtijevati postavljanje trajnog elektrostimulatora srca (PPM). Važno je pažljivo monitorirati bolesnike tijekom i nakon postupka, posebno u prvih nekoliko dana zbog mogućnosti pojave odgođenog srčanog bloka. ASA je postala ključna metoda u liječenju HOCM, posebno u centrima s visokim brojem učinjenih zahvata i većim iskustvom, zbog čega su ishodi značajno bolji.

Ključne riječi: Hipertrofijska kardiomiopatija, Opstrukcija izlaznog trakta lijeve klijetke, Alkoholna septalna ablacija, AV blok

## **SUMMARY**

### **TREATMENT OF PATIENTS WITH OBSTRUCTIVE HYPERTROPHIC CARDIOMYOPATHY USING ALCOHOL SEPTAL ABLATION**

**Martina Vidović**

Hypertrophic cardiomyopathy (HCM) is an inherited myocardial disease characterized by left ventricular hypertrophy in the absence of any other cause of hypertrophy. HCM affects approximately 1 in 500 people, and about 60% of patients develop left ventricular outflow tract obstruction (LVOTO), which then classifies as obstructive hypertrophic cardiomyopathy (HOCM). Treatment of HOCM includes both pharmacological and invasive therapy, that is septal reduction therapy (SRT), which encompasses surgical septal myectomy (SM) and percutaneous alcohol septal ablation (ASA). SRT is indicated for patients with HOCM who remain symptomatic despite pharmacotherapy. Alcohol septal ablation (ASA) is a minimally invasive procedure that uses 96% ethanol for targeted ablation of the hypertrophic septum, resulting in a long-term reduction of LVOTO. The procedure involves identification of the target septal artery using echocardiography to ensure precise ablation location, placing a balloon catheter that isolates the target artery from the rest of the coronary circulation, and selectively injecting ethanol into this branch. Long-term outcomes of ASA are comparable to septal myectomy (SM), with a lower risk of perioperative complications. ASA is increasingly used as the therapeutic method of choice, not only for older patients with high surgical risk but also for a broader spectrum of carefully selected patients. Complications associated with ASA include the development of complete atrioventricular (AV) block, which may require the placement of a permanent pacemaker (PPM). It is crucial to closely monitor patients during and after the procedure, particularly in the first few days, due to the possibility of delayed heart block. ASA has become a pivotal method in the treatment of HOCM, especially in centers with high procedural volume and greater experience, resulting in significantly better outcomes.

Key words: Hypertrophic cardiomyopathy, Left ventricular outflow tract obstruction, Alcohol septal ablation, AV block



## 1. Uvod

Razvoj intervencijske kardiologije tijekom 80-ih i 90-ih godina prošlog stoljeća doveo je do pokušaja uklanjanja opstrukcije izlaznog trakta lijeve klijetke (LVOTO) kateterskim tehnikama. Ideja induciranja septalnog infarkta korištenjem katetera prvenstveno je predložena na temelju opažanja da se funkcija miokarda u odabranim područjima lijeve klijetke tijekom angioplastike može oslabiti balonskom okluzijom arterije koja ih opskrbljuje (1). Alkoholna septalna ablacija (ASA) je minimalno invazivna metoda razvijena kao alternativni terapijski postupak za liječenje opstruktivne hipertrofijske kardiomiopatije (HOCM). Prvu proceduru, tada nazvanu „nekirurška redukcija miokarda kod hipertrofijske opstruktivne kardiomiopatije“, izveo je Ulrich Sigwart i njegovi suradnici u Londonu 1994. godine, a godinu dana kasnije objavljena su prva tri slučaja u časopisu *The Lancet* (2).

U posljednjih trideset godina od kada je prvi put izvedena procedura, ASA je postala standardna perkutana metoda za redukciju ili eliminaciju LVOTO. Današnje smjernice preporučuju provođenje ASA samo u centrima s velikim iskustvom u liječenju hipertrofične kardiomiopatije. Uloga ASA u suvremenom liječenju HOCM je značajna jer omogućava smanjenje gradijenta tlaka u izlaznom traktu lijeve klijetke (LVOT) za 70% - 80%, pri čemu samo 10% - 20% bolesnika ima zaostali gradijent > 30 mmHg nakon zahvata. Uz mortalitet manji od 1%, ASA se pokazala kao učinkovita i relativno sigurna metoda koja značajno poboljšava kliničku sliku i kvalitetu života bolesnika (3).

## 2. Hipertrofijska kardiomiopatija – definicija i podjela

### 2.1. Definicija

Hipertrofijska kardiomiopatija (HCM) nasljedna je bolest srčanog mišića karakterizirana dominantno hipertrofijom lijeve klijetke (LVH) u odsutnosti druge srčane, sistemske ili metaboličke bolesti. Bolest je kompleksna zbog heterogenosti u genotipu i fenotipu, rezultirajući različitim kliničkim prezentacijama zbog čega postavljanje dijagnoze može biti izazovno (4).

### 2.2. Podjela

Postoje različite distribucije zadebljanja lijevog ventrikula, pa tako hipertrofija može biti generalizirana ili ograničena na određeno područje. Najčešći je oblik asimetrična hipertrofija septuma koja obično zahvaća bazalni anteriori septum. S obzirom na hemodinamske posljedice hipertrofije razlikujemo opstruktivnu i neopstruktivnu kardiomiopatiju, ovisno o tome je li prisutan sistolički gradijent tlaka u izlaznom traktu lijeve klijetke (LVOT) (5). Opstrukcija izlaznog trakta lijeve klijetke (LVOTO) može postojati u mirovanju ili se pojaviti samo pri provokaciji, kao što je stajanje, fizička aktivnost ili Valsalvin manevar. U bolesnika s neopstruktivnom HCM nema gradijenta tlaka između lijevog ventrikula (LV) i LVOT, ni u mirovanju niti pri provokaciji, jer hipertrofija zahvaća samo apeks ili uzrokuje difuzno proširenje miokarda. LVOTO je prisutan u značajnog broja bolesnika s HCM, a prvenstveno je uzrokovan sistoličkim anteriornim pomakom (SAM) prednjeg mitralnog listića uslijed Venturijevih sila pri čemu dolazi do njegovog kontakta s hipertrofiranim interventrikularnim septumom. Opstrukcija se dijagnosticira ako je vršni gradijent u LVOT  $\geq 30$  mmHg. Smatra se da gradijent  $\geq 50$  mmHg, u mirovanju ili provociran, većinom uzrokuje simptome. Stoga, ovaj gradijent predstavlja prag za razmatranje napredne farmakološke ili invazivne terapije ako su simptomi otporni na standardno farmakološko liječenje (6).

### 3. Epidemiologija

Hipertrofijska kardiomiopatija najčešća je nasljedna bolest miokarda s prevalencijom oko 0,2 %. HCM globalno je rasprostranjena bolest koja zahvaća jednako oba spola, iako se u većem broju slučajeva dijagnosticira kod muškaraca (7). S druge strane, sve veći broj izvještaja pokazuje povećanu prevalenciju hipertrofijske opstruktivne kardiomiopatije u žena, često s težom kliničkom slikom i bržom progresijom bolesti. Godišnja smrtnost oboljelih od HCM iznosi 2,2 %. HOCM čest je uzrok iznenadne srčane smrti (SCD) kod mladih sportaša, dok stariji bolesnici najčešće umiru zbog kongestivnog zatajenja srca i cerebrovaskularnog infarkta (8).

## 4. Etiologija

Hipertrofijska kardiomiopatija se smatra dominantno genetskom bolešću, nastalom zbog mutacije gena koji kodiraju proteine sarkomere. Trenutno je poznato više od 500 mutacija na 13 različitim gena povezanih s nastankom LVH, a time i HCM. Najčešće su mutacije gena za teški lanac beta miozina (MYH7) i miozin-vezujući protein C3 (MYBPC3), koji su identificirani u otprilike 50% pacijenata s pozitivnom genetskom podlogom. Mutacija teških lanaca beta miozina povezana je s proširenom hipertrofijom klijetke, dok su mutacije proteina C često povezane s pojavom HCM u kasnijoj životnoj dobi te hipertenzijom i aritmijama. U 10 – 15% slučajeva prisutne su mutacije gena TNNT2, TNNI3, TPM1 i ACTC1 za srčani troponin T, srčani troponin I,  $\alpha$ -tropomiozin i srčani aktin. Mutacije troponina povezane su s visokim rizikom od SCD. Za manje od 1% slučajeva HCM odgovorne su druge mutacije, poput gena MYOZ2, za proteine Z diska, i TCAP, za miozenin i teletion (9). 30 – 60% pacijenata s HCM ima prepoznatljivu patogenu ili vjerojatno patogenu genetsku varijantu. HCM se nasljeđuje autosomno dominantno, stoga svaki potomak pogođenog člana obitelji ima 50% rizik da oboli. Unatoč visokoj vjerojatnosti nasljeđivanja HCM, dob pojavljivanja i stupanj izraženosti su varijabilani. Hipertrofija se obično razvija u mlađoj dobi, za vrijeme brzog tjelesnog rasta, ali su zabilježeni i slučajevi pojave HCM nakon 60. godine (10). S druge strane, znatan udio pacijenata s HCM nema dokaza o genetskoj etiologiji bolesti, a kod dijela pacijenata nema ni zabilježenih slučajeva HCM u obitelji (11).

## 5. Klinička slika

### 5.1. Simptomi

Pacijenti s HCM uglavnom su bez simptoma ili blago simptomatski unatoč prisutnosti hipertrofije miokarda. Najčešći simptomi rezultat su četiri glavna patofiziološka događanja: dijastolička disfunkcija, opstrukcija izlaznog trakta lijeve klijetke (LVOTO), ishemija miokarda i aritmije. Kao posljedica dijastoličke disfunkcije dolazi do povišenja tlaka lijeve klijetke na kraju dijastole (LVEDP). Dijastolički tlak lijeve klijetke osobito raste pri naporu uzrokujući dispneju i intoleranciju napora, ortopneju, odnosno simptome zatajivanja srca s očuvanom ejectiveskom frakcijom (HFpEF). Trećina pacijenata s HCM ima LVOTO u mirovanju, koja se pogoršava s naporom. Druga trećina ima LVOTO koji se javlja na provokaciju, a ostatak pacijenata ima neopstruktivni tip HCM, odnosno oni nemaju opstrukciju izгона krvi ni pri mirovanju niti provokaciji. Bolesnici s teškom opstrukcijom obično imaju dispneju u naporu, a može također doći do sinkope u naporu ili neposredno nakon napora, sa ili bez ventrikularne aritmije. Pacijenti s HCM često imaju bolove u prsima kao odraz ishemije miokarda zbog reduciranog protoka kroz zadebljane koronarne arterije suženog lumena i povećane potrebe hipertrofičnog miokarda za kisikom. Nepostojana ventrikularna tahikardija (nsVT) javlja se kod 20 – 30 % pacijenata i glavni je rizični faktor za SCD, jer može prijeći u VF. Palpitacije, presinkopa i sinkopa glavne su kliničke manifestacije nsVT. Fibrilacija atriya (AF) javlja se u četvrtine pacijenata s opstruktivnom HCM te povećava rizik od tromboembolijskog incidenta, s tim da 50% pacijenata ima asimptomatsku AF (12). Prediktori klinički značajne AF uključuju dilataciju lijevog atriya, stariju životnu dob, trajanje bolesti i NYHA klasu III ili IV. Kako bi se olakšalo identificiranje pacijenata koji bi imali najviše koristi od praćenja, razvijena je bodovna skala (HCM-AF score) koja uključuje spomenute faktore rizika i omogućuje prognostičku procjenu rizika od razvoja AF (13).

## 5.2.    **Znakovi**

U fizikalnom pregledu pacijenata s HOCM prvom srčanom tonu često prethodi četvrti srčani ton (S4) kao odraz snažne kontrakcije atrijsa zbog izražene ventrikularne hipertrofije, a osim S4, može biti i izražen a-val u jugularnom venskom puls (12). Auskultacijom srca često se čuje ejijski mezosistolički šum parasternalno lijevo u četvrtom interkostalnom prostoru, a tipično se pojačava pri Valsalvinom manevru i fizičkom naporu. Uz ovaj manevar povećava se intratorakalni tlak pri čemu se smanjuje predopterećenje desne, a time i lijeve klijetke čija se šupljina smanjuje uzrokujući pogoršanje opstrukcije izгона krvi. Također, često je prisutan i holosistolički šum mitralne regurgitacije (MR) na apeksu sa širenjem u aksilu (14).

## 6. Dijagnostika

Inicijalni dijagnostički pristup kod pacijenata sa suspektom HCM jest anamneza koja uključuje detaljnu obiteljsku anamnezu s naglaskom na prisutnost HCM ili SCD unatrag tri generacije te sveobuhvatni fizikalni pregled. Nakon toga slijede elektrokardiogram (EKG) te slikovne metode za identifikaciju LVH.

### 6.1. Elektrokardiografija

Abnormalnosti u 12 - kanalnom EKG-u prisutne su u 75% do 95% pacijenata s HCM, a najčešće su to voltažne promjene, odnosno povećanje napona u prekordijalnim i standardnim odvodima koje ukazuje na LVH. Osim toga, mogu biti prisutne i promjene ST segmenta i T valova, uključujući duboku inverziju T valova, patološki, duboki i uski Q zubci te poremećaji provođenja. Unatoč tome, EKG se nije pokazao kao pouzdan pokazatelj proširenosti ili uzroka LVH, niti prisutnosti LVOT. Postoji slaba povezanost između debljine stijenke LV i visine ili dubine R i S zubaca. S druge strane, 12 - kanalni EKG je jeftin, lako dostupan i koristan kao metoda probira za HCM kod srodnika u prvom koljenu oboljelog pacijenta. Elektrokardiografske abnormalnosti mogu prethoditi razvoju LVH kod djece koja su nositelji gena, stoga se EKG smatra osjetljivijim od ehokardiografije za probir u obiteljima s HCM (15). Također, preporuča se i 24 - satno snimanje EKG-a za otkrivanje aritmija i procjenu rizika od SCD. Epizode nsVT značajno su povezane s većim rizikom od pojave SCD, osobito kod mlađih pacijenata (16). S nepovoljnim ishodom povezana je i AF, prisutna u 20 – 25% pacijenata.

### 6.2. Ehokardiografija

2D transtorakalna ehokardiografija (TTE) predstavlja primarnu slikovnu metodu za dijagnosticiranje HCM kod većine pacijenata. Dijagnoza se postavlja u slučaju zadebljane stijenke LV za više od 15 mm u odsutnosti dilatacije LV i drugih uzroka LVH (npr. aortna stenoza, sistemska hipertenzija) (17). Osim toga, omogućuje određivanje proširenosti hipertrofije, prisutnosti apikalnih aneurizmi, procjenu

sistoličke i dijastoličke funkcije lijevog ventrikula, funkcije mitralnog zaliska te prisutnost i težinu LVOTO. Sistolički opstruktivski gradijent je dinamičan i pod utjecajem opterećenja, zbog čega može biti propušten na ehokardiografiji koja se izvodi u mirovanju i ležećem položaju. Ako je gradijent u mirovanju  $< 50$  mmHg, potrebno je izvesti provokacijske testove kao što je Valsalvin manevar ili promjena položaja iz čučnja u stojeći položaj, kako bi izazvali LVOT gradijent (18). Stres ehokardiografija (ECHO STRESS) također može biti od velike pomoći u slučajevima nepouzdanosti prisutnosti i proširenosti LVOTO na TTE. Važno je razlučiti postoji li LVOTO u mirovanju ili pri provokaciji, osobito kod asimptomatskih pacijenata, obzirom da uvelike može utjecati na terapijske odluke i savjete (19).

### **6.3. Magnetska rezonancija**

Kod pacijenata kod kojih je ehokardiografski nalaz dvojben, a postoji suspektna HCM, indicirana je magnetska rezonancija srca (CMR) za dijagnostičko razjašnjenje. Oštri kontrast između svijetle krvi i tamnog miokarda sa slikom visoke prostorne rezolucije omogućuje precizno i pouzdano mjerenje debljine stijenke LV (20). Također omogućuje procjenu miokardijalne fibroze nakon primjene kontrasta. Opsežno kasno pojačanje gadolinija (LGE) u miokardu predstavlja neinvazivni marker za povećani rizik od po život opasnih ventrikularnih tahiaritmija i progresije sistoličke disfunkcije. LGE može poslužiti kao kriterij u odlučivanju o postavljanju implantabilnog kardioverter defibrilatora (ICD) kada rizik ostane nejasan nakon standardne stratifikacije rizika (21). CMR-om se mogu identificirati žarišna područja LVH, osobito kada je hipertrofija ograničena na anterolateralnu stijenku LV, stražnji dio septuma i apeks. Također, CMR može pomoći u razlikovanju HCM od drugih kardiovaskularnih bolesti povezanih s LVH, uključujući druge nasljedne kardiomiopatije (npr. lizosomsku ili bolesti skladištenja glikogena), infiltrativne kardiomiopatije (npr. amiloidoza) ili stanja sa sekundarno nastalom hipertrofijom uslijed tlačnog opterećenja (npr. hipertenzija ili atletska kondicija) (17)



## 7. Liječenje

### 7.1. Farmakološko liječenje

Glavna uloga farmakološke terapije kod liječenja HCM odnosi se na kontrolu simptoma i smanjenje rizika od komplikacija, a samim time uspjeh terapije mjeri se u regresiji simptoma, a ne u izmjenom gradijentu tlaka. Temelj terapijskog pristupa je smanjenje LVOTO, kao ključne patofiziološke abnormalnosti odgovorne za simptomatologiju HCM. Beta blokatori su prva linija terapije kod pacijenata sa simptomatskom opstruktivnom HCM, a titiraju se do efektivne ili maksimalno tolerirajuće doze. Nedihidropiridinski blokatori kalcijevih kanala, verapamil ili diltiazem, koriste se kao alternativna terapija u slučaju neučinkovitosti ili netoleriranja beta blokatora. Kod pacijenata s vrlo visokim vrijednostima sistoličkog gradijenta u mirovanju,  $\geq 80 - 100$  mmHg i znakovima zatajivanja srca, verapamil i diltiazem mogu imati neželjene učinke zbog jakog vazodilatacijskog djelovanja i smanjenja *afterloada*. U slučaju perzistirajućih simptoma unatoč primjeni beta blokatora ili nedihidropiridinskih blokatora kalcijevih kanala, preporuča se primjena inhibitora miozina ili dizopiramida u terapiju. Prvi predstavnik inhibitora miozina je mavakamten. To je selektivni, alosterički i reverzibilni inhibitor srčanog miozina odobren za liječenje simptomatske opstruktivne HCM (NYHA II ili III) kod odraslih pacijenata (22). Smanjuje LVOTO te poboljšava tlakove punjenja srca i funkcionalnu sposobnost kod 30 do 60 % pacijenata. Također, radi se o lijeku koji se dobro podnosi i čija je primjena znatno smanjila broj kandidata za liječenje redukcijom septuma (SRT) koji ne reagiraju na prvu liniju farmakoterapije. Prije započinjanja terapije mavakamtenom, potrebno je procijeniti e젝cijsku frakciju lijeve klijetke (LVEF). Ako je LVEF  $< 55$  %, liječenje se ne smije započinjati. Doza lijeka se postupno povećava uz redovite kontrole kliničkog stanja bolesnika, LVEF i LVOT gradijenta na UZV srca (23). Dizopiramid ubrzava provođenje kroz AV čvor što može dovesti do pojave tahikardije, zbog čega se kombinira s lijekovima kao što su beta blokatori, verapamil ili diltiazem, koji usporavaju provođenje kroz AV čvor i time smanjuju brzinu ventrikularnog odgovora (24). Također, jedan od ključnih koraka u liječenju opstruktivne HCM je eliminacija lijekova koji potencijalno pogoršavaju opstrukciju

izlaznog trakta, kao što su vazodilatatori poput dihidropiridinskih blokatora kalcijevih kanala, ACE-inhibitora, blokatora angiotenzinskih receptora (ARB) ili visoke doze diuretika. Pacijentima s perzistirajućom dispnejom i kongestivnim simptomima mogu se u terapiju dodati niske doze diuretika, ali s oprezom zbog rizika od hipovolemije i pogoršanja LVOTO. Akutna hipotenzija kod pacijenata s opstruktivnom HCM hitno je stanje kod kojeg treba pažljivo povećavati *preload* i *afterload* uz izbjegavanje povećavanja kontraktilnosti srca i srčane frekvencije. U zbrinjavanju akutne hipotenzije koriste se intravenski vazokonstriktori (fenilefrin) te beta blokatori koji smanjuju kontraktilnost i poboljšavaju predopterećenje produžavanjem dijasoličkog punjenja (25).

## 7.2. Invazivno liječenje

Pacijenti sa simptomatskom HOCM i perzistentnom, značajnom LVOTO unatoč farmakološkoj terapiji kandidati su za invazivno liječenje, odnosno septalnu redukcijsku terapiju (SRT) koja uključuje dvije različite metode, septalnu miektomiju (SM) i alkoholnu septalnu ablaciju (ASA). SM uključuje kiruršku eksciziju dijela hipertrofiranog septuma s ciljem smanjenja LVOTO. Koristi se kod pacijenata sa simptomatskim gradijentom tlaka u LVOT  $\geq 50$  mmHg, bilo u mirovanju ili pri provokaciji (26). Proširena transaortna miektomija standardni je postupak za pacijente s izoliranom subaortnom opstrukcijom, najčešćim tipom HOCM. Međutim, transapikalna miektomija korisna je dodatna tehnika za pacijente s proširenom opstrukcijom ili opstrukcijom lokaliziranom u srednjem dijelu ventrikula. Također preferirana je metoda u slučaju opsežne apikalne hipertrofije s teškim simptomatskim dijasoličkim zatajivanjem srca (27). Većina pacijenata nakon adekvatne SM ima značajno poboljšanje funkcionalnog statusa te su postoperativno uglavnom u NYHA I ili II klasi. Rezidualni gradijenti i simptomi nakon SM obično su posljedica nedovoljne duljine ekscizije septuma tijekom operacije ili neprepoznate opstrukcije srednjeg dijela ventrikula. Osim ublažavanja LVOTO, SM ima sekundarne benefite na strukturu i funkciju miokarda. Pokazalo se da smanjenje gradijenata smanjuje rizik od kasnije pojave

aritmija, smanjuje volumen lijevog atrija, poboljšava dijastoličko punjenje i funkciju LV te vraća sposobnost povećanja udarnog volumena.

Ugradnjom ICD-a može se spriječiti SCD koju najčešće uzrokuje VF. Pacijenti s anamnezom postojane ili nepostojane ventrikularne tahikardije (VT), neobjašnjivih sinkopa, masivne hipertrofije LV, opsežnog LGE ili s obiteljskom anamnezom ove komplikacije pripadaju visokorizičnoj skupini te bi im trebalo ugraditi ICD (28). Progresivno, ireverzibilno zatajenje srca s dilatacijom ventrikula može zahtijevati transplantaciju srca.

## 8. Alkoholna septalna ablacija (ASA)

Alkoholna septalna ablacija uvedena je 1994. godine kao manje invazivna alternativa kirurškom postupku septalne miektomije te je prvotno bila namijenjena simptomatskim, ali visokorizičnim pacijentima za operativni zahvat i starijim osobama (29). Procedura uključuje injekciju male količine etanola u septalnu arteriju uz posljedični fokalni infarkt miokarda u ciljanom području hipertrofičnog miokarda povezanom s opstrukcijom. Specifično se cilja na područje maksimalne turbulencije protoka izlaznog trakta i/ili na mjesto kontakta prednjeg listića mitralnog zaliska prema septumu. Odmah nakon primjene etanola dolazi do trenutne akinezije ciljanog dijela septuma, što olakšava protok kroz LVOT jer se smanjuje dinamička komponenta opstrukcije povezana s kontraktilnošću miokarda. Nakon početne akinezije, dolazi do procesa fibroze i atrofije kao rezultata ijatrogenog infarkta miokarda. Stanjivanje i ožiljkavanje septuma smanjuje njegovu debljinu i volumen, što posljedično povećava promjer LVOT, a time smanjuje opstrukciju (30).

Postupak alkoholne septalne ablacije prošao je tokom godina značajne tehničke dorade, a najvažnija je lokalizacija ciljnog područja pomoću kontrastne ehokardiografije (29).

### 8.1. Procjena i odabir pacijenata za ASA

Kriteriji za izvođenje alkoholne septalne ablacije uključuju: simptome refraktorne na farmakološku terapiju (NYHA III/IV ili II u mlađih pacijenata ili onih s presinkopom i sinkopom), LVOTO s gradijentom  $> 50$  mmHg u mirovanju ili u provokaciji, zadebljanje septuma  $>15$  mm, izostanak potrebe za drugom kardiokirurškom operacijom, iskustvo operatera te postojanje adekvatne septalne perforantne arterije, po veličini i lokalizaciji kako bi se postigao ijatrogeni infarkt ciljanog područja (31). Za određivanje strukturnog mehanizma LVOTO potrebna je anatomska i hemodinamska evaluacija, koja započinje transtorakalnom ehokardiografijom. TTE nužna je i za procjenu funkcije zalistaka, osobito mitralnog zaliska jer omogućuje utvrđivanje je li MR dinamične prirode ili je ipak

povezana s primarnom bolešću zalistaka koja bi smanjila učinkovitost ASA. Postoji nekoliko specifičnih anatomskih karakteristika koje su potrebne kako bi se pacijent razmotrio za ASA i koje predviđaju veći uspjeh. To uključuje prisutnost odgovarajućih područja septalnih arterija, hipertrofiju bazalnog septuma koja se može potpuno eliminirati ijtrogenim infarktom te odsutnost potrebe za popratnom otvorenom operacijom srca. Općenito, septum manji od 3 cm vjerojatnije će imati koristi od ASA, dok je masivna hipertrofija ili difuzna septalna hipertrofija koja se proteže u srednji dio ventrikula prikladnija za kiruršku resekciju kako bi se eliminirali svi uzroci gradijenta duž cijele baze i srednjeg dijela ventrikula (32). Prije procjene hemodinamike LVOT često se radi kateterizacija desnog srca radi procjene minutnog volumena i srčanog indeksa te moguće sekundarne plućne hipertenzije uzrokovane dugotrajnom dijasoličkom disfunkcijom. Kateterizacijom lijevog srca može se odrediti mjesto maksimalne opstrukcije LVOT, u mirovanju i pri provokaciji, na način da se istovremeno mjeri tlak u ascedentnoj aorti i na više mjesta duž septuma, od apeksa do subvalvularnog LVOT. Završni korak u određivanju pogodnosti pacijenta za ASA je pronalaženje odgovarajuće septalne arterije pogodne za ablaciju. Pri tome, izvodi se koronarna angiografija kako bi se prikazale desna i lijeva koronarna arterije te mjesto izlaska bazalnih septalnih grana (33).

Ako su ranije spomenuti kriteriji zadovoljeni nakon temeljite evaluacije, tada je preporuka učiniti bilo koju vrstu SRT, ili SM ili ASA, koja se nudi kao terapijska opcija za pacijente sa simptomatskom opstruktivnom HCM koja ne reagira na lijekove (34).

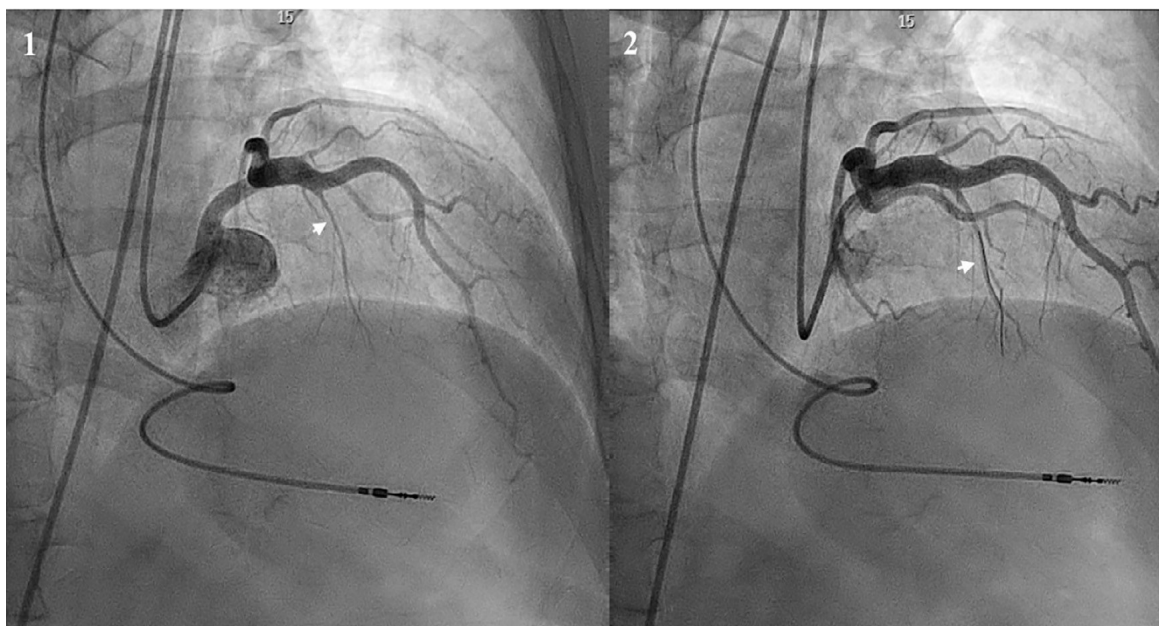
## **8.2. Postupak ASA**

Alkoholnoj septalnoj ablaciji prethodi implantacija privremenog transvenskog elektrostimulatora (TVP) zbog rizika od poremećaja provođenja tijekom i nakon postupka ablacije. 50 do 70 % pacijenata razvije blok desne grane, a dio ih tijekom postupka razvije prolazni totalni AV blok (35).

Prvi korak u postupku ASA je koronarna angiografija kako bi se potvrdila odgovarajuća septalna arterija za ablaciju. Kranijalna desna anteriorna kosa

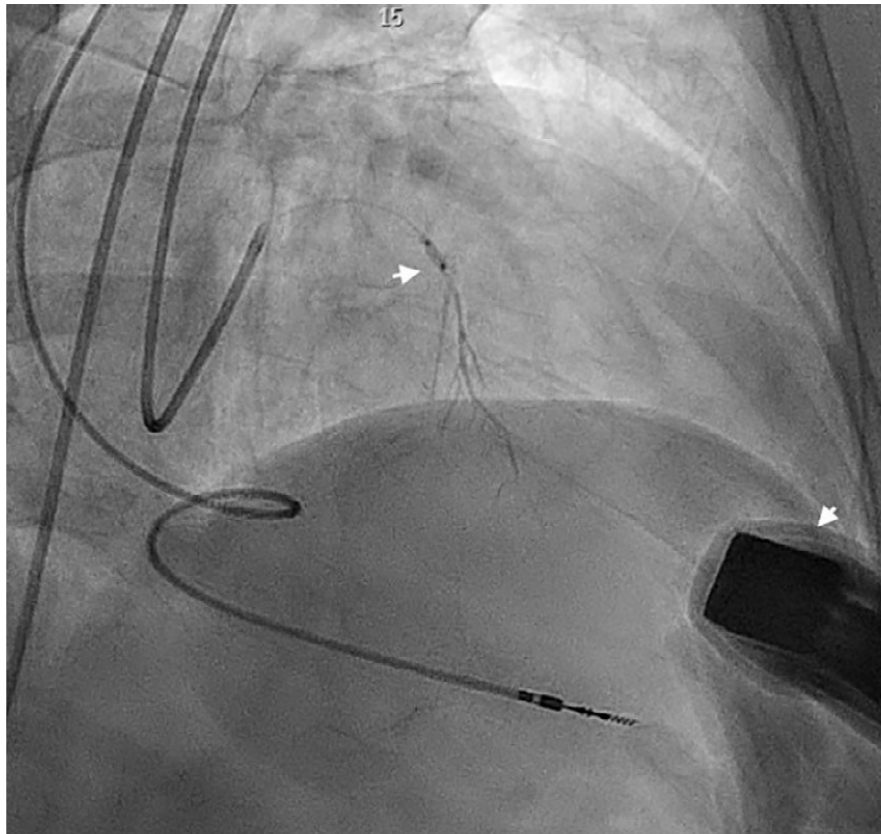
projekcija (RAO) i kranijalna anteriorna – posteriorna projekcija najprikladnije su za identifikaciju proksimalnih septalnih arterija koje se odvajaju iz LAD, a opskrbljuju bazalni dio septuma. Ove projekcije pomažu u procjeni duljine krvnih žila i postavljanju balona. Proksimalne septalne grane moraju se pažljivo procijeniti jer često imaju dodatne grane koje opskrbljuju hipertrofirani septum. Pažljiva selekcija i precizno postavljanje balona ključni su kako bi se osiguralo da ablacija ošteti upravo onaj dio septuma koji uzrokuje problem. Ubrizgavanje kontrasta u izoliranu septalnu granu mora isključiti refluks kontrasta prema LAD, te postojanje kolateralnog protoka iz septalne grane prema nekoj drugoj grani lijeve ili desne koronarne arterije. Obzirom da je cilj uzrokovati infarkt dijela septuma prema šupljini LV u bazalnom dijelu, najčešći izbor je proksimalna septalna grana prednje lijeve silazne arterije (LAD). Ciljna septalna grana ponekad izlazi iz zajedničkog debla lijeve koronarne arterije (LMCA), intermedijarne grane (RIM) ili stražnje silazne koronarne arterije. Septalne grane moraju u pravilu biti barem 1,25 mm u promjeru s obzirom na dostupne balone, iako su one promjera do 2,5 mm također prikladne za ASA.

Prije ili odmah po postavljanju katetera u srcu potrebno je dati nefrakcionirani heparin u dozi 100 IU/kg. U šupljini lijeve klijetke se postavi Pigtail kateter kojim se kontinuirano prati tlak LV. Selektivno se prikaže desna koronarna arterija, a zatim se prikaže lijeva koronarna arterija pomoću vodećeg katetera (lijevi Judkins, EBU ili lijevi Amplatz) veličine 6-7 Fr. Potom se izmjeri gradijent tlaka između Pigtail katetera koji mjeri tlak u šupljini LV i vodećeg katetera u LCA koji mjeri tlak u ascedentnoj aorti, u mirovanju i u Valsalvinom manevru. Kad se identificira vjerojatno pogodna septalna grana u istu se kroz vodeći kateter uvodi 0.014" koronarna žica duljine 300 cm koja služi za postavljanje balona za izolaciju grane od ostatka cirkulacije. (**Slika 1.**)



**Slika 1.** : (1) Prikaz koronarne angiografije, strelica pokazuje identificiranu ciljnu septalnu arteriju za ablaciju. (2) Prikaz koronarne žice postavljene u septalnoj arteriji. Preuzeto od (36)

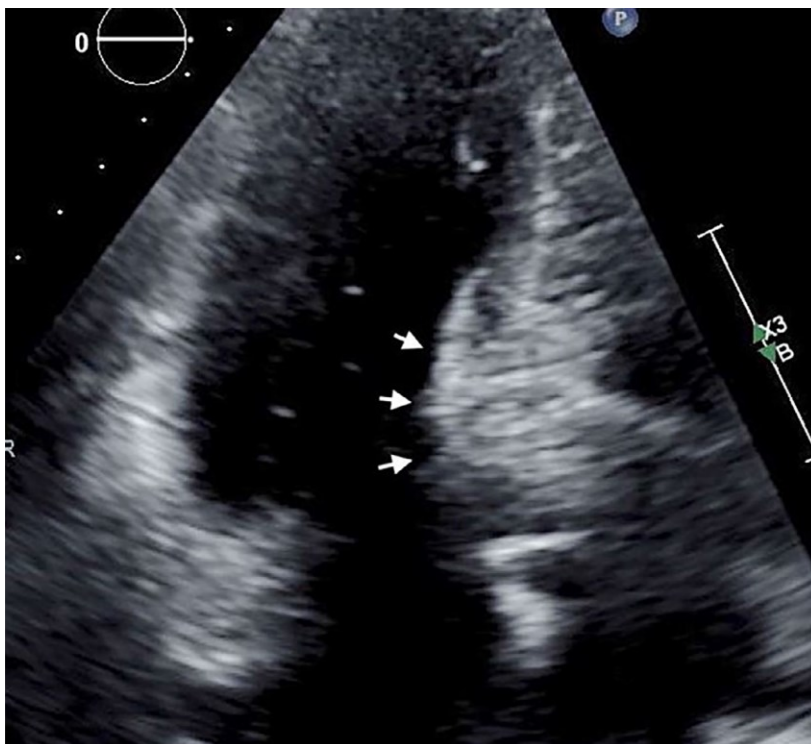
Nakon što se žica uspješno uvede u septalnu arteriju, postavlja se balon u proksimalnom dijelu grane. Balon mora biti malo veći od promjera ogranka (za oko 0.25 mm) i kraće je duljine (6 do 10 mm). Korištenjem balona malo veće veličine od promjera septalne arterije osigurava se potpuna izolacija septalne arterije, a time se smanjuje rizik od refluksa etanola u ostatak koronarne cirkulacije (34). Ako je ciljna septalna arterija  $> 2$  mm u promjeru ili je njen kut odvajanja vrlo oštar, može doći do skliznuća balona. U tom slučaju preporuča se korištenje tzv. *cutting* balona koji omogućava čvršću i stabilniju fiksaciju (37). Pri napuhivanju balona koriste se niži tlakovi, 5 do 10 atmosfera. Potom se izvadi koronarna žica te ponovi snimanje lijeve koronarne arterije kontrastom da se potvrdi izolacija septalne grane i stabilan položaj balona u istoj. Potom se učini selektivna angiografija septalne grane kroz lumen balonskog katetera kako bi se potvrdilo da nema refluksa kontrasta u LAD ili prolaza kontrasta u kolateralne arterije, ako su prisutne (34). (**Slika 2.**)



**Slika 2.** : Prikaz izolacije septalne arterije balonom (gornja strelica) i selektivne angiografije kroz balonski kateter. Istovremena TTE (donja strelica pokazuje sondu). Preuzeto od (36)

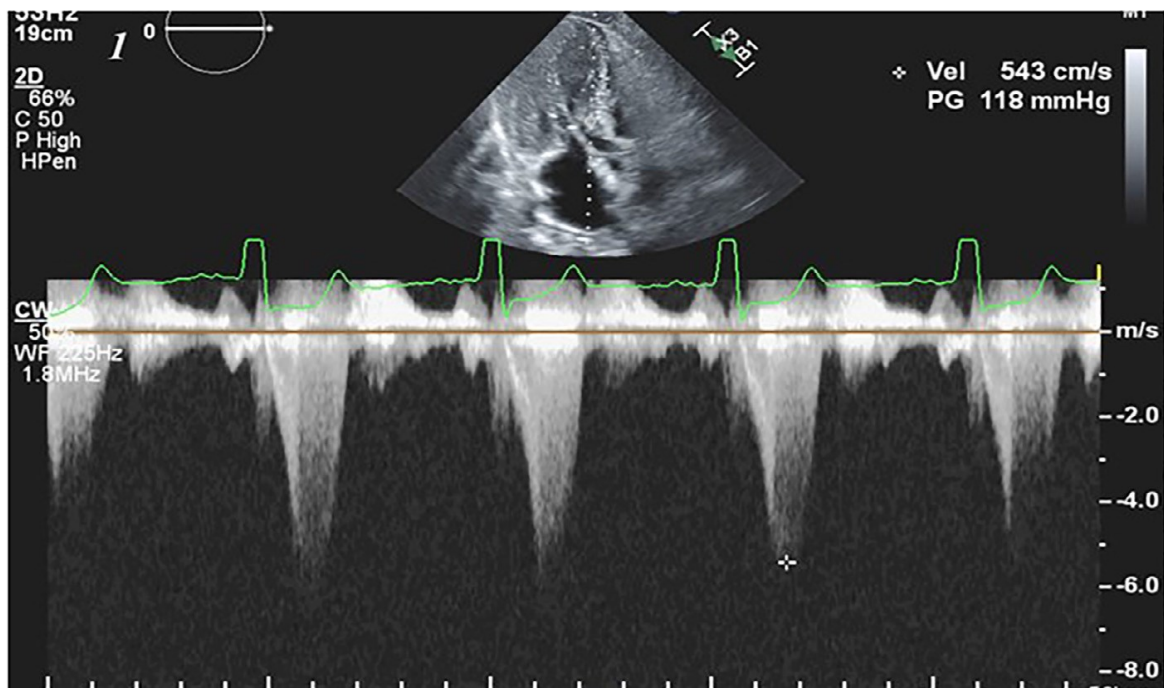
Također, istovremeno sa selektivnom septalnom angiografijom može se učiniti kontrastna ehokardiografija miokarda (MCE) čime se osigurava precizni prikaz pripadajućeg dijela hipertrofičnog miokarda, odnosno provjerava hoće li ubrizgavanje alkohola u taj ogranak ostvariti terapijski učinak bez rizika od oštećenja drugih dijelova miokarda. Kontrastno sredstvo ubrizgano izravno u septalnu arteriju čini pripadajući dio septuma vidljiv na ehokardiografskim snimkama. (38). (**Slika 3.**)



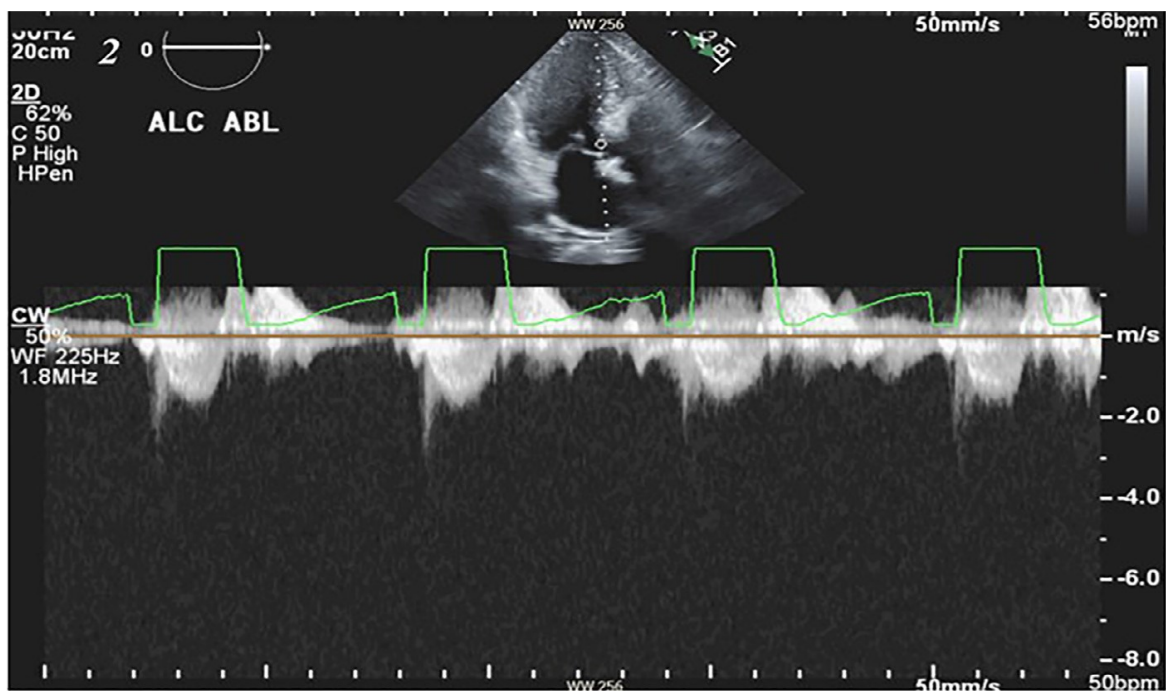


**Slika 3.** : Kontrastna ehokardiografija miokarda (MCE). Strelice pokazuju imbibiranu bazu septuma nakon injekcije kontrastnog sredstva u septalnu arteriju. Preuzeto od (34)

Dok je balon stabilno inflatiran, kroz centralni lumen njegovog katetera injicira se 1 ml 96% etanola kroz 1 do 3 min, a zatim se polako ispire s 3 ml fiziološke otopine kako bi se uklonio preostali etanol u lumenu balonskog katetera. Prije ubrizgavanja etanola zbog očekivane pojave bolova u prsištu, bolesniku se injicira analgetik, obično morfij ili fentanil, uz antiemetik. Balon se ostavlja napuhanim dodatnih 5 do 10 min s ciljem sprječavanja potencijalnog refluksa etanola u LAD. Tijekom tog vremenskog perioda izvodi se TTE kako bi se procijenilo područje progresivne hipokinezije septuma, tj. učinak etanola, dodatno osiguravajući da srednji ili apikalni septum nisu zahvaćeni. Također, koristi se Color Doppler za praćenje promjena u protoku krvi kroz LVOT kako bi se potvrdilo smanjenje opstrukcije koja ukazuje na uspješnost postupka. Kod bolesnika s HCM, protok krvi kroz LVOT obično daje kasni vršni "bodežasti" signal zbog opstrukcije koja uzrokuje turbulentni protok. (**Slika 4.**) Očekuje se da će nakon uspješne ASA doći do promjene signala u standardni rani sistolički vršni protok kroz aortu, koji ukazuje na normalan, neturbulentni protok bez značajne opstrukcije. (**Slika 5.**)



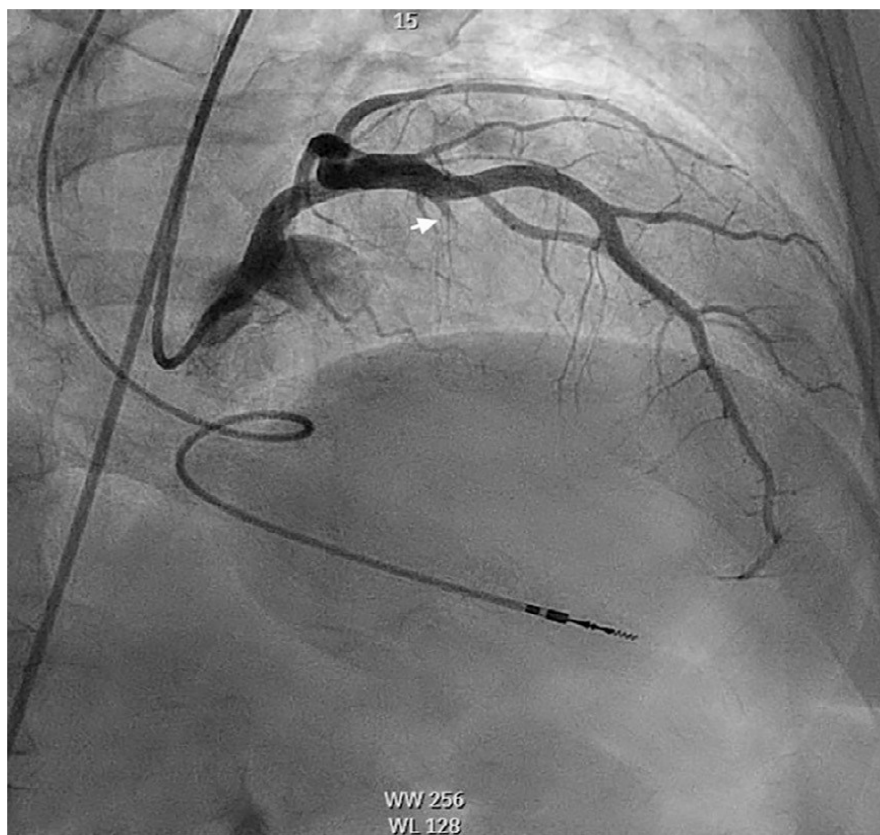
**Slika 4.** : Color Doppler. Prikaz gradijenta LVOT prije infuzije etanola. Preuzeto od (34)



**Slika 5.** : Prikaz smanjenja gradijenta neposredno nakon infuzije etanola i ablacije. Preuzeto od (34)

Osim toga, izmjena četiri apikalna prikaza na TTE pomaže u prepoznavanju moguće nenamjerne infuzije etanola u udaljena područja srca, što se očituje neuobičajenom udaljenom hipokinezijom ili opacifikacijom. Osim TTE, učinak ubrizgavanja etanola provjerava se ponovnim mjerenjem gradijenta između Pigtail katetera u šupljini LV i vodećeg katetera u mirovanju i tijekom Valsalvinog manevra. Cilj je postići pad gradijenta u mirovanju  $< 10$  mmHg ili pad za  $> 50$  mmHg u Valsalvinom manevru (39). Ukoliko ova injekcija etanola nije bila dovoljna, ista se može ponoviti do ukupne doze etanola od 3 mL.

Kao posljednji korak u postupku ASA, nakon uklanjanja balonskog katetera izvodi se završna koronarografija. Provjerava se okluzija ciljanog područja na mjestu gdje je balonski kateter bio postavljen uz normalan protok krvi kroz ostatak lijeve koronarne arterije koji bi prema TIMI (Thrombolysis In Myocardial Infarction) skali protoka trebao biti 2 ili 3. TIMI 2 znači djelomičan, ali značajan protok, dok TIMI 3 označava normalan, potpun protok krvi (40). (**Slika 6.**)



**Slika 6.** : Završna koronarografija. Strelica pokazuje uspješno obliterated septalnu granu. Preuzeto od (36)

Nakon završetka zahvata, pacijentu treba napraviti EKG, obzirom da se prvi EKG u nekim studijama pokazao kao prediktor potrebe za trajnim elektrostimulatorom srca (PPM). Također, uzima se za analizu prvi set srčanih enzima, uključujući ukupnu kreatin kinazu, kreatin kinazu - MB i troponin. Bolesnik se monitorira u koronarnoj jedinici tijekom 24 - 72 h, a privremeni elektrostimulator se izvadi nakon 24 - 48 h ukoliko u međuvremenu ne razvije AV blok.

### **8.3. Komplikacije**

Najčešći neželjeni ishod ASA je privremeni ili totalni AV blok koji zahtijeva ugradnju PPM, a javlja se u 10 – 15% pacijenata nakon postupka ablacije (24). Čimbenici rizika za razvoj kompletnog AV bloka uključuju već postojeće smetnje provođenja, poput AV bloka prvog stupnja ili bloka lijeve grane, zatim stariju životnu dob i ženski spol (29). Druge moguće komplikacije ASA uključuju intraproceduralni infarkt miokarda uslijed neželjenog refleksa etanola u LAD, što može rezultirati opsežnim anteriornim infarktom te rupturom interventrikularnog septuma zbog prekomjerne infuzije etanola u normalan, nehipertrofirani miokard. Osim infarkta miokarda od akutnih komplikacija može nastati i disekcija koronarne arterije ili srčana tamponada (30).

### **8.4. Procjena uspjeha i farmakoterapija nakon ASA**

Akutni proceduralni uspjeh ASA definira se kao smanjenje za > 50 % vršnog LVOT gradijenta. Kasni proceduralni uspjeh procjenjuje se otprilike 3 do 6 mjeseci nakon zahvata, kada se ponovno radi ehokardiografija kako bi se potvrdio ijatrogeni infarkt septuma te obavilo mjerenje konačnog LVOT promjera, gradijenata i pridružene MR (41). Obzirom na moguće akutne i kasne učinke ASA, pacijent u pravilu nastavlja s farmakoterapijom kako bi se osigurao uspješan oporavak i minimalizirale komplikacije. Svi do tada korišteni lijekovi obično se nastavljaju uzimati prva 3 mjeseca nakon obavljenog zahvata, uključujući disopiramid ako se koristi. Daljnje remodeliranje LV i poboljšanje dijasoličke funkcije prijavljeni su kao vrlo kasni učinci, do jedne godine nakon ASA. Iz tog

razloga, diuretici, ako su bili uključeni u terapiju, moraju ostati 1 do 2 godine nakon zahvata jer se poboljšanja u dijastoličkoj funkciji, opstrukciji, MR, plućnoj hipertenziji i pridruženom srčanom minutnom volumenu i indeksu nastavljaju poboljšavati s vremenom (30).

## **8.5. Ishodi liječenja metodom ASA**

Uspješna alkoholna septalna ablacija rezultira poboljšanjem subjektivnog stanja pacijenta, odnosno regresijom simptoma koja se može mjeriti različitim upitnicima ili objektivizirati izvođenjem ergometrije. Faktor koji najviše određuje kliničku učinkovitost ove metode je stupanj smanjenja LVOTO tijekom 3 do 6 mjeseci nakon zahvata. Smanjenje LVOTO praćeno je kontinuiranim poboljšanjem dijastoličke funkcije i remodeliranja ventrikula te smanjenjem funkcionalne MR. Obzirom na sve veću sigurnost i učinkovitost ASA, upotreba ove metode za liječenje hipertrofične opstruktivne kardiomiopatije više nije ograničena samo na starije pacijente s visokim rizikom za otvorenu operaciju srca. Umjesto toga, ASA se nudi puno široj skupini adekvatno odabranih pacijenata. Između ostalih i pacijentima mlađe životne dobi kod kojih rizik od poremećaja provođenja i posljedične ugradnje PPM mora biti detaljno razmotren. Kod navedene skupine pacijenata stopa ugradnje PPM iznosi od 8% do 15% (42). Uspješnost ASA usporediva je sa SM, ali mlađi pacijenti, u dobi između 45 i 65 godina, ipak mogu imati bolje rezultate sa SM. Često imaju proširenu septalnu ili masivnu hipertrofiju za koje je kirurška SM bolja metoda. S druge strane, mlađi pacijenti s fokalnom hipertrofijom, osobito s debljinom miokarda  $>2,5$  cm, ostaju kandidati za ASA s nižom stopom implantacije PPM u usporedbi sa starijim pacijentima. Nadalje, mladi muškarci imaju sigurnije ishode s ASA u odnosu na SM (43). Na ishode liječenja metodom ASA uvelike utječe iskustvo operatera te godišnja učestalost odrađenih zahvata u određenom centru. Prag za postizanje smanjenja rizika od komplikacija od 50% je oko 10 takvih zahvata godišnje. Centri koji izvode više od 10 ASA godišnje imaju značajno manji rizik od loših ishoda u usporedbi s centrima s nižim volumenom operacija (44)

## 9. Zahvale

Zahvaljujem se svom mentoru, prof. dr. sc. Bošku Skoriću na stručnom vodstvu, svim savjetima te uloženom vremenu i trudu tijekom pisanja ovog diplomskog rada.

Neizmjerno se zahvaljujem svojim roditeljima i braći na bezuvjetnoj ljubavi i podršci tijekom studiranja. Bez vas ovaj put bi bio daleko teži.

Zahvaljujem se i svim svojim prijateljima i kolegama koji su mi uljepšali ovih šest godina studiranja, a posebno hvala mojim rodicama.

## 10. Literatura

1. Kuhn HJ. The history of alcohol septal ablation. *Cardiovasc Revascularization Med Mol Interv.* 2010;11(4):260–1.
2. Sigwart U. Non-surgical myocardial reduction for hypertrophic obstructive cardiomyopathy. *Lancet Lond Engl.* 1995 Jul 22;346(8969):211–4.
3. Veselka J. Looking Back at 30 Years of Alcohol Septal Ablation and Looking Forward to the Future. *Can J Cardiol.* 2024 May 1;40(5):824–32.
4. Geske JB, Ommen SR, Gersh BJ. Hypertrophic Cardiomyopathy: Clinical Update. *JACC Heart Fail.* 2018 May 1;6(5):364–75.
5. Maron BJ, Desai MY, Nishimura RA, Spirito P, Rakowski H, Towbin JA, et al. Diagnosis and Evaluation of Hypertrophic Cardiomyopathy: JACC State-of-the-Art Review. *J Am Coll Cardiol.* 2022 Feb 1;79(4):372–89.
6. Maron MS, Olivetto I, Zenovich AG, Link MS, Pandian NG, Kuvin JT, et al. Hypertrophic cardiomyopathy is predominantly a disease of left ventricular outflow tract obstruction. *Circulation.* 2006 Nov 21;114(21):2232–9.
7. Maron MS, Hellawell JL, Lucove JC, Farzaneh-Far R, Olivetto I. Occurrence of Clinically Diagnosed Hypertrophic Cardiomyopathy in the United States. *Am J Cardiol.* 2016 May 15;117(10):1651–4.
8. Semsarian C, Ingles J, Maron MS, Maron BJ. New perspectives on the prevalence of hypertrophic cardiomyopathy. *J Am Coll Cardiol.* 2015 Mar 31;65(12):1249–54.
9. Burke MA, Cook SA, Seidman JG, Seidman CE. Clinical and Mechanistic Insights Into the Genetics of Cardiomyopathy. *J Am Coll Cardiol.* 2016 Dec 27;68(25):2871–86.
10. Ho CY, Day SM, Ashley EA, Michels M, Pereira AC, Jacoby D, et al. Genotype and Lifetime Burden of Disease in Hypertrophic Cardiomyopathy: Insights from the Sarcomeric Human Cardiomyopathy Registry (SHaRe). *Circulation.* 2018 Oct 2;138(14):1387–98.
11. Ingles J, Burns C, Bagnall RD, Lam L, Yeates L, Sarina T, et al. Nonfamilial Hypertrophic Cardiomyopathy: Prevalence, Natural History, and Clinical Implications. *Circ Cardiovasc Genet.* 2017 Apr;10(2):e001620.
12. Marian AJ, Braunwald E. Hypertrophic Cardiomyopathy: Genetics, Pathogenesis, Clinical Manifestations, Diagnosis, and Therapy. *Circ Res.* 2017 Sep 15;121(7):749–70.
13. Carrick RT, Maron MS, Adler A, Wessler B, Hoss S, Chan RH, et al. Development and Validation of a Clinical Predictive Model for Identifying

- Hypertrophic Cardiomyopathy Patients at Risk for Atrial Fibrillation: The HCM-AF Score. *Circ Arrhythm Electrophysiol.* 2021 Jun;14(6):e009796.
14. Petrač D. Bolesti miokarda. In: *Interna medicina*. Zagreb: Medicinska naklada; 2021. p. 103–6.
  15. Finocchiaro G, Sheikh N, Biagini E, Papadakis M, Maurizi N, Sinagra G, et al. The electrocardiogram in the diagnosis and management of patients with hypertrophic cardiomyopathy. *Heart Rhythm.* 2020 Jan;17(1):142–51.
  16. Weissler-Snir A, Chan RH, Adler A, Care M, Chauhan V, Gollob MH, et al. Usefulness of 14-Day Holter for Detection of Nonsustained Ventricular Tachycardia in Patients With Hypertrophic Cardiomyopathy. *Am J Cardiol.* 2016 Oct 15;118(8):1258–63.
  17. Maron MS, Rowin EJ, Maron BJ. How to Image Hypertrophic Cardiomyopathy. *Circ Cardiovasc Imaging.* 2017 Jul;10(7):e005372.
  18. Kumar S, Van Ness G, Bender A, Yadava M, Minnier J, Ravi S, et al. Standardized Goal-Directed Valsalva Maneuver for Assessment of Inducible Left Ventricular Outflow Tract Obstruction in Hypertrophic Cardiomyopathy. *J Am Soc Echocardiogr Off Publ Am Soc Echocardiogr.* 2018 Jul;31(7):791–8.
  19. Ayoub C, Geske JB, Larsen CM, Scott CG, Klarich KW, Pellikka PA. Comparison of Valsalva Maneuver, Amyl Nitrite, and Exercise Echocardiography to Demonstrate Latent Left Ventricular Outflow Obstruction in Hypertrophic Cardiomyopathy. *Am J Cardiol.* 2017 Dec 15;120(12):2265–71.
  20. Hindieh W, Weissler-Snir A, Hammer H, Adler A, Rakowski H, Chan RH. Discrepant Measurements of Maximal Left Ventricular Wall Thickness Between Cardiac Magnetic Resonance Imaging and Echocardiography in Patients With Hypertrophic Cardiomyopathy. *Circ Cardiovasc Imaging.* 2017 Aug;10(8):e006309.
  21. Mentias A, Raesi-Giglou P, Smedira NG, Feng K, Sato K, Wazni O, et al. Late Gadolinium Enhancement in Patients With Hypertrophic Cardiomyopathy and Preserved Systolic Function. *J Am Coll Cardiol.* 2018 Aug 21;72(8):857–70.
  22. Olivotto I, Oreziak A, Barriales-Villa R, Abraham TP, Masri A, Garcia-Pavia P, et al. Mavacamten for treatment of symptomatic obstructive hypertrophic cardiomyopathy (EXPLORER-HCM): a randomised, double-blind, placebo-controlled, phase 3 trial. *The Lancet.* 2020 Sep 12;396(10253):759–69.
  23. Braunwald E, Saberi S, Abraham TP, Elliott PM, Olivotto I. Mavacamten: a first-in-class myosin inhibitor for obstructive hypertrophic cardiomyopathy. *Eur Heart J.* 2023 Nov 21;44(44):4622–33.
  24. Sherrid MV, Shetty A, Winson G, Kim B, Musat D, Alviar CL, et al. Treatment of obstructive hypertrophic cardiomyopathy symptoms and gradient resistant to first-line therapy with  $\beta$ -blockade or verapamil. *Circ Heart Fail.* 2013 Jul;6(4):694–702.



25. Clinical Course and Management of Hypertrophic Cardiomyopathy | New England Journal of Medicine [Internet]. [cited 2024 Jun 15]. Available from: <https://www.nejm.org/doi/10.1056/NEJMra1710575>
26. Cui H, Schaff HV, Nishimura RA, Dearani JA, Geske JB, Ommen SR. Latent outflow tract obstruction in hypertrophic cardiomyopathy: Clinical characteristics and outcomes of septal myectomy. *J Thorac Cardiovasc Surg.* 2022 Dec 1;164(6):1863-1869.e1.
27. Sun D, Schaff HV, Nishimura RA, Geske JB, Dearani JA, Ommen SR. Transapical Septal Myectomy for Hypertrophic Cardiomyopathy With Midventricular Obstruction. *Ann Thorac Surg.* 2021 Mar 1;111(3):836–44.
28. Maron MS, Rowin EJ, Wessler BS, Mooney PJ, Fatima A, Patel P, et al. Enhanced American College of Cardiology/American Heart Association Strategy for Prevention of Sudden Cardiac Death in High-Risk Patients With Hypertrophic Cardiomyopathy. *JAMA Cardiol.* 2019 Jul 1;4(7):644–57.
29. El Masry H, Breall JA. Alcohol septal ablation for hypertrophic obstructive cardiomyopathy. *Curr Cardiol Rev.* 2008 Aug;4(3):193–7.
30. Chen YZ, Qiao SB, Hu FH, Yuan JS, Yang WX, Cui JG, et al. Biventricular reverse remodeling after successful alcohol septal ablation for obstructive hypertrophic cardiomyopathy. *Am J Cardiol.* 2015 Feb 15;115(4):493–8.
31. Achim A, Serban AM, Mot SDC, Leibundgut G, Marc M, Sigwart U. Alcohol septal ablation in hypertrophic cardiomyopathy: For which patients? *ESC Heart Fail.* 2023 Jun;10(3):1570–9.
32. Arbelo E, Protonotarios A, Gimeno JR, Arbustini E, Barriales-Villa R, Basso C, et al. 2023 ESC Guidelines for the management of cardiomyopathies. *Eur Heart J.* 2023 Oct 1;44(37):3503–626.
33. Sorajja P, Fraser R, Steffen R, Harris KM. Alcohol Septal Ablation for Obstructive Hypertrophic Cardiomyopathy. *Interv Cardiol Clin.* 2022 Jul 1;11(3):245–55.
34. Bali AD, Malik A, Naidu SS. Treatment Strategies for Hypertrophic Cardiomyopathy: Alcohol Septal Ablation and Procedural Step-by-Step Technique. *Am J Cardiol.* 2024 Feb 1;212:S42–52.
35. Fitzgerald P, Kusumoto F. The effects of septal myectomy and alcohol septal ablation for hypertrophic cardiomyopathy on the cardiac conduction system. *J Interv Card Electrophysiol Int J Arrhythm Pacing.* 2018 Aug;52(3):403–8.
36. Bali A, Khan S, Naidu S. State-of-the-Art Review: Alcohol Septal Ablation in Hypertrophic Cardiomyopathy. *Curr Treat Options Cardiovasc Med.* 2023 Aug 21;25:1–13.
37. Polin N, Feldman D, Naidu SS. Alcohol septal ablation for hypertrophic obstructive cardiomyopathy: novel application of the cutting balloon. *J Invasive Cardiol.* 2006 Sep;18(9):436–7.

38. Cooper RM, Shahzad A, Newton J, Vejstrup N, Axelsson A, Sharma V, et al. Intra-cardiac echocardiography in alcohol septal ablation: a prospective comparative study against trans-thoracic echocardiography. *Echo Res Pract*. 2015 Mar 1;2(1):9–17.
39. Holmes DR, Valeti US, Nishimura RA. Alcohol septal ablation for hypertrophic cardiomyopathy: indications and technique. *Catheter Cardiovasc Interv Off J Soc Card Angiogr Interv*. 2005 Nov;66(3):375–89.
40. Sarkar A, Grigg WS, Lee JJ. TIMI Grade Flow. In: StatPearls [Internet]. Treasure Island (FL): StatPearls Publishing; 2024 [cited 2024 Jun 14]. Available from: <http://www.ncbi.nlm.nih.gov/books/NBK482412/>
41. Douglas JS. Current state of the roles of alcohol septal ablation and surgical myectomy in the treatment of hypertrophic obstructive cardiomyopathy. *Cardiovasc Diagn Ther*. 2020 Feb;10(1):36–44.
42. Lam MC, Naidu SS, Kolte D, Kennedy K, Feldman DN, Chu AF, et al. Cardiac implantable electronic device placement following alcohol septal ablation for hypertrophic cardiomyopathy in the United States. *J Cardiovasc Electrophysiol*. 2020;31(10):2712–9.
43. Sreenivasan J, Khan MS, Kaul R, Bandyopadhyay D, Hooda U, Aronow WS, et al. Sex Differences in the Outcomes of Septal Reduction Therapies for Obstructive Hypertrophic Cardiomyopathy. *JACC Cardiovasc Interv*. 2021 Apr 26;14(8):930–2.
44. Mentias A, Smedira NG, Krishnaswamy A, Reed GW, Ospina S, Thamilarasan M, et al. Survival After Septal Reduction in Patients >65 Years Old With Obstructive Hypertrophic Cardiomyopathy. *J Am Coll Cardiol*. 2023 Jan 17;81(2):105–15.

## 11. Životopis

Rođena sam 15.6.2000. godine u Splitu.

2014. godine završila sam Osnovnu školu Antuna Mihanovića - Petropoljskog u Drišu te upisala Opću gimnaziju u Srednjoj školi Ivana Meštrovića koju sam završila 2018. godine. 2015. godine završila sam Osnovnu glazbenu školu "Krstu Odak", smjer gitara.

Medicinski fakultet Sveučilišta u Zagrebu upisala sam 2018. godine. Sudjelovala sam u organizaciji studentskog kongresa *Croatian Student Summit 18*, 2023. godine te *Croatian Student Summit 19*, 2024. godine. Također, bila sam član organizacijskog odbora trećeg *Hrvatskog studentskog simpozija o bioetici*. Bila sam aktivni član Studentske sekcije za pedijatriju. Tijekom akademske godine 2023./2024. bila sam demonstrator iz Kliničke propedeutike na Katedri za internu medicinu KBC-a Zagreb te demonstrator na Klinici za pedijatriju KBC-a Zagreb.