

Hitna stanja u reumatologiji

Majić, Paula

Master's thesis / Diplomski rad

2024

Degree Grantor / Ustanova koja je dodijelila akademski / stručni stupanj: **University of Zagreb, School of Medicine / Sveučilište u Zagrebu, Medicinski fakultet**

Permanent link / Trajna poveznica: <https://um.nsk.hr/um:nbn:hr:105:646711>

Rights / Prava: [In copyright](#)/[Zaštićeno autorskim pravom.](#)

Download date / Datum preuzimanja: **2024-07-13**



Repository / Repozitorij:

[Dr Med - University of Zagreb School of Medicine Digital Repository](#)



SVEUČILIŠTE U ZAGREBU
MEDICINSKI FAKULTET

Paula Majić

HITNA STANJA U REUMATOLOGIJI

Diplomski rad



Zagreb, 2024. godina

Ovaj diplomski rad izrađen je na Odjelu za imunologiju, reumatologiju i pulmologiju Klinike za unutarnje bolesti Kliničke bolnice Sveti Duh, pod vodstvom doc.dr.sc. Marine Ikić Matijašević i predan je na ocjenu u akademskoj godini 2023/2024.

POPIS KRATICA:

AAV - ANCA pozitivni vaskulitis (engl. *ANCA-associated vasculitis*)

AAI - Prednji atlantodentalni interval (engl. *Anterior Atlanto-Dental Interval*)

AAS - Atlantoaksijalna subluksacija (engl. *Atlantoaxial Subluxation*)

ACE - Angiotenzin konvertirajući enzim (engl. *Angiotensin-Converting Enzyme*)

ACEi - Inhibitori angiotenzin konvertirajućeg enzima (engl. *Angiotensin-Converting Enzyme Inhibitors*)

ADI - Atlantodentalni interval (engl. *Atlanto-Dental Interval*)

AID - Autoimune bolesti (engl. *Autoimmune Diseases*)

ANA - Antinuklearna antitijela

ANCA - Antineutrofilna citoplazmatska antitijela (engl. *Anti-Neutrophil Cytoplasmic Antibodies*)

AP projekcija - Anteriorno-posteriorna projekcija

APS - Antifosfolipidni sindrom (engl. *Antiphospholipid Syndrome*)

APTV - Aktivirano parcijalno tromboplastinsko vrijeme

ARDS - Akutni respiratorni distress sindrom

ASK - Acetilsalicilna kiselina

CAPS - Katastrofalni antifosfolipidni sindrom (engl. *Catastrophic Antiphospholipid Syndrome*)

CNS - Središnji živčani sustav (engl. *Central Nervous System*)

CRP - C - reaktivni protein

CT - Kompjuterizirana tomografija (engl. *Computed Tomography*)

DAH - Difuzno alveolarno krvarenje (engl. *Diffuse Alveolar Hemorrhage*)

DIK - Diseminirana intravaskularna koagulacija

DSA - Digitalna subtrakcijska angiografija

GBM - Glomerularna bazalna membrana

HLH - Hemofagocitna limfohistiocitoza

IL - Interleukin

INF- γ - Interferon gama

IVIG - Intravenski imunoglobulini

MAS - Sindrom aktivacije makrofaga (engl. *Macrophage Activation Syndrome*)

MR - Magnetska rezonanca

NLE - Neonatalni lupus eritematozus (engl. *Neonatal lupus erythematosus*)

PRINTO - Međunarodna organizacija za pedijatrijsku reumatologiju (engl. *Paediatric Rheumatology International Trials Organisation*)

PRS - Pulmonalno - renalni sindrom

PV - Protrombinsko vrijeme

RA - Reumatoidni artritis

RTG - Rendgen

SA - Septički artritis

SE - Sedimentacija eritrocita

SLE - Sistemski lupus eritematozus

SRC - Sklerodermijska bubrežna kriza (engl. *Scleroderma Renal Crisis*)

SSc - Sistemska skleroza

sJIA - Sistemski juvenilni idiopatski artritis

TNF - Faktor nekroze tumora (engl. *Tumor Necrosis Factor*)

UKSSG - Grupa za proučavanje sklerodermije Ujedinjenog Kraljevstva (engl. *UK Scleroderma Study Group*)

UZV - Ultrazvuk

SADRŽAJ

1. UVOD.....	1
2. ATLANTOAKSIJALNA SUBLUKSACIJA	3
2.1. Epidemiologija	3
2.2. Patofiziologija	3
2.3. Klinička slika.....	4
2.4. Dijagnostika.....	4
2.5. Liječenje	5
3. KATASTROFALNI ANTIFOSFOLIPIDNI SINDROM.....	6
3.1. Epidemiologija	6
3.2. Patofiziologija	6
3.3. Klinička slika.....	6
3.4. Dijagnostika.....	8
3.5. Liječenje	9
4. SINDROM AKTIVACIJE MAKROFAGA.....	11
4.1. Epidemiologija	11
4.2. Patofiziologija	11
4.3. Klinička slika.....	12
4.4. Dijagnostika.....	12
4.5. Liječenje	15
5. PULMONALNO-RENALNI SINDROM	16
5.1. Epidemiologija	16
5.2. Patofiziologija	16
5.3. Klinička slika.....	17
5.4. Dijagnostika.....	17
5.5. Liječenje	18
6. SEPTIČKI ARTRITIS	19

6.1.	Epidemiologija	19
6.2.	Patofiziologija	19
6.3.	Klinička slika	21
6.4.	Dijagnostika	22
6.5.	Liječenje	23
7.	SKLERODERMIJSKA BUBREŽNA KRIZA	25
7.1.	Epidemiologija	25
7.2.	Patofiziologija	25
7.3.	Klinička slika	26
7.4.	Dijagnostika	26
7.5.	Liječenje	27
8.	VASKULITIS SREDIŠNJEG ŽIVČANOG SUSTAVA	28
8.1.	Epidemiologija	28
8.2.	Patofiziologija	28
8.3.	Klinička slika	28
8.4.	Dijagnostika	29
8.5.	Liječenje	30
9.	NEONATALNI LUPUS ERITEMATOZUS	32
9.1.	Epidemiologija	32
9.2.	Patofiziologija	32
9.3.	Klinička slika	32
9.4.	Dijagnostika	33
9.5.	Liječenje	33
10.	ZAKLJUČAK	35
11.	ZAHVALE	36
12.	LITERATURA	37
13.	ŽIVOTOPIS	43

SAŽETAK

Hitna stanja u reumatologiji

Paula Majić

Ovaj diplomski rad opisuje hitna stanja u reumatologiji, naglašavajući teške komplikacije koje ova stanja mogu izazvati ako se ne liječe pravovremeno i učinkovito. Stanja o kojima se raspravlja su atlantoaksijalna subluksacija, katastrofalni antifosfolipidni sindrom, sindrom aktivacije makrofaga, pulmonalno-renalni sindrom, septički artritis, sklerodermijska bubrežna kriza, vaskulitis središnjeg živčanog sustava i neonatalni lupus. Svako od ovih stanja poznato je po svom potencijalu izazivanja ozbiljnih i po život opasnih komplikacija.

Atlantoaksijalna subluksacija može dovesti do neuroloških problema zbog dislokacije prvog i drugog kralješka vratne kralježnice, dok katastrofalni antifosfolipidni sindrom obilježavaju multiple organske disfunkcije uzrokovane mikrotrombozama u malim krvnim žilama. Sindrom aktivacije makrofaga karakterizira nekontrolirana aktivacija imunološkog sustava i naknadno hiperinflamatorno stanje, a pulmonalno-renalni sindrom je karakteriziran istovremenim difuznim alveolarnim krvarenjem i brzoprogredirajućim glomerulonefritisom. Septički artritis je infekcija zgloba koja može brzo dovesti do propadanja zglobne hrskavice i trajnih oštećenja zgloba, dok sklerodermijska bubrežna kriza uzrokuje akutno zatajenje bubrega kod pacijenata sa sistemskom sklerozom. CNS vaskulitis je upalna bolest krvnih žila u središnjem živčanom sustavu koja može izazvati ozbiljne neurološke simptome. Neonatalni lupus, autoimuna bolest koja se javlja kod novorođenčadi majki s autoimunim bolestima, može uzrokovati kožne, hematološke i srčane probleme.

Rad se usredotočuje na važnost prepoznavanja ozbiljnosti simptoma, nužnost rane i precizne dijagnoze te primjenu obuhvatnih strategija upravljanja koje su ključne za osiguranje preživljavanja i oporavka pacijenata.

Ključne riječi: hitna stanja, reumatologija, klinička slika, dijagnostika, liječenje

SUMMARY

Rheumatologic emergencies

Paula Majić

Here, we describe emergency conditions in the field of rheumatology, emphasizing the severe complications that these conditions can cause if not treated promptly and effectively. The thesis discusses conditions such as atlantoaxial subluxation, macrophage activation syndrome, pulmonary-renal syndrome, septic arthritis, scleroderma renal crisis, central nervous system vasculitis, and neonatal lupus. Each of these conditions is known for its potential to cause serious and life-threatening complications.

Atlantoaxial subluxation can lead to neurological problems due to the dislocation of the first and second cervical vertebrae, while catastrophic antiphospholipid syndrome is characterized by multiple organ dysfunction caused by microthromboses in small blood vessels. Macrophage activation syndrome is characterized by uncontrolled activation of the immune system and a subsequent hyperinflammatory state, while pulmonary-renal syndrome is characterized by simultaneous diffuse alveolar hemorrhage and rapidly progressive glomerulonephritis. Septic arthritis is a joint infection that can lead to joint cartilage deterioration and permanent joint damage, whereas scleroderma renal crisis causes acute renal failure in patients with systemic sclerosis. CNS vasculitis is an inflammatory disease of the central nervous system blood vessels that can cause severe neurological symptoms. Neonatal lupus, an autoimmune disease that affects newborns of mothers with autoimmune diseases, can cause skin, hematological, and cardiac problems.

This master's thesis focuses on the importance of recognizing the severity of symptoms, the necessity of early and accurate diagnosis, and the application of comprehensive management strategies that are crucial for ensuring patient survival and recovery.

Keywords: emergency conditions, rheumatology, clinical picture, diagnosis, treatment

1. UVOD

Hitna stanja u području reumatologije predstavljaju izazovne kliničke situacije koje zahtijevaju brzu dijagnostiku i hitno liječenje kako bi se minimalizirali rizici i poboljšao ishod za pacijente. Rijetka su i to ih čini još izazovnijima.

Postoji više definicija hitnih stanja, ali ono što je zajedničko svima je naglašavanje hitnosti i potrebe za neposrednom medicinskom skrbi. Hitna stanja se prema Svjetskoj zdravstvenoj organizaciji definiraju kao ozljede opasne po život ili bolesti/stanja koja mogu postati opasna po život ako se ne započne s pravovremenim liječenjem, a hitan slučaj se odnosi na slučaj kada ne pružanje skrbi može dovesti do smrti pacijenta u roku od nekoliko minuta te je pružanje prve pomoći od strane bilo koje osobe od vitalne važnosti (1). Prema Američkom medicinskom udruženju, hitna stanja se definiraju kao one situacije koje dovode život pacijenta ili funkciju organa u neposrednu opasnost, iako bolest može biti spora u evoluciji i ne mora biti smrtonosna, ali ju treba liječiti unutar najviše šest sati kako bi se spriječile veće komplikacije (2).

U ovom diplomskom radu, usredotočujemo se na nekoliko specifičnih hitnih stanja koja se javljaju u reumatologiji, iako postoji još bolesti u području reumatologije koje su hitne, ali nisu po život opasne (primjerice akutni napad gihta i proliferativni lupus nefritis). Hitna stanja koja često završavaju ili brzo mogu završiti letalnim ishodom su:

1. Atlantoaksijalna subluksacija - dislokacija ili subluksacija prvog (C1) i drugog (C2) kralješka vratne kralježnice, što može dovesti do neuroloških problema i zahtijeva hitnu stabilizaciju.
2. Katastrofalni antifosfolipidni sindrom - izuzetno rijedak i težak oblik antifosfolipidnog sindroma kojeg karakterizira mikro- ili makrovaskularna tromboza tri ili više organa i multipla organska disfunkcija.
3. Sindrom aktivacije makrofaga - rijetko, ali potencijalno smrtonosno stanje koje se javlja u nekim sistemskim autoimunim bolestima, poput sistemskog juvenilnog idiopatskog artritisa ili sistemskog lupusa eritematozusa, a uzrokuje ga prekomjerna aktivacija makrofaga i citokinska oluja.
4. Pulmonalno-renalni sindrom - klinički sindrom koji se očituje istovremenim difuznim alveolarnim krvarenjem i brzoprogredirajućim glomerulonefritsom.
5. Septički artritis - infekcija zgloba koja može dovesti do brzog propadanja zglobne hrskavice i trajnih oštećenja zgloba ako se ne dijagnosticira i ne liječi na vrijeme.

6. Sklerodermijska bubrežna kriza - akutno zatajenje bubrega koje se javlja kod pacijenata sa sistemskom sklerozom.

7. Vaskulitis središnjeg živčanog sustava - upalna bolest krvnih žila središnjeg živčanog sustava koja može dovesti do ozbiljnih neuroloških simptoma.

8. Neonatalni lupus eritematosus - autoimuna bolest koja se javlja u novorođenčadi majki s autoimunim bolestima, poput sistemskog lupus eritematosusa i Sjögrenove bolesti, a može uzrokovati kožne, hematološke i srčane probleme.

U nastavku ovog rada, detaljnije ćemo opisati svako od navedenih hitnih stanja, uključujući njihove kliničke karakteristike, dijagnostičke postupke, hitne intervencije i moguće dugoročne posljedice.

2. ATLANTOAKSIJALNA SUBLUKSACIJA

Atlantoaksijalna subluksacija (AAS) je ozbiljno stanje u kojem dolazi do dislokacije ili subluksacije prvog (C1) i drugog (C2) kralješka vratne kralježnice (3). Ova patologija predstavlja hitno stanje u reumatologiji i zahtijeva brzu dijagnozu i intervenciju kako bi se spriječile ozbiljne komplikacije (mijelopatija, radikulopatija, vertebrobazilarna insuficijencija, kompresija produžene moždine).

2.1. Epidemiologija

Atlantoaksijalna subluksacija je rijetko stanje, a može se javiti kod osoba s reumatološkim bolestima kao što su reumatoidni artritis (RA), ankilozantni spondilitis, psorijatični artritis ili sistemski lupus eritematosus (SLE) (4). Također se može javiti nakon traume ili u osoba s kongenitalnim poremećajima poput Downovog sindroma (3). Ipak, ASS se najčešće javlja u osoba s RA-om. Otprilike 36-86% oboljelih od RA ima zahvaćenu i vratnu kralježnicu, a najčešća cervikalna abnormalnost kod pacijenata je upravo AAS s učestalošću od 65% (5,6,7).

Atlantoaksijalna subluksacija može dovesti i do iznenadne smrti. Povijesni podaci otkrivaju da je između 1969. i 1975. godine prijavljeno 11 slučajeva, dok su studije koje su obuhvaćale razdoblje od 1990. do 2010. godine prijavile dodatnih 6 slučajeva (3). Važno je ne podcjenjivati ozbiljnost ovog stanja, budući da mnogi slučajevi ostaju nedijagnosticirani sve do trenutka iznenadne smrti (3).

2.2. Patofiziologija

Atlantoaksijalna subluksacija je uzrokovana strukturnim uništenjem ligamenta na kraniovertebralnom spoju, što uglavnom proizlazi iz kronične upale (5). Upalom uzrokovana sinovijalna proliferacija dovodi do oštećenja i oticanja ligamenata i tetiva te erozije priležećih kostiju (6). Obzirom da okcipitalno-atlanto-aksijalni zglobovi apsorbira većinu rotacijskog pokreta, a podržava se samo ligamentnom strukturom, oštećeni zglobovi su podložni raznim pritiscima i naprezanjima, što može dovesti do subluksacije (4,5). Najčešća je prednja (anteriorna) subluksacija (oko 75% svih ASS), dok su posteriorna, lateralna, rotacijska i vertikalna znatno rjeđe (7).

Identificirani su brojni faktori rizika povezani s razvojem cervikalne subluksacije, a neki od njih povezani su s težinom osnovnog medicinskog stanja. Najznačajniji rizični faktori za razvoj AAS su: ženski spol, pozitivan reumatoidni faktor, dugotrajna upotreba glukokortikoida, dugo trajanje RA, periferni artritis s erozivnim promjenama zglobova, povišena sedimentacija

eritrocita (SE) i C – reaktivnog proteina (CRP), prethodna operacija zglobova, rane subluksacije zglobova, osteoporoza te stupanj mijelopatije (3,6).

2.3. Klinička slika

Atlantoaksijalna subluksacija je često asimptomatska, ali može uzrokovati različite nespecifične simptome i znakove uključujući bol u vratu, gubitak cervikalne lordoze, ukočenost vrata i ograničenu pokretljivost vrata, naginjanje glave kod lateralne subluksacije i rotacije, glavobolje, vrtoglavice, disfagiju i neurološke simptome kao što su trnci i slabost u rukama i nogama (3).

Teža AAS izaziva jasnije simptome, uključujući odgođene bolove u zatiljnom dijelu glave koji se pripisuju kompresiji izlaznog korijena C2 živca, dok kompresija vratnog dijela moždine uzrokuje najteže simptome (3). U slučaju kompresije vratnog dijela moždine mogu se javiti slabost i poremećaji osjeta u gornjim i donjim ekstremitetima (kvadripareza) uz disfunkciju sfinktera, što dovodi do zadržavanja mokraće i inkontinencije, a može se javiti i iznenadna smrt. Važno je napomenuti da zbog opsežne oštećenosti perifernih zglobova uzrokovane artritismom i potencijalne sarkopenije koja prati dugotrajni aktivni RA, invaliditet uzrokovan mijelopatijom lako može proći nezapaženo (3).

Znakovi i simptomi kompresije kralježnične moždine obično su progresivni nakon što se pojave. Dakle, ovo stanje može dovesti do nepovoljnih posljedica, uključujući kroničnu mijelopatiju i akutnu mehaničku kompresiju produžene moždine s potencijalom za iznenadnu smrt (3).

2.4. Dijagnostika

Obzirom na izuzetnu važnost sprječavanja iznenadne smrti uzrokovane subluksacijom C1-C2 u reumatološkim bolestima, ključno je imati sveobuhvatan uvid u pravilnu dijagnostičku procjenu za rano otkrivanje. Dijagnoza AAS se postavlja na temelju kliničke slike, fizikalnog pregleda i radioloških pretraga kao što su rendgenske snimke vratne kralježnice, CT ili MR (7).

Budući da većina pacijenta ne pokazuje specifične jasno izražene simptome, preporuča se i kod minimalne sumnje na navedeno stanje (primjerice perzistentna ili recidivirajuća bol u vratu) ili ukoliko postoji potreba za općom anestezijom u oboljelih od RA (položaj vrata potreban za endotrahealnu intubaciju može uzrokovati paralizu ili smrt) korištenje lako dostupnih dijagnostičkih pretraga poput standardnih anteroposteriornih, lateralnih i otvorenih snimaka usta, zajedno s dinamičkim lateralnim slikama fleksije i ekstenzije vratne kralježnice, kako bi se olakšalo rano otkrivanje (3).

U slučaju bilo kakvih lezija uočenih na konvencionalnoj radiografiji, za provjeru dijagnoze preporuča se MR jer čini vidljivima upalne lezije i moguću kompresiju leđne moždine (7). S druge strane, CT se koristi u planiranju kirurških zahvata te se smatra najboljom metodom za vizualizaciju erozija kostiju kao i atipične subluksacije, posebice lateralne i rotacijske (7).

Jedini validirani parametar koji utvrđuje prisutnost AAS-a je patološka promjena atlantodentalnog intervala na dinamičkim slikama fleksije-ekstenzije kraniovertebralnog spoja (8). Prednji atlantodentalni interval (AADI) definira se kao horizontalna udaljenost između stražnjeg korteksa prednjeg luka atlasa (C1) i prednjeg korteksa zuba aksisa u medijalnoj ravnini (9). Normalna vrijednost AADI-a u odraslih je do 3 mm, a u djece do 5 mm (9). Što je veći AADI, veći je rizik od kompresije leđne moždine (7).

2.5. Liječenje

Liječenje AAS-a uključuje konzervativne i kirurške mjere. Konzervativno liječenje uključuje fizikalnu terapiju, nošenje ortopedskih pomagala za podršku vrata, upotrebu protuupalnih i imunosupresivnih lijekova za kontrolu upale u osnovnoj bolesti. U pacijenata s RA, biološki lijekovi koji modificiraju tijek bolesti kao što su infliksimab (anti TNF-alfa) ili tocilizumab (anti interleukin (IL)-6) u kombinaciji s metotreksatom, mogu smanjiti oštećenje vratne kralježnice na 15-30% pacijenata (6). Stručnjaci za spinalnu kirurgiju primjećuju da se stopa cervikalne subluksacije među pacijentima s RA smanjila pojavom učinkovitijih lijekova koji modificiraju tijek bolesti (10).

U težim slučajevima ili ako cervikalne abnormalnosti uzrokuju neurološke simptome, treba razmotriti operativno liječenje kako bi se stabilizirao atlantoaksijalni zglob i zaustavio napredak bolesti (6). Neki autori smatraju da je AADI > 8 mm indikacija za kirurško liječenje (11).

Prognoza AAS-a ovisi o brzini postavljanja dijagnoze i pravovremenom liječenju. U većini slučajeva, rana dijagnoza i adekvatno liječenje mogu dovesti do poboljšanja simptoma i sprječavanja komplikacija (12). Međutim, u težim slučajevima, mogu se javiti trajni neurološki deficiti i invaliditet (7).

3. KATASTROFALNI ANTIFOSFOLIPIDNI SINDROM

Antifosfolipidni sindrom (APS) je autoimuna bolest karakterizirana prisustvom antifosfolipidnih antitijela i trombozama arterija i vena, mikrovaskularnim trombozama različitih organa, obstretničkim komplikacijama i ne-trombotskim manifestacijama kao što je trombocitopenija. U malog broja bolesnika s APS-om javljaju se simultano diseminirane tromboze u malim i velikim krvnim žilama koje opskrbljuju mnogobrojne organe, često uzrokujući ozbiljne komplikacije poput plućne embolije, infarkta mozga i insuficijencije organa. Ovaj se sindrom naziva katastrofalnim APS-om (CAPS, engl. *Catastrophic Antiphospholipid Syndrome*) i može se zamijeniti s diseminiranom intravaskularnom koagulacijom (DIK), heparin induciranom trombocitopenijom i trombotičkom mikroangiopatijom (13).

3.1. Epidemiologija

Katastrofalni antifosfolipidni sindrom se javlja u 1% svih pacijenta oboljelih od APS-a, a smrtnost se procjenjuje na 30% (14). Četrdeset posto pacijenta oboljelih od CAPS-a ima autoimunu bolest, uključujući SLE, Sjögrenovu bolest, sistemska sklerozu, RA, ulcerozni kolitis (2,14). Može se javiti u bilo kojoj životnoj dobi, a češće se javlja kod mladih žena (2). Većini pacijenata s CAPS-om se može identificirati precipitirajući faktor poput infekcije (49% pacijenata), traume, operacije, trudnoće i postpartalnog razdoblja ili upotreba određenih lijekova (14,15,16).

3.2. Patofiziologija

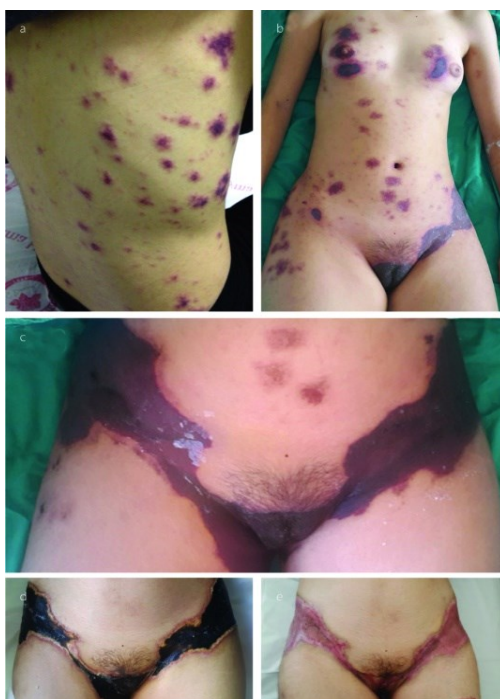Katastrofalni antifosfolipidni sindrom je rezultat poremećaja u sustavu koagulacije uzrokovan prisutnošću antifosfolipidnih protutijela. Ova protutijela indirektno smanjuju eNOS (sintaza dušičnog oksida) putem interakcije s ApoER2 (receptor apolipoproteina E2) na staničnim membranama, što dovodi do smanjene proizvodnje dušičnog oksida. Navedeno rezultira oštećenom vazodilatacijom i disfunkcijom endotela, potičući kaskadu koagulacije i stvaranje tromba u krvnim žilama (14).

3.3. Klinička slika

U CAPS-u dolazi do brzog razvoja mikro- i makro- vaskularnih tromboza arterija i vena različitih tkiva i organa što rezultira brzim razvojem simptoma i znakova; razvijaju se različite kožne lezije (Slika 1), abdominalni bolovi, zatajenje bubrega, vrućica, akutni respiratorni distress sindrom (ARDS), teška trombocitopenija i multiorgansko zatajenje (14). U Tablici 1 prikazani su sustavi koji su najčešće zahvaćeni. Pacijenti s CAPS-om često razvijaju simptome unutar nekoliko dana ili tjedana, najčešće unutar sedam dana.

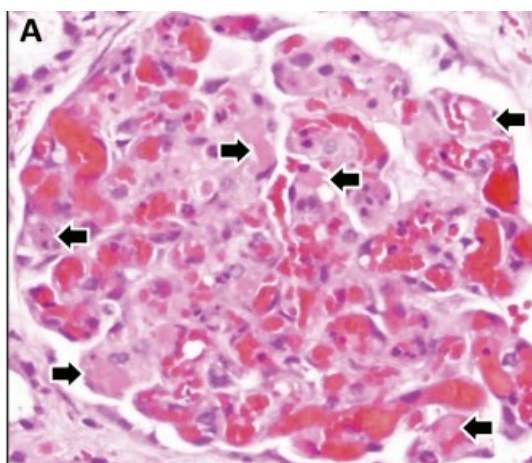
Tablica 1 Zahvaćenost organskih sustava u katastrofalnom antifosfolipidnom sindromu (2)

Bubreg	78%
Pluća	66%
CNS	56%
Koža	50%
Gastrointestinalni sustav	38%
Jetra	34%
Nadbubrežna žlijezda	13%
Urogenitalni sustav	6%



Slika 1 (a) Kožne lezije na prsima i leđima pri prijemu u bolnicu, (b) dan nakon prijema, pojavile su se nove bolne nekrotične lezije na lijevom preponskom i genitalnom području, (c) dva dana nakon prijema uočene su nove nekrotične lezije na desnom preponskom području, (d) trideset dana nakon prijema, prije debridmana nekrotičnih područja u preponskom području i kožne transplantacije, (e) četiri mjeseca nakon prijema, nakon debridmana i kožne transplantacije (17)

Razvoj tromba u renalnim arterijama, intrarenalnim arterijama, glomerularnim kapilarama i renalnim venama, s jasnom dominacijom okluzije malih žila (trombotska mikroangiopatija) dovodi do ozbiljnih poremećaja funkcije bubrega i često akutnog bubrežnog zatajenja (Slika 2). Plućna zahvaćenost može se manifestirati ARDS-om, a ponekad je praćena difuznim alveolarnim krvarenjem, plućnom embolijom ili trombozom pulmonalne arterije (2).



Slika 2 Glomerul koji pokazuje kongestiju i mikrotrombe (strelice) u kapilarama (16)

Najozbiljnija komplikacija je razvoj cerebralnog infarkta. Ovisno o zahvaćenom području, može se javiti epileptički napadaj (većinom temporalno zahvaćanje). Najčešća manifestacija perifernog živčanog sustava je mononeuritis multiplex (2).

Što se tiče probavnog sustava, akutna abdominalna bol i/ili distenzija abdomena često su diferencijalno dijagnostički izazov koji nerijetko dovodi do hitne eksplorativne laparotomije. Pacijenti s CAPS-om također mogu imati perforaciju jednjaka, ishemijski kolitis i infarkte jetre i slezene. Muški bolesnici se mogu prezentirati s infarktom testisa s jakim skrotumskim bolom i upalom, a identificirana je čak i nekroza prostate, koja oponaša akutni prostatitis kod muškaraca, dok se kod žena može javiti infarkt jajnika (2).

Trudnoća je jedan od precipitirajućih čimbenika za razvoj CAPS-a, a manifestacije kod majke mogu varirati od abdominalnog bola, opće slabosti, promijenjenog mentalnog statusa, epileptičkih napadaja, bolova u prsima, hipertenzije, proteinurije, zaduhe ili plućne embolije (18). Tijekom trudnoće, pri postavljanju dijagnoze CAPS-a treba uzeti u obzir i placentarnu trombozu jer je fetalni morbiditet direktno povezan s placentarnom insuficijencijom, što vodi do prijevremenog porođaja, zaostalog intrauterinog razvoja, pobačaja ili fetalne smrti u maternici (14,19).

3.4. Dijagnostika

Dijagnoza CAPS-a zahtijeva prisustvo kliničkih znakova zahvaćenosti više organa (tri ili više organa) i histopatološki dokaz tromboze malih krvnih žila u kratkom razdoblju (Tablica 2) (2,17). Serološki biljeg CAPS-a su antifosfolipidna antitijela poput lupus antikoagulant antitijela i antitijela protiv kardiolipina i β 2-glikoproteina I (16). Dodatne dijagnostičke metode uključuju slikovne pretrage kao što su UZV, CT, MR i angiografija, kao i biopsiju organa (2).

Na ovu se bolest obično može posumnjati kod mladih žena s teškim sistemskim zahvaćenjem, trombocitopenijom, hemolitičkom anemijom, često uz pozitivan Coombsov test, ili pak pancitopenijom. Periferni razmaz krvi ključan je za otkrivanje malog broja fragmentiranih krvnih stanica (shistocita), tipičnih za mikroangiopatsku hemolizu. APTV i PV pokazuju produženo vrijeme zgrušavanja, ali treba imati na umu da je vrijeme zgrušavanja *in vitro* produženo, dok je *in vivo* riječ o hiperkoagulabilnom stanju, posljedica čega je pojava trombocitopenije i tromboza (2). Produženje APTV-a nastaje zbog prisutnosti antifosfolipidnih antitijela koja interferiraju s fosfolipidima potrebnima za normalan proces zgrušavanja, što dovodi do produljenja vremena zgrušavanja *in vitro* (20). U laboratorijskim nalazima to se očituje tako da je APTV produžen i ne normalizira se odmah nakon što se miješa s normalnom plazmom u omjeru 1:1, ali se normalizira nakon dodatka veće količine fosfolipida (12).

Tablica 2 Kriteriji za katastrofalni antifosfolipidni sindrom (CAPS) (2,18)

Definitivni CAPS
Dokaz o vaskularnoj okluziji ili okluzijskom učinku na ≥ 3 organa, sustava i/ili tkiva*
Pojava događaja istodobno ili u <1 tjednu
Histopatološka potvrda okluzije u malim krvnim žilama, u najmanje jednom organu ili tkivu**
Perzistentna prisutnost antifosfolipidnih antitijela (APA/lupus antikoagulansa) >6 tjedana***
Vjerojatni CAPS
Dva ili više pogođenih organa ili sustava
Dva događaja u manje od 1 tjedna i treći prije 4. tjedna
Sva četiri kriterija, osim prisutnosti zasebne laboratorijske potvrde od najmanje 6 tjedana zbog rane smrti pacijenta

* Obično klinički dokazi vaskularne okluzije potvrđeni slikovnim tehnikama ako je to primjereno. Bubrežna zahvaćenost definirana je kao porast kreatinina u plazmi od 50%, teška arterijska hipertenzija (>180/100 mm Hg) i/ili proteinurija (>500 mg/24 h)

** Histopatološka potvrda temelji se na znakovima tromboze, iako se ponekad može pojaviti i vaskulitis

*** Ako pacijentu prethodno nije bio dijagnosticiran APS, laboratorijska potvrda zahtijeva prisutnost antifosfolipidnih protutijela detektiranih u dvije ili više odvojenih prigoda, u najmanje 6 tjedana razmaka (ne nužno u vrijeme tromboza), u skladu s kriterijima za definitivni APS

3.5. Liječenje

Liječenje CAPS-a zahtijeva multidisciplinarni pristup i njegu u jedinici intenzivnog liječenja. Ključne mjere potpornog liječenja uključuju uspostavu centralnog venskog pristupa, arterijske linije, respiratornu potporu, praćenje krvnog tlaka, terapiju kristaloidnim otopinama i kontrolu elektrolita (2).

Terapija za liječenje CAPS-a uobičajeno se naziva trojna terapija. Antikoagulantna terapija je temeljno liječenje CAPS-a. Preporuča se početak terapije nefrakcioniranim heparinom, a nakon stabilizacije bolesti se prelazi na oralnu primjenu varfarina s ciljem postizanja terapijske širine INR-a između 2,0-3,0. Paralelno se uvodi i antitrombotična terapija niskim dozama

acetilsalicilne kiseline (ASK), a terapija varfarinom i ASK-om se nastavlja trajno. Uz antikoagulantnu i antitrombocitnu terapiju preporučuju se pulsne doze glukokortikoida (1 g na dan kroz tri dana) uz plazmaferezu i/ili intravenske imunoglobuline (IVIG). U refrakternim slučajevima dodaje se rituksimab ili ekulizumab (2,13,17,19).

4. SINDROM AKTIVACIJE MAKROFAGA

Sindrom aktivacije makrofaga (engl. *Macrophage Activation Syndrome*, MAS) je ozbiljna i potencijalno smrtonosna komplikacija reumatoloških bolesti, koja se smatra podtipom sekundarne hemofagocitne limfohistiocitoze (sHLH) (21).

4.1. Epidemiologija

Sindrom aktivacije makrofaga je rijedak, ali ozbiljan poremećaj koji se najčešće javlja kao komplikacija nekih sistemskih autoimunih bolesti, kao što su sistemski juvenilni idiopatski artritis (sJIA), SLE, Stillova bolest s početkom u odrasloj dobi (engl. *Adult onset Still disease*, AOSD), dermatomiozitis i Kawasakijska bolest (21,22,23). Točna učestalost MAS-a još nije dobro definirana zbog njegovog nedovoljnog prepoznavanja (24).

MAS dovodi do fulminantnih manifestacija u gotovo 10% djece sa sJIA-om, iako do 30% djece sa sJIA-om može imati subklinički MAS (22,25). Smrtnost od MAS-a kod sJIA-a varira od 10-35%, dok je kod djece sa SLE-om od 5-11% (22). Prevalencija MAS-a u SLE-u je od 0,9% do 4,6%, u bolesnika s jetrenom disfunkcijom i do 9,4%, a u djece je 9% (22,24,26). Međutim, pravovremeno prepoznavanje i brzo liječenje mogu poboljšati stope preživljavanja (22).

4.2. Patofiziologija

Razumijevanje patogeneze MAS-a vrlo je važno jer može usmjeriti dijagnozu i terapiju prema ciljano specifičnom liječenju. Danas se smatra da genetska predispozicija uz jednim dijelom već postojeću imunološku disregulaciju, nakon određenog drugog okidača - infektivnog ili nepoznatog, rezultira nekontroliranom aktivacijom imunološkog sustava i naknadnim izraženim hiperinflamatornim stanjem (22).

Proupalni citokini, osobito IL-6, smanjuju citolitičku funkciju NK stanica (25). Nesposobnost NK stanica i citolitičkih CD8+ limfocita T da liziraju zaražene i na drugi način aktivirane stanice koje prezentiraju antigen rezultira produljenim međustaničnim interakcijama i citokinskom olujom, koja se najčešće očituje masovnim oslobađanjem TNF- α , interferona-gama i interleukina: IL-1, IL-6, IL-18 i IL-33. Citokinski posredovana aktivacija makrofaga dovodi do hemofagocitoze, glavnog obilježja MAS-a, koje se može histopatološki pokazati u koštanoj srži, jetri i slezeni (22,25). Oštećenjem jetre oslobađa se feritin, koji se pokazao kao jedan od najkonstantnijih laboratorijskih markera MAS-a (22). CD25 i CD163 su markeri aktiviranih makrofaga koji posreduju endocitozu kompleksa haptoglobin-hemoglobin, a povišene razine tih markera, tj. topivih alfa lanaca interleukin-2 receptora (sCD25) i solubilnih CD163 (sCD163), mogu biti osjetljivi pokazatelji i pomoć u postavljanju dijagnoze MAS-a (22,25).

4.3. Klinička slika

MAS se manifestira kao akutni i brzoprogredirajući sindrom s različitim simptomima, uključujući trajnu i visoku temperaturu, osip, hepatosplenomegaliju, limfadenopatiju, disfunkciju koštane srži, hemoragiju, neurološke disfunkcije, multiorgansko zatajenje i druge znakove sistemskog upalnog odgovora (Tablica 3) (21,22,27). Međutim, ponekad bolesnici koji su na kontinuiranoj imunosupresivnoj terapiji nemaju tipičnu trajnu visoku temperaturu, ali imaju druge kliničke i laboratorijske značajke koje upućuju na MAS (22,24).

Hemoragijske manifestacije kao posljedica trombocitopenije, koagulopatije i oštećenja jetre uključuju petehijalna krvarenja, krvarenje sluznica, teško krvarenje gastrointestinalnog trakta i DIK (22). Važno je naglasiti razvoj pancitopenije, ne samo trombocitopenije, jer kod najčešće reumatološke bolesti povezane s MAS-om, sJIA, treba posumnjati na MAS kada pacijent razvije trombocitopeniju, anemiju i leukocitozu. Nagli razvoj pancitopenije u pacijenta s drugom autoimunom bolesti koji prethodno nije imao citopenije također treba pobuditi sumnju na MAS.

Zahvaćenost središnjeg živčanog sustava (CNS) u obliku glavobolje, letargije, razdražljivosti, napadaja i promjene stanja svijesti, od blagog konfuznog stanja do kome, prijavljena je kod 30-35% pacijenata i često ukazuje na lošiju prognozu (22,24). Ako se MAS ne prepozna pravovremeno, može dovesti do zahvaćanja više organa, uključujući srce, pluća i bubrege i naposljetku do smrti (22).

MAS se tipično razvija unutar prvog tjedna od početka reumatološkog poremećaja, ali se može javiti u svim fazama bolesti (21,23).

Tablica 3 Klinička i laboratorijska prezentacija sindroma aktivacije makrofaga (27)

Klinička prezentacija	Laboratorijski parametri
Vrućica	Negativna hemokultura, povišen feritin
Hepatosplenomegalija	Pancitopenija
Limfadenopatija	Povišen AST
Encefalitis	Produljeno PV, povišeni produkti razgradnje fibrina
Petehijalna i ostala krvarenja	Povišeni proteini u likvoru, EEG dokaz encefalopatije
Osip	Hipertrigliceridemija
Multiorgansko zatajenje	Hipoalbuminemija

4.4. Dijagnostika

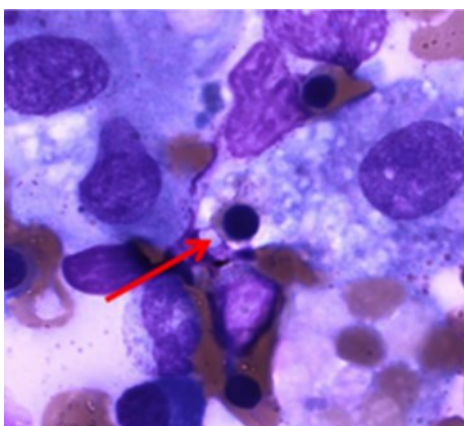
Dijagnoza MAS-a može biti izazovna jer simptomi mogu nalikovati drugim stanjima. Preklapanje kliničkih manifestacija između MAS-a i akutne egzacerbacije autoimune bolesti

(AID) ili AID-a u kombinaciji s infekcijom te sepse dovodi u pitanje ranu identifikaciju MAS-a (21,24). Tablica 4 sažima glavne razlike (22).

Tablica 4 Karakteristike sindroma aktivacije makrofaga (MAS), sistemskog lupusa eritematozusa (SLE) i sistemskog juvenilnog idiopatskog artritisa (sJIA)

Klinički i laboratorijski parametri	MAS	SLE	sJIA
Vrućica	+++	++	++
Hepatosplenomegalija	+	+/-	+/-
Hemoragija	++	-	-
Neurološki simptomi	++	+/-	-
Hemoglobin	Snižen	Normalan/snižen	Normalan/snižen
Broj trombociti	Snižen	Normalan/snižen	Jako povišen
SE	Normalna/snižena	Povišena	Normalna/povišena
CRP	Povišen	Normalan	Normalan/povišen
AST	Povišena	Povišena	Normalna
ALT	Povišena	Normalna	Normalna
LDH	Povišen	Normalan	Normalan
Feritin	Izrazito povišen	Normalan	Povišen
Fibrinogen	Nizak	Normalan	Normalan
Trigliceridi	Povišeni	Normalni	Normalni

Abnormalnosti koje pronalazimo u laboratorijskim nalazima kod MAS-a su pancitopenija, povišena razina transaminaza i LDH, hiperferitinemija, koagulopatija i povišene vrijednosti drugih markera upale, no uz normalnu do usporenu SE (Tablica 3 i Tablica 4) (21,24). Na početku bolesti laboratorijska odstupanja ne moraju biti značajno izražena (21). Histopatologija često otkriva karakterističnu povećanu hemofagocitnu aktivnost u koštanoj srži, jetri i slezeni s pozitivnim CD163 (histioci) bojenjem, iako hemofagocitoza ne mora biti prisutna u početnim fazama i nije ni osjetljiva ni specifična za MAS (Slika 3) (25,28). Također se provode dodatne pretrage kako bi se isključila druga stanja.



Slika 3 Biopsija koštane srži pokazuje žarišne dokaze hemofagocitoze (strelica) (28)

Konsenzusna skupina 2016. godine je objavila skup potvrđenih dijagnostičkih kriterija koji pomažu u razlikovanju egzacerbacije sJIA-a od MAS-a (Slika 4). Dijagnoza MAS-a može se postaviti kod febrilnog djeteta s dijagnosticiranim sJIA-om ili sumnjom na sJIA koji ima razinu feritina u serumu >684 ng/ml uz bilo koja 2 od sljedećih kriterija: broj trombocita $\leq 181 \times 10^9/L$, aspartat aminotransferaza (AST) >48 jedinica/L, koncentracija triglicerida >156 mg/dL, odnosno fibrinogen ≤ 360 mg/dL (22,25).

Kriteriji za dijagnozu MAS-a (PRINTO, 2016)

Dijagnoza MAS-a može se postaviti kod febrilnog djeteta s poznatim ili suspektnim sJIA-om ako je feritin u serumu >684 ng/mL i ≥ 2 od sljedećih kriterija:

- Broj trombocita $\leq 181 \times 10^9/L$
- AST >48 jedinica /L
- Trigliceridi >156 mg/dL
- Fibrinogen ≤ 360 mg/dL

Slika 4 Kriteriji za dijagnozu sindroma aktivacije makrofaga

Klinička sličnost MAS-a i sekundarnog HLH-a navela je neke kliničare da koriste dijagnostičke smjernice HLH-2004, koje zahtijevaju da se za dijagnozu ispuni pet od sljedećih osam kriterija: vrućica, splenomegalija, citopenija (zadovoljava ≥ 2 od 3: hemoglobin <90 g/L, trombociti $<100 \times 10^9/L$, neutrofili $<1,0 \times 10^9/L$), hipertrigliceridemija (≥ 265 mg/dL) i/ili hipofibrinogenemija ($\leq 1,5$ g/L), hemofagocitoza u koštanoj srži, slezeni, jetri ili limfnim čvorovima, niska ili odsutna aktivnost NK stanica, feritin ≥ 500 $\mu\text{g/L}$ i solubilni CD25 ≥ 2400 jedinica/mL (Slika 5) (25). Međutim, korištenje ovog skupa kriterija može odgoditi dijagnozu u bolesnika s manje ozbiljnom početnom prezentacijom (24,25).

Dijagnostički kriteriji HLH-2004; kriteriji su ispunjeni ako bolesnik zadovoljava barem 5/8 sljedećih kriterija:

1. Vrućica ≥ 38.5 C
2. Splenomegalija
3. Citopenija (zadovoljava ≥ 2 od 3: hemoglobin < 90 g/l, trombociti $< 100 \times 10^9/L$, neutrofilni $< 1,0 \times 10^9/L$)
4. Hipertrigliceridemija (≥ 265 mg/dL) i/ili hipofibrinogenemija ($\leq 1,5$ g/L)
5. Hemofagocitoza u koštanoj srži, slezeni, jetri ili limfnim čvorovima
6. Niska ili odsutna aktivnost NK stanica
7. Feritin ≥ 500 $\mu\text{g/L}$
8. Solubilni CD25 ≥ 2400 jedinica/mL

Slika 5 Dijagnostički kriteriji HLH-2004 (28)

Ukratko, u bolesnika s AID-om, poglavito novodijagnosticiranih, treba razmotriti razvoj MAS-a ukoliko razviju refraktornu vrućicu, citopenije i/ili imaju izrazito povišene vrijednosti serumskog feritina (21).

4.5. Liječenje

Pravovremena dijagnoza i intervencija ključni su za prigušivanje citokinske oluje i smanjenje morbiditeta i smrtnosti povezanih s MAS-om. Liječenje MAS-a uključuje hitnu hospitalizaciju i intenzivnu njegu.

Terapija se obično sastoji od kortikosteroida, samih ili u kombinaciji s drugim imunosupresivnim lijekovima (ciklosporin A, hidroksiklorokin, metotreksat, ciklofosfamid...) ili IVIG (21,24). Empirijski antibiotici i/ili antifungici se često uvode paralelno s imunosupresivnom terapijom radi pokrivanja vjerojatnih infektivnih okidača (22). Liječenje se primarno usmjerava na liječenje osnovne reumatološke bolesti koja je u podlozi samog MAS-a. Prema pedijatrijskom iskustvu, glukokortikoidna pulsna terapija prevladava u liječenju MAS-a, ali približno 50% odraslih bolesnika na nju ne reagira (21). U tim slučajevima može biti potrebna primjena citotoksičnih lijekova i bioloških agenasa koji ciljaju specifične citokine, kao što su etopozid, anakinra (rekombinirani antagonist IL-1), tocilizumab (anti IL-6 receptor antitijelo) ili pak u Hrvatskoj trenutno neregistrirani emapalumab (anti INF- γ antitijelo), kojima se postiže brz i trajan odgovor (21,22,24). Važno je pravovremeno prepoznati i liječiti MAS kako bi se smanjio rizik od ozbiljnih komplikacija i smrti.

5. PULMONALNO-RENALNI SINDROM

Pulmonalno-renalni sindrom (PRS) je klinički sindrom koji je obilježen istovremenim difuznim alveolarnim krvarenjem (DAH) i brzoprogridirajućim glomerulonefritisom (29). Simptomi uključuju otežano disanje, kašalj, hemoptizu i hematuriju, periferne edeme i hipertenziju.

5.1. Epidemiologija

Pulmonalno-renalni sindrom je rijedak sindrom, a točna incidencija nije poznata. Procjene se razlikuju ovisno o studiji i korištenoj definiciji PRS-a. Pulmonalno-renalni sindrom se najčešće javlja kod odraslih osoba generativne dobi, a žene su češće pogođene od muškaraca. To je ozbiljan sindrom koji može dovesti do smrtnog ishoda. Mortalitet varira ovisno o uzroku, težini bolesti i pristupu liječenju. S napretkom u liječenju stope smrtnosti su se smanjile, ali su i dalje visoke (do 50%) (30).

Najčešće je povezan s vaskulitisima i sistemskim autoimunim bolestima (29,30). Općenito se uzroci mogu podijeliti na ANCA pozitivni vaskulitis (AAV) i vaskulitis povezan s odlaganjem imunih kompleksa, uključujući i anti-GBM bolest (Goodpastureov sindrom) (Tablica 5). AAV je najčešći uzrok, koji čini oko 70% slučajeva. Anti-GBM bolest, koja spada u vaskulitise povezane s odlaganjem imunih kompleksa, čini do 20% slučajeva, dok se preostalih 10% slučajeva može pripisati manje uobičajenim stanjima (Tablica 5) (30).

Tablica 5 Temeljni uzroci plućno-bubrežnog sindroma (30)

Vaskulitis povezan s ANCA	Granulomatoza s poliangiitisom Mikroskopski poliangiitis Eozinofilna granulomatoza s poliangiitisom
Anti-GBM bolest	Anti-GBM bolest
Vaskulitis imunih kompleksa	IgA bolest Krioglobulinemija Lijekovima izazvan vaskulitis (kokain, D-penicilamin)
Autoimuna bolest vezivnog tkiva	Sistemska lupus eritematozus Polimiozitis Miješana bolest vezivnog tkiva Sistemska skleroza

5.2. Patofiziologija

Specifičan patološki proces PRS-a ovisi o osnovnoj bolesti. Kod većine plućno-bubrežnih sindroma uzrok je vaskulitis malih krvnih žila koji zahvaća alveole i glomerule (29). Upala nastaje infiltracijom neutrofila u vaskularni endotel, što pogađa arteriole, venule i kapilare, uzrokujući njihovo oštećenje i nekrozu. U plućima, osim vaskulitisa malih krvnih žila i

posljedične nekroze, identificiran je i zaseban proces unutar alveolarnog zida/intersticija nazvan nekrotizirajući plućni kapilaritis kojim se oštećuje integritet intersticijskih kapilara što omogućuje eritrocitima da prođu kroz alveolarne kapilarne bazalne membrane i uđu u intersticijski prostor i alveole. U bubrezima upalne stanice infiltriraju Bowmanovu kapsulu s hiperplazijom epitelnih stanica i fibrozom, dovodeći do fibrinoidnog taloženja i glomerulonefritisa s upalnim polumjesecima. Ti procesi u plućima i bubrezima dovode do smanjenja razmjene plinova, otežanog disanja i kašlja te do smanjene glomerularne filtracije, otežanog izlučivanja otpadnih tvari i nakupljanja tekućine u organizmu. Do smrti dolazi uslijed zatajenje disanja i zatajenja bubrega (30).

5.3. Klinička slika

Kliničke značajke variraju ovisno o osnovnoj etiologiji. Međutim, DAH i glomerulonefritis su zajedničke značajke. Hemoptiza je najčešća manifestacija DAH-a. Ostali česti simptomi uključuju kašalj, otežano disanje i blaže povišenu tjelesnu temperaturu. Akutno zatajenje disanja koje zahtijeva intubaciju javlja se u oko 50% slučajeva. Glavne značajke koje upućuju na glomerulonefritis su hematurija, proteinurija i aktivni sediment urina. Glomerulonefritis može napredovati do završne faze zatajenja bubrega kada je potrebno nadomjesno bubrežno liječenje (30).

Dakle, najčešći simptomi uključuju: otežano disanje, kašalj, hemoptizu, hematuriju, periferne edeme, hipertenziju, umor, gubitak apetita, gubitak na tjelesnoj masi. Osim gore navedenih simptoma, kod PRS-a se mogu javiti i drugi znaci i simptomi, kao što su: groznica, bol u prsima, znojenje, noćno znojenje, ubrzani rad srca, gubitak svijesti (29).

5.4. Dijagnostika

Dijagnoza PRS-a zahtijeva hitnu laboratorijsku i radiološku obradu i biopsiju zahvaćenog organa (29). Rano postavljanje dijagnoze omogućuje promptno liječenje i sprječavanje progresije bolesti. Laboratorijski testovi mogu ukazivati na oštećenje pluća i bubrega, uključujući smanjenje serumskih koncentracija hemoglobina i hematokrita zbog hemoptize, povišene vrijednosti ureje i kreatinina, smanjenu razinu albumina u krvi, proteinuriju i hematuriju (29,30).

Slikovne pretrage, poput rendgenske snimke pluća i kompjuterizirane tomografije prsa, mogu pokazati promjene u plućima. Tipičan rendgenski snimak prsnog koša obično pokazuje obostrana zasjenjenja zračnih prostora, sa ili bez zračnih bronhograma, dok se na CT-u uočavaju mješovita područja konsolidacije i mliječnog stakla (30). U dijagnozi DAH-a se koriste još i CT angiografija i bronhoskopija, a od pomoći su i testovi plućne funkcije (29,30). Za određivanje etiologije bolesti koriste se serološki (najčešće imunološki) testovi i biopsija

zahvaćenog organa (30,31). Pozitivna biopsija je visokospecifična u dijagnozi AAV-a i anti-GMB bolesti i preporuča se za potvrdu dijagnoze. Moguće lokacije biopsije za histološku potvrdu uključuju perkutanu biopsiju bubrega i transbronhalnu, torakoskopsku ili kiruršku biopsiju pluća. Biopsija pluća nosi značajne rizike i treba se koristiti samo ako se dijagnoza ne može postaviti biopsijom drugog mjesta (30).

5.5. Liječenje

Liječenje treba započeti odmah jer su mortalitet i morbiditet kod PRS-a visoki, dok se uz samo liječenje poboljšanje obično vidi unutar par dana. Ciljevi liječenja PRS-a su kontrola upale, poboljšanje funkcije pluća, poboljšanje funkcije bubrega, snižavanje krvnog tlaka, osiguranje adekvatne oksigenacije i sprječavanje komplikacija. Optimalna terapija usredotočuje se na osnovnu bolest i stoga se individualno prilagođava svakom bolesniku (30).

Početno liječenje obično uključuje kombinaciju kortikosteroida za ublažavanje upale (uobičajeno se koriste pulsne doze kortikosteroida), imunosupresiva za sprječavanje aktivacije imunološkog sustava (primjerice ciklofosamid ili rituksimab) i plazmaferezu za uklanjanje autoantitijela i imunih kompleksa. Potporne mjere kao što su transfuzija krvnih pripravaka, mehanička ventilacija i nadomjesna bubrežna terapija provode se kada je potrebno (29,30). Dok se ne utvrdi konačna dijagnoza, često se propisuje i širokospektralna antimikrobna terapija kako bi se liječenjem obuhvatilo i eventualno infektivno zbivanje (30). Ukoliko dođe do pogoršanja stanja nakon liječenja, treba razmotriti razvoj septičkog zbivanja obzirom na razinu imunosupresije (30).

6. SEPTIČKI ARTRITIS

Septički artritis (SA) je ozbiljna infekcija zgloba koja može dovesti do brzog propadanja zglobne hrskavice i trajnih oštećenja zgloba (32). Ova upala zahtijeva hitnu medicinsku intervenciju te agresivno liječenje antibioticima i drenažom zgloba kako bi se spriječile ozbiljne komplikacije. Razumijevanje patofiziologije, dijagnostičkih postupaka i terapijskih modaliteta ključno je za pravilno upravljanje ovim ozbiljnom stanjem.

6.1. Epidemiologija

Septički artritis je rijetka, ali ozbiljna infekcija zgloba koja u većini slučajeva zahvaća jedan zglob (80%) (33). Incidencija SA varira u različitim istraživanjima, ali je u zapadnoj Europi 4 - 10/100 000 te je u porastu. Stopa smrtnosti je, unatoč upotrebi antibiotika, od 7% do 15% u bolničkim uvjetima (34,35). Kuk je najčešće zahvaćeni zglob kod djece, dok je kod odraslih to koljeno, a slijede ga kuk, rame, lakat i gležanj (34). Septički artritis se javlja u svim dobnim skupinama, ali najčešće kod djece, osobito mlađe od 5 godina, i starijih osoba, a bolest je češća kod muškaraca (32,35,36).

Čimbenici rizika za razvoj SA-a su i prisutnost drugih reumatskih bolesti poput RA, nedavna operacija zgloba, protetski zglob, intraartikularne injekcije, intravenozna upotreba droga, šećerna bolest, imunosupresija te alkoholizam (32,33). Do povećanja incidencije dolazi zbog starenja stanovništva, povećanja broja invazivnih zahvata i porasta broja pacijenata koji primaju imunosupresivnu terapiju (32,35).

6.2. Patofiziologija

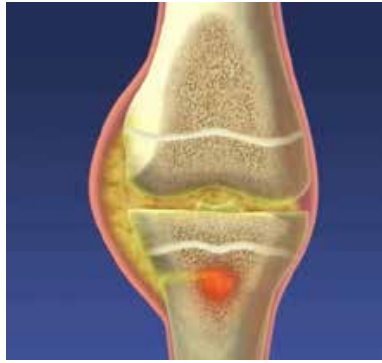
Septički artritis je upala zgloba koja je posljedica infektivne etiologije, obično bakterijske, ali ponekad gljivične, mikobakterijske, virusne ili drugih rijetkih patogena (34). Primarni putevi infekcije uključuju: hematogeno širenje iz udaljenog žarišta infekcije, direktnu inokulaciju kroz ranu ili ubod i širenje susjednih infekcija. U Tablici 6 su prikazani najčešći bakterijski uzročnici SA obzirom na anamnezu, izloženost i zglobnu zahvaćenost. *Staphylococcus aureus* je najčešći uzročnik septičkog artritisa, kako u djece tako i u odraslih (32). *Kingella kingae* je najčešći gram-negativni bakterijski uzročnik u djece mlađe od 3 godine, dok su Streptokok skupine B, *Staphylococcus aureus*, *Neisseria gonorrhoea* i gram-negativne bakterije česti kod novorođenčadi (34,37). Infekcija *Salmonellom* povezana je sa sferocitozom, a kod pacijenata koji su na dugotrajnoj antibiotskoj terapiji treba posumnjati na gljivičnu infekciju. Traume i uporaba intravenskih droga povezane su s infekcijom zglobova uzrokovanom

Pseudomonas. *Streptococcus pneumoniae* je manje čest, ali i dalje značajan izvor infekcije kod odraslih (34).

Tablica 6 Bakterijski uzročnici septičkog artritisa (33)

Klinička anamneza ili izloženost	Zahvaćenost zgloba	Patogen
Čišćenje akvarija	Mali zglobovi (prsti, zglobovi šake)	<i>Mycobacterium marinum</i>
Ugriz psa ili mačke	Mali zglobovi (prsti, nožni prsti)	<i>Capnocytophaga species</i> , <i>Pasteurella multocida</i>
Izloženost zemljištu ili prašini koja sadrži raspadnuto drvo	Monoartikularni; koljeno, gležanj ili lakat	<i>Blastomyces dermatitidis</i>
Uživanje neprokuhanih mliječnih proizvoda	Monoartikularni, sakroilijakalni zglob	<i>Brucella species</i>
Intravenozno uzimanje droge	Aksijalni zglobovi (sternooklavikularni ili sakroilijakalni zglob)	<i>Pseudomonas aeruginosa</i> , <i>Staphylococcus aureus</i>
Čavao kroz cipelu	Stopalo	<i>P. aeruginosa</i>
Starija dob - Povećan rizik od infekcija gram-negativnim bakterijama	Protetski zglob	Koagulaza-negativni stafilokoki, <i>Pseudomonas species</i> , <i>Pneumococcus species</i>
Seksualno aktivni	Tenosinovijalna komponenta u šakama, zapešću ili gležnju	<i>Neisseria gonorrhoeae</i>
Izloženost tlu/bavljenje vrtlarstvom	Monoartikularni; koljeno, šaka ili zglob šake	<i>Nocardia species</i> , <i>Pantoea agglomerans</i> , <i>Sporothrix schenckii</i>
Šećerna bolest ili imunokompromitirani		Povećan rizik od gljivične infekcije (najčešće <i>Candida</i>), <i>Pseudomonas</i> i <i>Escherichia coli</i>
Giht		Povećan rizik od <i>Pseudomonas</i> i <i>E. coli</i>
Reumatoidni artritis	Oligoartikularni (također se naziva poliartikularni)	Povećan rizik od gljivičnih (najčešće <i>Candida</i>) i pneumokoknih infekcija
Sistemska lupus eritematozus (pogotovo s funkcionalnim hiposplenizmom)		<i>N. gonorrhoeae</i> , <i>Proteus species</i> , <i>Salmonella species</i>
Terminalni nedostatak komplementa	Tenosinovijalna komponenta u šakama, zapešću ili gležnju	<i>N. gonorrhoeae</i>

Zbog posebnih anatomskih značajki mlađe djece, osobito prisutnosti krvnih žila između metafize i epifize te intrakapsularne metafize, infekcija kosti (osteomijelitis) može lako prijeći na zglob i obrnuto (37).



Slika 6 Osteomijelitis proksimalne tibije koji uzrokuje septični artritis koljena (38)

Postoje tri faze u patofiziologiji septičkog artritisa. U fazi serozne eksudacije, nakon što patogene bakterije uđu u zglob, dolazi do sinovijalne kongestije i edema, infiltracije leukocita te serozne eksudacije, pri čemu obično nema očitih oštećenja hrskavice. Ukoliko se primjeni aktivno liječenje, eksudat se može potpuno apsorbirati, hrskavica se neće uništiti te funkcija zgloba neće biti kompromitirana. Faza serozno-fibrinozne eksudacije karakterizirana je napredovanjem bolesti, eksudat postaje mutan, broj leukocita i gnojnih stanica dramatično se povećava, sinovitis se pogoršava, vaskularna propusnost se povećava, a taloženje fibrina uzrokuje oštećenja zglobne hrskavice. Hrskavica postaje nepravilna, što rezultira pogoršanjem funkcije zgloba. U fazi gnojne eksudacije upala napreduje, zglobna hrskavica, subhondralna kost i sinovijalna membrana su uništene. Meka tkiva oko zgloba također mogu biti zahvaćena uzrokujući celulitis. Eksudat je gnojan, a proces je nepovratan te uzrokuje tešku disfunkciju (32).

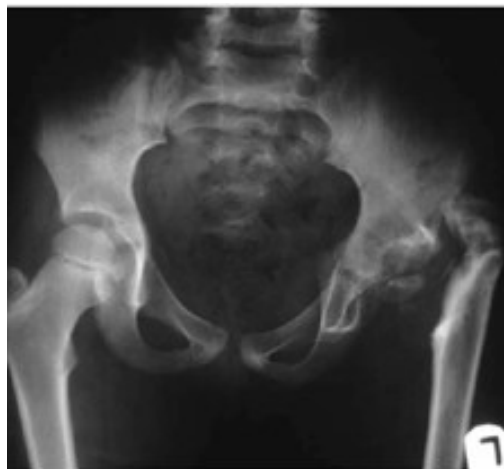6.3. Klinička slika

Klinički znakovi SA-a mogu varirati u intenzitetu, a kod djece su simptomi obično nespecifični. Opći simptomi su zimica, visoka tjelesna temperatura, opća slabost, delirij, koma i konvulzije. Dok se bolest lokalno očituje boli, oticanjem, toplinom, crvenilom te smanjenom pokretljivošću zahvaćenog zgloba (32). Nagla i intenzivna bol u zahvaćenom zglobovima često je jedan od prvih simptoma SA-a (34). Kod dubokih zglobova, kao što su kuk i sakroilijakalni zglob, oticanje i toplina će biti manje izraženi (32). Ograničena pokretljivost zgloba česta je zbog boli, oticanja i upale. Kod novorođenčadi i dojenčadi klinička slika može biti potpuno odsutna ili će se manifestirati tek blagim simptomima i znakovima. U ranoj fazi simptomi su često nejasni i mogu uključivati razdražljivost, odbijanje hodanja, nepokretnost ili ograničenu pokretljivost udova (pseudoparaliza) te paradoksalnu razdražljivost. Kod starije djece se najčešće uočavaju lokalni znakovi i simptomi, ponajviše u ranoj fazi bolesti (36,37). Ako se SA ne liječi na vrijeme, može dovesti do trajnog oštećenja i deformiteta zgloba, invaliditeta, sepse i smrti.

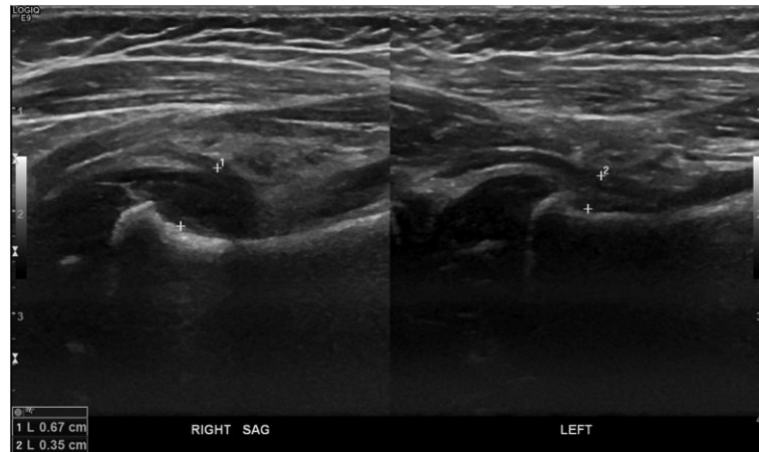
Brojna druga stanja mogu dovesti do sličnih simptoma, uključujući apscese, avaskularnu nekrozu, celulitis, Lymeovu bolest, tumore, osteomijelitis, prolazni sinovitis, kao i svi drugi tipovi upalnog artritisa poput reaktivnog artritisa, RA, psorijatičnog artritisa, gihta (39). Rano prepoznavanje septičkog artritisa je ključno za pravilnu i pravovremenu terapiju.

6.4. Dijagnostika

Dijagnoza SA zahtijeva pažljivu kliničku evaluaciju, laboratorijske pretrage, radiološke pretrage, analizu zglobne tekućine, mikrobiološku obradu te ponekad i dodatne pretrage poput biopsije zgloba ili scintigrafiju kosti (34). Tipični laboratorijski nalazi u SA uključuju značajno povišene vrijednosti leukocita, CRP-a, prokalcitonina i ubranu SE. Za potvrdu dijagnoze potrebno je izolirati infektivnog uzročnika iz sinovijalne tekućine (32). Artrocentezom je moguće dobiti uzorak za određivanje broja leukocita, udio neutrofila, analizu kristala, bojenje po Gramu i kulturu sinovijalne tekućine (34). U 50% slučajeva sa SA artrocenteza daje pozitivne rezultate kulture, međutim to nije dovoljno za postavljanje dijagnoze (32). U nekim slučajevima, dodatne pretrage poput biopsije zgloba ili scintigrafije kostiju mogu biti potrebne za potvrdu dijagnoze. Na samom početku bolesti (unutar tjedan dana od početka), rendgenske i CT slike zglobnih struktura uglavnom su normalne ili pokazuju oticanje mekih tkiva, zamagljenje mišićnog prostora te proširenje zglobnog prostora zbog nakupljanja tekućine (Slika 7). Tek kasnije se prikazuju i oštećenja okolnih kostiju (32,34,40). Magnetska rezonanca zahvaćenog zgloba je pouzdanija jer može ranije i bolje otkriti uništavanje zglobne hrskavice, edem priležeće koštane srži te druge karakteristične promjene (32). Ultrazvuk je koristan u identifikaciji i kvantifikaciji zglobnog izljeva te pomaže u usmjeravanju igle kod punkcije zgloba (Slika 8) (34,40).



Slika 7 RTG zdjelice u AP projekciji koji pokazuje destrukciju lijevog kuka uslijed septičnog artritisa (38)



Slika 8 UZV kukova. Lijevi zglob je normalan uz izljev u desnom zglobu s okolnom hiperemijom i intraartikularnom zamućenom tekućinom (40)

6.5. Liječenje

Liječenje SA je hitno i zahtijeva agresivan pristup kako bi se spriječile ozbiljne komplikacije i očuvala funkcija zahvaćenog zgloba. Većinom se u liječenju koristi kombinacija antibiotika i drenaža zglobne tekućine te simptomatska terapija za ublažavanje boli i upale. Tablica 7 prikazuje izbor antibiotika za liječenje SA obzirom na bojanje po Gramu ili na temelju rezultata kulture, RNA proba ili nalaza protutijela. Prvi korak je odmah započeti empirijsku antibiotiku terapiju nakon što se uzme uzorak zglobne tekućine za kulturu. Antibiotici se biraju na temelju pretpostavljenog uzročnika infekcije i osjetljivosti na antibiotike, a obzirom da je najčešće riječ o stafilokoku, antibiotik izbora je penicilin ili vankomicin (34). Za djecu mlađu od tri mjeseca, empirijska terapija treba ciljati *Staphylococcus aureus*, *Streptococcus* i gram-negativne bakterije. Prednost u terapiji imaju penicilini ili vankomicin uz cefotaksim ili ceftazidim (ako se sumnja na *Pseudomonas*). Za komplikacije u velikim zglobovima, koamoksiklav ili cefuroksim su dovoljni, dok su za infekcije manjih zglobova kod dijabetičara bolji antibiotici širokog spektra. Trajanje terapije antibioticima od 3 do 4 tjedna obično je dovoljno za nekomplikirani bakterijski artritis, a ako postoji dokaz o pridruženom osteomijelitisu, trajanje terapije treba produžiti na 6 tjedana (32). Nakon što se dobiju rezultati kulture, terapija se može prilagoditi prema potrebi određenog bolesnika.

Tablica 7 Izbor antibiotika za liječenje septičkog artritisa (33)

Empirijski antibiotici prema rezultatu Gram bojenja	
Rezultat Gram bojanja	Antibiotici
Gram-pozitivni koki	Vankomicin (ili daptomicin) + cefalosporin, karbapenem ili fluorokinolon Alternativa: oralni klindamicin + fluorokinolon
Gram-negativni koki	Ceftriakson
Gram-negativni štapići	Ceftazidim, cefepim, piperacilin/tazobaktam ili karbapenem Alergija na penicilin ili cefalosporine: IV aztreonam ili IV fluorokinolon
Negativan rezultat Gram bojanja, ali jaka klinička sumnja na septični artritis	Vankomicin + ceftazidim ili aminoglikozid
Antibiotici na temelju kulture, bojanja, RNA proba ili nalaza antitijela	
Izolirana vrsta	Antibiotici
<i>Borrelia burgdorferi</i>	Oralni doksiciklin, amoksicilin ili cefuroksim; IV ceftriakson ako nema poboljšanja nakon oralne terapije
<i>Mycobacterium tuberculosis</i>	Rifampicin, često u kombinaciji s drugim antituberkuloticima (u konzultaciji s infektologom)
<i>Neisseria gonorrhoeae</i>	IV ceftriakson ili cefotaksim; prijelaz na oralnu primjenu nakon 2 dana, uz prethodno napravljen antibiogram i značajno kliničko poboljšanje, ukupno najmanje 7 dana

Drenaža zgloba je također važan korak u liječenju SA-a. U slučaju nakupljanja gnoja ili zglobne tekućine u zglobu, potrebno je izvršiti drenažu kako bi se uklonio infektivni materijal i smanjio pritisak unutar zgloba. To se može postići korištenjem otvorene kirurške tehnike (artrotomija) ili minimalno invazivne tehnike (artroskopija) (32). U težim slučajevima ili ako se infekcija ne kontrolira odgovarajućom terapijom, može biti potrebna kirurška intervencija kao što su debridman zgloba ili artroplastika (30% slučajeva) (33). Infekcija proteznih zglobova često zahtijeva agresivan debridman i/ili uklanjanje proteze, nakon čega se novi zglob zamjenjuje cementom koji sadrži antibiotike (34). Osim toga, pacijenti sa SA-om mogu zahtijevati simptomatsku terapiju za ublažavanje boli i upale, kao što su imobilizacija, analgetici i protuupalni lijekovi. Agresivna fizikalna terapija je neophodna za obnovu funkcije zgloba i sprječavanje mišićne atrofije (34).

Prevenција SA-a uključuje rano dijagnosticiranje i liječenje infekcija, upotrebu sterilnih tehnika kod invazivnih procedura, cijepljenje protiv zaraznih bolesti i održavanje dobre higijene. Rano započeto liječenje može spriječiti trajne komplikacije i invaliditet.

7. SKLERODERMIJSKA BUBREŽNA KRIZA

Sklerodermijska bubrežna kriza (engl. *Scleroderma Renal Crisis*, SRC) je rijetka, ali ozbiljna komplikacija sistemske skleroze (SSc), kronične autoimune bolesti vezivnog tkiva. Ova se komplikacija definira prisutnošću arterijske hipertenzije i akutnog zatajenja bubrega (41).

7.1. Epidemiologija

Većina slučajeva SRC-a pojavljuje se u bolesnika s difuznom sklerodermijom (10% do 25%) u usporedbi sa samo 1% do 2% bolesnika s ograničenom bolešću (42). Prevalencija je različita u različitim zemljama; najviše stope SRC-a zabilježene su u SAD-u, Velikoj Britaniji i Australiji, dok je u Japanu najniža, a postoje i sezonske varijacije s većom učestalošću u jesenskim i zimskim mjesecima (42,43). Bubrežna kriza se uobičajeno javlja rano u tijeku bolesti (unutar 5 godina od prvog ne-Raynaudovog simptoma), pri čemu se 75% slučajeva događa unutar prve 4 godine, a vrlo rijetko se može javiti kao prva manifestacija SSc-a (42,43,44). Čimbenici rizika za razvoj SRC-a uključuju difuzno zahvaćanje kože, osobito s brзом progresijom, prisutnost anti-RNA polimeraza III protutijela, kortikosteroidnu terapiju u dozama većim ekvivalentu prednizona od 15 mg dnevno (41,42,43,44,45,46). Primjena ACE inhibitora (ACEi) je poboljšala ishod pacijenata sa SRC-om. Prije korištenja ovih lijekova, jednogodišnja stopa preživljenja bolesnika s ovom bolešću nije prelazila 10%, dok pacijenti liječeni ACEi sada mogu očekivati 64-70% preživljenje nakon 1 godine i 60-81% preživljenje nakon 3 godine (42,47). Međutim, upotreba ACEi kod dijagnoze SSc je moguće povezana i s povećanim rizikom za SRC, stoga bi se SSc bolesnici kojima je potreban ACEi trebali ponnije pratiti zbog mogućeg razvoja SRC (48).

7.2. Patofiziologija

Patofiziološke promjene SRC-a uključuju promijenjen imunološki odgovor, kronične vaskularne promjene i fibrozu intersticija bubrega. Te promjene često su prisutne i kod SSc bez bubrežne krize te se smatra da još nepoznati događaj, vjerojatno vaskularni, pokreće endotelnu aktivaciju i oslobađanje čimbenika rasta i citokina, što potom dovodi do proliferativne vaskulopatije glatkih mišića (43). Proliferativna vaskulopatija dovodi do glomerularne ishemije te trajne aktivacije renin-angiotenzin-aldosteron sustava s hiperplazijom jukstaglomerularnog aparata, a potom se razvija i fibroza kao odgovor na oštećenje bubrežnog tkiva, što dodatno pogoršava funkciju bubrega (42,43,46). Povećanje krvnog tlaka uzrokuje daljnje oštećenje bubrežnih krvnih žila i pokreće krug koji na kraju dovodi do maligne hipertenzije (42). Ostali čimbenici za koje se vjeruje da igraju ulogu u smanjenju glomerularnog protoka krvi uključuju smanjeni minutni volumen srca zbog srčane sklerodermije ili zatajenja srca, izravne učinke angiotenzina II, glukokortikoida i bubrežnog

vazospazma, tj. „renalnog Raynaudovog fenomena“ (42,43). Mikroangiopatska hemolitička anemija javlja se u gotovo polovice bolesnika koji razviju sklerodermijsku bubrežnu krizu (41,45).

7.3. Klinička slika

Sklerodermijska bubrežna kriza se obično prezentira malignom hipertenzijom i akutnom bubrežnom ozljedom (46). Navedeno je često praćeno hipertenzivnom encefalopatijom, kongestivnim srčanim zatajenjem i/ili mikroangiopatskom hemolitičkom anemijom (42,45,47). Glavni simptomi su oligurija, edemi, bol u donjem dijelu leđa i promjene u urinu, uključujući hematuriju i proteinuriju (43). Osim toga mogu se javiti glavobolja, zamagljen vid, srčane komplikacije, umor, dispneja, gubitak apetita, mučnina i povraćanje (43,45,46). Manji broj pacijenata (10%) imat će vrijednosti krvnog tlaka unutar normalnog raspona. Za identifikaciju SRC-a u ovih bolesnika potrebno je utvrditi apsolutni porast sistoličkog tlaka za >20 mmHg u odnosu na uobičajene vrijednosti krvnog tlaka, unatoč tome što ostaje unutar fizioloških granica (46). Rano prepoznavanje simptoma i brzo liječenje ključni su za poboljšanje ishoda - očuvanje bubrežne funkcije.

7.4. Dijagnostika

Dijagnoza SRC-a se postavlja na temelju kliničke slike, laboratorijskih pretraga i slikovnih metoda. Laboratorijske pretrage, uključujući kompletnu krvnu sliku, upalne markere, ureju i kreatinin u krvi te serološke testove kao što su antinuklearna (ANA), anticentromerna, anti-topoizomerazna i anti-RNA-polimeraza III antitijela, pomažu u procjeni ozbiljnosti stanja (45). Analizom urina može se utvrditi hematurija i blaga proteinurija (<2g/dan), dok slikovne metode poput ultrazvuka, CT-a ili MR-a pružaju dodatne informacije o stanju bubrega (43). Biopsija bubrega nije potrebna kod klasične prezentacije, ali može biti potrebna u bolesnika s atipičnim prikazom, na primjer pacijent sa sklerodermijom s porastom kreatinina u serumu koji je normotenzivan ili ima aktivan sediment urina ili proteinuriju nefrotskog raspona (42). Grupa za proučavanje sklerodermije Ujedinjenog Kraljevstva (UKSSG) je 2016. godine izradila set smjernica za dijagnosticiranje SRC-a (Tablica 8) (49).

Tablica 8 Smjernice UKSSG za dijagnosticiranje sklerodermijske renalne krize (49)

Dijagnostički kriteriji (obavezno)	
Novi porast krvnog tlaka >150/85 mmHg ili Povećanje ≥ 20 mmHg od uobičajenog sistoličkog krvnog tlaka	} registriran barem dva puta u 24 sata
Akutno oštećenje bubrega stadija 1 ili više: >50% povećanje kreatinina u serumu od stabilne početne vrijednosti ili apsolutno povećanje od 26,5 $\mu\text{mol/L}$	
Dodatni dokazi (poželjno)	
Mikroangiopatijska hemolitička anemija na krvnom razmazu, trombocitopenija i drugi biokemijski nalazi u skladu s hemolizom	
Nalazi u skladu s ubrzanom porastom krvnog tlaka na pregledu oka	
Mikroskopska hematurija na test traci za urin i/ili eritrociturija u mikroskopskom pregledu mokraće	
Oligurija ili anurija	
Biopsija bubrega s tipičnim karakteristikama SRC-a, uključujući koncentričnu hiperplaziju intime, znak „ljuske luka“, u zidovima intrarenalnih arterija i arteriola, fibrinoidnu nekrozu, smanjenje glomerula	
Akutni plućni edem	

7.5. Liječenje

Liječenje SRC-a zahtijeva hitnu hospitalizaciju i agresivnu terapiju. Imunosupresivi, poput mikofenolat mofetila, često se koriste za kontrolu autoimunog odgovora, dok se antihipertenzivi primjenjuju za regulaciju krvnog tlaka (43). ACE inhibitori (kao što je kaptopril) su prvi izbor lijekova za snižavanje krvnog tlaka kod ovih bolesnika i koriste se doživotno i njihovo korištenje je povezano s višim stopama prekida hemodijalize i smanjenom smrtnošću (45,46). Osim toga, mogu se koristiti i sljedeći lijekovi: blokatori angiotenzinskih receptora, blokatori kalcijevih kanala, doksazosin (42,43). U najtežim slučajevima, treba razmotriti hemodijalizu ili čak transplantaciju bubrega (41,42). Trenutne preporuke savjetuju transplantaciju bubrega ukoliko ne dođe do oporavka bubrežne funkcije nakon jedne do dvije godine dijaliznog liječenja (najranije za 6 mjeseci), a preživljenje je bolje kod bolesnika koji su transplantirani u odnosu na one na dijalizi (45,47). Ponavljanje sklerodermijske bubrežne krize u presađenom bubregu je rijetko (5%) (42). Ekulizumab, monoklonsko protutijelo koje inhibira komplement C5, može se koristiti kod određenih bolesnika sa SRC-om, posebno onih koji ne odgovaraju na standardnu terapiju (41,43,46). Čimbenici rizika za loš ishod uključuju sljedeće: kreatinin u serumu veći od 3 mg/dL pri prezentaciji, odgoda u započinjanju antihipertenzivnog liječenja, neadekvatna kontrola krvnog tlaka, starija dob, muški spol, kongestivno zatajenje srca, SRC bez hipertenzije te nalaze bubrežne biopsije koji pokazuju arteriolarnu fibrinoidnu nekrozu, teški glomerularni ishemijski kolaps ili tešku tubularnu atrofiju i intersticijsku fibrozu (42).

8. VASKULITIS SREDIŠNJEG ŽIVČANOG SUSTAVA

Vaskulitis središnjeg živčanog sustava, CNS (engl. *Central Nervous System*, CNS) vaskulitis, je rijetka bolest koju karakterizira upala krvnih žila mozga i leđne moždine (50,51). Upala stijenke krvnih žila CNS-a uzrokuje stenozu ili okluziju žila, što ometa protok krvi i dovod kisika u vitalna područja. CNS vaskulitis može dovesti do trajnih neuroloških deficita, pa čak i smrti, ako se ne liječi.

8.1. Epidemiologija

Vaskulitis CNS-a je rijedak, s procijenjenom incidencijom od oko 2-3 slučaja na milijun stanovnika godišnje. Ova bolest pogađa sve dobne skupine, češća je kod odraslih, ali se sve više prepoznaje i kao učestali uzrok moždanog udara u djece (50,52,53). Žene su nešto češće pogođene CNS vaskulitisom u usporedbi s muškarcima (2). Može se pojaviti kao primarna bolest ili kao manifestacija sistemskih bolesti poput infekcija, sistemskog vaskulitisa, sistemskih bolesti vezivnog tkiva ili malignih bolesti (54).

8.2. Patofiziologija

Patofiziologija CNS vaskulitisa uključuje imunološki posredovanu upalu stijenke krvnih žila u mozgu i leđnoj moždini. Upala stijenke krvnih žila vodi do oštećenja strukture žila, gubitka integriteta žila, stenoze žila, ishemije i nekroze. Oštećenje krvnih žila može rezultirati različitim neurološkim simptomima ovisno o lokaciji i ozbiljnosti upale. Vaskulitis CNS-a možemo podijeliti na primarni i sekundarni. Primarni CNS vaskulitis pogađa isključivo krvne žile središnjeg živčanog sustava, također se naziva primarni angiitis centralnog živčanog sustava (55). Sekundarni CNS vaskulitis javlja se kao posljedica neke druge sistemske bolesti poput SLE, RA, eozinofilne granulomatoze s poliangiitisom ili granulomatoze s poliangiitisom te Sjögrenove bolesti (2,54).

8.3. Klinička slika

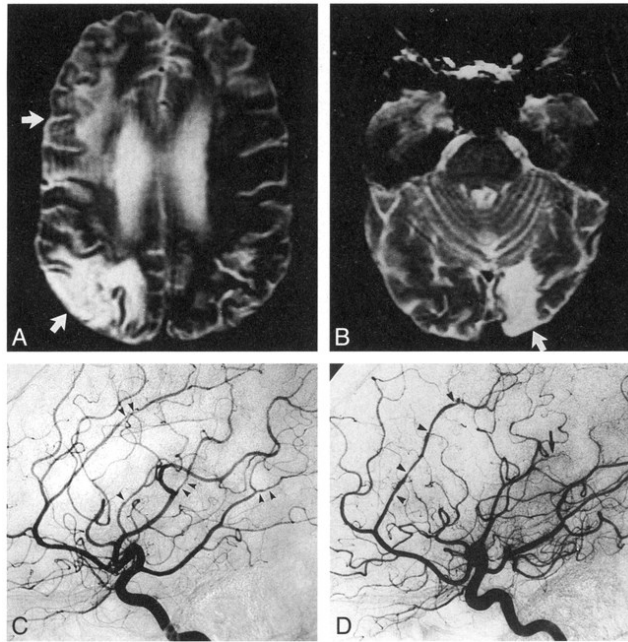
Vaskulitis CNS-a može uzrokovati širok spektar simptoma, uključujući kognitivne i afektivne poremećaje povezane s encefalopatijom, kroničnu glavobolju te epileptičke napade i žarišne neurološke deficite povezane s ishemijom i krvarenjem (50,54). Kontinuirana upala može dovesti i do smrti (54). Sistemski simptomi su malaksalost, povišena tjelesna temperatura, znojenje, umor i gubitak težine bez ikakvih znakova upale (Tablica 9) (51). Važno je prepoznati ove simptome i provesti daljnju dijagnostiku radi potvrde dijagnoze.

Tablica 9 Simptomi vaskulitisa središnjeg živčanog sustava (50,54)

Simptomi CNS vaskulitisa
Glavobolja
Kognitivne abnormalnosti - zbunjenost, gubitak pamćenja, poteškoće s koncentracijom
Fokalni neurološki deficiti - slabost jedne strane tijela, poremećaji vida, govorne teškoće
Epileptički napadi
Gubitak svijesti

8.4. Dijagnostika

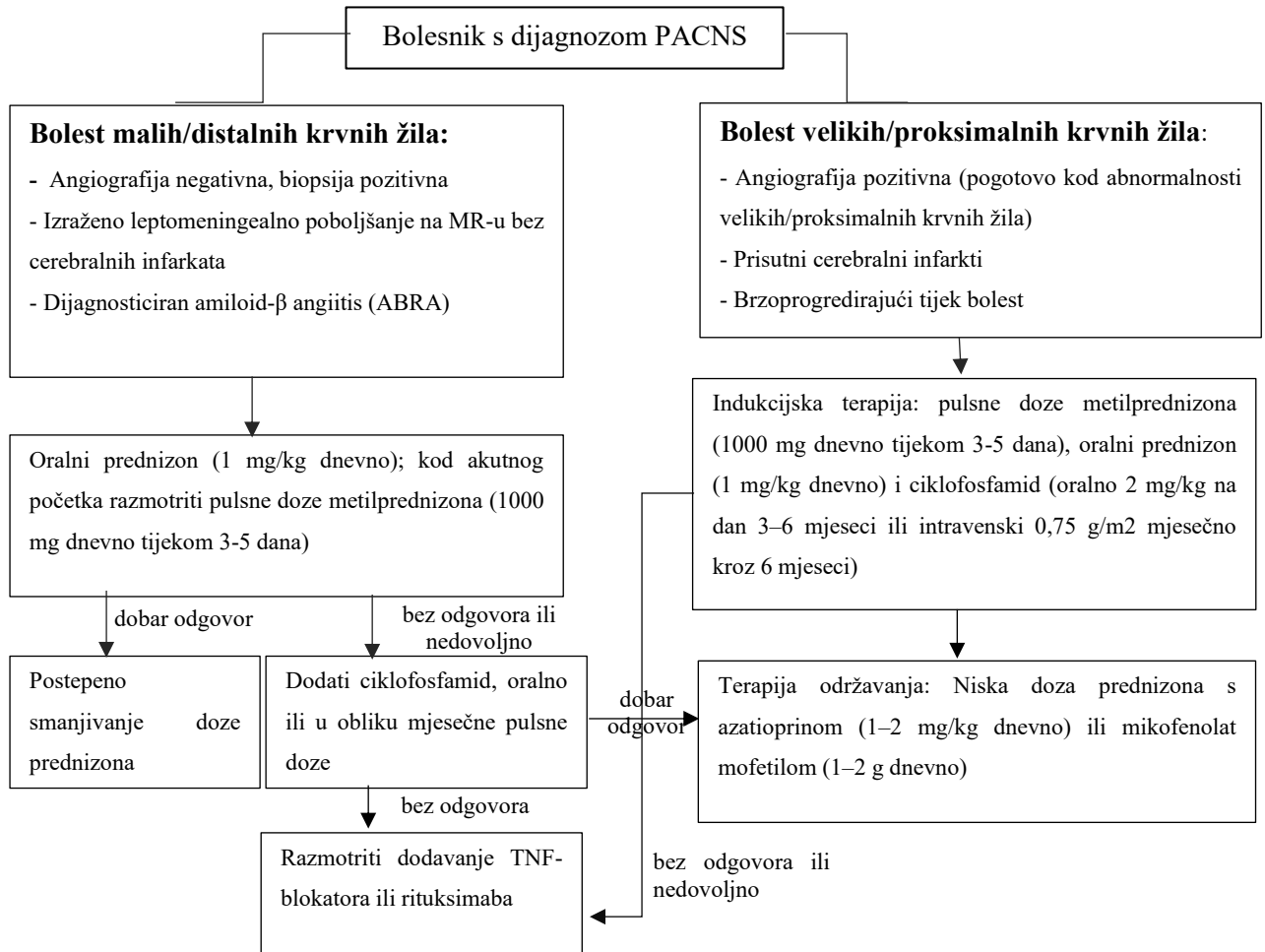
Dijagnoza CNS vaskulitisa je izazovna zbog raznolikosti simptoma i nedostatka specifičnih testova te se obično postavlja sa zakašnjenjem (50). Ključni dijagnostički postupci uključuju MR mozga i leđne moždine, digitalnu subtrakcijsku angiografiju (DSA), analizu cerebrospinalne tekućine te biopsiju CNS-a (Slika 9) (50,51). Laboratorijski testovi, poput upalnih markera i autoantitijela, mogu pružiti dodatne informacije o upalnom procesu (53). Potrebno je isključiti zaraznu etiologiju analizom cerebrospinalne tekućine (2). Iako se vjerojatna dijagnoza može postaviti MR-om uz korelaciju s kliničkim nalazima i DSA-om, biopsija ostaje zlatni standard za potvrđivanje dijagnoze vaskulitisa koji zahvaća CNS, ali se rjeđe koristi zbog invazivnosti postupka (2,50,52,54). Lezije koje sugeriraju vaskulitis u CNS-u mogu se pojaviti u korteksu, subkorteksu i dubokim strukturama sive tvari te mogu biti žarišne ili multiple (2,56). Prisutnost mikro- i makro- krvarenja na MR mozga može biti dobar pokazatelj ove bolesti (50,52).



Slika 9 CNS vaskulitis kod 37-godišnje žene sa SLE. MR slika je snimljena 7 dana prije angiograma; (A) aksijalna MR slika pokazuje infarkte u desnoj kortikalnoj sivoj masi i subkortikalnoj bijeloj masi (strelica), (B) aksijalna MR slika pokazuje infarkte u lijevoj kortikalnoj sivoj masi i subkortikalnoj bijeloj masi (strelica), (C) angiogram lijeve unutarnje karotidne arterije pokazuje područja stenoze anteriorne, srednje i posteriorne cerebralne arterije (strelice), (D) angiogram desne unutarnje karotidne arterije pokazuje lezije u anteriornoj cerebralnoj arteriji (strelice) i teško suženje distalne srednje cerebralne arterije (strelica) (56)

8.5. Liječenje

Liječenje vaskulitisa središnjeg živčanog sustava temelji se na retrospektivnim studijama i mišljenjima stručnjaka jer randomiziranih kontroliranih ispitivanja nema (50,57). Liječenje je hitno i uključuje imunosupresivnu terapiju kako bi se suzbila upala krvnih žila i smanjio rizik od komplikacija. Glukokortikoidi se koriste kao prva linija terapije, dok u težim slučajevima može biti potrebna primjena imunosupresivnih lijekova poput ciklofosfamida (50,54,57). Više od dvije trećine pacijenata dobro reagira na liječenje samo kortikosteroidima ili u kombinaciji s ciklofosfamidom (57). Redovito praćenje pacijenata i prilagodba terapije prema kliničkom odgovoru ključni su za uspješno liječenje CNS vaskulitisa. Najnovije smjernice sugeriraju postupno uvođenje bioloških lijekova, poput rituksimaba, osobito kod pacijenata koji ne reagiraju na kortikosteroide (54,57). Uz liječenje kortikosteroidima i imunosupresivima može se uvesti i antikoagulatna i antihipertenzivna terapija.



Slika 10 Preporučeni algoritam liječenja primarnog vaskulitisa središnjeg živčanog sustava (57)

9. NEONATALNI LUPUS ERITEMATOZUS

Neonatalni lupus eritematozus (NLE) je rijedak autoimuni poremećaj koji se javlja kod novorođenčadi majki koje imaju autoimunu bolest, poglavito SLE ili Sjögrenovu bolest. Ovo stanje uzrokuje prisustvo autoantitijela u krvi trudnice koja se prenose na fetus, uzrokujući različite simptome kod novorođenčeta, najčešće kožne promjene i blage hematološke abnormalnosti. Većina slučajeva NLE je blaga i simptomi spontano nestaju u prvih nekoliko mjeseci života. Međutim, u rijetkim slučajevima NLE može uzrokovati ozbiljnije probleme poput kongenitalnih srčanih blokova.

9.1. Epidemiologija

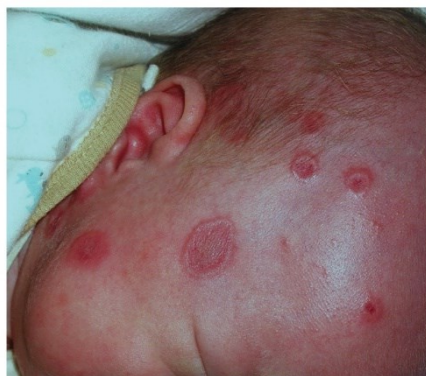Neonatalni lupus eritematozus se javlja s učestalošću 1:15 000 novorođenčadi, a ako se ne liječi, *in utero* je mortalitet 23%, dok je u dobi od 1 godine 54% (2). Važno je napomenuti da prisutnost ovih antitijela ne znači da će dijete razviti bolest (58). Neonatalni lupus se očituju uobičajeno nakon 16. tjedna trudnoće (2,58). Većina novorođenčadi s neonatalnim lupusom rođena je majkama s dijagnosticiranim SLE (24,4%), ali može se pojaviti i kod majki s drugim autoimunim bolestima kao što su Sjögrenov sindrom (13,4%) ili RA (1,1%) (58,59). Procjenjuje se da oko 2% potomstva žena s anti-Ro/SS-A ili anti-La/SS-B antitijelima ima djecu s NLE, dok stopa recidiva u sljedećim trudnoćama raste do 20% (58,60).

9.2. Patofiziologija

Neonatalni lupus smatra se modelom pasivnog stjecanja autoimune bolesti, karakteriziran transplacentalnim prijelazom majčinih anti-Ro (95%) i anti-La antitijela klase IgG (2,58,61,62). Ta antitijela prelaze posteljичnu barijeru nakon 12. tjedna trudnoće i mogu uzrokovati različite simptome kod fetusa, uključujući srčane blokove, kožne promjene i hematološke abnormalnosti (58). Srčani blok, kao najteža manifestacija bolesti, je posredovan vezanjem antitijela na stanice provodnog sustava srca uz popratnu upalu, a potom i fibrozu te kalcifikaciju tkiva (58,62).

9.3. Klinička slika

Tipične kliničke značajke neonatalnog lupusa su kožne manifestacije, kongenitalni srčani blok, hepatobilijarna disfunkcija, hematološka i neurološka disfunkcija te plućne abnormalnosti (2,61). Simptomi se obično javljaju u prvim tjednima života novorođenčeta, a u većini slučajeva, osim srčanih manifestacija, spontano nestaju do dobi od 3 do 6 mjeseci bez trajnih posljedica (61,63). Najčešći simptom je prstenasti kožni eritem (deskvamacijski prstenasti plakovi) koji zahvaća lice, vrat i vlasište (95%), ali može i cijelo tijelo (25%) (Slika 11) (2). Može se pogoršati izlaganjem suncu (fotosenzitivnost) (58,63).



Slika 11 Više eritematoznih papula i prstenastih makula s uzdignutim rubom na licu i glavi petotjednog dječaka s neonatalnim lupusom eritematozusom (64)

Hematološke abnormalnosti su također česte, uglavnom se radi o neutropeniji, limfopeniji, trombocitopeniji i anemiji (58,62). Međutim, ove promjene su obično blage i prolaze unutar nekoliko tjedana bez liječenja (63). Ozljeda jetre je uglavnom asimptomatska i rezultira povišenim transaminazama, ali može doći i do kolestatske hiperbilirubinemije (2). Od srčanih komplikacija najčešće su kardiomiopatije, strukturalne malformacije te smetnje provođenja (59). U najtežoj formi, koja se tipično javlja *in utero* za vrijeme II. i III. tromjesečja, može se razviti totalni srčani blok, koji se prezentira bradikardijom i dovodi do srčane insuficijencije i otežanog disanja (2,62,63). Ovaj poremećaj je ireverzibilan i povezan s visokim mortalitetom, čak 15-30%, dok preživjela djeca imaju velike zdravstvene poteškoće (59,63). Samo se 2% prvih trudnoća bolesnica s navedenim antitijelima komplicira potpunim srčanim blokom fetusa, dok se kod žena koje su već imale dijete s tim poremećajem ta vjerojatnost povećava na 18% u sljedećoj trudnoći (62).

9.4. Dijagnostika

Dijagnoza NLE se temelji na kombinaciji kliničke slike novorođenčeta, laboratorijskih nalaza i anamneze majke. Laboratorijski testovi mogu uključivati: ANA kod majke i novorođenčeta, anti-Ro/SSA i anti-La/SSB antitijela kod majke te diferencijalnu krvnu sliku za procjenu broja krvnih stanica (58). Biopsija kože se može napraviti za potvrdu kožnih promjena NLE. Karakterističan histopatološki nalaz su granularni depoziti IgG-a na dermo-epidermalnom spoju. Učestala fetalna ehokardiografija od 16. do 28. tjedna trudnoće je ključna za procjenu srčane funkcije i rano otkrivanje srčanog bloka (58,60).

9.5. Liječenje

Liječenje NLE ovisi o simptomima i ozbiljnosti stanja novorođenčeta. U slučaju srčanog bloka često je potrebna ugradnja trajnog srčanog elektrostimulatora (70%) (58,63). Ostali simptomi se mogu kontrolirati primjenom kortikosteroida ili drugih imunosupresivnih lijekova, ali prema

preporukama kod dojenčadi s promjenama samo na koži, hematološkom ili hepatobilijarnom sustavu nije potrebno uvođenje specifične terapije. Važno je pratiti razvoj djeteta i prilagoditi terapiju prema potrebi. Kožne lezije ne zahtijevaju liječenje. Zaštita od UV zračenja poput krema sa zaštitnim faktorom i zaštitne odjeće obavezna je u svim slučajevima (58). Ranije korištena terapija fluoriranim steroidima nije potvrdila učinkovitost u prevenciji srčanog bloka (58,60). Trenutno se ispituje učinak primjene intravenskih imunoglobulina u trudnica koje su u prethodnoj trudnoći imale dijete s kompletnim srčanim blokom (60). Međutim, kao preventivna mjera protiv razvoja srčanog bloka, svim ženama koje su pozitivne na anti-Ro/SSA, anti-La/SSB antitijela ili koje imaju anamnezu djeteta s NLE, treba što prije započeti s davanjem hidrosiklorokina (58). Prognoza NLE je obično dobra. Većina se djece s kožnim promjenama i blagim hematološkim abnormalnostima oporavi spontano u roku od nekoliko mjeseci. Međutim, djeca s kompletnim srčanim blokom zahtijevaju pažljivo praćenje i redovito liječenje. U rijetkim slučajevima blok može biti fatalan.

10. ZAKLJUČAK

Kroz analizu hitnih stanja kao što su atlantoaksijalna subluksacija, katastrofalni antifosfolipidni sindrom, sindrom aktivacije makrofaga, pulmonalno-renalni sindrom, septički artritis, sklerodermijska bubrežna kriza, CNS vaskulitis i neonatalni lupus, ovaj diplomski rad potvrđuje da je rano prepoznavanje simptoma i znakova ovih bolesti i brza dijagnostika od izuzetne važnosti.

Većina ovih stanja je vrlo rijetka, što može otežati dijagnozu zbog neprepoznavanja simptoma i znakova i odgoditi početak liječenja. Osim toga, za većinu ovih bolesti još uvijek ne postoje točne smjernice za postavljanje dijagnoze i liječenje niti randomizirana klinička istraživanja, a patofiziologija mnogih nije u potpunosti razjašnjena.

Liječenje se kod većine bolesnika oslanja na modulaciju imunološkog odgovora korištenjem farmakološke terapije, a u nekim slučajevima je potrebna i kirurška intervencija kako bi se stanje stabiliziralo ili izliječilo.

Prognoza za bolesnika uvelike ovisi o brzini prepoznavanja simptoma i znakova bolesti, postavljanju točne dijagnoze i pravovremenom započinjanju odgovarajućeg liječenja.

Zbog svega navedenog, edukacija o ovim specifičnim i složenim hitnim stanjima u reumatologiji je ključna kako bi se poboljšali ishodi liječenja i smanjila mogućnost fatalnih ishoda.

11. ZAHVALE

Ovim putem željela bih se zahvaliti svojoj mentorici doc.dr.sc. Marini Ikić Matijašević na svemu što me naučila i na uloženom vremenu i trudu pri izradi ovog diplomskog rada.

Zahvaljujem se svojim roditeljima i sestrama na cjeloživotnom ulaganju u moje obrazovanje, neiscrpnj podršci te bezuvjetnoj ljubavi koju mi pružaju svakim danom.

Posebnu zahvalu upućujem svom Karlu na ljubavi, podršci i strpljenju tijekom svih ovih šest godina fakulteta.

Hvala i svim mojim prijateljicama i prijateljima što su mi uljepšali život.

12. LITERATURA

1. Vodič za samoliječenje, akutna i hitna stanja te bezreceptne lijekove. HZZO [internet]. 2014 [pristupljeno 16. 5. 2024.]. Dostupno na: <https://hzzo.hr/wp-content/uploads/2014/08/Vodi%C4%8D-za-samolije%C4%8Denje-akutna-i-hitna-stanja-te-bezreceptne-lijekove1.pdf>
2. Gutiérrez-González LA. Rheumatologic emergencies. *Clin Rheumatol*. 2015 Dec;34(12):2011-9. doi: 10.1007/s10067-015-2994-y
3. Subagio EA, Wicaksono P, Faris M, Bajamal AH, Abdillah DS. Diagnosis and Prevalence (1975-2010) of Sudden Death due to Atlantoaxial Subluxation in Cervical Rheumatoid Arthritis: A Literature Review. *ScientificWorldJournal*. 2023 Oct;2023:6675489. doi: 10.1155/2023/6675489
4. Agrawal R, Elfeky M, Yu Jin T. Atlanto-axial subluxation. *Radiopaedia.org* [internet]. 2008 May [pristupljeno 16.5.2024.]. Dostupno na: <https://radiopaedia.org/articles/942>
5. Chung J, Bak KH, Yi HJ, Chun HJ, Ryu JI, Han MH. Upper Cervical Subluxation and Cervicomedullary Junction Compression in Patients with Rheumatoid Arthritis. *J Korean Neurosurg Soc*. 2019 Nov;62(6):661-670. doi: 10.3340/jkns.2018.0234
6. Subagio AE, Kim W, Seok. Cervical spine instability and canal stenosis caused by rheumatoid arthritis. *Neurologico Spinale Medico Chirurgico*. 2020 Nov;3(3):97-102. doi: 10.36444/nsmc.v3i3.115
7. Mańczak M, Gasik R. Cervical spine instability in the course of rheumatoid arthritis - imaging methods. *Reumatologia*. 2017;55(4):201-207. doi: 10.5114/reum.2017.69782
8. Goel A. Indicators of atlantoaxial instability. *J Craniovertebr Junction Spine*. 2021 Apr-Jun;12(2):103-106. doi: 10.4103/jcvjs.jcvjs_55_21
9. Hacking C, Thibodeau R, Chieng R. Atlantodental interval. *Radiopaedia.org* [internet]. 2015 Oct [pristupljeno 16.5.2024.]. Dostupno na: <https://radiopaedia.org/articles/40483>
10. Zhang T, Pope J. Cervical spine involvement in rheumatoid arthritis over time: results from a meta-analysis. *Arthritis Res Ther*. 2015 May 31;17(1):148. doi: 10.1186/s13075-015-0643-0
11. Lustrin ES, Karakas SP, Ortiz AO, Cinnamon J, Castillo M, Vaheesan K, i sur. Pediatric cervical spine: normal anatomy, variants, and trauma. *Radiographics*. 2003;23:539–560.
12. Lacy J, Bajaj J, Gillis CC. Atlantoaxial Instability. *StatPearls* [internet]. 2023 Jun [pristupljeno 16.5.2024.]. Dostupno na: <https://www.ncbi.nlm.nih.gov/books/NBK519563/>

13. Moake JL. Antifosfolipidni sindrom. Gaćina P ur. HeMED [internet]. [pristupljeno 16. 5. 2024.]; Dostupno na: <https://hemed.hr/Default.aspx?sid=14377>
14. Bitsadze V, Yakubova F, Khizroeva J, Lazarchuk A, Salnikova P, Vorobev A, i sur. Catastrophic Antiphospholipid Syndrome. *Int J Mol Sci.* 2024 Jan 4;25(1):668. doi: 10.3390/ijms25010668
15. Hirji SA, Alnajar A, Kaneko T. Commentary: Managing catastrophic antiphospholipid syndrome-do we have a way out?. *JTCVS Tech.* 2021 Oct 19;10:278-279. doi: 10.1016/j.xjtc.2021.10.021
16. Nayer A, Ortega LM. Catastrophic antiphospholipid syndrome: a clinical review. *J Nephropathol.* 2014 Jan;3(1):9-17. doi: 10.12860/jnp.2014.03
17. Dođru A, Ugan Y, Şahin M, Karahan N, Tunç ŞE. Catastrophic antiphospholipid syndrome treated with rituximab: A case report. *Eur J Rheumatol.* 2017 Jun;4(2):145-147. doi: 10.5152/eurjrheum.2017.160073
18. Fuentes Carrasco M, Mayoral Triana A, Cristóbal García IC, Pérez Pérez N, Izquierdo Méndez N, Soler Ruiz P, i sur. Catastrophic antiphospholipid syndrome during pregnancy. *Eur J Obstet Gynecol Reprod Biol.* 2021 Sep;264:21-24. doi: 10.1016/j.ejogrb.2021.07.002
19. El-Shereef RR, El-Abedin Z, Abdel Aziz R, Talat I, Saleh M, Abdel-Samia H, i sur. Catastrophic Antiphospholipid Syndrome. *Case Rep Rheumatol.* 2016;2016:4161439. doi: 10.1155/2016/4161439
20. Martini T, Santoro RC, Banov L, Ierardi A, Leotta M, Strangio A, i sur. Prolongated Activated Partial Thromboplastin Time (aPTT) in Pediatric Patients before Surgery- Crying Wolf: Lupus (Anticoagulant) Does Not Always Threaten Children. *J Clin Med.* 2024 Mar 6;13(5):1510. doi: 10.3390/jcm13051510.
21. He L, Yao S, Zhang R, Liu M, Hua Z, Zou H, i sur. Macrophage activation syndrome in adults: Characteristics, outcomes, and therapeutic effectiveness of etoposide-based regimen. *Front Immunol.* 2022 Sep 15;13:955523. doi: 10.3389/fimmu.2022.955523
22. Bagri NK, Gupta L, Sen ES, Ramanan AV. Macrophage Activation Syndrome in Children: Diagnosis and Management. *Indian Pediatr.* 2021 Dec 15;58(12):1155-1161. doi: 10.1007/s13312-021-2399-8
23. Dilibe A, Ugoala OS, Evbayekha EO, Khalilullah MZ, Adabale OK, Poyser TA, i sur. Macrophage Activation Syndrome (MAS): A Case Report and Narrative Review. *Cureus.* 2023 Mar 1;15(3):e35670. doi: 10.7759/cureus.35670
24. Lerkvaleekul B, Vilaiyuk S. Macrophage activation syndrome: early diagnosis is key. *Open Access Rheumatol.* 2018 Aug 31;10:117-128. doi: 10.2147/OARRR.S151013

25. Crayne CB, Albeituni S, Nichols KE, Cron RQ. The Immunology of Macrophage Activation Syndrome. *Front Immunol.* 2019 Feb 1;10:119. doi: 10.3389/fimmu.2019.00119
26. Aziz A, Castaneda EE, Ahmad N, Veerapalli H, Rockferry AG, Lankala CR, i sur. Exploring Macrophage Activation Syndrome Secondary to Systemic Lupus Erythematosus in Adults: A Systematic Review of the Literature. *Cureus.* 2021 Oct 16;13(10):e18822. doi: 10.7759/cureus.18822
27. Warmoth T, Ramesh M, Iwuji K, Pixley JS. Macrophage Activation Syndrome in Adults: A Retrospective Case Series. *J Investig Med High Impact Case Rep.* 2021 Jan-Dec;9:23247096211026406. doi: 10.1177/23247096211026406
28. Gouda W, Alsaqabi F, Moshrif A, Abbas AS, Abdel-Aziz TM, Islam MA. Macrophage activation syndrome triggered by systemic lupus erythematosus flare: successful treatment with a combination of dexamethasone sodium phosphate, intravenous immunoglobulin, and cyclosporine: a case report. *J Med Case Rep.* 2021 Oct 7;15(1):497. doi: 10.1186/s13256-021-03072-1
29. Schwarz MI. Pulmonalno-renalni sindrom. Ivančević Ž ur. *HeMED* [internet]. [pristupljeno 16. 5. 2024.]; Dostupno na: <https://hemed.hr/Default.aspx?sid=14575>
30. Boyle N, O'Callaghan M, Ataya A, Gupta N, Keane MP, Murphy DJ, i sur. Pulmonary renal syndrome: a clinical review. *Breathe (Sheff).* 2022 Dec;18(4):220208. doi: 10.1183/20734735.0208-2022
31. Brusselle GG. Pulmonary-Renal Syndromes. *Acta Clinica Belgica.* 2014;62(2): 88–96. <https://doi.org/10.1179/acb.2007.016>
32. He M, Arthur Vithran DT, Pan L, Zeng H, Yang G, Lu B, i sur. An update on recent progress of the epidemiology, etiology, diagnosis, and treatment of acute septic arthritis: a review. *Front Cell Infect Microbiol.* 2023 May 2;13:1193645. doi: 10.3389/fcimb.2023.1193645
33. Earwood JS, Walker TR, Sue GJC. Septic Arthritis: Diagnosis and Treatment. *Am Fam Physician.* 2021 Dec 1;104(6):589-597
34. Momodu II, Savaliya V. Septic Arthritis. *StatPearls* [internet]. 2023 Jul 3 [pristupljeno 16.5.2024]. Dostupno na: <https://www.ncbi.nlm.nih.gov/books/NBK538176/>
35. Kromann NC, Johansen ME, Hvolris J. Septic arthritis. *Ugeskr Laeger.* 2017 Jan 16;179(3):V03160183
36. Cohen E, Katz T, Rahamim E, Bulkowstein S, Weisel Y, Leibovitz R, i sur. Septic arthritis in children: Updated epidemiologic, microbiologic, clinical and therapeutic correlations. *Pediatr Neonatol.* 2020 Jun;61(3):325-330. doi: 10.1016/j.pedneo.2020.02.006

37. Gigante A, Coppa V, Marinelli M, Giampaolini N, Falcioni D, Specchia N. Acute osteomyelitis and septic arthritis in children: a systematic review of systematic reviews. *Eur Rev Med Pharmacol Sci.* 2019 Apr;23(2 Suppl):145-158. doi: 10.26355/eurrev_201904_17484
38. Wall C, Donnan L. Septic arthritis in children. *Aust Fam Physician.* 2015 Apr;44(4):213-5
39. Long B, Koyfman A, Gottlieb M. Evaluation and Management of Septic Arthritis and its Mimics in the Emergency Department. *West J Emerg Med.* 2019 Mar;20(2):331-341. doi: 10.5811/westjem.2018.10.40974
40. Abbod H, Al-Otaibi L, Alshamiri K. Septic arthritis. *Int J Pediatr Adolesc Med.* 2018 Dec;5(4):152-154. doi: 10.1016/j.ijpam.2018.12.005
41. Saba L, Kassab J, Mehta V, Bari M. Scleroderma Renal Crisis With Thrombotic Microangiopathy Treated With Eculizumab. *Cureus.* 2022 Nov 28;14(11):e31977. doi: 10.7759/cureus.31977
42. Vaidya PN, Basyal B, Finnigan NA. Scleroderma and Renal Crisis. *StatPearls* [internet]. 2023 Jul 4 [pristupljeno 16.5.2024]. Dostupno na: <https://www.ncbi.nlm.nih.gov/books/NBK482424/>
43. Cole A, Ong VH, Denton CP. Renal Disease and Systemic Sclerosis: an Update on Scleroderma Renal Crisis. *Clin Rev Allergy Immunol.* 2023 Jun;64(3):378-391. doi: 10.1007/s12016-022-08945-x
44. Dolnikov K, Milo G, Assady S, Dragu R, Braun-Moscovici Y, Balbir-Gurman A. Scleroderma Renal Crisis as an Early Presentation of Systemic Sclerosis. *Isr Med Assoc J.* 2020 Nov;11(22):722-723
45. Gandhi R, Das A, Gonzalez D, Murthy V. Renal Crisis as the Initial Manifestation of Scleroderma. *Cureus.* 2022 Jun 11;14(6):e25856. doi: 10.7759/cureus.25856
46. Scheen M, Dominati A, Olivier V, Nasr S, De Seigneux S, Mekinian A, i sur. Renal involvement in systemic sclerosis. *Autoimmun Rev.* 2023 Jun;22(6):103330. doi: 10.1016/j.autrev.2023.103330
47. Kim H, Lefebvre F, Hoa S, Hudson M. Mortality and morbidity in scleroderma renal crisis: A systematic literature review. *J Scleroderma Relat Disord.* 2021 Feb;6(1):21-36. doi: 10.1177/2397198320920422
48. Gordon SM, Hughes JB, Nee R, Stitt RS, Bailey WT, Little DJ, i sur. Systemic sclerosis medications and risk of scleroderma renal crisis. *BMC Nephrol.* 2019 Jul 25;20(1):279. doi: 10.1186/s12882-019-1467-y

49. Lynch BM, Stern EP, Ong V, Harber M, Burns A, Denton CP. UK Scleroderma Study Group (UKSSG) guidelines on the diagnosis and management of scleroderma renal crisis. *Clin Exp Rheumatol*. 2016;34(Suppl. 100):S106-S109
50. Agarwal A, Sharma J, Srivastava MVP, Sharma MC, Bhatia R, Dash D, i sur. Primary CNS vasculitis (PCNSV): a cohort study. *Sci Rep*. 2022 Aug 5;12(1):13494. doi: 10.1038/s41598-022-17869-7
51. Rastogi H. Central nervous system vasculitis imaging: Simplified. *Neurol India*. 2017 Nov-Dec;65(6):1221-1222. doi: 10.4103/0028-3886.217999
52. Gupta RK. Small vessel CNS vasculitis-optimism and challenges in imaging diagnosis. *Neurol India*. 2017 Nov-Dec;65(6):1219-1220. doi: 10.4103/0028-3886.217993
53. Gupta N, Hiremath SB, Aviv RI, Wilson N. Childhood Cerebral Vasculitis : A Multidisciplinary Approach. *Clin Neuroradiol*. 2023 Mar;33(1):5-20. doi: 10.1007/s00062-022-01185-8
54. Hecker C, Welpner T, Herold M, Trinkla E, Broussalis E, Killer-Oberpfalzer M. Update on treatment strategies for vasculitis affecting the central nervous system. *Drug Discov Today*. 2022 Apr;27(4):1142-1155. doi: 10.1016/j.drudis.2021.11.020
55. Sherri A, Mortada MM, Makowska J, Lewandowska-Polak A. Primary angiitis of the CNS and ANCA-associated vasculitis: from pathology to treatment. *Rheumatol Int*. 2024 Feb;44(2):211-222. doi: 10.1007/s00296-023-05461-9
56. Pomper MG, Miller TJ, Stone JH, Tidmore WC, Hellmann DB. CNS vasculitis in autoimmune disease: MR imaging findings and correlation with angiography. *AJNR Am J Neuroradiol*. 1999 Jan;20(1):75-85
57. Salvarani C, Brown RD Jr, Hunder GG. Adult Primary Central Nervous System Vasculitis. *Isr Med Assoc J*. 2017 Jul;19(7):448-453
58. Liszewska A, Woźniacka A. Neonatal lupus erythematosus - prevention is better than cure. *Postepy Dermatol Alergol*. 2022 Dec;39(6):1021-1026. doi: 10.5114/ada.2022.122601
59. Perčić M. Sistemni eritematozni lupus u trudnoći [diplomski rad na internetu]. Zagreb: Sveučilište u Zagrebu, Medicinski fakultet; 2015 [pristupljeno 16. 5. 2024.]. Dostupno na: <https://repositorij.mef.unizg.hr/islandora/object/mef%3A957/datastream/PDF/view>
60. Diaz-Frias J, Badri T. Neonatal Lupus Erythematosus. *StatPearls* [internet]. 2023 Jun 26 [pristupljeno 16. 5. 2024.]. Dostupno na: <https://www.ncbi.nlm.nih.gov/books/NBK526061/>
61. Zukan I, Gagro A, Markić J, Polić B, Kovačević T, Meštrović J, i sur. Raznolikost kliničke slike u neonatalnom eritemskom lupusu. *Paediatrica Croatica. Supplement*. 2014;181-181

62. Anić F. Trudnoća u Bolesnica sa Sustavnim Eritemskim Lupusom: Neonatalni lupus. HDGO [internet]. [pristupljeno 16. 5. 2024.]. Dostupno na: <https://www.hdgo.hr/Default.aspx?sifraStranica=761>
63. Sistemski eritemski lupus: Neonatalni lupus. Printo [internet]. 2016 [pristupljeno 16. 5. 2024.]. Dostupno na: https://www.printo.it/pediatric-rheumatology/HR/info/3/Sistemski-Eritemski-Lupus#anc_t5
64. Liu W, Ma DL. Neonatal lupus erythematosus. CMAJ. 2020 Feb 18;192(7):E163. doi: 10.1503/cmaj.191172

13. ŽIVOTOPIS

Rođena sam 20. prosinca 1999. godine u Splitu. Od 2006. godine pohađala sam Osnovnu školu Bukovac u Zagrebu, a nakon toga sam upisala XV. gimnaziju u Zagrebu. Medicinski fakultet u Zagrebu upisala sam akademske godine 2018./2019. Tijekom školovanja trenirala sam atletiku i odbojku te držala instrukcije iz matematike, čuvala djecu i radila kao *beauty advisor* za *L'Oreal*.