

# Biopsija dojke pod kontrolom magnetske rezonancije

---

**Bjelić, Džana**

**Master's thesis / Diplomski rad**

**2024**

*Degree Grantor / Ustanova koja je dodijelila akademski / stručni stupanj:* **University of Zagreb, School of Medicine / Sveučilište u Zagrebu, Medicinski fakultet**

*Permanent link / Trajna poveznica:* <https://um.nsk.hr/um:nbn:hr:105:486959>

*Rights / Prava:* [In copyright](#)/[Zaštićeno autorskim pravom.](#)

*Download date / Datum preuzimanja:* **2025-02-07**



*Repository / Repozitorij:*

[Dr Med - University of Zagreb School of Medicine Digital Repository](#)



**SVEUČILIŠTE U ZAGREBU  
MEDICINSKI FAKULTET**

**Džana Bjelić**

**Biopsija dojke pod kontrolom magnetske  
rezonancije**

**DIPLOMSKI RAD**



**Zagreb, 2024.**

Ovaj diplomski rad izrađen je u Kliničkom zavodu za dijagnostičku i intervencijsku radiologiju Kliničke bolnice Dubrava pod vodstvom izv.prof.dr.sc. Gordane Ivanac i predan je na ocjenu u akademskoj godini 2023./2024.

## KRATICE

ADC – engl. *apparent diffusion coefficient*

BRCA 1/2 – engl. *Breast cancer gene 1/2*

CNB – biopsija dojke širokom iglom (engl. *core needle biopsy*)

DCIS – duktalni karcinom in situ

DTPA – dietilentriaminopentaocetna kiselina (engl. *diethylenetriaminepentaacetic acid*)

DWI – difuzijsko snimanje magnetskom rezonancijom (engl. *Diffusion-Weighted Imaging*)

engl. – engleski

ER – estrogenski receptor

FNA – citološka punkcija tankom iglom (engl. *fine-needle aspiration*)

G – gauge

HER2 – receptor za humani epidermalni faktor rasta 2

lat. – latinski

LCIS – lobularni karcinom in situ

mmol/kg – milimol po kilogramu

MR – magnetska rezonancija

NST – invazivni karcinom nespecificiranog tipa (engl. *no special type*)

PARP – poliadenozin riboza polimeraza (engl. *poly (ADP-ribose) polymerase*)

PR – progesteronski receptor

s – sekunda

T – Tesla

UZV – ultrazvuk

## SADRŽAJ

Sažetak.....	I
Summary .....	II
1. Anatomija dojke .....	1
2. Patološke promjene dojki .....	2
2.1. Benigne lezije dojki .....	2
2.2. Maligne lezije dojki .....	4
3. Radiološka dijagnostika tumora dojke.....	8
3.1. Mamografija i mamografski probir karcinoma dojke .....	8
3.2. Ultrazvuk dojke (UZV) .....	10
3.3. Magnetska rezonancija dojke (MR) .....	11
3.4. Citološka punkcija tankom iglom .....	17
3.5. Biopsija dojke širokom iglom .....	18
3.6. Vakuumom potpomognuta biopsija dojke .....	19
4. Biopsija dojke pod kontrolom magnetske rezonancije.....	20
4.1. Općenito o zahvatu i indikacije .....	20
4.2. Informirani pristanak .....	20
4.3. Kontraindikacije i komplikacije .....	21
4.4. Oprema .....	21
4.5. Postupak izvođenja zahvata .....	23
4.6. Prednosti i nedostaci .....	26
5. Zaključak.....	27
6. Zahvale .....	28
7. Literatura .....	29
8. Životopis.....	33

## Sažetak

### Biopsija dojke pod kontrolom magnetske rezonancije

Džana Bjelić

Dojka je parni organ građen od žljezdanog i masnoga tkiva. U mlađoj dobi, žljezdano je tkivo zastupljenije, dok starenjem dojka involuira, odnosno, udio masnog tkiva znatno se povećava.

Najveći broj lezija u dojkama benigne je prirode, a od njih su najčešće ciste i fibroadenomi. Karcinomi su rjeđi od benignih promjena, no, prvi su po učestalosti i smrtnosti od svih malignih bolesti u žena. Uvođenjem nacionalnog programa za rano otkrivanje raka dojke mamografskim pregledom, mortalitet je smanjen za oko 20%.

Radiološka dijagnostika tumora dojke obuhvaća mamografiju, ultrazvuk te magnetsku rezonanciju dojki. Pod kontrolom navedenih metoda izvode se različiti zahvati – citološka punkcija tankom iglom, biopsija dojke širokom iglom te vakuumom potpomognuta biopsija dojke, koje omogućavaju određivanje prirode promjena u dojci. Magnetska rezonancija dojke uz primjenu kontrasta najosjetljivija je radiološka metoda u otkrivanju patologije dojke. No, specifičnost metode je ograničena, a, samo snimanje je dugotrajno, kompliciranije te manje dostupno od mamografskog i ultrazvučnoga pregleda.

Biopsija dojke pod kontrolom magnetske rezonance indicirana je u slučaju lezije koja je okultna na mamografiji i ultrazvuku. Provodi se pomoću zatvorenog magneta koristeći zavojnice posebno namijenjene za dojke. Zbog manje mogućnosti pogreške i preciznije dijagnoze, najčešće se izvodi vakuumom potpomognuta biopsija.

Kontraindikacije za zahvat uključuju sve kontraindikacije za pregled magnetskom rezonancijom te alergiju na gadolinij ili lokalne anestetike, dok su moguće komplikacije zahvata stvaranje hematoma, infekcija te ozljeda kože.

Ova metoda izuzetno je precizna, minimalno invazivna te se pacijenticu ne izlaže ionizacijskome zračenju. S druge strane, izvođenje zahvata je dugotrajno, skupo, slabo dostupno te zahtijeva dobro obučeno osoblje i specifičnu opremu.

**Ključne riječi:** biopsija dojke; karcinom dojke; magnetska rezonancija; mamografija; ultrazvuk

## Summary

### Breast biopsy under magnetic resonance imaging guidance

Džana Bjelić

The breast is a paired organ composed of glandular and adipose tissue. In younger women, glandular tissue predominates, whereas, with aging, the breast undergoes involution, resulting in a significant increase in the proportion of adipose tissue.

The majority of breast lesions are benign, with cysts and fibroadenomas being the most common. Carcinomas are less frequent than benign changes, but rank first in incidence and mortality among all malignant diseases in women. The implementation of a national breast cancer early detection program through mammographic screening has reduced mortality by approximately 20%.

Radiological diagnosis of breast tumors encompasses mammography, ultrasound, and breast magnetic resonance imaging. Various procedures are performed under the guidance of these imaging methods, including fine-needle aspiration, core needle biopsy, and vacuum-assisted breast biopsy, which facilitate the determination of the nature of breast changes.

Breast magnetic resonance imaging with contrast enhancement is the most sensitive radiological method for detecting breast pathology. However, the specificity of this method is limited, and the imaging process is time-consuming, more complex, and less accessible compared to mammographic and ultrasound examinations.

Breast biopsy under magnetic resonance imaging guidance is indicated for lesions that are occult on mammography and ultrasound. This procedure is performed using a closed magnet and coils specifically designed for the breasts. Vacuum-assisted biopsy is most commonly performed due to its lower error rate and more precise diagnosis.

Contraindications for the procedure include all contraindications for magnetic resonance imaging, as well as allergies to gadolinium or local anesthetics. Potential complications of the procedure include hematoma formation, infection, and skin injury. This method is extremely precise, minimally invasive, and does not expose the patient to ionizing radiation. Conversely, the procedure is time-consuming, expensive, less accessible and requires highly trained personnel and specific equipment.

**Key words:** breast biopsy; breast carcinoma; magnetic resonance imaging; mammography; ultrasound

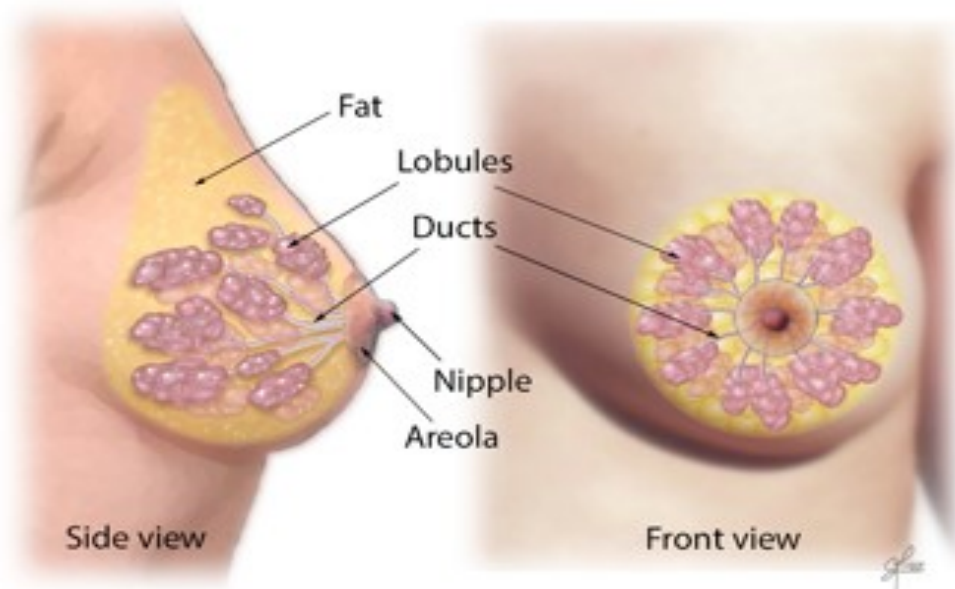
## 1. Anatomija dojke

Dojke su parni organi pričvršćeni za prednji dio stijenke prsnog koša s obje strane prsne kosti. Ne sadržavaju mišićno tkivo, no, naslanjaju se na veliki prsni mišić (lat. *musculus pectoralis major*) (1).

Zdravu žensku dojku čini žljezdano tkivo te potkožno masno tkivo koje prekriva žljezdano, daje potporu, oblik i veličinu dojkama (1,2).

Žljezdano tkivo sastoji se od režnjeva (lobusi), režnjića (lobulusi) te mliječnih kanalića (duktusi). Svaka dojka sadržava 12 – 20 lobusa, a svaki od njih građen je od lobulusa na čijim se krajevima nalaze žlijezde koje proizvode mlijeko tijekom laktacije. Mliječnim kanalićima stvoreno mlijeko prenosi se do bradavice. Nju okružuje tamnije pigmentirano područje – areola (1,2).

Kako žena stari, dojke postaju involutivne, odnosno, udio žljezdanog tkiva se smanjuje, a masnog povećava (2).



**Slika 1.** Anatomija ženske dojke. Preuzeto od: Cleveland Clinic (3).



## 2. Patološke promjene dojki

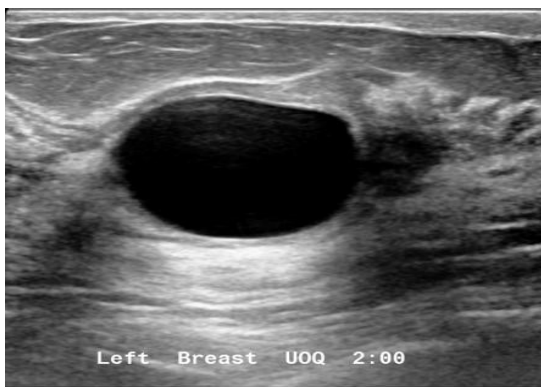### 2.1. Benigne lezije dojki

Najveći broj promjena u dojkama benigne je prirode, a glavni uzroci njihovog nastanka jesu hormonska neravnoteža i djelovanje raznih tvari koje potiču sekreciju s retencijom sekreta i proširenjem vodova, te proliferaciju dukalnog i lobularnog epitela s različitim stupnjevima razvoja epitelne hiperplazije. Oko 30% tih promjena u dojkama jesu duktalna i lobularna epitelna hiperplazija, odnosno proliferativne/hiperplastične promjene i neproliferativne fibrocistične promjene (4,5).

Ove lezije često su asimptomatske te su obično slučajan nalaz na ultrazvuku ili mamografiji, no, mogu davati kliničke simptome u vidu boli i palpabilne tvorbe, što može pobuditi sumnju na malignitet (4).

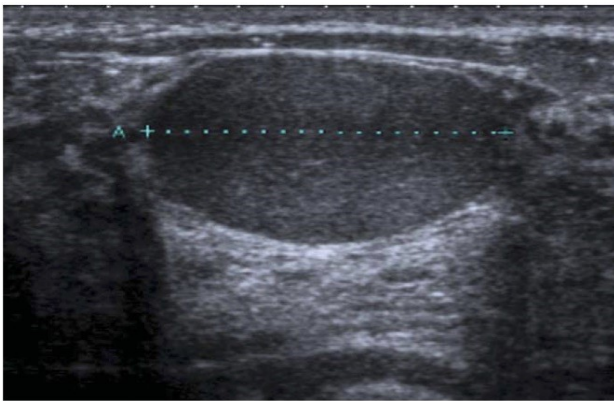
Benigne promjene mogu zahvatiti cijelu dojku ili mogu biti žarišne. Najčešće žarišne promjene jesu ciste i fibroadenomi. Ostale lezije obuhvaćaju adenoze, fokalne fibroze, epitelne hiperplazije te upalne promjene (4).

Ciste različitih dimenzija, solitarne ili multiple, razvijaju se u oko polovice žena u dobi višoj od 30 godina. Najčešće su asimptomatske te se slučajno otkrivaju pri mamografiji ili ultrazvuku. Ako ultrazvučni nalaz jasno upućuje na jednostavnu cistu, dijagnoza se pouzdano može postaviti i bez citološke punkcije. Posebni oblici cista jesu galaktokele – ispunjene mlijekom, razvijaju se tijekom trudnoće ili laktacije, te uljne ciste – ispunjene uljnim nekrotičnim sadržajem, najčešće se razvijaju nakon traume ili kirurškoga zahvata te, zbog ovapnjenja, imaju karakterističan izgled na mamografiji i ultrazvuku, s rubom poput ljuske od jajeta (4).



**Slika 2.** Ultrazvučni prikaz jednostavne ciste. Preuzeto od: Radiopaedia (6).

Fibroadenomi su najčešći benigni tumori dojke s vrhuncem pojave u mlađih žena, od 15. do 35. godine života. Obično se pojavljuju kao solitarne, ovalne lezije promjera 1 – 3 cm. Histološki, fibroadenome karakterizira stromalna proliferacija uz komprimirane epitelne komponente. Važno ih je razlikovati od filoidnih tumora koji se histološki očituju stromalnom hipercelularnosti, povećanim brojem mitozama uz moguću atipiju stromalnih stanica. Asimptomatski fibroadenom nije potrebno liječiti, dok se simptomatski fibroadenom uklanja ili kirurškom ekscizijom – u slučaju da je veći od 2 cm ili ultrazvučno vođenom vakuumom potpomognutom biopsijom (4,5).



**Slika 3.** Ultrazvučni prikaz fibroadenoma. Preuzeto od: Cambridge Medical Journal (7).

Adenoza, definirana kao neneoplastična proliferacija terminalnih duktalnih segmenata, može se podijeliti na nekoliko oblika: duktalna, sklerozirajuća, mikroglandularna adenoza te radijalni ožiljak. Važnost sklerozirajuće adenoze jest moguća povezanost sa atipičnom lobularnom hiperplazijom ili lobularnim karcinomom in situ. Radijalni ožiljak sklerozirajuća je lezija karakterizirana fokalnom ili multifokalnim tubularnim proliferativnim adenozama koje se razvijaju oko vezivne osnove te šire prema van. Kada je spikuliran, slikovnim metodama (mamografijom i ultrazvukom) ne može se razlikovati od invazivnog karcinoma (4).

Fokalna fibroza pojavljuje se u mlađih žena, a karakterizirana je proliferacijom stromalnoga tkiva te fokalnom atrofijom parenhima. Karakterističan nalaz na mamografiji jest fokalna gustoća bez prisutnosti mikrokalcifikacija (4).

Epitelne hiperplazije mogu se podijeliti na duktalnu, lobularnu i atipičnu hiperplaziju. Atipična hiperplazija ima znatan rizik prelaska u intraduktalni karcinom, 4 – 5 puta veći u odnosu na normalnu populaciju, stoga ju je potrebno kirurški resekirati (4).

Upalne promjene rijetka su pojava, a možemo ih podijeliti na puerperalni (vezan uz trudnoću ili porođaj) i nepuerperalni mastitis. Puerperalni mastitis bakterijska je upala, najčešće uzrokovana bakterijom *Staphylococcus aureus*, a liječi se penicilinom. Nepuerperalni mastitis u današnje vrijeme češći je od puerperalnog, a čimbenici rizika za njegovu pojavu jesu zlouporaba nikotina, prekomjerna tjelesna težina te makromastija. Pri pojavi nepuerperalnog mastitisa, izuzetno je važno isključiti postojanje upalnog karcinoma (4,5).

## 2.2. Maligne lezije dojki

Karcinomi su najčešći maligni tumori dojke te su prvi po učestalosti i smrtnosti od malignih bolesti u žena. U razvijenim zemljama, uvođenjem nacionalnog programa za rano otkrivanje raka dojke mamografskim pregledom te razvitkom ciljanog liječenja raka dojke, mortalitet je smanjen za oko 20% (8,9,10).

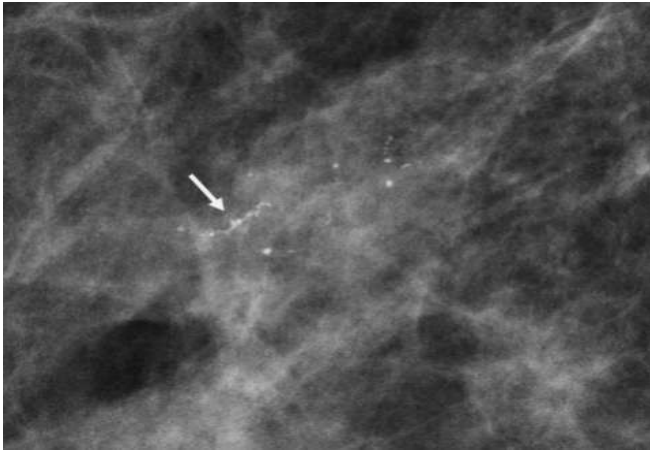
Definirani su brojni rizični čimbenici za nastanak karcinoma dojke, a najvažniji su: genetička predispozicija, dob (incidencija raste nakon 30-e godine života, a 75% oboljelih žena starije su od 50 godina), zemljopisni faktori i rasa (karcinom je češći u Sjevernoj Americi i Europi nego u ostatku svijeta), izlaganje estrogenima (rizik nastanka veći je u žena s ranom menarhom i kasnom menopauzom, u žena koje nisu rađale, u žena koje nisu dojile djecu te također i u onih koje su postmenopauzalno liječene nadomjesnom hormonskom terapijom) (8,10).

Većina karcinoma dojke histološki su adenokarcinomi, a mogu se podijeliti u tri skupine:

1. neinvazivni karcinomi – duktalni karcinom *in situ* (DCIS), lobularni karcinom *in situ* (LCIS), duktalni papilarni karcinom *in situ*
2. mikroinvazivni karcinom
3. invazivni karcinom – invazivni karcinom nespecificiranog tipa (NST), invazivni lobularni karcinom, tubularni karcinom, kribriformni karcinom, mucinozni karcinom, apokrini karcinom, metaplastični karcinom te drugi rijetki tipovi (8).

Osnovna razlika između neinvazivnog i invazivnog karcinoma dojke jest postojanje održane bazalne membrane u neinvazivnome tipu (8).

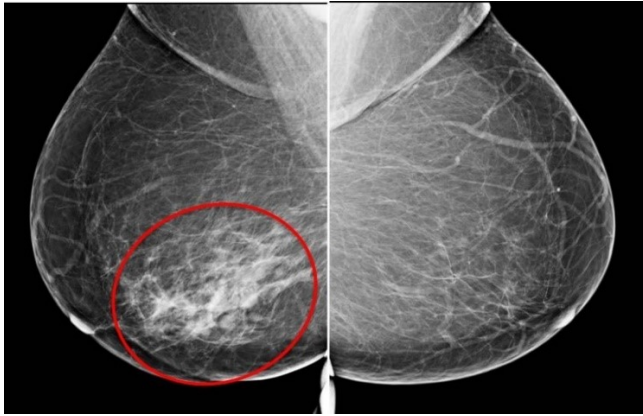
Duktalni karcinom *in situ* čini 80% neinvazivnih karcinoma dojke. Nastaje neoplastičnom proliferacijom epitela kanalića u središtu kojih često dolazi do nekroze sa nakupljanjem kalcijevih soli koje stvaraju mikrokalCIFIKATE, vidljive mamografski. Najčešće se javlja unilateralno u žena između 40. i 60. godine života, no, u 10 – 20% slučajeva promjene su bilateralne. Obično se dijagnosticira slučajno ili mamografskim probirom, a liječi se potpunom kirurškom ekscizijom. Prognoza ovog karcinoma jest izvrsna (8).



**Slika 4.** Mamografski prikaz duktalnog karcinoma *in situ* s mikrokalCIFIKACIJAMA – označene strelicom. Preuzeto od: UCLA Health (11).

Lobularni karcinom *in situ* čini 20% neinvazivnih karcinoma dojke. Obolijevaju mlađe žene – u 90% pacijentica tumor se pojavljuje prije menopauze. Čak u trećine žena promjene su bilateralne, a karakteristična je i multifokalnost. Klinički je neupadljiv, te , budući da nekroza najčešće izostaje, a time i mikrokalCIFIKATI, nerijetko je mamografski neuočljiv. Pojava lobularnog karcinoma *in situ* upućuje na povećan rizik razvoja invazivnog karcinoma – u trećine bolesnica, unutar 20 godina od dijagnoze ovog karcinoma, razvit će se invazivni karcinom u istoj ili kontralateralnoj dojci (8,10).

70 – 80% invazivnih karcinoma dojke, na temelju histološkog izgleda, svrstava se u skupinu invazivnih karcinoma dojke bez posebnih oznaka (engl. *no special type*, NST). Ovi tumori vrlo su šarolike mikroskopske i makroskopske slike – dio tumora s većom količinom strome čvrst je, s infiltrativnim rubovima, dok je dio sa oskudnijom stromom mekši. Na mamografskome pregledu najčešće se uočava nepravilna masa sa ili bez postojanja mikrokalCIFIKATA, a može se prezentirati i kao poremećaj strukture dojke (8).



**Slika 5.** Mamografski prikaz invazivnog karcinoma dojke bez posebnih oznaka. Preuzeto od: Radiology cases (12).

Invazivni lobularni karcinom obično ne izaziva gotovo nikakav stromalni odgovor, stroga je njegova dijagnoza mamografskim pregledom otežana. Budući da su ovi tumori vrlo često obostrani i multifokalni, idealna metoda za dijagnozu i procjenu proširenosti jest magnetska rezonancija (8).

Inflamatorni karcinom ne može se svrstati ni u jedan histološki ni molekularni podtip tumora. Klinički se može zamijeniti s upalnim procesom jer uzrokuje crvenilo, otvrdnuće, otok te zadebljanje kože dojke izgleda poput narančine kore. Ovi tumori imaju lošu prognozu, te su pri dijagnozi obično već prisutne udaljene metastaze (8,10).

Karcinomi otkriveni testovima probira najčešće su asimptomatski, dok se oni otkriveni izvan probira obično prezentiraju bezbolnom kvržicom u dojci ili promjenom oblika dojke. Kvržica je obično prisutna u gornjem vanjskom kvadrantu dojke te može biti udružena sa sukrvavim iscjetkom iz bradavice, nelagodnom u dojka, a, u slučajevima uznapredovale bolesti, mogu biti prisutne i čvoraste, nepravilne izrasline uz induraciju i crvenilo. Osim toga, može se uočiti i povećanje istostranih aksilarnih limfnih čvorova, te, ako su prisutne udaljene metastaze, i hepatomegalija – znak metastatske infiltracije jetre te intratorakalni kolaps, konsolidacija i pleuralni izljev – znakovi metastaza u plućima i/ili pleuri (8,10).

Osim histološke, postoji i molekularna klasifikacija karcinoma dojke. Ona služi za definiranje biološke agresivnosti tumora te je osnova za donošenje odluke o liječenju. Prema toj klasifikaciji, tumori se na osnovu ekspresije estrogenskih (ER), progesteronskih (PR), receptora za humani epidermalni faktor rasta (HER2) te mjerenjem proliferacijskog indeksa Ki-67 protutijelom, dijele u 5 skupina:

1. Luminalni A → ER+, PR(>20%), HER2– , Ki-67<20%
2. Luminalni B HER2 negativan → ER+, HER2– i najmanje jedno od: PR negativan ili nizak (<20%) i/ili Ki-67 visok (<20%)
3. Luminalni B HER2 pozitivan → ER+, HER2+
4. HER2 pozitivni → HER2+, PR–, ER–
5. Trostruko negativni → HER2–, PR–, ER–

Luminalni tumori su najčešći te čine 60 – 70% svih karcinoma dojke. Dobro odgovaraju na hormonsko liječenje te, od svih molekularnih podtipova, imaju najbolju prognozu. Često metastaziraju kasno, a metastaze se uglavnom pojavljuju u kostima. Liječenje ovih tumora citostaticima manje je uspješno (8).

HER2 pozitivni tumori karakterizirani su pretjeranom ekspresijom HER2 proteina. Prije početka primjene ciljanog liječenja, ovaj tumor imao je lošu prognozu. U današnje vrijeme, zbog uvođenja anti-HER2 lijekova, prognoza pacijentica s ovim tipom tumora znatno se poboljšala (8).

Trostruko negativni karcinomi dojke čine 15% svih karcinoma dojke, a nastaju mehanizmom neovisnim o hormonima. Najčešće su povezani s mutacijama *Breast cancer gene 1/2* (BRCA 1/2) ili p53 gena, stoga su najzastupljeniji u obiteljskim karcinomima dojke. Otkrivaju se najčešće kao opipljive mase u dojci te dobro reagiraju na liječenje kemoterapijom. Metastaziraju hematogenim putem u mozak i visceralne organe (8).

Liječenje karcinoma dojke ovisi o molekularnom tipu, histološkom tipu te proširenosti tumora. Lokalizirani karcinomi liječe se kirurški, odstranjenjem dijela ili cijele dojke sa ili bez rekonstruktivnog zahvata. Ovisno o indikaciji, provodi se i radioterapija nakon kirurškoga zahvata (8).

Prošireni karcinomi liječe se sistemski – citostaticima, hormonskim liječenjem (kod hormonski ovisnih tumora) te ciljanim liječenjem anti-HER2 protutijelom u HER2 pozitivnom podtipu tumora (8).

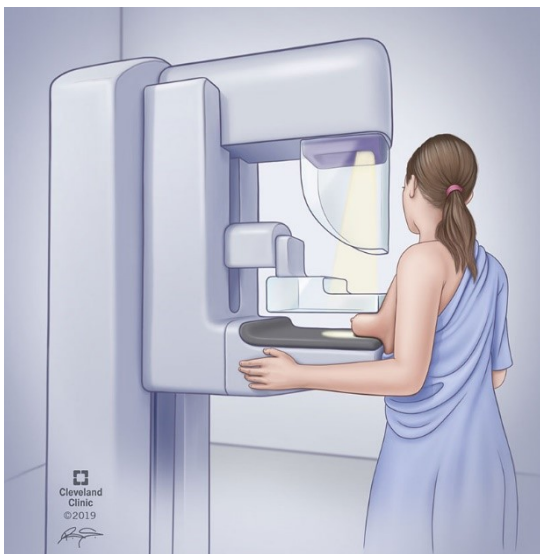
Neke od pacijentica s trostruko negativnim molekularnim podtipom karcinoma mogu se liječiti imunoterapijom te inhibitorima poliadenozin riboze polimeraze (PARP, engl. *poly (ADP-ribose) polymerase*) ukoliko su BRCA 1/2 pozitivne (8).

### 3. Radiološka dijagnostika tumora dojke

#### 3.1. Mamografija i mamografski probir karcinoma dojke

Mamografija je najvažnija slikovna radiološka metoda za dijagnozu bolesti dojki sa svrhom prikazivanja tkiva dojke visokim kontrastom i visokom rezolucijom, uz što manju dozu zračenja. Može se primjenjivati kao dijagnostička metoda u simptomatskih bolesnica ili za probir (engl. *screening*) asimptomatskih žena s ciljem otkrivanja karcinoma u ranom razvojnom stadiju (4).

Mamografija se izvodi ambulantno. Dojka se postavlja u mamografsku jedinicu te se komprimira između dvije ploče. Kompresija dojke nužna je zbog smanjenja debljine tkiva dojke te posljedične bolje vizualizacije, minimiziranja pokreta koji bi mogli uzrokovati zamućenje slike te mogućnosti bolje oštine slike uz korištenje što manje doze zračenja (13).



**Slika 6.** Pozicija dojke tijekom mamografije. Preuzeto od: Cleveland Clinic (14).

Uočljivost promjena tkiva dojke mamografijom uvelike ovisi o radiografskoj gustoći dojke. U mlađih žena dojke su mamografski „gušće“ zbog velikog udjela žljezdanog parenhima, stoga se kod njih mamografija ne može primjenjivati za isključenje dijagnoze karcinoma, već treba učiniti komplementarni ultrazvučni pregled. Mamografija vrlo pouzdano prikazuje tumore u starijih žena s involutivno promijenjenim dojkama. Oni se prikazuju gušćim od okolnog tkiva, stoga se mogu otkriti u vrlo ranim fazama razvoja (4).

Pri velikoj većini promjena u tkivu dojke otkrivenih mamografijom, nalaz je nespecifičan te se može postaviti samo više ili manje vjerojatna dijagnoza. Spikulirane lezije ili lezije s karakterističnim mikrokalcifikacijama malignoga tipa imaju veću vjerojatnost da je riječ o karcinomu. Međutim, takve lezije mogu stvarati i nemaligna stanja kao na primjer ožiljci nakon operacije ili masna nekroza. S druge strane, najagresivniji karcinomi, poput trostruko negativnih, vrlo često nalikuju na benigne lezije. Stoga je, za postavljanje točne dijagnoze, vrlo važna perkutana biopsija (4).

Za potrebe standardizacije radioloških nalaza dojki, *American College of Radiology* izdao je BI-RADS leksikon koji omogućuje kategorizaciju svih nalaza u nekoliko skupina ( BI-RADS 0-6). Njime su definirani kriteriji i pojmovi koji se trebaju koristiti pri opisivanju mamografskih, ultrazvučnih i MR nalaza dojki (4,15).

**Tablica 1.** BI-RADS klasifikacija

BI-RADS	Nalaz
0	Neodređen; potrebno učiniti dodatne slikovne metode
1	Uredan
2	Benigni
3	Vjerojatno benigni
4	Suspektan na malignost
	4A mala sumnja na malignost (2–9%)
	4B umjerena sumnja na malignost (10–49%)
	4C visoka sumnja na malignost (50–94%)
5	Vrlo suspektan na malignost (>94%)
6	Biopsijom dokazana malignost



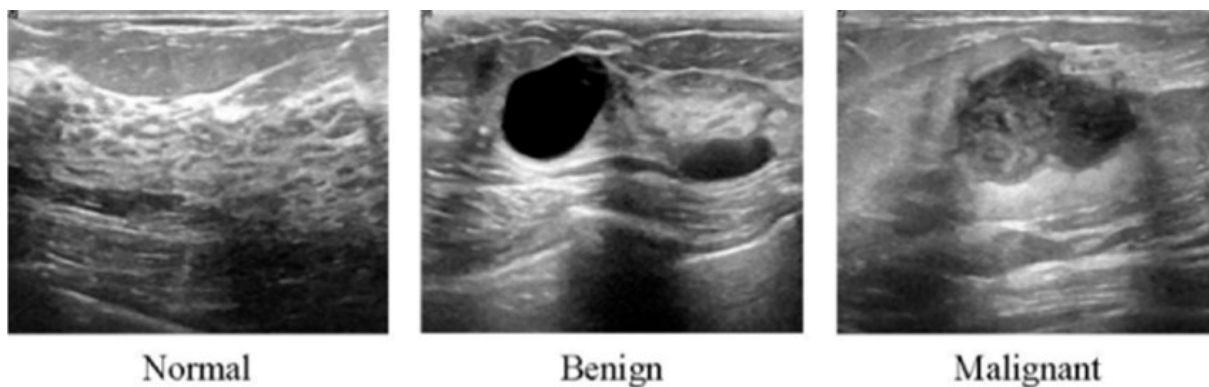
Mamografski probir dojke je metoda otkrivanja klinički okultnog karcinoma dojke u ranome stadiju. U Hrvatskoj, kao i u većini europskih zemalja, zdrave žene u dobi od 50 do 69 godina pozivaju se na mamografiju svake dvije godine. Očitavanje nalaza je dvostruko te se pri očitavanju koristi BI-RADS leksikon. Prednosti mamografije u odnosu na ultrazvuk jesu zahtijevanje manje vremena liječnika, reproducibilnost, isplativost, lako dokumentiranje nalaza te je jedina slikovna metoda koja vrlo pouzdano prikazuje mikrokalcifikacije koje se nalaze u do 40% invazivnih karcinoma dojke (4).

### 3.2. Ultrazvuk dojke (UZV)

Ultrazvuk dojke metoda je pregleda dojke koja se uglavnom koristi za pregled mlađih žena, trudnica te svih ostalih žena s obilnim žljezdanim parenhimom dojke. Pri pregledu, koriste se linearne sonde visoke frekvencije (10-15 MHz) što omogućava prikaz struktura dojke u vrlo visokoj rezoluciji. Prednosti ultrazvučnoga pregleda u odnosu na mamografiju jesu da nema izlaganja ionizirajućem zračenju, vrlo je ugodan za pacijenticu te se može ponavljati koliko god puta je indiciran. No, mana ovoga pregleda jest velika ovisnost o pregledavatelju (4).

Multiparametrijski ultrazvuk dojke obuhvaća B-prikaz ultrazvuka (engl. *gray-scale*, crno-bijeli), obojeni dopler i sonoelastografiju. Obojeni dopler koristi se kao dopuna klasičnome B-prikazu radi provjere prokrvljenosti lezija. No, na temelju nalaza obojenog doplera ne može se postavljati dijagnoza benigne odnosno maligne tvorbe. Ako se na naizgled benignoj leziji uoči abnormalan protok, neophodno je takvu leziju punktirati. Međutim, nepostojanje abnormalnog protoka upućuje na benignost tvorbe, no, nije dovoljno za postavljanje dijagnoze. Sonoelastografija služi za procjenu *tvrdooće* lezije – karcinomi su obično sonoelastografski puno tvrdi od benignih lezija (4).

Ultrasonografske karakteristike lezije, dobivene koristeći B-prikaz ultrazvuka, mogu upućivati na benignu odnosno na malignu leziju. Lezija koja je dobro ograničena, hiperehogena, „šira“ nego „dublja“, s tankom pseudokapsulom, vjerojatno je benigna. S druge strane, karakteristike vjerojatno maligne lezije jesu izrazita hipoehogenost, spikuliranost, veća dubina nego širina, mikrolobulacijame, debeli hipoehogeni haloo, točkaste calcifikacije te sonografsko stražnje akustičko zasjenjenje (16).



**Slika 7.** Ultrasonografska razlika normalnoga tkiva dojke, benigne te maligne tvorbe. Preuzeto od: ResearchGate (17).

### 3.3. Magnetska rezonancija dojke (MR)

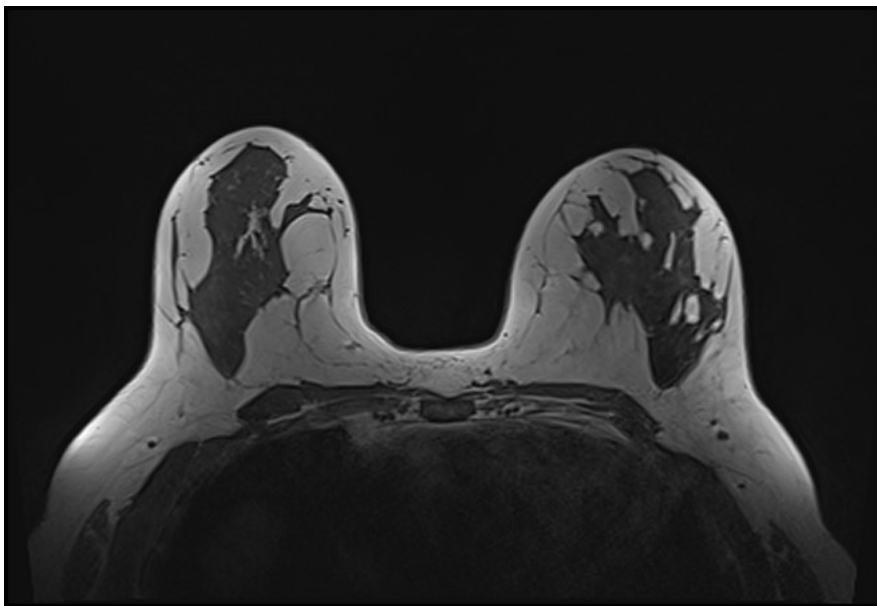
Magnetska rezonancija (MR) dojke uz primjenu kontrasta najosjetljivija je radiološka metoda u otkrivanju patologije dojke. Izvodi se na supravodljivim magnetima visoke snage magnetskog polja uz korištenje zavojnica posebno namijenjenih za dojke (engl. *breast coils*) te intravenskog paramagnetnog kontrastnoga sredstva. Visoka snaga magnetskog polja, minimalno 1,5 Tesla (T), potrebna je radi omogućavanja dovoljno visoke prostorne razlučivosti. Tijekom pregleda, bolesnica leži na trbuhu, a dojke vise unutar zavojnica, što je neophodno za smanjenje artefakata micanja te dobivanje slika dijagnostičke kvalitete (4,18).

Kontrastno sredstvo koje se koristi pri oslikavanju dojke MR-om jest gadolinij DTPA (engl. *diethylenetriaminepentaacetic acid*). Gadolinij u slobodnome ionskom obliku vrlo je toksičan, stoga se kelira, odnosno veže na kelatni agens. Time se znatno smanjuje njegova toksičnost, skladištenje u tkivima te omogućava brže izlučivanje iz tijela. Izlučuje se urinom stoga je prije pregleda potrebno procijeniti bubrežnu funkciju, odnosno provjeriti vrijednosti ureje i kreatinina (19,20).

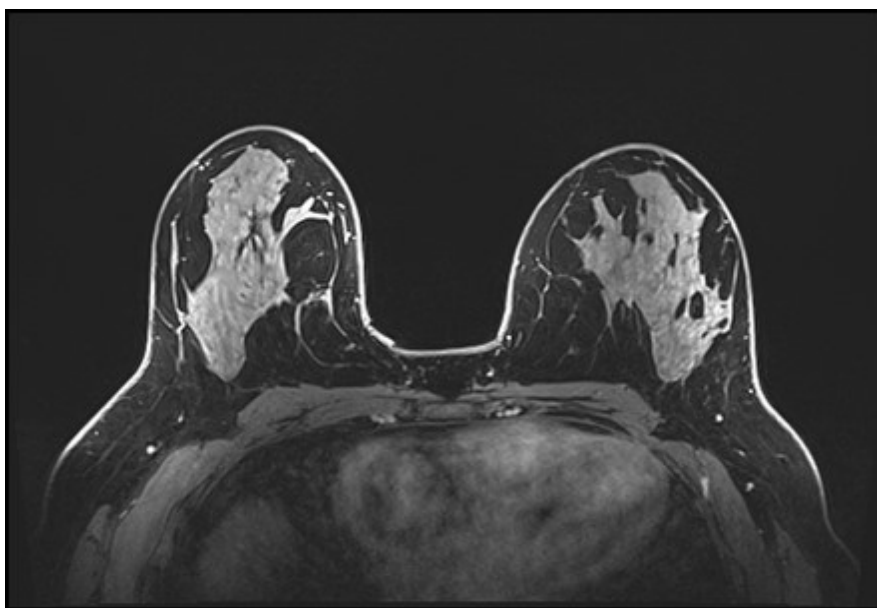
Osnova za svaki MR pregled je dinamička T1 tehnika snimanja uz obaveznu upotrebu intravenskog paramagnetnog kontrasta. Jedini pregled u kojemu nije potrebno koristiti kontrastno sredstvo jest pretraga sa svrhom otkrivanja promjena na silikonskim implantatima u dojci, postavljenim u svrhu estetske augmentacije dojke (4,18).

T1 tehnika snimanja može se izvesti s ili bez supresije masti. Supresija masti izrazito je korisna zbog smanjenja artefakata, razlikovanja različitih tkiva i struktura te jasnije vizualizacije patoloških promjena. Snimanje dojki najčešće se radi u aksijalnoj ravnini, što je brže te omogućuje bolji pregled dojki u usporedbi sa snimanjem u sagitalnoj ravnini. Prije primjene kontrastnoga sredstva, potrebno je dobiti nativnu snimku radi vizualizacije osnovne anatomije i patologije dojki te dobivanja referentne točke za usporedbu. Zbog nepostojanja dokaza o boljoj učinkovitosti u višim dozama, kontrastno sredstvo primjenjuje se u maksimalnoj dozi od 0,1 mmol/kg tjelesne težine. Budući da se karcinomi najbolje vizualiziraju 60-90s nakon injiciranja kontrasta, neophodno je dobiti sliku u tom vremenu te se detekcija lezija prvenstveno izvodi pomoću postkontrastnih slika (18).

Također, bitna je i dinamika preuzimanja i ispiranja kontrasta, osobito za razlikovanje benignih od malignih lezija. Naime, normalno tkivo dojke te benigne tvorbe također nakupljaju kontrast, stoga se dinamičkom analizom ispituje način nakupljanja kontrasta koji se može opisati s tri tipa kinetičkih krivulja: perzistentna – kontinuirano preuzimanje kontrasta (karakteristika benignih lezija), plato tip krivulje – brzo preuzimanje kontrasta s postojanjem platoa (i benigne i maligne lezije) te *wash in-wash out* tip krivulje – brzo preuzimanje i brzo ispiranje kontrasta – karakteristika malignih lezija (18,21).



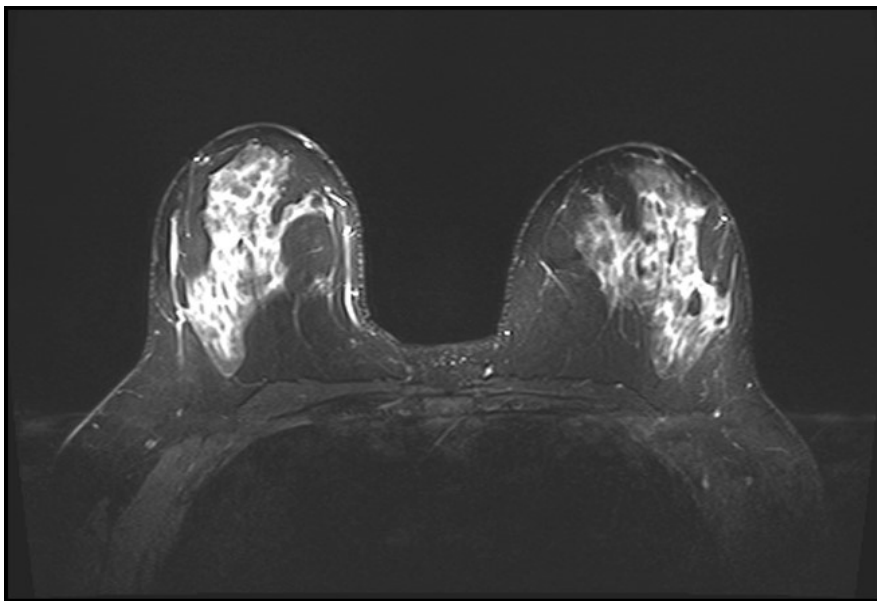
**Slika 8.** Nativna T1 snimka normalnoga tkiva dojki (gusto tkivo dojki) u aksijalnoj ravnini. Preuzeto od: Radiopaedia (22).



**Slika 9.** Postkontrastna T1 snimka normalnoga tkiva dojki (gusto tkivo dojki) u aksijalnoj ravnini sa supresijom masti. Preuzeto od: Radiopaedia (22).

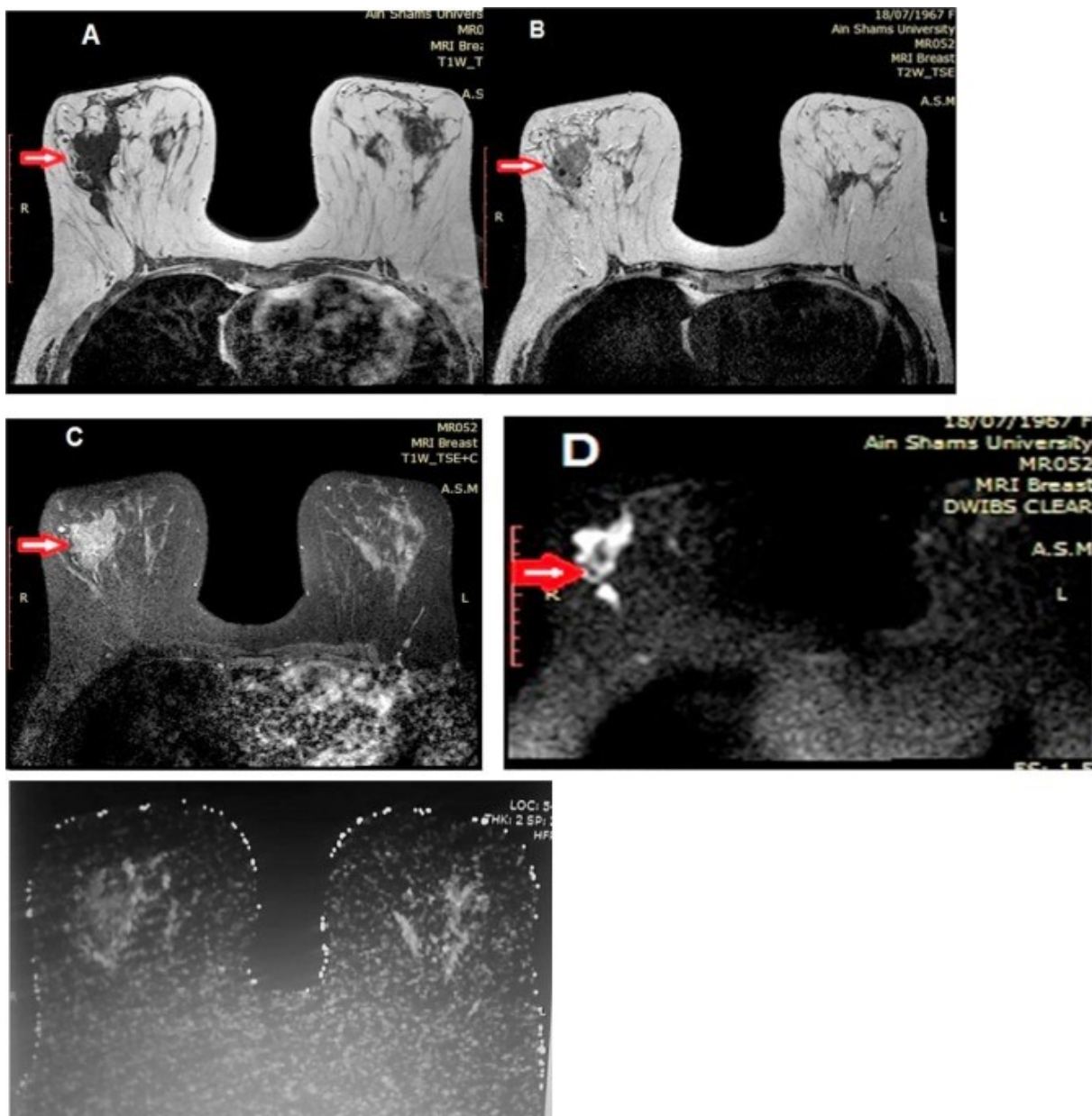
No, u suvremeno doba, zbog potrebe bolje diferencijacije lezija dojke, za pregled se koristi multiparametrijski MR koji obuhvaća T2 prikaz te difuzijsko oslikavanje dojke (engl. *Diffusion-Weighted Imaging, DWI*) (4,18).

T2 tehnika snimanja bez supresije masti omogućava bolji prikaz morfologije lezije. Većina lezija koje imaju visok intenzitet signala na T2 snimci benignog su karaktera. Primjer su ciste – vrlo jednostavno uočljive (na snimci sa supresijom masti) , apokrina metaplazija, miksoidni fibroadenom te masna nekroza. Većina malignih tumora, zbog svoje visoke celularnosti te niskog sadržaja vode, imaju nizak intenzitet signala na T2 snimkama. Iznimka tome pravilu jesu mucinozni, nekrotični i metaplastični karcinom. Također, T2 tehnikom snimanja moguća je vizualizacija perifokalnog ili prepektoralnog edema dojke što je loš prognostički znak odnosno ukazuje na malignost lezije (18).



**Slika 10.** T2 snimka normalnoga tkiva dojke (gusto tkivo dojke) u aksijalnoj ravnini sa supresijom masti. Preuzeto od: Radiopaedia (22).

DWI tehnika je snimanja koja mjeri difuziju molekula vode u tkivu na što utječe mikrostruktura tkiva i gustoća stanica. Na taj način poboljšava dijagnostičku točnost pružajući informacije koje pomažu u karakterizaciji lezija dojke – maligni tumori, zbog svoje celularnosti i dezoplastične reakcije, pokazuju smanjenje difuzije u odnosu na normalno fibroglandularno tkivo dojke. Time se difuzijska konstanta (engl. *apparent diffusion coefficient*, ADC) smanjuje, pa je signal tumorskoga tkiva na DWI slikama veći. U suvremeno doba, DWI se sve više uključuje u standardne MR protokole budući da snimanje traje kratko te ne zahtijeva primjenu kontrastnoga sredstva (18,21,23).



**Slika 11.** Prikaz biopsijom dokazanog rekurentnog invazivnog duktalnog karcinoma desne dojke u aksijalnoj projekciji različitim tehnikama snimanja MR-om. A – T1 prikaz prije injiciranja kontrastnoga sredstva i B – T2 prikaz pokazuju nepravilnu masu u desnoj dojci s niskim i srednjim intenzitetom signala. C – postkontrastni T1 prikaz sa supresijom masti. D i E – karcinom prikazan DWI tehnikom snimanja – pokazuje restrikciju difuzije u odnosu na normalno tkivo dojke. Preuzeto od: ScienceDirect (24).

Magnetska rezonancija dojki indicirana je za:

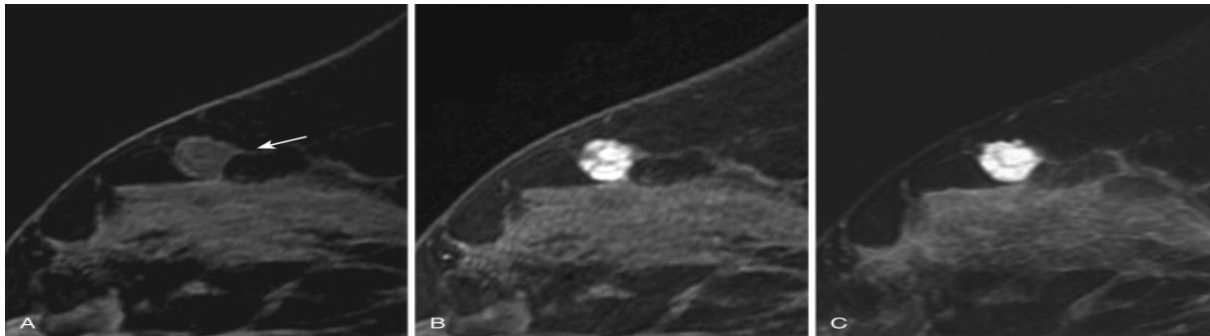
1. probir u žena s visokim rizikom za razvoj raka dojke – zbog mnogih genetskih mutacija, a posebice BRCA 1/2 te u bolesnica s prvim srodnikom s karcinomom dojke
2. evaluaciju tumora prije, tijekom te poslije liječenja neoadjuvantnom kemoterapijom
3. otkrivanje nepoznatog primarnog tumora kod metastatski promijenjenih pazušnih limfnih čvorova
4. karakterizaciju BI-RADS 3 lezije (nesigurnog malignog potencijala)
5. suspektu rezidualnu bolest nakon operativnog zahvata
6. kod pozitivne osobne anamneze za atipičnu duktalnu hiperplaziju (ADH) i lobularnu intraepitelnu neoplaziju (LIN)
7. biopsiju pod kontrolom magnetske rezonancije
8. otkrivanje promjena na silikonskim i nesilikonskim implantatima u dojci (20)

Zbog smanjene specifičnosti pregleda, pregled dojki MR-om ne preporučuje se pacijenticama u razdoblju od 6 mjeseci nakon operacije, osim ako postoji sumnja na rezidualni tumor (20).

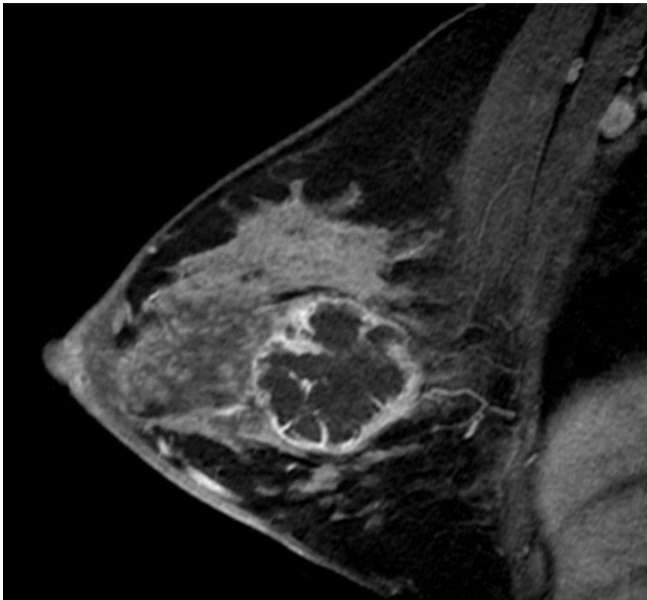
Kontraindikacije za MR dojki su:

1. trudnoća i dojenje
2. nemogućnost pacijentice da leži na trbuhu
3. postavljen elektrostimulator
4. prisutnost stranog metalnog tijela nepoznatog sastava ili sastava koje se ne smije staviti u magnetsko polje (20)

Benigne lezije na MR-u dojke obično posjeduju određene karakteristike: veličina im je do 5 mm, jasno su ograničene od okolnoga tkiva te ih karakterizira perzistentni tip kinetičke krivulje. Za razliku od toga, maligne lezije iregularnih su rubova, neoštro ograničene od okolnoga tkiva s *wash in-wash out* tipom kinetičke krivulje (18,21).



**Slika 12.** Prikaz fibroadenoma na MR-u dojke u sagitalnoj projekciji. A – nativni T1 prikaz sa supresijom masti, prikazuje oštro ograničenu masu hipointenzivnog signala; B – postkontrastni T1 prikaz sa supresijom masti, prikazuje oštro ograničenu masu sa unutarnjom septacijom; C – T2 prikaz sa supresijom masti, septe vidljive i na ovome prikazu. Preuzeto od: Radiology key (25).



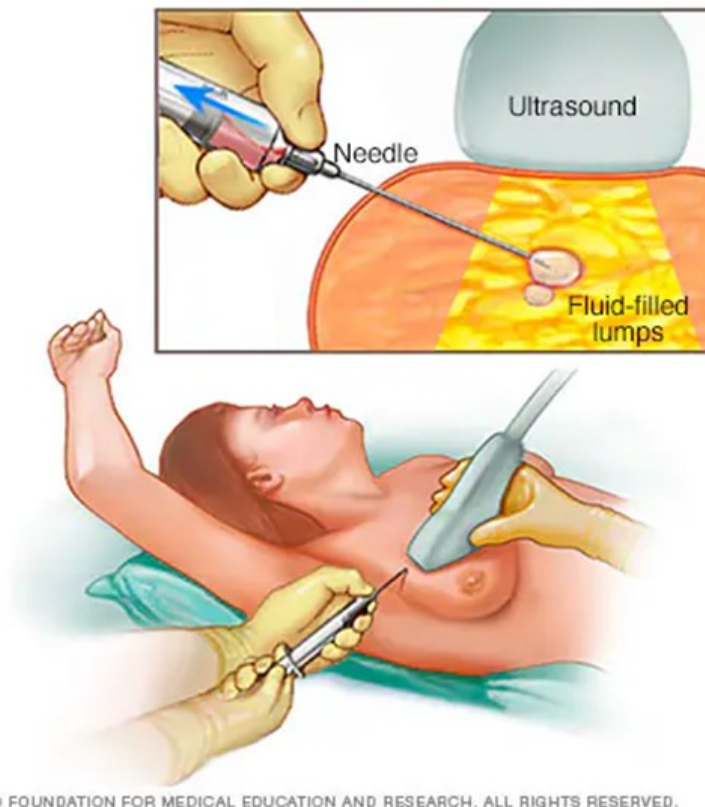
**Slika 13.** Postkontrastni T1 prikaz invazivnog duktalnog karcinoma dojke u sagitalnoj projekciji; prikazuje okruglu masu s prstenastim pojačanjem kontrasta. Preuzeto od: Radiology (26).

### 3.4. Citološka punkcija tankom iglom

Citološka punkcija tankom iglom (engl. *fine-needle aspiration*, FNA) provodi se iglom veličine 22 gauge (G), odnosno promjera 0,7 mm. Time se dobivaju stanice za citološku analizu. Za provođenje ovoga zahvata nije potrebna lokalna anestezija.



Najčešće se koristi za potvrdu dijagnoze fibroadenoma ( jasno vidljivog slikovnim metodama) te za punkciju aksilarnih limfnih čvorova. Zahvat se izvodi pod nadzorom slikovnih metoda, najčešće ultrazvuka, što omogućuje precizno pozicioniranje igle u leziju. Rjeđe, moguće je punkciju izvoditi i pod kontrolom mamografije (kod nakupina mikrokalcefikacija) te magnetske rezonancije (za lezije nevidljive mamografijom i ultrazvukom) (4).

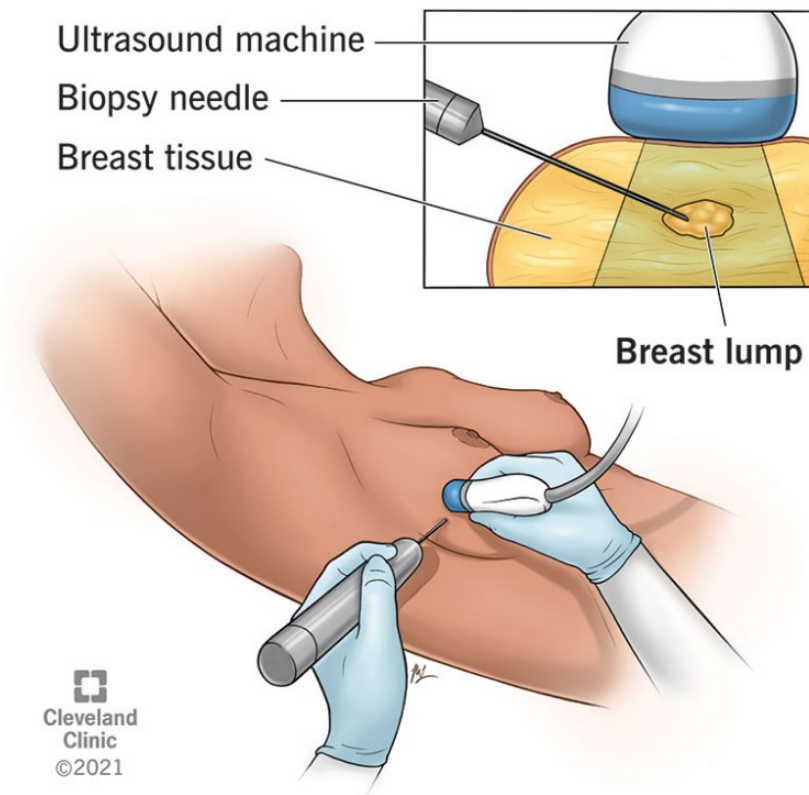


**Slika 14.** Citološka punkcija tankom iglom pod kontrolom ultrazvučne sonde. Preuzeto od: Mayo Clinic (27).

### 3.5. Biopsija dojke širokom iglom

Perkutana biopsija dojke širokom iglom (engl. *core needle biopsy*, CNB) izvodi se debljom iglom, veličine 14 G. Time se dobiva tkivni uzorak potreban za patohistološka dijagnozu. Biopsija dojke, kao i punkcija, radi se pod kontrolom slikovnih metoda (ultrazvuk – najčešće, mamografija ili magnetska rezonancija) kako bi se igla točno pozicionirala u željeni dio lezije. Perkutana biopsija poboljšava specifičnost u

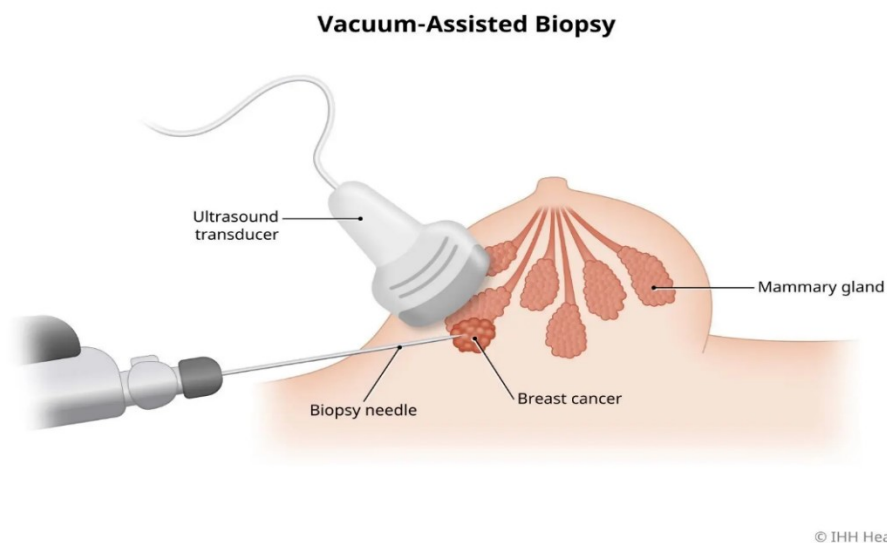
dijagnostici patologije dojke te omogućava izbjegavanje nepotrebnih operacijskih biopsija benignih lezija (4).



**Slika 15.** Perkutana biopsija dojke širokom iglom pod kontrolom ultrazvučne sonde. Preuzeto od: Cleveland Clinic (28).

### 3.6. Vakuumom potpomognuta biopsija dojke

Vakuumom potpomognuta biopsija dojke (engl. *vacuum-assisted biopsy*, VAB) izvodi se najdebljim iglama, veličine 12-7 G. Prvo se napravi mala incizija na koži kroz koju se uvede igla spojena na vakuumski uređaj. Zatim vakuum privlači tkivo lezije prema igli gdje ga rotirajuća unutarnja kanila reže na više uzoraka. Prednost ove metode biopsije jest da se jednom insercijom igle uzimaju multipli uzorci lezije te je time patohistološka dijagnoza izuzetno pouzdana, a rizik lažno negativnih rezultata znatno smanjen. VAB se može izvoditi pod kontrolom ultrazvuka, mamografije te magnetske rezonancije (4,29,30).



**Slika 16.** Vakuomom potpomognuta biopsija pod kontrolom ultrazvučne sonde.  
Preuzeto od: Gleneagles Hospital (31).

## 4. Biopsija dojke pod kontrolom magnetske rezonancije

### 4.1. Općenito o zahvatu i indikacije

Iako je magnetska rezonancija najosjetljivija radiološka metoda u oslikavanju raka dojke sa sve širom upotrebom, specifičnost joj je ograničena. Stoga, u slučaju otkrivanja sumnjive lezije, biopsija je nužna radi postavljanja dijagnoze te daljnjeg liječenja. Biopsija pod kontrolom magnetske rezonancije indicirana je kada je lezija okultna na mamografiji i ultrazvuku. To je složen, dugotrajan i skup postupak koji zahtijeva dobro obučeno osoblje te specifičnu opremu. Vakuumski potpomognuta biopsija češće se koristi od standardne biopsije širokom iglom zbog manje mogućnosti pogreške uzorkovanja te preciznije dijagnoze. (29,30).

### 4.2. Informirani pristanak

Prije samoga zahvata, potrebno je od pacijentice dobiti informirani pristanak. Informirani pristanak jest dokument koji zahtijeva pristanak i potpis pacijentice, a koji opisuje postupak same biopsije te navodi moguće komplikacije. Cijeli postupak, njegove prednosti, komplikacije i moguće rizike, pacijentici je potrebno objasniti usmenim putem. Također, treba joj naglasiti da ovaj postupak zamjenjuje kiruršku

biopsiju te je također, u slučaju benignoga nalaza, pošteđuje bilo kakve kirurške ekscizije (29,32).

### 4.3. Kontraindikacije i komplikacije

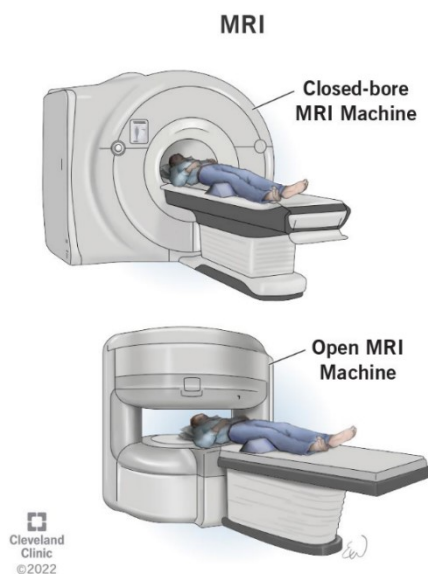
Kontraindikacije za zahvat uključuju sve kontraindikacije za pregled magnetskom rezonancijom te alergija na gadolinij ili lokalne anestetike. Također, relativna kontraindikacija je rizik od krvarenja zbog poremećaja koagulacije, uzimanja antikoagulansa ili aspirina. U tom slučaju, razmatraju se koristi i štetnosti biopsije, te se na temelju njih procjenjuje potreba pacijentice za zahvatom.

Komplikacije zahvata su hematomi, infekcija te ozljeda kože. Također, moguća komplikacija u pacijentica s implantatima u dojci jest ruptura implantata (29).

### 4.4. Oprema

Biopsija se najčešće izvodi pomoću zatvorenoga magneta jakosti magnetskog polja 1 – 1,5 T. Može se izvoditi i u jakosti magnetskoga polja 3 T, gdje je osjetljivost veća za istu specifičnost, no, mogućnost artefakata je također veća.

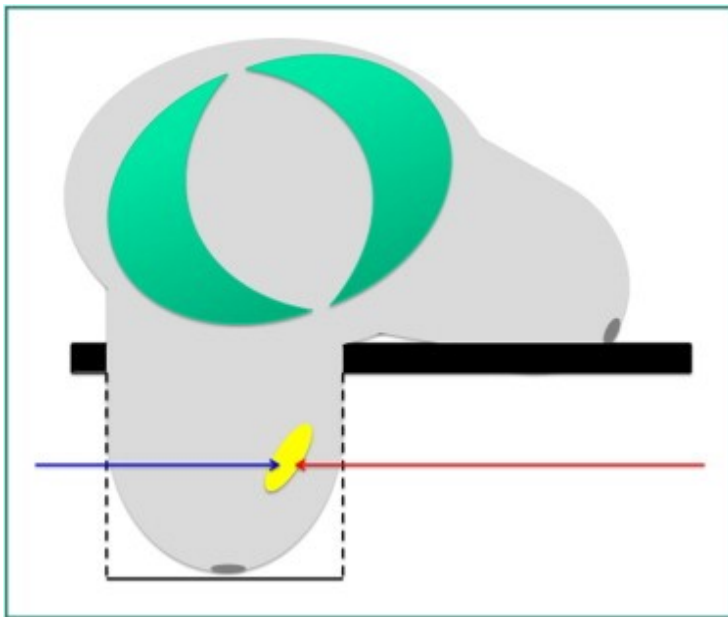
Rjeđe se koristi otvoreni magnet koji omogućava lakši pristup dojci i praćenje umetanja kanile u stvarnome vremenu, no, manje je dostupan te koristi niže jakosti magnetskog polja (0,2 – 0,5 T) zbog čega ne daje dovoljno kvalitetnu sliku (33).



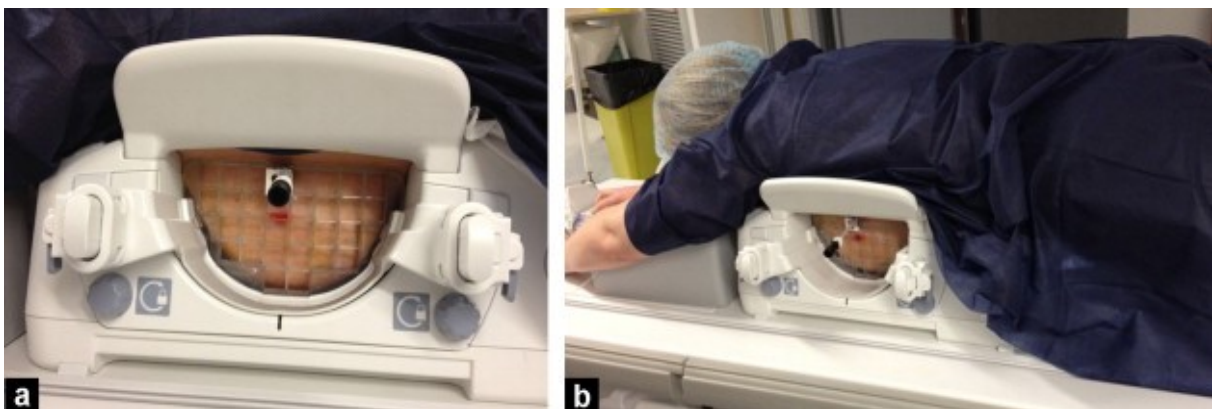
**Slika 17.** Zatvoreni MR uređaj (gore) i otvoreni MR uređaj (dolje). Preuzeto od: Cleveland Clinic (34).

Zavojnice koje se koriste pri zahvatu trebale bi biti jednake onima korištenim pri prvotnome snimanju dojki MR-om. One su posebno namijenjene za dojke te su otvorene, što je neophodno za pristup dojci i uzimanje uzoraka.

Prijašnje zavojnice bile su dizajnirane samo za jednu dojku te su dopuštale samo vanjski (lateralni, bočni) pristup dojci. Stoga, za potrebe biopsije medijalno smještene lezije, bilo je potrebno proći kroz cijelu dojku izvana prema unutrašnjosti. Za razliku od toga, današnje zavojnice dizajnirane su za obje dojke te dopuštaju vanjski, unutrašnji, pa čak i superiorni pristup (33).

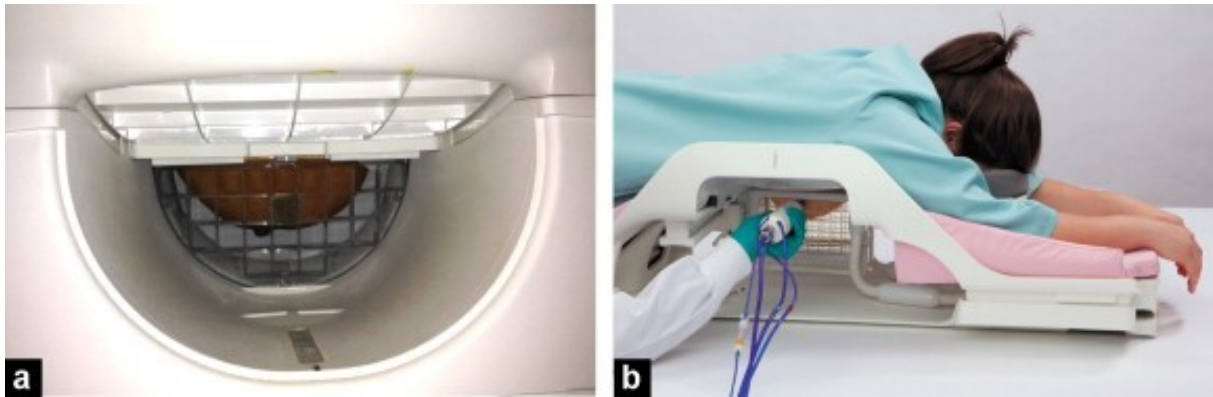


**Slika 18.** Prikaz vanjskoj (lateralnog, bočnog) – označeno plavom strelicom te unutarnjeg pristupa – označeno crvenom strelicom. Preuzeto od: ScienceDirect (35).

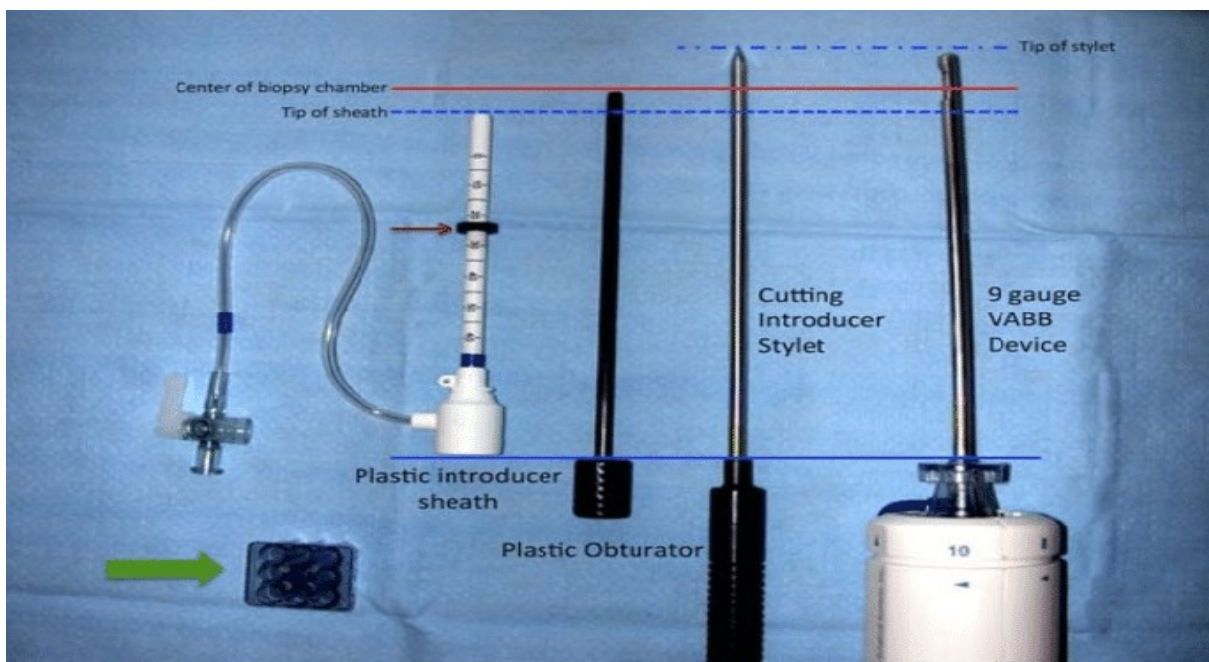


**Slika 19.** Prikaz vanjskoj pristupa kroz rešetku. Preuzeto od: ScienceDirect (35).





**Slika 20.** Prikaz unutarnjeg pristupa kroz rešetku. Preuzeto od: ScienceDirect (35).



**Slika 21.** Oprema potrebna za izvođenje postupka vakuumom potpomognute biopsije dojke. Tunelirana vodilica igle – označeno zelenom strelicom; plastični uvodnik s gumenim čepom – označeno crvenom strelicom; plastični obturator, rezni uvodnik sa stiletom te rezna kanila spojena na vakuum. Preuzeto od: ResearchGate (36).

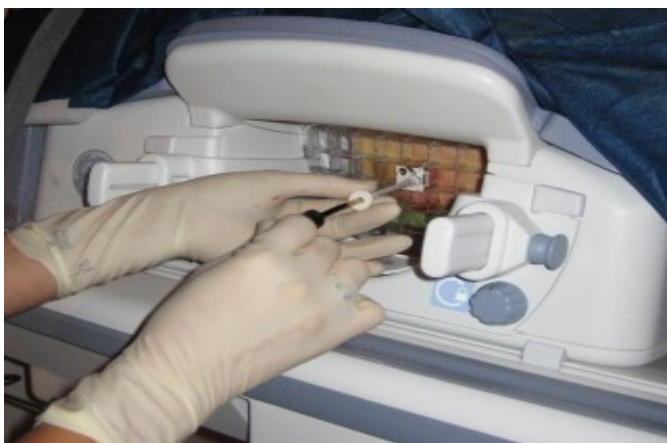#### 4.5. Postupak izvođenja zahvata

Za optimalno izvođenje biopsije, neophodno je prvo odrediti točnu lokalizaciju lezije. Pacijentica leži potrbuške s dojkom komprimiranom u zavojnici posebno namijenjenoj za dojku. Komprimiranje dojke neophodno je radi stabilizacije dojke, stanjenja tkiva koje se snima kako bi se dobila kvalitetnija slika te zbog preciznosti lokalizacije lezije

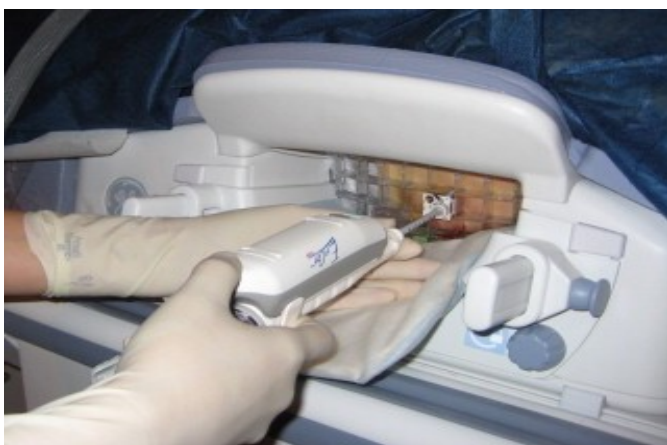što je ključno za točnost biopsije. Pacijentici se stavlja venski put potreban za injiciranje kontrastnoga sredstva, te, također, fiducijalni marker na kožu dojke što bliže pretpostavljenom mjestu lezije. On je potreban radi precizne lokalizacije lezije na MR snimkama (29,33).

Prvo se dojka snima T1 tehnikom snimanja bez kontrastnoga sredstva u aksijalnoj i sagitalnoj ravnini. To je potrebno kako bi se utvrdilo je li lezija unutar rešetke. Zatim, pacijentici se injicira kontrastno sredstvo, te se, pomoću dobivenih postkontrastnih slika, koristeći fiducijalni marker kao referentnu točku, odredi ulazno mjesto na rešetki i dubina od kože do lezije koja se bioptira (29,33).

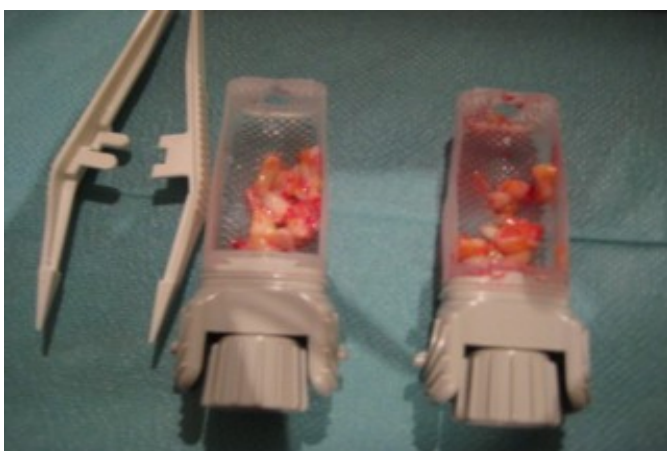Nakon toga, počinje se sa postupkom biopsije. Koža se dezinficira, te se aplicira lokalna anestezija. Tunelirana vodilica igle stavlja se u rešetku na ranije izračunato ulazno mjesto. Zatim, rezni uvodnik sa stiletom umetne se u plastični uvodnik s gumenim čepom. Gumeni čep namjesti se na vrijednost ranije izračunate dubine od kože do lezije. Kroz tuneliranu vodilicu igle, plastični uvodnik sa reznim uvodnikom kružnim se pokretima postavlja u dojku do gumenoga čepa. Rezni uvodnik sa stiletom se potom uklanja, te se na njegovo mjesto umetne obturator koji stabilizira plastični uvodnik. Zatim se dojka ponovno snima koristeći T1 tehniku kako bi se utvrdilo je li položaj plastičnog uvodnika s obturatorom ispravan. Ako je, obturator se ukloni iz plastičnog uvodnika te se na njegovo mjesto umetne rezna kanila spojena na vakuum kojom se uzimaju multipli uzorci lezije. Nakon biopsije, obturator ponovno vraća u plastični uvodnik te se magnetskom rezonancijom analizira adekvatnost uzimanja uzoraka. Ukoliko je uzimanje uzoraka bilo neadekvatno, biopsiju treba ponoviti. Kada se uzimanje uzoraka procijeni zadovoljavajućim, kroz plastični uvodnik, na mjesto biopsije postavlja se marker te se ponovnim snimanjem verificira njegov položaj. Nakon toga, plastični uvodnik uklanja se iz dojke, dojka se dekomprimira te se pacijentica pažljivo miče iz uređaja za magnetsku rezonanciju (29,33).



**Slika 22.** Prema: Plastični uvodnik s obturatorom umetnut kroz tuneliranu vodilicu igle u tkivo dojke. Preuzeto od: ScienceDirect (37).

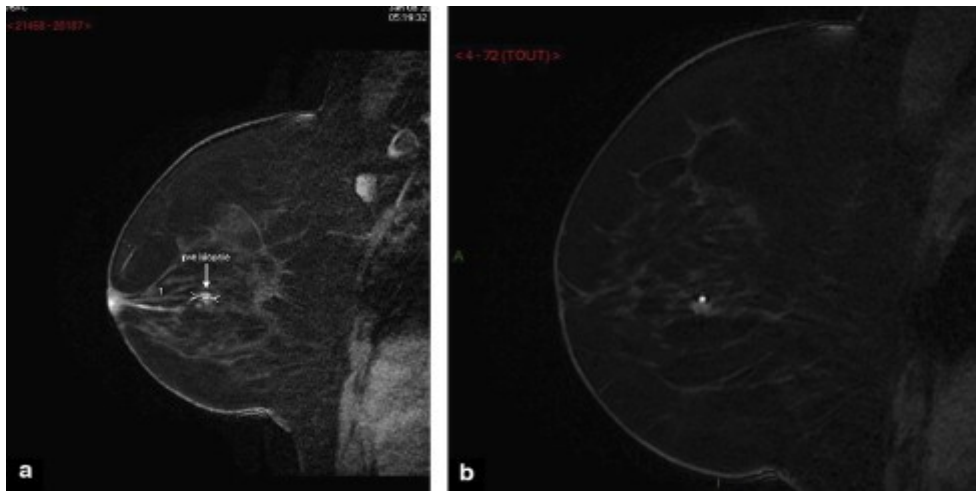


**Slika 23.** Postupak uzimanja uzoraka lezije reznom kanilom spojenom na vakuum te umetnutom u plastični uvodnik. Preuzeto od: ScienceDirect (37).

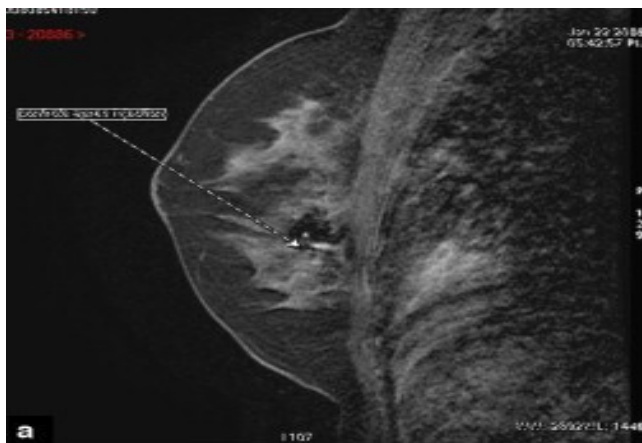


**Slika 24.** Uzorci dobiveni nakon biopsije pod kontrolom MR-a. Preuzeto od: ScienceDirect (37).





**Slika 25.** A – postkontrastna T1 snimka dojke u sagitalnoj ravnini prije biopsije, vidljiva lokalizacija lezije koja se bioptira; B – T1 snimka dojke bez kontrasta u sagitalnoj ravnini u svrhu provjere položaja obturatora netom prije biopsije. Preuzeto od: ScienceDirect (37).



**Slika 26.** Kontrolna T1 postkontrastna snimka, vidljive postbiopsijske promjene s miješanjem kontrastnoga sredstva s hematonom. Preuzeto od: ScienceDirect (37).

#### 4.6. Prednosti i nedostaci

U odnosu na biopsiju dojke vođenu drugim radiološkim slikovnim metodama (ultrazvuk i mamografija), biopsija dojke pod kontrolom magnetske rezonancije ima i neke prednosti, ali i nedostatke. Minimalno je invazivna, izuzetno precizna metoda gdje se pacijenticu ne izlaže ionizirajućem zračenju te, u odnosu na druge metode, pruža najbolju vizualizaciju mekog tkiva dojke. Nedostaci su manja dostupnost, visok trošak

izvođenja zahvata, dulje vrijeme trajanja te potreba primjene kontrastnoga sredstva koje može izazvati alergijsku reakciju (38).

## **5. Zaključak**

Radiološka dijagnostika izuzetno je bitna u dijagnosticiranju i praćenju promjena na dojka. Nacionalni probir za rano otkrivanje raka dojke mamografskim probirom smanjio je smrtnost od raka dojke za čak 20%. To je omogućila široka dostupnost mamografije te mogućnost prikazivanja tkiva dojke visokim kontrastom i u visokoj rezoluciji uz korištenje vrlo malih doza zračenja. S druge strane, iako je magnetska rezonancija najosjetljivija metoda u otkrivanju patologije dojke, dostupnost joj je znatno manja, zahtijeva veće troškove, a samo snimanje je dugotrajno.

Biopsija dojke pod kontrolom magnetske rezonancije slabo je dostupna, skupa, dugotrajna metoda koja zahtijeva dobro obučeno osoblje i specifičnu opremu, no, u slučaju lezija okultnih na ultrazvuku i magnetskoj rezonanciji, jedina je metoda koja omogućava otkrivanje prirode promjene u dojci. Zbog velike preciznosti, minimalne invazivnosti te ne izlaganja pacijentice ionizirajućem zračenju, vrlo je važno daljnje optimiziranje, obučavanje osoblja te promoviranje upotrebe ove tehnike u svakodnevnoj kliničkoj praksi.

## **6. Zahvale**

Hvala mojoj mentorici, izv.prof.dr.sc. Gordani Ivanac na izdvojenome vremenu, strpljenju i korisnim savjetima prilikom izrade ovoga rada.

Hvala mojim roditeljima i sestri na neizmjerne podršci, ljubavi, razumijevanju i vjerovanju u mene onda kada mi je bilo najpotrebnije.

Hvala svim mojim prijateljima na nezaboravnim druženjima, motivaciji, potpori, olakšavanju studentskih briga i uljepšavanju studentskih dana.

## 7. Literatura

1. SEER Training Modules, Breast anatomy. U. S. National Institutes of Health, National Cancer Institute. [pristupljeno 30.3.2024.]. Dostupno na:  
<https://training.seer.cancer.gov/breast/anatomy/>
2. National Breast Cancer Foundation. Breast anatomy. [pristupljeno 30.3.2024.]. Dostupno na:  
<https://www.nationalbreastcancer.org/breast-anatomy/>
3. Cleveland Clinic. Breast Anatomy. [slika s interneta]. 2023 May 9 [pristupljeno 30.3.2024.]. Dostupno na:  
<https://my.clevelandclinic.org/health/articles/8330-breast-anatomy>
4. Brkljačić B, Vidjak V, ur. Radiologija. Zagreb: Medicinska naklada; 2023.
5. Stachs A, Stubert J, Reimer T, Hartmann S. Benign Breast Disease in Women. Dtsch Arztebl Int. 2019; 116(33-34): 565–574.
6. Jones J, Al Kabbani A, Deng F. Simple breast cyst. Reference article, Radiopaedia. [slika s Interneta]. [pristupljeno 10.4.2024.]. Dostupno na:  
<https://radiopaedia.org/articles/simple-breast-cyst-1>
7. Lakshman R, Vandersluis H. Variation in management of breast lesions with ultrasound appearances typical of a fibroadenoma. CMJ. [slika s Interneta]. [pristupljeno 11.4. 2024.]. Dostupno na:  
<https://cambridgemedicine.org/doi/cmj.2018.08.002>
8. Seiwert S, Krušlin B, Kos M, Galešić Ljubanović D, ur. Patologija. 6. izd. Zagreb: Medicinska naklada; 2023.
9. Vorko-Jović A, Strnad M, Rudan I, ur. Epidemiologija kroničnih nezaraznih bolesti. Zagreb: Medicinska naklada; 2010.
10. Vrdoljak E, Belac Lovasić I, Kusić Z, Gugić D, Juretić A. Klinička onkologija. 3. izd. Zagreb: Medicinska naklada; 2018.
11. McArthur M, Chalfant J. Case: Ductal Carcinoma In Situ. UCLA Health. [slika s Interneta]. [pristupljeno 20.4.2024.]. Dostupno na:  
<https://www.uclahealth.org/departments/radiology/education/breast-imaging-teaching-resources/cases/case-ductal-carcinoma-situ>
12. Hassan R. Invasive breast carcinoma of non-specific type. Radiology Cases. . [slika s Interneta]. [pristupljeno 23.4.2024.]. Dostupno na:

<https://radiologycases.my/2020/11/19/invasive-breast-carcinoma-of-non-specific-type/>

13. National Institute of Biomedical Imaging and Bioengineering. Mammography. [Internet]. [pristupljeno 28.4.2024.]. Dostupno na: <https://www.nibib.nih.gov/science-education/science-topics/mammography>
14. Cleveland Clinic. Position of breast during mammography. [slika s interneta]. 2022 May [pristupljeno 28.4.2024.]. Dostupno na: <https://my.clevelandclinic.org/health/diagnostics/4877-mammogram>
15. Sickles, EA, D'Orsi CJ, Bassett LW, et al. ACR BI-RADS® Mammography. U: ACR BI-RADS® Atlas, Breast Imaging Reporting and Data System. Reston, VA, American College of Radiology; 2013.
16. Gaillard F, Ashraf A, Al Kabbani A, et al. Benign and malignant characteristics of breast lesions at ultrasound. Reference article, Radiopaedia [Internet]. 2023 March 23 [pristupljeno 3.5.2024.] doi: 10.53347/rID-1014. Dostupno na: <https://radiopaedia.org/articles/1014>
17. The Role of Deep Learning in Advancing Breast Cancer Detection Using Different Imaging Modalities: A Systematic Review - Scientific Figure on ResearchGate. [slika s interneta]. 2022 Oct [pristupljeno 3.5. 2024.]. Dostupno na: [https://www.researchgate.net/figure/Ultrasound-images-from-breast-tissue-for-normal-benign-and-malignant-80\\_fig2\\_364975652](https://www.researchgate.net/figure/Ultrasound-images-from-breast-tissue-for-normal-benign-and-malignant-80_fig2_364975652)
18. Mann RM, Cho N, Moy L. Breast MRI: State of the Art. Radiology. 2019;292(3):520-536
19. Blomqvist L, Nordberg GF, Nurchi VM, Aaseth JO. Gadolinium in Medical Imaging – Usefulness, Toxic Reactions and Possible Countermeasures – A Review. Biomolecules. 2022; 12(6):742.
20. Prutki M, Petrovečki M, Valković Zujčić P, Ivanac G, Tadić T, Štimac D i sur. Smjernice za radiološko dijagnosticiranje i praćenje bolesnica oboljelih od raka dojke. Liječ Vjesn 2022;144:1-14
21. Anić Matić N. Razlikovanje benignih i malignih lezija dojke slikovnim metodama. Zagreb: Sveučilište u Zagrebu, Medicinski fakultet; 2019.
22. Hacking C, Normal breast MRI (dense breasts). Case study, Radiopaedia. [slika s interneta]. 2018 Mar [pristupljeno 8.5.2024.]. Dostupno na: <https://radiopaedia.org/cases/80454>

23. Partridge SC, Amornsiripanitch N. DWI in the Assessment of Breast Lesions. *Top Magn Reson Imaging*. 2017;26(5):p 201-209.
24. Azab EA, Ibrahim ME. Diffusion weighted (DW) MRI role in characterization of breast lesions using absolute and normalized ADC values. *ScienceDirect.com*. [slika s Interneta]. 2018 June [pristupljeno 11.5. 2024.]. Dostupno na: <https://www.sciencedirect.com/science/article/pii/S0378603X18300299#section-cited-by>
25. Benign Findings in Breast MRI. *Radiology Key*. [slika s Interneta]. [pristupljeno 14.5.2024.]. Dostupno na: <https://radiologykey.com/benign-findings-in-breast-mri/>
26. Mann RM, Cho N, Moy L. Breast MRI: State of the Art. *Radiology*. [slika s Interneta]. [pristupljeno 15.5.2024.]. Dostupno na: <https://pubs.rsna.org/doi/full/10.1148/radiol.2019182947>
27. Mayo Clinic. Fine-needle aspiration. [slika s interneta]. 2023 May [pristupljeno 17.5.2024.]. Dostupno na: <https://www.mayoclinic.org/tests-procedures/needle-biopsy/multimedia/fine-needle-aspiration/img-20006008>
28. Cleveland Clinic. Breast biopsy. [slika s interneta]. 2022 Sept [pristupljeno 17.5.2024.]. Dostupno na: <https://my.clevelandclinic.org/health/diagnostics/24204-breast-biopsy-overview>
29. Yun BL, Kim SM, Jang M, Cho N, Moon WK, Kim HH. Breast Magnetic Resonance Imaging-Guided Biopsy. *J Korean Soc Radiol*. 2016;74(6):351-360.
30. Papalouka V, Kilburn-Toppin F, Gaskarth M, Gilbert F. MRI-guided breast biopsy: a review of technique, indications, and radiological-pathological correlations. *Clin Radiol*. 2018;73(10):908.e17-908.e25
31. Gleneagles Hospital. Vacuum-Assisted Biopsy (VAB). [slika s interneta]. [pristupljeno 19.5. 2024.]. Dostupno na: <https://www.gleneagles.com.sg/tests-treatments/vacuum-assisted-biopsy>
32. Mahoney MC, Newell MS. Breast intervention: How I Do It. *Radiology*. 2013;268(1):12–24.
33. Plantade R, Thomassin-Naggara I. MRI vacuum-assisted breast biopsies. *Diagn Interv Imaging*. 2014;95(9):779-801.
34. Cleveland Clinic. MRI (Magnetic Resonance Imaging). [slika s interneta]. 2022 May [pristupljeno 20.5. 2024.]. Dostupno na:

<https://my.clevelandclinic.org/health/diagnostics/4876-magnetic-resonance-imaging-mri>

35. Plantade R, Thomassin-Naggara I. MRI vacuum-assisted breast biopsies. ScienceDirect.com. [slika s Interneta]. 2014 Mar [pristupljeno 21.5. 2024.]. Dostupno na:  
<https://www.sciencedirect.com/science/article/pii/S2211568413004312>
36. Recent Progress for the Techniques of MRI-Guided Breast Interventions and their applications on Surgical Strategy - Scientific Figure on ResearchGate. [slika s Interneta]. [pristupljeno 22.5. 2024.]. Dostupno na:  
[https://www.researchgate.net/figure/Components-of-an-MRI-compatible-coaxial-biopsy-system-The-plastic-introducer-sheath-is\\_fig3\\_341608316](https://www.researchgate.net/figure/Components-of-an-MRI-compatible-coaxial-biopsy-system-The-plastic-introducer-sheath-is_fig3_341608316)
37. Chopier J, Dratwa C, Antoine M, Gonin J, Thomassin Naggara I. Radiopathological correlations: Masses, non-masslike enhancements and MRI-guided biopsy. ScienceDirect.com. [slika s Interneta]. [pristupljeno 27.5. 2024.]. Dostupno na:  
<https://www.sciencedirect.com/science/article/pii/S2211568413003847>
38. RadiologyInfo.org. MR-Guided Breast Biopsy. [Internet]. [pristupljeno 29.5. 2024.]. Dostupno na:  
<https://www.radiologyinfo.org/en/info/breastbimr#3a5464f620a14b248e648776f62b5ecd>

## 8. Životopis

Rođena sam 3. listopada 1999. u Zenici, u Bosni i Hercegovini. Dio osnovnoškolskog obrazovanja pohađala sam u Bosni i Hercegovini, a dio u Dugom Selu, gdje sam i završila Osnovnu školu Ivana Benkovića. Obrazovanje sam nastavila u XV. gimnaziji (informatički smjer) koju sam završila 2018. godine s odličnim uspjehom. Iste godine upisala sam Medicinski fakultet u Zagrebu. Tijekom fakultetskog obrazovanja bila sam demonstratorica na kolegijima Fizika i biofizika te Patofiziologija. U akademskoj godini 2020./2021. dobila sam Dekanovu nagradu za najbolju studenticu treće godine studija medicine. Aktivno sam sudjelovala na nekoliko studentskih kongresa (Croatian Student Summit, Zagreb International Medical Summit, Congress of Emergency Medicine, Osijek Student Congress, Student Congress of Neuroscience) sa prikazima slučajeva. Aktivno govorim engleski jezik. U slobodno vrijeme volim čitati, gledam filmove te sa svojim psom Barni obilazim zagrebačke parkove.