

Smjernice za radiološko dijagnosticiranje i praćenje lezija dojke

Kos, Erin

Master's thesis / Diplomski rad

2024

Degree Grantor / Ustanova koja je dodijelila akademski / stručni stupanj: **University of Zagreb, School of Medicine / Sveučilište u Zagrebu, Medicinski fakultet**

Permanent link / Trajna poveznica: <https://um.nsk.hr/um:nbn:hr:105:498528>

Rights / Prava: [In copyright](#) / [Zaštićeno autorskim pravom.](#)

Download date / Datum preuzimanja: **2024-07-13**



Repository / Repozitorij:

[Dr Med - University of Zagreb School of Medicine Digital Repository](#)



SVEUČILIŠTE U ZAGREBU

MEDICINSKI FAKULTET

Erin Kos

Smjernice za radiološko dijagnosticiranje i praćenje lezija dojke

Diplomski rad



Zagreb, 2024.

Ovaj diplomski rad izrađen je na Kliničkom zavodu za dijagnostičku i intervencijsku radiologiju Kliničke bolnice Dubrava pod vodstvom izv. prof. dr. sc. Gordane Ivanac i predan je na ocjenu u akademskoj godini 2023/2024.

POPIS KRATICA

ABUS = automatizirani sustav ultrazvuka dojke (engl. Automated Breast Ultrasound System)

ACR = American College of Radiology

BI-RADS = engl. Breast Imaging and Reporting Data System

CESM = kontrastom pojačana spektralna mamografija (engl. contrast-enhanced spectral mammography)

CNB = biopsija širokom iglom (engl. Core Needle Biopsy)

CT = kompjutorizirana tomografija (engl. Computed Tomography)

DBT = digitalna tomosinteza dojke (engl. Digital Breast Tomosynthesis)

DCIS = duktalni karcinom in situ (engl. Ductal Carcinoma In Situ)

FNAC = citološka punkcija tankom iglom (engl. Fine-Needle Aspiraton Citology)

IDC = invazivni duktalni karcinom (engl. Invasive Ductal Carcinoma)

ILC = invazivni lobularni karcinom (engl. Invasive Lobular Carcinoma)

LCIS = lobularni karcinom in situ (engl. Lobular Carcinoma In Situ)

mpMR = multiparametrijski MR pregled dojki

MR = magnetska rezonancija

SSE = strain sonoelastografija

SWSE = Shear-wave sonoelastografija

TDLU = terminalna duktulo-lobularna jedinica (engl. Terminal Duct Lobular Unit)

UZV = ultrazvuk

VABB = vakuumski asistirana biopsija dojke (engl. Vacuum-assisted Breast Biopsy)

Sadržaj

Sažetak	
Summary	
1. Anatomija dojke	1
2. Novotvorine dojke	3
2.1 Benigne novotvorine	3
2.1.1 Ciste	3
2.1.2 Fibroadenomi	3
2.1.3 Filoides tumor.....	3
2.1.4 Papilom	4
2.1.5 Lipom	4
2.1.6 Hamartom	4
2.2 Karcinomi dojke	4
2.2.1 Duktalni karcinom <i>in situ</i> (DCIS)	5
2.2.2 Lobularni karcinom <i>in situ</i> (LCIS)	5
2.2.3 Invazivni duktalni karcinom (IDC).....	5
2.2.4 Invazivni lobularni karcinom (ILC)	5
2.2.5 Inflamatorni karcinom.....	6
2.2.6 Pagetova bolest bradavice	6
3. Radiološke pretrage u dijagnostici bolesti dojke	7
3.1 Mamografija	7
3.2 Digitalna tomosinteza dojke (DBT)	9
3.3 Kontrastom pojačana spektralna mamografija (CESM)	9
3.4 Ultrazvuk dojki (UZV).....	9
3.4.1 Sonolastografija	10
3.4.2 Automatizirani sustav ultrazvuka dojke (ABUS)	10
3.5 Magnetska rezonancija dojki (MR).....	11
4. Dijagnostički intervencijski postupci	12
4.1 Citološka punkcija tankom iglom (FNAC)	12

4.2 Biopsija širokom iglom (CNB)	12
4.3 Vakuumski asistirana biopsija dojke (VABB).....	13
5. BI-RADS kategorizacija nalaza.....	14
6. Algoritmi radiološke obrade dojke	16
6.1 Kod simptomatskih bolesnica	16
6.2 Kod trudnica i dojilja.....	16
6.3 Kod bolesnica prosječnog rizika za razvoj karcinoma dojke	17
6.4 Kod bolesnica povećanog rizika za razvoj karcinoma dojke	17
6.5 Radiološka obrada bolesnica s klinčkim nalazom mastitisa.....	17
6.6 Radiološke pretrage kod procjene i praćenja proširenosti karcinoma dojke	18
6.7 Radiološko praćenje nakon operacije karcinoma dojke	18
6.8 Radiološko praćenje raka dojke kod muškaraca.....	19
6.9 Praćenje učinka neoadjuvantne terapije magnetnom rezonancijom	19
Zaključak.....	21
Zahvale.....	22
Životopis	23
Literatura.....	24

Sažetak

Naslov: Smjernice za radiološko dijagnosticiranje i praćenje lezija dojke

Autor: Erin Kos

Radiološke slikovne metode imaju ključnu ulogu u dijagnostici i praćenju promjena u dojkama. Smjernice za dijagnostiku i praćenje lezija dojke naglašavaju važnost kombinacije različitih radioloških metoda kako bi se postigla što veća točnost dijagnoze i učinkovitost praćenja.

Radiološke metode kao što su mamografija, ultrazvuk, magnetska rezonancija (MR), igraju ključnu ulogu u razlikovanju benignih i malignih lezija. Mamografija je osnovna metoda za probir asimptomatskih žena zbog svoje visoke osjetljivosti za otkrivanje mikrokalcifikata, dok ultrazvuk pruža dodatne informacije kod žena s gustim dojkama te je koristan u vođenju biopsija. MR pruža visoku osjetljivost za detekciju lezija s pojačanom vaskularizacijom, dok su sonoelastografija i digitalna tomosinteza nove tehnologije koje poboljšavaju točnost dijagnostike.

U radu se također razmatraju preporuke i smjernice za primjenu ovih metoda u različitim kliničkim situacijama, uključujući probir kod nisko i visokorizičnih žena, dijagnostiku simptomatskih pacijentica te praćenje nakon liječenja raka dojke. Smjernice su ključne za standardizaciju pristupa, poboljšanje kvalitete skrbi i osiguranje dosljednih rezultata u dijagnostici i liječenju bolesti dojke. Redovito ažuriranje smjernica u skladu s najnovijim znanstvenim saznanjima i tehnološkim napretkom od presudne je važnosti za osiguranje optimalne skrbi za pacijentice.

Ovaj rad pruža sveobuhvatan pregled trenutnih smjernica i preporuka te ističe važnost kontinuirane edukacije i prilagodbe prakse najnovijim dostignućima u radiološkoj dijagnostici dojki.

Ključne riječi: magnetska rezonancija, mamografija, radiološke slikovne metode, smjernice za dijagnostiku, ultrazvuk dojke

Summary

Title: Guidelines for radiological diagnosis and monitoring of breast lesions

Author: Erin Kos

Radiological imaging methods play a key role in diagnosing and monitoring breast changes. The guidelines for diagnosing and monitoring breast lesions emphasize the importance of combining different radiological methods to achieve the highest possible accuracy of diagnosis and effectiveness of monitoring.

Radiological methods such as mammography, ultrasound and magnetic resonance imaging are key in distinguishing between benign and malignant lesions. Mammography is the basic method for screening asymptomatic women due to its high sensitivity to detect microcalcifications. At the same time, ultrasound provides additional information in women with dense breasts and is useful in conducting biopsies. Magnetic resonance imaging offers high sensitivity for lesion detection with enhanced vascularization, while sonoelastography and digital tomosynthesis are new technologies that improve diagnostic accuracy.

The paper also considers recommendations and guidelines for the application of these methods in various clinical situations, including screening in low and high-risk women, diagnosis of symptomatic patients, and monitoring after breast cancer treatment. The guidelines are essential to standardize access, improve the quality of care and ensure consistent results in diagnosing and treating breast disease. Regular updating of the guidelines in line with the latest scientific knowledge and technological advances is of crucial importance for ensuring optimal care for female patients.

This paper provides a comprehensive overview of current guidelines and recommendations and highlights the importance of continuing education and adapting practice to the latest developments in radiological breast diagnosis.

Keywords: magnetic resonance imaging, mammography, radiological imaging methods, diagnostic guidelines, breast ultrasound

1. Anatomija dojke

Dojka je pokrivena kožom, a na vrhu sadrži zaobljeno pigmentirano područje, nazvano areola, u središtu kojeg se nalazi bradavica, tvoreći kompleks bradavica areola. Prije puberteta, izgled i volumen dojki su slični kod oba spola. Kod žena, tijekom razvoja dojke, može doći do značajnih varijacija u volumenu. Genetski i endokrini faktori utječu na volumen i teksturu dojke. Nakon puberteta, kod muškaraca, žljezdani dio dojke se ne razvija, pa stoga dojke zadržavaju strukturu sličnu prepubertetskoj cijeli život. Kod žena, tijekom puberteta, dojke se razvijaju zbog rasta parenhimskog tkiva, periduktalne strome i intersticijskog vezivnog tkiva. (1)

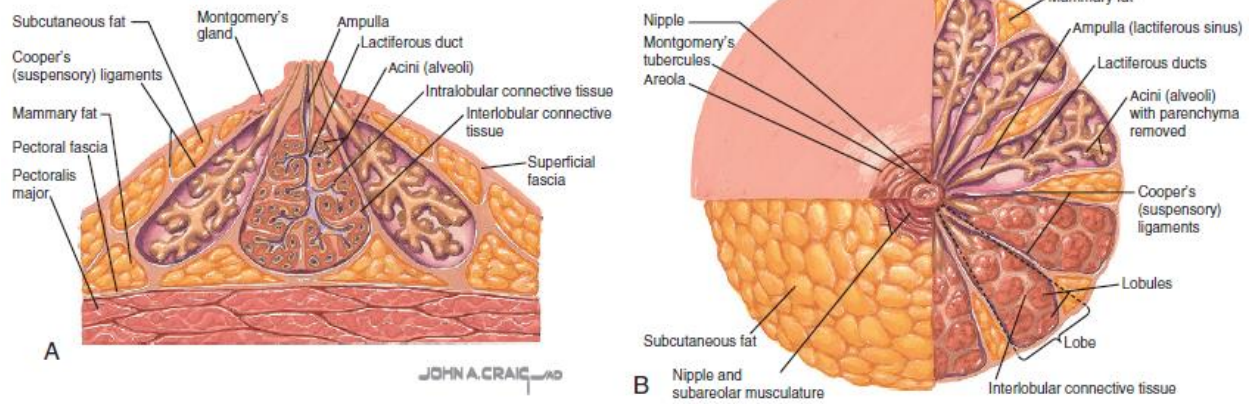
Gustoća dojke određena je količinom fibroglandularnog tkiva koje se mijenja tijekom menstrualnog ciklusa zbog rasta epitelnih stanica i povećane vaskularizacije. U trudnoći dolazi do povećanja volumena zbog razvoja alveola i kanala. U menopauzi, žljezdani dio dojki se smanjuje, dok se vezivna potpora opušta. Dvije okomite osi koje prolaze kroz bradavicu dijele dojku na četiri kvadranta. Gornji vanjski kvadrant obično sadrži najviše žljezdanog tkiva i stoga je češće mjesto razvoja raka dojke. (1)

Dojka je naprijed prekrivena tankom površinskom fascijom koja se nalazi odmah ispod kože i debelom dubinskom fascijom koja se nalazi straga ispred prsnog mišića. Cooperovi ligamenti su niti koje povezuju ove fascijalne slojeve i pružaju podršku dojci. (2)

Postoji razgranati sustav kanala unutar žljezdanog tkiva dojke, koji prenosi mlijeko od acinusa gdje se proizvodi sve do bradavice, gdje se izlučuje tijekom dojenja. Svaki kanal povezan je s 15 do 20 režnjeva, od kojih svaki ima nekoliko lobula. U lobulima, terminalni kanali su okruženi acinusima, tvoreći funkcionalnu jedinicu dojke, poznatu kao terminalna duktulo-lobularna jedinica (TDLU). Broj acinusa u svakoj TDLU varira od oko 11 kod žena koje nisu rodile do oko 80 tijekom trudnoće i dojenja. Kanali su obloženi epitelnim stanicama koje imaju sloj unutarnjih sekretornih epitelnih stanica i vanjski sloj mioepitelnih stanica. Duž cijelog duktalnog epitela proteže se kontinuirana bazalna membrana. (2)

Arterijska opskrba dojke dolazi iz grana aksilarnih arterija, unutarnje mamilarne arterije te lateralnih grana međurebrenih arterija. Venska drenaža prati put arterijske opskrbe i također se ostvaruje kroz aksilarne, unutarnje mamilarne i međurebne vene. Inervacija dojke događa se preko lateralnih kožnih grana trećeg do šestog međurebrog živca. Limfna drenaža parenhima dojke odvija se putem dubokih limfnih žila, koje prate put mliječnih kanala, većinom prema ipsilateralnim aksilarnim čvorovima. (2)

Anatomy of the Breast



Slika 1: Bonnie N. Joe, Amie Y. Lee. Breast Imaging: The Core Requisites. 4. izd. Elsevier; 2022. Slika 9.1, Anatomija dojke; str. 138.

2. Novotvorine dojke

2.1 Benigne novotvorine

2.1.1 Ciste

Ciste su najčešći uzrok pojavljivanja diskretnih masa u dojkama, često su višestruke i mogu se javiti na obje dojke. Češće se pojavljuju u dobi između 20. i 50. godine, s najvećom učestalošću između 40. i 50. godine života. Jednostavne ciste obično nisu povezane s povećanim rizikom od raka i nemaju potencijal postati maligne. Na mamografiji se obično prikazuju kao jasno definirane, okrugle ili ovalne mase, a ponekad se može primijetiti karakterističan halo. Ultrazvuk također pokazuje jasno definirane rubove, obično ovalnog ili okruglog oblika, a unutar ciste nema odjeka koji bi ukazivali na prisutnost tekućine. Područje iza ciste na ultrazvuku izgleda svijetlo (posteriorno pojačanje) zbog boljeg prolaska ultrazvučnih valova kroz tekućinu unutar ciste. Kada su ove karakteristike prisutne, dijagnoza ciste može se postaviti s visokim stupnjem sigurnosti. Aspiracija ciste često se izvodi pod vodstvom ultrazvuka kako bi se ublažili simptomi ili u situacijama kada postoji neizvjesnost u dijagnozi. Citolška analiza tekućine iz ciste ne provodi se rutinski, osim ako postoji sumnja na atipične značajke ili zbog prisutne krvi u aspiratu. (3)

2.1.2 Fibroadenomi

Fibroadenomi su najčešći benigni tumori dojke, obično se manifestiraju kao glatki, jasno definirani i pokretni čvorići. Najčešće se javljaju kod mlađih žena, s najvećom učestalošću u trećem desetljeću života. Na mamografiji se obično prikazuju kao jasno definirane, zaobljene ili ovalne mase, a mogu sadržavati i velike kalcifikacije, posebno kod starijih žena. Ultrazvučne značajke fibroadenoma tipične su za benigne tumore, uključujući hiperehogenost, ovalne ili jasno definirane lobularne forme te prisutnost tanke ehogene pseudokapsule. Kada se ove značajke identificiraju, a nema znakova koji sugeriraju malignost, tada se masa može pouzdano klasificirati kao benigna. Kod žena mlađih od 25 godina, gdje je rizik od malignosti vrlo nizak, može se izbjeći perkutana biopsija. Ipak u većini slučajeva, iako tumor djeluje benigno, preporučuje se perkutana biopsija kako bi se potvrdila dijagnoza. (3)

2.1.3 Filoides tumor

Filoides tumor je rijedak fibroepitelni tumor dojke koji nalikuje fibroadenom. Obično je velik i brzo raste (3-5 cm na prezentaciji), a iz periduktalne strome dojke. Patološka razlika između fibroadenoma i filoidnog tumora leži u stupnju celularnosti i prekomjernom rastu strome, rubova i mitotičkih figura. Slikovne metode nisu uvijek pouzdane u razlikovanju fibroadenoma od benignog filoidnog tumora. Potpuna kirurška ekscizija sa širokom lokalnom resekcijom je kurativna. (1)

2.1.4 Papilom

Papilomi su benigni tumori koji se formiraju unutar kanala dojke, bilo centralno ili periferno. Često uzrokuju iscjedak iz bradavice koje je obično vodenast, ali ponekad i krvav, jer su papilomi često krhki i podložni krvarenju. Na mamografiji se obično prikazuju kao dobro definirane mase, često smještene retroareolarno, te su ponekad povezane s mikrokalcifikacijama. Ultrazvučno se mogu vidjeti kao defekt punjenja unutar proširenog kanala ili ciste. Budući da je teško razlikovati papilome od papilarnih karcinoma prema slikovnim karakteristikama, obavlja se perkutana biopsija radi potvrde dijagnoze. Papilomi su povezani s povećanim rizikom od razvoja raka dojke, posebno ako su multipli ili se pojavljuju na perifernom dijelu dojke. Stoga se preporučuje kirurško uklanjanje papilarnih lezija, što može biti terapijsko u slučajevima s iscjetkom iz bradavice. U situacijama gdje perkutana biopsija ne otkriva znakove stanične atipije, alternativa kirurškom uklanjanju može biti djelomična perkutana ekscizija pomoću uređaja za vakumsku biopsiju. (3)

2.1.5 Lipom

Lipomi su benigni tumori masnog tkiva koji mogu nastati na bilo kojem dijelu tijela. Tipično se manifestiraju kao meke, bezbolne kvržice koje su lako pomične. Mamografija ih prikazuje kao ograničene mase unutar masnog tkiva, dok su na ultrazvuku prepoznatljive kao dobro definirane, hiperehogene lezije. Promjene koje imaju klasične karakteristike lipoma obično se smatraju benignima i ne zahtijevaju biopsiju. Obično nije potrebno liječenje, osim ako lipom uzrokuje nelagodu pacijentici, što je češće kod većih lipoma. Nema dokaza koji bi povezali lipome s rakom dojke. (2)

2.1.6 Hamartom

Hamartomi su benigni tumori dojke sastavljeni od lobularnih struktura, strome i masnog tkiva, što su komponente normalnog tkiva dojke. Mogu se pojaviti u bilo kojoj dobi. Teško ih je razlikovati od drugih benignih tumora, poput fibroadenoma, pomoću slikovnih metoda. Na mamografiji se obično prikazuju kao velike, dobro ograničene mase koje sadrže mješavinu gustih i prozirnih područja, odražavajući različite komponente tkiva prisutne unutar tumora. Dijagnostičke poteškoće mogu nastati jer se uzorci perkutane biopsije ponekad mogu interpretirati kao normalno tkivo dojke. (3)

2.2 Karcinomi dojke

Karcinomi dojke nastaju iz epitelnih stanica koje oblažu TDLU. Kada su se maligne stanice proširile kroz bazalnu membranu TDLU u okolno normalno tkivo dojke, karcinom je invazivan. Maligne stanice sadržane u bazalnoj membrani nazivamo neinvazivnim ili in situ. (3)

2.2.1 Duktalni karcinom *in situ* (DCIS)

DCIS predstavlja duktalni karcinom s intaktnom bazalnom membranom. Predstavlja najniži stadij raka dojke, stadij 0. DCIS je najčešći okultni rak otkriven mamografski, čini oko 20% novih dijagnoza raka i obično se prikazuje kao kalcifikacija na mamografiji. Mnogo rjeđe, DCIS se predstavlja kao mamografska asimetrija, masa ili arhitektonska distorzija. Najčešće je asimptomatski i može se manifestirati kao iscjedak iz bradavice, promjene na bradavici ili rijetko kao palpabilna masa. Patološki, DCIS se ocjenjuje kao niskog, srednjeg ili visokog stupnja malignosti. Vjerojatnije je da će DCIS visokog stupnja napredovati do invazivne bolesti ako se ne liječi na odgovarajući način. (4)

2.2.2 Lobularni karcinom *in situ* (LCIS)

Lobularni karcinom *in situ* je rijedak tumor koji obično nije vidljiv pri mamografskom pregledu, te se najčešće dijagnosticira mikroskopski, nakon analize biopsijskih uzoraka dojke prikupljenih iz drugih razloga. Ovaj tip karcinoma čini samo 3-5% svih slučajeva karcinoma dojke. Tumor je bilateralan u trećine oboljelih, a češće se pojavljuje kod mlađih žena. Lobularni karcinom *in situ* predstavlja rizični faktor za razvoj invazivnog lobularnog karcinoma, koji se kod trećine žena razvija nakon dugotrajnog praćenja. (5)

2.2.3 Invazivni duktalni karcinom (IDC)

Najčešći tip raka dojke je invazivni duktalni karcinom (IDC), koji čini 70-80% svih slučajeva. Obično se manifestira kao palpabilna masa, s tipičnim mamografskim karakteristikama nepravilne mase sa spikuliranim rubovima i povezanim pleomorfnim kalcifikatima. (4)

Posebne vrste invazivnog duktalnog karcinoma jesu:

- Mucinozni karcinom (3%)
- Tubularni karcinom (2-3%)
- Medularni karcinom (3-4%)
- Papilarni karcinom (2%).

Mucinozni i medularni karcinomi ponekad su dobro ograničeni. Stoga, kako bi se razlikovali od fibroadenoma, može biti potrebna biopsija širokom iglom u slučaju novootkrivene rastuće lezije. (1)

2.2.4 Invazivni lobularni karcinom (ILC)

Invazivni lobularni karcinom (ILC) čini oko 5-10% svih slučajeva raka dojke. U usporedbi s invazivnim duktalnim karcinomom (IDC), ILC je obično teže dijagnosticirati putem mamografije i kliničkog pregleda jer ima tendenciju širenja kroz tkivo dojke bez stvaranja jasne mase. ILC predstavlja izazov u dijagnostici zbog svoje varijabilnosti u izgledu, koja može varirati od asimetrije do pojave šiljastih masa. (4)

Točna dijagnoza invazivnog dukalnog karcinoma (IDC) i invazivnog lobularnog karcinoma (ILC) predstavlja značajan izazov zbog preklapanja kliničkih, radioloških i histoloških značajki. Dijagnostičke sumnje su pogoršane mamografskim nejasnoćama te dvosmislenim rezultatima biopsije. (6)

2.2.5 Inflamatorni karcinom

Inflamatorni karcinom je vrlo agresivan oblik karcinoma dojke u kojem tumorske stanice invazivno zahvaćaju limfne krvne žile, a prognoza je često loša. Klinički, inflamatorni karcinom prezentira se crvenilom, oticanjem i hipertermijom dojke, što se često opisuje kao pojava narančine kore. Na mamografiji je zahvaćena dojka veća i gušća, s trabekularnim zadebljanjem i zadebljanjem kože. (4)

2.2.6 Pagetova bolest bradavice

Pagetova bolest bradavice je oblik karcinoma dojke koji se javlja kada stanice karcinoma invazivno infiltriraju površinski sloj kože bradavice. Klinički, ova bolest se očituje crvenilom, ulceracijama i promjenama u koži bradavice koje podsjećaju na ekcem. (4)

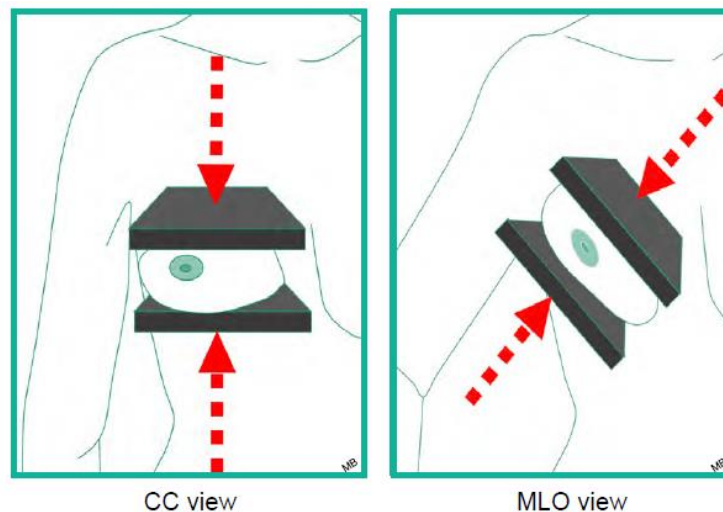
3. Radiološke pretrage u dijagnostici bolesti dojke

3.1 Mamografija

Mamografija je najčešći i široko dostupan način oslikavanja za dijagnozu raka dojke i pokazala se kao najbolja metoda probira koja je uzrokovala smanjenje stope smrtnosti za 30% ili više zbog ranog otkrivanja raka dojke. (7,8)

Mamografije se obavljaju na posebnim radiografskim uređajima koji proizvode rendgenske zrake niske energije. Primjena kompresije na dojku koristi se radi poboljšanja kvalitete slike putem smanjenja debljine tkiva koje rendgenske zrake moraju proći, smanjenja raspršenja zračenja, smanjenja potrebne doze zračenja te fiksiranja dojke na mjestu. Danas se slike obično snimaju digitalno, a ne na filmu. (9)

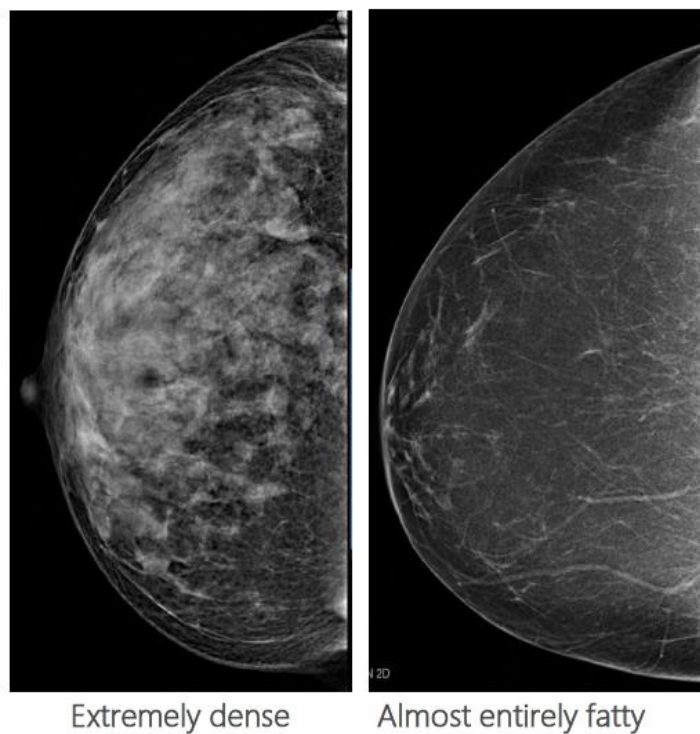
Postoje dvije vrste mamografije - screening i dijagnostička. Screening mamografija se koristi kao rutinski pregled za rak dojke kod žena starijih od 40 godina. Dijagnostička mamografija se izvodi kada pacijentice pokazuju simptome (poput opipljivih čvorova, iscjedka iz bradavice, uvlačenja bradavice ili promjena na koži), ili kada je potrebno dodatna dijagnostika zbog nepravilnosti otkrivenih na screening mamografiji. Obje vrste koriste dvije osnovne projekcije - kраниокаудалну (CC) i mediolateralnu kosu (MLO), no kod dijagnostičke mamografije mogu se koristiti i dodatne projekcije uz primjenu kompresije ili uvećanja kako bi se detaljnije pregledala sumnjiva područja. (10)



Slika 2: European Society of Radiology. eBook for Undergraduate Education in Radiology: Breast imaging. Orijentacija za akviziciju kраниокаудалне i mediolateralne kose snimke.

Gustoća dojke, koja se procjenjuje putem mamografije, određuje se omjerom i raspodjelom fibroglandularnog parenhima i masnog tkiva. Prema petom izdanju BI-RADS (engl. Breast Imaging and Reporting Data System) leksikona, dojke se klasificiraju u četiri kategorije: A – involutivne, gotovo u cijelosti mašću ispunjene dojke, B – dojke s raspršenim fibroglandularnim parenhimom, C – mješovito (heterogeno) i D – izrazito guste dojke (osjetljivost mamografije je smanjena). U mamografskom nalazu važno je klasificirati gustoću dojke jer postoji mogućnost da se zloćudna lezija sakrije unutar gustog parenhima, što povećava rizik od razvoja karcinoma u gustim dojkama. (8)

Na mamografiji se mogu vidjeti četiri osnovna indikatora bolesti dojke: mase, asimetrija, arhitektonska distorzija i kalcifikacije. Ostali važni nalazi uključuju promjene na koži i nepravilne limfne čvorove. (9)



Slika 3: European Society of Radiology. eBook for Undergraduate Education in Radiology: Breast imaging. Razlika izrazito guste dojke i dojke ispunjene gotovo u cijelosti mašću.

3.2 Digitalna tomosinteza dojke (DBT)

S razvojem tehnologije snimanja, digitalna tomosinteza dojke (DBT) pojavila se kao koristan alat za poboljšanje dijagnostike bolesti dojke. DBT je posebno važna u snimanju dojki s visokom gustoćom, gdje postoji veća vjerojatnost preklapanja tkiva, što može smanjiti osjetljivost i specifičnost standardne dvodimenzionalne mamografije. Uvođenjem DBT-a, ovi se problemi mogu prevladati jer ona dodaje dodatnu dimenziju standardnoj mamografiji - dubinu tkiva. Tomosinteza uključuje rotaciju mamografske cijevi oko komprimirane dojke kako bi se dobile projekcije iz različitih kutova. Te se slike zatim rekonstruiraju, slično onima dobivenim kompjutoriziranom tomografijom (CT), što omogućuje višeslojno prikazivanje tkiva dojke. DBT pruža bolji prikaz arhitekture dojke, žljezdanog tkiva i masnih lobula, čime se postiže bolja kategorizacija BI-RADS lezija. (11)

Stoga, probir na rak dojke DBT-om bi mogao povećati kako osjetljivost tako i specifičnost u usporedbi s digitalnom mamografijom. (12) Ipak postoje i neka ograničenja. Dokumentirana je veća osjetljivost i specifičnost digitalne mamografije za detekciju benignih i malignih kalcifikacija u usporedbi s digitalnom tomosintezom dojke. (13)

3.3 Kontrastom pojačana spektralna mamografija (CESM)

Poboljšana diferencijacija benignih i malignih lezija moguća je zahvaljujući tumorskoj angiogenezi. Naime, svi tumori potiču rast krvnih žila, no maligni tumori, osobito invazivni karcinomi, imaju intenzivnu angiogenezu i brz rast krvnih žila što rezultira njihovom propusnosti. Propusne žile omogućuju curenje kontrasta u međustanični prostor, što se zatim može vizualizirati pomoću slikovnih metoda kao što je kontrastom pojačana spektralna mamografija (CESM). (14)

Prethodna istraživanja su pokazala da CESM ima sličnu osjetljivost kao i MR za otkrivanje raka dojke. CESM može biti posebno korisna kod pacijentica s gustim dojkama, jer su nativne snimke usporedive s klasičnom digitalnom mamografijom, dok su na subtrakcijskim snimkama uklonjeni nativni denziteti parenhima koji bi inače ometali analizu. (10)

3.4 Ultrazvuk dojki (UZV)

Glavna svrha ultrazvuka (UZV) dojke je dodatna procjena palpabilnih čvorića ili neopipljivih abnormalnosti otkrivenih mamografijom. Budući da ne koristi ionizirajuće zračenje, UZV je prvi izbor u procjeni žena mlađih od 35 godina koje imaju masu u dojci ili druge simptome vezane uz dojkicu, te kod procjene kvrga u dojci razvijenih tijekom trudnoće ili dojenja. Također se koristi tijekom izvođenja postupaka poput aspiracije i biopsije, kod upale dojke te za provjeru implantata. (15) UZV ima iznimnu važnost u procjeni palpabilnih čvorića na dojkama te igra ključnu ulogu u razlikovanju između

cističnih i solidnih promjena. Za obavljanje ultrazvuka dojki potrebno je koristiti visokofrekventnu linearnu sondu zbog površinske prirode nalaza na dojka. (9)

U dijagnostici lezija dojke koristi se i doplerski pregled za procjenu vaskularizacije same lezije. Color-Doppler koristi Dopplerov efekt za prikaz krvnih žila, pokazujući vaskularizaciju unutar tkiva dojke i masa. Ova metoda ključna je i za dijagnostiku i za ultrazvučno vođene intervencije. Pomaže u razlikovanju malignih i benignih lezija te olakšava pronalazak ranije postavljenih tkivnih markera ili kalcifikata zbog artefakata koje uzrokuje. Također, Color-Doppler je vrijedan tijekom biopsija kako bi se izbjegle krvne žile i spriječilo stvaranje hematoma. (16) Dojka se UZV-om pregledava dok je pacijentica položena na leđa ili na bok s podignutim rukama iznad glave. Sistematski pregled cijele dojke, uključujući aksilarni rep, mora se obaviti u poprečnim i uzdužnim ravninama. (15)

3.4.1 Sonolastografija

Ultrazvučna elastografija je inovativna slikovna tehnika koja omogućuje prikaz elastičnih svojstava lezije na standardnoj ultrazvučnoj slici u sivoj skali. Tvrdća tkiva (Youngov modul) obično se povećava kada su u pitanju maligne lezije, na osnovi svoje pojačane celularnosti te se može prikazati mjerenjem deformacije tkiva (naprezanja) pod utjecajem vanjskog opterećenja poput pritiska ultrazvučne sonde. (15) Sonoelastografija je sada standardni alat u ultrazvučnoj dijagnostici i omogućuje procjenu konzistencije ili tvrdoće tkiva bez invazivnih postupaka, što pomaže u razlikovanju benignih i malignih lezija dojke. (17)

Strain sonoelastografija (SSE) i Shear-wave sonoelastografija (SWSE) glavne su dvije metode elastografije dojke i razlikuju se po vrsti stresa koji se primjenjuje. SSE stvara sliku na temelju pomaka tkiva izazvanog primjenom vanjske sile ili pomicanjem pacijenta. Budući da je teško izmjeriti količinu sile ili stresa tijekom kompresije, apsolutna elastičnost ne može se izravno izračunati, pa se umjesto toga stupanj deformacije lezije obično prikazuje u odnosu na normalna tkiva i prikazuje se u relativnim terminima pomoću sive skale ili u obojenom prikazu. SWSE koristi akustičku radijacijsku silu induciranu ultrazvučnim push pulsom koji generira sonda. Ova sila pokreće mehaničke valove, uključujući valove smicanja (shear valovi), koji se poprečno šire kroz tkivo. SWSE pruža kvantitativne informacije prikazane kao preklapanje boja lezije i okolnog tkiva u stvarnom vremenu, budući da se brzina smičnih valova može izmjeriti i korelira s Youngovim modulom tkiva (kPa). (18)

3.4.2 Automatizirani sustav ultrazvuka dojke (ABUS)

Raznolikost u razini vještina izvođenja ručnog ultrazvuka rezultira varijabilnim rezultatima koji ovise o operatoru te nedostatkom standardizacije, što rezultira povećanim brojem lažno pozitivnih rezultata. Kako bi se tome suprotstavilo, razvijen je

automatizirani sustav ultrazvuka dojke (ABUS), koji omogućuje poboljšano otkrivanje raka dojke i standardizaciju. ABUS pokriva cijelu dojku, automatizirajući dijagnostički proces te time smanjujući subjektivnost operatora i varijacije prikaza te osiguravajući standardizaciju tehnike. Dodatna prednost ABUS-a je u tome što rekonstruira slike koje su dobivene u transverzalnoj ravnini u 3D obliku, omogućavajući tako interpretaciju u koronarnoj ravnini, što je omogućilo poboljšanu detekciju raka dojke. (19)

3.5 Magnetska rezonancija dojki (MR)

Magnetska rezonancija (MR) dojki je relativno nova metoda slikovne dijagnostike koja se u posljednjih 20-ak godina sve više koristi u početnom pregledu bolesti dojke i praćenju pacijentica s dijagnozom karcinoma dojke. Ovoj popularnosti doprinose rastuća dostupnost, trodimenzionalni prikaz, nedostatak ionizirajućeg zračenja te vrlo visoka osjetljivost, posebno kod žena s gustim dojčkama. Korištenjem nativnih T1 i T2 sekvenci, MR omogućuje procjenu strukture dojke i morfologije lezija, dok praćenje dinamike nakupljanja kontrastnog sredstva u lezijama omogućuje procjenu patološke vaskularizacije, posebno u malignim lezijama. Na primjer, prisutnost lezija nepravilnih rubova, perifernog uzorka nakupljanja kontrasta te brzog početnog nakupljanja (wash in), praćenog brzim ispiranjem kontrasta (wash out), sugestivni su za invazivni karcinom. Asimetričan, duktalni ili segmentalni grudasti uzorak nakupljanja kontrasta bez jasno definirane mase (tzv. non-mass nakupljanje) često ukazuje na neinvazivni duktalni karcinom (DCIS). Difuzijske sekvence se koriste za procjenu restrikcije difuzije, koja je tipična za hipercelularne lezije poput karcinoma. Spektroskopija je također dio multiparametrijske MR (mpMR) evaluacije. MR dojki može biti koristan i za biopsiju lezija koje se ne uspijevaju prikazati drugim slikovnim metodama, kao i za praćenje pacijentica s implantatom u dojčkama nakon kirurškog ili estetskog zahvata. (10)

4. Dijagnostički intervencijski postupci

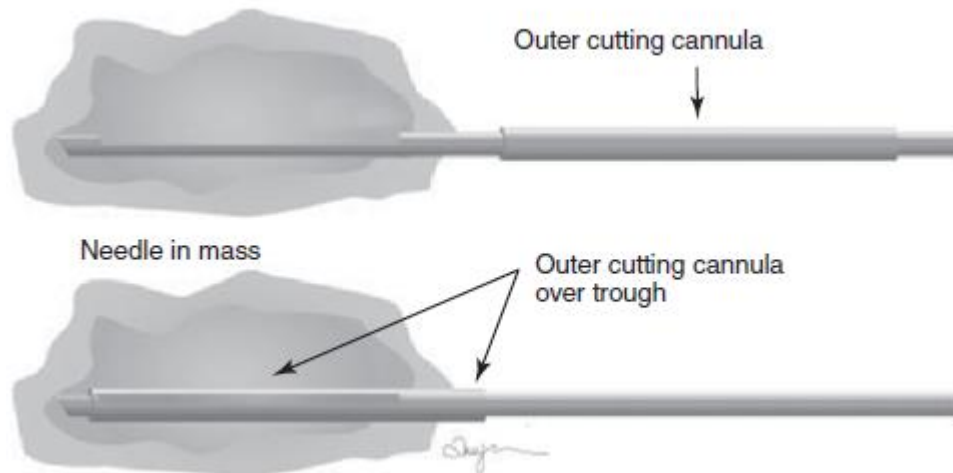
Dijagnostički intervencijski postupci za lezije dojke obuhvaćaju biopsiju tankom iglom (FNAC), biopsiju širokom iglom (CNB) i vakuumski asistiranu biopsiju (VAB). Uzorci se uzimaju pomoću igle pod kontrolom radioloških modaliteta (mamografija, UZV ili MR). Izabrani modalitet vođenja je onaj na kojem se lezija najbolje vizualizira, a kada su lezije podjednako vidljive putem više modaliteta, dodatni čimbenici poput dostupnosti, vremena čekanja, troškova, udobnosti pacijenta, preferencija operatera i izloženosti zračenju postaju važni čimbenici za donošenje odluke. (20)

4.1 Citološka punkcija tankom iglom (FNAC)

Citološka punkcija tankom iglom (FNAC) minimalno je invazivna dijagnostička metoda koja često eliminira potrebu za otvorenom biopsijom. Jeftinija je za izvođenje i rezultati su dostupni u kraćem vremenu. FNAC, zbog korištenja manje igle, ima prednosti u odnosu na druge metode, poput manjeg vjerojatnosti nastanka hematoma i rijetkih komplikacija poput pneumotoraksa. (21) Izvodi se pomoću igle koja ima promjer manji od 1 mm (18 do 27 G), a aspirirani materijal se fiksira na stakalce i proučava pod mikroskopom. (22) Senzitivna je i specifična metoda za detekciju metastaza u aksilarnim limfnim čvorovima pacijentica s karcinomom dojke i ima odličnu pozitivnu prediktivnu vrijednost. (23) Međutim, uloga FNAC-a nedavno je dovedena u pitanje zbog boljih ukupnih rezultata postignutih CNB-om. Glavno ograničenje citologije tankom iglom (FNAC) jest poteškoća u razlikovanju atipične duktalne hiperplazije (ADH) od duktalnog karcinoma in situ (DCIS) i razlikovanju DCIS-a od invazivnog karcinoma, što utječe na liječenje pacijenata. Dodatno, FNAC ponekad ne može definitivno dijagnosticirati niskogradne karcinome, kao što su tubularni ili invazivni lobularni karcinom, te papilarne i fibroepitelne lezije, niti razlikovati primarni od metastatskog karcinoma. Druga značajna zabrinutost je rizik od lažno pozitivnih dijagnoza kod benignih reaktivnih, upalnih i metaplastičnih lezija dojke, što može dovesti do neprimjerenog liječenja sa ozbiljnim kliničkim i medicinsko-pravnim posljedicama. (24)

4.2 Biopsija širokom iglom (CNB)

Biopsija širokom iglom (CNB) je preferirana metoda za histološku procjenu masa u dojci i abnormalnih nalaza na mamogramu i ultrazvuku. (25) CNB spada u tkivnu dijagnostiku (zajedno s VABB) što uključuje uzimanje cilindra tkiva za dijagnostiku, čija veličina ovisi o instrumentu koji se koristi. Za razliku od FNAC, CNB zahtijeva lokalnu anesteziju, a rezultati ne mogu biti odmah dobiveni. Obično se koriste automatski mehanizmi slični giljotini, brzo gurajući oštru iglu s urezom koju odmah pokriva režuća kanila kako bi se izrezali fragmenati tkiva i zatvorila komora za biopsiju. Za povrat uzorka potrebno je izvaditi iglu iz dojke nakon svake uporabe. Postupak obično traje oko 15 minuta. Preporuke sugeriraju korištenje automatskih pištolja s iglama promjera 14 G i duljinom od 20 mm za dobivanje ovih uzoraka. (22)



Slika 4: Bonnie N. Joe, Amie Y. Lee. Breast Imaging: The Core Requisites. 4. izd. Elsevier; 2022. Slika 7.1, Shema biopsije širokom iglom; str. 91.

4.3 Vakuumski asistirana biopsija dojke (VABB)

Vakuumski asistirana biopsija (VABB) temelji se na istom principu kao i CNB, ali predstavlja značajan tehnološki napredak. Koristi se vakuum kako bi se tkivo povuklo u komoru za uzorkovanje, gdje se uklanja pomoću brzo rotirajućih noževa. Uzorak se potom usisava u komoru izvan dojke. Ova tehnologija omogućuje dobivanje višestrukih uzoraka s jednim umetanjem igle i to joj je najveća prednost. Ova se metoda preferira za manje lezije, kompleksne čvrste i cistične mase, kada je potrebno uključiti što više ciljanih lezija tijekom biopsije ili za lezije za koje se smatra da će ih biti teško vizualizirati nakon aplikacije lokalne anestezije, papilarne ili intraduktalne lezije. (26,27)

5. BI-RADS kategorizacija nalaza

BI-RADS (Breast Imaging-Reporting Data System) koji je osmislio i razvio ACR (American College of Radiology), široko je prihvaćen jer je jednostavan za korištenje i pruža smjernice za upravljanje. Ažuriran do petog izdanja 2013. godine, ovaj leksikon definira konačne kategorije procjene za opisivanje razine sumnje na rak dojke na temelju radiografskih nalaza. Svaka kategorija ima određenu pozitivnu prediktivnu vrijednostu i preporuku za upravljanje. Atlas BI-RADS-a uspostavlja standardiziranu terminologiju slikovne dijagnostike dojke, organizaciju izvješća, strukturu procjene i klasifikacijske sustave za mamografiju, ultrazvuk i MRI dojke. Putem izvještavanja prema BI-RADS-u, radiolozi mogu jasno i dosljedno komunicirati rezultate drugim liječnicima, pružajući konačnu procjenu i specifične preporuke za upravljanje. (28)

Nakon korištenja odgovarajućih termina iz leksikona za opis nalaza, kao što su kompozicija dojki, opis masa, kalcifikacija, arhitekture, asimetrija i lokacija lezija, sljedeći korak je dodijeliti BI-RADS ocjensku kategoriju. BI-RADS kategorije kreću se od 0 do 6 i podijeljene su na nepotpune (kategorija 0) i konačne procjene (kategorije 1–6). Svaka kategorija povezana je sa standardiziranom preporukom za daljnje postupanje. BI-RADS kategorije 1 i 2 označavaju uredne nalaze koji ne zahtijevaju dodatnu obradu. Kategorija 1 znači da nema promjena u dojkama, dok kategorija 2 označava promjene koje su morfološki benigne, poput kalcificiranog fibroadenoma. Kategorija 3 označava vjerojatno benignu leziju s vjerojatnošću malignosti manjom od 2%. U ovom slučaju preporučuje se kontrola mamografijom svakih šest mjeseci tijekom tri godine kako bi se potvrdila stabilnost lezije, nakon čega se može prekategorizirati u kategoriju 2. Često se preporučuje komplementarni ultrazvuk (UZV) ili ciljana biopsija kako bi se postavila točna dijagnoza. Ako se lezija vidi samo na mamografiji, a ne na UZV-u, potrebne su mamografske kontrole svakih šest mjeseci. Kategorija 4 označava sumnjivu leziju s vjerojatnošću malignosti između 2% i 96%. Ova kategorija može se dodatno podijeliti na potkategorije 4A, 4B i 4C kako bi se preciznije procijenio rizik od raka. Lezije u kategoriji 5 pokazuju karakteristike tipične za karcinom s vjerojatnošću malignosti većom od 96%, te zahtijevaju tkivnu dijagnozu. Kategorija 6 označava lezije koje su već dokazani karcinomi, a pacijentice su u pripremi za ili su već u tijeku terapijskih postupaka. Kategorija 0 rezervirana je za nepotpune ili tehnički nezadovoljavajuće preglede koje je potrebno ponoviti ili nadopuniti. Ovaj standardizirani pristup omogućuje jasnu i dosljednu komunikaciju između radiologa i liječnika koji upućuje pacijenta, osiguravajući precizne procjene i odgovarajuće preporuke za daljnje postupanje. (29)

Tablica 1. BI-RADS klasifikacija (30)

BI-RADS	Nalaz	Vjerojatnost maligne lezije	Daljnja obrada
0	Nepotpun	-	Potrebna je dodatna obrada
1	Uredan	0%	Redovno praćenje
2	Benigan	0%	Redovno praćenje
3	Vjerojatno benigan	<2%	Praćenje u kraćem vremenskom razdoblju
4a	Sumnjiv na malignu promjenu	2 – 10%	Biopsija
4b		10 – 50%	
4c		50 – 95%	
5	Maligna lezija	> 95%	Biopsija
6	Biopsijom potvrđena maligna bolest	100%	Liječenje

6. Algoritmi radiološke obrade dojke

6.1 Kod simptomatskih bolesnica

Simptomatske pacijentice su one koje pokazuju neke od sljedećih simptoma: palpabilnu tvorbu u dojci ili pazuhu, jednostrano oticanje dojke, crvenilo i oteklina kože, nabiranje ili uvlačenje kože dojke nalik na koru naranče, smanjenje volumena dojke, spontani iscjedak iz bradavice te promjene na bradavici, poput uvlačenja, crvenila ili stvaranja krasti. (31)

Kod bolesnica do 35. godine starosti, UZV je metoda izbora za radiološku obradu, dok je kod onih starijih od 35. godina metoda izbora mamografija (s tomosintezom). Radiološku dijagnostiku potrebno je učiniti unutar 7-14 od pojave simptoma dok je daljnja obrada ovisna o nalazu. UZV je potrebno učiniti unutar 7 dana nakon mamografije kod palpabilnih lezija kategorije BIRADS 0 ili BIRADS 4 i 5, a dobra je metoda i kod pojave bolne tvorbe ili naglog povećanja tvorbe na dojci, što može uključivati cistu. Jednostavne, asimptomatske ciste nije nužno evaluirati citološki, no ako se ona povećava ili boli u obzir dolazi citološka evakuacija sadržaja pod kontrolom UZV-a. (32)

Kod suspektnih tvorbi BIRADS kategorije 4 i 5 pronađenih UZV-om potrebno je učiniti biopsiju širokom iglom (CNB) i mamografiju te se ovisno o nalazima odlučuje o potrebi za MR-om. (32)

6.2 Kod trudnica i dojilja

Fiziološke promjene tijekom trudnoće uzrokuju povećanje dojki, njihove tvrdoće i nodularnosti, što otežava fizikalne preglede kako trudnoća napreduje. Ove promjene se zadržavaju tijekom dojenja i postupno vraćaju u stanje prije trudnoće otprilike tri mjeseca nakon prestanka dojenja. (33)

Od svih palpabilnih tvorbi otkrivenih u ovom razdoblju, 80% su benigne. Primarna dijagnostička metoda tijekom trudnoće i laktacije je ultrazvuk (UZV) dok mamografiju i magnetsku rezonancu (MR) dojki treba odgoditi osim ako nisu hitno indicirane. Najčešće promjene tijekom trudnoće jesu: krvavi iscjedak iz bradavice, palpabilna tvorba te povećanje dojke s upalom ili bez nje. Kod krvavog iscjetka iz jedne dojke potrebno je obaviti UZV. U slučaju proširenja kanalića bez tvorbi, kontrolu odgoditi do nakon poroda dok u slučaju sumnjive tvorbe je potrebno napraviti CNB. Kod palpabilnih tvorbi vidljivih na UZV-u, CNB je potrebna ako su te tvorbe novonastale ili su prethodno karakterizirane kao benigne, ali je došlo do njihovog povećanja. Kontrolni UZV potrebno je obaviti za šest mjeseci. Ako se radi o galaktoceli, ona se može samo pratiti ultrazvukom jer često dolazi do resorpcije. No, u slučaju da resorpcija izostane, a prisutna je bol ili znakovi upale, galaktocela se može evakuirati citološkom punkcijom. Kod povećanja i crvenila dojke zbog mastitisa, potrebno je napraviti UZV kako bi se

isključila formirana upalna kolekcija i započeti antibiotsku terapiju. Upalna kolekcija može se evakuirati pod kontrolom UZV-a dok ne dođe do potpune resorpcije. CNB potrebno je učiniti u slučaju da se na UZV-u, uz upalu, otkrije sumnjiva tvorba. (32)

6.3 Kod bolesnica prosječnog rizika za razvoj karcinoma dojke

Bolesnice prosječnog rizika za razvoj karcinoma dojke su one kod kojih je očekivani rizik za oboljenje manji od 15%. One nemaju obiteljsku povijest oboljenja od raka dojke ili jajnika u prvoj liniji, ekspresija onkogeni kod genomskog testiranja nije dokazana, u osobnoj anamnezi nemaju patohistološki dokazane lobularne intraepitelne neoplazije, atipične duktalne hiperplazije ili DCIS-a te prije 30. godine života nisu imale radioterapiju u području prsišta. Kod takvih bolesnica je dovoljno raditi samopregled dojki jednom mjesečno do 40. godine života. Eventualno je moguće od 30. do 40. godine života učiniti UZV dojki jednom godišnje. Nakon 40. godine preporuka je redovne godišnje mamografije. Kod parenhima dojke tipa A i B, prema ACR klasifikaciji, eventualno se mamografija može učiniti jednom u dvije godine do 50. godine života, nakon čega slijede redovne godišnje mamografije. Kod gustoga parenhima dojke, tipa C i D, savjetuje se, uz mamografiju, učiniti i komplementarni UZV ili ABUS zbog smanjene osjetljivosti mamografije kod takvih dojki te zbog povećanog rizika od nastanka raka dojke. Nakon 75. godine života, ovisno o zdravstvenom stanju i komorbiditetima, procjeni potrebe za radiološkim pregledima pristupa se individualno. (32)

6.4 Kod bolesnica povećanog rizika za razvoj karcinoma dojke

Bolesnice povećanog rizika za razvoj karcinoma dojke su one kod kojih je očekivani rizik od oboljenja raka dojke u životu > 20%. Bolesnice mogu spadati u visokorizičnu skupinu zbog toga što kod genomskog testiranja imaju dokazanu ekspresiju onkogeni ili imaju sindrome koji povećavaju rizik od razvoja raka dojke, u obiteljskoj anamnezi imaju poznato oboljenje od raka dojke ili jajnika prvoj liniji, imaju ili su liječene zbog patohistološki dokazane lobularne intraepitelne neoplazije, atipične duktalne hiperplazije ili DCIS-a ili su prije 30. godine života imale provedenu radioterapiju u području prsišta. Smatra se da takve bolesnice imaju koristi od UZV pregleda jednom godišnje i prije 30. godine života. Između 30. i 40. godine preporučuje se učiniti i MR dojki jednom godišnje i to u razmaku od šest mjeseci od UZV-a zbog intervalnog karcinoma dojke. Nakon 40. godine preporuka je godišnji mamografski pregled (s tomosintezom) i MR dojki, također u razmaku od šest mjeseci, ako je moguće. Kod gustoga žljezdanog parenhima, tipa C i D prema ACR klasifikaciji, korisno je učiniti i ručni UZV ili ABUS kao nadopunu mamografije. (32)

6.5 Radiološka obrada bolesnica s kliničkim nalazom mastitisa

Upalu parenhima dojke (mastitis) dijelimo na akutni mastitis (puerperalni i nepuerperalni), plasma cell mastitis (ektazija mliječnog kanala) i granulomatozni mastitis. Upaljena je dojka tvrda, crvena i bolna uz moguće uvlačenje bradavice i

uvećane limfne čvrove pazuha što može biti praćeno febrilitetom i porastom upalnih parametara. Dijagnoza mastitisa postavlja se na temelju kliničkog nalaza i ordinira se antibiotska terapija, no u slučaju da simptomi perzistiraju i moguće je postojanje upalne kolekcije, preporuka je učiniti UZV dojke. (34) Apsces se može razviti kao komplikacija mastitisa te ga treba aspirirati pod kontrolom UZV-a i sadržaj poslati na mikrobiološku analizu. UZV kontrola i aspiracija se mogu ponavljati svaka dva tjedna do nestanka simptoma. U slučaju ponavljanih apscesa, tretiranih aspiracijom, indicirana je kirurška incizija i drenaža. (35)

Mamografiju se preporučuje učiniti u žena s kliničkom slikom mastitisa izvan laktacije i dojilja s produljenim tijekom mastitisa, kako bi se isključila maligna bolest. Kad god je moguće, mamografiju treba odgoditi do završetka akutne epizode mastitisa zbog bolnosti dojki prilikom kompresije što može utjecati na kvalitetu mamograma i prikriti osnovnu leziju. MR dojki nije indiciran, ali može se koristiti kod sumnje na inflamatorni karcinom koji se ne može prikazati UZV-om ni mamografijom te u slučaju netipičnih kliničkih slika kod bolesnica. (32)

6.6 Radiološke pretrage kod procjene i praćenja proširenosti karcinoma dojke

Kod asimptomatskih bolesnica s dijagnosticiranim ranim stadijem karcinoma dojke nije indicirana radiološka obrada za procjenu proširenosti maligne bolesti već se ona treba učiniti kod bolesnica s: kliničkim stadijem IIB ili III, uznapredovanom aksilarnom bolešću, lokalno uznapredovalim i inflamatornim karcinomom dojke. PET/CT je metoda izbora, ali može se učiniti i CT toraksa, abdomena i zdjelice i scintigrafija kostiju u slučaju nedostupnosti PET/CT-a. Kod diseminirane bolesti, tijekom sistemskog onkološkog liječenja praćenje se provodi koristeći po mogućnosti istu metodu i to svaka 2 – 3 mjeseca. (32)

6.7 Radiološko praćenje nakon operacije karcinoma dojke

Ovisno o vrsti operacije i riziku za povrat bolesti ili za nastanak drugog primarnog karcinoma dojke, bolesnice zahtijevaju daljnje praćenje nakon preboljenog i operiranog invazivnog karcinoma dojke. Kod bolesnica koje imaju bilateralnu mastektomiju preporuka je učiniti klinički pregled svakih 6 – 12 mjeseci. One ne zahtijevaju rutinske radiološke pretrage već se UZV ili MR može učiniti u slučaju pojave lokalnih simptoma i sumnje na recidiv. Redovne godišnje mamografije zahtijevaju bolesnice sa zdravom drugom dojkom ili nakon poštenog kirurškog zahvata koje su starije od 35 godina. U slučaju gustoga žljezdanog tkiva ili preboljelog lobularnoga invazivnog karcinoma uz mamografiju se preporučuje učiniti i komplementarni UZV dojki. Bolesnice mlađe od 35 godina kontroliraju se ultrazvučno jednom godišnje, a može se uz to uvesti i MR dojki, unatoč tome što ne postoje jasni dokazi koji bi upućivali na bolje dugoročno preživljenje. U slučaju pozitivnih rubova ili sumnje na postojanje rezidualnog tumora nakon

poštednog kirurškog zahvata, indiciran je MR dojki. U ranoj postoperativnoj fazi kontrastno se sredstvo nakuplja u ožiljnom tkivu te je razlikovanje rezidue tumora od ožiljka iznimno otežano, zbog čega bi MR trebalo učiniti najranije mjesec dana nakon operativnog zahvata. MR je indiciran i ukoliko postoji sumnja na recidiv tumorskog procesa koji je otkriven kliničkim pregledom, mamografijom ili UZV-om jer ima visoku negativnu prediktivnu vrijednost te se tako može izbjeći nepotrebna biopsija. Godišnji MR pregled dojki može se provoditi u probiru bolesnica koje su mlađe od 50 godina, imaju gusto žljezdano tkivo ili imaju životni rizik razvoja invazivnog karcinoma dojke veći od 20%. Kontrastna je mamografija zamijenjena za MR kod bolesnica koje imaju kontraindikacije. (32)

6.8 Radiološko praćenje raka dojke kod muškaraca

Kod muškaraca se ne preporučuju redovni klinički ni radiološki pregledi zbog toga što je rak dojke rijedak tumor u muškaraca. Muškarci koji imaju dokazanu ekspresiju onkogena kod genomskog testiranja su izuzetak te se u tom slučaju preporučuje nakon 35. godine života učiniti klinički pregled jednom godišnje. Kod bolesnika s ginekomastijom mogu se raditi godišnje mamografije od 50. godine života ili 10 godina prije dobi najranije oboljeloga muškog člana obitelji. Hitan pregled unutar 10 – 14 dana zahtijevaju svi simptomatski muškarci, neovisno o dobi. Preporučuje se učiniti UZV zahvaćene dojke i pazušne jame, a u slučaju ginekomastije i mamografiju. Nakon preboljenoga invazivnog karcinoma dojke kod muškaraca, mamografiju zdrave dojke preporučuje se učiniti jednom godišnje, a kod nejasnih nalaza ona se može dopuniti i UZV-om dojke. (32)

6.9 Praćenje učinka neoadjuvantne terapije magnetnom rezonancijom

Jedna od indikacija za MR pregled dojki je praćenje učinka neoadjuvantne onkološke terapije, koja se primjenjuje prije kirurškog zahvata kod pacijentica s lokalno uznapredovalim, inflamiranim i inoperabilnim rakom dojke, kao i kod onih s operabilnim, ali biološki agresivnijim tumorima većim od 2 cm, te kod metastatski zahvaćenih limfnih čvorova u pazuhu bez obzira na veličinu primarnog tumora. Ciljevi neoadjuvantne terapije uključuju prevođenje inoperabilne bolesti u operabilnu, povećanje broja poštenih operacija kod operabilnih tumora te praćenje učinka terapije, gdje je odgovor na terapiju pokazatelj ishoda liječenja. MR dojki je najosjetljiviji, najspecifičniji i najtočniji alat za procjenu odgovora na neoadjuvantno liječenje i određivanje veličine rezidualnog tumora u dojci i pazuhu, u usporedbi s fizikalnim pregledom, mamografijom i ultrazvukom. Interpretacija MR nalaza tijekom i nakon terapije ovisi o standardiziranom protokolu akvizicije i izvještavanja. Za procjenu invazivnog tumora nije dovoljan samo jedan MR parametar, pa se koristi multiparametrijski MR (mpMR) dojki. T2 slike procjenjuju tumorski mikrookoliš i peritumoralni edem, što je loš prognostički znak. Difuzijske mape, koje su dio MR protokola, pokazuju odgovor na terapiju ranije nego što se pojave morfološke promjene tumora. Protokol za procjenu rezidualnog tumora nakon

terapije uključuje dinamičku postkontrastnu T1 sekvencu u šestoj minuti za detekciju rezidualnog DCIS-a, ključnog za planiranje kirurškog zahvata. (32)

Kirurški zahvat za pacijentice koje su prošle neoadjuvantnu terapiju trebao bi se obaviti unutar tri tjedna od zadnjeg MR pregleda. Za procjenu učinka neoadjuvantne terapije na MR-u koriste se: promjena najvećeg promjera tumora, postotak smanjenja volumena, obrazac kinetičke krivulje i vrijednosti difuzijskog koeficijenta. Potrebno je imati uniformirani način pisanja nalaza, ujednačene MR protokole i standardizirana mjerenja kako bi se smanjila mogućnost pogrešaka u određivanju učinka liječenja. Najčešći kriterij za procjenu odgovora na neoadjuvantno liječenje je RECIST (Response Evaluation Criteria in Solid Tumors), koji definira četiri kategorije odgovora: potpuni odgovor, parcijalni odgovor, stabilna bolest ili progresija bolesti. Također je važno procijeniti način na koji se tumor mijenja pod utjecajem terapije. Primjer dobrog odgovora je koncentrično smanjenje tumora. Nasuprot tome, fragmentacija tumora ukazuje na razgradnju tumora u mnoštvo manjih dijelova, što može rezultirati jednakim ili većim volumenom zahvaćenog tkiva. (32)

Zaključak

Radiološke metode su neizostavan alat u dijagnostici i praćenju promjena u dojkama, dok smjernice pružaju čvrsti temelj za pružanje visokokvalitetne i dosljedne skrbi pacijenticama. Integracija mamografije, ultrazvuka, magnetske rezonancije te novih tehnologija poput sonoelastografije i digitalne tomosinteze omogućuje preciznu identifikaciju benignih i malignih lezija, što je od ključne važnosti za uspješno liječenje.

Kroz analizu smjernica za različite kliničke situacije, poput radiološke obrade dojke kod simptomatskih pacijentica, trudnica i dojilja, pacijentica prosječnog i povećanog rizika za razvoj karcinoma dojke te praćenja nakon operacija karcinoma dojke i praćenje učinka neoadjuvantnog liječenja, ističe se važnost prilagođenog pristupa u svakoj situaciji. Redovito ažuriranje smjernica u skladu s novim znanstvenim spoznajama i tehnološkim napretkom osigurava da medicinski stručnjaci koriste najbolje dostupne metode.

Ovaj rad ističe nužnost stalne edukacije medicinskog osoblja i prilagodbe prakse najnovijim dostignućima, što je ključno za unapređenje kvalitete skrbi i povećanje dijagnostičke preciznosti u radiološkoj dijagnostici dojki.

Zahvale

Zahvaljujem svojoj mentorici, izv. prof. dr. sc. Gordani Ivanac, za srdačnu pomoć, dragocjene savjete i neizmjereno strpljenje tijekom pisanja ovog diplomskog rada.

Također, posebnu zahvalnost upućujem svojoj obitelji i prijateljima za bezuvjetnu podršku i ohrabrenje koje su mi pružali tijekom svih godina studija.

Životopis

Rođena sam 13. rujna 1999. u Puli. Osnovnu i srednju školu pohađala sam u Labinu. Nakon završene gimnazije, u akademskoj godini 2018./2019. upisujem Medicinski fakultet u Zagrebu. U akademskoj godini 2020./2021. radila sam kao UniSport Zg bolničarka na sportskim natjecanjima Sveučilišta u Zagrebu. Tijekom studija sudjelovala sam na brojnim kongresima, uključujući CIRSE kongres u Kopenhagenu 2023. godine i ESR kongres u Beču 2024. godine, završila sam 7. školu intervencijske radiologije u Rijeci, volontirala na Kliničkom zavodu za dijagnostičku i intervencijsku radiologiju Kliničke bolnice Dubrava i bila predsjednica Studentske sekcije za radiologiju.

Literatura

1. European Society of Radiology, European Society of Breast Imaging (EUSOBI). eBook for Undergraduate Education in Radiology: Breast imaging. 2023 [cited 2024 May 12]; Available from: <https://www.myesr.org/media/esr-undergraduate-ebook-14>
2. Joe BN, Lee AY. Breast imaging. Fourth edition. Philadelphia, PA: Elsevier; 2023. 308 p. (The core requisites).
3. Themes UFO. Radiology Key. 2016 [cited 2024 May 12]. The Breast. Available from: <https://radiologykey.com/the-breast-2/>
4. Mandell J, Shi J, Sun EX. Core radiology: a visual approach to diagnostic imaging. Volume 1 and 2. Second edition. Cambridge: Cambridge University Press; 2021.
5. Damjanov I, Seiwerth S, Jukić S, Nola M, editors. Patologija. 5., prerađeno i dopunjeno izd. Zagreb: Medicinska naklada; 2018.
6. Maiti S, Nayak S, Hebbar KD, Pendem S. Differentiation of invasive ductal and lobular carcinoma of the breast using MRI radiomic features: a pilot study. *F1000Research*. 2024 Mar 14;13:91.
7. Siminiak N, Pasiuk-Czepczyńska A, Godlewska A, Wojtyś P, Olejnik M, Michalak J, et al. Are contrast enhanced mammography and digital breast tomosynthesis equally effective in diagnosing patients recalled from breast cancer screening? *Front Oncol*. 2022 Nov 24;12:941312.
8. Dhamija E, Gulati M, Deo SVS, Gogia A, Hari S. Digital Breast Tomosynthesis: an Overview. *Indian J Surg Oncol*. 2021 Jun;12(2):315–29.
9. Herring W. Learning radiology: recognizing the basics. 5th edition. Philadelphia: Elsevier; 2024. 415 p.
10. Kovačević L, Prutki M. Uloga magnetske rezonancije dojki u standardnoj skrbi za bolesnice s karcinomom dojke prije odabira liječenja : poslijediplomski tečaj stalnog medicinskog usavršavanja I. kategorije [Internet]. 2021 [cited 2024 May 12]. Available from: <https://crosis.hr/crosbi/publikacija/knjiga/748723>
11. Rangarajan K, Hari S, Thulkar S, Sharma S, Srivastava A, Parshad R. Characterization of lesions in dense breasts: Does tomosynthesis help? *Indian J Radiol Imaging*. 2016 Apr;26(02):210–5.
12. Zackrisson S, Lång K, Rosso A, Johnson K, Dustler M, Förnvik D, et al. One-view breast tomosynthesis versus two-view mammography in the Malmö Breast Tomosynthesis Screening Trial (MBTST): a prospective, population-based, diagnostic accuracy study. *Lancet Oncol*. 2018 Nov;19(11):1493–503.

13. Durand MA, Haas BM, Yao X, Geisel JL, Raghu M, Hooley RJ, et al. Early Clinical Experience with Digital Breast Tomosynthesis for Screening Mammography. *Radiology*. 2015 Jan;274(1):85–92.
14. Van Nijnatten TJA, Morscheid S, Baltzer PAT, Clauser P, Alcantara R, Kuhl CK, et al. Contrast-enhanced breast imaging: Current status and future challenges. *Eur J Radiol*. 2024 Feb;171:111312.
15. Lloyd C, Hart D, Niewiarowski S, Lim A, Harvey C, Cosgrove D. Ultrasound in breast imaging. *Br J Hosp Med*. 2008 Jan;69(Sup1):M6–9.
16. for the European Society of Breast Imaging (EUSOBI) , with language review by Europa Donna–The European Breast Cancer Coalition, Evans A, Trimboli RM, Athanasiou A, Balleyguier C, Baltzer PA, et al. Breast ultrasound: recommendations for information to women and referring physicians by the European Society of Breast Imaging. *Insights Imaging*. 2018 Aug;9(4):449–61.
17. Guo R, Lu G, Qin B, Fei B. Ultrasound Imaging Technologies for Breast Cancer Detection and Management: A Review. *Ultrasound Med Biol*. 2018 Jan;44(1):37–70.
18. Youk JH, Son EJ, Gweon HM, Kim H, Park YJ, Kim JA. Comparison of Strain and Shear Wave Elastography for the Differentiation of Benign From Malignant Breast Lesions, Combined With B-mode Ultrasonography: Qualitative and Quantitative Assessments. *Ultrasound Med Biol*. 2014 Oct;40(10):2336–44.
19. Giger ML, Inciardi MF, Edwards A, Papaioannou J, Drukker K, Jiang Y, et al. Automated Breast Ultrasound in Breast Cancer Screening of Women With Dense Breasts: Reader Study of Mammography-Negative and Mammography-Positive Cancers. *Am J Roentgenol*. 2016 Jun;206(6):1341–50.
20. Appavoo S, Aldis A, Causer P, Crystal P, Mesurole B, Mundt Y, et al. BREAST IMAGING AND INTERVENTION.
21. Yu YH, Wei W, Liu JL. Diagnostic value of fine-needle aspiration biopsy for breast mass: a systematic review and meta-analysis. *BMC Cancer*. 2012 Jan 25;12:41.
22. Plantade R. Interventional radiology: The corner-stone of breast management. *Diagn Interv Imaging*. 2013 Jun;94(6):575–91.
23. Alkuwari E, Auger M. Accuracy of fine-needle aspiration cytology of axillary lymph nodes in breast cancer patients: A study of 115 cases with cytologic-histologic correlation. *Cancer*. 2008 Feb 19;114(2):89–93.
24. Saha A, Mukhopadhyay M, Das C, Sarkar K, Saha AK, Sarkar DK. FNAC Versus Core Needle Biopsy: A Comparative Study in Evaluation of Palpable Breast Lump. *J Clin Diagn Res JCDR*. 2016 Feb;10(2):EC05–8.

25. Oyama T, Koibuchi Y, McKee G. Core needle biopsy (CNB) as a diagnostic method for breast lesions: Comparison with fine needle aspiration cytology (FNA). *Breast Cancer*. 2004 Nov;11(4):339–42.
26. Bhatt AA, Whaley DH, Lee CU. Ultrasound-Guided Breast Biopsies. *J Ultrasound Med*. 2021 Jul;40(7):1427–43.
27. Klimberg VS, Rivere A. Ultrasound image-guided core biopsy of the breast. *Chin Clin Oncol*. 2016 Jun;5(3):33–33.
28. Noonpradej S, Wangkulangkul P, Woodtichartpreecha P, Laohawiriyakamol S. Prediction for Breast Cancer in BI-RADS Category 4 Lesion Categorized by Age and Breast Composition of Women in Songklanagarind Hospital. *Asian Pac J Cancer Prev*. 2021 Feb 1;22(2):531–6.
29. Arian A, Dinas K, Pratilas GC, Alipour S. The Breast Imaging-Reporting and Data System (BI-RADS) Made Easy. *Iran J Radiol* [Internet]. 2022 Apr 15 [cited 2024 May 16];19(1). Available from: <https://brieflands.com/articles/iranjradiol-121155.html>
30. The Radiology Assistant : Bi-RADS for Mammography and Ultrasound 2013 [Internet]. [cited 2024 May 28]. Available from: <https://radiologyassistant.nl/breast/bi-rads/bi-rads-for-mammography-and-ultrasound-2013#introduction-standard-reporting>
31. Evans A, Trimboli RM, Athanasiou A, Balleyguier C, Baltzer PA, Bick U, et al. Breast ultrasound: recommendations for information to women and referring physicians by the European Society of Breast Imaging. *Insights Imaging*. 2018 Aug 9;9(4):449–61.
32. Clinical guidelines for radiological diagnosis and monitoring of patients with breast cancer. *Liječnički Vjesn*. 2022 Feb 8;144(1–2):1–14.
33. Vashi R, Hooley R, Butler R, Geisel J, Philpotts L. Breast Imaging of the Pregnant and Lactating Patient: Physiologic Changes and Common Benign Entities. *Am J Roentgenol*. 2013 Feb;200(2):329–36.
34. Kamal RM, Hamed ST, Salem DS. Classification of Inflammatory Breast Disorders and Step by Step Diagnosis. *Breast J*. 2009 Jul;15(4):367–80.
35. Trop I, Dugas A, David J, El Khoury M, Boileau JF, Larouche N, et al. Breast Abscesses: Evidence-based Algorithms for Diagnosis, Management, and Follow-up. *RadioGraphics*. 2011 Oct;31(6):1683–99.