

Nenamjerna trauma i komplikacije tijekom carskog reza

Lesjak, Lucija

Master's thesis / Diplomski rad

2024

Degree Grantor / Ustanova koja je dodijelila akademski / stručni stupanj: **University of Zagreb, School of Medicine / Sveučilište u Zagrebu, Medicinski fakultet**

Permanent link / Trajna poveznica: <https://um.nsk.hr/um:nbn:hr:105:892956>

Rights / Prava: [In copyright](#)/[Zaštićeno autorskim pravom.](#)

Download date / Datum preuzimanja: **2024-08-19**



Repository / Repozitorij:

[Dr Med - University of Zagreb School of Medicine Digital Repository](#)



**SVEUČILIŠTE U ZAGREBU
MEDICINSKI FAKULTET**

LUCIJA LESJAK

**NENAMJERNA TRAUMA I KOMPLIKACIJE TIJEKOM
CARSKOG REZA**

DIPLOMSKI RAD



ZAGREB, 2024.

Ovaj rad izrađen je na Klinici za ginekologiju i porodništvo Kliničke bolnice Sveti Duh Medicinskog fakulteta Sveučilišta u Zagrebu pod mentorstvom doc.prim.dr.sc. Vladimira Blagaića i predan na ocjenjivanje u akademskoj godini 2023./2024.

Popis i objašnjenje kratica:

WHO- Svjetska zdravstvena organizacija (eng. World health organization)

PPH- postpartalno krvarenje (eng. postpartum hemorrhage)

PUR- postpartalna urinarna retencija (eng. postpartal urinary retention)

LUS- donji maternični segment (eng. lower uterine segment)

VUF- vezikouetrina fistula (eng. vesicouterine fistulae)

VVF- vezikovaginalna fistula (eng. Vesicovaginal fistulae)

OS- Ogilivijev sindrom (eng. Ogilvie's syndrome)

EtCO₂- završni respiracijski volumen ugljikovog dioksida (eng. End-tidal CO₂)

Sadržaj

Sažetak

Summary

1.	Uvod.....	1
2.	Nenamjerna trauma i komplikacije kod majke.....	3
2.1	Krvarenje	3
2.2	Poremećaji placencije i sijela posteljice	4
2.3	Ozljede urinarnog trakta.....	5
2.3.1	Ozljede mokraćnog mjehura	5
2.3.2	Ozljede uretera	7
2.4	Endometritis.....	7
2.5	Dehiscencija ožiljka carskog reza.....	8
2.6	Paralitički ileus	9
2.6.1	Tanko crijevo	9
2.6.2	Debelo crijevo	10
2.7	Endometrioza u ožiljku carskog reza	10
2.8	Trudnoća u ožiljku carskog reza.....	11
2.9	Plućna embolija	12
2.9.1	Masna embolija	12
2.9.2.	Embolija amnijskom tekućinom.....	13
2.9.3.	Zračna embolija.....	13
2.10	Komplikacije spinalne anestezije	14
2.10.1	Postpunkcijska glavobolja.....	14
2.10.2	Subduralni hematom	14
2.11	Tromboflebitis	15
2.12	Fistule urogenitalnog sustava.....	15
2.12.1	Vezikouterina fistula	15
2.12.2	Vezikovaginalna fistula.....	17
2.12.3	Vezikokutana fistula.....	18
2.13	Uterokutana fistula.....	18
3.	Nenamjerna trauma i komplikacije novorođenčeta.....	20
3.1	Ozljeda femura	20
3.2	Ozljeda humerusa	20

3.1.	Ozljede brahijalnog pleksusa	21
3.1.1.	Klumpkeova paraliza	21
3.1.2.	Erbova paraliza.....	21
3.2.	Laceracije	21
3.3.	Oštećenje leđne moždine.....	23
4.	Zahvale	24
5.	Reference	25
6.	Životopis.....	31

SAŽETAK

Nenamjerna trauma i komplikacije tijekom carskog reza

Lucija Lesjak

Carski rez je kirurški zahvat ekstrakcije djeteta kroz rez napravljen na trbušnoj stijenci (laparotomija) i maternici (uterotomija) majke te je jedan od najčešćih kirurških zahvata u ginekologiji. Incidencija carskog reza je u porastu te se sve češće izvodi, što iz opravdanih medicinskih razloga, što na zahtjev pacijentice. Prema istraživanjima Svjetske zdravstvene organizacije (WHO), incidencija poroda carskim rezom do 2030. godine će biti 29% , što čini gotov jednu trećinu svih poroda. Carski rez spašava život majke i djeteta u opravdanim situacijama, kao što su fetalna distocija, kefalopelvina disproporcija, poremećaj placencije i sijela posteljice te produljeni porod. Iako su se znanja, tehnike i način izvođenja carskog reza od samih početaka pa do danas značajno promijenili, a morbiditet i mortalitet su se nemjerljivo smanjili, treba imati na umu da je i carski rez velika operacija koja sa sobom nosi i moguće komplikacije i za majku i za fetus. Bitno je naglasiti da je kvaliteta izvođenja carskog reza uz regionalnu anesteziju dovela do povećanog broja ponavljanog carskog reza koji sa sobom nosi najveće rizike i komplikacije. Maternalne komplikacije su češće i uključuju širok spektar; od krvarenja, ozljeda mokraćnog i probavnog sustava, infekcija, plućnih embolija pa do kasnih komplikacija kao što su fistule i endometrioze u ožiljku carskog reza. Posljedice za novorođenče najčešće nastaju tijekom ekstrakcije ili tijekom zarezivanja maternice te uključuju laceracije, ozljede dugih kostiju (humerus i femur), ozljede brahijalnog plexusa i u nekim najtežim slučajevima ozljede kralježnične moždine sa posljedičnom smrću.

Ključne riječi: carski rez, komplikacije, maternalne komplikacije, fetalne komplikacije

Summary

Unintentional trauma and complications during Cesarean section

Lucija Lesjak

Cesarean section is a surgical procedure involving the extraction of a child through an incision made in the abdominal wall (laparotomy) and the uterus (hysterotomy) of the mother, and it is one of the most common surgical procedures in gynecology. The incidence of cesarean sections is on the rise and is being performed increasingly often, both for justified medical reasons and at the patient's request. According to research by the World Health Organization (WHO), the incidence of cesarean deliveries will reach 29% by 2030, which will constitute nearly one-third of all deliveries. A cesarean section saves the lives of the mother and child in justified situations, such as fetal dystocia, cephalopelvic disproportion, placental disorders, and prolonged labor. Although the knowledge, techniques, and methods of performing cesarean sections have significantly changed since their inception, and morbidity and mortality rates have been dramatically reduced, it is essential to remember that a cesarean section is a major surgery that carries potential complications for both the mother and the fetus. It is important to note that the quality of performing cesarean sections with regional anesthesia has led to an increased number of repeat cesarean sections, which carry the highest risks and complications. Maternal complications are more frequent and include a wide range; from hemorrhage, injuries to the urinary and digestive systems, infections, and pulmonary embolisms, to late complications such as fistulas and endometriosis in the cesarean section scar. Neonatal consequences often arise during extraction or during uterine incision and include lacerations, injuries to long bones (humerus and femur), brachial plexus injuries, and in some severe cases, spinal cord injuries with consequent death.

Key words: Cesarean section, complications, maternal complications, fetal complications

1. Uvod

Carski rez predstavlja jedan od najčešćih kirurških zahvata u ginekologiji, često izveden radi raznih medicinskih, ali i paramedicinskih indikacija. Medicinske indikacije za dovršavanje trudnoće kirurškim putem možemo podijeliti na apsolutne, kod kojih trudnoću nije moguće dovršiti ni na koji drugi način, zatim relativne, kod kojih je carski rez sigurnija opcija u odnosu na vaginalni porođaj te konačno proširene, kad je život djeteta akutno ugrožen (1). Najčešća paramedicinska indikacija je zahtijevanje trudnice da se trudnoća dovrši na taj način.

Prema podacima Svjetske zdravstvene organizacije (WHO), globalna stopa carskih rezova je u porastu, dosežući zabrinjavajuće visoke razine u mnogim zemljama diljem svijeta (2). Hrvatska isto spada u skupinu sa kontinuiranim porastom stope carskih rezova gdje je 2020.godine zabilježen postotak od 26.6% carskih rezova, 2021. godine 27.6%, a 2022. godine taj je postotak dosegao 28% (3).

Trudnoća i porođaj sa sobom nose određene rizike, a istraživanja pokazuju da u 30% trudnoća postoje komplikacije vezane uz majku, novorođenče ili oboje (4). Sposobnost izvođenja carskog reza i omogućavanje preživljavanja i majke i novorođenčeta smatra se jednim od najvažnijih dostignuća moderne medicine te iako je carski rez često siguran i uspješan postupak, postoji niz potencijalnih komplikacija koje mogu imati ozbiljne posljedice po zdravlje majke i novorođenčeta.

Najčešća komplikacija i nenamjerna trauma majke tijekom carskog reza su krvarenje, slučajno oštećenje unutarnjih organa poput mokraćnog mjehura, crijeva ili krvnih žila što može zahtijevati dodatne kirurške intervencije. Nepravilno zacjeljivanje rane, infekcije ili stvaranje priraslica može dovesti do produženog oporavka. Isto tako, očekivane su i anestetičke komplikacije poput reakcija na lijekove (5).

Iako rjeđe, novorođenče također može biti izloženo različitim komplikacijama i traumama kao što su frakture kostiju, oštećenja brahijalnog plexusa, ozljeda poput porezotina ili laceracija kože ili drugih dijelova tijela novorođenčeta.

Razumijevanje čimbenika koji utječu na izbor vrste carskog reza, kao i strategija za prevenciju i upravljanje komplikacijama, od ključne su važnosti za osiguranje najboljih ishoda za majku i dijete. U ovom radu, fokusirat ćemo se na analizu nenamjerne traume i komplikacija majke i novorođenčeta tijekom carskog reza .

2. Nenamjerna trauma i komplikacije kod majke

2.1 Krvarenje

Postpartalno krvarenje (engl. postpartum hemorrhage, PPH) tijekom carskog reza obično se definira kao gubitak krvi od 1000 ml ili više. Gubitak krvi veći od 1500 ml opisuje se kao teško PPH, dok gubitak krvi veći od 2500 ml predstavlja masivan gubitak krvi (6) U postpartalno krvarenje smatramo intraoperativno i rano postpartalno krvarenje kada govorimo o gubitku krvi prilikom carskog reza. Incidencija prekomjernog gubitka krvi tijekom carskog reza varira od 3 do 10% od ukupnog broja carskih rezova, ovisno o svakoj pojedinoj pacijentici i njezinim komorbiditetima (7). Prekomjerno krvarenje tijekom carskog reza može biti uzrokovano abrupcijom posteljice ili atonijom maternice što se klasificira kao krvarenje iz sijela posteljice, dok ruptura maternice i intraoperativna trauma maternice uzrokuju krvarenje iz oštećenja stijenke materišta. Atonija maternice osobito je česta nakon produljenog porođaja i u prisutnosti intrauterine infekcije, ali se također javlja i kod carskog reza zbog višeploidne trudnoće i polihidramniona.

Trauma podrazumijeva tupu i oštru traumu uterusa. Tupa trauma najčešće nastaje kod ulaska ruke u maternicu kako bi se evakuirao plod pri čemu dolazi do laceracije tijela maternice, bočnih laceracija koje zahvaćaju krvne žile u širokom ligamentu i vertikalne laceracije koje su u donjem materničnom segmentu. Najčešće do povećanog gubitka krvi i ozljeđivanja krvnih žila može doći kada je glava već duboko impaktirana u zdjelicu, a uz to donji maternični segment je jako tanak.

Oštra pak se trauma odnosi na oštećenja krvnih žila i struktura oko maternice nožem ili škarama. Ako je incizija carskog reza nehotice produžena previše bočno ili se tijekom poroda djeteta proširila bočno u široki ligament, doći će do arterijskog krvarenja iz spleta arterije uterine. Neispravna kirurška tehnika s incizijom maternice koja je prenisko na donjem segmentu ili previše na jednoj strani maternice može uzrokovati traumatsko krvarenje isto kao i prebrzi porođaj ili pretjerana sila korištena za porod vodeće česti. Carski rez zbog velikog djeteta može biti povezan s proširenjem incizije u korporalni dio prilikom čega isto može doći do oštećenja lateralnih krvnih žila.

Krvarenje iz sijela posteljice najčešće se javlja kada postoji placenta praevia i malplacentacija, ali može se javiti i kao atonija kod pacijentica s izuzetno velikim sijelom posteljice, kod polihidramnija, višeploidnih trudnoća i kod roditelja s protrahiranim porodom.

Atonija uterusa je najčešći uzrok postpartalnog krvarenja. Uterus može biti iscrpljen od produženog poroda, posebno ako je dugotrajno stimuliran. Predisponirajući čimbenici za nastanka atonije su i placenta previa, anomalije uterusa i miomatozni uterus, lijekovi koji relaksiraju uterus, anestetici i nesteroidni antireumatici (1).

Kod pacijentica sa prijašnjim carskim rezom mogu postojati ožiljci u tkivu te adhezije među tkivom i organima što zahtjeva oštru disekciju, a zbog slabe vizualizacije i demarkiranja tkiva može doći do oštećenja krvnih žila susjednih organa i jačeg intraoperativnog krvarenja.

Neadekvatno zbrinjavanje uterotomije može, po naknadnoj normalizaciji krvnog tlaka zbog regionalne anestezije i intravenozne nadoknade tekućine, naknadno uzrokovati krvarenje i stvaranje hematoma na uterusu ili krvarenje u trbušnu šupljinu ili materiče. Krvarenje u trbušnu šupljinu ili retroperitoneum ne zamijeti se odmah, nego po većem gubitku krvi koji se očituje kroz slabost roditelja, pad tlaka, tahikardiju i gubitak svijesti. Krvarenje u materiče prije će se zamijetiti jer se izgušnjena krv drenira kroz rodnicu i prije objektivizira.

2.2 Poremećaji placentacije i sijela posteljice

Kada se govori o poremećaju placentacije, zapravo se govori o placenti accreti, increti i percreti. Svaka od njih razlikuje se s obzirom na dubinu invazije korionskih resica. Korionske resice placente accrete nisu zadržane decidualnim stanicama, već se vežu za miometriju. Kod placente increte dolazi do invazije korionskih resica u miometriju, a korionske resice placente percrete penetriraju kroz ili u serozu maternice. Placenta percreta može zahvaćati i okolne strukture kao što su mokraćni mjehur, široki ligament ili sigmoidni kolon (8).

Placenta previa označava poremećaj sijela posteljice. Ukoliko govorimo o kompletnoj placenti praeviji, tada posteljica u potpunosti prekriva unutarnje cervikalno ušće maternice. Djelomična previja je kada je unutarnja os djelomično prekrivena posteljicom, a nisko smještena posteljica je stanje u kojem rub posteljice ne prekriva unutarnju os, ali se nalazi unutar 2 centimetra od nje.

Rizični čimbenik za oba poremećaja jest prijašnji carski rez, a sa svakim carskim rezom, učestalost je sve veća. Osim carskog reza, čimbenici rizika jesu i druge operacije na maternici (miomektomija, ablacija endometrija, kiretaža), placenta accreta i praevia u prijašnjoj trudnoći, manualna ekstrakcija posteljice, trudnoća u ožiljku carskog reza,

endometritis, embolizacija arterije uterine, dob majke >35 godina, submukozni fibroidi (8) Svim rizičnim čimbenicima je zajedničko da oštećuju endometrij, a takav oštećeni endometrij se u drugoj trudnoći mijenja u deciduu. Upravo na to oštećenom dijelu dolazi do implantacije i prodora posteljice u miometrij iz još, za sada, nepoznatih razloga (9). Pacijentice se prezentiraju bezbolnim vaginalnim krvarenjem nakon 20-og tjedna trudnoće ako se radi o placenti praeviji, dok placenta accreta može biti asimptomatska sve do samog poroda. U svakom slučaju, oba poremećaja predstavljaju visok rizik i za majku i za fetus zbog potencijalnog životno ugrožavajućeg krvarenja (10).

2.3 Ozljede urinarnog trakta

2.3.1 Ozljede mokraćnog mjehura

Intraoperativna lezija mokraćnog mjehura

Najčešće ozljede koje nastaju tijekom opstetričkih i ginekoloških operacija su ozljede urinarnog trakta, osobito mokraćnog mjehura. Zbog anatomskih odnosa između maternice i mokraćnog mjehura koji se nalaze jedan do drugoga, mokraćni mjehur je podložan ozljedama tijekom operativnih zahvata na maternici (11). Rizični faktori za ozljedu mokraćnog mjehura uključuju prijašnji carski rez, hitni carski rez, uznapredovali porod, intraabdominalne priraslice i ožiljke na maternici (12). Neki od mehanizama za nastanak ozljede mokraćnog mjehura su adhezioliza tijekom reza na donjem segmentu maternice ili za vrijeme šivanja reza kada se mokraćni mjehur može slučajno prišiti za maternicu (13) Najvažniji prognostički faktor ozljede je njezino intraoperativno prepoznavanje kako bi se ozljeda mogla kirurški sanirati i kako bi se spriječile komplikacije (14).

Ozljeda mokraćnog mjehura kao posljedica invazivne malplacentacije

Malplacentacija obuhvaća placentu accretu, incretu i percretu. Placenta percreta najteži je oblik malplacentacije i nastaje kada korionske resice penetriraju kroz cijelu debljinu miometrija te mogu invadirati okolne strukture kao što su rektum i mokraćni mjehur. Placenta percreta koja invadira mokraćni mjehur potencijalno je smrtonosno

stanje zbog mogućeg teškog krvarenja. Iako se placenta percreta javlja u 5% svih malplacentacija, njezina učestalost raste zajedno s učestalošću carskih rezova (15). Čimbenici rizika za nastanak placente percrete, a samim time i za invaziju mokraćnog mjehura uključuju prijašnje carske rezove, placentu praeviu, višerotkinje i kiretažu maternice.

Većina invazivnih malplacentacija koje zahvaćaju mokraćni mjehur prepoznaju se tek tijekom carskog reza. Iako je mokraćni mjehur invadiran, makroskopska hematurija razvija se tek u četvrtine pacijentica. Drugi simptom koji nas (uz krvarenje u mokraćni mjehur) može navesti na dijagnozu je prisustvo boli jer krvareća posteljica invadira i stijenku maternice (16).

Urinarna retencija

Postpartalna urinarna retencija (eng. postpartal urinary retention, PUR) stanje je koje uzrokuje značajni morbiditet majke, a incidencija se kreće u širokom rasponu od 1.7 do 17.9%. Razlog za ovako široku incidenciju je to što ne postoji standardizirana definicija, ali ako govorimo o urinarnoj retenciji nakon carskog reza tada ju definiramo kao izostanak spontanog mokrenja unutar 6h nakon vađenja katetera (17). Postoji više teorija o mehanizmu PUR. Prva teorija govori kako je mokraćni mjehur organ koji reagira na hormonske promjene tijekom trudnoće na način da mu se tonus smanji, a kapacitet povećava od 3.mjeseca trudnoće. Kada žena stoji, uvećana maternica pritišće mokraćni mjehur, povećava tlak unutar njega što smanjuje njegov kapacitet. Nakon poroda, nema više pritiska uvećane maternice koja bi limitirala kapacitet mokraćnog mjehura te on postaje hipotoničan. Ova promjena traje od nekoliko dana do nekoliko tjedana (17,18). Druga teorija zastupa stajalište da oštećenja živaca, zdjeličnih i mišića mokraćnog mjehura tijekom poroda povećava rizik PUR. Drugi rizični čimbenici uključuju produljeni porod, višestruke carske rezove zbog kojih zaostaju priraslice između donjeg uterinog segmenta (eng. lower uterine segment, LUS) i mokraćnog mjehura te carski rez koji sam po sebi uzrokuje edem mokraćnog mjehura u uterovezikalnom području (19). Pacijentice se prezentiraju dizuričnim simptomima, urgencijom, osjećajem nepotpunog pražnjenja i eventualnim bolovima u abdomenu (20).

2.3.2 Ozljede uretera

Incidencija ozljeda uretera za vrijeme carskog reza je 0.10-0.27% (21,22). Rizični faktori su hitni carski rez, prijašnji carski rez, carski rez za vrijeme drugog porođajnog doba i visoki indeks tjelesne težine (eng. body mass indeks, BMI) (23). Većina ozljeda uretera nastaje zbog prešivanja uretera pri postavljanju hemostatskih šavova pogotovo ako je tijekom zahvata rez bio proširen prema bočnom ligamentu ili prema vagini. Postavljanje hemostatskih šavova kako bi se kontroliralo krvarenje dovodi do podvezivanja ili savijanja uretera. Rjeđe, tijekom proširivanja reza na maternici, može doći do direktnog ozljeđivanja uretera; presijecanja ili zarezivanja (24)

Najbitniji faktor za adekvatno liječenje je brzo prepoznavanje ozljede, iako se dijagnoza često postavlja postoperativno kada se pacijentice žale na bolnost te kada je prisutna sekundarna infekcija. Vrijeme do dijagnoze je od 1 dana do 8 mjeseci (25). Bitno je što ranije postaviti dijagnozu kako bi se spriječile komplikacije poput genitourinarnih fistula i oštećenja bubrega (21).

2.4 Endometritis

Postpartalni endometritis je postpartalna infekcija decidue, odnosno endometrija maternice koja može zahvatiti sve slojeve maternice (26). Incidencija se kreće u širokom rasponu između 5% i 85%. Glavni rizični čimbenici su mlađa dob pacijentice, produljeno trajanje poroda, ruptura ovoja, višestruki vaginalni pregledi te niži socioekonomski status. Isto tako, incidencija endometritisa je veća kad se pristupa hitnom carskom rezu.

Razvoj infekcije usko je povezan sa ravnotežom između obrambenih čimbenika majke i virulencije bakterija. Carski rez je operacija koja sama po sebi izlaže pacijenticu intrauterinoj infekciji jer su i maternica i peritonealna šupljina neizbježno izložene kontaminaciji različitim bakterijama (27), a u kombinaciji sa tim smatra se da dolazi do ascendentnog širenja bakterija iz vagine i cerviksa (28)

Glavni uzročnici endometritisa se mogu podijeliti u četiri skupine: aerobni i anaerobni gram-negativni bacili, aerobni streptokoki i anaerobni gram-pozitivni koki.

Od navedenih, u pacijentica zahvaćenih infekcijom, najčešće se izoliraju *Escherichia coli*, *Klebsiella pneumoniae* i *Proteus sp.* (27).

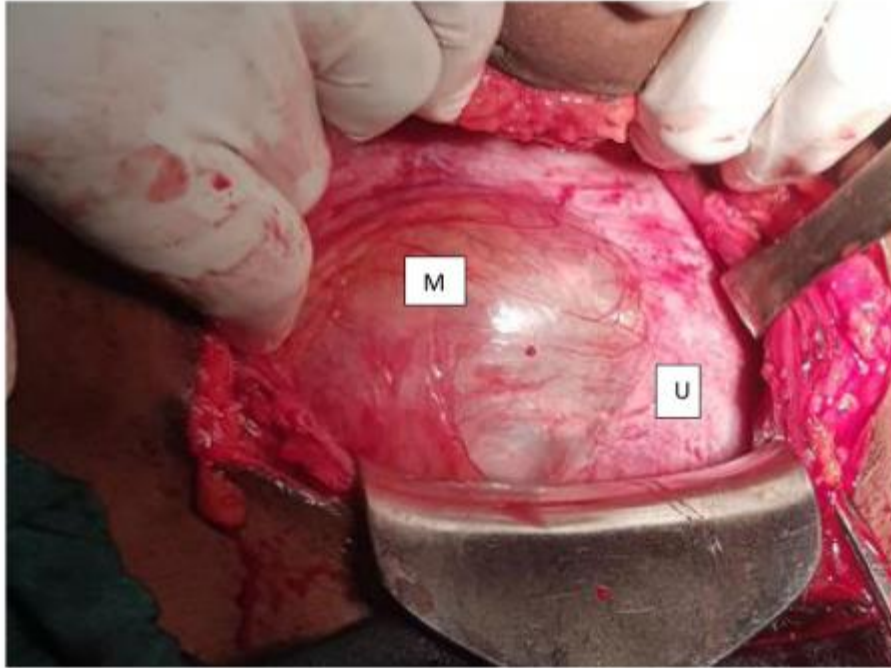
Najčešći simptomi su bolnost i osjetljivost maternice nakon čega se , većinom od 24 h do 72 h nakon poroda, javlja povišena tjelesna temperatura praćena tahikardijom. Tresavica, malaksalost, glavobolja i anoreksija isto su česti simptomi.

2.5 Dehiscencija ožiljka carskog reza

Dehiscencija ožiljka carskog reza razvija se na mjestu reza na maternici nastalog za vrijeme prethodnog carskog reza. Dolazi do odvajanja mišićnih dijelova maternice, ali seroza ostaje netaknuta (29). Rizični čimbenici su prijašnji rezovi na maternici i njihov broj, veći broj carskih rezova te period između dviju trudnoća (što je period kraći, veća je vjerojatnost dehiscencije ožiljka) (30,31).

Smatra se da su anemija i febrilitet u postoperativnom oporavku najčešći uzrok slabog zarastanja uterotomije. Kada je kratak period između dvije trudnoće (<12mj), nema dovoljno vremena da miometrij zacijeli do kraja i postigne maksimalnu čvrstoću te je takav miometrij tanji i slabiji nego bi trebao biti, a samim time podložniji rastezanju. Kako trudnoća napreduje i maternica se povećava, ožiljak gubi svoj integritet što dovodi do odvajanja slojeva maternice (32).

Česte su studije koje ukazuju da način šivanja uterotomije kao i vrsta konca mogu utjecati na pravilno zarastanje maternice. Pacijentice su asimptomatske, a dehiscencija može biti eventualno vidljiva ultrazvučno ili pak tijekom carskog reza gdje je vidljivo odvajanje rubova ožiljka na maternici sa vidljivim fetalnim ovojem (slika 1) (33).



Slika 1. Dehiscencija ožiljka carskog reza sa vidljivim fetalnim ovojem i odvojenim rubovima ožiljka na metnici. U= maternica, M= fetalni ovoji (Preuzeto iz: Tilahun T, Nura A, Oljira R, Abera M, Mustafa J. Spontaneous cesarean scar dehiscence during pregnancy: A case report and review of the literature. SAGE Open Med Case Rep. 2023 Jan 1;11)

2.6 Paralitički ileus

2.6.1 Tanko crijevo

Adinamički ili paralitički ileus može se pojaviti nakon bilo koje operacije abdomena, zdjelice, carskog reza ili vaginalnog poroda. Iako najčešće prolazi unutar 48 sati, može perzistirati i govoriti u prilog nekom ozbiljnijem podležećem stanju (sepsa, ruptura maternice, intraabdominalno ili retroperitonealno krvarenje, strano tijelo).

U patogenezi svoju ulogu ima hiperaktivnost simpatikusa, prolongirani porod, prerana ruptura ovoja i grubo rukovanje crijevima tijekom carskog reza.

Kod pacijentica dolazi do prestanka rada peristaltike, distenzije abdomena, konstipacije, a može se pojaviti i povraćanje. Abdomen je bolan, a može biti prisutna

tahikardija i dehidracija. U ileusu dolazi do sekvestracije vode, elektrolita i ponekad krvi što smanjuje cirkulirajući volumen krvi, a posljedica su oligurija i anemija (35).

2.6.2 Debelo crijevo

Rijetka komplikacija carskog reza u postpartalnom periodu je pseudoopstrukcija kolona poznata pod nazivom Ogilvijev sindrom (engl. Ogilvie's syndrome, OS). Ogilvie je 1948.godine kao uzrok naveo neravnotežu između simpatičke i parasimpatičke inervacije debelog crijeva što dovodi do pojačane peristaltičke aktivnosti, a rezultat toga je dilatacija kolona (36). Najčešći uzrok nastanka su trudnoća i carski rez, iako se može javiti i nakon traume i jakih opekotina. Kao što je već navedeno, smatra se da neravnoteža između simpatičke i parasimpatičke aktivnosti može dovesti do dilatacije kolona, ali najvjerojatnije je da je patogeneza multifaktorijalna (37).

Klinička prezentacija slična je onoj gdje postoji mehanička opstrukcija crijeva. Javlja se distenzija abdomena koja je bezbolna, osim ako se ne radi o ishemiji crijevne stijenke koja vodi ka perforaciji. Peristaltika je normalna i čujna.

Rezultat dilatacije kolona, ako se ne reagira na vrijeme, je perforacija kolona i posljedični peritonitis. Ako je na vrijeme postavi dijagnoza, mortalitet je 15%, a ukoliko već dođe do ishemije stijenke crijeva i perforacije, mortalitet se kreće od 36 do 44% (38)

2.7 Endometrioza u ožiljku carskog reza

Endometrioza predstavlja prisustvo funkcionalnog tkiva endometrija izvan šupljine maternice. Najčešće se javlja u zdjelici, jajnicima, Douglasovom prostoru ili na ligamentima maternice, iako se, teoretski, može pojaviti nakon bilo koje operacije u kojoj se manipulira endometrijem (39).

Najvjerojatnija etiologija endometrioze u ožiljku carskog reza jest direktna implementacija endometralnog tkiva na mjesto reza. Uz prisustvo dovoljne količine hranjivih tvari i pod utjecajem hormona, endometralne stanice prežive i proliferiraju što dovodi do formiranja endometrioze u ožiljku carskog reza (40). Ova dijagnoza se većinom

postavlja ženama reproduktivne dobi kao posljedica carskog reza i manipulacije tkivom maternice (šivanje fascije i potkožja koncem kojim je bila zbrinjavana maternica).

Pacijentice se najčešće prezentiraju palpabilnom masom na mjestu ili u blizini ožiljka carskog reza koja je bolna i koja mijenja svoju veličinu ovisno o menstrualnom ciklusu. Cikličko krvarenje, iako vrlo rijetko, može se pojaviti u slučaju formiranja fistule koja ide od mase prema površini kože. Druge pak pacijentice mogu biti u potpunosti asimptomatske (41). Vrijeme pojave simptoma od operacije do pojave prvih simptoma jako varira; od nekoliko mjeseci do nekoliko godina nakon carskog reza (40).

2.8 Trudnoća u ožiljku carskog reza

Trudnoća u ožiljku carskog reza (eng. cesarean scar pregnancy, CSP) je potencijalno opasna posljedica prijašnjeg carskog reza koja, ako nije prepoznata i liječena, može dovesti do ruptуре maternice, masivnog krvarenja, histerektomije i značajnog morbiditeta majke. Bitno je što ranije dijagnosticirati CSP kako bi se pacijentice mogle adekvatno zbrinuti i posljedično izbjeći rupturu maternice i krvarenje, odnosno kako bi se očuvala maternica, a samim time i plodnost majke (42).

CSP nastaje kada se zametak implantira u ožiljak carskog reza ili u dehiscenciju koja ostaje na mjestu incizije prijašnjeg carskog reza. Dehiscencija je diskontinuitet zida maternice koji je vidljiv nakon cijeljenja reza prijašnjeg carskog reza. U nekim slučajevima nakon reza na zidu maternice zaostaje samo ožiljak, bez defekta, dok se u drugim slučajevima može vidjeti trokutasti defekt koji zaostaje nakon carskog reza. Razlika između implantacije u ožiljak i u dehiscenciju jest u tome što se u prvom slučaju može vidjeti mjerljiva debljina miometrija između placente/gestacijske vreće i prednje stijenke maternice ili mokraćnog mjehura, dok u drugom slučaju gestacijska vreća/placenta se nalaze u neposrednoj blizini mokraćnog mjehura, odnosno prednje stijenke maternice. Što se ishoda tiče, čini se da nema razlike između ova dva scenarija (43). U slučaju implantacije u ožiljak, trudnoća se spušta prema isthmusu cerviksa i maternične šupljine što daje šansu da se trudnoća iznese, no sa vrlo velikim rizikom krvarenja sa mjesta implantacije. S druge strane, ukoliko se embrij implantira u

dehiscenciju reza, postoji velika šansa da će već u prvom tromjesečju trudnoće doći do ruptur maternice i krvarenja (44).

U svojoj inicijalnoj fazi, CSP je asimptomatska. Kasnije, simptomi su isto tako nespecifični; vaginalno krvarenje i abdominalna bol koje često nalazimo i u drugim opstetričkim stanjima. Ukoliko postavimo dijagnozu CSP, preporuča se završetak trudnoće u prvom tromjesečju zbog toga što postoji visok rizik za rupturu maternice, masivno krvarenje i životno ugrožavajuće komplikacije.

2.9 Plućna embolija

2.9.1 Masna embolija

Masna embolija jedna je od vrlo rijetkih komplikacija trudnoće. U drugim slučajevima, etiologija masne embolije može biti traumatska i netraumatska. Traumatski uzroci mogu biti frakture dugih kostiju, frakture rebara ili nedavne ortopedске operacije. Netraumatski uzroci mogu biti liposukcija, infuzija lipida, imunosupresija zbog upotrebe kortikosteroida ili diabetes mellitus i opekotine.

Prema jednoj teoriji, kapljice masti iz masnog tkiva ili koštane srži ulaze kroz oštećene vene u sistemnu cirkulaciju te mogu doći do arterijske cirkulacije preko plućnih kapilara (ukoliko se radi o mikroembolusima masnog tkiva) ili, ako postoji, preko foramena ovale. Druga teorija pretpostavlja da se toksični metaboliti endogenih lipida, kao što su slobodne masne kiseline i C-reaktivni protein, akumuliraju u periodima stresa te onda ili direktno oštećuju tkiva ili pak uzrokuju aglutinaciju hilomikrona, LDL lipoproteina i liposoma što dovodi do mehaničke opstrukcije, kao što je prije navedeno.

Masna plućna embolija najčešće se prezentira respiratornom insuficijencijom, hipoksijom, tahipnejom i tahikardijom (45).

2.9.2. Embolija amnijskom tekućinom

Plućna embolija amnijskom tekućinom rijetka je komplikacija carskog reza, ali sa visokim morbiditetom i mortalitetom. Incidencija se kreće od 0.8 do 1.8 slučajeva na 100 000 trudnoća, dok 30 do 41% slučajeva plućne embolije amnijskom tekućinom završi ili smrću ili pacijentice imaju trajne neurološke posljedice (46). Stanja sa povećanom incidencijom plućne embolije amnijskom tekućinom jesu laceracije tijekom poroda, carski rez i placenta praevia, indukcija poroda i višestruke trudnoće (47).

Patofiziologija nije do kraja razjašnjena. Prva teorija je da amnijska tekućina ulazi u majčinu cirkulaciju i opstruira plućnu cirkulaciju. Novija teorija govori da amnijska tekućina koja ulazi u majčinu krv zajedno sa svojim komponentama (fetalne stanice, fetalni antigeni) uzrokuje abnormalni imunski odgovor.

Prema ovim teorijama, smatra se da postoje dva tipa plućne embolije amnijskom tekućinom. Prvi tip se prezentira kolapsom cirkulacije zbog mehaničke opstrukcije plućne cirkulacije fetalnim stanicama, a drugi tip je uzrokovan anafilaktoidnom reakcijom na fetalne stanice zbog čega dolazi do vazospazma krvnih žila u plućima i aktivacije trombocita, leukocita i sustava komplemenata što sve vodi u diseminiranu intravaskularnu koagulaciju i atoniju uterusa (48) Pacijentice postaju respiratorno insuficijentne, dolazi do cirkulacijskog kolapsa koji se može komplicirati diseminiranom intravaskularnom koagulacijom i posljedičnim zatajivanjem organa.

2.9.3. Zračna embolija

Iako je zračna embolija česta, rijetko dolazi do morbiditeta ili mortaliteta majke jer su za to potrebni veliki volumeni zraka. Procjenjuje se da je za smrtni ishod potrebno 400-500 ml zraka(49). Do zračne embolije dolazi kada su venski sinusi otvoreni, a vanjski tlak nadmašuje venski tlak.

Mjehurići zraka dolaze u desni ventrikl i opstruiraju izlaz iz ventrikla u plućnu cirkulaciju, što zajedno sa refleksnom vazokonstrikcijom plućne arterije uzrokuje cor pulmonale i desnostranu dekompenzaciju srca. Smanjeno je i punjenje lijevog ventrikla što dovodi do smanjenja srčanog minutnog volumena i kardijalnog aresta.

Znakovi i simptomi uključuju dispneju, bolove u prsima, povišenje centralnog venskog tlaka, cijanozu, promjene u EKG-u i smanjenje završnog respiracijskog volumen ugljikovog dioksida (End-tidal CO₂, EtCO₂) (50).

Do zračne embolije može doći u operacijama u kojima je operacijsko polje iznad razine srca (kraniotomija u sjedećoj poziciji) te prilikom carskog reza kada su sinusi maternice podložni ulasku zraka, a posebno ako postoji placenta praevia, abrupcija placente, manualna ekstrakcija posteljice te ako je pacijentica hipovolemična (51).

2.10 Komplikacije spinalne anestezije

2.10.1 Postpunkcijska glavobolja

Tijekom carskog reza često se koristi spinalna anestezija umjesto opće anestezije ponajviše kako bi se izbjegle komplikacije koje sa sobom nosi opća anestezija. Iako sigurnija, i spinalna anestezija ima svoje komplikacije; punkcijska glavobolja, hipotenzija, oštećenje živaca, meningitis, intrakranijalno krvarenje te spinalni i kranijalni hematomi (52). Smatra se da postpunkcijska glavobolja nastaje zbog curenja cerebrospinalne tekućine što posljedično smanjuje tlak cerebrospinalne tekućine.. Postpunkcijska glavobolja javlja se unutar 5 dana od spinalne anestezije te se spontano povlači unutar tjedan dana.

2.10.2 Subduralni hematom

Postpunkcijska glavobolja prethodi subduralnom hematomu . Ako se glavobolja javi kasnije i traje duže te ako su prisutni drugi simptomi kao što su povraćanje, promjene ponašanja, fokalni neurološki deficiti i poremećaji svijesti, treba razmišljati o drugim uzrocima, između ostalog i o subduralnom hematomu (53). Subduralni hematom se javlja 1 na 500 000 carskih rezova, ali je potencijalno smrtonosna komplikacija (54).

2.11 Tromboflebitis

Septički tromboflebitis je rijetka komplikacija koja se javlja nakon poroda. Češći je nakon carskog reza (1/800) nego nakon vaginalnog poroda (1/9000) i to najvjerojatnije zbog infekcija koje su češće prilikom carskog reza (55).

Postoje dvije vrste septičkog tromboflebitisa: tromboflebitis vene ovarice i duboki venski septični tromboflebitis. Tromboflebitis vene ovarice prezentira se kao povišena tjelesna temperatura, bol u abdomenu na strani zahvaćene vene, u području bedara ili u leđima i to unutar tjedan dana od operacije. S druge strane, pacijentice sa dubokim venskim septičnim tromboflebitisom se javljaju unutar 3 do 5 dana nakon carskog reza sa povišenom temperaturom koja perzistira unatoč liječenju antibioticima (56). Potencijalne komplikacije su razvoj sepse, tromboza donje šuplje vene i plućna embolija (57).

Iako su klinički različiti, oba tromboflebitisa patofiziološki su jednaka. Najbitniji čimbenici rizika za njihov nastanak su venska staza i hiperkoagulabilnost u kombinaciji sa oštećenjem endotela (zbog traume nastale tijekom poroda/carskog reza ili zbog infekcije).

2.12 Fistule urogenitalnog sustava

2.12.1 Vezikouterina fistula

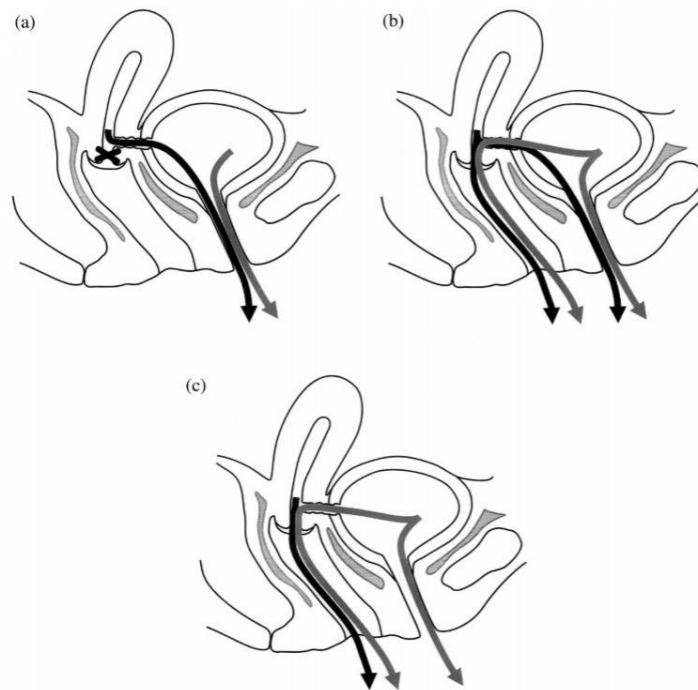
Vezikouterine fistule (eng. vesicouterine fistulae, VUF) iatrogeni su i rijedak oblik urogenitalnih fistula (manje od 5%) u kojih postoji abnormalna komunikacija između mokraćnog mjehura i maternice ili cerviksa, a čiji se nastanak najčešće povezuje sa unutarzdjeličnim operacijama. Iako rijedak oblik, bilježi se porast incidencija vezikouterinih fistula kod mlađih pacijentica zbog sve većeg broja operacijskih zahvata unutar zdjelice i povećane incidencije carskih rezova; nastanak čak 88% abnormalnih komunikacija se povezuje sa carskim rezom (58). Faktori rizika koji mogu doprinijeti nastanku VUF uključuju neadekvatnu mobilizaciju mokraćnog mjehura od donjeg uterinog segmenta (eng. lower uterine segment, LUS), manualnu

ekstrakciju posteljice, instrumentalni porod (npr. forcepsom), poremećaje placentacije (placenta percreta), rupturu maternice i prijašnje carske rezove.

Najčešće mjesto nastanka VUF je između prednjeg dijela LUS ili, rjeđe, cerviksa i stražnjeg zida mokraćnog mjehura. Pacijentice se mogu prezentirati različitim simptomima; od urinarne inkontinencije, amenoreje (izostanak normalne menstruacije) i cikličke hematurije, tj. menourije (pojava krvi u urinu u periodu kada se očekuje menstruacija) do sekundarnog infertiliteta i spontanog pobačaja tijekom prvog trimestra (59).

1957. Youssef je opisao VUF kao trijas simptoma: amenoreja, ciklička hematurija i menourija sa ili bez urinarne inkontinencije, danas poznati pod nazivom Youssefov sindrom (60). Kombinacija simptoma ovisi o poziciji fistule prema isthmusu maternice i odgovarajućim gradijentima tlaka. Tijekom normalne menstruacije, krv se nakuplja iznad isthmusa maternice i kada je tlak veći od 25mmHg, isthmus se dilatira i to omogućuje pojavu menstruacije.

Nakon Youssefa, Jozwik i Jozwik su, kao što se vidi na slici 2., podijelili su VUF na 3 tipa: tip 1 (Youssefov sindrom) karakteriziran je menourijom, amenorejom i normalnom kontinencijom. Tip 2 povezan je sa menourijom, normalnom (vaginalnom) menstruacijom i inkontinencijom urina (stalnom ili periodičnom). U tipu 3 postoji normalna menstruacija, ali i inkontinencija urina (periodična ili stalna).



Slika 2. Klinička klasifikacija vezikouterinih fistula. Tip 1 (a), tip 2 (b), tip 3 (c). Crna strelica pokazuje smjer otjecanja menstrualne krvi, a siva strelica pokazuje smjer otjecanja urina. (Preuzeto iz: Jozwik M, Jozwik M. Clinical classification of vesicouterine fistula. Vol. 70, International Journal of Gynecology & Obstetrics. 2000.)

2.12.2 Vezikovaginalna fistula

Vezikovaginalne fistule (engl. vesicovaginal fistulae, VVF) najčešće su urogenitalne fistule u žena. Predstavljaju abnormalnu komunikaciju između mokraćnog mjehura i vagine, a najčešće nastaju kao posljedica ginekoloških operacija u razvijenim zemljama te opstetričkih trauma u zemljama trećeg svijeta. Iako 75 do 90% svih VVF su posljedica abdominalne histerektomije (61), određeni, ali puno manji postotak, otpada i na komplicirane carske rezove, laceraciju forcepsom i rupturu maternice.

Glavni i najčešći simptom kojim se pacijentice prezentiraju jest curenje urina iz vagine koje je vidljivo kada je mokraćni mjehur pun ili pak je vidljivo stalno ako je fistula velika (62).

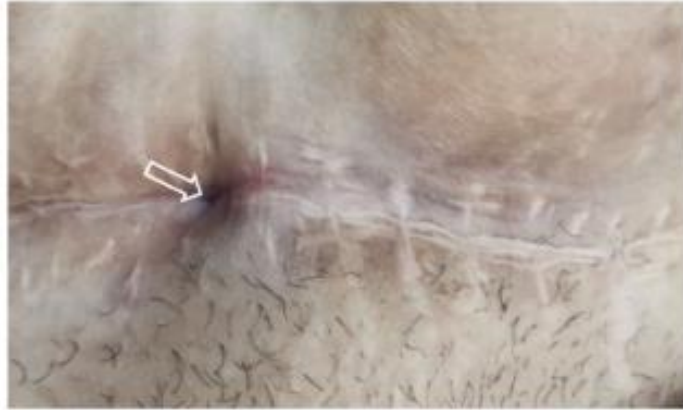
2.12.3 Vezikokutana fistula

Vezikokutane fistule spoj su između mokraćnog mjehura i kože te su vrlo rijetke. Upravo zbog toga što se rijetko pojavljuju, ne zna im se točna incidencija. Smatra se da predisponirajući rizični čimbenik za nastanak vezikokutanih fistula mogu biti neprepoznate anomalije urahusa (63). Carski rez zbog prirode zahvata isto je jedan od razloga njihovog nastanka, a drugi uzroci uključuju neoplazme, traumu, upalu i ijtrogene ozljede (64). Najčešći oblik prezentacije je curenje urina na površinu kože kroz otvor fistule koji se nalazi u okolo pupka.

2.13 Uterokutana fistula

Uterokutana fistula je abnormalna komunikacija između prednjeg zida maternice i kože. To je rijetko stanje i najčešće se javlja nakon carskog reza, pobačaja, retencije posteljice nakon poroda i postoperativnih infekcija.

Može se prezentirati na nekoliko načina. Pacijentice mogu imati površinsku infekciju kože na području iznad maternice sa ili bez gnojnog iscjetka te mogu biti febrilne (65). Drugi način prezentacije je krvavi iscjedak kroz otvor fistule koji je vidljiv na koži (slika 3) (66).



Slika 3. Ožiljak carskog reza sa fistuloznim otvorom.
(Preuzeto iz: Jadib A, Tabakh H, Chahidi El Ouazzani L, Kardi O, Siwane A, Touil N, et al. Utero-cutaneous fistula following cesarean section: A case report. Radiol Case Rep. 2022 Jan;17(1):77–9.)

3. Nenamjerna trauma i komplikacije novorođenčeta

3.1 Ozljeda femura

Stav zatkom jedna je od proširenih, ali ne i obaveznih indikacija za dovršavanje poroda carskim rezom. Tijekom carskog reza, traume i frakture femura najčešće nastaju tijekom teških poroda kada opstetričar koristi nagla povlačenja i okretanja (67). Uzrok ozljedama mogu biti manevri koje opstetričar koristi, loša tehnika, premala incizija maternice i neadekvatna relaksacija. Rizik za ozljedu isto je povećan ako je fetus makrosoman ili rođen prije termina te ako ima osteogenesis imperfectu ili osteoporozu (68). Frakture femura prepoznaju se na dan ili nekoliko dana kasnije. Prezentirat će se iritabilnošću novorođenčeta, edemom natkoljenice i ukočenošću koljena (67).

3.2 Ozljeda humerusa

Frakture humerusa druge su po redu frakture dugih kostiju u novorođenčeta (69) s incidencijom od 0.05/1000 živorođene novorođenčadi (70). Rizični čimbenici su carski rez, neadekvatna širina reza, makrosomija, prematuritet, distocija ramena i porod forcepsom. To su prijelomi po tipu zelene grančice, a često su zamijenjeni sa dislokacijom ramena ili Erbovom paralizom (71).

Kod novorođenčadi je prisutna otekline na strani ozlijeđenog humerusa, krepitacije, bolnost i nemogućnost pomicanja ruke koje pedijatri najčešće prepoznaju po nedostatku Moroovog refleksa sa zahvaćene strane (71).

3.1. Ozljeđe brahijalnog pleksusa

3.1.1. Klumpkeova paraliza

Klumpkeova paraliza je ozljeda donjeg dijela brahijalnog pleksusa, a uključuje korijen osmog cervikalnog i prvog torakalnog živca. Klinički se prezentira slabošću podlaktice, zapešća i šake (72).

Iako carski rez ima zaštitnu ulogu i zapravo mu je jedna od uloga smanjiti rizik za ozljedu brahijalnog pleksusa, njihov broj za vrijeme carskog reza ipak nije nula. Oko 1% od svih slučajeva Klumpkeova paralize nastaje tijekom carskog reza, i to hitnog carskog reza (73). Carskom rezu se, između ostalog, pristupa i zbog malpozicije fetusa, pa je tako za očekivati da će se trebati upotrijebiti veće sile koje onda mogu dovesti do ozljede.

3.1.2. Erbova paraliza

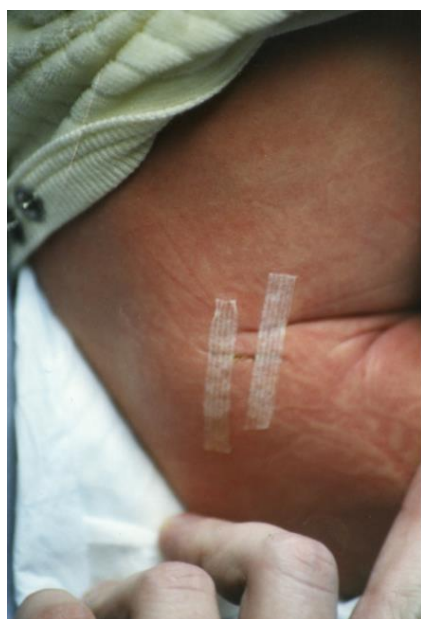Erbova paraliza označava ozljedu gornjeg dijela brahijalnog pleksusa, točnije petog i šestog cervikalnog korijena, a rezultat toga je paraliza abdukcije/vanjske rotacije ramena i fleksije u zglobu lakta (74). Tijekom carskog reza opstetričar određenom silom manipulira vratom ili ramenima fetusa što potencijalno dovodi do ozljede. Isto kao i kod Klumpkeove paralize, carski rez ima zaštitnu ulogu, no ne isključuje u potpunosti mogućnost nastanka iste. Do ozljeda najčešće dolazi ako se pristupa hitnom carskom rezu, a majka ima velik broj priraslica i fibroze tegmentuma pa je Izvlačenje novorođenčeta otežano. Učestalije je ako majka ima visok BMI (75).

3.2. Laceracije

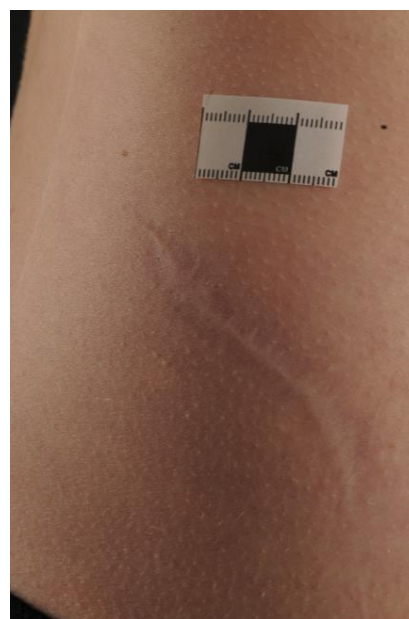
Fetalne laceracije ijetrogene su ozljede, a nastaju tijekom zahvata (carskog reza) koji bi trebao minimalizirati fetalnu traumu. Javlja se u 1 do 2% svih carskih rezova (76).

Do laceracija najčešće dolazi tijekom tehnički zahtjevnih carskih rezova, hitnih carskih rezova, onih koji se izvode nakon neuspješnog poroda forcepsom ili vakuumom, zbog malpozicija fetusa te prerane rupture plodovih ovoja (77).

Laceracije se dijele u 3 skupine: blage (uključuju samo kožu), srednje (uključuju kožu i mišiće) i teške (uključuju kožu, mišiće, kosti i živce). Otprilike 70% laceracija nastaje na licu, glavi u na uhu, 20% ispod struka (stražnjica i noge), a 10% na leđima. Najčešće su od kozmetičkog značaja i iako ožiljak ne mora ostati, postoji mogućnost da ožiljak raste i mijenja svoj oblik paralelno s rastom novorođenčeta (slika 4 i 5) (78).



Slika 4. Laceracija širine 1.5-2cm nakon carskog reza. (Preuzeto iz: Gajjar K, Spencer C. Fetal laceration injury during cesarean section and its long-term sequelae: a case report. Am J Obstet Gynecol. 2009 Oct;201(4)).



Slika 5. Ista laceracija u dobi od 12 godina, dugačka otprilike 12 cm. (Preuzeto iz: Gajjar K, Spencer C. Fetal laceration injury during cesarean section and its long-term sequelae: a case report. Am J Obstet Gynecol. 2009 Oct;201(4)).

3.3. Oštećenje leđne moždine

Oštećenja kralježnične moždine najčešće se viđaju tijekom otežanog poroda carskim rezom pri stavu na zadak kada se koriste jače sile povlačenja te kod carskog reza pri položaju na glavicu kada se koriste jače sile rotacije. U prvoj situaciji, najčešće nastaje ozljeda donje cervikalne i donje torakalne leđne moždine dok u drugoj situaciji dolazi do visoke ozljede cervikalne leđne moždine (79).

Faktori rizika, osim gore navedenih, jesu intrauterina asfiksija, intrauterina hiperrefleksija glavice i porod forcepsom.

Simptomi kod novorođenčeta su respiratorna disfunkcija, hipotonija, flakcidna ili spastična paraliza ekstremiteta, dok ekstremni slučajevi mogu uzrokovati i smrt (80).

4. Zahvale

Zahvaljujem mentoru, doc.dr.sc. Vladimiru Blagaiću na pristupačnosti, strpljenju, posvećenom mi vremenu i podršci.

Veliko hvala mojoj obitelji i prijateljima na razumijevanju i podršci tijekom ovih 6 godina studiranja.

Trebam zahvaliti i svom karateu koji mi je puno pomogao i olakšao studiranje.

5. Reference

1. Đelmiš, J. (1999) Carski rez. U: Dražančić, A. i suradnici. (ur.) Porodništvo. 1999. Zagreb: Školska knjiga .
2. Betrán AP, Ye J, Moller AB, Zhang J, Gülmezoglu AM, Torloni MR. The Increasing Trend in Caesarean Section Rates: Global, Regional and National Estimates: 1990-2014. *PLoS One*. 2016;11(2).
3. Hrvatski zdravstveno-statistički ljetopis za 2022. g. | Hrvatski zavod za javno zdravstvo [Internet]. [cited 2024 Apr 4]. Available from: <https://www.hzjz.hr/hrvatski-zdravstveno-statisticki-ljetopis/hrvatski-zdravstveno-statisticki-ljetopis-za-2022-g/>
4. Gregory KD, Fridman M, Shah S, Korst LM. Global measures of quality- and patient safety-related childbirth outcomes: should we monitor adverse or ideal rates? *Am J Obstet Gynecol*. 2009;200(6):681.e1-681.e7.
5. Dahlke JD, Mendez-Figueroa H, Maggio L, Hauspurg AK, Sperling JD, Chauhan SP, et al. Prevention and management of postpartum hemorrhage: a comparison of 4 national guidelines. *Am J Obstet Gynecol*. 2015;213(1):76.e1-76.e10.
6. VEREL D, BURY JD, HOPE A. Blood volume changes in pregnancy and the puerperium. *Clin Sci (Lond)*. 1956;15(1):1-7.
7. Fawcus S, Moodley J. Postpartum haemorrhage associated with caesarean section and caesarean hysterectomy. *Best Pract Res Clin Obstet Gynaecol*. 2013;27(2):233-49.
8. Wortman AC, Alexander JM. Placenta Accreta, Increta, And Percreta. *Obstet Gynecol Clin North Am*. 2013;40(1):137-54.
9. Zaideh SM, Abu-Heija AT, El-Jallad MF, Ziadeh SM, Al-Hussain J. Placenta praevia and accreta: Analysis of a Two-Year Experience [Internet]. 1998. Available from: <http://BioMedNet.com/karger>
10. Mabie WC. Placenta previa. *Clin Perinatol*. 1992;19(2):425-35.
11. Raut V, Shrivastava A, Nandanwar S, Bhattacharya M. Urological injuries during obstetric and gynaecological surgical procedures. *J Postgrad Med*. 199;37(1):21-3.
12. Manidip P, Soma B. Cesarean bladder injury – obstetrician’s nightmare. *J Family Med Prim Care*. 2020;9(9):4526.
13. Vaidya B, Chaudhari M, Parmar D, Chaudhari V, Dagainawala T, Shah R. Bladder injuries during obstetrical and gynecological surgeries. *Int Surg J*. 2017;4(7):2177.
14. Tarney CM. Bladder Injury During Cesarean Delivery. *Curr Womens Health Rev*. 2013;9(2):70-6.
15. Hudon L, Belfort MA, Broome DR. Diagnosis and management of placenta percreta: a review. *Obstet Gynecol Surv*. 1998;53(8):509-17.

16. Konijeti R, Rajfer J, Askari A. Placenta Percreta and the Urologist. *Rev Urol.* 2009;11(3):173–6.
17. Saultz JW, Toffler WL, Shackles JY. Postpartum urinary retention. *J Am Board Fam Pract.* 1991;4(5):341–4.
18. Iosif S, Ingemarsson I, Ulmsten U. Urodynamic studies in normal pregnancy and in puerperium. *Am J Obstet Gynecol.* 1980 Jul;137(6):696–700.
19. Glavind K, Bjørk J. Incidence and treatment of urinary retention postpartum. *Int Urogynecol J.* 2003;14(2):119–21.
20. Chai AHL, Wong T, Mak HLJ, Cheon C, Yip SK, Wong ASM. Prevalence and associated risk factors of retention of urine after caesarean section. *Int Urogynecol J.* 2008;19(4):537–42.
21. Yossepowitch O, Baniel J, Livne PM. Urological injuries during cesarean section: intraoperative diagnosis and management. *J Urol.* 2004;172(1):196–9.
22. Rajasekar D, Hall M. Urinary tract injuries during obstetric intervention. *BJOG.* 1997;104(6):731–4.
23. Safrai M, Stern S, Gofrit ON, Hidas G, Kabiri D. Urinary tract injuries during cesarean delivery: long-term outcome and management. *J Matern Fetal Neonatal Med.* 2022;35(18):3547–54.
24. Eisenkop SM, Richman R, Platt LD, Paul RH. Urinary tract injury during cesarean section. *Obstet Gynecol.* 1982;60(5):591–6.
25. Ustunsoz B, Ugurel S, Duru NK, Ozgok Y, Ustunsoz A. Percutaneous management of ureteral injuries that are diagnosed late after cesarean section. *Korean J Radiol.* 2008;9(4):348–53.
26. Chen KT, VB and VB. Postpartum endometritis. 2017 [cited 2024 Jun 24]; Available from: <https://www.uptodate.com/contents/postpartum-endometritis>
27. Duff P. Pathophysiology and management of postcesarean endomyometritis. *Obstet Gynecol.* 1986;67(2):269–76.
28. Haas DM, Morgan S, Contreras K. Vaginal preparation with antiseptic solution before cesarean section for preventing postoperative infections. *Cochrane Database Syst Rev.* 2014;9.
29. Zhu Z, Li HZ, Zhang JQ. Uterine dehiscence in pregnant with previous caesarean delivery. *Ann Med.* 2021;53(1):1265–9.
30. Ramadan MK, Kassem S, Itani S, Sinno L, Hussein S, Chahin R, et al. Incidence and Risk Factors of Uterine Scar Dehiscence Identified at Elective Repeat Cesarean Delivery: A Case-Control Study. *J Clin Gynecol Obstet.* 2018;7(2):37–42.
31. Sawada M, Matsuzaki S, Nakae R, Iwamiya T, Kakigano A, Kumasawa K, et al. Treatment and repair of uterine scar dehiscence during cesarean section. *Clin Case Rep.* 2017;5(2):145–9.
32. Gyokova E, Popov Y, Ivanova-Yoncheva Y, Georgiev A, Dimitrova M, Betova T, et al. Clinical-morphological evaluation of the quality of the uterine scar tissue after caesarean section. *J*

- IMAB - Annu Proceed (Sci Papers) [Internet]. 2019;25(1):2433–7. Available from: <https://www.journal-imab-bg.org/issues-2019/issue1/vol25issue1p2433-2437.html>
33. Tilahun T, Nura A, Oljira R, Abera M, Mustafa J. Spontaneous cesarean scar dehiscence during pregnancy: A case report and review of the literature. *SAGE Open Med Case Rep.* 2023;11.
 34. Leiberman JR, Mazor M, Dreval D. Puerperal adynamic ileus. *Int Fed Gynecol Obstet.* 1988;26:285–90.
 35. Breen JL GM. Body fluids in obstetric In Surgical Diseases in Pregnancy problems. In: Barber HRK, Graber EA, editors. *Surgical Diseases in Pregnancy.* Philadelphia, PA: WB Saunders; 1974, p.614
 36. Ogilvie H. Large-intestine colic due to sympathetic deprivation; a new clinical syndrome. *Br Med J.* 1948;2(4579):671-3. doi: 10.1136/bmj.2.4579.671. PMID: 18886657; PMCID: PMC2091708.
 37. Saha AK, Newman E, Giles M, Horgan K. Ogilvie’s syndrome with caecal perforation after Caesarean section: A case report. *J Med Case Rep.* 2009;3.
 38. Vanek VW, Al-Salti M. Acute Pseudo-obstruction of the Colon (Ogilvie’s Syndrome) An Analysis of 400 Cases. *Dis Colon Rectum.* 1986;29(3):203–10.
 39. Blanco RG, Parithivel VS, Shah AK, Gumbs MA, Schein M, Gerst PH. Abdominal wall endometriomas. *Surg Innov.* 2003;10(3):191–7.
 40. Zhang P, Sun Y, Zhang C, Yang Y, Zhang L, Wang N, et al. Cesarean scar endometriosis: Presentation of 198 cases and literature review. *BMC Womens Health.* 2019;19.
 41. Kocher M, Hardie A, Schaefer A, McLaren T, Kovacs M. Cesarean-section scar endometrioma: A case report and review of the literature. *J Radiol Case Rep.* 2017;11(12):8–15.
 42. Ash A, Smith A, Maxwell D. Cesarean scar pregnancy. *BJOG.* 2007;114(3):253–63.
 43. Kaelin Agten A, Cali G, Monteagudo A, Oviedo J, Ramos J, Timor-Tritsch I. The clinical outcome of cesarean scar pregnancies implanted “on the scar” versus “in the niche.” *Am J Obstet Gynecol* [Internet]. 2017;216(5):510.e1-510.e6. Available from: <https://www.sciencedirect.com/science/article/pii/S0002937817301266>
 44. Vial Y, Petignat P, Hohlfield P. Pregnancy in a cesarean scar [2]. *Ultrasound Obstet Gynecol.* 2000;16:592–3.
 45. Schrufer-Poland T, Singh P, Jodicke C, Reynolds S, Maulik D. Nontraumatic Fat Embolism Found Following Maternal Death after Cesarean Delivery. *Am J Perinatol Rep.* 2014;05(01):e001–5.
 46. Fitzpatrick KE, Van Den Akker T, Bloemenkamp KWM, Deneux-Tharaux C, Kristufkova A, Li Z, et al. Risk factors, management, and outcomes of amniotic fluid embolism: A multicountry, population-based cohort and nested casecontrol study. *PLoS Med.* 2019;16(11).

47. Kanayama N, Tamura N. Amniotic fluid embolism: Pathophysiology and new strategies for management. *Journal of Obstetrics and Gynaecology Research*. 2014;40(6):1507–17.
48. Barakat M, Alamami A, Ait Hssain A. Recurrent Cardiac Arrests Due to Amniotic Fluid Embolism. *Cureus*. 2022;14(2):e22475.
49. Kenneth D, John I, Davies E, Hilton DN. Air embolism during caesarean section. *Med J Aust*. 1980;1(8):341–3.
50. Lowenwirt IP, Chi DS, Handwerker SM. Nonfatal venous air embolism during cesarean section: a case report and review of the literature. *Obstet Gynecol Surv*. 1994;49(1):72–6.
51. Chang SK, Liu J, Kwon JY, Seo KS, Ki JK. Venous air embolism during surgery, especially cesarean delivery. *J Korean Med Sci*. 2008;23:753-61.
52. Bekele D, Bayable M, Bedane A. Chronic intracranial subdural hematoma after spinal anesthesia for a cesarean section: a case report. *J Med Case Rep*. 2021;15(1):492.
53. Amorim JA, Remígio DSC dos A, Damázio Filho O, Barros MAG de, Carvalho VN, Valença MM. Intracranial subdural hematoma post-spinal anesthesia: report of two cases and review of 33 cases in the literature. *Rev Bras Anesthesiol* [Internet]. 2010 [cited 2024 Jun 9];60(6):620–9. Available from: <https://pubmed.ncbi.nlm.nih.gov/21146058/>
54. Scott DB, Hibbard BM. Serious non-fatal complications associated with extradural block in obstetric practice! *Br J Anaesth* [Internet]. 1990;64:537–41. Available from: <http://bja.oxfordjournals.org/>
55. Brown CE, Stettler RW, Twickler D, Cunningham FG. Puerperal septic pelvic thrombophlebitis: Incidence and response to heparin therapy. *Am J Obstet Gynecol*. 1999;181(1):143–8.
56. Shi Q, Gandi DS, Hua Y, Zhu Y, Yao J, Yang X, et al. Postpartum septic pelvic thrombophlebitis and ovarian vein thrombosis after caesarean section: a rare case report. *BMC Pregnancy Childbirth*. 2021;21(1):561.
57. Parino E, Mulinaris E, Saccomano E, Gallo JC, Kohan G. Postpartum Ovarian Vein Thrombophlebitis with Staphylococcal Bacteremia. *Case Rep Infect Dis* [Internet]. 2015 [cited 2024 Jun 9];2015:1–4. Available from: <https://pubmed.ncbi.nlm.nih.gov/26221549/>
58. Porcaro AB, Zicari M, Antonioli SZ, Pianon R, Monaco C, Migliorini F, et al. Vesicouterine fistulas following cesarean section Report on a case, review and update of the literature. *Int Urol Nephrol*. 2002;34:335–44.
59. Razzak L, Rizvi RM. Repair of vesicouterine fistula by not using traditional O’ connor method. *J Pak Med Assoc*. 2021;71(1-A):143–5.
60. Youssef AF. “Menouria” following lower segment cesarean section. A syndrome. *Am J Obstet Gynecol*. 1957;73(4):759–67.
61. Haferkamp A, Wagener N, Buse S, Reitz A, Pfitzenmaier J, Hallscheidt P, et al. Vesikovaginale fisteln: Diagnostik und therapie. *Urologe - Ausgabe A*. 2005;44(3):270–6.

62. Hadzi-Djokic J, Pejcic TP, Acimovic M. Vesico-vaginal fistula: Report of 220 cases. *Int Urol Nephrol.* 2009;41(2):299–302.
63. Tatar B, Erdemoğlu E, Soyupek S, Yalçın Y, Erdemoğlu E. Vesicocutaneous fistula after cesarean section-a curious complication: Case report and review. *J Turk Soc Obstet Gynecol.* 2016;13(1):46–9.
64. MacDorman MF, Menacker F, Declercq E. Cesarean Birth in the United States: Epidemiology, Trends, and Outcomes. *Clin Perinatol.* 2008;35(2):293–307.
65. Etrusco A, Fabio M, Cucinella G, de Tommasi O, Guastella E, Buzzaccarini G, et al. Utero-cutaneous fistula after cesarean section delivery: diagnosis and management of a rare complication. *Menopausal Rev.* 2022;21(3):214–7.
66. Jadib A, Tabakh H, Chahidi El Ouazzani L, Kardi O, Siwane A, Touil N, et al. Utero-cutaneous fistula following cesarean section: A case report. *Radiol Case Rep.* 2022;17(1):77–9.
67. Cebesoy FB, Cebesoy O, Incebiyik A. Bilateral femur fracture in a newborn: an extreme complication of cesarean delivery. *Arch Gynecol Obstet.* 2009;279(1):73–4.
68. Toker A, Perry ZH, Cohen E, Krymko H. Cesarean section and the risk of fractured femur. *Isr Med Assoc J.* 2009;11(7):416–8.
69. Sherr-Lurie N, Bialik GM, Ganel A, Schindler A, Givon U. Fractures of the humerus in the neonatal period. *Isr Med Assoc J.* 2011;13(6):363–5.
70. Basha A, Amarin Z, Abu-Hassan F. Birth-associated long-bone fractures. *Int J Gynaecol Obstet.* 2013;123(2):127–30.
71. Goyal ND, Pahwa AH, Rathod J, Jeyaraman M, Jain S, Dungarwal S. Diaphyseal Fracture of the Humerus during Elective Cesarean Section – A Rare Case Report. *J Orthop Case Rep.* 2021;11(6).
72. Al-Qattan MM, El-Sayed AAF. A case of Klumpke’s obstetric brachial plexus palsy following a Cesarean section. *Clin Case Rep.* 2016;4(9):872–5.
73. Al-Qattan MM, El-Sayed AAF, Al-Kharfy TM, Al-Jurayyan NAM. Obstetrical brachial plexus injury in newborn babies delivered by cesarean section. *J Hand Surg Br.* 1996;21(2):263–5.
74. Al-Qattan MM, El-Sayed AAF. A case of Klumpke’s obstetric brachial plexus palsy following a Cesarean section. *Clin Case Rep.* 2016;4(9):872–5.
75. Jaufuraully S, Lakshmi Narasimhan A, Stott D, Attilakos G, Siassakos D. A systematic review of brachial plexus injuries after cesarean birth: challenging delivery? *BMC Pregnancy Childbirth* [Internet]. 2023 [cited 2024 Jun 10];23(1). Available from: <https://pubmed.ncbi.nlm.nih.gov/37198580/>
76. Gerber AH. Accidental incision of the fetus during cesarean section delivery. *Int J Gynaecol Obstet* 1974; 12: 46–8.

77. Alexander JM, Leveno KJ, Hauth J, Landon MB, Thom E, Spong CY, et al. Fetal Injury Associated With Cesarean Delivery. *Obstet Gynecol* [Internet]. 2006 [cited 2024 Jun 9];108:621-7 Available from: <http://journals.lww.com/greenjournal>
78. Gajjar K, Spencer C. Fetal laceration injury during cesarean section and its long-term sequelae: a case report. *Am J Obstet Gynecol*. 2009;201(4).
79. Morgan C, Newell S. Cervical spinal cord injury following cephalic presentation and delivery by Caesarean section. *Dev Med Child Neurol*. 2001;43(04):274.
80. Fazzi A, Messner H, Stuefer J, Staffler A. Neonatal spinal cord injury after an uncomplicated caesarean section. *Case Rep Perinat Med*. 2016;5(1):73–5.

6. Životopis

Rođena sam 30.11.1999. u Čakovcu. Od 2006. do 2014. godine pohađala sam Osnovnu školu Strahoninec, a nakon toga upisala Gimnaziju Josipa Slavenskog Čakovec gdje sam 2018.godine maturirala. Medicinski fakultet Sveučilišta u Zagrebu pohađala sam od 2018. do 2024. godine. Tijekom studiranja, nastavila sam se profesionalno baviti karateom i bila U21 svjetska prvakinja 2019.godine, a 2021. godine bila sam treća na Seniorskom svjetskom prvenstvu. Osim toga, članica sam Hrvatske ženske karate reprezentacije s kojom sam osvajala medalje na uzastopnim Europskim prvenstvima i Svjetskom prvenstvu od 2021. pa do 2024 godine . Dobitnica sam Rektorove nagrade za iznimna sportska postignuća u akademskoj godini 2019./2020. Nagrađena sam posebnom dekanovom nagradom za promociju i doprinos ugleda fakulteta 2019. i 2022.godine.