

Revaskularizacija miokarda kod bolesnika s kardiomiopatijom

Šušak, Branimir

Master's thesis / Diplomski rad

2024

Degree Grantor / Ustanova koja je dodijelila akademski / stručni stupanj: **University of Zagreb, School of Medicine / Sveučilište u Zagrebu, Medicinski fakultet**

Permanent link / Trajna poveznica: <https://um.nsk.hr/um:nbn:hr:105:829658>

Rights / Prava: [In copyright](#) / [Zaštićeno autorskim pravom.](#)

Download date / Datum preuzimanja: **2024-07-15**



Repository / Repozitorij:

[Dr Med - University of Zagreb School of Medicine Digital Repository](#)



SVEUČILIŠTE U ZAGREBU
MEDICINSKI FAKULTET

Branimir Šušak

**Revaskularizacija miokarda kod bolesnika s
kardiomiopatijom**

Diplomski rad



Zagreb, 2024.

Ovaj diplomski rad izrađen je u Klinici za unutarnje bolesti KBC Sestre Milosrdnice Medicinskog fakulteta Sveučilišta u Zagrebu uz mentorstvo doc. dr. sc. Vjekoslava Radeljića te je predan na ocjenjivanje u akademskoj godini 2023./2024.

Popis kratica korištenih u radu

AS – aortna stenoza

AR – aortna regurgitacija

EF – ejekcijska frakcija

EKG – elektrokardiografija

FA – fibrilacija atrija

MR – mitralna regurgitacija

MS – mitralna stenoza

NOAK – novi oralni antikoagulans

mmHg – milimetara stupca žive (mjerna jedinica)

kPa – kilopaskal (mjerna jedinica)

TEE – transtorakalna ehokardiografija

TTE – transezofagealna ehokardiografija

engl. – engleski

ACE - engl. angiotensin-converting enzyme, angiotenzin konvertirajući enzim

ACC – engl. American College of Cardiology, Američki kardiološki koledž

AMI – engl. acute myocardial infarction, akutni infarkt miokarda

ANP – engl. atrial natriuretic peptide, atrijski natriuretski peptid

AHA – engl. American Heart Association, Američko kardiološko udruženje

ARB – engl. angiotensin receptor blocker, blokator angiotenzinskih receptora

AVR – engl. aortic valve replacment, zamjena aortnog zaliska

BNP – engl. brain natriuretic peptide, moždani natriuretski peptid

CABG – engl. – coronary artery bypass grafting, koronarno arterijsko premoštenje

CMR – engl. cardiac magnetic resonance, magnetna rezonanca srca

CRT – engl. cardiac resynchronization therapy, srčana resinkronizacijska terapija

CT – engl. computed tomography, kompjuterizirana tomografija

CTO – engl. chronic total occlusion, kronična totalna okluzija

CHF – engl. chronic heart failure, kronično zatajenje srca

DES – engl. drug eluted stent, potpornica obložena lijekom

DCB – engl. drug coated balloon, šireći balon obložen lijekom

ESC – engl. European Society of Cardiology, Europsko kardiološko društvo

FFR – engl. fractional flow reserve, frakcijski rezervni protok

HCM – engl. hypertrophic cardiomyopathy, hipertrofična kardiomiopatija

HFrEF – engl. heart failure with preserved ejection fraction, zatajivanje srca sa smanjenom LVEF

HFimpEF – engl. heart failure with improved ejection fraction, zatajivanje srca s poboljšanom LVEF

HfmrEF – engl. heart failure with mild reduced ejection fraction, zatajivanje srca s blago smanjenom LVEF

HFpEF – engl. heart failure with preserved ejection fraction, zatajivanje srca s očuvanom LVEF

ICD – engl. implantable cardioverter, defibrillator, ugradbeni kardioverter defibrilator

ICM – engl. Ischemic cardiomyopathy, ishemična kardiomiopatija

IVUS – engl. intravascular ultrasound, intravaskularni ultrazvuk

IM – infarkt miokarda

LA – engl. left atrium, lijeva pretklijetka

LAD – engl. left anterior descending, lijeva prednja silazna

lat. – latinski

LDL – engl. low density lipoprotein, lipoprotein niske gustoće

LV – engl. left ventricle, lijeva klijetka

LVAD – engl. left ventricular assist device, uređaj za mehaničku potporu lijeve klijetke

LVEF – engl. left ventricle ejection fraction, ejekcijska frakcija lijeve klijetke

LVFP – engl. left ventricle filling pressure, tlak punjenja lijeve klijetke

MSCT – engl. multi slice computed tomography, višeslojna kompjutorizirana tomografija

NYHA – engl. New York Heart Association, Njujorško kardiološko društvo

OCT – engl. optical coherent tomography, optička koherentna tomografija

OMT – engl. optimal medical therapy, optimalna farmakoterapija

PCI – engl. percutaneous coronary intervention, perkutana koronarna intervencija

QRS, Q, R, S – valovi elektrokardiograma

RA – engl. right atrium, desna pretklijetka

RV – engl. right ventricle, desna klijetka

SADRŽAJ

1. UVOD.....	1
2. SRČANO ZATAJIVANJE.....	3
2.1. Definicija	3
2.2. Epidemiologija srčanog zatajivanja	3
2.3. Etiologija srčanog zatajivanja	3
2.4. Podjela srčanog zatajivanja.....	4
2.5. Patofiziologija srčanog zatajivanja	5
2.6. Dijagnostika srčanog zatajivanja	6
2.7. Generalne postavke liječenja srčanog zatajenja	9
2.7.1. Promjena životnih navika	9
2.7.2. Antihipertenzivna terapija	9
2.7.3. Terapija inhibitorima natrij-glukoznog kotransportera 2 (SGLT2)	9
2.7.4. Kontrola frekvencije kod fibrilacije atrijske	9
2.7.5. Dodatna terapija	10
3. PATOFIZIOLOGIJA NASTANKA ISHEMIJSKE KARDIOMIOPATIJE.....	11
3.1. Uloga upale u remodeliranju miokarda	11
3.2. Koronarna mikrovaskularna disfunkcija	12
3.3. Strukturno i funkcionalno remodeliranje miokarda	13
4. DIJAGNOZA, PROCJENA FUNKCIONALNOSTI MIOKARDA I ULOGA SLIKOVNIH METODA U DIJAGNOSTICI ISHEMIJSKE KARDIOMIOPATIJE	15
4.1. Uloga EKG-a u procjeni vijabilnog miokarda.....	15
4.2. Uloga invazivnih procedura u dijagnostici ishemijske bolesti srca	15
4.3. Uloga neinvazivnih procedura u dijagnozi ishemijske bolesti srca.....	16
4.3.1. Ehokardiografija.....	16
4.3.2. Magnetska rezonancija (MRI).....	17
4.3.3. Tomografija emisije pojedinačnog fotona (SPECT)	17
4.3.4. Pozitronska emisijska tomografija (PET).....	17
5. INTERVENCIJSKO LIJEČENJE KORONARNOG SINDROMA (PCI)	18
5.1. Osnovna načela perkutane koronarne intervencije	18
5.2. Proceduralni i tehnički aspekti perkutane koronarne intervencije	19
5.3. Indikacije za perkutanu koronarnu intervenciju	20
5.4. Intravaskularna slikovna dijagnostika tijekom perkutane koronarne intervencije	21
5.4.1. Intravaskularni ultrazvuk	21

5.4.2. Optička koherentna tomografija	22
5.5. Funkcionalna dijagnostika tijekom perkutane koronarne intervencije	22
5.6. Napredne tehnike perkutanog intervencijskog liječenja kompleksnih koronarnih lezija.....	23
5.6.1. Rotacijska aterektomija	24
5.6.2. Intravaskularna litotripsija.....	24
6. ULOGA PERKUTANE KORONARNE INTERVENCIJE U BOLESNIKA SA SNIŽENOM EJEKCIJSKOM FRAKCIJOM LIJEVOG VENTRIKULA	25
6.1. STICH studija	25
6.2. REVIVED studija	26
6.3. Usporedba REVIVED/STICH studije.....	27
6.4. Trenutno dostupne smjernice za revaskularizaciju miokarda u bolesnika sa sniženom ejekcijskom frakcijom.....	28
7. ZAKLJUČAK.....	30
8. ZAHVALE.....	31
9. LITERATURA.....	32
10. ŽIVOTOPIS	41

SAŽETAK

Revaskularizacija miokarda kod bolesnika s kardiomiopatijom

Autor: Branimir Šušak

Ishemijska kardiomiopatija (ICM) predstavlja kardiovaskularnu patologiju sa značajnom stopom morbiditeta i mortaliteta. Karakterizira je široki spektar kliničkih manifestacija i patofizioloških mehanizama, a dijagnoza se temelji na dokazivanju značajnog oštećenja lijeve klijetke zbog prisutnosti uznapredovalih promjena na koronarnim arterijama. Suvremeno liječenje podrazumijeva upotrebu farmakoterapije uz dodatak implantabilnih uređaja prema indikaciji. Korisna uloga revaskularizacije jasna je kod pacijenata s indikacijama poput akutnog koronarnog sindroma. Ipak, kod pacijenata koji su asimptomatski ili pate od stabilne ishemijske bolesti srca utjecaj i smisao revaskularizacije još je predmet istraživanja te, zbog nedostatka velikih randomiziranih studija, nedostaju jasne smjernice postupanja. Cilj ovog preglednog rada je pružiti konstruktivnu procjenu o patofiziologiji ICM-a, ulazi različitih neinvazivnih i invazivnih slikovnih tehnika u dijagnostici ICM-a, diferencijaciji između funkcionalog i nefunkcionalnog miokarda te raspraviti potencijalnu ulogu revaskularizacije i suvremene terapije uređajima u liječenju pacijenata s ICM-om.

Ključne riječi: ishemična kardiomiopatija, revaskularizacija, vijabilni miokard, koronarna arterijska bolest

SUMMARY

Myocardial revascularization in patients with cardiomyopathy

Author: Branimir Šušak

Ischaemic cardiomyopathy (ICM) represents an important cardiovascular condition associated with substantially increased morbidity and mortality. It is characterised from a broad spectrum of clinical manifestations and pathophysiological substrates and its diagnosis is based on the demonstration of significant left ventricular dysfunction in the context of significant epicardial coronary artery disease. Contemporary management aims at improving prognosis through evidence-based pharmacotherapy and device therapy, where indicated. Whilst the beneficial role of revascularisation remains clear in patients with strong indications such as those with acute coronary syndrome, for those patients that are asymptomatic or suffer from a stable ischaemic heart disease the impact of revascularisation is actively being researched, and the adoption of guidelines is currently hampered by the lack of robust randomised data. The aim of this review is therefore to provide a constructive appraisal on the pathophysiology of ICM, the role of the various non-invasive imaging techniques in the diagnosis of ICM and the differentiation between viable and non-viable myocardium and, finally, discourse the potential role of revascularisation and contemporary device therapy in the management of patients with ICM.

Key words: ischaemic cardiomyopathy, revascularisation, viable myocardium, coronary artery disease

1. UVOD

Ishemijska kardiomiopatija (ICM) povezana je sa značajnim morbiditetom i mortalitetom te trenutno predstavlja najčešći uzrok zatajenja srca u razvijenom svijetu. Uzrokovana je interakcijom genetskih i okolišnih faktora, te obuhvaća raznolik klinički spektar uključujući sistoličku i dijastoličku disfunkciju, kongestivno zatajenje srca, aritmije i bolesti srčanih zalistaka, koje su uzrokovane nepravilnim remodeliranjem srčanih vlakana uslijed dugotrajne ishemije miokarda ili infarkta miokarda. (1,2)

Dominacija zatajenja srca uslijed razvijene ishemijske kardiomiopatije većinom se pripisuje značajnim napretkom u liječenju bolesnika s akutnim infarktom miokarda (AMI), uključujući zastarjelu trombolitičku terapiju i suvremeniju perkutanu koronarnu intervenciju (PCI). Uspješna revaskularizacija u ovom kontekstu dovela je do poboljšanog preživljenja oboljelih od AMI, ali s neizbježnom cijenom povećanja prevalencije ICM-a. (3)

Patofiziološko okruženje iza ICM-a uključuje spektar metaboličkih, neurohumoralnih i upalnih promjena koje rezultiraju nepovoljnim remodeliranjem miokarda i disfunkcijom kontrakcije u kontekstu značajno smanjenog protoka krvi u miokardu i/ili smanjene rezerve koronarne cirkulacije. (4)

Iako ne postoji suglasnost oko definicije ICM-a, isto se smatra disfunkcijom lijeve klijetke (LV) u prisutnosti teške koronarne bolesti uključujući barem jednu od sljedećih karakteristika: prethodnu revaskularizaciju ili AMI; stenoza veća od 75% u lijevom glavnom deblu ili lijevoj prednjoj silaznoj arteriji (LAD); dvije ili više koronarnih žila s luminalnom stenozom većom od 75%. (5)

Trenutna terapija prema smjernicama za oboljele od ICM-a ima ulogu u optimizaciji kardiovaskularne funkcije, sprječavanju progresivnog remodeliranja, ublažavanju simptoma zatajenja srca i poboljšanju preživljenja. Uključuje invazivne metode terapije poput resinkronizacije i implantacije intrakardijalnog defibrilatora za primarnu ili sekundarnu prevenciju iznenadne srčane smrti, uporabu perkutanih uređaja za tretiranje abnormalnosti zaliska poput mitralne regurgitacije (MR), liječenje osnovnog nepovoljnog remodeliranja LV-a, suzbijanje pojačane adrenergičke stimulacije i pripadajućih štetnih učinaka na stanice miokarda, te inhibiciju renin-angiotenzin-aldosteronskog sustava (RAAS) putem sustavne primjene beta-adrenergičkih blokatora, inhibitora angiotenzin-

konvertirajućeg enzima/blokatora receptora angiotenzina, mineralokortikoidnih antagonista receptora i novih kombinacija sacubitril/valsartana. (6)

U ovom preglednom radu bit će opisana patofiziologija nastanka ishemijske kardiomiopatije uslijed uznapredovale koronarne bolesti srca, objašnjena uloga različitih invazivnih i neinvazivnih slikovnih tehnika u dijagnostici ishemijske kardiomiopatije, funkcija suvremene terapije implantabilnih uređaja te uloga i smisao revaskularizacije u liječenju pacijenata s dijagnozom ishemijske kardiomiopatije.

2. SRČANO ZATAJIVANJE

2.1. Definicija

Zatajenje srca je klinički sindrom koji proizlazi iz složenih patofizioloških procesa koji narušavaju strukturu ili funkciju klijetke. Ova oštećenja onemogućuju punjenje klijetke krvlju ili izbacivanje krvi iz klijetke. Znakovi i simptomi zatajenja srca, posebno dispneja, umor i kongestija, ilustriraju najnoviju definiciju zatajenja srca: „nesposobnost srca da pumpa krv tijelu u skladu s njegovim potrebama ili da to učini samo uz povećanje tlakova punjenja“. (7,8)

2.2. Epidemiologija srčanog zatajivanja

Procjene govore da više od 60 milijuna ljudi diljem svijeta živi sa zatajenjem srca, što odgovara prevalenciji od jedan do tri posto globalne populacije. Životni rizik od zatajenja srca povećao se s približno 20 na 24 posto, što je možda posljedica produženog životnog vijeka i povećane učestalosti komorbiditeta kao što su hipertenzija, dijabetes i pretilost. (9,10)

2.3. Etiologija srčanog zatajivanja

Na globalnoj razini, najčešći uzrok zatajenja srca je ishemijska bolest srca koja nastaje uslijed prethodne koronarne arterijske bolesti te nosi relativni rizik od zatajenja srca. (11) Više od dvije trećine svih slučajeva srčanog zatajenja mogu se pripisati četirima osnovnim stanjima: ishemijskoj bolesti srca, kroničnoj opstruktivnoj plućnoj bolesti, hipertenzivnoj bolesti srca i reumatskoj bolesti srca. (12)

Nezavisni čimbenici rizika za razvoj zatajenja srca, identificirani tijekom Prvog nacionalnog istraživanja zdravlja i prehrane epidemiološke studije praćenja, uključuju muški spol, pušenje, prekomjernu tjelesnu težinu/pretilost, dijabetes, hipertenziju i bolest zalistaka. (11)

Socijalni čimbenici zdravlja, kao što su obrazovanje, zanimanje i prihod, također doprinose razvoju zatajenja srca. (13)

2.4. Podjela srčanog zatajivanja

Zatajenje srca često je progresivna patologija, a napredovanje je povezano sa smanjenim preživljenjem, bez obzira na temeljnu etiologiju. (7,14)

Kako bi se naglasili ovi rizici i napredovanje bolesti, Američki koledž za kardiologiju i Američka udruga za srce (engl. American College of Cardiology i American Heart Association, ACC/AHA) opisali su i definirali sljedeće faze zatajenja srca:

Faza A: U riziku za zatajenje srca; pacijenti u riziku od zatajenja srca bez simptoma, strukturnih bolesti srca ili srčanih biomarkera rastezanja ili ozljede klijetke. Terapijske intervencije u ovoj fazi imaju cilj modificirati temeljne čimbenike rizika za razvoj zatajenja srca.

Faza B: Faza koja prethodi zatajenju srca; pacijenti s dokazima povećanih tlakova punjenja invazivnim ili neinvazivnim metodama te pacijenti s čimbenicima rizika i povećanim biomarkerima rastezanja ili srčane ozljede koji se ne mogu objasniti drugim procesima bolesti. Terapijske intervencije u ovoj fazi imaju cilj liječiti čimbenike rizika i strukturne bolesti srca kako bi se spriječilo zatajenje srca.

Faza C: Simptomatsko zatajenje srca; pacijenti sa strukturnom bolešću srca s trenutnim ili prethodnim simptomima zatajenja srca. Terapijske intervencije u ovoj fazi imaju za cilj smanjenje simptoma, morbiditeta i mortaliteta.

Faza D: Uznapredovalo zatajenje srca; pacijenti s izraženim simptomima zatajenja srca koji ometaju svakodnevni život i s učestalim hospitalizacijama unatoč terapijskom postupanju prema smjernicama. Terapijske intervencije u ovoj fazi imaju cilj ublažiti simptome te smanjiti morbiditet i mortalitet. (7)

Odvojena od ACC/AHA stadija zatajenja srca je klasifikacija zatajenja srca NYHA (engl. New York Heart Association). Ova klasifikacija je subjektivna procjena kliničara za karakteriziranje funkcionalnog kapaciteta i simptoma pacijenata sa zatajenjem srca stadija C ili D prema ACC/AHA.

Četiri NYHA klase zatajenja srca su sljedeće:

Klasa I: asimptomatski

Klasa II: simptomatski pri umjerenj aktivnosti

Klasa III: simptomatski pri blagoj aktivnosti

Klasa IV: simptomatski u mirovanju. (7)

Zatajenje srca se dodatno klasificira prema e젝cijskoj frakciji lijeve klijetke (LVEF).

1. Zatajenje srca s reduciranim izbacivanjem (HF_rEF): pacijenti s LVEF $\leq 40\%$.
2. Zatajenje srca s poboljšanim izbacivanjem (HF_{imp}EF): pacijenti s prethodnim LVEF $\leq 40\%$ i naknadnim mjerenjem LVEF $>40\%$.
3. Zatajenje srca s blago reduciranim izbacivanjem (HF_{mr}EF): pacijenti s LVEF od 41% do 49% i dokazima spontanog ili izazvanog povećanja tlakova punjenja lijeve klijetke (LVFP), karakteriziranog povišenim natriuretskim peptidima ili hemodinamskim mjerenjima.
4. Zatajenje srca s očuvanim izbacivanjem (HF_pEF): pacijenti s LVEF $\geq 50\%$ i dokazima spontanog ili izazvanog povećanja tlakova punjenja lijeve klijetke (LVFP), karakteriziranog povišenim natriuretskim peptidima ili hemodinamskim mjerenjima. (7)

2.5. Patofiziologija srčanog zatajivanja

U početnim fazama zatajenja srca nekoliko kompenzacijskih mehanizama pokušava održati srčanu e젝cijsku frakciju. Kronična aktivacija simpatičkog živčanog sustava dovodi do smanjene osjetljivosti beta receptora na produkte simpatikusa. To rezultira promjenama u regeneraciji miocita, hipertrofijom i hiperkontraktilnosti miokarda. (15) Povećana simpatička aktivnost, uz smanjenu e젝cijsku frakciju, također doprinosi aktivaciji renin-angiotenzin-aldosteronskog sustava, sistemskoj vazokonstrikciji i zadržavanju natrija. (15, 16)

Sustav RAAS oslobađa angiotenzin II, za kojeg je dokazano da potiče hipertrofiju stanica miokarda i intersticijsku fibrozu, pridonoseći remodeliranju miokarda. (17)

Angiotenzin II djeluje i kao snažan vazokonstriktor u sistemske i bubrežnoj cirkulaciji (eferentna arteriola), potiče oslobađanje noradrenalina iz simpatičkih živčanih završetaka, smanjuje vagusni tonus, stimulira otpuštanje aldosterona te uzrokuje endotelnu disfunkciju. Povišene koncentracije aldosterona rezultiraju zadržavanjem natrija i vode te pojačanom ekskrecijom kalija. (18)

Smanjenje srčane ejekcijske frakcije dovodi do oslobađanja epinefrina, norepinefrina, endotelina-1 i vazopresina. Navedeni medijatori uzrokuju vazokonstrikciju, što dovodi do povećanja naknadnog opterećenja (engl. afterload). Posljedično dolazi do povećanja cikličkog adenozin monofosfata (cAMP) i citosolnog kalcija u miocitima što povećava kontraktilnost i dodatno sprječava relaksaciju miokarda. Navedeno dovodi do povećane potrebe miokarda za kisikom. Ova paradoksalna potreba za povećanjem srčane ejekcijske frakcije kako bi se zadovoljila potreba miokarda rezultira sa smrtnom stanom miokarda. Smanjenje srčane ejekcijske frakcije uz povećanu potrebu dovodi do zatvorenog ciklusa povećane neurohumoralne stimulacije, neprilagođenih hemodinamskih potreba i odgovora srčanog mišića. Gubitak miocita rezultira progresivnim smanjenjem ejekcijske frakcije i nepotpunim pražnjenjem lijeve klijetke. Povećani volumen i tlak lijeve klijetke uzrokuju retrogradno povećanje tlakova u lijevom atriju i plućnoj cirkulaciji. (19)

Dekompenzirano zatajenje srca karakterizira periferna vazokonstrikcija i povećano predopterećenje (engl. preload) srca. Moždani natriuretski peptid (BNP) i atrijski natriuretski peptid (ANP) izlučuju se kompenzatorno kako bi se tijelo ekskrecijom riješilo viška natrija i posljedično viška vode iz organizma te na taj način smanjilo naknadno opterećenje (engl. afterload). (20)

2.6. Dijagnostika srčanog zatajivanja

Postavljanje dijagnoze kroničnog zatajenja srca (CHF) zahtijeva prisutnost simptoma i/ili znakova zatajenja srca te objektivne dokaze o disfunkciji srca. Tipični simptomi uključuju otežano disanje, umor i oticanje gležnjeva (Tablica 1). Simptomi i znakovi sami po sebi nisu dovoljno precizni za postavljanje dijagnoze zatajenja srca.

Tablica 1. Znakovi i simptomi srčanog zatajivanja, prevedeno i preuzeto od (21).

Simptomi	Znakovi
Tipični	Više specifični
Kratkoća daha Ortopneja Paroksizmalna noćna dispneja Smanjena tolerancija na napor Umor, iscrpljenost Produženo vrijeme oporavka nakon vježbanja Oticanje gležnjeva	Povišeni jugularni venski tlak Hepatojugularni refluks Treći srčani ton (galopni ritam)
Manje tipični	Manje specifični
Noćni kašalj Hroptanje Osjećaj nadutosti Gubitak apetita Zbunjenost (starije osobe) Depresija Palpitacije Vrtoglavica Sinkopa	Povećanje tjelesne težine (>2 kg/tjedno) Gubitak tjelesne težine (uznapredovali HF) Srčani šum Periferni edem (gležanj, sakralni, skrotalni) Pulmonalne krepitacije Pleuralni izljev Tahikardija, tahipneja Hepatomegalija Ascites Hladni ekstremiteti Oligurija

Dijagnoza CHF-a postaje vjerojatnija kod pacijenata s anamnezom infarkta miokarda, arterijske hipertenzije, koronarne arterijske bolesti, šećerne bolesti, zlouporabe alkohola, kronične bolesti bubrega, kardiotsične kemoterapije te kod onih s obiteljskom anamnezom kardiomiopatije ili iznenadne smrti. (21)

Kod postavljanja dijagnoze zatajenja srca potrebna je sveobuhvatna procjena. To uključuje kompletan krvni nalaz, profil željeza, bubrežni profil i profil jetre. Nakon osnovnog metaboličkog i krvnog panela, nužne su daljnje pretrage, ovisno o etiologiji i kliničkom stadiju. (7)

Preporučeni dijagnostički testovi za procjenu pacijenata sa sumnjom na CHF su: elektrokardiogram, laboratorijske i biokemijske pretrage, ehokardiografija i rendgenski snimak prsnog koša.

Normalan EKG čini dijagnozu zatajenja srca malo vjerojatnom. EKG može otkriti abnormalnosti poput fibrilacije atrijske, Q valova, hipertrofije lijeve klijetke i proširenog QRS kompleksa koje povećavaju vjerojatnost dijagnoze zatajenja srca i mogu usmjeriti na optimalnu terapiju. Preporučuje se mjerenje natriuretičkih peptida (NPs), ako su dostupni. Plazmatska koncentracija BNP-a manja od 35 pg/mL, N-terminalnog pro-BNP-a (NT-proBNP) manja od 125 pg/mL ili srednje-regionalnog pro-ANP-a (MR-proANP) manja od 40 pmol/L čini dijagnozu zatajenja srca malo vjerojatnom.

Osnovne pretrage kao što su serumska urea i elektroliti, kreatinin, kompletna krvna slika, te testovi funkcije jetre i štitnjače preporučuju se za razlikovanje zatajenja srca od drugih stanja, pružanje prognostičkih informacija i usmjeravanje potencijalne terapije.

Preporučuje se ehokardiografija kao ključna pretraga za procjenu srčane funkcije. Osim određivanja ejekcijske frakcije lijeve klijetke, ehokardiografija pruža informacije o drugim parametrima kao što su veličina komora, ekscentrična ili koncentrična hipertrofija ventrikula, regionalne abnormalnosti pokreta stijenki (koje mogu ukazivati na osnovnu koronarnu arterijsku bolest, Takotsubo sindrom ili miokarditis), funkcija desne klijetke, plućna hipertenzija, funkcija valvula i markeri dijastoličke funkcije.

Preporučuje se rendgenski snimak prsnog koša za istraživanje drugih potencijalnih uzroka otežanog disanja (npr. plućne bolesti). Također može pružiti potporne dokaze zatajenja srca (npr. plućna kongestija ili kardiomegalija). (21)

2.7. Generalne postavke liječenja srčanog zatajenja

2.7.1. Promjena životnih navika

Nekoliko studija je pokazalo da tjelovježba poboljšava kardiorespiratornu funkciju i kvalitetu života kod pacijenata s HFpEF-om. Tjelovježba i rana rehabilitacija srčanih kapaciteta uz gubitak težine poboljšavaju fizičku spremu te pokazuju niže stope hospitalizacije specifične za zatajenje srca uz poboljšanje kvalitete života kod pacijenata s HFpEF-om. (22, 23)

2.7.2. Antihipertenzivna terapija

Diuretici, inhibitori angiotenzinskih receptora–neprilizina (ARNI), blokatori angiotenzinskih receptora (ARB) i antagonisti mineralokortikoidnih receptora (MRA) su sastavni dijelovi antihipertenzivne terapije kod pacijenata sa loše reguliranim krvnim tlakom uz dijagnozu HFpEF-a. Trenutno preporučene vrijednosti krvnog tlaka su do 130/80 mmHg. (24)

2.7.3. Terapija inhibitorima natrij-glukoznog kotransportera 2 (SGLT2)

Terapiju inhibitorima SGLT2 treba razmotriti kod svih pacijenata s HFpEF-om, s ili bez šećerne bolesti tipa 2, što je prije moguće, nakon početne medicinske stabilizacije. (25) Učinci terapije inhibitorima SGLT2 prepoznaju se kod pacijenata s HFpEF-om u svim dobnim skupinama, a povećanje dobi nije povezano s porastom nuspojava. (26)

2.7.4. Kontrola frekvencije kod fibrilacije atrijske

Beta blokatori i blokatori kalcijevih kanala nedihidropiridinske skupine su preferirane terapije za kontrolu frekvencije kod pacijenata s fibrilacijom atrijske i HFpEF-om. (27)

2.7.5. Dodatna terapija

Kod pacijenata s HFpEF-om i sumnjom na opstruktivnu apneju u snu, preporučuje se konzultacija s liječnikom specijalistom za poremećaje spavanja radi polisomnografskog pregleda. Umor je čest simptom zatajenja srca, a dnevna pospanost čest je simptom apneje u snu; pretilost je čimbenik rizika za oba patološka procesa. (7)

Korištenje CardioMEMS-a, hemodinamičkog sustava za praćenje tlaka u plućnoj arteriji koji se u obliku senzora implantira u plućnu arteriju, poboljšava kvalitetu života i smanjuje hospitalizacije kod pacijenata s HFpEF-om. (28)

Koronarna angiografija i revaskularizacija trebaju se razmotriti ako ishemija uzrokuje simptome HFpEF-a. (29)

Smjernica ACC/AHA iz 2022. godine za upravljanje zatajenjem srca preporučuje da svi pacijenti s dijagnozom zatajenja srca primaju palijativnu i potporu skrb. U kontekstu pacijenata s HFpEF-om, palijativna skrb definira se kao „skrb usmjerena na pacijenta i obitelj koja optimizira kvalitetu života povezanu sa zdravljem predviđanjem, sprječavanjem i liječenjem patnje“. (7)

3. PATOFIZIOLOGIJA NASTANKA ISHEMIJSKE KARDIOMIOPATIJE

U slučaju ishemije miokarda s poremećenim epikardijalnim protokom krvi i/ili rezervom koronarnog protoka, dolazi do patološke kaskade metaboličkih, upalnih, neurohumoralnih i strukturnih promjena u miokardu lijeve klijetke, što dovodi do nepovoljnog remodeliranja lijeve klijetke, kontraktilne disfunkcije i mehaničkog zatajenja pumpe. (30)

3.1. Uloga upale u remodeliranju miokarda

Ishemija miokarda pokreće ozljedu i smrt različitih sastavnica miokarda uključujući kardiomiocyte, endotelne stanice, fibroblaste i intersticij. Dolazi do protuupalnog odgovora koji se manifestira aktivacijom komplementa, proizvodnjom reaktivnih kisikovih radikala i aktivacijom inflammasoma. Naknadno, oslobađanje nekoliko protuupalnih medijatora (poput citokina i kemokina) rezultira povećanim brojem upalnih stanica u zoni infarkta i pojačava upalni odgovor nakon akutnog infarkta miokarda. Ciljanjem granične zone infarkta, infiltrirajući leukociti mogu inducirati smrt kardiomiocita, čime se proširuje nepovoljno remodeliranje miokarda uslijed nastale ishemije i izvan izvorne zone infarkta. (31)

Pokazalo se da intrinzični vazodilatator adenzin i rosuvastatin smanjuju veličinu infarkta i reperfuzijsku ozljedu nakon AMI putem modulacije T-limfocitne imunološke kaskade. (32)

Nadalje, kod ishemijske kardiomiopatije postoji globalna ekspanzija i proliferacija disfunkcionalnih regulatornih T-limfocita koji izlučuju protuupalne citokine, imaju smanjeni imunomodulatorni kapacitet i karakterizirani su pojačanim antiangiogenim i profibrotskim svojstvima. Istraživanja pokazuju da selektivno odstranjivanje disfunkcionalnih regulatornih T-limfocita, u eksperimentalnim modelima s promjenama koji karakteriziraju ishemijsku kardiomiopatiju, može zaustaviti nepovoljno remodeliranje i disfunkciju lijeve klijetke, ublažiti hipertrofiju, fibrozu i upalu te potaknuti neovaskularizaciju tkiva. (33)

3.2. Koronarna mikrovaskularna disfunkcija

Čak i u kontekstu uspješne mehaničke revaskularizacije i obnove epikardijalnog protoka krvi nakon AMI-a, značajan dio pacijenata, gotovo 50%, još uvijek ne postiže optimalnu reperfuziju miokarda. Ovo stanje, poznato kao fenomen bez ponovnog protoka, uglavnom se pripisuje disfunkciji koronarne mikrocirkulacije. Ista obuhvaća skup patoloških mehanizama uključujući poremećenu vazomotornu funkciju, opsežnu mikrovaskularnu ozljedu s mikrovaskularnom opstrukcijom, upalu i hemoragiju nakon AMI i reperfuzijske terapije. Ključni patogenetski mehanizmi u ovom stanju su:

- (i) distalna aterotrombotska embolizacija;
- (ii) ishemijska ozljeda;
- (iii) reperfuzijska ozljeda;
- (iv) individualna osjetljivost koronarne mikrocirkulacije na ozljedu. (34)

Značajno je da epikardijalne arterije predstavljaju samo 10% volumena koronarne cirkulacije, dok mikrocirkulacija sadrži preostalih 90%. (35)

Produženo razdoblje ishemije nakon koje slijedi reperfuzija povezano je s disfunkcijom endotela; smanjenim izlučivanjem intrinzičnih vazodilatatora kao što je dušikov oksid i povećanim izlučivanjem jakih vazokonstriktora poput endotelina. Na staničnoj razini endotela vidljiv je gubitak pinocitoznih vezikula, prekid endotelnog kontinuuma uz nakupljanje trombocita, fibrinskih naslaga i neutrofila u regiji ozljede te ekstracelularnih eritrocita s formacijom tvorbi nalik valjku (rouleaux) i luminalnom opstrukcijom. (36)

Konačno, intramiokardijalno krvarenje predstavlja najteži, ireverzibilni oblik oštećenja koronarne mikrocirkulacije s uništenjem koronarnih kapilara, ekstravazacijom eritrocita, nekrozom i staničnim ostacima unutar područja infarkta. (37,38)

3.3. Strukturno i funkcionalno remodeliranje miokarda

Upalne i neurohumoralne promjene povezane s ishemijskim miokardom rezultiraju nepovoljnim strukturnim i funkcionalnim remodeliranjem ventrikula s miokardijalnom fibrozom, dilatacijom i sistoličkom disfunkcijom. Postoje tri osnovna patofiziološka koncepta koja leže u osnovi ishemijskog miokarda lijeve klijetke; hibernirajući, omamljeni i ožiljkasti miokard. (30)

Hibernirajući miokard odnosi se na kronično disfunkcionalan (hipokontraktilno stanje), ali kompenziran miokard karakteriziran smanjenim protokom krvi u mirovanju. Postoje opsežna oštećenja miocita i ozbiljnije smanjenje miokardijalne perfuzije. (39)

U hibernirajućem miokardu, miokardijalna perfuzija u mirovanju je dovoljna za očuvanje osnovne metaboličke funkcije. Dolazi do potpunog gubitka sarkomera, sarkoplazmatskog retikuluma i T-tubula uz povećan broj glikogenih nakupina. Kronična hibernacija može rezultirati nepovratnim strukturnim promjenama s razvojem fibroze, širenjem izvanstaničnog prostora i stvaranjem miokardijalnog ožiljka. (40)

Omamljen miokard karakterizira produžena i reverzibilna kontraktilna disfunkcija uz prisutnost gotovo normalnog protoka krvi u mirovanju, ali smanjene koronarne rezerve protoka. Obično je rezultat nagle, prolazne, teške ishemije koja traje i nakon obnove normalnog epikardijalnog protoka krvi. Za razliku od hibernirajućeg miokarda, omamljen miokard uglavnom karakteriziraju metaboličke promjene na staničnoj razini, uključujući iscrpljivanje adenzin trifosfata (ATP) uz smanjenu osjetljivost na kalcij i stvaranje slobodnih kisikovih radikala, što rezultira disfunkcionalnim sarkoplazmatskim retikulumom, bez izvanstaničnih promjena. Pokazano je da je, u kontekstu omamljenog miokarda, oporavak kontraktilnosti brži i obično se događa unutar šest mjeseci nakon uspješne revaskularizacije, dok hibernirajućem miokardu može trebati do jedne godine da pokaže funkcionalno poboljšanje nakon uspješne revaskularizacije. (30)

Konačni zajednički put gore navedenih promjena je nepovoljno remodeliranje lijeve klijetke, koje se može pojaviti u različitim fazama. U početnoj fazi, nekroza kardiomiocita i promjene u opterećenju dovode do niza unutarstaničnih signalnih procesa, uključujući aktivaciju metaloproteinaza matriksa, aktivaciju RAAS-a i oslobađanje profibrotskih i apoptotskih molekula kao što je transformirajući čimbenik rasta β . Rano remodeliranje uključuje stanjivanje stijenke i dilataciju, dok nepovratno, kasno remodeliranje proizlazi iz miokardijalne fibroze i ožiljaka. (41)

Osim toga, naknadne promjene u obliku i geometriji ventrikula često su povezane s valvularnim abnormalnostima kao što je funkcionalna mitralna regurgitacija (MR) koja može dodatno ubrzati nepovoljne strukturne promjene lijeve klijetke putem volumnog preopterećenja. Povećanje prstena, napinjanje mitralnih listića uslijed remodeliranja lijeve klijetke, pomicanje papilarnih mišića i povećana napetost na tetivama ključne su komponente patogenetskih mehanizama koji leže u osnovi funkcionalne/ishemijske regurgitacije. MR dodatno povećava tlak u aatriju i može rezultirati plućnom hipertenzijom i zatajenjem srca. (42)

4. DIJAGNOZA, PROCJENA FUNKCIONALNOSTI MIOKARDA I ULOGA SLIKOVNIH METODA U DIJAGNOSTICI ISHEMIJSKE KARDIOMIOPATIJE

Testiranje vijabilnosti miokarda igra važnu ulogu u dijagnostičkoj obradi ishemijske kardiomiopatije. Vijabilnost miokarda je pojam koji se koristi za opisivanje regija miokarda, na temelju različitih slikovnih karakteristika, koje imaju potencijal oporaviti funkciju miokarda nakon revaskularizacije. Ove regije miokarda, unatoč hipokontraktilnosti, pokazuju kontraktilnu rezervu i imaju očuvanu metaboličku aktivnost. (43)

4.1. Uloga EKG-a u procjeni vijabilnog miokarda

Patološki Q valovi su tradicionalno pripisivani transmuralnoj ishemiji i smatralo se da predstavljaju nekrotično ožiljkasto tkivo miokarda. Naknadna istraživanja su otkrila da prisutnost Q vala ima slabu korelaciju s odsutnošću vijabilnosti (vitalnosti) miokarda i nisku preciznost detekcije vijabilnosti miokarda u usporedbi sa slikovnim testovima (osjetljivost 65% i specifičnost 69%). Elevacija ST segmenta u odvodima povezanim s infarktom i recipročna ST depresija tijekom testa opterećenja imaju osjetljivost od 84% i specifičnost od 100% za detekciju vijabilnosti. (44)

4.2. Uloga invazivnih procedura u dijagnostici ishemijske bolesti srca

Koronarografija i intravaskularno snimanje mogu procijeniti morfologiju i funkciju koronarnih žila miokarda. Elementi koji ukazuju na miokard s očuvanom vitalnošću su: distalni TIMI (tromboliza u infarktu miokarda) protok ocjene III, kontrastom prikazani miokard, prisutnost kolateralnog protoka i značajna stenoza proksimalne koronarne arterije. (45)

O tehničkim postavkama intervencijskog liječenja koronarnog sindroma više u stavci broj 5.

4.3. Uloga neinvazivnih procedura u dijagnozi ishemijske bolesti srca

Dostupne slikovne metode koje procjenjuju ostatnu zalihu zdravog miokarda mogu ocijeniti strukturni i funkcionalni integritet kardiomiocita i unutarstanične procese u miokardijalnim stanicama. Očuvanost debljine stijenke lijeve klijetke može se procijeniti ehokardiografijom i magnetskom rezonancijom srca, dok se kontraktilna rezerva istražuje dobutaminski stres ehokardiografijom i magnetskom rezonancijom srca. (46)

Najčešće neinvazivne metode testiranja vijabilnosti miokarda su:

- Ehokardiografija
- Magnetska rezonancija (MRI)
- Tomografija emisije pojedinačnog fotona (SPECT)
- Pozitronska emisijska tomografija (PET). (30)

4.3.1. Ehokardiografija

Ehokardiografija je široko dostupna, praktična metoda prve linije za procjenu vijabilnosti (vitalnosti) miokarda. Debljina stijenke miokarda veća od pet mm u presistoli pokazatelj je vitalnog miokarda s osjetljivošću od 100%, ali s niskom specifičnošću od 28%. Jako dilatirana lijeva klijetka može ukazivati na prisutnost nevitalnog miokarda, pri čemu je povećani završni sistolički volumen povezan s lošijim ishodom funkcije lijeve klijetke nakon revaskularizacije. Završni sistolički volumen lijeve klijetke veći od 130 mL može biti pokazatelj više stope srčanih komplikacija nakon revaskularizacije, čak i u prisutnosti metabolički vitalnog miokarda. (30, 44)

4.3.2. Magnetska rezonancija (MRI)

Magnetska rezonancija srca može procijeniti vitalnost miokarda raznim tehnikama koje procjenjuju metaboličke, strukturne i funkcionalne promjene, karakteristike tkiva i staničnu vitalnost. To je idealna slikovna tehnika za procjenu vitalnosti miokarda. Može identificirati i kvantificirati opseg ožiljnog tkiva, perfuziju miokarda, debljinu stijenke i lokalizirani pokret stijenke, frakciju izbacivanja lijeve klijetke, volumene klijetke i kontraktilnu rezervu uz dobutaminski stres test. (44)

4.3.3. Tomografija emisije pojedinačnog fotona (SPECT)

U SPECT snimanju, očuvani miokard karakteriziran je prisutnošću kardiomiocita s očuvanim staničnim membranama koje nakupljaju radioizotop. Nakupljanje više od 50% radioizotopa u odnosu na maksimalno nakupljanje u normalnom segmentu koristi se za identifikaciju očuvanog miokarda, dok nakupljanje manje od 30% ukazuje na ishemijski promijenjen miokard. Kod nakupljanja između 30 i 50% radioizotopa, identificira se djelomično očuvan miokard. Najčešće korišteni radioizotopi u SPECT snimanju perfuzije miokarda su Talij 201 i Tehnecij 99m. (45)

4.3.4. Pozitronska emisijska tomografija (PET)

FDG otkriva metabolizam glukoze u miokardu, a ¹³N-amonijak ili Rubidij-82 mogu procijeniti koronarni protok krvi. Povećani metabolizam glukoze udružen sa smanjenim koronarnim protokom krvi prisutan je u disfunkcionalnom ishemijsko promijenjenom miokardu. Zdrav miokard koristi slobodne masne kiseline za proizvodnju ATP-a, ali u ishemijski promijenjenom miokardu dolazi do skretanja metabolizma sa slobodnih masnih kiselina na anaerobnu glikolizu. (44)

5. INTERVENCIJSKO LIJEČENJE KORONARNOG SINDROMA (PCI)

5.1. Osnovna načela perkutane koronarne intervencije

U svakodnevnoj intervencijskoj kardiološkoj praksi, koronarna angiografija je metoda zlatnog standarda kojom se jasno određuje je li akutna anginozna bol s kojom se pacijent prezentira posljedica okluzivne ili značajne subokluzivne lezije koronarnih arterija. U konačnici, želi se odgovoriti na pitanje postoji li okluzija ili ne. Značajnim lezijama se u pravilu smatraju sve stenozе na velikim epikardijalnim koronarnim arterijama kod kojih je suženje lumena angiografski procijenjeno na 70% ili više, s nekim iznimkama. Tako se značajnom stenozom debla lijeve koronarne arterije smatra angiografsko suženje lumena veće od 50%. Također treba imati na umu da se kombinirana stenozа proksimalnog segmenta prednje silazne grane od 70% ili više, prije prve septalne perforantne grane, te stenozа proksimalnog segmenta cirkumfleksne grane, prije prve marginalne grane, smatraju tzv. „ekvivalentima debla“ (engl. left-main equivalent). Trožilna koronarna bolest podrazumijeva signifikantnu bolest (70% ili više suženje lumena) svih triju koronarnih arterija, LAD, cirkumfleksne (Cx) te desne koronarne arterije (RCA), uz uvjet da su stenozirane u svojim proksimalnim ili srednjim segmentima. (47) Svakodnevni problem u kliničkoj intervencijskoj praksi su angiografski granične stenozе koronarnih arterija koje se nalaze u rasponu od 50 do 70% suženja lumena, a za koje, među operaterima, dokazano postoji značajna diskordancija i dilema u procjeni njihovog hemodinamskog i funkcionalnog značenja. (48)

Klasične indikacije za PCI uključuju akutni infarkt miokarda s elevacijom ST segmenta (STEMI), akutni infarkt miokarda bez elevacije ST segmenta (NSTEMI), nestabilnu anginu, stabilnu anginu, ekvivalent angine (dispneja, aritmija, sinkopa), pozitivan test koronarne rezerve, kritičnu stenozu koronarne arterije ili koronarnih arterija kod pacijenata koji nisu kandidati za kardiokirurško premoštenje ili su odbijeni za kardiokiruršku revaskularizaciju. (49)

Rutinski PCI infarktne arterije kontraindiciran je kod asimptomatskih pacijenata kod kojih je prošlo više od 48 sati od početka simptoma ishemije (IIIA razina preporuke). Takvi pacijenti bi se u načelu trebali zbrinjavati kao pacijenti koji imaju kroničnu totalnu okluziju (engl. chronic total occlusion, CTO) te bi kod njih trebalo razmotriti revaskularizacijsku strategiju samo ako su jasno prisutni simptomi koji sugeriraju ishemiju ili postoji objektivan dokaz vijabilnosti/reverzibilne ishemije miokarda u području koje irigira okludirana arterija. (50)

5.2. Proceduralni i tehnički aspekti perkutane koronarne intervencije

U smislu vaskularnog pristupa tijekom PCI-ja, u modernoj intervencijskoj kardiologiji prednost se daje pristupu putem radijalne arterije (najčešće desno transradijalno) jer se pokazao superiornim u odnosu na tradicionalno izvođen pristup kroz femoralnu arteriju (IA razina preporuke u STEMI i NSTEMI-ovim smjericama ESC-a). Radijalni pristup značajno smanjuje rizik lokalnih krvarenja, vaskularnih komplikacija i potrebe za primanjem transfuzije u odnosu na femoralni pristup. (51)

Jednako tako, neka istraživanja pokazala su da je korištenje radijalnog pristupa povezano s boljim preživljenjem osoba koji se podvrgavaju perkutanim intervencijama u akutnom koronarnom sindromu, u odnosu na transfemoralni pristup. (52)

Uz konvencionalni radijalni pristup postoji i tzv. distalni radijalni pristup koji se izvodi identificiranjem radijalne arterije u anatomsom „trokutu“ koji čine tetiva m. abductor pollicis longus, m. extensor pollicis brevis i tetiva m. extensor pollicis longus. Ovaj pristup zahtjevniji je za operatera te se pokazao po ishodima sličan konvencionalnom pristupu iako zahtjeva kraću hemostazu nego klasični radijalni pristup. (53)

Stentovi su endovaskularne proteze (metalne potpornice) koje su ugrađuju u koronarnu arteriju da bi se osigurala njezina protočnost. U osnovi, svaki moderan stent sastoji se od tri glavne komponente: metalne osnove, antiproliferativnog lijeka te nosača koji omogućava kontakt i kompatibilnost lijeka s metalnom osnovom te kontinuirano i kontrolirano otpuštanje lijeka unutar krvne žile. (54)

Danas se stentovi s lijekovima (DES) smatraju terapijom izbora za perkutanu koronarnu revaskularizaciju, no njihova upotreba još uvijek ima određena ograničenja, uključujući posebne anatomske uvjete, poput malih krvnih žila ili bifurkacija, ili kliničke uvjete poput povećanog rizika od krvarenja ili tromboze. Kako bi se prevladala neka od ovih ograničenja, u posljednjih nekoliko godina razvijeni su baloni s lijekom (DCB). DCB-ovi su baloni s varijabilnim stupnjem elastičnosti, obloženi antiproliferativnim lijekom koji se brzo oslobađa pri kontaktu sa stijenkom krvne žile. DCB-ovi su dizajnirani za dostavu antiproliferativnog lijeka, a ne za liječenje stenozе. Stoga, prije njihove upotrebe, lezija mora biti adekvatno prethodno tretirana, a uređaj se zatim napuhuje na dulje vrijeme (30 do 120 sekunda), što omogućuje adekvatan prijenos lijeka na stijenku krvne žile. (55)

DCB-ovi nude neke teoretske prednosti u odnosu na DES. Jedna od prednosti DCB-ova u usporedbi s DES-om je ta što pružaju veću kontaktnu površinu s krvnom žilom, omogućujući homogeniji prijenos lijeka na tkivo. Mehanička ekspanzija krvne žile kombinira se s oslobađanjem antiproliferativnog lijeka, koji započinje svoje djelovanje unutar vaskularne stijenke od intime do medije i adventicije: upravo na ta dva mjesta lijek će poticati fiziološko zacjeljivanje krvne žile s pozitivnim remodeliranjem i potencijalnim povećanjem lumena. (56)

5.3. Indikacije za perkutanu koronarnu intervenciju

Klasične indikacije za PCI uključuju akutni infarkt miokarda s podizanjem ST segmenta (STEMI), akutni infarkt miokarda bez podizanja ST segmenta (NSTEMI), nestabilnu anginu, stabilnu anginu, ekvivalent angine (dispneja, aritmija, sinkopa), pozitivan test koronarne rezerve, kritičnu stenozu koronarne arterije ili koronarnih arterija kod pacijenata koji nisu kandidati za kardiokirurško premoštenje ili su odbijeni za kardiokiruršku revaskularizaciju. (57)

5.4. Intravaskularna slikovna dijagnostika tijekom perkutane koronarne intervencije

Unatoč velikom napretku u tehnološkim i tehničkim aspektima implantacije DES-ova najnovije generacije, komplikacija pri kojoj stent gubi svoju funkcionalnost i ulogu unutar krvne žile i dalje je prisutna u svakodnevnoj praksi intervencijske kardiologije. Takav ishod se svakako želi izbjeći, a najznačajnija limitacija koja onemogućava potpuno optimiziranu implantaciju stenta jest činjenica da u konvencionalnoj koronarnoj angiografiji analiziramo trodimenzionalnu anatomiju koronarnih krvnih žila kroz „ograničeni“ dvodimenzionalni luminogram. Svijest o ovim ograničenjima potaknula je razvoj intravaskularnih metoda koje mogu biti od velike pomoći u procjeni stenoze lumena i karakterizaciji morfologije koronarnih aterosklerotskih plakova. Intravaskularne slikovne metode mogu pomoći u procjeni lezije i karakteristika krvne žile prije intervencije, intraproceduralno u pripremi lezije i implantaciji stenta te omogućuju procjenu implantiranog stenta i lezije nakon što je intervencija obavljena, što znatno doprinosi optimizaciji finalnog rezultata te boljim proceduralnim i kliničkim ishodima. (58) Unatoč navedenim prednostima, uporaba intravaskularnih slikovnih metoda u svakodnevnoj kliničkoj praksi je suboptimalna (manje od 15% kod svih PCI procedura), a neki od glavnih razloga jesu nedostatak educiranosti ili nedostatak opreme za njihovo izvođenje, troškovi opreme ili pak percepcija da korištenje navedenih metoda znatno utječe na produženje vremena procedura. (59)

5.4.1. Intravaskularni ultrazvuk

Intravaskularni ultrazvuk (engl. intravascular ultrasound, IVUS) je posebna vrsta katetera koja funkcionira na principu ultrazvučnih valova te u sebi sadrži piezoelektrični kristalni emiter koji odašilje ultrazvučne valove i pritom natrag prima refleksiju tih valova te time stvara slike poprečnog presjeka koronarne arterije unutar 360 stupnjeva u realnom vremenu. Odašiljani ultrazvučni valovi reflektiraju se i vraćaju tako da se od odbijaju od različitih tkivnih struktura koronarne arterije poput ehogenog fibroznog tkiva (kalcifikata) koji proizvode svijetle hiperehogene signale visokog intenziteta dok slabo ehogene ili anehogene strukture poput lipida šalju signale slabog intenziteta.

Navedene informacije stvaraju gray-scale sliku koja se vidi na posebnom monitoru i pružaju informacije o aterosklerotskoj patologiji unutar koronarne arterije, morfologiji plaka te arhitekturi slojeva same krvne žile. IVUS ima tkivnu penetraciju od 10 mm te se smatra metodom izbora u slikovnom prikazu većih vaskularnih struktura (npr. deblo lijeve koronarne arterije), a manje je precizan nego OCT u detekciji malpozicije stenta i rubnih disekata arterije. (60)

5.4.2. Optička koherentna tomografija

Optička koherentna tomografija (engl. optical coherence tomography, OCT) je invazivna slikovna metoda koja koristi jednokratne specijalne katetere koji odašilju infracrvenu svjetlost valne duljine 1300nm. OCT nudi visoku i bolju razlučivost slike kao i kontrast između lumena koronarne arterije i stijenke koronarne arterije u odnosu na IVUS, ali ima manju penetraciju tkiva (1-2.5mm) te ne može prikazati dublje strukture u odnosu na IVUS. OCT nam stoga pruža izvrstan i detaljan morfološki prikaz aterosklerotskih lezija te je superioran IVUS-u u provjeri adekvatne ekspanzije i apozicije implantiranih stentova te detekciju komplikacija nakon PCI-ja (restenoza, tromboza). Snimanje OCT-a zahtijeva poseban OCT uređaj te specijalan OCT kateter koji se jednokratno upotrebljava i uvodi u koronarnu arteriju preko standardne koronarne žice. (61)

5.5. Funkcionalna dijagnostika tijekom perkutane koronarne intervencije

Metode funkcionalne procjene stenozе koronarnih arterija putem frakcijske rezerve protoka (engl. fractional flow reserve, FFR) podrazumijevaju eventualnu koronarnu revaskularizaciju koja je vođena funkcionalnim dokazom ishemije u odnosu na klasičnu revaskularizaciju vođenu anatomskim kriterijima, odnosno prikazom 2D luminograma. (62)

FFR je mjerenje razlike tlaka preko stenozе koronarne arterije tijekom maksimalne hiperemije, koja se inducira primjenom vazodilatatora poput adenzina ili papaverina, i obično se izračunava dijeljenjem distalnog koronarnog tlaka s proksimalnim tlakom tijekom cijelog srčanog ciklusa s izračunatim rasponom od 0 do 1.

Prihvaćeno je da vrijednost FFR manja od 0,80 ukazuje na hemodinamski značajnu stenozu. (63)

Blokada stvara vizualne nepravilnosti unutarnjeg promjera koronarnih žila na angiografiji, a te nepravilnosti se kvantificiraju pomoću postotka. Ovaj postotak korelira sa stupnjem blokade arterije. Stupanj blokade obično se kvantificira u postocima i kategorizira kao blaga, umjerena/srednja ili teška. (64)

Frakcijska rezerva protoka (FFR) nudi još jedan alat koji pomaže u identificiranju srednjih blokada koronarnih arterija (između 50 i 70% začepljenosti lumena). Cilj je angioplastike i stentiranja povećati protok u koronarnim arterijama i ublažiti bol u prsima. Međutim, studije su pokazale da ako funkcionalno mjerenje, kao što je FFR, pokazuje da protok nije značajno blokiran, blokada ili lezija ne treba biti revaskularizirana (angioplastika/stentiranje), te liječnik može liječiti pacijenta farmakoterapijom. FFR je postupak koji se temelji na vodiču i točno mjeri krvni tlak i protok kroz izolirani segment koronarne arterije. Liječnik može izvršiti FFR kroz standardni dijagnostički kateter tijekom koronarne angiografije ili srčane kateterizacije. (65, 66)

5.6. Napredne tehnike perkutanog intervencijskog liječenja kompleksnih koronarnih lezija

S obzirom na to da se perkutane koronarne intervencije danas sve više izvode na sve morbidnijim, kompleksnijim te starijim pacijentima, česta pojava u intervencijskoj kardiološkoj praksi je prisutnost kalcificiranih koronarnih arterija koje onemogućavaju konvencionalno perkutano liječenje. Povećana krutost stijenki kalcificiranih koronarnih arterija predstavlja izazov za svakog intervencijskoga kardiologa te predstavlja značajan terapijski izazov jer onemogućava adekvatnu dopremu radnih materijala na mjesto ili preko mjesta ciljane lezije, što dovodi do suboptimane dopreme stenta i njihove uspješne ekspanzije, a sve navedeno značajno povećava rizik in-stent restenoze i tromboze stenta. (67)

Navedene metode mogu se u grubo podijeliti na metode u kojima se koriste baloni koji pod visokim tlakom mogu razbiti sloj kalcija, potom na visokotlačne balone od dva sloja te visokotlačne režuće balone koji sadrže mikrokirurške oštrice za modificiranje sloja kalcija. U ne-balonske metode modificiranja kalcija ubrajaju se intravaskularna litotripsija i rotacijska aterektomija. (68)

5.6.1. Rotacijska aterektomija

Rotacijska aterektomija je endovaskularna procedura koja ablatira i modicifira aterosklerotski plak tako da se kroz kalcificiranu krvnu žilu u smjeru prema naprijed (od proksimalno prema distalno) plasira posebna žica na kojoj se nalazi rotirajuće abrazivno „svrdlo“ (engl. burr) koje ima mikroskopske dijamantne izdanke i koje velikim brzinama rotacije (150 000 do 200 000 okretaja u minuti) uklanja i reže kalcificirani plak. Najčešće rotacijska aterektomija ukloni površinske kalcifikate i time bolje pripremi leziju za daljnji tretman balonskom dilatacijom i implantacijom stenta. (69)

5.6.2. Intravaskularna litotripsija

Intravaskularna litotripsija koristi konvencionalni balonski kateter s dva emitera montirana unutar balona. Emitira 10 pulseva u nizu frekvencijom od 1 puls/sekunda, s maksimalno 80 pulseva po kateteru. Ti valovi prodiru kroz meko tkivo i uzrokuju značajnu silu smicanja koja preferencijalno lomi kalcij u intimalnim i medijalnim slojevima stijenke krvne žile. Osim izuzetno visokih stopa uspješnosti i niskih stopa komplikacija, priprema je slična konvencionalnim balonima s relativno kratkom krivuljom učenja. (68)

6. ULOGA PERKUTANE KORONARNE INTERVENCIJE U BOLESNIKA SA SNIŽENOM EJEKCIJSKOM FRAKCIJOM LIJEVOG VENTRIKULA

Koronarna arterijska bolest najčešći je uzrok srčanog zatajenja sa smanjenom ejekcijom (HFrEF) na globalnoj razini i vodeći uzrok globalne smrtnosti. Studija Surgical Treatment for Ischemic Heart Failure (STICH) i studija Revascularization for Ischemic Ventricular Dysfunction (REVIVED) istražile su, na randomiziran način, ulogu koronarne revaskularizacije putem koronarne arterijske prenosnice (CABG) ili perkutane koronarne intervencije među pacijentima s disfunkcijom lijeve klijetke. (70) Potencijalna farmakoterapijska intervencija kod pacijenata s HFrEF uključuje beta-blokatore, inhibitore angiotenzin-konvertirajućeg enzima, blokatore angiotenzinskih receptora ili inhibitore angiotenzinskog receptora uz neprilizin te antagoniste mineralokortikoidnih receptora (MRA). (71)

6.1. STICH studija

STICH studija je randomizirano kontrolirano kliničko ispitivanje koje je uključilo 1212 pacijenata s LVEF $\leq 35\%$ i koronarnom arterijskom bolesti pogodnim za CABG kako bi se testirala hipoteza da CABG u kombinaciji s optimalnom medicinskom terapijom (OMT) može poboljšati preživljenje više nego sama OMT. Pacijenti su nasumično odabrani da prime CABG i OMT (CABG grupa od 610 pacijenata) ili samo OMT (OMT grupa od 602 pacijenata). Pacijenti nisu bili podobni za uključivanje u ispitivanje ako su imali stenozu lijeve glavne koronarne arterije od $\geq 50\%$ ili anginu klase III ili IV prema Kanadskoj kardiovaskularnoj društvu. Tijekom vremenskog praćenja u trajanju od 56 mjeseci, nije uočena značajna razlika u primarnom ishodu smrtnosti od svih uzroka između CABG grupe (36%) i OMT grupe (41%), unatoč trendu prema boljim kliničkim ishodima s CABG u kombinaciji s OMT-om nego s OMT-om samim (hazard ratio [HR] = 0,86, 95% interval pouzdanosti [CI] = 0,72–1,04, P = 0,12).

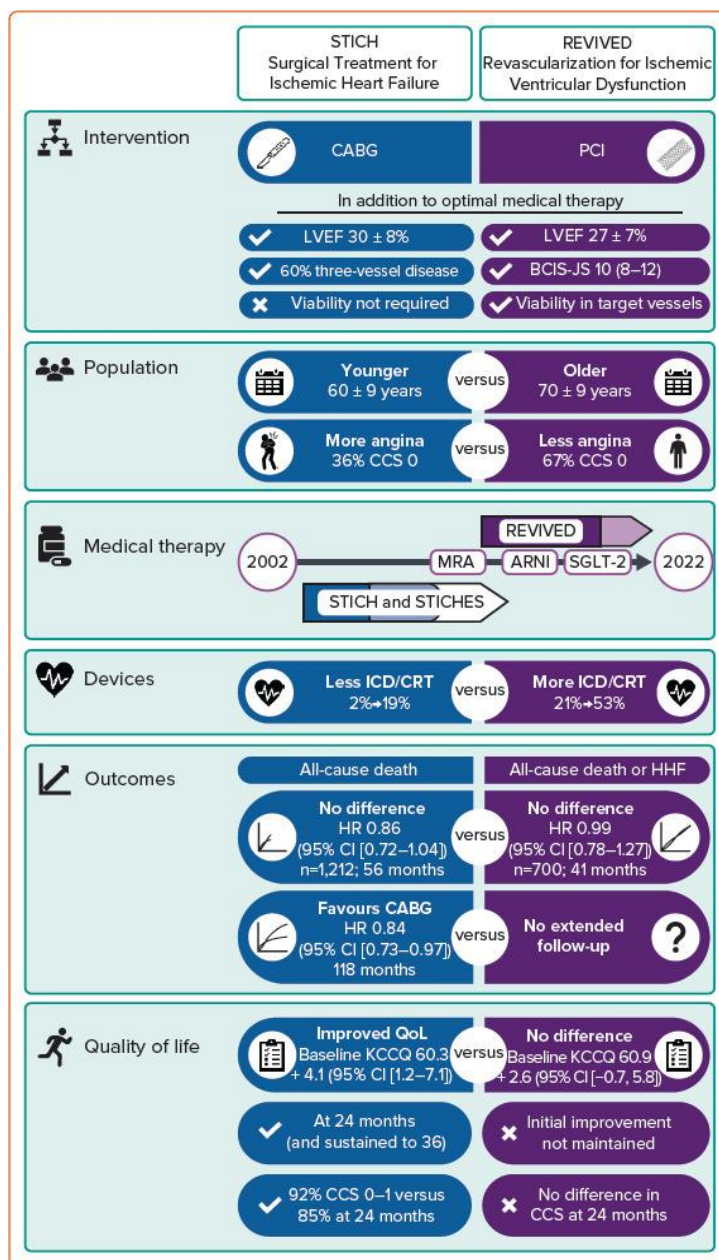
Značajno je da je CABG grupa imala nižu stopu smrtnosti od kardiovaskularnih uzroka nego OMT grupa (28% naspram 33%; HR, 0,81; 95% CI, 0,66 do 1,00; P = 0,05), niži udio smrtnih ishoda iz bilo kojeg uzroka i niži udio ishoda hospitalizacije zbog srčanog zatajenja u usporedbi s OMT grupom (58% naspram 68%) (HR = 0,74, 95% CI = 0,64–0,85, P < 0,001), što su bili unaprijed određeni sekundarni ishodi. STICHES studija je unaprijed određeno proširenje STICH studije s produženim praćenjem od dodatnih 5 godina. Za razliku od prvog izvješća za petogodišnje razdoblje, stopa smrtnosti od bilo kojeg uzroka bila je značajno niža u CABG grupi (58,9%) nego u OMT grupi (66,1%) na temelju podataka iz STICHES studije, koja je obuhvatila medijan praćenja od 9,8 godina (HR = 0,84, 95% CI = 0,73–0,97, P = 0,02). (70)

6.2. REVIVED studija

REVIVED British Cardiovascular Intervention Society (BCIS) 2 (REVIVED-BCIS2) studija bila je randomizirano kontrolirano ispitivanje koje je, na temelju dokaza prikupljenih iz STICH studije, testiralo intrigantnu hipotezu da PCI u kombinaciji s OMT može pružiti bolje ishode od samog OMT-a kod pacijenata s ishemijskom kardiomiopatijom, čime bi se prevladale proceduralne i rane opasnosti povezane s CABG-om. Studija je uključila 700 pacijenata s LVEF \leq 35%, opsežnim CAD i dokazima o održivosti miokarda u \geq 4 disfunkcionalna segmenta dostupna za PCI. Pacijenti su nasumično dodijeljeni ili za PCI uz medicinsku terapiju (PCI grupa od 347 pacijenata) ili za primanje samo medicinske terapije (OMT grupa od 353 pacijenata). Pacijenti nisu mogli sudjelovati ako su imali akutni infarkt miokarda tijekom 4 tjedna prije nasumične podjele u grupe ili ako su imali akutno dekompenzirano zatajenje srca/ventrikularne aritmije unutar prethodna 72 sata. Tijekom medijana praćenja od 41 mjesec (slično kao u STICH studiji), nije primijećena statistički značajna razlika u hospitalizaciji zbog zatajenja srca ili primarnom kombiniranom ishodu smrti od bilo kojeg uzroka između PCI grupe (37,2%) i OMT grupe (38%) (HR = 0,99, 95% CI = 0,78–1,27, P = 0,96). Kvaliteta života bila je viša za PCI grupu nakon 6 i 12 mjeseci, ali ta se razlika smanjila nakon 24 mjeseca. (72)

6.3. Usporedba REVIVED/STICH studije

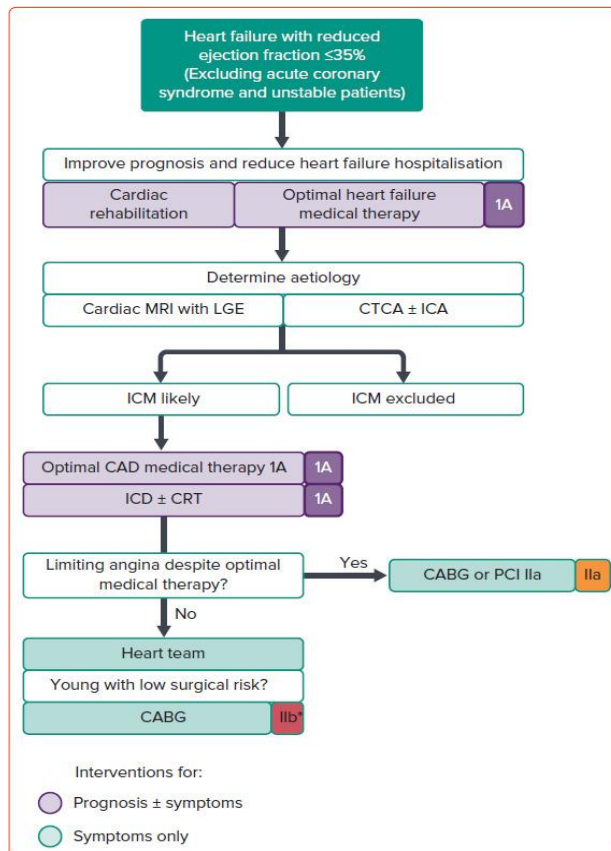
Dva ključna ispitivanja provedena u posljednja dva desetljeća procjenjivala su ulogu revaskularizacije u ishemijskoj kardiomiopatiji. Iz toga bi se moglo zaključiti da CABG djeluje, ali PCI ne. Međutim, treba uzeti u obzir i neke ključne razlike između ispitivanja (Slika 1).



Slika 1. Usporedba STICH I REVIVED studije, preuzeto od (73).

6.4. Trenutno dostupne smjernice za revaskularizaciju miokarda u bolesnika sa sniženom ejekcijskom frakcijom

Proturječni podaci o koristima revaskularizacije kod ishemijske kardiomiopatije odražavaju se u neslaganju između smjernica Europskog kardiološkog društva (ESC) i Američke udruge za srce/Američkog koledža za kardiologiju (AHA/ACC). U 2021. godini ESC je modificirao svoje preporuke iz 2018. godine, koje su prethodno savjetovale 1b za revaskularizaciju pomoću CABG kod teške disfunkcije LV-a gdje je koronarna anatomija bila prikladna, i 2aC za PCI kada se može postići potpuna revaskularizacija. AHA/ACC/Društvo za zatajenje srca Amerike u 2022. godini i dalje izdaje snažnu preporuku za revaskularizaciju pomoću CABG. (74)



Slika 2. Predložena strategija za dijagnosticiranje i daljnje postupanje sa koronarnom arterijskom bolešću kod srčanog zatajivanja sa smanjenom ejekcijskom frakcijom; preuzeto od (72).

Prvo, dijagnostička evaluacija pacijenta sa HFrEF ostaje važna, posebno jer je utvrđivanje ishemijske etiologije kroz povijest bilo irelevantno i nepouzđano. Utvrđivanje ishemijske etiologije disfunkcije LV daje snažan argument za ugradnju implantabilnog kardioverter-defibrilatora u svrhu sprječavanja iznenadne srčane smrti. Za one čiji MRI sugerira ishemijsku disfunkciju ili ne pruža jasnu alternativnu dijagnozu, treba obaviti snimanje koronarnih arterija kako bi se pružili podaci o koronarnoj anatomiji.

Neinvazivna CT koronarna angiografija omogućava da se invazivniji pristupi sačuvaju za one bolesnike kojima CT koronarografija ne može, ili vjerojatno neće, pružiti dijagnostičke informacije.

Drugo, područje fokusa je donošenje odluka oko revaskularizacije koronarne bolesti u prisustvu disfunkcionalnog lijevog ventrikula. Trenutno, prognostička korist od revaskularizacije rezervirana je za pažljivo odabrane pacijente koji su prikladni za operaciju prenosnica. Ako se pacijenti smatraju rizičnima za CABG, tada je potrebno optimiziranje farmakoterapije. PCI za lezije koje ograničavaju protok čini se prikladnim za problematičnu anginu ili simptome koji perzistiraju unatoč optimalnoj farmakoterapiji, iako komorbiditeti, kao i ekvivalenti angine mogu zamaskirati procjenu stvarnog simptomatskog opterećenja koronarne arterijske bolesti. Međutim, dokazi za PCI u populaciji sa srčanim zatajenjem su oskudni, a CABG je rezultirao s dodatnih 9% pacijenata bez angine u srednjem vremenu od 56 mjeseci u STICH-u u odnosu na izoliranu farmakoterapiju (50% naspram 41%).

Treće, presudna je važnost farmakoterapije i pravovremena ugradnja implantabilnih uređaja prema smjernicama. (73)

7. ZAKLJUČAK

Ishemijska kardiomiopatija predstavlja izazov zbog širokog spektra patofizioloških entiteta i kliničkih manifestacija. Dijagnoza i liječenje su složeni, a iako farmakoterapija i terapija uređajima poboljšavaju prognozu, dodatna uloga revaskularizacije ostaje nejasna zbog nedostatka kliničkih ispitivanja. Dok se ne prikupe dodatni podaci, potrebno je individualizirati pristup i pažljivo procijeniti sve relevantne parametre. Ishodi kod ishemijske kardiomiopatije su loši, ali CABG kod pažljivo odabranih pacijenata može poboljšati dugoročne ishode. Perkutana koronarna intervencija ne bi trebala biti izvedena samo radi poboljšanja funkcije lijevog ventrikula i smanjenja smrtnosti kod pacijenata s HFrEF-om i stabilnom ishemijskom bolesti srca.

8. ZAHVALE

Prvo bih se posebno želio zahvaliti svom mentoru, doc.dr.sc Vjekoslavu Radeljiću, na iskazanom povjerenju, pristupačnosti, savjetima i pomoći tijekom izrade ovog diplomskog rada.

Zahvalu dugujem svojoj obitelji koja mi je bila potpora i motivacija tijekom cijelog razdoblja studiranja i svim prijateljima izvan i na fakultetu na neizmjernej potpori tijekom čitavog studija.

9. LITERATURA

1. Mosterd A, Hoes AW. Clinical epidemiology of heart failure. *Heart* 2007;**93**:1137–1146.
2. Gokkusu C, Cakmakoglu B, Dasdemir S, Tulubas F, Elitok A, Tamer S, et al. Association between genetic variants of DNA repair genes and coronary artery disease. *Genet Test Mol Biomarkers* 2013;**17**:307e13.
3. Briceno N, Schuster A, Lumley M, Perera D. Ischaemic cardiomyopathy: pathophysiology, assessment and the role of revascularisation. *Heart* 2016;**102**:397–406.
4. Rahimtoola SH. The hibernating myocardium. *Am Heart J* 1989;**117**:211–221.
5. Felker GM, Shaw LK, O'Connor CM. A standardized definition of ischemic cardiomyopathy for use in clinical research. *J Am Coll Cardiol* 2002;**39**:210–218
6. Ponikowski P, Voors AA, Anker SD, Bueno H, Cleland JG, Coats AJ, i sur. 2016 ESC guidelines for the diagnosis and treatment of acute and chronic heart failure: The Task Force for the diagnosis and treatment of acute and chronic heart failure of the European Society of Cardiology (ESC). Developed with the special contribution of the Heart Failure Association (HFA) of the ESC. *Eur J Heart Fail* 2016;**18**:891–975.
7. Heidenreich PA, Bozkurt B, Aguilar D, Allen LA, Byun JJ, Colvin MM, i sur. 2022 AHA/ACC/HFSA Guideline for the Management of Heart Failure: A Report of the American College of Cardiology/American Heart Association Joint Committee on Clinical Practice Guidelines. *Circulation*. 2022 May 03;**145**(18):e895-e1032
8. Pfeffer MA, Shah AM, Borlaug BA. Heart Failure With Preserved Ejection Fraction In Perspective. *Circ Res*. 2019 May 24;**124**(11):1598-1617.

9. Savarese G, Becher PM, Lund LH, Seferovic P, Rosano GMC, Coats AJS. Global burden of heart failure: a comprehensive and updated review of epidemiology. *Cardiovasc Res.* 2023 Jan 18;118(17):3272-3287.
10. Vasan RS, Enserro DM, Beiser AS, Xanthakis V. Lifetime Risk of Heart Failure Among Participants in the Framingham Study. *J Am Coll Cardiol.* 2022 Jan 25;79(3):250-263.
11. He J, Ogden LG, Bazzano LA, Vupputuri S, Loria C, Whelton PK. Risk factors for congestive heart failure in US men and women: NHANES I epidemiologic follow-up study. *Arch Intern Med.* 2001 Apr 09;161(7):996-1002.
12. Hawkins NM, et al. Heart failure and chronic obstructive pulmonary disease: diagnostic pitfalls and epidemiology. *Eur. J. Heart Fail.* 2009; 11:130–139.
13. White-Williams C, Rossi LP, Bittner VA, Driscoll A, Durant RW, Granger BB, et al. American Heart Association Council on Cardiovascular and Stroke Nursing; Council on Clinical Cardiology; and Council on Epidemiology and Prevention. Addressing Social Determinants of Health in the Care of Patients With Heart Failure: A Scientific Statement From the American Heart Association. *Circulation.* 2020 Jun 02;141(22):e841-e863.
14. Ammar KA, Jacobsen SJ, Mahoney DW, Kors JA, Redfield MM, Burnett JC, Rodeheffer RJ. Prevalence and prognostic significance of heart failure stages: application of the American College of Cardiology/American Heart Association heart failure staging criteria in the community. *Circulation.* 2007 Mar 27;115(12):1563-70.
15. Opie LH, Commerford PJ, Gersh BJ, Pfeffer MA. Controversies in ventricular remodelling. *Lancet.* 2006 Jan 28;367(9507):356-67
16. Kemp CD, Conte JV. The pathophysiology of heart failure. *Cardiovasc Pathol.* 2012 Sep-Oct;21(5):365-71.
17. CONSENSUS Trial Study Group. Effects of enalapril on mortality in severe congestive heart failure. Results of the Cooperative North Scandinavian Enalapril Survival Study (CONSENSUS). *N Engl J Med.* 1987 Jun 04;316(23):1429-35

18. Jackson G, Gibbs CR, Davies MK, Lip GYH. Pathophysiology. *BMJ*. 15. siječanj 2000.;320(7228):167–70
19. Ait Mou Y, Bollensdorff C, Cazorla O, Magdi Y, de Tombe PP. Exploring cardiac biophysical properties. *Glob Cardiol Sci Pract*. 2015;2015:10
20. Abassi Z, Khoury EE, Karram T, Aronson D. Edema formation in congestive heart failure and the underlying mechanisms. *Front Cardiovasc Med*. 2022;9:933215.
21. McDonagh TA, Metra M, Adamo M, Gardner RS, Baumbach A, Böhm M, i sur; ESC Scientific Document Group. 2021 ESC Guidelines for the diagnosis and treatment of acute and chronic heart failure. *Eur Heart J*. 2021 Sep 21;42(36):3599-3726. doi: 10.1093/eurheartj/ehab368. Erratum in: *Eur Heart J*. 2021 Oct 14;: PMID: 34447992
22. Pandey A, Parashar A, Kumbhani D, Agarwal S, Garg J, Kitzman D, i sur. Exercise training in patients with heart failure and preserved ejection fraction: meta-analysis of randomized control trials. *Circ Heart Fail*. 2015 Jan;8(1):33-40
23. Mueller S, Winzer EB, Duvinage A, Gevaert AB, Edelmann F, Haller B, i sur. Effect of High-Intensity Interval Training, Moderate Continuous Training, or Guideline-Based Physical Activity Advice on Peak Oxygen Consumption in Patients With Heart Failure With Preserved Ejection Fraction: A Randomized Clinical Trial. *JAMA*. 2021 Feb 09;325(6):542-551
24. Kittleson MM, Panjrath GS, Amancherla K, Davis LL, Deswal A, Dixon DL, i sur. 2023 ACC Expert Consensus Decision Pathway on Management of Heart Failure With Preserved Ejection Fraction: A Report of the American College of Cardiology Solution Set Oversight Committee. *J Am Coll Cardiol*. 2023 May 09;81(18):1835-1878.
25. Solomon SD, McMurray JJV, Claggett B, de Boer RA, DeMets D, Hernandez AF, i sur. Dapagliflozin in Heart Failure with Mildly Reduced or Preserved Ejection Fraction. *N Engl J Med*. 2022 Sep 22;387(12):1089-1098.
26. Anker SD, Usman MS, Anker MS, Butler J, Böhm M, Abraham WT, i sur. Patient phenotype profiling in heart failure with preserved ejection fraction to guide therapeutic decision making. A scientific statement of the Heart Failure Association, the European

Heart Rhythm Association of the European Society of Cardiology, and the European Society of Hypertension. *Eur J Heart Fail*. 2023 Jul;25(7):936-955

27. Joglar JA, Chung MK, Armbruster AL, Benjamin EJ, Chyou JY, Cronin EM, et al. Peer Review Committee Members. 2023 ACC/AHA/ACCP/HRS Guideline for the Diagnosis and Management of Atrial Fibrillation: A Report of the American College of Cardiology/American Heart Association Joint Committee on Clinical Practice Guidelines. *Circulation*. 2024 Jan 02;149(1):e1-e156

28. Alam A, Van Zyl J, Nayyar N, Hall S, Jermyn R. Improvement in Metabolic Co-Morbidities after Implantation of CardioMEMS in Patients with Heart Failure with Preserved Ejection Fraction Phenotype. *J Clin Med*. 2021 Sep 22;10(19)

29. Golla MSG, Brown KN, Gupta N. StatPearls [Internet]. StatPearls Publishing; Treasure Island (FL): Mar 4, 2023. Percutaneous Transluminal Coronary Arteriography

30. Cabac-Pogorevici I, Muk B, Rustamova Y, Kalogeropoulos A, Tzeis S, Vardas P. Ischaemic cardiomyopathy. Pathophysiological insights, diagnostic management and the roles of revascularisation and device treatment. Gaps and dilemmas in the era of advanced technology. *Eur J Heart Fail*. 2020 May;22(5):789-799. doi: 10.1002/ejhf.1747. Epub 2020 Feb 5. PMID: 32020756.

31. Ong SB, Hernandez-Resendiz S, Crespo-Avilan GE, Mukhametshina RT, Kwek XY, Cabrera-Fuentes HA, Hausenloy DJ. Inflammation following acute myocardial infarction: multiple players, dynamic roles, and novel therapeutic opportunities. *Pharmacol Ther* 2018;**186**:73–87.

32. Hofmann U, Frantz S. Role of lymphocytes in myocardial injury, healing, and remodeling after myocardial infarction. *Circ Res* 2015;**116**:354–367.

33. Bansal SS, Ismahil MA, Goel M, Zhou G, Rokosh G, Hamid T, Prabhu SD. Dysfunctional and proinflammatory regulatory T-lymphocytes are essential for adverse cardiac remodeling in ischemic cardiomyopathy. *Circulation* 2019;**139**:206–221

34. Crea F, Camici PG, Bairey Merz CN. Coronary microvascular dysfunction: an update. *Eur Heart J* 2014;**35**:1101–1111.

35. Reynolds HR, Merz CNB, Berry C, et al. Coronary arterial function and disease in women with no obstructive coronary arteries. *Circ Res*. 2022;130(4):529–551
36. LSF, Damman P, Duncker DJ, Kloner RA, Nijveldt R, van Geuns RJ, Berry C, i sur. Pathophysiology and diagnosis of coronary microvascular dysfunction in ST-elevation myocardial infarction. *Cardiovasc Res* 2019.
37. Thornhill RE, Prato FS, Wisenberg G. The assessment of myocardial viability: a review of current diagnostic imaging approaches. *J Cardiovasc Magn Reson* 2002;4:381–410.
38. Kim RJ, Wu E, Rafael A, Chen EL, Parker MA, Simonetti O, i sur. The use of contrast-enhanced magnetic resonance imaging to identify reversible myocardial dysfunction. *N Engl J Med* 2000;343:1445–1453.
39. Elsasser A, Muller KD, Skwara W, Bode C, Kubler W, Vogt AM. Severe energy deprivation of human hibernating myocardium as possible common pathomechanism of contractile dysfunction, structural degeneration and cell death. *J Am Coll Cardiol* 2002;39:1189–1198
40. Elsasser A, Schlepper M, Klovekorn WP, Cai WJ, Zimmermann R, Muller KD, i sur. Hibernating myocardium: an incomplete adaptation to ischemia. *Circulation* 1997;96:2920–2931.
41. Briceno N, Schuster A, Lumley M, Perera D. Ischaemic cardiomyopathy: pathophysiology, assessment and the role of revascularisation. *Heart* 2016;102:397–406.
42. Enriquez-Sarano M, Akins CW, Vahanian A. Mitral regurgitation. *Lancet* 2009;373:1382–1394.
43. Briceno N, Perera D. To Revascularise or Not To Revascularise, That Is the Question: the Diagnostic and Management Conundrum of Ischaemic Cardiomyopathy. *Curr Cardiol Rep*. 2016
44. Babes EE, Tit DM, Bungau AF, Bustea C, Rus M, Bungau SG, Babes VV. Myocardial Viability Testing in the Management of Ischemic Heart Failure. *Life (Basel)*.

2022 Nov 1;12(11):1760. doi: 10.3390/life12111760. PMID: 36362914; PMCID: PMC9698475.

45. Garcia M.J., Kwong R.Y., Scherrer-Crosbie M., Taub C.C., Blankstein R., Lima J., i sur. State of the Art: Imaging for Myocardial Viability: A Scientific Statement From the American Heart Association. *Circ. Cardiovasc. Imaging*. 2020;13:e000053. doi: 10.1161/HCI.0000000000000053.

46. Almeida A.G., Carpenter J.-P., Cameli M., Donal E., Dweck M.R., Flachskampf F.A., i sur. Multimodality imaging of myocardial viability: An expert consensus document from the European Association of Cardiovascular Imaging (EACVI) *Eur. Heart J. Cardiovasc. Imaging*. 2021;22:e97–e125. doi: 10.1093/ehjci/jeab053

47. Emilsson OE, Bergman S, Mohammed MM, i sur. Pretreatment with heparin in patients with ST-segment elevation myocardial infarction: a report from the Swedish Coronary Angiography and Angioplasty Registry (SCAAR). *Eurointervention*. 2022;18(9): 709-18

48. Bharmal M, Kern MJ, Kumar G, Seto AH. Physiologic Lesion Assessment to Optimize Multivessel Disease. *Curr Cardiol Rep*. 2022;24(5): 541-50

49. Smith SC, Dove JT, Jacobs AK, i sur. ACC/AHA Guidelines for Percutaneous Coronary Intervention (Revision of the 1993 PTCA Guidelines) – Executive Summary. *Circulation*. 2001; 103(24): 3019-41

50. Schomig A, Mehilli J, Antoniucci D, i sur. Mechanical Reperfusion in Patients with Acute Myocardial Infarction Presenting More Than 12 Hours From Symptom Onset: A Randomized Controlled Trial. *JAMA*.2005;293(23): 2895-72

51. Bavishi C, Panwar SR, Dangas GD, i sur. Meta Analysis of Radial Versus Femoral Access for Percutaneous Coronary Interventions in Non-ST-Segment Elevation Acute Coronary Syndrome. *Am J Cardiol*. 2016;117(2):172-8

52. Gargiulo G, Giacoppo D, Jolly SS, i sur. Effects on Mortality and Major Bleeding of Radial Versus Femoral Artery Access for Coronary Angiography or Percutaneous

Coronary Intervention: Meta-Analysis of Individual Patient Data From 7 Multicenter Randomized Clinical Trials. *Circulation*. 2022;146(18):1329-43

53. Aminian A, Sgueglia GA, Wiemer M, i sur. Distal Versus Conventional Radial Access for Coronary Angiography and Intervention The DISCO RADIAL Trial. *Jacc Cardiovasc Interventions*. 2022;15(12):1191-201

54. Williams PD, Awan M. Stent selection for percutaneous coronary intervention. *Continuing Cardiol Educ*. 2017;3(2):64-9

55. Zilio F, Verdoia M, De Angelis MC, Zucchelli F, Borghesi M, Rognoni A, Bonmassari R. Drug Coated Balloon in the Treatment of De Novo Coronary Artery Disease: A Narrative Review. *J Clin Med*. 2023 May 25;12(11):3662. doi: 10.3390/jcm12113662. PMID: 37297857; PMCID: PMC10253316.

56. Igendy I.Y., Gad M.M., Elgendy A.Y., Mahmoud A., Mahmoud A.N., Cuesta J., Rivero F., Alfonso F. Clinical and Angiographic Outcomes with Drug-Coated Balloons for De Novo Coronary Lesions: A Meta-Analysis of Randomized Clinical Trials. *J. Am. Heart Assoc*. 2020;18:e016224. doi: 10.1161/JAHA.120.016224.

57. Fahim MAA, Salman A, Khan HA, Hasan SM, Bhojani MF, Aslam S, i sur. Long-term outcomes of titanium-nitride-oxide coated stents and drug-eluting stents in acute coronary syndrome: A systematic review and meta-analysis. *World J Cardiol*. 2024 May 26;16(5):293-305. doi: 10.4330 PMID: 38817643; PMCID: PMC11135326.

58. Shlofmitz E, Torguson R, Zhang C, i sur. Impact of Intravascular Ultrasound on Outcomes Following Percutaneous Coronary Intervention in Complex Lesions (iOPEN Complex. *Am Heart J*. 2020;221:74-83

59. Truesdell AG, Alasnag MA, Kaul P, i sur. Intravascular Imaging During Percutaneous Coronary Intervention JACC State-of-the-Art Review. *J Am Coll Cardiol*. 2023;81(6):590-605

60. Xu J, Lo S. Fundamentals and role of intravascular ultrasound in percutaneous coronary intervention. *Cardiovasc Diagn Ther*. 2020 Oct;10(5):1358-1370. doi: 10.21037/cdt.2020.01.15. PMID: 33224762; PMCID: PMC7666933.

61. Ali ZA, Karimi Galougahi K, Mintz GS, Maehara A, Shlofmitz RA, Mattesini A. Intracoronary optical coherence tomography: state of the art and future directions. *EuroIntervention*. 2021 Jun 11;17(2):e105-e123. doi: 10.4244/EIJ-D-21-00089. PMID: 34110288; PMCID: PMC9725016.
62. Soccia A, Tomaniak M, Neleman T, Groenland FTW, Plantés ACZ des, Daemen J. Angiography-Based Fractional Flow Reserve: State of the Art. *Curr Cardiol Rep*. 2022;24(6):667-78
63. Abbasciano RG, Layton GR, Torre S, Abbaker N, Copperwheat A, Lucarelli C, i sur. Fractional flow reserve and instantaneous wave-free ratio in coronary artery bypass grafting: a meta-analysis and practice review. *Front Cardiovasc Med*. 2024 Mar 7;11:1348341. doi: 10.3389/fcvm.2024.1348341. PMID: 38516003; PMCID: PMC10955066.
64. Lee JM, Choi KH, Koo BK, Park J, Kim J, Hwang D, i sur. Prognostic Implications of Plaque Characteristics and Stenosis Severity in Patients With Coronary Artery Disease. *J Am Coll Cardiol*. 2019 May 21;73(19):2413-2424. doi: 10.1016/j.jacc.2019.02.060. PMID: 31097161
65. Masdjedi K, van Zandvoort LJC, Balbi MM, Gijzen FJH, Ligthart JMR, Rutten MCM, i sur. Validation of a three-dimensional quantitative coronary angiography-based software to calculate fractional flow reserve: the FAST study. *EuroIntervention*. 2020 Sep 18;16(7):591-599. doi: 10.4244/EIJ-D-19-00466. PMID: 31085504.
66. Neupane S, Singh H, Edla S, Altujjar M, Yamsaki H, Lalonde T, Rosman HS, Eggebrecht H, Mehta RH. Meta-analysis of fractional flow reserve guided complete revascularization versus infarct related artery only revascularization in patients with ST-elevation myocardial infarction and multivessel coronary artery disease. *Coron Artery Dis*. 2019 Sep;30(6):393-397. doi: 10.1097/MCA.0000000000000740. PMID: 31094897.
67. Shah M, Najam O, Bhindi R, Silva KD. Calcium Modification Techniques in Complex Percutaneous Coronary Intervention. *Circulation CardioVasc Interventions*. 2021;14(5):e009870

68. Dawood M, Elwany M, Abdelgawad H, Sanhoury M, Zaki M, Elsharkawy E, Nawar M. Coronary calcifications, the Achilles heel in coronary interventions. *Postepy Kardiol Interwencyjnej*. 2024 Mar;20(1):1-17. doi: 10.5114/aic.2024.136415. Epub 2024 Mar 15. PMID: 38616941; PMCID: PMC11008515.
69. Gupta T, Weinreich M, Greenberg M, Colombo A, Latib A. Rotational Atherectomy: A Contemporary Appraisal. *Interv Cardiol*. 2019 Nov 18;14(3):182-189. doi: 10.15420/icr.2019.17.R1. PMID: 31867066; PMCID: PMC6918488.
70. Acerbo V, Cesaro A, Scherillo G, Signore G, Rotolo FP, De Michele G, i sur. Understanding the role of coronary artery revascularization in patients with left ventricular dysfunction and multivessel disease. *Heart Fail Rev*. 2023 Nov;28(6):1325-1334. doi: 10.1007/s10741-023-10335-0. Epub 2023 Jul 26. PMID: 37493869; PMCID: PMC10575800
71. Abdelhamid M, Rosano G, Metra M, Adamopoulos S, Böhm M, Chioncel O, i sur. Prevention of sudden death in heart failure with reduced ejection fraction: do we still need an implantable cardioverter-defibrillator for primary prevention? *Eur J Heart Fail*. 2022 Sep;24(9):1460-1466. doi: 10.1002/ejhf.2594. Epub 2022 Jul 16. Erratum in: *Eur J Heart Fail*. 2024 Jan;26(1):193. PMID: 35753058.
72. Perera D, Clayton T, O’Kane PD, i sur. Percutaneous revascularization for ischemic left ventricular dysfunction. *N Engl J Med*. 2022;387(15):1351–1360. doi: 10.1056
73. Li Kam Wa ME, Assar SZ, Kirtane AJ, Perera D. Revascularisation for Ischaemic Cardiomyopathy. *Interv Cardiol*. 2023 Aug 1;18:e24. doi: 10.15420/icr.2023.06. PMID: 37655258; PMCID: PMC10466461.
74. Neumann FJ, Sousa-Uva M, Ahlsson A, i sur. 2018 ESC/EACTS guidelines on myocardial revascularization. *Eur Heart J*. 2019;40:87–165. doi: 10.1093.

10. ŽIVOTOPIS

Rođen sam 10. svibnja 1999. godine u Zagrebu. Osnovnu školu Šime Budinića pohađao sam u Zadru, a potom gimnaziju Franje Petrića prirodoslovno-matematičkog usmjerenja. Medicinski fakultet Sveučilišta u Zagrebu upisao sam akademske 2018./2019. godine. Za vrijeme fakultetskog obrazovanja bio sam demonstrator na katedri za patofiziologiju, aktivni sudionik na više skupova, aktivni član studentske sekcije za kardiologiju te potpredsjednik studentske sekcije za ortopediju i traumatologiju. U rujnu 2023. godine odrađujem kliničku studentsku praksu u Sveučilišnoj bolnici Ferrara na odjelu za kardiologiju pod mentorstvom prof. Gianluca Campa. Bio sam član organizacijskog odbora simpozija „Abeceda hepatitisa“. Aktivno se služim engleskim jezikom.