

Porodaj zatkom

Tram, Greta

Master's thesis / Diplomski rad

2024

Degree Grantor / Ustanova koja je dodijelila akademski / stručni stupanj: **University of Zagreb, School of Medicine / Sveučilište u Zagrebu, Medicinski fakultet**

Permanent link / Trajna poveznica: <https://um.nsk.hr/um:nbn:hr:105:098571>

Rights / Prava: [In copyright](#)/[Zaštićeno autorskim pravom.](#)

Download date / Datum preuzimanja: **2024-09-04**



Repository / Repozitorij:

[Dr Med - University of Zagreb School of Medicine Digital Repository](#)



**SVEUČILIŠTE U ZAGREBU
MEDICINSKI FAKULTET**

Greta Tram

Porodaj zatkom

DIPLOMSKI RAD



Zagreb, 2024.

Ovaj diplomski rad izrađen je na Klinici za ženske bolesti i porode Kliničkog bolničkog centra Zagreb pod vodstvom doc.dr.sc. Gordana Zlopaše i predan je na ocjenu u akademskoj godini 2023./2024.

POPIS KRATICA

ACOG – engl. American College of Obstetricians and Gynecologists

CNGOF – engl. French College of Gynecologists and Obstetricians

CS – (engl. Caesarian section) – carski rez

CTG – kardiotokografija

ECV – (engl. External cephalic version) – vanjski okret

ERAS – engl. Enhanced Recovery After Surgery

IUGR – (engl. Intrauterine growth restriction) – intrauterini zastoj u rastu

LP – Leopold-Pavlikov hvat

MSV – Mauriceau-Smellie-Veit manevar

SOCG – engl. The Society of Obstetricians and Gynecologists of Canada

UZV – ultrazvuk

POPIS SLIKA

Slika 1. Vrste stava zatkom

Slika 2. Leopold-Pavlikovi hvatovi

Slika 3. Epiziotomija

Slika 4. Zadržavanje zatka

Slika 5. Pinardov manevar

Slika 6. Lovesetov manevar

Slika 7. Postavljanje kažiprsta u antekubitalnu jamu

Slika 8. Mauriceau-Smellie-Veit manevar

Slika 9. Korišćenje forcepsa

Slika 10. Prague manevar

SADRŽAJ

1. Uvod.....	1
2. Epidemiologija.....	1
3. Etiologija.....	2
3.2 Čimbenici rizika vezani uz fetus	2
3.3 Čimbenici rizika vezani uz posteljicu	3
3.5 Rizik za ponovljeni stav zatkom.....	3
4. Podjela	4
5. Dijagnoza	5
5.1 Anamneza	5
5.2 Klinički pregled	6
5.3 Ultrazvuk	8
6. Vanjski okret	9
6.1 Indikacije i kontraindikacije.....	9
6.2 Procedura i izvođenje.....	9
6.3 Ishod.....	11
6.4 Alternative	11
7. Porodaj.....	12
7.1 Vaginalni porodaj.....	12
7.1.1 Preporučeni kriteriji.....	12
7.1.2 Vođenje porođaja.....	13
7.1.3 Tijek porođaja	14
7.1.3.1 Anestezija.....	14
7.1.3.2 Epiziotomija.....	15
7.1.3.3 Mehanizam spontanog porođaja	15
7.1.3.4 Asistiran porođaj	16
7.1.4 Komplikacije.....	21

7.2 Carski rez.....	23
8. Neonatalni ishod	24
9. Zahvale.....	25
10. Literatura.....	26
11. Životopis.....	31

SAŽETAK

Porodaj zatkom

Greta Tram

Stav zatkom, lat. *praesentatio pelvina*, predstavlja prezentaciju kod koje se fetus nalazi u uzdužnom položaju, pri čemu se zadak nalazi iznad unutarnjeg cervikalnog ušća. Učestalost stava zatkom u populaciji procjenjuje se na 3-4 %. Stav zatkom može se podijeliti u jednostavan, potpun, nepotpun i stav nožicama. Uzrok nastanka stava zatkom najčešće je slučajno zauzimanje takve prezentacije, ali se u određenom postotku slučajeva može povezati s maternalnim, fetalnim ili placentarnim abnormalnostima. Dijagnoza stava zatkom temelji se na anamnezi, kliničkom i ultrazvučnom pregledu. Prije odluke o načinu porođaja preporuča se pokušati izvesti vanjski okret, kod trudnica kod kojih ne postoje kontraindikacije. Porođaj zatkom može se izvesti vaginalnim putem ili carskim rezom. Prema ACOG smjernicama, vaginalni porođaj može se izvršiti ako je on prethodno planiran te se odvija u specifičnim bolničkim uvjetima. Ako vaginalni porođaj ne uspijeva spontano, pristupa se izvođenju određenih manevara za porođaj nožica, ručica i glavice. Carskim rezom dovršava se oko 90 % slučajeva porođaja zatkom. Novorođenčad rođena u stavu zatkom ima povećan morbiditet i mortalitet, ali se uzrokom ne smatra izravno stav zatkom, već stanja povezana s njegovim nastankom kao što su fetalne anomalije, fetalni zastoj rasta i prijevremeni porođaj.

Ključne riječi: stav zatkom, porođaj zatkom, vanjski okret

SUMMARY

Breech delivery

Greta Tram

Breech presentation, *lat. praesentatio pelvina*, represents a presentation in which the fetus is in a longitudinal position, with the breech above the internal cervical opening. The frequency of breech presentation in the population is estimated at 3-4 %. The breech presentation can be divided into frank, complete, incomplete and foot breech. Breech presentation happens in most cases accidentally, but in a certain percentage of cases it can be associated with maternal, fetal or placental abnormalities. The diagnosis of breech presentation is based on anamnesis, clinical and ultrasound examination. Before deciding on the method of delivery, it is recommended to try external cephalic version in pregnant women with no contraindications. Breech delivery can be performed vaginally or by caesarean section. According to ACOG guidelines, vaginal birth can be performed if it is planned in advance and takes place in a hospital environment. If the vaginal birth does not succeed spontaneously, certain maneuvers are performed for the delivery of the legs, arms and head. Caesarean section is used in 90% of breech deliveries. Newborns born in the breech presentation have increased morbidity and mortality, but the cause is not directly considered to be breech presentation, but conditions related to its occurrence, such as fetal anomalies, fetal growth restrictions and premature delivery.

Key words: breech presentation, breech delivery, external cephalic version

1. Uvod

Stav zatkom, lat. *praesentatio pelvina*, predstavlja prezentaciju kod koje se fetus nalazi u uzdužnom položaju, pri čemu se zadak nalazi nad unutrašnjim cervikalnim ušćem te postaje vodeća čest u porođajnom kanalu. Postoji više vrsta stava zatkom – jednostavan, potpun, nepotpun i stav nožicama. Povećan rizik nastanka uzrokuju čimbenici koji onemogućavaju zauzimanje pravilnog stava te povećavaju ili smanjuju pokretljivost fetusa. Dijagnoza stava zatkom postavlja se na temelju anamnestičkih podataka, fizikalnim pregledom te uz pomoć ultrazvuka. Ovisno o vrsti stava zatkom te indikacijama, porođaj se može izvršiti vaginalno ili putem carskog reza (1).

2. Epidemiologija

Učestalost stava zatkom u populaciji procjenjuje se na 3-4 % jednoplodnih porođaja nakon 37. tjedna gestacije. Kod nedonoščadi rođene između 32. i 37. tjedna gestacije, učestalost iznosi 7 %, dok kod nedonoščadi rođene između 28. i 32. tjedna gestacije, iznosi i do 25 %. Učestalost stava zatkom povećana je kod prijevremeno rođenih u odnosu na novorođenčad rođenu u terminu, zbog fiziološkog okreta fetusa u stav glavicom koji se najčešće događa u drugoj polovici trećeg tromjesečja. Osim kod prijevremeno rođenih, incidencija stava zatkom povećana je kod blizanačkih te višeplođnih trudnoća (1).

3. Etiologija

Uzrok nastanka stava zatkom najčešće je slučajno zauzimanje takve prezentacije. Fetus je unutar uterusa mobilan i svojim pomicanjem zauzima takav stav. U 15 % slučajeva stav zatkom može se povezati s fetalnim, maternalnim i placentarnim abnormalnostima. Točan uzrok nastanka stava zatkom je nepoznat, no dovodi se u korelaciju s određenim čimbenicima rizika koji pogoduju nastanku nepravilnosti tako da fetusu onemogućuju zauzimanje pravilnog stava, smanjujući ili povećavajući njegovu pokretljivost unutar maternice (2).

3.1 Čimbenici rizika vezani uz majku

Jedan od najčešćih čimbenika rizika za nastanak stava zatkom predstavljaju urođene anomalije uterusa. Postoji na *uterus unicornis*, *uterus didelphys*, *uterus bicornis*, *uterus septus* i *uterus arcuatus*. Najčešća od navedenih anomalija je *uterus septus*, a najrjeđa *uterus unicornis*. Sve anomalije povezane su s prijevremenim porođajem kod kojeg je učestalost stava zatkom povećana u odnosu na porođaj u terminu. Osim anomalija, moguće su i abnormalnosti poput istmično ili cervikalno smještenih mioma koji povećavaju rizik nastanka stava zatkom (3). Ostali čimbenici rizika vezani uz majku koji se povezuju s nastankom stava zatkom su starija dob majke, nuliparitet, sužena zdjelica, maternalni hipotireoidizam i terapija antikonvulzivnim lijekovima (1).

3.2 Čimbenici rizika vezani uz fetus

Čimbenici rizika koji povećavaju vjerojatnost nastanka stava zatkom vezani uz fetus su fetalne anomalije, primjerice anencefalija, hidrokela i encefalokela te ostali poremećaji središnjeg živčanog sustava (4). Od ostalih rizičnih čimbenika vezanih uz fetus vjerojatnost za stav zatkom povećavaju ženski spol fetusa, fetalna asfiksija, fetalni zastoje rasta i položaj fetusa s ispruženim nožicama (5).

3.3 Čimbenici rizika vezani uz posteljicu

Najvažniji čimbenik rizika koji se povezuje s nastankom stava zatkom vezan uz posteljicu je abnormalnost lokacije (6). *Placenta praevia* predstavlja nisko nasjelu posteljicu koja djelomično ili u potpunosti prekriva unutrašnje ušće vrata maternice. Dijeli se na totalnu, parcijalnu, marginalnu i nisko smještenu. Incidencija nasjele posteljice kreće se između 0,3 % i 0,8 %, a njezin se nastanak povezuje sa starijom dobi majke, paritetom, prethodnim porođajem carskim rezom, prethodnim spontanim ili induciranim pobačajem, pušenjem, konzumacijom kokaina i pripadnošću određenim etničkim skupinama (3).

3.4 Ostali čimbenici rizika

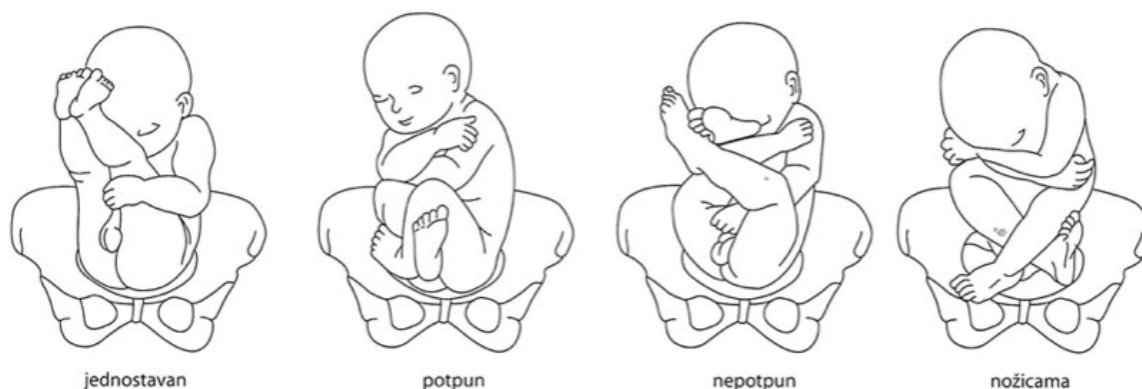
Od ostalih čimbenika koji povećavaju rizik nastanka stava zatkom kao najvažniji navodi se prijevremeni porođaj, a uz njega prethodni porođaj u stavu zatkom, višeplodna trudnoća, kratka pupčana vrpca te abnormalnosti plodove vode, kao što su polihidramniji ili oligohidramniji (2).

3.5 Rizik za ponovljeni stav zatkom

Istraživanja su pokazala da rizik za nastanak stava zatkom u trudnoći kojoj je prethodio porođaj u stavu glavicom iznosi oko 2 %. Rizik nastanka se povećava na oko 9 % ako je jedan od prethodnih porođaja bio u stavu zatkom, na 25 % ako su ih bila dva i 40 % ako su tri ili više prethodna porođaja bila u stavu zatkom (7). Rizik ponovljenog stava zatkom korelira i s postojanjem fetalnih, maternalnih i placentalnih abnormalnosti tijekom te trudnoće, a prema određenim istraživanjima prethodni porođaj carskim rezom također može povećati mogućnost nastanka stava zatkom (8).

4. Podjela

Prilikom stava zatkom fetus može zauzimati različite položaje unutar maternice te, ovisno o tome, stav zatkom može se podijeliti na jednostavan, potpun, nepotpun i stav nožicama, što je prikazano na slici 1.



Slika 1. Vrste stava zatkom (3)

Kod terminskog porođaja u 60-65 % slučajeva javlja se jednostavan stav zatkom, *praesentatio pelvina simplex seu praesentation natium* (3). Jednostavan stav zatkom predstavlja prezentaciju kod koje je zadak vodeća čest, nožice su položene uz tijelo, flektirane u kukovima, a ekstenzirane u koljenima (9). Kad se uz zadak nalaze oba stopala, tada se govori o potpunom stavu zatkom, *praesentatio pelvina completa*, koji se uočava u oko 5-10 % slučajeva, a kada se prezentiraju zadak i samo jedno stopalo, riječ je o nepotpunom stavu zatkom, *praesentatio pelvina incompleta*. U oko 25-35 % slučajeva fetus se prezentira u stavu nožicama, *praesentatio podalica*, pri čemu u porođaju predvode fetalna stopala. Ovisno o vrsti, donosi se daljnja odluka o načinu porođaja (3). Istraživanja povezanosti vrste stava zatkom i prolapsa pupkovine, pokazala su da je njegova učestalost najmanja kod jednostavnog stava zatkom (10).

5. Dijagnoza

Dijagnoza stava zatkom započinje anamnestičkim podacima trudnice, pri čemu se na anamnezu nadovezuje klinički pregled. Završna dijagnoza postavlja se ultrazvučno (UZV) zbog mogućnosti pogreške kod postavljanja dijagnoze samo kliničkim pregledom (11). U prospektivnom kohortnom istraživanju utvrđeno je da 54 % slučajeva stava zatkom nije bilo zapaženo kliničkim pregledom koji je prethodio UZV pregledu (12). Također, u drugom kohortnom istraživanju utvrđeno je da se prevalencija nedijagnosticiranog stava zatkom smanjila s 22,3 % na 4,7 % uvođenjem UZV-a u rutinski dijagnostički pregled (13). Fetalna prezentacija određuje se svakim redovnim UZV pregledom, a osobito tijekom trećeg tromjesečja, s obzirom da utječe na daljnje vođenje trudnoće, odnosno donošenje odluke o načinu porođaja.

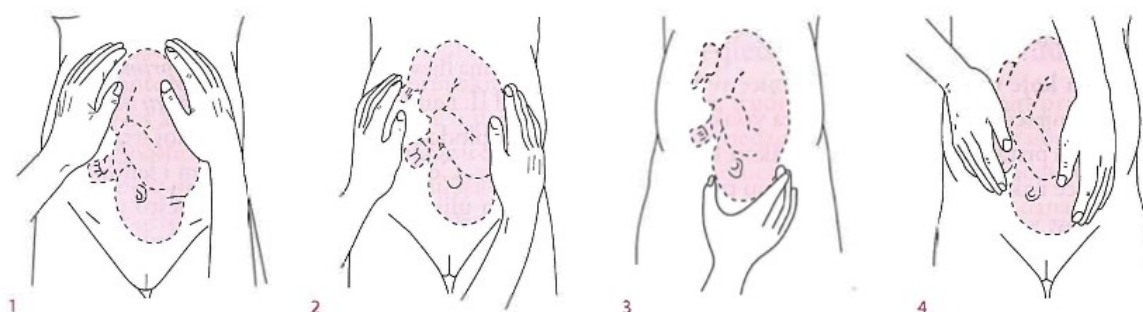
5.1 Anamneza

Prilikom uzimanja anamneze veliku pozornost treba usmjeriti na osobnu anamnezu i ne smiju se izostaviti ciljana pitanja vezana uz trudnicu. Poseban naglasak treba staviti na postojanje anomalija maternice ili drugih čimbenika rizika vezanih uz majku, koji povećavaju rizik nastanka stava zatkom. Trudnicu redovito treba pitati osjeća li fetalne pokrete i kako se ona osjeća, jesu li prisutni simptomi mučnine i umora te primjećuje li ona sama nekakve specifične simptome. Također, jednako su važni i podatci o prethodnim trudnoćama, pobačajima i porođajima, ako ih je bilo, uz naglasak na način i tijek porođaja. U osobnoj anamnezi potrebno je dodatno pitati o ostalim ginekološkim stanjima kao što su miomi i prethodni ginekološki zahvati te o ostalim kroničnim bolestima trudnice, kao što su epilepsija, hipertenzija i dijabetes. Ne smije se izostaviti pitanje koristi li trudnica trenutno lijekove, s naglaskom na antiepileptike i ostale moguće teratogene lijekove. Potrebno je ispitati i navike, s naglaskom na pušenje, konzumaciju alkohola i droga (3,14). Simptomi stava zatkom ne moraju biti prisutni, ali ako jesu, trudnice najčešće u trećem tromjesečju navode nelagodu i blagu bol subkostalno, uzrokovanu pritiskom glavice na područje fundusa maternice. Uz navedeno, kod potpunog i nepotpunog stava zatkom ili stava nožicama, trudnica može osjetiti pokrete udaranja nožicama u području donjeg dijela abdomena (2).

5.2 Klinički pregled

Klinički pregled najvažniji je u trećem tromjesečju, s obzirom da većinu šupljine maternice više ne zauzima plodova voda već fetus. Tada se prilično točno mogu procijeniti položaj, namještaj i stav fetusa. Kao i uobičajeno, klinički pregled sastoji se od inspekcije, palpacije i auskultacije (3). Inspekcijom se uočava veličina distenzije i moguće asimetrije abdomena te ovalnost maternice koja je pri stavu zatkom uzdužna. Također, inspekcijom se mogu uočiti i fetalni pokreti (14).

Nakon inspekcije slijedi palpacija koja se izvodi Leopold-Pavlikovim (LP) hvatovima prikazanim na slici 2. Prvi LP hvat izvodi se s desne strane trudnice koja je u ležećem položaju, a dno maternice obuhvati se dlanovima i prstima obje ruke, kako bi se palpирala najviša točka fundusa i utvrdilo koja čest se u njemu nalazi (3). Kod stava zatkom u fundusu se može napalpirati čvrsta, okrugla glavica, što upućuje na to da ona nije vodeća čest (8). Drugi LP hvat izvodi se polaganjem desne ruke na lijevi brid maternice, a lijeve ruke na desni, pri čemu izmjenično jedna ruka miruje, dok druga potiskuje prema medijalno, kako bi se utvrdile sitne česti i leđa. Treći LP hvat izvodi se obuhvaćanjem vodeće česti tako da je palac položen iznad desne strane, a ostali prsti iznad lijeve strane simfize. Kod stava zatkom trećim se hvatom može napalpirati zadak kao mekana struktura. Četvrti LP hvat predstavlja dopunu trećem tako da prsti obje ruke poniru u dubinu s obje strane simfize, pri čemu je ispitivač okrenut leđima prema trudnici. Uspješnost palpacije četvrtim hvatom varira kod stava zatkom jer se njime najčešće procjenjuje angažiranost glavice. Peti LP hvat naziva se još i Zangenmeisterov hvat, a izvodi se tako da se prsti jedne ruke postave na vodeću čest, a druge na simfizu te se uočava moguća disproporcija na ulazu u zdjelicu (3).



Slika 2. Leopold-Pavlikovi hvatovi (3)

Završetkom kliničkog pregleda ne može se utvrditi konačan zaključak o prezentaciji fetusa jer se netočni nalazi mogu dobiti kod pretilosti, punog mokraćnog mjehura, prisutnosti lejomiona, višeplođnih trudnoća, anteriorno postavljene posteljice i polihidramnija (13,15). Osim abdominalnog, izvodi se i vaginalni pregled, naime u rođnicu se uvedu kažiprst i srednji prst. Kroz prednji rođnični svod ili prohodni cervikalni kanal može se razlikovati vodeća čest jer je glava kuglasta te jednako tvrda na svim dijelovima, dok je zadak djelomice tvrd i mekan, te se od tvrdih dijelova mogu palpirati kvržice na sakrumu, a od mekih gluteusi. Osim utvrđivanja vodeće česti, vaginalnim pregledom mogu se utvrditi i svojstva cerviksa, čime se procjenjuje njegova duljina, otvorenost i položaj (3).

Završni dio fizikalnog pregleda trudnice, koji se obavezno mora napraviti, pogotovo kod dijagnoze stava zatkom, jest mjerenje zdjelice. Menzuracija ili mjerenje zdjelice obavlja se šestarom po Baudeloqueu tako da se mjeri interkristalni, interspinalni, intertrohanterni, intertuberalni dijametar te *conjugata externa* i *conjugata dijagonalis*. *Diameter intercrystalis* predstavlja najveću udaljenost desne i lijeve strane grebena crijevne kosti te iznosi oko 28 cm. *Diameter interspinalis* predstavlja udaljenost između desnih i lijevih prednjih trnova crijevne kosti te iznosi oko 25 cm. *Diameter intertrohanterica* predstavlja udaljenost između desnih i lijevih najizbočenijih dijelova trohantera bedrene kosti te iznosi oko 32 cm. *Diameter intertuberalis* predstavlja udaljenost između sjednih kvrga te se najčešće procjenjuje iskustveno ili postavljanjem šake na međicu. *Conjugata externa* predstavlja udaljenost između gornjeg ruba simfize i trnastog nastavka petog lumbalnog kralješka te iznosi 19-20 cm. *Conjugata diagonalis* predstavlja udaljenost između donjeg ruba simfize i promontorija te iznosi 12-13 cm. Još jedna važna mjera je i *conjugata vera*, koja se dobije tako da se 1,5 cm oduzme od iznosa *conjugatae diagonalis*. S obzirom na nalaz mjerenja zdjelice postavlja se daljnja odluka o završetku porođaja (3).

5.3 Ultrazvuk

Završna dijagnoza prezentacije stava zatkom postavlja se UZV-om. Tijekom obavljanja samog UZV-a definira se prisutnost glavice u području fundusa maternice. S obzirom da UZV predstavlja egzaktno sredstvo evaluacije stava i položaja ploda, pronalaskom glavice u fundusu maternice treba izmjeriti i njenu cirkumferenciju te procijeniti stupanj fleksije. Kod prezentacije stava zatkom, obavezno je odrediti i vrstu jer o njoj može ovisiti odluka o porođaju. Osim navedenih informacija, potrebno je kao i pri svakom UZV pregledu odrediti lokaciju posteljice, procijeniti fetalnu težinu i količinu plodove vode te, ako već nije učinjeno, napraviti pregled fetalne anatomije (1).

6. Vanjski okret

Vanjski okret (ECV) predstavlja proceduru kod koje se fetus rotira iz prezentacije zatka u prezentaciju glavicom ručnom manipulacijom preko majčinog abdomena. Najčešće predstavlja elektivan zahvat, a sam uspjeh ovisi o maternalnim i fetalnim čimbenicima.

6.1 Indikacije i kontraindikacije

Svakoј trudnici kod koje je utvrđena prezentacija fetusa koja nije stav glavicom te kod koje ne postoje kontraindikacije ponudi se ECV. S obzirom da se ishod procedure ne može u potpunosti predvidjeti, nužno je da trudnica kod koje se planira ECV bude dobro informirana, suradljiva te pokazuje želju za vaginalnim porođajem za koji je prethodno utvrđeno da ne postoje kontraindikacije. S obzirom da je ECV elektivan zahvat, svaka ga trudnica ima pravo i odbiti (16). Moguće kontraindikacije mogu se podijeliti na apsolutne i relativne. Apsolutne kontraindikacije uključuju sve kontraindikacije vaginalnog porođaja neovisno o prezentaciji, to su primjerice *placenta previa* i kefalopelvina disproporcija. Relativne kontraindikacije smatraju se stanjima kod kojih izvođenje ECV-a nije zabranjeno, ali uspjeh procedure izrazito je malen. Jednako tako, povećana je mogućnost fetalne patnje i nastanka komplikacija. U relativne kontraindikacije ubrajaju se hiperekstendirana fetalna glavica, intrauterini poremećaj rasta fetusa, oligohidramniji, višeplodna trudnoća te značajne anomalije maternice i fetusa (17)(18).

6.2 Procedura i izvođenje

ECV je moguće napraviti tijekom 36. tjedna gestacije, no prema smjernicama ACOG-a najčešće se izvodi u 37. tjednu, kako bi se povećala vjerojatnost za spontani okret fetusa u stav glavicom. Također, fetus je tada zreliji pa je u slučaju potrebe za hitnim carskim rezom učestalost postporođajnih komplikacija manja (19). Iako ECV tijekom ranije gestacijske dobi, od 34. do 36. tjedna, ima veći uspjeh, izvodi se tek nakon utvrđene mogućnosti prijevremenog porođaja (20). ECV treba izvesti opstetričar s iskustvom u ustanovi u kojoj se, ako je to potrebno, može neometano izvesti hitan carski rez. Prije izvođenja nužno je napraviti UZV pregled, procijeniti vitalnost fetusa pomoću monitora, najčešće putem kardiografije (CTG) te provesti informativni razgovor s trudnicom kojim ju se informira o koracima, rizicima te

moćnim komplikacijama zahvata (21). Također, kod većine trudnica, ECV-u prethodi primjena tokolize, s obzirom da se pokazalo da ona dovodi do relaksacije maternice i povećava uspjeh izvođenja ECV-a (22). Za provođenje tokolize koriste se beta-adrenergični agonisti, najčešće 0,25 mg terbutalina supkutano, 15 do 30 minuta prije izvođenja ECV-a. Kao alternativa može se koristiti 0,1 mg salbutamola otopljenog u 20 mL fiziološke otopine, intravenski prije izvođenja zahvata (23). Od ostalih lijekova, za tokolizu koriste se još i atosiban, nitroglicerina i nifedipin (24–27). Ako je riječ o trudnici koja je Rh D-negativna, nužno je primijeniti i profilaksu anti-D imunoglobulinom (8). Tijekom izvođenja ECV-a svaki se korak objašnjava trudnici. Trudnica se namješta u položaj tako da su fetalna leđa okrenuta prema opstetričaru koji izvodi ECV te joj se naglasi da pokuša, što je bolje moguće, relaksirati abdominalne mišiće i da u slučaju bilo kakve nelagode obavijesti opstetričara. Važno je da su trudnice suradljive, kako bi se tehnika izvođenja zahvata mogla prilagoditi. Netom prije početka, na abdomen trudnice nanosi se ultrazvučni gel ili sredstvo koje olakšava klizanje ruku po koži trudnice. Polaganjem i pritiskom prstiju ispod simfize, zadak se odiže od dna zdjelice i dovodi do razine sakralnog promontorija. Nakon toga, moguća su dva načina izvođenja ECV-a – „backward“ i „forward“ okret. Prilikom izvođenja „backward“ ECV-a, kod fetusa koji se nalazi u lijevoj sakrolateralnoj poziciji, opstetričar stoji s lijeve strane trudnice. Nakon odizanja zatka iz dna zdjelice, opstetričar ga pridržava donjim dijelom dlana lijeve ruke te ga potiskuje prema desnom boku trudnice i prema gore. Kod fetusa koji se nalazi u desnoj sakrolateralnoj poziciji, opstetričar se nalazi s desne strane trudnice te koristi svoju desnu ruku za izvođenje istih pokreta. Ako verzija fetusa ne uspije ovim pokretom, tada opstetričar desnom rukom manipulira glavicom fetusa koja se potiskuje prema lijevom boku trudnice i prema dolje, dok se većina pritiska primjenjuje na zadak kako bi se održalo fleksijsko držanje fetusa. Prilikom izvođenja „forward“ ECV-a, kod fetusa koji se nalazi u lijevoj sakrolateralnoj poziciji, opstetričar se nalazi s desne strane trudnice. Procedura izvođenja ECV-a jednaka je kao i kod izvođenja „backward“ načinom, no sad se, nakon odizanja zatka iz dna zdjelice, većina pritiska vrši na glavicu fetusa kako bi se održalo fleksijsko držanje. Ako u prvom pokušaju nakon 5 minuta ne dođe do okreta u prezentaciju glavicom, napravi se stanica u trajanju od dvije minute, nakon čega se s ECV-om može pokušati još najviše tri puta (28,29). Tijekom izvođenja zahvata, fetalni otkucaji srca dokumentiraju se svake dvije minute putem auskultacije te se u slučaju pojave bradikardije ECV prekida (30).

6.3 Ishod

Ishod ECV-a ovisi o uspješnosti okretanja fetusa iz stava zatkom u stav glavicom. Uspješnost ECV-a kreće se u širokom rasponu od 22 do 76 %. U metaanalizi 84 istraživanja koja zajedno uključuju oko 13 000 pokušaja ECV-a, središnja vrijednost uspjeha iznosi 58 % (31–35). Nakon uspješnog ECV-a, povratni okret u stav zatkom viđa se kod malog broja fetusa. U istraživanju koje je uključivalo 2 614 uspješnih pokušaja ECV-a, 2,2 % fetusa se do porođaja okrenulo natrag u stav zatkom. U istom istraživanju primijećeno je da se 4,3 % fetusa spontano okrenulo u stav glavicom, nakon neuspjelog pokušaja ECV-a (32). Postupak ECV-a smanjuje učestalost porođaja carskim rezom na 43 %, u usporedbi s učestalošću od 75 % kod porođaja carskim rezom kojima nije prethodio ECV. Unatoč ECV-u, porođaj carskim rezom kod stava zatkom i dalje je češći u usporedbi s porođajem u stavu glavicom (36).

Uspješnost ECV-a podjednako ovisi o fetalnim, maternalnim i placentarnim čimbenicima. Položaj posteljice predstavlja važan čimbenik uspješnosti ECV-a, pri čemu ga anteriorna, lateralna i kornualna placenta smanjuju. Osim smještaja posteljice, uspješnost ECV-a smanjuju i ženski spol fetusa, nepalpabilna fetalna glavica te smanjen volumen plodne vode. Od maternalnih faktora do smanjene uspješnosti ECV-a dovode kontrahirani abdominalni mišići, nuliparitet, pretilost, kontrahirani i napet uterus te stanjen miometrij (34,37–39). Određeni čimbenici, kao što su posteriorno smještena posteljica, indeks plodne vode veći od 10 i kompletni stav zatkom, povećavaju uspješnost ECV-a (40).

6.4 Alternative

U slučaju postojanja kontraindikacija za ECV ili odbijanja zahvata od strane trudnice, postoje moguće alternative o kojima ona treba biti informirani, nakon toga ona donosi odluku o provođenju alternativnih postupaka. U alternativne postupke svrstavaju se princip čekanja spontanog okreta, posturalni manevri te akupunktura. Svi alternativni postupci temelje se na spontanom okretu fetusa u stav glavicom. Unatoč provedenim istraživanjima, alternativne metode nisu pokazale rezultate koji se mogu uspoređivati s rezultatima ECV-a. Niti za jednu od navedenih metoda ne postoje čvrsti dokazi da pomažu u spontanom okretu fetusa, no s obzirom na to da nijedna metoda nema negativnih posljedica, može se isprobati (41,42).

7. Porodaj

Porodaj zatkom može se izvesti vaginalnim putem ili carskim rezom. Vaginalni porodaj zatkom povezan je s povećanim neonatalnim morbiditetom i mortalitetom u odnosu na vaginalni porodaj fetusa u stavu glavicom. Kod porođaja zatkom, carskom se rezu pristupa u 90 % slučajeva (43). Neovisno o tome, vaginalni porodaj je i dalje moguć te svakako treba poznavati mehanizam i vođenje samog vaginalnog porođaja zatkom, s obzirom da je on nekad jedino rješenje, primjerice u slučaju preferencija trudnica ili porođaja u izvanbolničkim uvjetima. Prema ACOG smjernicama, vaginalni porodaj može se izvršiti ako je prethodno planiran te se odvija u specifičnim bolničkim uvjetima (44).

7.1 Vaginalni porodaj

Kako je prethodno navedeno, porodaj stava zatkom češće se izvodi carskim rezom, no porodaj se i dalje može izvršiti vaginalnim putem. Kod trudnica koje žele roditi vaginalno, iskusni kliničar može voditi porodaj ako su ispunjeni unaprijed određeni kriteriji vaginalnog porođaja stava zatkom. Cilj postavljenih kriterija je utvrditi trudnoću niskog rizika, kako bi se vjerojatnost komplikacija svela na minimum. U prospektivnom kohortnom istraživanju s 8 000 trudnica, procijenjeno je da svega 30 % zadovoljava kriterije navedene u sljedećem potpoglavlju (45). Dolaskom u rađaonicu trebaju biti pripravne četiri osobe – opstetričar iskusan u izvođenju porođaja stava zatkom, asistent, anesteziolog i neonatolog. Prije početka porođaja majci se postavlja venski put koji predstavlja bitan korak u slučaju potrebe za indukciju anestezije.

7.1.1 Preporučeni kriteriji

Kriteriji smanjivanja rizika u trudnica koje pristupaju vaginalnom porođaju stava zatkom:

- odsutstvo kontraindikacija,
- prethodni porođaji nisu izvršeni carskim rezom,
- gestacijska dob iznad 36 tjedana,
- spontani početak porođaja,
- iskusan opstetričar i zadovoljeni bolnički uvjeti,

- jednostavan ili kompletan stav zatkom,
- fetalna masa između 2000 i 4000 g,
- nije utvrđen fetalni zastoj rasta,
- nisu utvrđene fetalne anomalije,
- nije utvrđena hiperekstenzija fetalne glavice.

Pojedini kliničari smatraju prethodni vaginalni porođaj stava zatkom povoljnim prognostičkim kriterijem (46). Pregledom i utvrđivanjem prethodno navedenih kriterija, vođenje porođaja nastavlja se prema smjernicama SOCG-a ili CNGOF-a. Prema smjernicama SOCG-a, a u slučaju neslaganja s navedenim kriterijima, preporuča se izvođenje porođaja carskim rezom, osim ako trudnica, suprotno preporukama, odabere vaginalni porođaj, pri čemu joj se pristupa uz najbolju moguću medicinsku bolničku skrb (47). Prema smjernicama CNGOF-a, vaginalni je porođaj izvediv uz odgovarajuće bolničke uvjete, bez obzira radi li se o nuliparitetu, prijevremenom porođaju ili su prethodni porođaji izvedeni carskim rezom (48).

7.1.2 Vođenje porođaja

U prvom koraku vođenja porođaja potrebno je sa sigurnošću utvrditi prezentaciju izvođenjem UZV dijagnostike, uz mogućnost izvođenja dodatnog vaginalnog kliničkog pregleda. Tijekom pregleda posebnu pozornost treba usmjeriti na fetalne kukove i utvrditi njihovu fleksiju ili ekstenziju. Porođaj treba teći spontano, što podrazumijeva ostavljanje vodenjaka bez prokidanja jer ono povećava rizik prolapsa pupkovine zbog iregularnih kontura vodeće česti zatka u odnosu na glavicu (49). Odmah nakon puknuća vodenjaka, treba izvršiti vaginalni klinički pregled, kako bi se isključio prolaps pupkovine (47). Pozornost treba biti usmjerena na CTG, posebice u prvih 5 do 10 minuta nakon puknuća (8). Osim smanjenja rizika od prolapsa pupkovine, ostavljanje intaktnog vodenjaka smanjuje rizik fetalne traume te stimulira cervikalno otvaranje i dilataciju (50). Zbog mogućih fatalnih komplikacija za fetus, kao što je kompresija pupkovine, smatra se da monitoriranje fetalne srčane akcije putem CTG-a mora biti kontinuirano i neprekidno. Rane deceleracije na CTG-u čest su nalaz kod početka porođaja stava zatkom jer uterine kontrakcije imaju svoj početak u fundusu, čime komprimiraju fetalnu glavicu i time uzrokuju vagalni odgovor (51). Uz obavezno monitoriranje fetalne srčane akcije, potrebno je pratiti i tijek samog porođaja, jednako kao pri porođaju u stavu glavicom. Fetalni položaj opisuje se u relaciji sa sakrumom. Primjerice, prezentacija desno naprijed

podrazumijeva da se fetalni sakrum nalazi u desnom prednjem kvadrantu majčine zdjelice, a bitrohanterni promjer fetusa u desnom kosom promjeru zdjelice. Prilikom vaginalnog pregleda, analog sagitalnoj suturi je interglutealni rascjep (52). U početnoj fazi porođaja prati se dilatacija i nestajanje cerviksa. Promatranjem napredovanja dilatacije, jedno francusko istraživanje utvrdilo je sporiju progresiju dilatacije od 5. do 10. cm kod nulipara, s prosjekom brzine dilatacije 1,5 cm/h, za razliku od žena koje su prethodno rodile, a čiji je prosjek brzine dilatacije iznosio 2 cm/h. U istom istraživanju također se pokazalo da vrsta stava zatkom ne utječe na brzinu dilatacije cerviksa (53). Primjerenim nestajanjem cervikalnog ušća smatra se ono u kojem je dilatacija cerviksa 6 cm i to u trenutku kada se zadak nalazi u razini ishijadičnih spina (54). Kod trudnica s produljenom latentnom fazom prvog porođajnog doba ili utvrđenom hipokontraktilnom aktivnošću maternice, preporuča se administracija oksitocina. Najčešći uzrok produljene latentne faze je upotreba anestezije, a ona se preporuča zbog analgezije i eliminacije potrebe za tiskanjem, pri nedovoljno dilatiranom cerviksu, uz to pruža i anesteziju u slučaju potrebe za opstetričkim manevrima. Suprotno tome, tijekom aktivne faze prvog porođajnog doba ne preporuča se administracija oksitocina jer je zastoj u porođaju u ovoj fazi vjerojatno uzrokovan fetopelvinom disproporcijom pa se pristupa carskom rezu (52).

7.1.3 Tijek porođaja

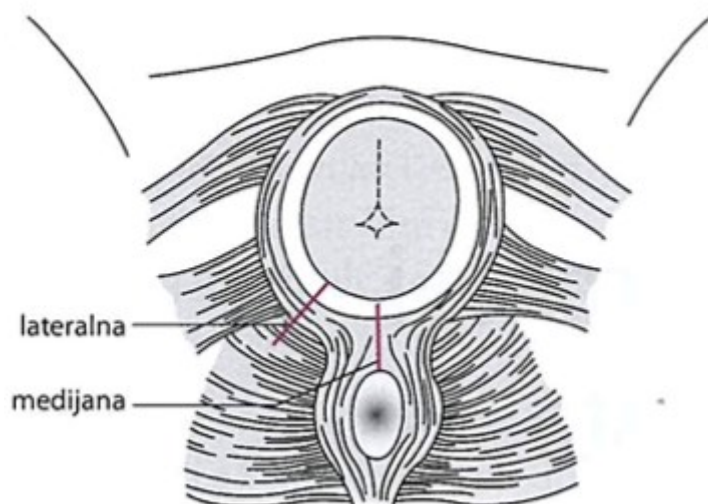
7.1.3.1 Anestezija

Neuroaksijalna anestezija omogućava adekvatnu analgeziju, bez utjecaja na sposobnost tiskanja trudnice tijekom ekspulzije fetusa. Korištenjem anestezije smanjuje se rektalni pritisak, pri čemu se istovremeno smanjuje i poticaj za prijevremenim tiskanjem trudnice. Na taj se način faza u kojoj trudnica mora sudjelovati tiskanjem odvija u točno određeno vrijeme, odnosno u trenutku kada je cerviks u potpunosti dilatiran. Također, korištenjem anestezije postiže se početni utjecaj anestetika u slučaju potrebe za izvođenjem hitnog carskog reza. Uz medicinski opravdane razloge primjene anestezije tijekom porođaja zatkom, najznačajniji razlozi primjene su lakše podnošenje porođaja i stvaranje ugodnijih sjećanja trudnice (55). Lijekovi koji se najčešće koriste u neuroaksijalnoj anesteziji su kombinacija lokalnog anestetika i opioida jer se ona pokazala kao najbolja kombinacija za postizanje analgezije uz minimalni motorni blok. Tijekom prve faze porođaja nužno je postići blok segmenata Th10-L1, a pred kraj prve te kroz cijelu drugu fazu blok se mora proširiti na segmente S2-S4. U

slučaju epiziotomije, opisane u sljedećem potpoglavlju, alternativa neuroaksijalnoj anesteziji je blok *n. pudendus*-a (56).

7.1.3.2 Epiziotomija

Epiziotomija, prikazana na slici 3., predstavlja inciziju perineuma s ciljem povećanja vaginalnog otvora tijekom porođaja. Glavne vrste su medijana i lateralna epiziotomija. Prema ACOG smjernicama, prilikom svakog porođaja epiziotomija ostaje kao selektivna, a ne rutinska metoda. Epiziotomija je najčešće indicirana kod porođaja zatkom vaginalnim putem radi sprječavanja nastanka perinealnih laceracija te se izvodi u trenutku ukazivanja zatka u perineumu. Preferira se lateralna epiziotomija zbog smanjenog rizika nastanka laceracije analnog sfinktera u odnosu na medijanu epiziotomiju (8)(57).



Slika 3. Epiziotomija (3)

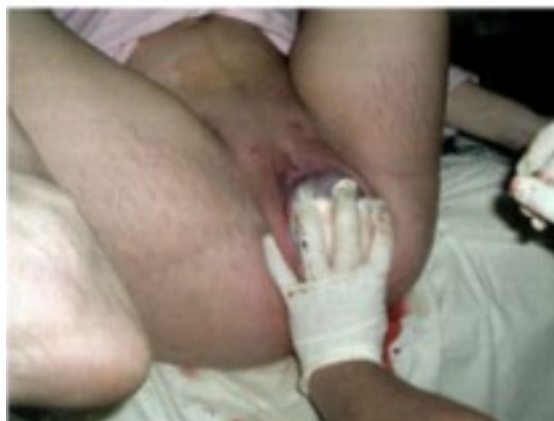7.1.3.3 Mehanizam spontanog porođaja

Jednako porođaju stava glavicom, za porođaj stava zatkom potrebne su odgovarajuće kretnje promjene položaja duž porođajnog kanala. Zadak se najčešće angažira bitrohanternim promjerom, a dolaskom do razine ishijadičnih spina odvija se rotacija, pri čemu se prednji kuk namješta brže od stražnjeg. Pri rotaciji se leđa, koja su do tada bila okrenuta prema naprijed, namještaju postranično lijevo ili desno. Nakon rotacije spuštanje se nastavlja uzrokujući

distenziju perineuma. Prednji gluteus ukazuje se u vulvi, prednji kuk nalazi se ispod simfize, a stražnji u konkavitetu sakruma. Jednostavnom ekspulzijom prednji gluteus porađa se do ilijačnog grebena, čime postaje hipomohlion, koji se tada odupire o donji rub simfize. Preko perineuma porađa se stražnji kuk, cijeli zadak te ga slijede nožice i stopala. Nakon potpunog porođaja zatka slijedi vanjska rotacija, pri čemu se leđa namještaju naprijed pod simfizu, a istovremeno ramena ulaze i prolaze svojim biakromijalnim promjerom kroz kosi promjer ulaza zdjelice. Ramena se dolaskom do razine ishijadičnih spina rotiraju u sagitalnom promjeru, što ponovno dovodi leđa u namještaj postranično. Ramena se porađaju redosljedom kao i kukovi. Prvo se preko perineuma porađa prednje rame, zatim stražnje, nakon čega ih slijede ručice. U trenutku porođaja trupa do visine donjeg ruba lopatica, fetalna glavica se postavlja sagitalnim promjerom u kosi promjer ulaza zdjelice. Dolazi do kompresije pupkovine glavicom te od tog trenutka, zbog opasnosti od razvoja hipoksije i asfiksije, porođaj ne smije trajati dulje od tri do četiri minute (3,8). Prema retrospektivnom istraživanju, porođaj u kojem je vrijeme od ukazivanja umbilikusa do porođaja glavice dulje od tri minute povezan je s lošim perinatalnim ishodom (58). Sagitalna sutura se u razini ishijadičnih spina rotira u uzdužni promjer izlaza zdjelice tako da se zatiljak flektirane glavice nalazi ispod simfize, a leđa se smještaju sprijeda. Dio vrata uz liniju kose postaje hipomohlion te slijedi redom porođaj brade, lica, čela i zatiljak (3,8).

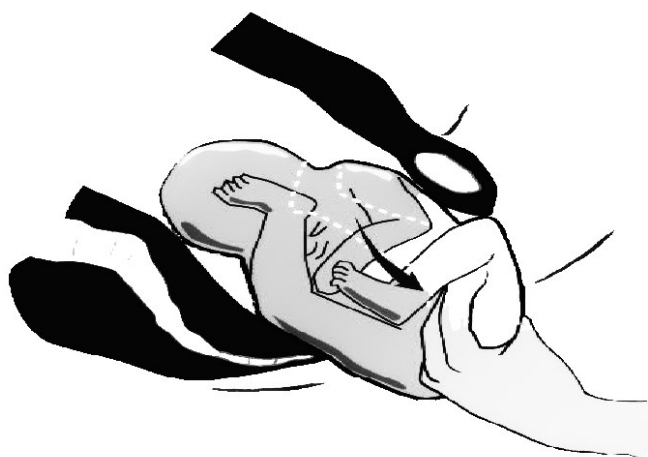7.1.3.4 Asistirani porođaj

Prilikom vaginalnog porođaja zadak se najčešće spontano porađa do razine umbilikusa, a dalje se može asistirati kako bi se razvoj komplikacija smanjio na minimum. Ponekad je asistencija potrebna i prije ukazivanja umbilikusa. Nakon izvršene epiziotomije, moguće je zadržavanje zatka na izlazu iz zdjelice preko gaze namočene u fiziološku otopinu dlanom jedne ruke opstetričara. Ovu metodu, koja je prikazana na slici 4., prvi je opisao i primijenio van Theissen, a izvodi se kako bi došlo do maksimalnog širenja i retrakcije cervikalnog ušća, što sprječava zapinjanje fetalne glavice tijekom porođaja. Ovakvim zadržavanjem zatka imitira se mehanička zapreka, što dovodi do pojačavanja snage kontrakcije maternice (3,8).



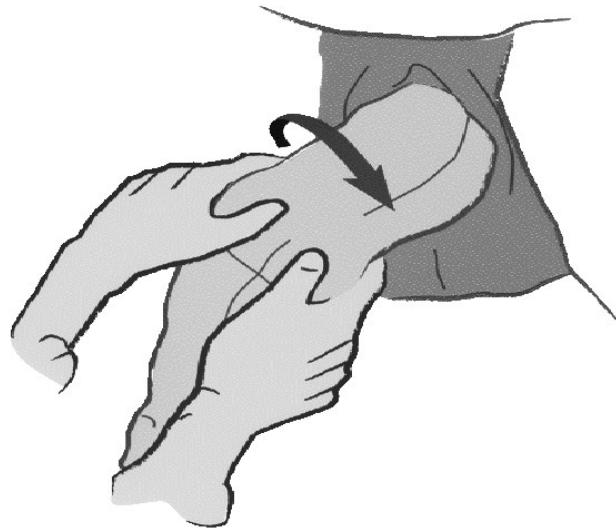
Slika 4. Zadržavanje zatka (3)

Majčine kontrakcije i tiskanje trebale bi biti dovoljne za porođaj zatka, donjeg trupa i donjih ekstremiteta. U slučaju da su nožice ispružene u trenutku kada se trup porodio do razine umbilikusa, opstetričar može izvesti Pinardov manevar, prikazan na slici 5. Ovim manevrom prstima se vrši pritisak na stražnji dio koljena fetusa, kako bi se natkoljenice udaljile od trupa, dok se on okreće u suprotnom smjeru te dolazi do fleksije koljena i omogućene ekstrakcije nožice i stopala. Manevar je u potrebi moguće ponoviti i za drugu nožicu. Nakon porođaja donjih ekstremiteta provjeravaju se pulsacije pupkovine. Zatim se primjenjuje nježna trakcija fetusa prema dolje do ukazivanja donje granice lopatica (59).



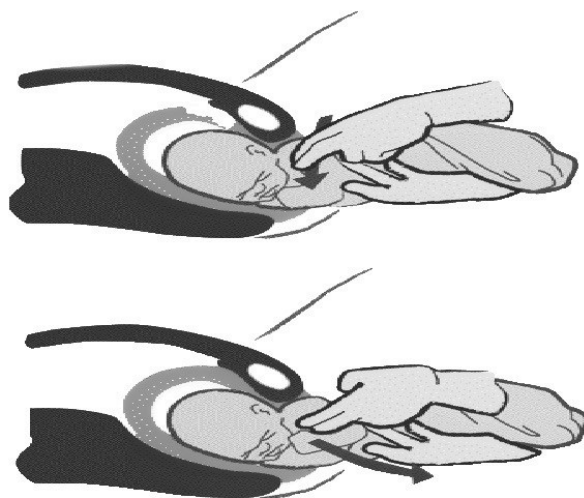
Slika 5. Pinardov manevar

Porodaj ramena započinje asistencijom u trenutku ukazivanja barem jedne aksile (8). Distocija ramena najčešće nastaje zbog ekstenzije ili nuhalno položenih ručica. U slučaju da se gornji ekstremiteti ne porode spontano, fetus se obavezno prima za kukove jer bi obuhvaćanje abdomena moglo uzrokovati nastanak traume bubrega i nadbubrežnih žlijezda. Primjenom Lovesetova manevra, koji je prikazan na slici 6., fetus se postepeno rotira do 180 stupnjeva kako bi se porodilo prvo rame i ručica, a zatim se jednaka rotacija vrši u suprotnom smjeru do porođaja drugog ramena i ručice (59).



Slika 6. Lovesetov manevar

Ako ne dođe do porođaja ramena i ručica jednostavnom rotacijom, kažiprst opstetričara se uzduž lopatice preko ramena postavlja u antekubitalnu jamu, kao što je prikazano na slici 7. Kako bi se izvršio porođaj ručice, fetalni lakat i podlaktica namještaju se ispred lica i nježno povlače prema dolje na prsa (59).

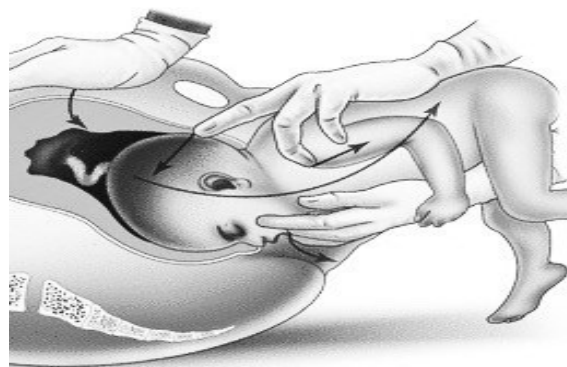

Slika 7. Postavljanje kažiprsta u antekubitalnu jamu

Druga metoda za porođaj ručica jest klasično oslobađanje ručica. Ona se koristi kada se one ne uspiju poroditi rotacijom trupa. Kod ovog manevra prvo se porađa stražnje rame. Opstetričar obuhvaća stopala u jednu ruku, povlačeći tako novorođenče po unutrašnjoj strani majčine natkoljenice. Prsti druge ruke postavljaju se paralelno s humerusom novorođenčeta te se ručica povlači prema gore, što dovodi do porođaja stražnjeg ramena i zatim ručica. Nakon toga se tijelo novorođenčeta povlači prema dolje kako bi se ispod pubičnog luka porodilo prednje rame i ručica. Nakon porođaja obje ručice, leđa fetusa se spontano okreću prema simfizi te slijedi porođaj glavice.

U slučaju nuhalno položenih ručica u položaju iza vrata, porođaj je otežan te se pristupa rotaciji fetusa. Ako se desna ručica nalazi postavljena nuhalno, rotaciju treba vršiti u smjeru suprotnom kazaljci na satu, što fetalna leđa okreće prema majčinoj desnoj strani. Ako se lijeva ručica nalazi položena nuhalno, rotaciju treba vršiti u smjeru kazaljke na satu, što fetalna leđa rotira prema majčinoj lijevoj strani. Ako je rotacija neuspješna, nuhalno položena ručica može se poroditi ekstrakcijom tako da se prsti opstetričara polažu paralelno s humerusom, čime se vrši donji pritisak, a on dovodi do fleksije lakta. Ručica se onda do porođaja povlači naprijed i prema dolje po prednjoj strani tijela (8).

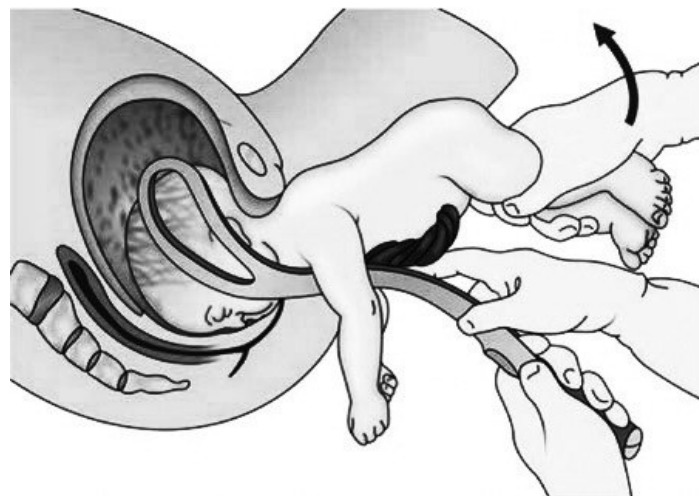
Porođaj glavice u stavu zatkom odvija se fleksijom vrata, dok se porođaj u stavu glavicom odvija ekstenzijom. Prema toj spoznaji koriste se i drugačiji manevri za asistenciju. Ako se nakon porođaja ramena ne ukazuje granica kose, tijelo fetusa se okreće prema dolje i vrši se suprapubični pritisak, kako bi došlo do fleksije u vratu. Kombinacija poticanja majke na tiskanje i korištenja suprapubičnog pritiska pokazala je smanjen perinatalni mortalitet (52). Ukazivanjem granice kose, glavica se porađa. Za porođaj glavice može se koristiti Mauriceau-Smellie-Veit (MSV) manevar, prikazan na slici 8.



Slika 8. Mauriceau-Smellie-Veit manevar

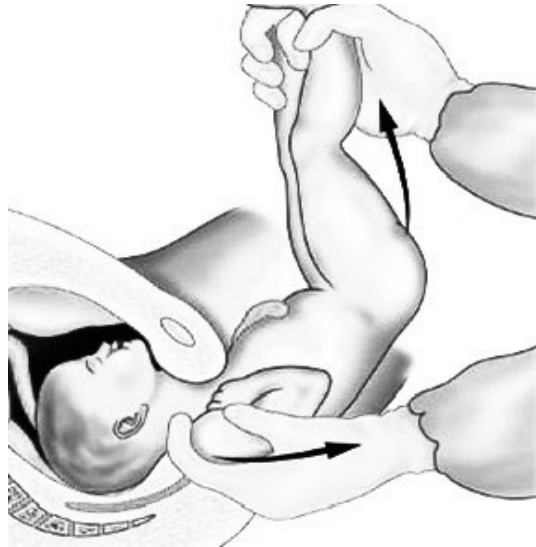Tijelo fetusa postavlja se na desnu opstetričarevu podlakticu, on svoj srednji prst postavlja na maksilu fetusa, a drugi i četvri prst na malarne eminencije. Do porođaja dolazi paralelnim promoviranjem fleksije desnom rukom te vršenjem pritiska srednjim prstom lijeve ruke na okcipitalnom dijelu fetalne glavice (59).

Drugi način završetka porođaja glavice može biti uz pomoć korištenja Piper ili Laufe-Piper forcepsa, kao što je prikazano na slici 9., a pristupa mu se elektivno ili u slučaju ako se MSV manevar ne može izvesti. Lopatice forcepsa postavljaju se na glavicu nakon nježne trakcije kombinirane sa suprapubičnim pritiskom. Tijelo fetusa obuhvaća se ručnikom radi lakšeg rukovanja forcepsom te kako bi se tijelo držalo uzvišeno, a ručice i pupkovina bile izvan dohvata forcepsa. Lopatica koja se uvodi na majčinu lijevu stranu drži se u opstetričarevoj lijevoj ruci. Desnu ruku opstetričar postavlja između glavice i lijevog vaginalnog zida te se uvodi lopatica oko parijetalne kosti glavice. Isti postupak primjenjuje se s majčine desne strane. Nakon postavljanja forcepsa, vrši se nježno povlačenje fetusa prema van, uz istovremeno povlačenje drške forcepsa blago prema gore, kako bi se lice porodilo preko perineuma (8).



Slika 9. Korištenje forcepsa

U određenim situacijama, u kojima izostaje rotacija leđa prema simfizi, porođaju glavice pristupa se Prague manevrom, koji je prikazan na slici 10. Ovaj manevar izvodi se polaganjem dva prsta jedne opstetričareve ruke na ramena fetusa, dok druga ruka povlači stopala prema gore i preko majčinog abdomena (8).



Slika 10. Prague manevar

7.1.4 Komplikacije

Komplikacije vaginalnog porođaja stava zatkom mogu se podijeliti na maternalne i fetalne. Jedna od najčešćih maternalnih komplikacija su laceracije. S obzirom na manipulaciju tijekom porođaja, moguće je širenje epiziotomirane rane, ono može dovesti do perinealnih laceracija. Osim potrebe za proširenim šivanjem rane, laceracije zahtijevaju i veći oprez zbog povećanog rizika razvoja infekcija. Od fetalnih komplikacija najopasnija je kompresija pupkovine u porođajnom kanalu jer može dovesti do fetalne asfiksije. Kod vaginalnog porođaja stava zatkom češće se javlja prolaps pupkovine, usporedimo li ga s porođajem u stavu glavicom. Rijetke fetalne komplikacije uključuju prijelom klavikule i humerusa, ozljedu brahijalnog pleksusa te traumu sternokleidomastoidnog mišića (8).

Posebno opasna komplikacija vaginalnog porođaja stava zatkom je zapinjanje glavice tijekom porođaja do koje dolazi zbog nedovoljne dilatacije cerviksa ili kefalopelvine disproporcije. Prijevremeni porođaj povećava rizik nastanka takve situacije zbog povećanog omjera glavice i abdomena, pri čemu glavica može zapeti u parcijalno dilatiranom cerviksu, što za posljedicu

ima nastanak akutne asfiksije zbog kompresije pupkovine. Osim prijevremenog porođaja, povećan rizik prisutan je i kod većih fetusa, pogotovo ako majka počinje tiskati prije potpune dilatacije cerviksa. U slučaju zapinjanja glavice, trudnica se postavlja u McRobertsov položaj u kojem se koljena i kukovi nalaze u fleksiji, a prednji dio natkoljenica je položen na abdomen. Može se primijeniti 50 mcg salbutamola ili 50 do 200 mcg nitroglicerina intravenski, ili 250 mcg terbutalina subkutano. Sve opcije dovode do relaksacije maternice što pomaže porođaj glavice. Ako je pokušaj relaksacije maternice neuspješan, može se pristupiti Dührssen inciziji, Zavanelli manevru ili simfiziotomiji, uz napomenu da sve navedene opcije dovode i majku i fetus u rizik. Dührssen incizija dovodi do povećanja opsega cerviksa kirurškim putem. Jedan ili dva prsta opstetričara postavljaju se između cerviksa i prezentirajućeg dijela fetusa te se zatim redom vrši jedna do tri incizije na položajima opisanim kao 6, 2 i 10 sati. Pozicije na 3 i 9 sati izbjegavaju se kako ne bi došlo do oštećenja grane *a. uterinae*. Ova se metoda rijetko izvodi jer nosi rizik od širenja incizije na donji uterini segment uz oštećenje krvnih žila, uretera te mokraćnog mjehura (59). U mogućnosti prelaska na kiruršku metodu porođaja, primjenjuje se tokolitički lijek, Zavanellijev manevar te se porođaj dovršava carskim rezom. Zavanellijev manevar vraća fetus u područje maternice. Ovaj pristup se većinom koristi kod distocije ramena prilikom porođaja stava glavicom, no unatoč 11 objavljenih istraživanja, sigurnost postupka kod stava zatkom je i dalje nepoznata (60,61). U slučajevima kada se ne može pristupiti kirurškom završetku porođaja, može se izvesti simfiziotomija. Nakon primjene lokalnog anestetika i postavljanja urinarnog katetera, simfiziotomiju vrše opstetričar i dva asistenta koji pridržavaju majčine noge u abdukciji do 90 stupnjeva. Opstetričar zatim vrši malu inciziju veličine jedan do tri centimetra na hrskavičnom dijelu simfize, što dovodi do razdvajanja stidnih kostiju, povećanja područja koštanog dijela zdjelice te porođaja glavice. Ovakav pristup primjenjuje se rijetko, čak i u područjima svijeta bez adekvatne opreme i uvjeta za izvođenje carskog reza, zbog manjka iskustva opstetričara i povećanog rizika smrtnog ishoda za majku (59,62).

7.2 Carski rez

Carski rez (CS) primjenjuje se kao metoda porođaja stava zatkom u svim situacijama u kojima je vaginalni porođaj kontraindiciran. CS predstavlja izbor načina porođaja u 90 % slučajeva stava zatkom diljem svijeta, a smatra se da će se ta brojka i povećavati (43). Čimbenici koji podržavaju CS kao metodu porođaja stava zatkom mogu se podijeliti u kliničke, ultrazvučne i maternalne. U kliničke čimbenike ubrajaju se manjak iskustva opstetričara, zahtjev trudnice, prethodna perinatalna smrt ili prethodna neonatalna porođajna trauma. U ultrazvučne čimbenike ubrajaju se procijenjena fetalna masa iznad 3800 g, IUGR, oligohidramnij, fetalne anomalije, nepotpun stav zatkom te hiperekstendiran vrat fetusa (8). Preporuča se napraviti planirani CS između 39+0 i 41+0 tjedna gestacije. Prethodno CS-u treba potvrditi prezentaciju stava zatkom, idealno UZV dijagnostikom, s obzirom na mogućnost spontane verzije fetusa u stav glavicom, čime se mijenja odluka o načinu izvođenja porođaja (59). Kako bi se smanjile postoperativne komplikacije, ERAS je donio specifične smjernice perioperativne skrbi trudnica, one preporučuju da skrb počinje 30 do 60 minuta prije incizije kože i završava otpustom iz bolnice. Slične smjernice donesene su i od strane ACOG-a. Sve smjernice dovode do smanjenog rizika razvoja postoperativnih komplikacija, smanjene postoperativne boli i korištenja opioda te do skraćivanja postoperativne hospitalizacije (63–66). Kod većine trudnica, prilikom izvođenja CS-a, pristupa se transverzalnoj inciziji zbog boljeg estetskog izgleda, smanjene postoperativne boli i smanjenog rizika nastanka hernije. Dvije najčešće vrste transverzalne incizije su prema Pfannenstielu i prema Joel-Cohenu. Kod incizije prema Pfannenstielu rez se izvodi dva do tri centimetra iznad pubične simfize te je blago zakrivljen. Kod incizije prema Joel-Cohenu, poznate i kao incizija prema Misgav-Ladachu, rez se izvodi tri centimetra iznad linije koja spaja prednje gornje ilijačne spine te je ravan i položen kranijalnije (67). Nakon incizije kože, slijedi tupo razdvajanje mekih tkiva, transverzalni rez fascije, tupo razdvajanje ravnog mišića, tupo otvaranje peritoneuma i transverzalna incizija maternice. Nakon adekvatne hysterotomije, ekstrakcija fetusa vrši se atraumatski, bez hiperekstenzije ili primjene velike sile na cervikalnu kralježnicu (59).

8. Neonatalni ishod

Novorođenčad rođena u stavu zatkom ima povećan morbiditet i mortalitet, ali se stav zatkom ne smatra izravnim uzrokom, već stanja povezana s njegovim nastankom kao što su fetalne anomalije, fetalni zastoj rasta i prijevremeni porođaj (68). Neovisno o načinu porođaja, prema objavljenim istraživanjima, pokazalo se da novorođenčad koja je *in utero* bila u stavu zatkom češće ima kongenitalne anomalije s učestalošću 4,4 %, u odnosu na učestalost od 2,4 % kod stava glavicom. Također, primijećene su blage deformacije, razvoj displazije kuka i tortikolisa (59,69).

9. Zahvale

Zahvaljujem se mentoru doc.dr.sc. Gordanu Zlopaši na stručnim savjetima i pomoći tijekom izrade i pisanja diplomskog rada.

Zahvaljujem se svim svojim prijateljima na razumijevanju, posebno Bruni i Pauli.

Zahvaljujem se Tinu na nesebičnoj pomoći, uz koju smo zajedno došli do diplome i stvorili pri tome nezaboravne uspomene.

Zahvaljujem se Ivanu na neizmjernom strpljenju, podršci i motivaciji tijekom cijelog studija.

Najviše od svega se zahvaljujem svojim roditeljima koji su oduvijek vjerovali u mene i pružili mi sve što je potrebno kako bih ostvarila svoje želje i snove. Uz njihovu podršku i razgovor svaki dan, put do diplome nije bio tako težak.

10. Literatura

1. Gray CJ, Shanahan MM. Breech Presentation. StatPearls Publishing. 2022 Nov 6;
2. Hofmeyr G Justus. Overview of breech presentation. 2023.
3. Đelmiš J, Orešković S. Fetalna medicina i opstetricija. Zagreb: Medicinska naklada; 2014.
4. Mostello D, Chang JJ, Bai F, Wang J, Guild C, Stamps K, et al. Breech presentation at delivery: a marker for congenital anomaly? *J Perinatol*. 2014 Jan;34(1):11–5.
5. Fruscalzo A, Londero AP, Salvador S, Bertozzi S, Biasioli A, Della Martina M, et al. New and old predictive factors for breech presentation: our experience in 14 433 singleton pregnancies and a literature review. *J Matern Fetal Neonatal Med*. 2014 Jan;27(2):167–72.
6. Sekulić S, Ilinčić M, Radeka G, Novakov-Mikić A, Simić S, Podgorac J, et al. Breech presentation and the cornual-fundal location of the placenta. *Croat Med J*. 2013 Apr;54(2):198–202.
7. Ford JB, Roberts CL, Nassar N, Giles W, Morris JM. Recurrence of breech presentation in consecutive pregnancies. *BJOG*. 2010 Jun;117(7):830–6.
8. Cunningham F.Gary, Leveno Kenneth J., Dashe Jodi S., Hoffman Barbara L., Spong Catherine Y., Casey Brian M., editors. *Williams Obstetrics*. 26th ed. New York: McGraw Hill; 2022.
9. Sakala EP, Kesterson JP, editors. *USMLE Step 2 CK Lecture Notes Obstetrics and Gynecology*. New York: Kaplan Medical; 2016.
10. Jennewein L, Allert R, Möllmann CJ, Paul B, Kielland-Kaisen U, Raimann FJ, et al. The influence of the fetal leg position on the outcome in vaginally intended deliveries out of breech presentation at term - A FRABAT prospective cohort study. *PLoS One*. 2019;14(12):e0225546.
11. Knights S, Prasad S, Kalafat E, Dadali A, Sizer P, Harlow F, et al. Impact of point-of-care ultrasound and routine third trimester ultrasound on undiagnosed breech presentation and perinatal outcomes: An observational multicentre cohort study. *PLoS Med*. 2023 Apr;20(4):e1004192.
12. Wastlund D, Moraitis AA, Dacey A, Sovio U, Wilson ECF, Smith GCS. Screening for breech presentation using universal late-pregnancy ultrasonography: A prospective cohort study and cost effectiveness analysis. *PLoS Med*. 2019 Apr;16(4):e1002778.
13. Salim I, Staines-Urias E, Mathewlynn S, Drukker L, Vatish M, Impey L. The impact of a routine late third trimester growth scan on the incidence, diagnosis, and management of breech presentation in Oxfordshire, UK: A cohort study. *PLoS Med*. 2021 Jan;18(1):e1003503.
14. Collins Sally, Arulkumaran Sabaratnam, Hayes Kevin, Jackson Simon, Impey Lawrence, editors. *Oxford Handbook of Obstetrics and Gynaecology*. 3rd ed. Oxford: Oxford University Press; 2013.
15. Smith GC, Moraitis AA, Wastlund D, Thornton JG, Papageorghiou A, Sanders J, et al. Universal late pregnancy ultrasound screening to predict adverse outcomes in nulliparous women: a systematic review and cost-effectiveness analysis. *Health Technol Assess*. 2021 Feb;25(15):1–190.
16. Rosman AN, Vlemmix F, Fleuren MAH, Rijnders ME, Beuckens A, Opmeer BC, et al. Patients' and professionals' barriers and facilitators to external cephalic version for

- breech presentation at term, a qualitative analysis in the Netherlands. *Midwifery*. 2014 Mar;30(3):324–30.
17. Rosman AN, Guijt A, Vlemmix F, Rijnders M, Mol BWJ, Kok M. Contraindications for external cephalic version in breech position at term: a systematic review. *Acta Obstet Gynecol Scand*. 2013 Feb;92(2):137–42.
 18. Felder L, McCurdy R, Berghella V. External cephalic version of the non-cephalic presenting twin: a systematic review. *J Matern Fetal Neonatal Med*. 2022 May;35(9):1712–8.
 19. External Cephalic Version: ACOG Practice Bulletin, Number 221. *Obstetrics and gynecology*. 2020 May;135(5):e203–12.
 20. Hutton EK, Hannah ME, Ross SJ, Delisle MF, Carson GD, Windrim R, et al. The Early External Cephalic Version (ECV) 2 Trial: an international multicentre randomised controlled trial of timing of ECV for breech pregnancies. *BJOG*. 2011 Apr;118(5):564–77.
 21. Nassar N, Roberts CL, Raynes-Greenow CH, Barratt A, Peat B, Decision Aid for Breech Presentation Trial Collaborators. Evaluation of a decision aid for women with breech presentation at term: a randomised controlled trial [ISRCTN14570598]. *BJOG*. 2007 Mar;114(3):325–33.
 22. Impey L, Pandit M. Tocolysis for repeat external cephalic version in breech presentation at term: a randomised, double-blinded, placebo-controlled trial. *BJOG*. 2005 May;112(5):627–31.
 23. Cluver C, Gyte GML, Sinclair M, Dowswell T, Hofmeyr GJ. Interventions for helping to turn term breech babies to head first presentation when using external cephalic version. *Cochrane Database Syst Rev*. 2015 Feb 9;2015(2):CD000184.
 24. Velzel J, Vlemmix F, Opmeer BC, Molkenboer JFM, Verhoeven CJ, van Pampus MG, et al. Atosiban versus fenoterol as a uterine relaxant for external cephalic version: randomised controlled trial. *BMJ*. 2017 Jan 26;356:i6773.
 25. Belfort MA. Intravenous nitroglycerin as a tocolytic agent for intrapartum external cephalic version. *S Afr Med J*. 1993 Sep;83(9):656.
 26. Bujold E, Marquette GP, Ferreira E, Gauthier RJ, Boucher M. Sublingual nitroglycerin versus intravenous ritodrine as tocolytic for external cephalic version: a double-blinded randomized trial. *Am J Obstet Gynecol*. 2003 Jun;188(6):1454–7; discussion 1457-9.
 27. Wilcox CB, Nassar N, Roberts CL. Effectiveness of nifedipine tocolysis to facilitate external cephalic version: a systematic review. *BJOG*. 2011 Mar;118(4):423–8.
 28. Sánchez-Romero J, García-Soria V, Araico-Rodríguez F, Herrera-Giménez J, Blanco-Carnero JE, Nieto-Díaz A, et al. External Cephalic Version: Is it an Effective and Safe Procedure? *J Vis Exp*. 2020 Jun 6;(160).
 29. Baaklini C, Menassa N, Larios JT, Ballas DA. A Simulation Model for External Cephalic Version. *Cureus*. 2020 Dec 30;12(12):e12382.
 30. Hutton EK, Kaufman K, Hodnett E, Amankwah K, Hewson SA, McKay D, et al. External cephalic version beginning at 34 weeks' gestation versus 37 weeks' gestation: a randomized multicenter trial. *Am J Obstet Gynecol*. 2003 Jul;189(1):245–54.
 31. Grootsholten K, Kok M, Oei SG, Mol BWJ, van der Post JA. External cephalic version-related risks: a meta-analysis. *Obstetrics and gynecology*. 2008 Nov;112(5):1143–51.
 32. Melo P, Georgiou EX, Hedditch A, Ellaway P, Impey L. External cephalic version at term: a cohort study of 18 years' experience. *BJOG*. 2019 Mar;126(4):493–9.

33. Sium AF, Gudu W, Urgie T, Masresha G. External cephalic version success rate and associated factors: Experience from a tertiary center in Sub-Saharan Africa: A cross-sectional study. *PLoS One*. 2023;18(1):e0280404.
34. Unno S, Ogawa K, Nukariya A, Umehara N, Sago H. Predictive factors for successful external cephalic version with regional anesthesia. *J Obstet Gynaecol Res*. 2023 May;49(5):1335–40.
35. Londero AP, Xholli A, Massarotti C, Fruscalzo A, Cagnacci A. Factors influencing the effect of external cephalic version: a retrospective nationwide cohort analysis. *Arch Gynecol Obstet*. 2023 Oct;308(4):1127–37.
36. Devold Pay AS, Johansen K, Staff AC, Laine KH, Blix E, Økland I. Effects of external cephalic version for breech presentation at or near term in high-resource settings: A systematic review of randomized and non-randomized studies. *Eur J Midwifery*. 2020;4:44.
37. Ben-Meir A, Erez Y, Sela HY, Shveiky D, Tsafrir A, Ezra Y. Prognostic parameters for successful external cephalic version. *J Matern Fetal Neonatal Med*. 2008 Sep;21(9):660–2.
38. López-Pérez R, Lorente-Fernández M, Velasco-Martínez M, Martínez-Cendán JP. Prediction model of success for external cephalic version. Complications and perinatal outcomes after a successful version. *J Obstet Gynaecol Res*. 2020 Oct;46(10):2002–9.
39. Chaudhary S, Contag S, Yao R. The impact of maternal body mass index on external cephalic version success. *J Matern Fetal Neonatal Med*. 2019 Jul;32(13):2159–65.
40. Kok M, Cnossen J, Gravendeel L, Van Der Post JA, Mol BW. Ultrasound factors to predict the outcome of external cephalic version: a meta-analysis. *Ultrasound Obstet Gynecol*. 2009 Jan;33(1):76–84.
41. Hofmeyr GJ, Kulier R. Cephalic version by postural management for breech presentation. *Cochrane Database Syst Rev*. 2012 Oct 17;10(10):CD000051.
42. Coyle ME, Smith C, Peat B. Cephalic version by moxibustion for breech presentation. *Cochrane Database Syst Rev*. 2023 May 9;5(5):CD003928.
43. Morton R, Burton AE, Kumar P, Hyett JA, Phipps H, McGeechan K, et al. Cesarean delivery: Trend in indications over three decades within a major city hospital network. *Acta Obstet Gynecol Scand*. 2020 Jul;99(7):909–16.
44. ACOG Committee Opinion No. 745: Mode of Term Singleton Breech Delivery. *Obstetrics and gynecology*. 2018 Aug;132(2):e60–3.
45. Goffinet F, Carayol M, Foidart JM, Alexander S, Uzan S, Subtil D, et al. Is planned vaginal delivery for breech presentation at term still an option? Results of an observational prospective survey in France and Belgium. *Am J Obstet Gynecol*. 2006 Apr;194(4):1002–11.
46. Kielland-Kaisen U, Paul B, Jennewein L, Klemm A, Möllmann CJ, Bock N, et al. Maternal and neonatal outcome after vaginal breech delivery of nulliparous versus multiparous women of singletons at term-A prospective evaluation of the Frankfurt breech at term cohort (FRABAT). *Eur J Obstet Gynecol Reprod Biol*. 2020 Sep;252:583–7.
47. Kotaska A, Menticoglou S, Gagnon R, MATERNAL FETAL MEDICINE COMMITTEE. Vaginal delivery of breech presentation. *J Obstet Gynaecol Can*. 2009 Jun;31(6):557–66.
48. Sentilhes L, Schmitz T, Azria E, Gallot D, Ducarme G, Korb D, et al. Breech presentation: Clinical practice guidelines from the French College of Gynaecologists and Obstetricians (CNGOF). *Eur J Obstet Gynecol Reprod Biol*. 2020 Sep;252:599–604.

49. Uygur D, Kiş S, Tuncer R, Ozcan FS, Erkaya S. Risk factors and infant outcomes associated with umbilical cord prolapse. *Int J Gynaecol Obstet.* 2002 Aug;78(2):127–30.
50. Girault A, Carteau M, Kefelian F, Menard S, Goffinet F, Le Ray C. Benefits of the «en caul» technique for extremely preterm breech vaginal delivery. *J Gynecol Obstet Hum Reprod.* 2022 Feb;51(2):102284.
51. Jettestad MC, Schiøtz HA, Yli BM, Kessler J. Fetal monitoring in term breech labor - A review. *Eur J Obstet Gynecol Reprod Biol.* 2019 Aug;239:45–51.
52. Alarab M, Regan C, O'Connell MP, Keane DP, O'Herlihy C, Foley ME. Singleton vaginal breech delivery at term: still a safe option. *Obstetrics and gynecology.* 2004 Mar;103(3):407–12.
53. Benmessaoud I, Jamey M, Monard B, Metz JP, Bourtembourg-Matras A, Ramanah R, et al. Analysis of spontaneous labor progression of breech presentation at term. *PLoS One.* 2022;17(3):e0262002.
54. Jennewein L, Heemann R, Hooek SC, Hentrich AE, Eichbaum C, Feidicker S, et al. Sonographic examination at the beginning of the second stage of labor predicts birth outcome in vaginally intended breech deliveries: a blinded prospective study. *Arch Gynecol Obstet.* 2024 Apr;309(4):1333–40.
55. Sultan P, Murphy C, Halpern S, Carvalho B. The effect of low concentrations versus high concentrations of local anesthetics for labour analgesia on obstetric and anesthetic outcomes: a meta-analysis. *Can J Anaesth.* 2013 Sep;60(9):840–54.
56. ACOG Practice Bulletin No. 209 Summary: Obstetric Analgesia and Anesthesia. *Obstetrics and gynecology.* 2019 Mar;133(3):595–7.
57. Leborne P, de Tayrac R, Zemmach Z, Serrand C, Fabbro-Peray P, Allegre L, et al. Incidence of obstetric anal sphincter injuries following breech compared to cephalic vaginal births. *BMC Pregnancy Childbirth.* 2023 May 4;23(1):317.
58. Spillane E, Walker S, McCourt C. Optimal time intervals for vaginal breech births: a case-control study. *NIHR open research.* 2022;2:45.
59. Hofmeyer Justus G. UpToDate. 2023. Delivery of the singleton fetus in breech presentation.
60. Sandberg EC. The Zavanelli maneuver: 12 years of recorded experience. *Obstetrics and gynecology.* 1999 Feb;93(2):312–7.
61. Ross MG, Beall MH. Cervical neck dislocation associated with the Zavanelli maneuver. *Obstetrics and gynecology.* 2006 Sep;108(3 Pt 2):737–8.
62. Verkuyl DAA. Think globally act locally: the case for symphysiotomy. *PLoS Med.* 2007 Mar 27;4(3):e71.
63. Wilson RD, Caughey AB, Wood SL, Macones GA, Wrench IJ, Huang J, et al. Guidelines for Antenatal and Preoperative care in Cesarean Delivery: Enhanced Recovery After Surgery Society Recommendations (Part 1). *Am J Obstet Gynecol.* 2018 Dec;219(6):523.e1-523.e15.
64. Caughey AB, Wood SL, Macones GA, Wrench IJ, Huang J, Norman M, et al. Guidelines for intraoperative care in cesarean delivery: Enhanced Recovery After Surgery Society Recommendations (Part 2). *Am J Obstet Gynecol.* 2018 Dec;219(6):533–44.
65. Macones GA, Caughey AB, Wood SL, Wrench IJ, Huang J, Norman M, et al. Guidelines for postoperative care in cesarean delivery: Enhanced Recovery After Surgery (ERAS) Society recommendations (part 3). *Am J Obstet Gynecol.* 2019 Sep;221(3):247.e1-247.e9.

66. ACOG Committee Opinion No. 750: Perioperative Pathways: Enhanced Recovery After Surgery. *Obstetrics and gynecology*. 2018 Sep;132(3):e120–30.
67. Bickenbach KA, Karanicolas PJ, Ammori JB, Jayaraman S, Winter JM, Fields RC, et al. Up and down or side to side? A systematic review and meta-analysis examining the impact of incision on outcomes after abdominal surgery. *Am J Surg*. 2013 Sep;206(3):400–9.
68. Azria E, Kayem G, Langer B, Marchand-Martin L, Marret S, Fresson J, et al. Neonatal Mortality and Long-Term Outcome of Infants Born between 27 and 32 Weeks of Gestational Age in Breech Presentation: The EPIPAGE Cohort Study. *PLoS One*. 2016;11(1):e0145768.
69. Humphry S, Hall T, Hall-Craggs MA, Roposch A. Predictors of Hip Dysplasia at 4 Years in Children with Perinatal Risk Factors. *JB JS Open Access*. 2021;6(1).

11. Životopis

Rođena sam 16. lipnja 1999. u Osijeku, gdje sam završila Osnovnu školu Vladimira Becića i Osnovnu glazbenu školu Franjo Kuhač, smjer violina. Godine 2018. završila sam III. gimnaziju Osijek. Iste godine upisala sam Medicinski fakultet u Zagrebu. U akademskoj godini 2022./2023. dobila sam Dekanovu nagradu za uspjeh na 5.godini studija. Aktivno se služim engleskim i njemačkim jezikom.