

Radiološka dijagnostika malignih ginekoloških tumora

Jurković, Ivan

Master's thesis / Diplomski rad

2024

Degree Grantor / Ustanova koja je dodijelila akademski / stručni stupanj: **University of Zagreb, School of Medicine / Sveučilište u Zagrebu, Medicinski fakultet**

Permanent link / Trajna poveznica: <https://um.nsk.hr/um:nbn:hr:105:066830>

Rights / Prava: [In copyright](#)/[Zaštićeno autorskim pravom.](#)

Download date / Datum preuzimanja: **2024-07-13**



Repository / Repozitorij:

[Dr Med - University of Zagreb School of Medicine Digital Repository](#)



SVEUČILIŠTE U ZAGREBU
MEDICINSKI FAKULTET

Ivan Jurković

Radiološka dijagnostika malignih ginekoloških tumora

Diplomski rad



Zagreb, 2024.

Ovaj diplomski rad izrađen je u Kliničkom zavodu za dijagnostičku i intervencijsku radiologiju Kliničke bolnice Dubrava pod vodstvom izv. prof. dr. sc. Gordane Ivanac, dr. med. i predan je na ocjenu u akademskoj godini 2023./24.

POPIS I OBJAŠNENJE KRATICA

CA 125 – Karcinomski Antigen 125

CT – kompjuterizirana tomografija

DWI – Diffusion weighted imaging

FDG – Fluorodeoksiglukoza

FIGO - The International Federation of Gynecology and Obstetrics - Međunarodna federacija ginekologa i opstetričara

HIV – virus humane imunodeficijencije

HPV – humani papiloma virus

MR – magnetska rezonanca

PET - Pozitronska emisijska tomografija

UZV – ultrazvuk

SADRŽAJ

Sažetak.....
Summary
1. Uvod.....	1
1.1. Maligni ginekološki tumori	1
1.1.1. Uvod u problematiku	1
1.1.2. Važnost radiološke dijagnostike u njihovom otkrivanju i praćenju	2
1.2. Anatomija reproduktivnog sustava.....	3
1.2.1. Pregled anatomije reproduktivnog sustava žene	3
2. Pregled malignih ginekoloških tumora	6
2.1. Karcinom jajnika i jajovoda	6
2.2. Karcinom tijela maternice	7
2.3. Karcinom vrata maternice.....	8
2.4. Karcinom rodnice.....	10
2.5. Karcinom stidnice	11
2.6. Epidemiologija i faktori rizika	12
3. Metode radiološke dijagnostike.....	13
3.1. Ultrazvuk.....	13
3.1.1. Transvaginalni i transabdominalni ultrazvuk.....	13
3.1.2. Transrektalni ultrazvuk.....	15
3.2. Magnetska rezonanca – MR.....	16
3.3. CT – kompjuterizirana tomografija.....	19
3.4. Pozitronska emisijska tomografija (PET).....	21
4. Specifičnosti radiološke dijagnostike malignih ginekoloških tumora.....	23
4.1. Karakteristični radiološki nalazi različitih tipova tumora.....	23
4.2. Važnost diferencijalne dijagnoze	28
5. Prednosti i ograničenja radioloških metoda	30
5.1. Troškovi, dostupnost i moguće kontraindikacije	30

6. Zaključak	32
6.1. Važnost radiološke dijagnostike u otkrivanju i praćenju malignih ginekoloških tumora.....	32
Zahvale.....	33
Literatura	34
Životopis	38

Sažetak

Radiološka dijagnostika malignih ginekoloških tumora

Ivan Jurković

Radiološka dijagnostika ima značajnu ulogu u otkrivanju i praćenju malignih ginekoloških tumora. Maligni ginekološki tumori, uključujući karcinome vrata maternice, jajnika i endometrija, predstavljaju značajan zdravstveni problem za žene diljem svijeta. Radiološke metode poput ultrazvuka, kompjuterizirane tomografije (CT), magnetske rezonancije (MR) i pozitronske emisijske tomografije (PET) igraju ključnu ulogu u ranom otkrivanju, određivanju stadija i praćenju terapijskog odgovora ovih karcinoma.

Napredak u radiološkoj tehnologiji omogućio je preciznije i detaljnije prikaze tumorskih promjena, što doprinosi poboljšanju dijagnostike i planiranja terapije. Ultrazvuk je često prvi dijagnostički alat zbog svoje dostupnosti i neinvazivnosti, dok CT i MR pružaju detaljnije informacije o anatomskej strukturi i proširenju tumora. PET skeniranje, kombinirano s CT-om ili MR-om, omogućuje evaluaciju metaboličke aktivnosti tumora, što je korisno za procjenu terapijskog odgovora i otkrivanje metastaza.

Unatoč njihovoj važnosti, radiološke metode imaju određena ograničenja, posebno u preciznom određivanju stadija bolesti i identifikaciji malih ili nejasnih tumorskih promjena. Stoga se radiološki nalazi često koriste u kombinaciji s drugim dijagnostičkim metodama, poput biopsije, kako bi se postigla točnija dijagnoza i optimalno planiranje terapije.

Multidisciplinarni pristup značajan je u liječenju malignih ginekoloških tumora, gdje radiolozi igraju ključnu ulogu u timu stručnjaka. Integracija radiološke dijagnostike u sve faze liječenja omogućuje holistički pristup pacijenticama, osiguravajući pravovremenu i adekvatnu terapiju te poboljšanje ishoda liječenja.

Ključne riječi: kompjuterizirana tomografija, magnetska rezonanca, maligni ginekološki tumori, radiološka dijagnostika, ultrazvuk

Summary

Radiology diagnostics of malignant gynecological tumors

Ivan Jurković

Radiology diagnostics plays a significant role in the detection and monitoring of malignant gynecological tumors. Malignant gynecological tumors, including cervical, ovarian, and endometrial cancers, represent a major health issue for women worldwide. Radiological methods such as ultrasound, computed tomography (CT), magnetic resonance imaging (MRI), and positron emission tomography (PET) are crucial in early detection, staging, and monitoring the therapeutic response of these cancers.

Advances in radiological technology have enabled more precise and detailed imaging of tumor changes, contributing to improved diagnostics and therapy planning. Ultrasound is often the first diagnostic tool due to its availability and non-invasiveness, while CT and MRI provide more detailed information about the anatomical structure and extent of tumors. PET scanning, combined with CT or MRI, allows for the evaluation of the metabolic activity of tumors, which is useful for assessing therapeutic response and detecting metastases.

Despite their importance, radiological methods have certain limitations, particularly in accurately staging the disease and identifying small or ambiguous tumor changes. Therefore, radiological findings are often used in combination with other diagnostic methods, such as biopsy, to achieve a more accurate diagnosis and optimal therapy planning.

A multidisciplinary approach is significant in the treatment of malignant gynecological tumors, where radiologists play a key role in the team of specialists. Integrating radiological diagnostics into all stages of treatment ensures a holistic approach to patients, providing timely and adequate therapy and improving treatment outcomes.

Keywords: Computed Tomography, Magnetic Resonance Imaging, malignant gynecological tumors, Radiological diagnosis, ultrasound

1. Uvod

1.1. Maligni ginekološki tumori

1.1.1. Uvod u problematiku

Ginekološki karcinomi predstavljaju značajan zdravstveni izazov s kojim se suočava sve veći broj žena diljem svijeta. Nastaju u različitim reproduktivnim organima žene, a često se dijagnosticiraju u dobi između 30. i 75. godine života. Glavni agresivni oblici ovih karcinoma uključuju karcinome vrata maternice, jajnika i endometrija. Svaki od ovih tipova ginekoloških karcinoma karakteriziraju specifični znakovi, simptomi i čimbenici rizika, što zahtijeva raznolike strategije za prevenciju i liječenje. Važno je istaknuti da su sve žene izložene riziku od razvoja ovih karcinoma, a taj rizik raste s dobi i životnim aktivnostima.

Osim medicinskog aspekta, ginekološki karcinomi imaju dubok emocionalni i socijalni utjecaj na pacijentice i njihove obitelji. Dijagnoza i liječenje ovih karcinoma dramatično mijenjaju živote pacijentica i njihovih partnera. Iako su zahvaljujući suvremenim farmaceutskim i terapijskim mjerama mnogi slučajevi u remisiji, metastaze i povratak bolesti i dalje su izazov u liječenju, što može značajno utjecati na kvalitetu života preživjelih.

Dodatno, ginekološki karcinomi imaju i značajan ekonomski utjecaj na društvo, uzrokujući teret ne samo zdravstvenom sustavu već i obiteljima pacijentica.

Dijagnoza često dolazi u kasnim stadijima bolesti, ograničavajući opcije terapije, dok pacijenti često razvijaju otpornost na kemoterapijske lijekove i doživljavaju recidive, što predstavlja veliki izazov u liječenju ginekoloških karcinoma.(1–3)

1.1.2. Važnost radiološke dijagnostike u njihovom otkrivanju i praćenju

Uz važnost medicinskih i socijalnih aspekata ginekoloških karcinoma, ključnu ulogu igra i radiološka dijagnostika u njihovom prepoznavanju i praćenju. Radiološki postupci kao što su ultrazvuk, kompjutorizirana tomografija (CT), magnetska rezonancija (MR) i pozitronska emisijska tomografija (PET) igraju važnu ulogu u procjeni veličine, lokalizacije, širenja tumora ili proširenih metastaza tumora.

Napredak u radiološkoj tehnologiji omogućio nam je preciznije i detaljnije prikaze tumorskih promjena, što doprinosi ranijoj dijagnozi i planiranju terapije. Radiološka dijagnostika također nam pruža važne informacije o reakciji tumora na terapiju, omogućujući dinamično praćenje tijekom bolesti.

Međutim, važno je imati na umu da radiološki nalazi mogu biti ograničeni u određivanju stadija bolesti i preciznosti dijagnoze, posebno u slučajevima manjih ili nejasnih promjena. Stoga se radiološki rezultati često koriste u kombinaciji s drugim dijagnostičkim metodama poput biopsije ili citologije radi potvrde dijagnoze i planiranja terapije.

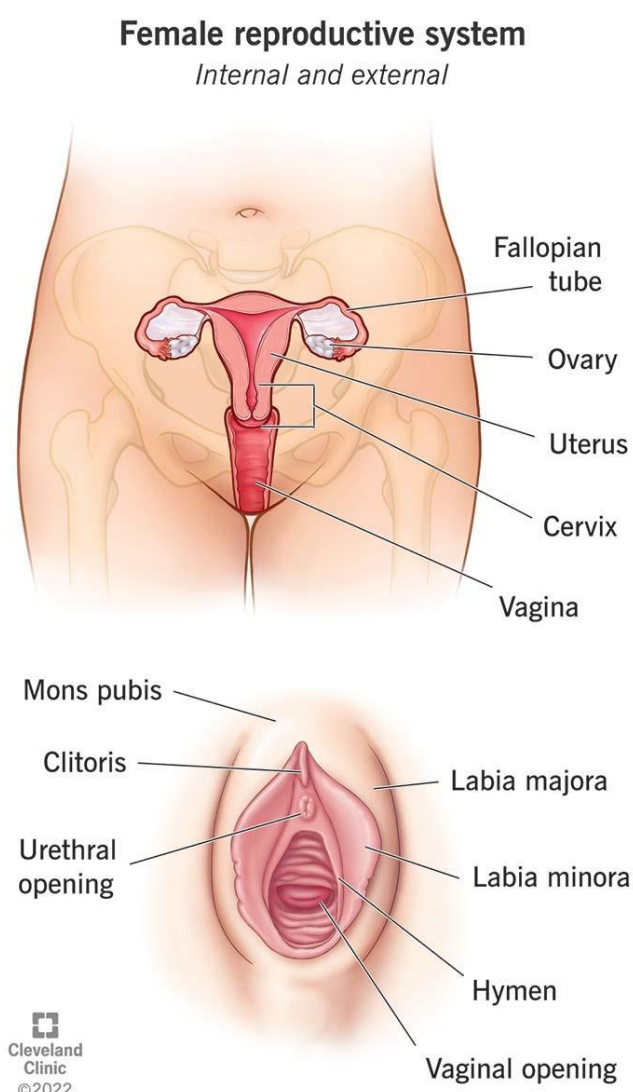
Uključivanje radiologa u tim za liječenje ginekoloških karcinoma ključno je za holistički pristup bolesnicima, osiguravajući točnu dijagnozu, praćenje tijekom bolesti te pravodobnu i adekvatnu terapiju. (4,5)

1.2. Anatomija reproduktivnog sustava

1.2.1. Pregled anatomije reproduktivnog sustava žene

Reproduktivni sustav žene može se podijeliti na dva dijela, vanjski spolni organi i unutarnji spolni organi (lat. organa genitalia feminina externa, odnosno interna). Vanjski spolni organ čini stidnica (lat. vulva ili pudendum femininum), koja se proteže izvana do djevičnjaka (lat. hymen), gdje s rodnicom počinju unutarnji organi. Ove strukture zajedno imaju i spolnu i reproduktivnu funkciju u žene. (6)

Na slici 1 shematizirano je prikazana anatomska građa reproduktivnog sustava žene.



Slika 1. Anatomija ženskog reproduktivnog sustava

Izvor: <https://my.clevelandclinic.org/>, preuzeto 10.5.2024.

Vanjski spolni organi

Drugim nazivom, vanjski spolni organi nazivaju se stidnicom (lat. vulva ili pudendum). Vulvu tvore velike stidne usne i predvorje vagine, sa svojim erektilnim aparatom: male stidne usne, dražica i vestibularni bulbusi. (7)

Velike stidne usne (lat. labia majora pudendi) dva su kožna nabora koja prekrivaju male stidne usne. Obuhvaćaju stidni procijep (lat. rima pudendi), te se nastavljaju spajajući u stidni brežuljak (lat. mons pubis). Debelo klupko vena (lat. bulbus vestibuli) leži medijalno na predvorju vagine i prekriveno je velikim stidnim usnama.

Predvorje vagine (lat. vestibulum vaginae) trokutastog je oblika i distalno ograničeno malim usnama. Prelazak iz rodnice prema vestibulumu u djevica odijeljen je himenom. U prednjem dijelu predvorja vagine nalazi se vanjski otvor mokraćne cijevi (lat. ostium urethrae externum), te utječu izlazni vodovi malih žlijezda (lat. glandulae vestibulares minores).

Male stidne usne (lat. labia minora pudendi) obuhvaćaju predvorje rodnice, spajajući se prednjim i stražnjim krajevima. Na njihovom prednjem dijelu leži dražica. Na unutrašnjoj strani malih stidnih usana ulijevaju se velike žlijezde predvorja, Bartholinove žlijezde (lat. glandulae vestibulares majores).

Dražica (lat. clitoris) sadržava vrlo brojne osjetne završetke živaca te tvori erektilni organ žena. Sastavljena je od parnog kavernoznog tijela (lat. corpus cavernosum clitoridis). Zaobljeni kraj dražice naziva se glavić (lat. glans clitoridis). Glavić je okružen malim stidnim usnama. (6)

Unutarnji spolni organi

Unutarnje spolne organe čine :

- Rodnica (lat. vagina)
- Maternica (lat. uterus)
- Jajovodi (lat. tubae uterinae)
- Jajnici (lat. ovaria)

Rodnica (lat. vagina) proteže se od vulve do grlića maternice. Porođajni je kanal i može se rastegnuti kako bi se omogućio porod. (8) Duljine je 6-8cm i distalno završava na ostium vagine odijeljena od vanjskih spolnih organa himenom u djevice. Otvor rodnice nalazi se iza vanjskog otvora mokraćne cijevi. Dio grlića maternice ulazi u rodnicu te je obuhvaćen gornjim dijelom rodnice koji se naziva svod (lat. fornix vaginae). Rodnica je povezana vezivnim tkivom ventralno s mokraćovodom i mokraćnim mjehurom, a prema straga s rektumom. (6)

Maternica (lat. uterus) kruškoliki je šuplji organ s duljinom oko 7cm, te 5cm širine u odrasle žene. Mjesto je embrionalnoga i fetalnog razvoja te pruža zaštitu i opskrbu embrija i fetusa. Za vrijeme porođaja, kontrakcijom mišića istiskuje dijete. Na maternici razlikujemo 3 dijela: vrat (lat. cervix uteri), istmus (lat. isthmus uteri) te tijelo maternice (lat. corpus uteri). Tijelo maternice obuhvaća gornje dvije trećine. Iznad ušća jajovoda tijelo završava kao fundus uteri. Unutrašnjost maternice ima trokutast izgled u ventralnome smjeru, a u lateralnom izgleda kao uska pukotina jer se stijenke međusobno naslanjaju. Suženi dio maternice (lat. isthmus uteri) ubraja se u vrat, iako ima sluznicu tijela maternice. Vrat maternice (lat. cervix uteri) distalna je trećina maternice. Donji dio izbočuje se u rodnicu (lat. portio vaginalis uteri), dok se dio iznad rodnice naziva portio supravaginalis uteri. Povezan je s tijelom preko isthmusa uteri. Cervikalni kanal pri prijelazu prema tijelu maternice tvori unutarnje ušće maternice (lat. ostium anatomicum uteri internum). To je najuže mjesto u cervikalnom kanalu. Maternična stijenka iznutra prema van građena je od tri sloja stijenke: sluznica(endometrij), mišićni sloj(miometrij) te peritonealni pokrov(perimetrij). U normalnome položaju, maternica se nalazi u antefleksiji i anteverziji. Nalazi se u maloj zdjelici smještena između mokraćnoga mjehura i rektuma.(6)

Jajovodi (lat. tubae uterinae) parni su cjevasti organ koji služi prihvaćanju jajne stanice nakon ovulacije i njezinom prolasku do maternice. Također se u njemu odvija i oplodnja jajne stanice. Jajovod je mišićna cijev sastavljena od 4 dijela: infundibulum, ampulla, isthmus te pars uterina tubae uterinae. (8)

Infundibulum tubae uterinae koji se još naziva i lijevak, dio je jajovoda u blizini stražnjeg dijela jajnika koji se otvara s ostium abdominale tubae uterinae slobodno u peritonealnu šupljinu. Ovdje se nalaze resice (lat. fimbriae tubae) kojima se prihvaća jajna stanica prilikom ovulacije.

Ampulla tubae uterinae prošireni je dio jajovoda koji prolazi u luku oko jajnika, a na nju se nastavlja suženi dio koji se naziva isthmus tubae uterinae. Pars uterina tubae uterinae naziva se proksimalni intramuralni dio koji leži u stijenci fundusa maternice, preko kojeg se ulijeva u maternicu. (6)

Jajnik (lat. ovarium) parna je spolna žlijezda, bademastoga oblika i čvrste konzistencije. Jajnici imaju dvije funkcije: proizvodnja i otpuštanje zrele jajne stanice u jajovode, te djeluju kao endokrini organ lučenjem spolnih hormona estrogena i progesterona.(8)

Jajnik je podijeljen na medijalnu i lateralnu plohu (lat. faces medialis et lateralis) koje su međusobno spojene na prednjem i stražnjem rubu (lat. margo mesovaricus et margo liber). Donji kraj jajnika (lat. extremitas uterina) usmjeren je prema dolje i medijalno, dok je gornji kraj (lat. extremitas tubaria) usmjeren gore i lateralno. Jajnici leže intraperitonealno u maloj zdjelici u fossi ovarici, te su s više vezivnotkivnih ligamenata povezani i pričvršćeni s okolnim strukturama.

2. Pregled malignih ginekoloških tumora

2.1. Karcinom jajnika i jajovoda

Rak jajnika i jajovoda čini samo 3% svih karcinoma kod žena. Međutim, to je peti najčešći uzrok smrti od raka kod žena u svijetu. (9). U Hrvatskoj je to šesta po učestalosti zloćudna bolest žena i najsmrtonosniji ginekološki tumor.(10) Razlog tome je što je približno 70% karcinoma jajnika dijagnosticirano u naprednom stadiju, a samo 30% žena može očekivati preživljenje od 5 godina. Bolest se može pojaviti i u mlađoj dobi, no najčešće se dijagnosticira u 60-im godinama života(11)

Približno 90% primarnih zloćudnih tumora jajnika i jajovoda epitelnog su podrijetla. Četiri glavna tipa epitelnih tumora koja se pojavljuju su serozni, endometrioidni, svijetlostanični i mucinozni, od kojih je daleko najčešći serozni podtip. (11) 5-8% tumora podrijetla su stromalnih stanica jajnika, a samo 3-5% germinativnih stanica jajnika. (9)

Simptomi mogu biti vrlo nespecifični, što otežava dijagnozu karcinoma jajnika.

Najčešći simptom kod djece i adolescenata je bol u truhu, iako se mogu javiti i rani

pubertet, nepravilna menstruacija ili pojačana dlakavost. Također, može se javiti oticanje trbuha ili nespecifični gastrointestinalni simptomi više od šest mjeseci prije dijagnoze. Starije žene također se najčešće prezentiraju s abdominalnom boli. (9)

Definitivna dijagnoza postavlja se na temelju patohistološke potvrde bolesti najčešće tijekom dijagnostičko-terapijskog operativnog zahvata (laparotomija, laparoskopija), no moguće je postaviti i na temelju biopsije tumora pod kontrolom ultrazvuka (UZV) ili kompjuterizirane tomografije (CT) širokom iglom. Sumnju na karcinom može se postaviti putem anamneze, ginekološkim pregledom, ultrazvukom (UZV), tumorskim markerima (CA 125), CT trbuha i zdjelice, radiološkom snimkom torakalnih organa. Pozitronska emisijska tomografija (PET) CT i magnetska rezonanca (MR) zdjelice koriste se samo ako prethodno navedena dijagnostika nije dovoljna. (12)

Standardna terapija za rak jajnika je kirurška citoredukcija tumora, nakon koje slijedi kombinacija platinske i neplatinske (bazirane na taksanima) kemoterapije, poput karboplatine i paklitaksela.(9)

2.2. Karcinom tijela maternice

Rak endometrija najčešći je ginekološki maligni tumor u svijetu, te četvrti po redu po učestalosti pojave karcinoma kod žena u Hrvatskoj 2021. godine nakon raka dojke, debelog crijeva i pluća. (10)

Rizični čimbenici povezani su s prekomjernom i nekontroliranom izloženošću endometrija estrogenima, što uključuje terapiju estrogenom, rani početak menstruacije, kasnu menopauzu, terapiju tamoksifenom, nuliparitet, neplodnost ili nedostatak ovulacije te sindrom policističnih jajnika. Dodatni rizični čimbenici obuhvaćaju stariju dob, pretilost, visok krvni tlak, šećernu bolest te nasljedni nepolipozni rak debelog crijeva.(13)

Rak endometrija(adenokarcinom) najčešće je bolest osjetljiva na hormone, za koju se smatra da se često javlja kod pretjerane estrogenske stimulacije endometrija maternice. Zbog estrogenske stimulacije dolazi do mitogene stimulacije te potom do maligne transformacije žljezdanog epitela endometrija, što objašnjava razvoj češćih i nižih stupnjeva endometrioidnih karcinoma endometrija. Drugi histološki tipovi

karcinoma endometrija, poput seroznog, nediferenciranog karcinoma i karcinosarkoma, nisu tako često povezane s hiperestrogenizmom.(14)

Najčešći sindrom koji se pojavljuje čak u 90% žena s rakom endometrija je abnormalno krvarenje iz vagine ili neobičan iscjedak. Većina slučajeva javlja se kod žena nakon menopauze. Iz tog razloga, svaka žena nakon menopauze koja ima bilo kakvo krvarenje iz vagine ili vaginalni iscjedak trebala bi ići na daljnju procjenu. Također, daljnju obradu treba napraviti i kod žena na cikličkoj hormonskoj terapiji s iregularnim krvarenjima. (15)

Ginekološkim pregledom postavlja se sumnja na karcinom, koja se najčešće potvrđuje biopsijom endometrija(kiretažom). Kod žena u premenopauzi, transvaginalni ili transabdominalni ultrazvuk može otkriti različite strukturne abnormalnosti maternice i endometrija, dok se u žena nakon menopauze, transvaginalni ultrazvuk koristi za procjenu debljine endometrija sa ciljem odabira žena koje trebaju daljnje invazivne testove. Histeroskopija se s velikom točnošću koristi u dijagnosticiranju raka endometrija i umjerenom točnošću u dijagnosticiranju drugih endometrijskih stanja kod žena s nepravilnim krvarenjem.(15)

Osnovno liječenje je potpuna histerektomija s bilateralnom salpingo-ooforektomijom, paraaortičnom i zdjeličnom limfadenektomijom. Laparoskopija je povezana s manje postoperativnih komplikacija od laparotomije. Vaginalna histerektomija se općenito ne preporučuje jer sprječava dodatnu inspekciju abdomena te limfadenektomiju.(13)

2.3. Karcinom vrata maternice

Rak vrata maternice treći je po učestalosti raka diljem svijeta i najčešći je ginekološki rak u zemljama u razvoju.

Prema posljednjim dostupnim podacima iz Registra za rak u 2019. godini, u Hrvatskoj je dijagnosticirano 268 slučajeva (stopa 12,8/100 000) raka vrata maternice. Pojavljuje se nešto ranije nego druga sijela raka – u 2019. godini trećina je novooboljelih žena bila mlađa od 50 godina, a prosječna dob prilikom dijagnoze bila je 57 godina.(16)

Snžno je povezan s infekcijom HPV-om(osobito tipovima 16 i 18), te ih je većina posljedica neliječene infekcije. Poznati rizični čimbenici koji značajno utječu na pojavu raka također su rano stupanje prvim spolnim odnosima, visok broj seksualnih partnera, veći broj porođaja i nizak socioekonomski status. Pušenje cigareta (čak i pasivno pušenje), povezano je s povećanim rizikom pojavi bolesti. Oralni kontraceptivi također imaju određen učinak na razvoj karcinoma. (17)

Mortalitet unazad nekoliko godina značajno je smanjen zbog postojanja dva tipa dijagnostičkih testova za screening raka vrata maternice: Papanikolaou test i HPV test. Papanikolaou test ima mogućnost otkrivanja rano prekanceroznih i kancerogenih lezije stanica, što omogućuje rano tretiranje i sprečavanje nastanka raka. HPV test otkriva infekcije HPV tipovima koji mogu dovesti do raka. Većina infekcija HPV-om je samoizlječiva i ne uzrokuje prekancerozne promjene u stanicama. No za razliku od akutne, kronična infekcija određenim tipovima HPV-a može rezultirati nepravilnostima u stanicama vrata maternice. Ukoliko sete nepravilnosti (prekancerozne ili promjene visokog stupnja) ne tretiraju, mogu se razviti u rak vrata maternice nakon mnogo godina.(18)

Oko 80% svih raka vrata maternice su planocelularni karcinomi(karcinomi pločastih stanica). Manje od 10% karcinoma čine adenokarcinomi, a neuroendokrini karcinomi malih stanica i sarkomi vrlo su rijetki.(6)

Karcinom raste progresivno te je sklon krvarenju već na manji podražaj, zbog čega je prvi i glavni simptom nepravilno vaginalno krvarenje. Pojavljuje se u obliku smečkastog iscjetka ili kao krvarenje usred ciklusa. Može se pojaviti i kao krvarenje u postmenopauzi i prije svega kontaktno krvarenje - krvarenje kod spolnog odnosa ili prilikom defekacije zbog sklonosti krvarenju. (19)

Kirurški, radioterapijski te kemoradioterapijski pristupi čine uspješne modalitete liječenja invazivnog karcinoma vrata maternice. Usmjerenost ranom otkrivanju i prevenciji, rezultirati će sve manjim pojavom slučaja i mortalitetom. (17)

2.4. Karcinom rodnice

Karcinom rodnice rijedak je ginekološki maligni tumor koji čini otprilike 2% svih neoplazmi ženskih spolnih organa. Histopatološki, dva najčešća tipa su skvamozni karcinom (80-90%) i adenokarcinom (4-10%).

Karcinom se uglavnom pojavljuje kod starijih žena, s najvećom incidencijom tijekom šestog i sedmog desetljeća. (20)

Karcinom vagine, također je snažno povezan s humanim papiloma virusom (HPV). Čimbenici rizika uključuju visoko razvijenu skvamoznu intraepitelnu leziju, pušenje i imunosupresiju. (21)

Većina karcinoma rodnice razvija se u gornjoj trećini stražnje stijenke rodnice. Mogu se širiti direktno u lokalna tkiva, hematogeno u preponske limfne čvorove ili hematogeno u pluća, jetru i druge organe. (19)

Najznačajniji simptomi su bezbolno krvarenje i iscjedak iz rodnice. U uznapredovalim tumorima mogu se pojaviti retencija mokraće, hematurija i učestalo mokrenje. Tumori koji se razvijaju na stražnjem zidu vagine mogu izazvati simptome vezane uz rektum, poput zatvora ili krvi u stolici. Uglavnom su to pacijentice koje ne odlaze redovito na ginekološke preglede. Bolovi se rijetko javljaju. (22)

Dijagnoza se najčešće može postaviti na temelju kliničkih simptoma, no potvrđuje se biopsijom, te CT-om ili MR-om. PET CT korisna je u otkrivanju limfnih metastaza kao i udaljenih metastaza. (21)

Zbog rijetkog pojavljivanja karcinoma i dalje postoje razlike u liječenju. Sve više se koristi individualizirana terapija i pristup. Većina bolnica za standardno liječenje ovog karcinoma koristi radioterapiju. Kirurška ekscizija također može biti opcija, dok u nekim centrima zračenje nadopunjuje kemoterapija temeljena na cispladini. (20)

2.5. Karcinom stidnice

Karcinom vulve četvrti je najčešći ginekološki karcinom i obuhvaća 5% svih malignih tumora ženskog genitalnog trakta. Postoje različite histološke vrste, pri čemu je najčešći skvamozni karcinom vulve(95%), zatim slijede melanom, sarkom i bazaliom.(23) Vrh incidencije je u 7. i 8. desetljeću života. (6)

Skvamozni karcinom vulve može se podijeliti u dva različita tipa. Jedan od njih javlja se kod mlađih žena(35-65 godina), povezan je s infekcijom HPV-om(posebice tipovima 16 i 18) i prethodi mu intraepitelna novotvorina stidnice. Drugi tip karcinoma vulve pojavljuje se kod starijih pacijentica (55-85 godina) i nije povezan s infekcijom HPV-om. Često se javlja kod pretilih žena, dijabetičarki i u žena s arterijskom hipertenzijom. Pušenje cigareta također se može povezati s povećanim rizikom razvoja karcinoma.

Karcinom se najčešće razvija kao postupan proces razvojem stanične atipije koja zatim vodi do intraepitelnih neoplazija vulve (VIN) i potom do razvitka skvamoznog karcinoma.(24)

Uglavnom se razvija na velikim usnama, dok je drugo mjesto po učestalosti klitoris.

Najčešće opisani simptom vulvarnog karcinoma je dugotrajni svrbež i nadražaj u području stidnice. Rjeđe prijavljeni simptomi mogu uključivati krvarenje iz vulve, disuriju, iscjedak i bol. Ukoliko je karcinom u uznapredovalom stadiju, tumorska masa može se osjetiti ili vidjeti na stidnici kao ulcerirana, leukoplakična, mesnata ili bradavičasta tvorba. Ponekad se mogu uočiti ljuskava područja ili promjena boje.(23)

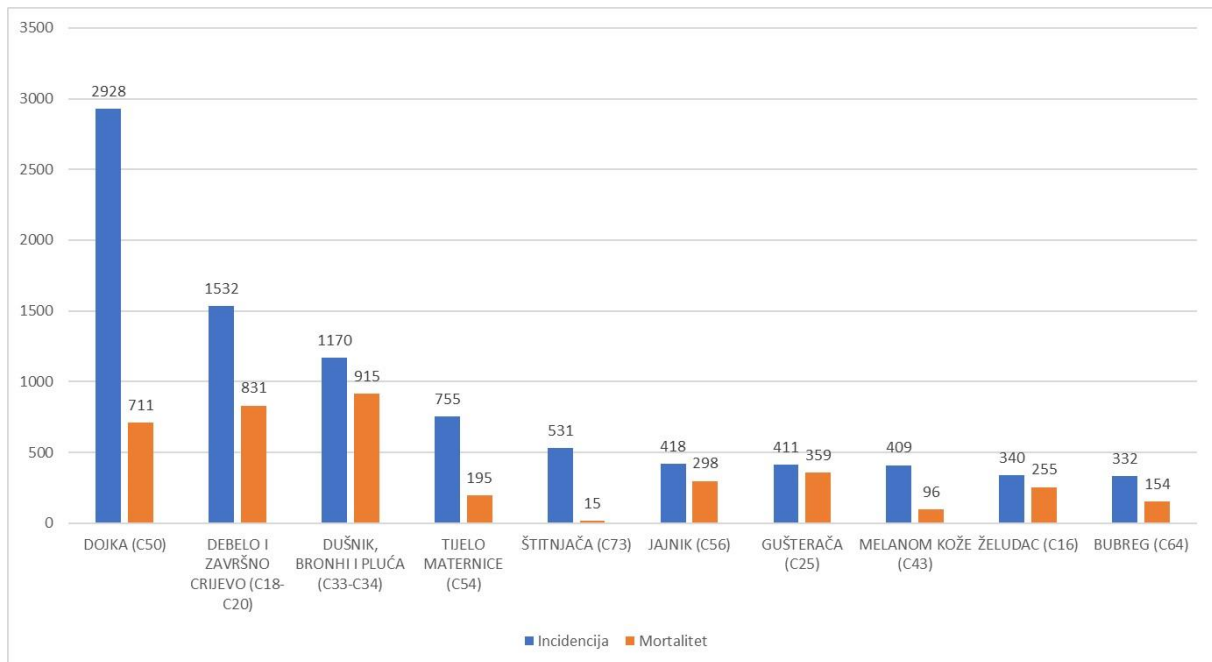
Može se širiti lokalno (u rodnicu, mokraćni mjehur ili cijev, anus ili rektum) ili limfnim putem u površinske i dubinske ingvinalne limfne čvorove. Više od 50% oboljelih u trenutku dijagnosticiranja ih je u uznapredovalim kliničkim stadijima.(19)

Zlatni standard za dijagnostiku je histološka dijagnoza (biopsija). Radiološka dijagnostika koristi se radi procjene stadija i proširenosti bolesti.

Kirurška ekscizija je standardna terapija za karcinom vulve, ali mogu se koristiti i adjuvantna radioterapija i kemoterapija ovisno o histopatologiji i opsegu bolesti.(25)

2.6. Epidemiologija i faktori rizika

Prema učestalosti pojavnosti tumora, u Hrvatskoj su 2021. godine prema podacima Hrvatskog Zavoda za Javno Zdravstvo najčešći genitalni tumori bili rak tijela maternice (755 slučajeva), zatim rak jajnika (418 slučajeva), rak vrata maternice (268 slučajeva), potom rak vulve (85 slučajeva) i najrjeđi rak vagine (20 slučajeva). Rak tijela maternice bio je četvrti po redu najčešći tumor u žena nakon raka dojke, debelog crijeva i pluća. (10)



Slika 2. Najčešća sijela raka u žena u 2021. godini

Izvor: <https://hzjz.hr/>, preuzeto 11.5.2024.

Ginekološki tumori uglavnom se pojavljuju u starijoj životnoj dobi, no moguća je pojava i u ranijoj dobi. Vrh incidencije pojavnosti za rak jajnika je 6. desetljeće života (11), rak tijela maternice pojavljuje se najčešće nakon 50ih godina života (13), rak vrata maternice dijagnosticiran je između 35 i 44 godine života, s prosječnom dobi oko 50 godina kod dijagnoze (26). Karcinom rodnice uglavnom se pojavljuje kod starijih žena, s najvećom incidencijom tijekom šestog i sedmog desetljeća (20), dok je vrh incidencije za pojavu karcinoma raka stidnice 7. i 8. desetljeće života. (6).

Ginekološki tumori povezuju se s velikim brojem rizičnih faktora, no određeni su specifični za pojedini tumor. Jaka povezanost s HPV infekcijom karakteristična je za

rak vrata maternice, karcinom rodnice te skvamozni karcinom stidnice. Sve veća učestalost pojave infekcije HPV-om prisutna je u zemljama u razvoju. Razlog tomu pripisuje se ranom početku seksualnih aktivnosti, rizičnim seksualnim ponašanjima poput visokog broja seksualnih partnera, rane dobi prilikom stupanja prvom spolnom odnosu, sve rjeđoj upotrebi kondoma te imunosupresiji s HIV-om, što je povezano s većim rizikom od HPV infekcije. (18) HPV infekcija najčešća je kod seksualno aktivnih mladih žena u dobi od 18 do 30 godina. Nakon 30. godine dolazi do oštrog smanjenja prevalencije. Međutim, rak vrata maternice češći je kod žena starijih od 35 godina, što upućuje na infekciju u mlađoj dobi i sporu progresiju do raka. Kronične infekcije češće su kod visokorizičnih onkogenih tipova HPV-a i važan su faktor u razvoju raka vrata maternice. Visokorizični tipovi 16 i 18 najčešće su izolirani tipovi kod karcinoma vrata maternice, stidnice i rodnice. (27)

Karcinom endometrija najčešće se povezuje s prekomjernom izloženosti hormonu estrogenu. Također, jaka je povezanost s pretilošću i dijabetesom. (15)

Najveći utjecaj na pojavu karcinoma jajnika imaju povijest pojave karcinoma u obitelji te povezani genetski sindromi. Povijest pojave raka jajnika kod jednog rođaka povećava ženinu životnu opasnost na 5 posto. Žene s određenim mutacijama gena imaju veći rizik od raka jajnika. Sindrom nasljednog raka dojke i jajnika, koji se javlja kod jedne od 500 žena, je autosomno dominantna mutacija u BRCA1 ili BRCA2 genu. (9)

Zajednički faktori rizika malignih ginekoloških tumora su pušenje, pretilost, starija životna dob, nuliparitet, neplodnost, kasna menopauza, hipertenzija... (6)

3. Metode radiološke dijagnostike

3.1. Ultrazvuk

3.1.1. Transvaginalni i transabdominalni ultrazvuk

Ultrazvuk je neinvazivna te često dostupna i pristupačna metoda slikovnog prikaza, koja je za pacijenta predstavlja minimalan rizik i nelagodu. Kada se provodi od strane iskusnog stručnjaka, ultrazvuk igra ključnu ulogu u početnoj dijagnozi ginekoloških karcinoma, procjeni opsega tumora u zdjelici i trbušnoj šupljini te

praćenju učinkovitosti liječenja i oporavka nakon terapije. Korištenje ultrazvuka za procjenu važnih prognostičkih parametara omogućuje prilagodbu onkološkog liječenja svakom pacijentu, što doprinosi postizanju maksimalnog terapijskog učinka uz minimalni rizik za pacijenta. Također, ultrazvuk omogućuje preciznu biopsiju tumora ili metastaza, što omogućuje brzu i manje invazivnu analizu tkiva tumora.(28)

Medicinski ultrazvučni uređaji proizvode i primaju ultrazvučne valove. Ovisno o akustičnoj impedanciji različitih materijala, koja ovisi o njihovoj gustoći, zvuk se obija od tkiva te prilikom povratka u ultrazvučni uređaj, ovisno o snazi i vremenu dolaska odjeka, stvara se crno bijela slika na ekranu, to jest slika tkiva i organa.(29).

Ultrazvučni pregled može se provesti korištenjem transvaginalne ili transabdominalne sonde. Za većinu slučajeva, prednost se daje transvaginalnom pregledu jer pruža značajno bolji prikaz maternice i jajnika zbog bližeg položaja sonde, korištenja visokofrekventnih sondi i veće prostorne razlučivosti. Ovaj pregled obično izvode specijalisti ginekologije. Ako je potrebno dobiti detaljan prikaz šireg anatomskog područja ili odnosa između organa koji su promijenjeni i okolnih struktura, preporučuje se ultrazvučni pregled transabdominalnom sondom. Ovaj pristup može biti potreban kada transvaginalni pregled nije dovoljan. Međutim, transabdominalni ultrazvuk zdjelice ima nekoliko ograničenja u usporedbi s transvaginalnim pregledom, uključujući nižu prostornu rezoluciju(što je i prikazano na slici 3.) zbog daljeg položaja sonde od organa koje je potrebno snimiti te ometanja ultrazvučnih valova kostima zdjelice i plinom u crijevima.(30)

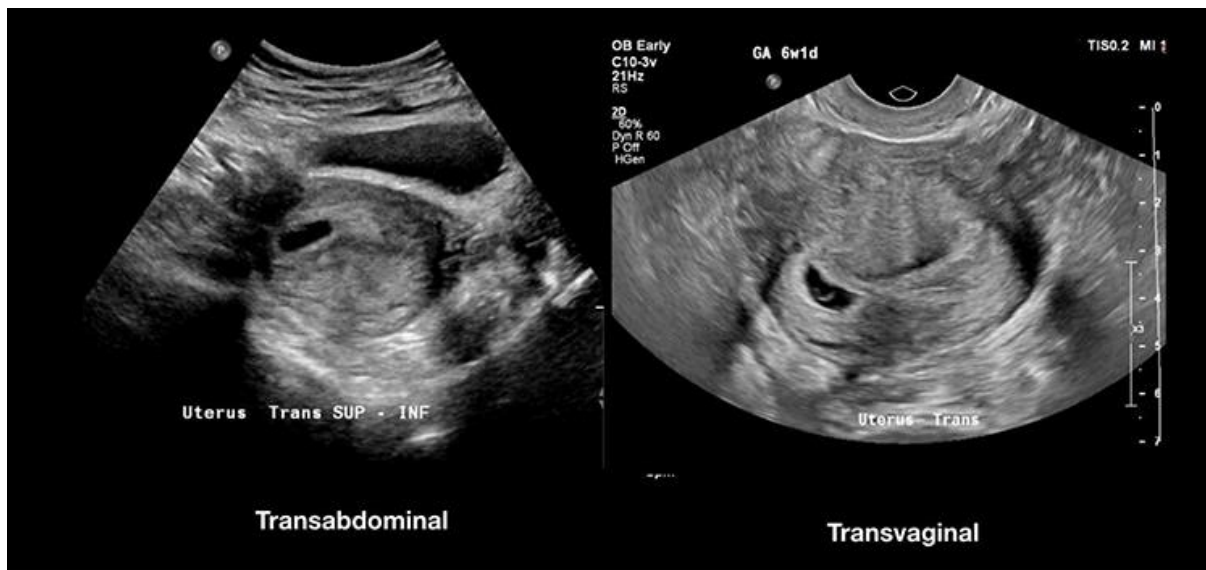Korištenje Color Doppler ultrazvuka dodatna je mogućnost koja nam pruža mogućnost diferencijacije tkiva radi procjene prisutnosti, arhitekture ili gustoće novoformiranih krvnih žila. Doppler je također koristan za potvrdu veličine izoehogenih tumora te za procjenu promjena u vitalnosti tumora nakon terapije (ukoliko je došlo do promjene nakon zračenja ili kemoterapije u usporedbi s perzistentnim vitalnim tumorom).(28)

Transvaginalni ultrazvuk optimalan je pristup za pregled maternice (uključujući anatomiju materničnih zona: cerviks, endometrij, graničnu zonu između endometrija i miometrija, miometrij i perimetrij), adneksa te zdjeličnog peritoneja.(28)

Transvaginalni ultrazvuk prva je linija u procjeni trudnoće radi određivanja položaja, broja i vitalnosti fetusa. Također se koristi za mjerenje fetalnih struktura radi procjene dobi i mogućih anomalija. Osim toga, ultrazvuk se koristi za pregled patoloških promjena u maternici i jajnicima, kao što su fibroidi, ciste i endometrijski rast. Također pruža vođenje postupaka poput praćenja folikula tijekom ovulacije ili izvođenja biopsije iglom. Preferirana je metoda za procjenu lokalnog obujma karcinoma endometrija te se ističe kao ključna slikovna tehnika za razlikovanje benignih i malignih tumora jajnika. Osim toga, može se koristiti za otkrivanje tumora u ranoj fazi kao i onih koji su lokalno uznapredovali, koji šire iz vagine, vrata maternice ili drugih organa prema parakolpiju, parametrijama, rektumu i sigmoidnom kolonu, mokraćnom mjehuru te ostalim susjednim organima ili strukturama. U slučajevima gdje su zahvaćeni ureteri, ultrazvuk pomaže u lociranju mjesta opstrukcije. Nadalje, ultrazvuk je specifičan u otkrivanju širenja tumora izvan zdjelice regije u trbušnu šupljinu, kao što su parijetalna ili visceralna karcinomatosa te infiltracija omentuma i/ili mezenterija.(31)

3.1.2. Transrektalni ultrazvuk

Transrektalni ultrazvuk ima prednost i metoda je odabira kod pacijentica koje su djevice i još nisu stupile u spolni kontakt, imaju suženu vaginu ili su bile izložene brahiterapiji, kod kojih nije moguće koristiti transvaginalni pristup (ageneza vagine). Primarna svrha rektalnog pristupa je otkrivanje lokalno uznapredovalih tumora vulve, kao i ranih i uznapredovalih karcinoma vagine i vrata maternice. U ovakvim slučajevima, rektalno umetnuta sonda omogućuje precizno otkrivanje širenja tumora u parakolpiju, parametriju, vezikocervikalnom, vezikovaginalnom i rektovaginalnom prostoru, kao i u mjehuru i rektumu. Također jedna od prednosti je to što se korištenjem rektalne ultrasonografije smanjuje rizik od krvarenja iz tumora vagine ili grlića maternice. Ova tehnika ne zahtijeva specijalnu pripremu crijeva kao što su klizma ili glicerinski čepići. Prije postupka, pacijent je informiran o umetanju sonde rektalno, a postupak se provodi s pacijentom u istom položaju kao i kod transvaginalnog pregleda (ležeći na leđima, s podignutim zdjelicom) i s istom sondom koja se koristi za transvaginalni pregled.(28)



Slika 3. Transabdominalni i transvaginalni ultrazvuk

Izvor: <https://www.dovepress.com/the-utility-of-transvaginal-ultrasound-after-intrauterine-pregnancy-id-peer-reviewed-fulltext-article-OAEM>, preuzeto 11.5.2024.

3.2. Magnetska rezonanca – MR

Magnetska rezonanca (MR) jedna je od neinvazivnih slikovnih tehnika koja nudi izvanrednu kontrastnu razlučivost mekih tkiva. Zbog toga što MR ne koristi zračenje, već se oslanja na snažno magnetsko polje, brzo mijenjajuća magnetska polja, radiovalove i računalnu obradu podataka, postala je ključna metoda u neinvazivnoj dijagnostici radiologije već od 1980-ih godina.(32)

MR koristi snažne magnete koji generiraju intenzivno magnetsko polje, prisiljavajući protone u tijelu da se usklade s tim poljem. Kada se kroz pacijenta emitira radiofrekventna struja, protoni se stimuliraju i izlaze iz ravnoteže, suprotstavljajući se magnetskom polju. Kada se radiofrekventno polje isključi, senzori MR detektiraju energiju koja se oslobađa dok se protoni ponovno usklađuju s magnetskim poljem. Vrijeme potrebno protonima da se ponovno usklade s magnetskim poljem, kao i količina energije koja se oslobodi, mijenjaju se ovisno o okolini i kemijskim svojstvima molekula. Kontrolom upotrebe radiofrekventnog pulsa i gradijentnih valnih oblika mogu nastati T1-mjerene, T2-mjerene, DWI (Diffusion Weighted Imaging) te Proton density mjerene slike.(33)

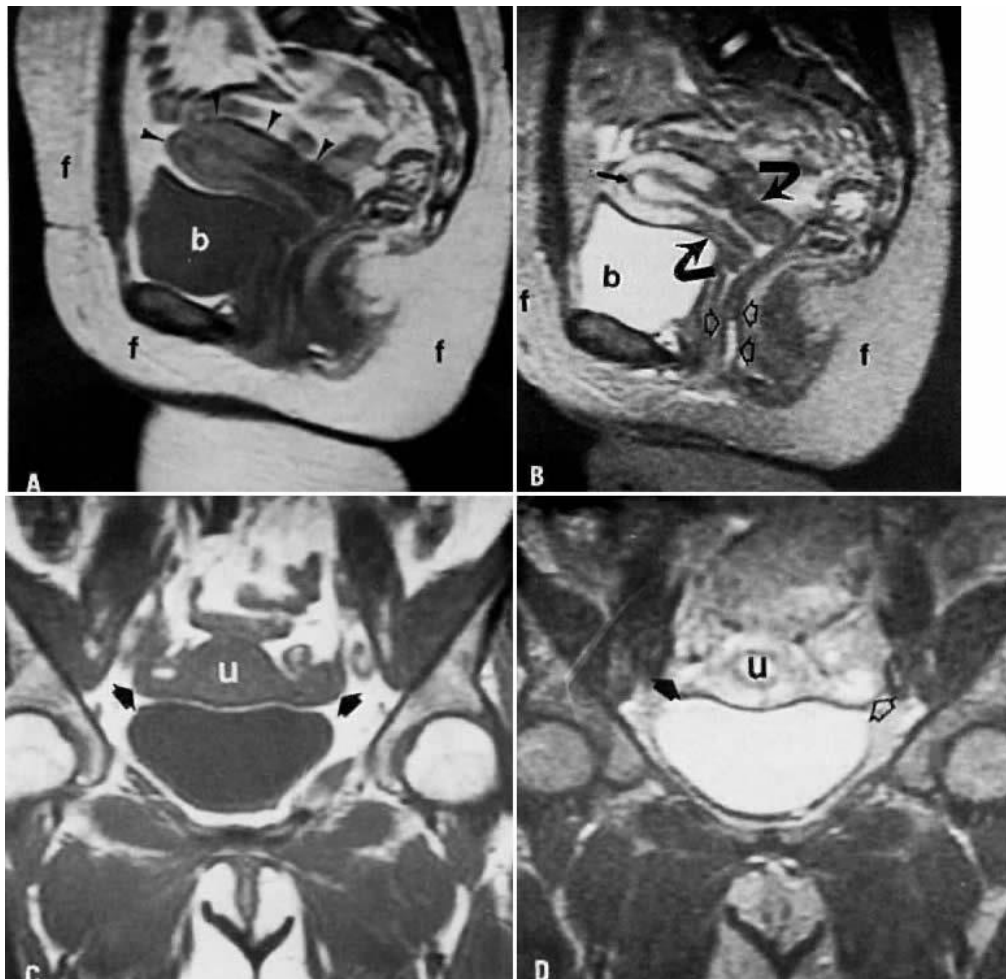
T1-mjerene slike sastavni su dio gotovo svih MR protokola i mogu se smatrati kao "anatomske" slike, jer nastaju slike koje najviše odgovaraju izgledima tkiva makroskopski. Na snimkama se tekućina pojavljuje kao slab intenzitet signala (crna boja), mišići srednjeg intenziteta signala (siva boja) te mast kao jak intenzitet signala (bijela boja). Najčešće korišteno kontrastno sredstvo je gadolinij, koji je na T1-mjerenim slikama jakog intenziteta. Iz tog razloga će patološka tkiva poput tumora, područja upale/infekcije pokazivati nakupljanje kontrasta (uglavnom zbog propusnih krvnih žila) i stoga će se prikazati svjetlija od okolnog tkiva. Supresija masti je prilagodba koja se izvodi na T1 i T2-mjerenim snimkama kako bi se potisnuo svijetli signal masnog tkiva. T2-mjerene snimke također su dio svih MRI protokola. Na snimkama se tekućina pojavljuje kao jak intenzitet signala (bijela boja), mišići srednjeg intenziteta signala (siva boja) te mast kao jak intenzitet signala (bijela boja). Proton density mjerene snimke uglavnom se koriste za snimanje mozga te prikazuju izvrsnu razliku u signalu između tekućine, hijalinske hrskavice i fibrohrskavice, što ovu sekvencu čini idealnom za procjenu zglobova. Difuzijska (DWI – diffusion weighted imaging) snimka prikazuje kako se vodene molekule kreću unutar tkiva (uglavnom predstavljajući tekućinu unutar izvanstaničnog prostora) i pružaju uvid u celularnost (npr. tumora), oticanje stanica ukoliko je npr. prisutna ishemija ili postojanje edema. Na slici 4. prikazane su slike zdjelice žene. Slika A prikazuje sagitalnu T1-mjerenu sliku maternice, slika B sagitalnu T2-mjerenu sliku maternice, dok slike C i D prikazuju koronarnu T2-mjerenu snimku maternice i adneksa. (34)

Vrlo je bitna priprema i pozicioniranje pacijenta kako bi se postigli što optimalniji rezultati. Pacijentima se preporučuje da 4 do 6 sati prije MRI pregleda ne konzumiraju hranu ni piće kako bi se ograničili artefakti uzrokovani peristaltikom crijeva. Također, idealno je da pacijent isprazni mjehur prije pregleda jer puni mjehur može pogoršati slike zbog zamagljenja i pokretnih artefakata. (35)

U ginekologiji se koriste MR zdjelice te fetalna MR. MR zdjelice koristi se kao standardna dijagnostika za detaljno ispitivanje ginekoloških promjena i određivanja stadija tumora, dok fetalna MR pruža detaljne slike fetusa, posebno kada su rezultati ultrazvuka nejasni. Indikacije za MR zdjelice su duboko infiltrirajuća endometrijoza, detaljna procjena kongenitalnih anomalija maternice te daljnja evaluacija složenih

adneksalnih masa kada je ultrazvuk nejasan. Fetalna MR koristi se kod procjene posteljice, poput placente akkrete. (31)

Osnovni protokol koji se koristi kod snimanja MR ginekoloških pregleda uključuje T1-mjerene slike u aksijalnoj ravnini i T2-mjerene slike u aksijalnoj, sagitalnoj i koronarnoj ravnini. T1-mjerene slike sa zasićenjem masnog tkiva korisne su kod dijagnoze prisutnosti krvarenja, posebno kada se na T1-mjerenim slikama vidi visok intenzitet unutar adneksa i kada se klinički sumnja na dermoid ili endometriozu. T1-mjerene aksijalne slike s proširenim vidnim poljem za procjenu zdjelice i gornjeg trbuha, radi limfadenopatije i promjena u koštanoj srži, ključne su u određivanju stadija ginekoloških malignih tumora.(36)



Slika 4. MR prikaz zdjelice žene

Izvor: <https://www.glowm.com/section-view/heading/Magnetic%20Resonance%20Imaging%20in%20Gynecology/item/67>,
preuzeto 12.5.2024.

3.3. CT – kompjuterizirana tomografija

Kompjuterizirana tomografija je neinvazivna radiološka metoda koja se razvila 1970-ih godina. Pomoću pokretne platforme s rotirajućim rendgenskim zrakama i nekoliko detektora u različitim nizovima (koji se sami neprestano rotiraju oko pacijenta), uz sofisticirane računalne algoritme za obradu podataka, moguće je generirati veliki broj dvodimenzionalnih (2D), slojevitih sličnih slika (svaka veličine milimetara) u različitim ravninama snimanja. Danas su uobičajene dvije vrste CT-a: spiralni (helikalni) i konvencionalni (aksijalni). Često se preferira uporaba spiralnog CT-a zbog njegove sposobnosti stvaranja detaljnijih višeslojnih rekonstrukcija visoke prostorne rezolucije, snimanja velikih volumena tijela, tanjih presjeka i značajnog skraćanja vremena snimanja. CT uređaj povezan je s računalom koje obrađuje podatke pomoću različitih algoritama kako bi proizvelo slike za dijagnostičku obradu pacijenta.

CT slika sastoji se od tisuća malih kvadrata nazvanih pikselima, pri čemu svaki piksel računalno dodjeljuje CT broj od -1000 do +1000 izražen u jedinicama nazvanima Hounsfieldove jedinice (HU), prema Siru Godfreyu Hounsfieldu, čovjeku koji je razvio prvi CT uređaj. CT broj će imati vrijednost prema gustoći skeniranog tkiva i mjera je koliko se rendgenskih zraka apsorbira u tkivima na svakoj točki tijekom skeniranja. Dogovorno, zraku je dodijeljen Hounsfieldov broj od -1000 HU, a kosti su oko 400 do 600 HU. Masno tkivo je -40 do -100; voda je 0; a meko tkivo je 20 do 100 HU.

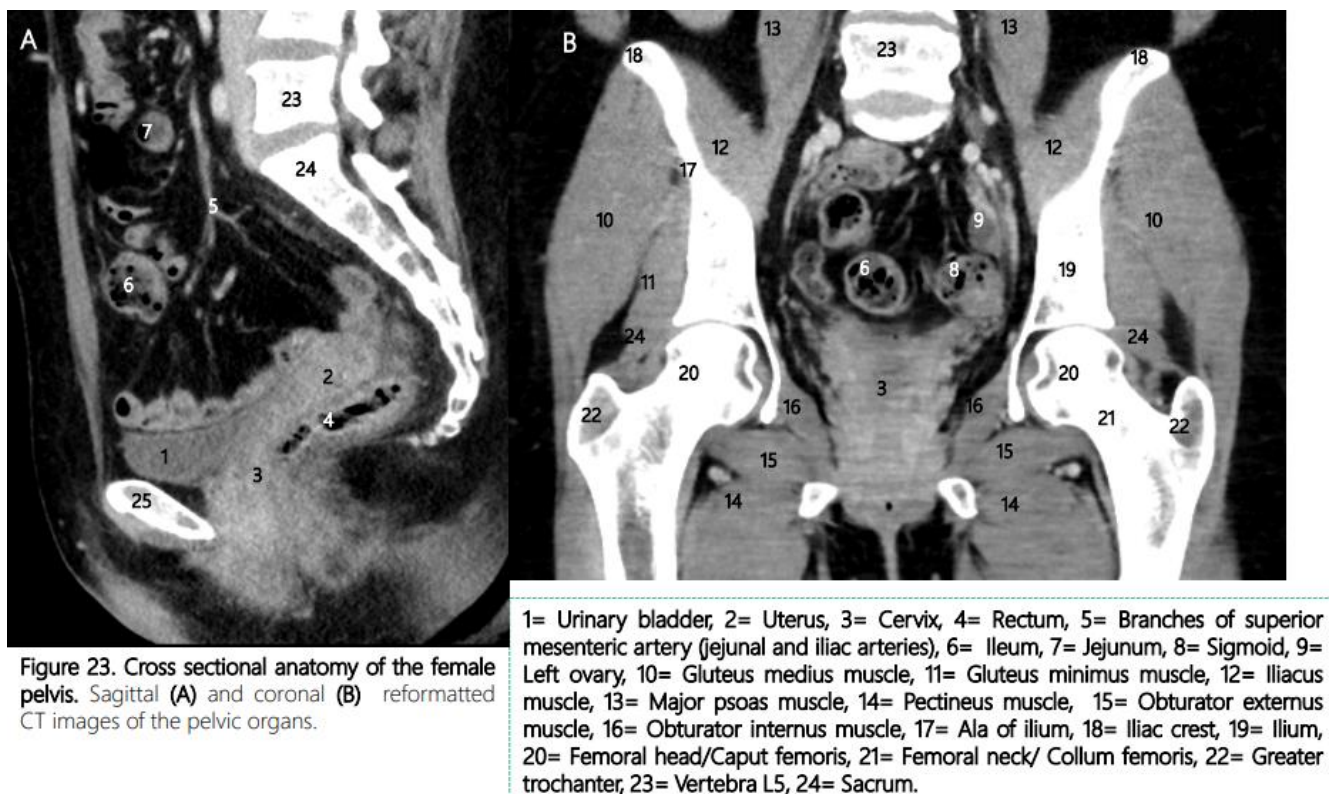
Tvari koje su gušće i apsorbiraju više rendgenskih zraka imaju visoke CT brojeve, tj Hounsfieldove jedinice. To se opisuje kao povećana atenuacija i prikazuju se kao svjetlije na CT slikama. Suprotno tome, manje gušće tvari koje apsorbiraju manje rendgenskih zraka imaju niske CT brojeve, što rezultira smanjenom atenuacijom i pojavom tamnijih piksela na CT slikama.

U prošlosti su se CT slike uglavnom pregledavale u aksijalnoj ravnini. Sada, zahvaljujući volumetrijskom prikupljanju podataka, CT slike mogu biti prikazane u bilo kojoj ravnini: aksijalnoj, sagitalnoj ili koronarnoj. Volumetrijski podaci sastoje se od serije tankih presjeka koje je moguće ponovno složiti za 3D rekonstrukciju. Zahvaljujući sve sofisticiranijim nizovima detektora i mogućnosti prikupljanja stotina presjeka istovremeno, višeslojni CT skeneri omogućuju izuzetno brzo snimanje (od glave do pete za manje od 10 sekundi), što je omogućilo razvoj novih primjena za CT, kao što su virtualna kolonoskopija i bronhoskopija te CT koronarografija. (37)

CT je glavna metoda koja se koristi za procjenu stadija raka. CT pregled moguće je obaviti uz intravensku primjenu kontrastnog sredstva (jod), te nakon oralne primjene kontrastnog sredstva (Barijeva kaša- Barijev sulfat). Pozitivni oralni kontrastni agensi korisni su za otkrivanje intestinalnih i peritonealnih tumorskih stanica, kao i za razlikovanje lezija i limfnih čvorova u aortnom prostoru. Negativni oralni kontrastni agensi korisni su za otkrivanje kalcificiranih tumora. (5)

Kompjuterizirana tomografija trbuha i zdjelice koristi se kao početni presječni slikovni pregled u hitnim situacijama pacijenata koji se pregledavaju zbog inače nespecifičnih znakova i simptoma povezanih s akutnim abdomenom. Različite ginekološke nepravilnosti često se otkrivaju upotrebom CT-a kada takve dijagnoze nisu unaprijed očekivane. Također, indikacija za CT su opsežne zdjelične mase i kompleksne ciste te kao preoperativna procjena za složene kirurške zahvate. (31,38)

Na slici 5. prikazane su uredna sagitalna i koronarna CT snimka zdjelice žene.



Slika 5. CT prikaz zdjelice žene

Izvor: Vassallo E, Tabone E, Grech R, Becker M. eBook for Undergraduate Education in Radiology – : Imaging of the Female Pelvis. In 2023. , preuzeto 13.5.2024.

3.4. Pozitronska emisijska tomografija (PET)

Pozitronska emisijska tomografija koristi se za stvaranje trodimenzionalnih slika koje prikazuju biokemijske i metaboličke procese tijela na molekularnoj razini. Tehnika se izvodi primjenom pozitrona (pozitivnih elektrona) koji proizvode radioizotope povezane s ciljanim farmaceutskim tvarima. Najčešće korištena ciljna tvar u PET skeniranju je fluorodeoksiglukoza (FDG), analog glukoze.(37)

Snimanje PET-om koristi radioizotope bogate protonima (jezgra sadrži relativno veliki broj protona u usporedbi s neutronima) i raspadaju se emitiranjem pozitrona. Radionuklid koji emitira pozitron podliježe β^+ raspadu gdje se proton pretvara u neutron, a oslobađaju se pozitron i neutrino. Pozitron je suprotna čestica elektronu s istom masom i električnim nabojem kao elektron, no pozitivnog predznaka. Pozitroni putuju kratku udaljenost kroz tkivo i sudaruju se s elektronima. Ovim procesom anihilacije nastaju dva fotona energije od 511 kiloelektrona (keV) koji putuju u suprotnim smjerovima (pod 180° jedan u odnosu na drugi) i detektiraju ih suprotstavljeni detektori zračenja. Gotovo istovremeno otkrivanje ta dva fotona omogućuje lokalizaciju njihovog podrijetla na liniji koja povezuje detektore, što se naziva detekcijom anihilacijske koincidencije.(39)

Budući da PET metoda pruža manje precizan anatomski prikaz struktura u tijelu, često se kombinira s dijagnostičkim metodama koje pružaju detaljniji anatomski pregled. Najčešća kombinacija je s CT i MR slikama. Ova kombinacija omogućuje stvaranje povezanih ili hibridnih slika, na kojima je mjesto povećanog nakupljanja radiofarmaceutika jasnije prikazano.(37)

Neka tkiva koja koriste mnogo glukoze pojačano nakupljaju FDG, poput npr. mozga. FDG se koncentrira u mokraći, s vrlo intenzivnom aktivnošću nakupljanja u bubrežnom sustavu, ureterima i mokraćnom mjehuru. Kao rezultat toga, mokraćni mjehur je rizičan (dio tijela najosjetljiviji na oštećenje od zračenja određenog izotopa). Iz tog razloga se preporučuje dobra hidratacija radi uklanjanja radioaktivnosti. Žlijezde slinovnice, krajnici te štitnjača pokazuju blago do umjereno simetrično nakupljanje, jetra umjereno, uglavnom homogeno, a crijeva difuzno blago do umjereno nakupljanje. Nakupljanje u srcu obično varira, ovisno o razinama inzulina/glukoze i postu pacijenta. Srce preferira masne kiseline, ali će koristiti glukozu u postprandijalnom stanju. U mišićima je nakupljanje FDG-a obično nisko.

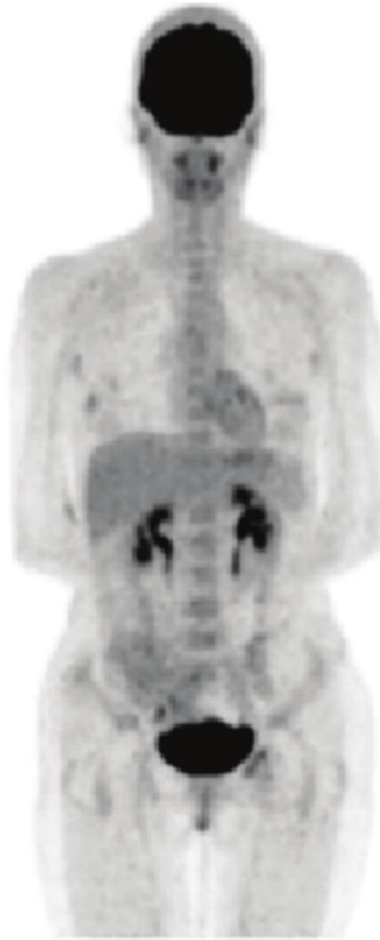
Međutim, povišene razine inzulina ili nedavna tjelesna aktivnost mogu uzrokovati povećano nakupljanje u mišićima. Tumorske stanice imaju izraženu ekspresiju glukoza-transportera te istovremeno ubranu fosforilaciju, što dovodi do pojačanog nakupljanja FDG-a u tim stanicama. (40)

Najčešća upotreba PET skeniranja je u dijagnostici i praćenju liječenja raka. Često se koristi za pronalazak skrivenih metastaza poznatog tumora ili za identifikaciju recidiva. Onkološka primjena PET tehnologije čini otprilike 90% njezine kliničke primjene. Određeni tumori imaju veću sklonost akumulaciji radioaktivnih tvari od drugih i nazivaju se FDG avidnim tumorima. U ginekologiji, tumori se stupnjavaju prema FIGO klasifikaciji, te je PET metoda odabira za detekciju udaljenih metastaza.

U žena, određeni normalni fiziološki procesi u reproduktivnom sustavu, kao i benigni tumori, mogu rezultirati povećanim nakupljanjem FDG-a. Najčešći uzrok intenzivnog nakupljanja u maternici kod žena bez poznatog zloćudnog oboljenja reproduktivnog trakta je funkcionalno nakupljanje u endometriju tijekom cikličkih promjena i menstruacije. Također, može se primijetiti nakupljanje u jajnicima zbog sazrijevanja ili rasta folikula, posebno kod mlađih ili žena u premenopauzi. Pojačano nakupljanje FDG-a u jajnicima kod postmenopauzalnih pacijentica može povećati sumnju na zloćudnost.

Budući da radiofarmaceutik ostaje unutar tijela pacijenta tijekom i određeno vrijeme poslije ovih snimanja, postoji potencijalna mogućnost da pacijent privremeno postane izvor izloženosti zračenju drugima, kao što su medicinski tehničari, tijekom pregleda. Kako bi se smanjila izloženost drugima, primjenjuju se preventivne mjere poput smanjenja vremena provedenog u blizini pacijenta, povećanja udaljenosti od izvora zračenja (pacijenta) te upotrebe adekvatnih zaštitnih sredstava.(37)

Na slici 6. prikazano je fiziološko nakupljanje FDG-a u organima.



Slika 6. Fiziološko nakupljanje Fluorodeoksiglukoze

Izvor: https://www.researchgate.net/figure/The-distribution-of-FDG-within-a-normal-individual_fig2_221924905 , preuzeto 14.5.2024.

4. Specifičnosti radiološke dijagnostike malignih ginekoloških tumora

4.1. Karakteristični radiološki nalazi različitih tipova tumora

Karcinom jajnika

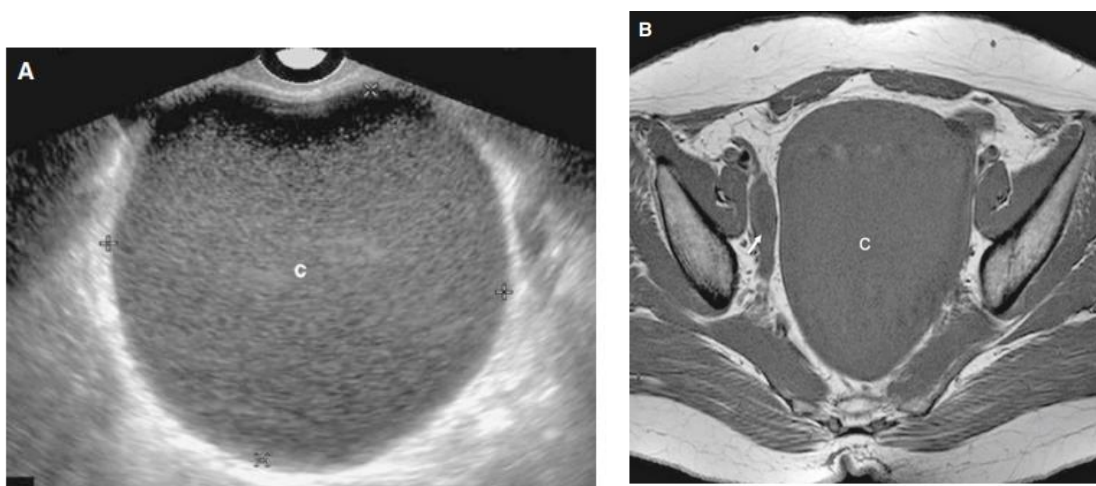
Pet je glavnih obilježja koja nas upućuju na sumnju prema malignom tumoru jajnika kod ultrazvučnog pregleda, a to su: nepravilna solidna masa, nepravilan multilokularno-solidan tumor s najvećim promjerom od najmanje 100 mm, prisutnost ascitesa, četiri ili više papilarnih struktura, te veoma visok intenzitet boje na kolor Doppleru. Mogu se pojavljivati u obliku cista ili kao solidni tumori. Cistični tumori

dijele se na one kod kojih su septumi kompletni ili nepotpuni. Ciste sa nekompletnim septacijama smatraju se unilokularnim. Kada je septum kompletan, cistična adneksalna masa smatra se multilokularnom. Cistični sadržaj opisuje se kao anehoičan, sa niskim nivoom odjeka, što je karakteristično za mucinozni cistadenom, sa kompaktnim unutrašnjim odjekom nalik na mat staklo, što se vidi kod endometrioma, ili sa čipkastim ili mrežastim izgledom, koji se pojavljuju kod hemoragične ciste.(41)

Na MR snimkama prema standardnom protokolu, morfološke karakteristike koje upućuju na malignu adneksalnu masu uključuju postojanje solidnih i cističnih dijelova unutar lezije, bilateralne lezije, nepravilne septume ili zidove, nekrozu u solidnoj leziji, papilarne izrasline na zidu ili septumu cistične lezije, više zadebljanih septacija (>3 mm), veliku veličinu lezije (>6 cm), kao i prisustvo ascitesa, limfadenopatije ili peritonealne bolesti. (42)

Na magnetskoj rezonanci, na T1-mjerenim slikama sadržaj ciste obično je niskog do srednjeg intenziteta signala i visok na T2-mjerenim slikama. Kod računalne tomografije, sadržaj ciste ima istu apsorpciju kao i voda. Mikroskopski psamomatozni kalcifikati mogu se pronaći u do 30% seroznih tumora, a ti kalcifikati mogu uzrokovati vrlo visoku apsorpciju kod CT-a tumora. (43)

Na slici 7. A prikazan je ultrazvučni nalaz, a na slici B T1-mjereni slika MR-a velikog unilokularnog seroznog cistadenoma lijevog jajnika kod 48-godišnje žene.



Slika 7. Veliki unilokularni serozni cistadenom lijevog jajnika kod 48-godišnje žene

Izvor: Kim SH, editor. Radiology Illustrated: Gynecologic Imaging, preuzeto

15.5.2024.

Karcinom endometrija

Ključni prognostički faktor kod karcinoma endometrija je dubina invazije miometrija, jer je povezana s gradusom tumora, širenjem tumora na cerviks i učestalošću limfnih metastaza. Zbog toga, glavna uloga slikovnih pretraga kod karcinoma endometrija je razlikovanje između površinske i duboke miometrijske invazije.(43)

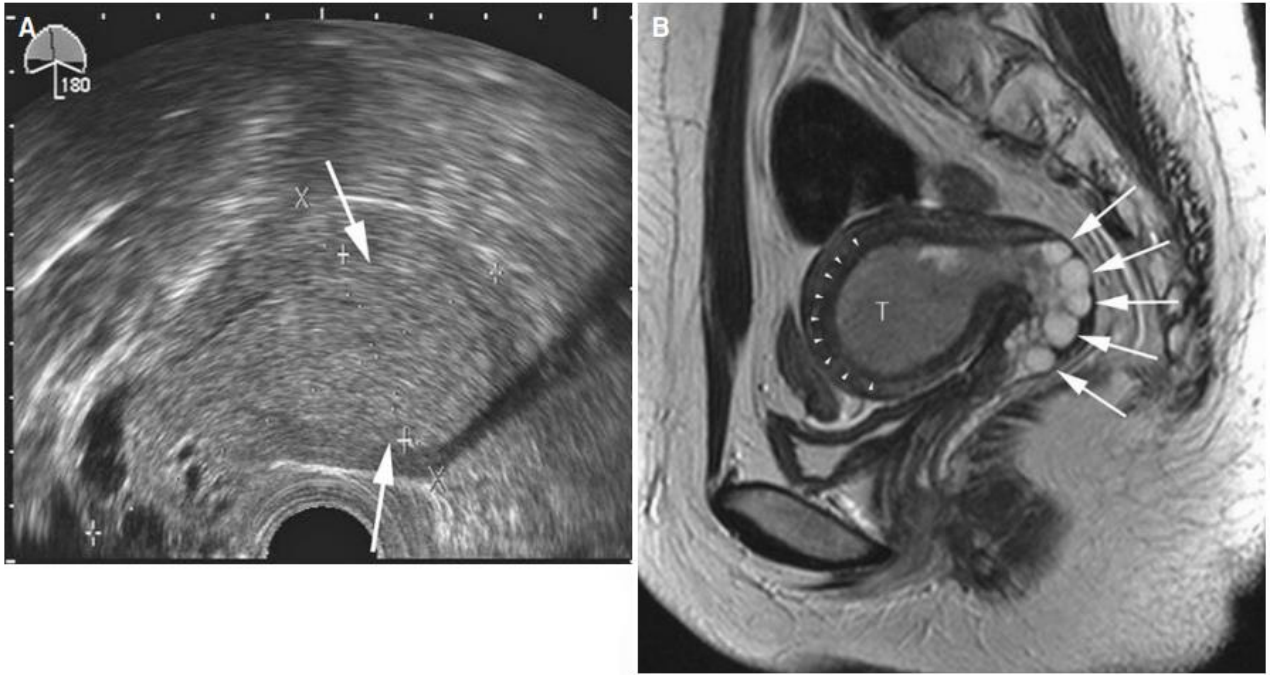
Normalan endometrij kod postmenopauzalnih žena trebao bi biti tanak, homogen i ehogeničan. Iako postoje nesuglasice oko debljine endometrija tijekom menopauze, većina stručnjaka smatra da je 5 mm gornja granica normalne debljine endometrija kod postmenopauzalnih žena. Transvaginalno ultrazvučno mjerenje endometrija treba se vršiti na najdebljoj točki u sagitalnoj ravnini.

Dodatne karakteristike na ultrazvuku koje bi mogle upućivati na karcinom endometrija uključuju heterogenost, fokalno zadebljanje, nepravilne rubove endometrija, polipoidnu masu u šupljini endometrija, nakupljanje tekućine unutar maternice i izrazitu invaziju miometrija.(44)

Na CT snimkama, karcinom endometrija pokazuje nisku apsorpciju u usporedbi s miometrijem nakon primjene kontrastnog sredstva. Ipak, kontrast obično nije dovoljno jak da bi se jasno razlikovao tumor od miometrija, pa se CT smatra ograničenom slikovnom metodom za procjenu invazije karcinoma endometrija u miometrij.

Karcinom endometrija se na magnetskoj rezonanci vidi kao izraslina ili zadebljanje endometrija koje ima hipo do izointenzivni signal na T1-mjerenju slici i hiperintenzivni ili heterogeni signal na T2-mjerenju slici u usporedbi s miometrijem. Prisutnost netaknute te normalne niske intenzivnosti signala u zoni između endometrija i miometrija može isključiti invaziju miometrija karcinoma endometrija na T2-mjerenju slici. T2-mjerenja smatra se korisnijom kod premenopauzalnih žena kod kojih je junkcijska zona dobro definirana, dok je T1-mjerenja s kontrastom bolja kod postmenopauzalnih žena sa stanjenim miometrijem.(43)

Na slici 8. A prikazan je ultrazvučni nalaz, a na slici B T2-mjerenja slika MR-a dobro definiranog endometrioidnog karcinoma bez invazije u miometrij kod 31-godišnje žene.



Slika 8. Endometrioidni karcinom bez invazije u miometriju kod 31-godišnje žene.
Izvor: Kim SH, editor. Radiology Illustrated: Gynecologic Imaging, preuzeto
15.5.2024.

Karcinom vrata maternice

Jedan od ključnih prognostičkih faktora karcinoma vrata maternice je utvrđivanje prisutnosti ili odsutnosti zahvaćenosti parametrija. (43)

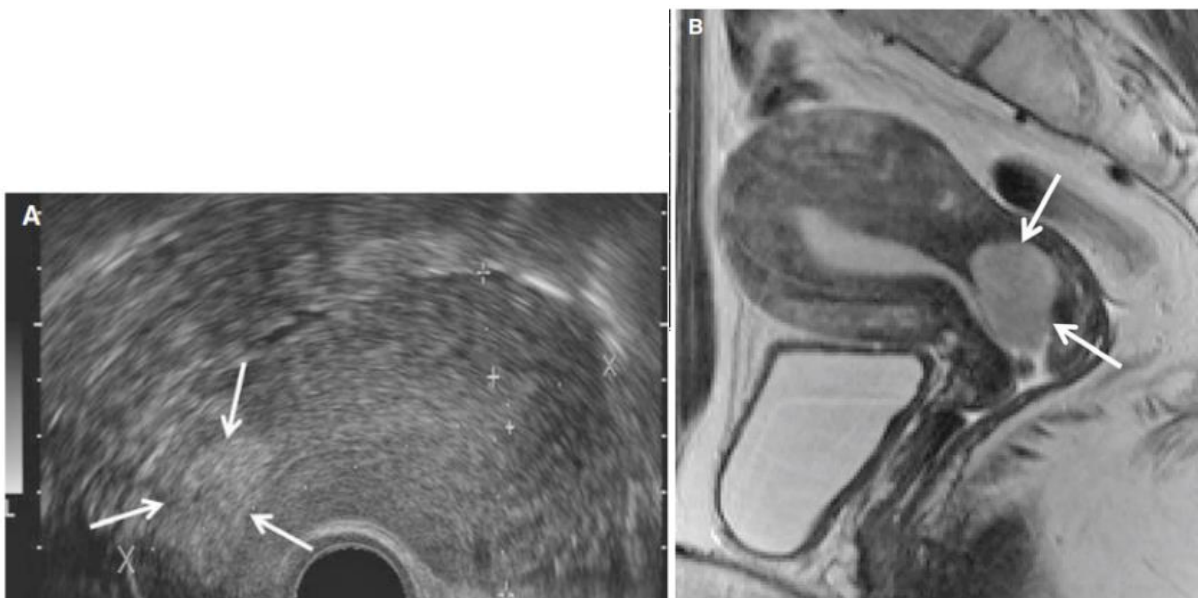
Ultrazvučnim pregledom može se vidjeti hipoehogena ili izoehogena meka masa tkiva koja zahvaća cerviks, s ili bez intratumoralne nekroze. Endometrijska šupljina može biti proširena tekućinom ili krvnim produktima zbog opstrukcije cerviksa. (40)

CT nije toliko precizan kao MR u određivanju lokalnog stadija karcinoma vrata maternice, ali je pouzdana metoda za procjenu regionalnih limfnih čvorova, otkrivanje uznapredovalih tumora, praćenje udaljenih metastaza i planiranje radioterapije. MR je trenutno najbolja metoda za prikazivanje tumora vrata maternice i obujma lokalnog širenja tumora.

T2-mjerenje slike MR ključne su za procjenu stadija karcinoma vrata maternice jer pružaju optimalnu kontrastnu razlučivost između tumora i strome vrata maternice. Visoko-rezolucijske slike s malim vidnim poljem snimaju se u aksijalnoj, koronarnoj i sagitalnoj ravnini. Slike u kosim ravninama, okomitim na os endocervikalnog kanala,

moгу dodatno poboljšati točnost pri određivanju stadija tumora. Karcinom vrata maternice obično je umjereno hiperintenzivan na T2-mjerenim slikama, za razliku od homogeno hipointenzivne normalne strome vrata maternice.(45)

Slika 9. A prikazuje ultrazvučni nalaz, a slika B T2-mjereni sagitalnu sliku MR-a cervikalnog karcinoma kod 36-godišnje žene.



Slika 9. Cervikalni karcinom kod 36-godišnje žene.

Izvor: Kim SH, editor. Radiology Illustrated: Gynecologic Imaging, preuzeto 17.5.2024.

Karcinom rodnice i stidnice

Karcinom rodnice, jednako kao i metastaze, prikazuje se kao niski do srednji intenzitet signala na T1-mjerenim slikama i srednji do visoki intenzitet signala na T2-mjerenim slikama.(43)

Prema FIGO klasifikaciji, stadij I karcinoma rodnice je kada je karcinom ograničen na rodnicu, a paravaginalno masno tkivo ostaje visokog intenziteta signala na T1-mjerenim slikama. Stadij II tumora je kada se normalni niski intenzitet signala vaginalnog zida ne može identificirati, a paravaginalno masno tkivo ima abnormalno niski intenzitet na T1-mjerenim slikama, što se najbolje uočava na aksijalnim slikama. U stadiju III tumora karcinom se širi na bočnu stijenku zdjelice, uz prekid normalnog niskog intenziteta signala mišića bočne stijenke zdjelice na T2-mjerenim slikama.

U stadiju IV tumora, karcinom se širi izvan prave zdjelice ili infiltrira rektum ili mjehur što rezultira gubitkom normalnog niskog intenziteta signala stijenke rektuma ili mjehura na T2-mjerenim slikama.(46)

Karcinom stidnice se na MR-u očituje kao srednji do visoki intenzitet signala na T2-mjerenim slikama i različita razina pojačanja intenziteta na T1-mjerenim slikama nakon primjene gadolinija. T2-mjerene slike pružaju izvrsnu rezoluciju mekih tkiva, što omogućava razlikovanje tumorskog tkiva od normalnog tkiva te detekciju invazije uretre, mjehura i anusa. Na T2- mjerenim slikama tumor se prikazuje kao srednji do visoki intenzitet signala. (45) Heterogenost na T2-mjerenim slikama uglavnom prikazuje područja nekroze. (46)

Na CT-u se rak stidnice ili rodnice često vidi kao asimetrična, infiltrirajuća masa u zahvaćenom području.(43)

4.2. Važnost diferencijalne dijagnoze

Diferencijalna dijagnoza ginekoloških tumora može biti teška, ali je nužna, osobito kada su prisutna benigna stanja poput malih ovarijskih endometrioma koji ne zahtijevaju uvijek kirurško liječenje. Važno je razlikovati benigne od malignih bolesti kako bi ginekološki onkološki kirurg mogao osigurati odgovarajuće liječenje u slučaju maligniteta te kako bi se izbjegle nepotrebne procedure, uključujući operacije, kao i anksioznost kod žena s asimptomatskim, benignim stanjima. Trenutno ne postoji široko prihvaćen prediktivni model ili set smjernica za procjenu adneksalne mase.

Potrebno je pažljivo i dokumentirano procijeniti pacijenticu u skladu s trenutnim smjericama. Klinička procjena uvijek obuhvaća obiteljsku povijest, fizički pregled, slikovne pretrage i laboratorijske testove (uključujući rezultate CA125 kod karcinoma jajnika, ako su dostupni). Fizički pregled žene je ključan i treba uključivati abdominalni i vaginalni pregled. U slučaju akutne boli, treba razmotriti mogućnost torzije, rupture ili krvarenja ovarijske ciste.

CA125 nije pouzdan za razlikovanje benignih od malignih ovarijskih masa kod premenopausalnih žena zbog visoke stope lažno pozitivnih rezultata. Kod tih žena razine CA125 mogu biti povišene zbog benignih ginekoloških stanja poput

endometrioze, mioma i zdjeličnih infekcija, kao i u fiziološkim stanjima poput trudnoće ili različitih faza menstrualnog ciklusa.(47)

Prilikom postavljanja dijagnoze adenokarcinoma endometrija, tri su različita izazova u diferencijalnoj dijagnozi: razlikovanje između atipične endometrijske hiperplazije i dobro diferenciranog adenokarcinoma. razlikovanje adenokarcinoma od različitih benignih stanja koja sadrže neobične stanice koje ponekad rastu u složenim uzorcima te razlikovanje adenokarcinoma koji se primarno razvija u tijelu maternice od drugih maligniteta koji mogu nastati na tom području.(48)

Procjena vidljivih lezija cerviksa vrlo je bitna radi isključivanja moguće dijagnoze invazivnog karcinoma. Ostali mogući uzroci lezija cerviksa i/ili abnormalnog krvarenja uključuju spolno prenosive bolesti, cervikalne polipe, miome i endometriozu. Za postavljanje dijagnoze može biti potrebna dodatna procjena simptoma i testiranje kako bi se utvrdilo radi li se o karcinomu cerviksa. Dijagnostička biopsija je nužna za konačnu dijagnozu.(49)

Diferencijalna dijagnoza karcinoma vulve je opsežna zbog ponekad nespecifične prirode ove bolesti. Postoje brojne bolesti koje mogu oponašati karcinom vulve, uključujući kožni planocelularni karcinom, bazocelularni karcinom, melanom, atopijski dermatitis, psorijaza, lichen sclerosus, lichen planus, lichen chronicus simplex, kontaktni dermatitis, kandidijaza, pemfigus vegetans ili mikoza fungoides.(50)

Promjene koje mogu nastati na vagini mogu su raznolike i mogu uključivati lezije koje nisu tipične za reproduktivni sustav. Spolno prenosive infekcije poput herpes simpleksa i sifilisa mogu uzrokovati lezije koje nalikuju raku. Vaginalna trauma i atrofija također mogu uzrokovati krvarenje slično onom kod vaginalnog raka. To može otežati određivanje točne dijagnoze karcinoma vagine. (51)

5. Prednosti i ograničenja radioloških metoda

5.1. Troškovi, dostupnost i moguće kontraindikacije

Ultrazvučno snimanje predstavlja temelj radiološke dijagnostike u području porodništva i ginekologije. Zbog svoje ekonomičnosti i široke dostupnosti, dinamičnog snimanja u stvarnom vremenu te nepostojanja ionizirajućeg zračenja, što ga čini sigurnim za fetuse i osobe koje nisu trudne, ultrazvuk je donio mnoge napretke i mogućnosti u dijagnostici prenatalne i ginekološke skrbi. (52) Zbog svoje neinvazivnosti i bezbolnosti, ne zahtijevanju uporabe igala ili injekcija, sigurnosti i odsutnosti ionizirajućeg zračenja, mogućnosti snimanja u stvarnom vremenu što omogućuje dinamičku procjenu, poput fetalnih pokreta ili protoka krvi samo su neke od prednosti koje ultrazvuk čine idealnim za trudnice i fetuse. Zbog svoje lake prenosivosti i dostupnosti može se koristiti u raznim okruženjima, uključujući ruralna područja ili uz krevet samog pacijenta. (31)

Iako je ultrazvuk iznimno koristan i svestran alat u porodništvu i ginekologiji, ima svoja ograničenja. Kvaliteta i preciznost ultrazvučnog snimanja mogu varirati ovisno o vještini operatera, tjelesnoj građi pacijenta te prisutnosti struktura poput plina ili kosti. Osim toga, tehnologija ima ograničenu sposobnost penetracije dubokih tkiva i možda neće uvijek pružiti sveobuhvatne informacije o određenim patologijama, što može zahtijevati korištenje dodatnih slikovnih metoda za potpunu evaluaciju. Također, snimanje je otežano kod pacijenata s povećanom tjelesnom masom. (52)

CT ima nekoliko prednosti u odnosu na druge modalitete. U usporedbi s MR-om, relativno je dostupniji, ima kraće vrijeme potrebno za nastanak slike i mogućnost brzog dobivanja multiplanarnog rekonstruiranog prikaza, što može biti vrlo korisno u hitnim slučajevima. U usporedbi s ultrazvukom, CT ima šire vidno polje, veću prostornu rezoluciju, detaljniji prikaz slike pogodne za istovremeni pregled kostiju, mekih tkiva i krvnih žila, bolju vizualizaciju kompleksnih struktura te manje ovisi o operateru. Za procjenu uobičajenih ginekoloških karcinoma putem CT-a, obično je potrebna intravenska primjena kontrasta, što može biti potencijalna kontraindikacija ukoliko pacijent ima alergijsku reakciju na kontrast. Međutim, zbog slabe kontrastnosti mekih tkiva, CT skeniranje ima sporednu ulogu u lokalnom određivanju stadija ginekoloških maligniteta. Umjesto toga, CT može biti vrlo korisno u otkrivanju širenja tumora na susjedne organe, pelvične i ekstrapelvične limfadenopatije, kao i udaljenih metastaza, npr. peritonealnih i plućnih metastaza. Također se koristi za

planiranje operativnog zahvata. Izloženost zračenju ograničava njegovu upotrebu, pogotovo kod trudnica. (31,53)

MR ima nekoliko prednosti nad UZV i CT-om. Jedna od njih je neinvazivnost i odsutnost ionizirajućeg zračenja, što ga čini sigurnim za trudnice i plod. Jedna od najvećih prednosti MR je sposobnost za multiplanarno snimanje. Bez potrebe za ponovnim pozicioniranjem pacijenta, moguće je u kratkom vremenu dobiti poprečne, sagitalne, koronarne i neortogonalne prikaze. Ove mogućnosti omogućuju detaljno proučavanje normalne i patološke anatomije. Uspoređujući s MRI-jem, ultrazvučni pregled omogućuje promatranje više tkivnih ravnina u stvarnom vremenu, no istovremeni prikaz većeg dijela tijela nije moguć kao kod MR.

Velika prednost MR-a leži u njegovoj izvrsnoj sposobnosti razlikovanja mekog tkiva, što omogućuje razlikovanje vrlo sličnih tkiva koja se na drugim modalitetima čine sličnima ili se ne razlikuju. Snimanje nije pod utjecajem punog mjehura, debljine pacijenta ili količine plina u okolnom crijevu, za razliku od UZV kod kojeg navedeni faktori imaju važnu ulogu u kvaliteti slike. MR omogućuje izvrsno razlikovanje tkiva bez upotrebe kontrastnih agenasa. Ipak, novo razvijeni kontrastni agensi mogu dodatno poboljšati kontrast tkiva i mnogo su sigurniji od ekvivalenata joda koji se koriste u CT-u. No MR također ima i nekoliko nedostataka. Sam proces snimanja može potrajati duže nego druge slikovne tehnike. Obično je skuplje od CT-a ili ultrazvuka, te buka koja nastaje prilikom snimanja može biti neugodna za pacijenta. Kontraindikacije za MR su određeni implantati poput pacemakera, slušni implantati te željezni implantati poput ostataka metaka. (31,54)

PET ima nekoliko prednosti u usporedbi s alternativnim samostalnim modalitetima snimanja. Prima dodatne informacije iz PET-a i MR/CT-a, što rezultira poboljšanom dijagnostičkom točnošću u otkrivanju malignih promjena u zdjelici. Također, najveća prednost je što omogućuje otkrivanje udaljenih metastaza. Iako PET nudi značajne prednosti, također postoje nedostaci koji zahtijevaju pažljivo razmatranje. Fiziološka aktivnost FDG-a u mjehuru i crijevima može potencijalno onemogućiti detekciju patoloških nalaza ili navesti do lažno pozitivne dijagnoze ginekoloških maligniteta. To se može poboljšati povezivanjem PET slika s MR/CT slikama. Drugi problem je visoka apsorpcija FDG-a u ne-malignim patologijama (npr. infekcije i upala), što potencijalno može rezultirati lažno pozitivnim PET nalazima. (55)

6. Zaključak

6.1. Važnost radiološke dijagnostike u otkrivanju i praćenju malignih ginekoloških tumora

Ginekološki karcinomi predstavljaju značajan javnozdravstveni problem zbog svoje visoke učestalosti i smrtnosti. Rak može zahvatiti različite dijelove ženskog reproduktivnog sustava, uključujući stidnicu, rodnicu, vrat maternice, maternicu, jajovode i jajnike.

Zbog nespecifičnih ranih simptoma, dijagnoza je često otežana. Radiološka dijagnostika ima ključnu ulogu u identifikaciji i procjeni malignih tumora ženskog reproduktivnog sustava. Suvremene radiološke tehnike omogućuju detaljan uvid u anatomske lokalizacije, veličinu i širenje tumora, što je od presudnog značaja za pravovremenu dijagnozu i planiranje terapije. Kombinacija radioloških metoda poput ultrazvuka, CT-a, MR-a i PET/CT-a pruža sveobuhvatan pregled bolesti, omogućavajući precizno određivanje stadija i odabir optimalnog terapijskog pristupa. Integracija radioloških nalaza s drugim dijagnostičkim metodama, kao što su biopsija ili citologija, ključna je za potvrdu dijagnoze i planiranje terapije.

Terapijske mogućnosti značajno su napredovale, a personalizirani pristup liječenju donosi poboljšane rezultate. Prevencija je od ključne važnosti kod malignih ginekoloških tumora. Kontinuirana edukacija žena o važnosti redovitih pregleda i zdravih životnih navika ključni su za rano otkrivanje i početak odgovarajućeg liječenja.

Sveobuhvatan pristup, koji uključuje prevenciju, ranu dijagnozu putem napredne radiološke dijagnostike, učinkovito liječenje i edukaciju, može značajno smanjiti mortalitet ginekoloških karcinoma i poboljšati kvalitetu života oboljelih žena.

Zahvale

Zahvaljujem mentorici izv. prof. dr. sc. Gordane Ivanac, dr. med na pristupačnosti i savjetima vezano uz ovaj diplomski rad.

Hvala mojoj obitelji, na podršci i ljubavi čitavog mog života.

Posebno zahvaljujem svojoj dragoj djevojci Leonardi koja je bila uz mene i hrabrila me čitav moj studij. Hvala na razumijevanju i strpljivosti.

Hvala mojim prijateljima što su zajedno sa mnom prolazili ovaj studij.

Literatura

1. Malla RR, Patnala K, Kumar DKG, Marni R. Chapter 6 - Drug resistance in gynecologic cancers: Emphasis on noncoding RNAs and drug efflux mechanisms. In: Basha R, Ahmad S, editors. *Overcoming Drug Resistance in Gynecologic Cancers*. Academic Press; 2021. p. 155–68. (Cancer Sensitizing Agents for Chemotherapy; vol. 17).
2. Nair M, Brudie LA, Mudgapalli VV, Gayathri V, Chandra A, Ahmad S, et al. Chapter 5 - Current treatment modalities in major gynecologic cancers: Emphasis on response rates. In: Basha R, Ahmad S, editors. *Overcoming Drug Resistance in Gynecologic Cancers*. Academic Press; 2021. p. 127–54. (Cancer Sensitizing Agents for Chemotherapy; vol. 17).
3. Sabnis N, Mathew E, Dossou A, Zheng A, Nagarajan B, Fudala R, et al. Chapter 4 - Mechanisms of chemoresistance and approaches to overcome its impact in gynecologic cancers. In: Basha R, Ahmad S, editors. *Overcoming Drug Resistance in Gynecologic Cancers*. Academic Press; 2021. p. 77–126. (Cancer Sensitizing Agents for Chemotherapy; vol. 17).
4. Bell DJ, Pannu HK. Radiological Assessment of Gynecologic Malignancies. *Obstet Gynecol Clin North Am*. 2011 Mar 1;38(1):45–68.
5. Luczynska E, Zbigniew K. Diagnostic imaging in gynecology. *Ginekol Pol*. 2022;93(1):63–9.
6. Aumüller G, Aust G, Conrad A, Engele J, Kirsch J, Maio G, et al. *Duale Reihe Anatomie*. 2020.
7. Puppo V. Embryology and anatomy of the vulva: the female orgasm and women's sexual health. *Eur J Obstet Gynecol Reprod Biol*. 2011 Jan;154(1):3–8.
8. Chumduri C, Turco MY. Organoids of the female reproductive tract. *J Mol Med Berl Ger*. 2021;99(4):531–53.
9. Roett MA, Evans P. Ovarian cancer: an overview. *Am Fam Physician*. 2009 Sep 15;80(6):609–16.
10. HZJZ Hrvatski Zavod Za Javno Zdravstvo. Incidencija raka u Hrvatskoj u 2021. godini [Internet]. [cited 2024 May 13]. Available from: <https://www.hzjz.hr/periodicne-publikacije/incidencija-raka-u-hrvatskoj-u-2021-godini/>
11. Cho KR, Shih IM. Ovarian cancer. *Annu Rev Pathol*. 2009;4:287–313.
12. Clinical guidelines for diagnosis, treatment and monitoring of patients with ovarian cancer, Fallopian tube cancer and primary peritoneal can. *Liječnički Vjesn* [Internet]. 2021 Dec 28 [cited 2024 May 13];143(11–12). Available from: <https://hrcak.srce.hr/269395>

13. Braun MM, Overbeek-Wager EA, Grumbo RJ. Diagnosis and Management of Endometrial Cancer. *Am Fam Physician*. 2016 Mar 15;93(6):468–74.
14. Makker V, MacKay H, Ray-Coquard I, Levine DA, Westin SN, Aoki D, et al. Endometrial Cancer. *Nat Rev Dis Primer*. 2021 Dec 9;7(1):88.
15. Buchanan EM, Weinstein LC, Hillson C. Endometrial cancer. *Am Fam Physician*. 2009 Nov 15;80(10):1075–80.
16. HZJZ Hrvatski Zavod Za Javno Zdravstvo. Rak vrata maternice – epidemiološki podaci [Internet]. Available from: <https://www.hzjz.hr/sluzba-epidemiologija-prevencija-nezaraznih-bolesti/rak-vrata-maternice-epidemioloski-podaci/>
17. Janicek MF, Averette HE. Cervical Cancer: Prevention, Diagnosis, and Therapeutics. *CA Cancer J Clin*. 2001;51(2):92–114.
18. Tsikouras P, Zervoudis S, Manav B, Tomara E, Romanidis C, Bothou A, et al. Cervical cancer: screening, diagnosis and staging.
19. Vrdoljak E, Šamija M, Kusić Z, Petković M, Gugić D, Krajina Z, et al. *Klinička onkologija*. Zagreb: Medicinska naklada; 2013.
20. Lilic V, Lilic G, Filipovic S, Visnjic M, Zivadinovic R. Primary carcinoma of the vagina. *J BUON Off J Balk Union Oncol*. 2010;15(2):241–7.
21. Jhingran A. Updates in the treatment of vaginal cancer. *Int J Gynecol Cancer*. 2022 Mar;32(3):344–51.
22. Di Donato V, Bellati F, Fischetti M, Plotti F, Perniola G, Benedetti Panici P. Vaginal cancer. *Crit Rev Oncol Hematol*. 2012 Mar 1;81(3):286–95.
23. Alkatout I, Schubert M, Garbrecht N, Weigel MT, Jonat W, Mundhenke C, et al. Vulvar cancer: epidemiology, clinical presentation, and management options. *Int J Womens Health*. 2015 Mar 20;7:305–13.
24. Merlo S. Modern Treatment of Vulvar Cancer. *Radiol Oncol*. 2020 Sep 22;54(4):371–6.
25. Capria A, Tahir N, Fatehi M. Vulva Cancer. In: *StatPearls*. Treasure Island (FL): StatPearls Publishing; 2024.
26. Cleveland Clinic [Internet]. [cited 2024 May 14]. Cervical Cancer: Causes, Symptoms, Diagnosis & Treatment. Available from: <https://my.clevelandclinic.org/health/diseases/12216-cervical-cancer>
27. Burd EM. Human papillomavirus and cervical cancer. *Clin Microbiol Rev*. 2003 Jan;16(1):1–17.
28. Fischerova D. Ultrasound scanning of the pelvis and abdomen for staging of gynecological tumors: a review. *Ultrasound Obstet Gynecol Off J Int Soc Ultrasound Obstet Gynecol*. 2011 Sep;38(3):246–66.

29. Abu-Zidan FM, Hefny AF, Corr P. Clinical ultrasound physics. *J Emerg Trauma Shock*. 2011 Oct;4(4):501–3.
30. Kralik M, Paar MH, Štern-Padovan R. Uloga suvremene radiologije u ženskim bolestima i porodništvu. 2013;
31. Vassallo E, Tabone E, Grech R, Becker M. eBook for Undergraduate Education in Radiology – : Imaging of the Female Pelvis. In 2023.
32. Ghadimi M, Sapra A. Magnetic Resonance Imaging Contraindications. In: StatPearls [Internet]. Treasure Island (FL): StatPearls Publishing; 2024 [cited 2024 May 15]. Available from: <http://www.ncbi.nlm.nih.gov/books/NBK551669/>
33. National Institute of Biomedical Imaging and Bioengineering [Internet]. [cited 2024 May 15]. Magnetic Resonance Imaging (MRI). Available from: <https://www.nibib.nih.gov/science-education/science-topics/magnetic-resonance-imaging-mri>
34. Gaillard F. Radiopaedia. [cited 2024 May 15]. MRI sequences (overview) | Radiology Reference Article | Radiopaedia.org. Available from: <https://radiopaedia.org/articles/mri-sequences-overview>
35. Sala E. Magnetic Resonance Imaging of the Female Pelvis. *Semin Roentgenol*. 2008 Oct;43(4):290–302.
36. Sala E, Rockall AG, Freeman SJ, Mitchell DG, Reinhold C. The Added Role of MR Imaging in Treatment Stratification of Patients with Gynecologic Malignancies: What the Radiologist Needs to Know. *Radiology*. 2013 Mar;266(3):717–40.
37. William Herring. Learning Radiology Elsevier eBook on VitalSource, REcognizing the Basics 4th Edition.
38. Katz DS, Khalid M, Coronel EE, Mazzie JP. Computed tomography imaging of the acute pelvis in females. *Can Assoc Radiol J J Assoc Can Radiol*. 2013 May;64(2):108–18.
39. Vassallo E, Tabone E, Grech R, Becker M. eBook for Undergraduate Education in Radiology – : Nuclear Medicine. In 2023.
40. Ellen X. Sun, Junzi Shi, Jacob C. Mandell. Core Radiology | A Visual Approach to Diagnostic Imaging 2nd Edition. Cambridge University Press; 2021.
41. Shetty M. Imaging and Differential Diagnosis of Ovarian Cancer. *Semin Ultrasound CT MRI*. 2019 Aug 1;40(4):302–18.
42. Mohaghegh P, Rockall AG. Imaging strategy for early ovarian cancer: characterization of adnexal masses with conventional and advanced imaging techniques. *Radiogr Rev Publ Radiol Soc N Am Inc*. 2012 Oct;32(6):1751–73.
43. Kim SH, editor. Radiology illustrated. Gynecologic imaging. 2nd ed. Heidelberg: Springer; 2012. 1280 p.

44. Faria SC, Devine CE, Rao B, Sagebiel T, Bhosale P. Imaging and Staging of Endometrial Cancer. *Semin Ultrasound CT MR*. 2019 Aug;40(4):287–94.
45. Law YM. Gynecologic Imaging Chapter 33 - Cervical Cancer. In: Fielding JR, Brown DL, Thurmond AS, editors. *Gynecologic Imaging*. Philadelphia: W.B. Saunders; 2011. p. 499–513.
46. Griffin N, Grant LA, Sala E. Magnetic resonance imaging of vaginal and vulval pathology. *Eur Radiol*. 2008 Jun;18(6):1269–80.
47. Granato T, Porpora MG, Longo F, Angeloni A, Manganaro L, Anastasi E. HE4 in the differential diagnosis of ovarian masses. *Clin Chim Acta Int J Clin Chem*. 2015 Jun 15;446:147–55.
48. Hendrickson MR, Kempson RL. The differential diagnosis of endometrial adenocarcinoma. Some viewpoints concerning a common diagnostic problem. *Pathology (Phila)*. 1980 Jan;12(1):35–61.
49. Fowler JR, Maani EV, Dunton CJ, Gasalberti DP, Jack BW. Cervical Cancer. In: StatPearls [Internet]. Treasure Island (FL): StatPearls Publishing; 2024 [cited 2024 May 21]. Available from: <http://www.ncbi.nlm.nih.gov/books/NBK431093/>
50. Capria A, Tahir N, Fatehi M. Vulva Cancer. In: StatPearls [Internet]. Treasure Island (FL): StatPearls Publishing; 2024 [cited 2024 May 21]. Available from: <http://www.ncbi.nlm.nih.gov/books/NBK567798/>
51. Kaltenecker B, Dunton CJ, Tikaria R. Vaginal Cancer. In: StatPearls [Internet]. Treasure Island (FL): StatPearls Publishing; 2024 [cited 2024 May 21]. Available from: <http://www.ncbi.nlm.nih.gov/books/NBK559126/>
52. Recker F, Gembruch U, Strizek B. Clinical Ultrasound Applications in Obstetrics and Gynecology in the Year 2024. *J Clin Med*. 2024 Feb 22;13(5):1244.
53. Daoud T, Sardana S, Stanietzky N, Klekers AR, Bhosale P, Morani AC. Recent Imaging Updates and Advances in Gynecologic Malignancies. *Cancers*. 2022 Nov 10;14(22):5528.
54. Magnetic Resonance Imaging in Gynecology | GLOWM [Internet]. [cited 2024 May 23]. Available from: <http://www.glowm.com/section-view/heading/Magnetic-Resonance-Imaging-in-Gynecology/item/67>
55. Ebrahimi S, Lundström E, Batasin SJ, Hedlund E, Stålberg K, Ehman EC, et al. Application of PET/MRI in Gynecologic Malignancies. *Cancers*. 2024 Apr 12;16(8):1478.

Životopis

Rođen sam 13.10.1999. u Zagrebu u Republici Hrvatskoj.

Osnovnu školu sam pohađao u Zagrebu i završio 2014. godine, nakon čega sam upisao XV Gimnaziju u Zagrebu. Medicinski fakultet sveučilišta u Zagrebu upisao sam 2018. godine.

Tijekom studija bio sam aktivni član i jedan od voditelja Studentske sekcije za radiologiju, te organizirao i sudjelovao na radionicama od strane sekcije.

Aktivno se služim engleskim jezikom, uz materinji hrvatski.