

# Klinička evaluacija muskuloskeletnog sustava

---

Mesarić, Rebeka

Master's thesis / Diplomski rad

2024

Degree Grantor / Ustanova koja je dodijelila akademski / stručni stupanj: **University of Zagreb, School of Medicine / Sveučilište u Zagrebu, Medicinski fakultet**

Permanent link / Trajna poveznica: <https://um.nsk.hr/um:nbn:hr:105:801210>

Rights / Prava: [In copyright](#)/[Zaštićeno autorskim pravom.](#)

Download date / Datum preuzimanja: **2024-08-09**



Repository / Repozitorij:

[Dr Med - University of Zagreb School of Medicine Digital Repository](#)



SVEUČILIŠTE U ZAGREBU

MEDICINSKI FAKULTET

**Rebeka Mesarić**  
**Klinička evaluacija muskuloskeletnog sustava**

**DIPLOMSKI RAD**



Zagreb, 2024.

Ovaj diplomski rad izrađen je na Odjelu za reumatske bolesti i rehabilitaciju Klinike za reumatske i rehabilitaciju Kliničkog bolničkog centra Zagreb pod vodstvom prim.dr.sc. Ive Žagar, dr.med. i predan je na ocjenu u akademskoj godini 2023./2024.

## POPIS OZNAKA I KRATICA

<b>CT</b>	komjuterizirana tomografija
<b>DIFZ</b>	distalni interfalangealni zglob
<b>KFL</b>	kalkaneofibularni ligament
<b>LKL</b>	lateralni kolateralni ligament
<b>MKL</b>	medijalni kolateralni ligament
<b>MKP</b>	metakarpofalangealni
<b>MRI</b>	magnetic resonance imaging
<b>MSS</b>	muskuloskeletni sustav
<b>OAR</b>	Ottawa ankle rules
<b>PKL</b>	prednji križni ligament
<b>PIFZ</b>	proksimalni interfalangealni zglob
<b>PTFL</b>	prednji talofibularni ligament
<b>RM</b>	rotatorna manšeta
<b>RTG</b>	radiografija/rendge
<b>SKL</b>	stražnji križni ligament
<b>STFL</b>	stražnji talofibularni ligament
<b>TMZ</b>	temporomandibularni zglob
<b>UZV</b>	ultrazvuk

# SADRŽAJ

<b>1.SAŽETAK.....</b>	<b>2</b>
<b>2.SUMMARY.....</b>	<b>3</b>
<b>3.UVOD.....</b>	<b>4</b>
<b>4.ANAMNEZA.....</b>	<b>6</b>
<b>5.KLINIČKI PREGLED.....</b>	<b>7</b>
5.1.RAMENI ZGLOB.....	7
5.2. LAKATNI ZGLOB.....	10
5.3. RUČNI ZGLOB .....	12
5.4. ŠAKA.....	15
5.5.KUK.....	16
5.6.KOLJENO.....	19
5.7.NOŽNI ZGLOB I STOPALO.....	22
5.8. KRALJEŽNICA.....	24
5.9. TEMPOROMANDIBULARNI ZGLOB.....	28
<b>6. SLIKOVNE METODE.....</b>	<b>29</b>
6.1. ULTRAZVUK.....	29
6.2.RADIOGRAFIJA.....	31
6.3. KOMPJUTERIZIRANA TOMOGRAFIJA.....	33
6.4. MAGNETSKA REZONANCIJA.....	35
<b>7. ZAHVALE.....</b>	<b>36</b>
<b>8. LITERATURA.....</b>	<b>37</b>
<b>9. ŽIVOTOPIS.....</b>	<b>41</b>

# SAŽETAK

Klinička evaluacija muskuloskeletnog sustava

**REBEKA MESARIĆ**

MSS sastoji se od mišića, kostiju, zglobova, tetiva, ligamenata i ostalih vezivnih tkiva. Kostí oblikuju skelet, a zajedno sa zglobovma čine pasivni dio sustava organa za kretanje, koji se pokreće djelovanjem aktivnoga dijela sustava organa za kretanje, mišićima.

Evaluacija muskuloskeletnog sustava i njegovih patoloških zbivanja, kao i drugih sustava, započinje dobrom anamnezom. Ona se sastoji od razloga dolaska, slijedi obiteljska i osobna anamneza, sadašnja bolest, fiziološke funkcijame i navike, terapija, težina bolesti, socijalna i radna anamnezi.

Zatim slijedi klinički pregled koji se uvijek sastoji od: inspekcije, palpacije, ispitivanja opsega pokreta, ispitivanja snage i specijalnih, odnosno provokacijskih testova.

Najčešće korištene slikovne metode u evaluaciji muskuloskeletnog sustava su: standardna radiografija, ultrazvuk, magnetska rezonancija i komjuterizirana tomografija. Radiografija je najčešće korištena slikovna metoda u evaluaciji muskuloskeletnog sustava. Informacije o starosti pacijenta, spolu, zanimanju i drugim kliničkim nalazima tokom analize rezultata slikovnih metoda pomažu u postavljanju dijagnoze.

Ključne riječi: muskuloskeletni sustav, klinički pregled, slikovne metode

# **SUMMARY**

Clinical evaluation of musculoskeletal system

**REBEKA MESARIĆ**

The musculoskeletal system (MSS) consists of muscles, bones, joints, tendons, ligaments, and other connective tissues. The bones form the skeleton, and together with the joints, they make up the passive part of the locomotor system, which is moved by the action of the active part of the locomotor system, the muscles.

Evaluation of the musculoskeletal system and its pathological conditions, as well as other systems, begins with a good medical history. This includes the reason for the visit, followed by family and personal history, current illness, physiological functions and habits, therapy, severity of the illness, and social and occupational history.

Next, a clinical examination is performed, which always consists of: inspection, palpation, range of motion testing, strength testing, and special or provocative tests.

The most commonly used imaging methods in the evaluation of the musculoskeletal system are: standard radiography, ultrasound, magnetic resonance imaging (MRI), and computed tomography (CT). Radiography is the most frequently used imaging method in the evaluation of the musculoskeletal system. Information about the patient's age, sex, occupation, and other clinical findings during the analysis of imaging results helps in making a diagnosis.

Key words: musculoskeletal system, clinical examination, imaging methods

## 3.UVOD

### GRAĐA MUSKULOSKELETNOG SUSTAVA

MSS sastoji se od mišića, kostiju, zglobova, tetiva, ligamenata i ostalih vezivnih tkiva. Kost oblikuju skelet, a zajedno sa zglobovima čine pasivni dio sustava organa za kretanje, koji se pokreće djelovanjem aktivnoga dijela sustava organa za kretanje, mišićima. (1)

Kost može imati različite oblike, ovisno o njezinoj funkciji i položaju u tijelu. Kost se dijele na kratke kosti, duge kosti, plosnate kosti, sezamske, šupljikave i nepravilne kosti. (1)

Zglobovi posjeduju: uzgobljene površine, zglobna tijela, zglobnu čahuru, pukotinu između zglobnih tijela, i prema potrebi posebne tvorevine (sveze, intraartikularne pločice, zglobne usne i sluzne vreće). U zglobu s dva zglobna tijela uvijek postoje gibljivo zglobno tijelo i zglobno tijelo u relativnom mirovanju. Zglob se mora sastojati od barem dvaju zglobnih tijela. Zglobna čahura može biti zategnuta ili mlohava, a na zglobno se tijelo veže u blizini zglobne hrskavice. Sastoji se od dvaju slojeva, i to unutarnje sinovijalne opne i vanjske fibrozne opne. Zglobovi se mogu podijeliti po obliku zglobnog tijela, prema obliku zglobnih površina ili prema broju osi gibanja. Zglobovi s jednom osi su ravni zglob i valjkasti zglob. Vrste valjkastog zgloba su kutni (talokruralni zglob) i okretni zglob (radioulnarni proksimalni zglob). Zglobovi s dvjema osima su jajoliki zglob (proksimalni radiokarpalni zglob), sedlasti zglob (metakarpofalangealni zglob palca), kondilarni zglob (koljeno). Zglobovi s trima osima su kuglasti zglob (rameni zglob) i zdjeličasti zglob (zglob kuka). (1)

Ligamenti su zgusnuta vlakna vezivnog sustava koja povezuju pomične dijelove kostura. Mogu se podijeliti na intraartikularne i ekstraartikularne. Intraartikularne ligamente nalazimo npr. u zglobu koljena (lig. Cruciatum anterior i posterior). Ekstraartikularni ligamenti pojačavaju zglobnu čahuru, osiguravaju zglobnu kretanju i ograničavaju opseg pokreta.

U ljudskom tijelu postoje tri vrste mišićnog tkiva: poprečnoprugasti mišić, srčani mišić i glatki mišić. Skeletni mišić sastoji se od kontaktilnog mišićnog dijela, trbuha i vezivnog dijela koji obavija pojedina mišićna vlakna, zatim mišićne snopove te cijeli mišić te prelazi u tetivu. Razlikujemo gornju tetivu (polazište) i donju tetivu (hvatište). Široke plosnate tetive nazivaju se aponeuroza. Vrste mišića s obzirom na oblik mišića su: pločasti mišići, vretenasti (npr. m. brachioradialis), višeglavi mišić (m. biceps brachii), višetrbušni i prstenasti mišić.

### EVALUACIJA MUSKULOSKELETNOG SUSTAVA



Evaluacija muskuloskeletnog sustava i njegovih patoloških zbivanja, kao i drugih sustava, započinje dobrom anamnezom. Ona se sastoji od razloga dolaska, slijedi obiteljska i osobna anamneza, sadašnja bolest, fiziološke funkcijame i navike, terapija, težina bolesti, socijalna i radna anamnezi. Zatim slijedi klinički pregled koji se uvijek sastoji od: inspekcije, palpacije, ispitivanja opsega pokreta, ispitivanja snage i specijalnih, odnosno provokacijskih testova. Inspekcijom se traže znakovi upale, deformiteta, asimetrije. Uvijek se uspoređuje sa kontralateralnom stranom. Palpacijom se ispituje toplina, karakter oteklina ili određenih promjena kože. Prilikom mjerenja opsega pokreta ispituju se aktivni i pasivni pokreti. Opseg kretanja se mjeri jednostavnom spravom koja se naziva goniometar ili kutomjer. Rasponi opsega zgloba ili ROM se mjere u tri presjeka: sagitalni, frontalni i transverzalni.

Sagitalni presjek dijeli tijelo na lijevi i desni dio, dok frontalni presjek dijeli na prednji i stražnji dio. Transverzalni presjek dijeli tijelo na gornji i donji dio. Prije samog pregledavanja pojedinog dijela muskuloskeletnog sustava, procjenjuje se i hod pacijenta. Pacijenta se zamoli da hoda po sobi. Promatra se postoje li znakovi asimetrije, antalgican hod, atrofija mišića itd. Ispituje se hod unaprijed i unazad te hod na petama i prstima.

(2 ) Od slikovnih metoda koriste se: radiografija/rengen, ultrazvuk, MRI, CT, PET i scintigrafija. Iako su slikovne metode od iznimne važnosti, uvijek moraju biti interpretirane u kontekstu kliničkog pregleda. Uloga slikovnih pretraga je potvrda dijagnoze, postavljanje dijagnoze, određivanje težine ozljede, određivanje stupnja progresije određene bolesti te određivanje stupnja cijeljenja.

## **4.ANAMNEZA**

Klinička evaluacija bolesnika obuhvaća dvije osnovne kliničke vještine anamnezu i fizikalni pregled. Kod pacijenta sa muskuloskeletnom bol, anamneza može biti i najbitniji korak u evaluaciji pacijenta. Osnovne informacije koje ispitivač nastoji saznati su: što je pacijenta dovelo u ordinaciju, koje su karakteristike njegovih tegoba, koja su njegova očekivanja i zabrinutosti. (3) Anamneza se započinje pitanjem otvorenog tipa kojim se nastoji saznati razlog dolaska pacijenta. Nakon toga slijedi obiteljska i osobna anamneza, sadašnja bolest, fiziološkim funkcijama i navikama, terapiji, težini bolesti, socijalnoj i radnoj anamnezi. Najčešći razlog dolaska je bol. Bol treba okarakterizirati - trajanje boli, lokacija boli, karakter boli, širenje boli, faktori koji pogoršavaju ili popravljaju bol. Primjerice, noćna bol koja budi pacijenta iz sna može ukazati na malignu bolest, dok bol u zglobovima koja se javlja pri korištenju zgloba, a popratni simptom je i ukočenost koja se javlja nakon nekorištenja zgloba ukazuje na osteoartritisnu bol. Ostali simptomi koji pacijenti mogu imati su: ukočenost zglobova, slabost mišića, otekline zglobova, gubitak funkcije, trnci, šepanje itd.

U obiteljskoj anamnezi važno je dobiti podatke o mišićno-koštano bolestima najuže obitelji, a kod osobne anamneze posebno je važno obratiti pozornost na informacije o traumi i operacijama. Također, uz druge bolesti treba registrirati njihovu terapiju jer neki lijekovi mogu imati mišićno-koštane nuspojave. U sklopu socijalne i radne anamneze treba zabilježiti promjene u radnoj i životnoj okolini jer nam ukazuju na kvalitetu života. Emocionalni i fizički stres uradnoj ili obiteljskoj sredini pogoduje razvoju nekih bolesti lokomotornog sustava. (4)

## **5.KLINIČKI PREGLED**

## 5.1.RAMENI ZGLOB

### Anatomija

Rameni zglob sastoji se od glenohumeralnog zgloba (articulatio glenohumeralis), sternoklavikularnog (art. sternoclavicularis), akromioklavikularnog (art. Acromioclavicularis) i skapulotorakalnog zgloba. Glenohumeralni zglob tipični je kuglasti zglob. Konkavno zglobno tijelo čini cavitas glenoidalis skapule, a konveksno zglobno tijelo čini caput humeri. Prostrana i opuštena zglobna kapsula omogućuje veliku pokretljivost ramenog zgloba. Pokreti u glenohumeralnog zglobu mogući su u tri ravnine: oko transverzalne osi - anteverzija i retroverzija, oko sagitalne osi: abdukcija i adukcija i oko uzdužne osi - vanjska u unutarnja rotacija. Uz ligamente, glenohumeralni zglob dodatno je stabiliziran i mišićima. Glavnu funkciju abdukcije obavljaju deltoidni mišić i veliki pektoralni mišić. Aduktori ramena su korakobrahijalni mišić, m. triceps brachii, m. pectoralis major i m. latissimus dorsi. U pokretu anteverzije glavni mišići su deltoidni mišić i m. pectoralis major, a u retroverziji m. teres major. Rotatoru manšetu (RM) čine mišići: m. supraspinatus, m. infraspinatus, m. teres minor i m. subscapularis. M. infraspinatus i m. teres minor predominantno izvode vanjsku rotaciju, a m. subscapularis unutarnju rotaciju. (1)

### Klinički pregled

Klinički pregled započinje inspekcijom. Rame se promatra sa prednje, stražnje i lateralne strane i paralelno se pregledavaju i uspoređuju oba ramena. Pregledavanjem stražnje strane gledaju se konture trapezoidnog i deltoidnog mišića, donji i medijalni rub lopatice i mišići infraspinatus i supraspinatus. Promatra se postoji li asimetrija ili atrofija mišića. Sa lateralne strane, traže se znakovi atrofije deltoidnog mišića. Sa prednje strane identificiraju se sternoklavikularni i akromioklavikularni zglobovi, promatra se postoji li deformacije, oteknuće ili asimetrija. (5) Dalje slijedi palpacija ramena. Prvi se palpira sternoklavikularni zglob, pristupajući pacijentu odostraga, a zatim se spuštamo po klavikuli obuhvaćajući ju kažiprstom i palcem. Dalje se palpira akromioklavikularni zglob. Pri njegovoj nestabilnosti javit će se "fenomen tipke klavira". Nakon toga palpiramo korakoidni nastavak, pa intertuberkularni žlijeb. On se palpira kada je ruka flektirana u laktu i izvođenjem vanjske rotacije. Tu se palpira i velika glava bicepsa i veliki i mali tuberkul, kao i tetiva mišića subskapularisa. Kod ruke u vanjskoj rotaciji, palpira se i prednji dio zglobne čahure. Zatim se učini pasivna ekstenzija ramena, kako bi se palpirao mišić supraspinatus. Na kraju palpiramo lopaticu, njezin medijalni, lateralni i gornji rub. Dalje slijedi ispitivanje opsega pokreta –

aktivnog i pasivnog. Aktivno pokretanje zgloba ispituje se kompleksnim pokretima, kao što je "Apley scratch". Pacijenta se zamoli da rukom dotakne gornji medijalni rub kontralateralne lopatice pri čemu se ispituju abdukcija i vanjska rotacija. Unutarnja rotacija i adukcija ispituju se doticanjem kontralateralnog akromiona, ili kontralateralnog donjeg ruba lopatice sa stražnje strane. (5) Testovi pasivnih pokreta najbolje se izvode stojeći iza pacijenta. Jednom rukom ispitivač stavlja na rame, a drugom ispituje pokrete u ramenom zglobu. Ako su pak pokreti limitirani zbog boli, može se izvesti pendulum test – pacijent se nagne prema naprijed, puštajući da ruke slobodno vise. Na taj način se smanjuje pritisak na subakromijalni prostor. Normalan opseg pokreta tijekom abdukcije je 180 stupnjeva, a adukcije 75 stupnjeva. Anteverzija je moguća do 180 stupnjeva, a retroverziju normalno nalazimo u opsegu do 80 stupnjeva. Opseg pokreta pri vanjskoj rotaciji je 90 stupnjeva, a unutarnjoj rotaciji 70 stupnjeva. (6)

## **SPECIJALNI TESTOVI**

### **TESTOVI NESTABILNOSTI RAMENA**

Test straha izvodi se tako što pacijent sjedi ili leži s rukom abduciranom do 90 stupnjeva i lakat savijen do 90 stupnjeva. Ispitivač polako vanjski rotira rame. Pozitivan test je kada pacijent ima strah od dislokacije ramena. Test relokacije radi se nakon pozitivnog testa straha. Dok je pacijent u istoj poziciji, ispitivač pritisne humeralnu glavu prema posteriorno. Tada se strah od dislokacije ramena smanjuje. Znak sulkusa izvodi se tako što pacijent sjedi ili stoji s opuštenom rukom. Ispitivač povlači ruku prema dolje. Pojava udubljenja ispod akromiona ukazuje na inferiornu nestabilnost. Jerk Test (test trzaja) - pacijent sjedi s rukom abduciranom i lakat savijen do 90 stupnjeva. Ispitivač vrši horizontalnu adukciju i unutarnju rotaciju ramena, primjenjujući aksijalni pritisak. Pozitivan znak je nagli pomak ili trzaj humeralne glave prema stražnjem dijelu, što ukazuje na stražnju nestabilnost.

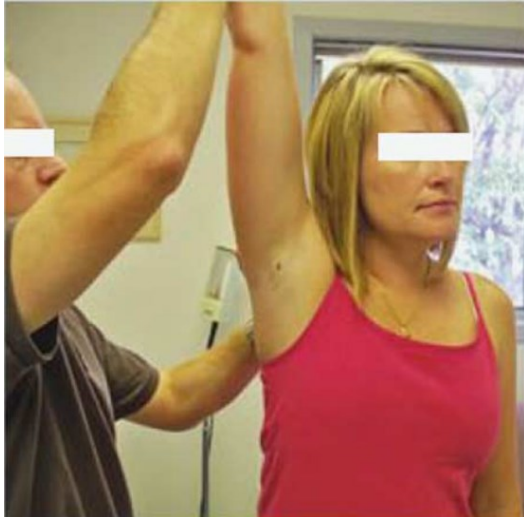### **TESTOVI SINDROMA SRAZA RAMENA (IMPINGEMENT SINDROM)**

#### **NEER TEST**

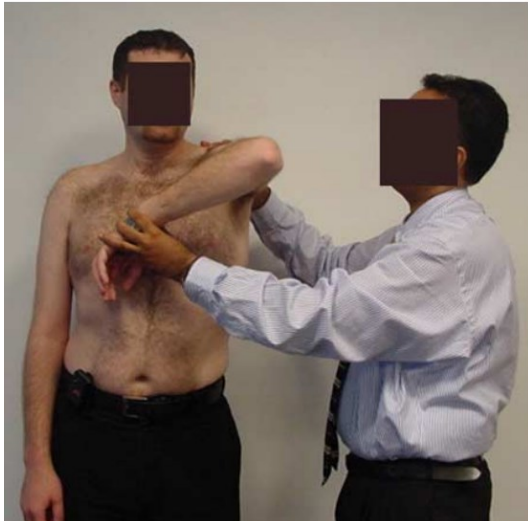Ispitivač jednom rukom stabilizira lopaticu, a druga ruka je u pasivnoj abdukciji i unutarnjoj rotaciji. (slika br.1.) Na taj način smanji se volumen subakromijalnog prostora i izazove bol kod pacijenta.(7)

#### **HAWKINS – KENNEDY TEST**

Ruka i lakat flektirani su za 90 stupnjeva, a zatim se učini unutarnja rotacija u ramenu. Test je pozitivan ako pacijent osjeti bol. (slika br.2.)



Slika br.1. Neer test za dokazivanje impigement sindroma Prema Bakhsh 2018. str. 16 (7)



Slika br. 2. Hawking Kennedy test Prema Bakhsh 2018. str. 16 (7)

## TESTOVI ROTATORNE MANŠETE

Mišić subskapularis ispituje se Gerberovim testom. To uključuje unutarnju rotaciju ruke pacijenta s savijenim laktom dok dorzum šake ne leži uz leđa. Intaktna funkcija subskapularisa omogućuje pacijentu daljnju unutarnju rotaciju i podizanje dorzuma šake s leđa, dok je pozitivan test nemogućnost da to učini. Mišić supraspinatus ispituje se takozvanim testom prazne limenke. Ruka je abducirana do 90 stupnjeva, s podlakticom maksimalno proniranom i ramenom unutarnje rotiranom. Ispitivač tada primjenjuje pritisak prema dolje na ruku, najpouzdanije iznad lakta kako bi se izbjegla aktivacija tricepsa. Tetiva infraspinatusa procjenjuje se otporom pri vanjskoj rotaciji dok je ruka aducirana uz pacijentovu stranu. Mišić teres minor ispituje se tako što se pacijentova ruka pasivno abducira i vanjski rotira do 90 stupnjeva. Nemogućnost održavanja ove pozicije je pozitivan znak, što sugerira patologiju stražnje rotatorne manšete i teres minor mišića. (6)

## **5.2. LAKATNI ZGLOB**

### Anatomija

Lakatni je zglob složeni zglob, budući da međusobno u njemu artikulira više od dvije kosti. To su distalna epifiza humerusa i proksimalne epifize radijusa i ulne. Sastoji se od tri manja zgloba: articulatio humeroulnaris, articulatio humeroradialis i articulatio radioulnaris proximalis. Podlaktica je prema nadlaktici pokretna u humeroulnarnom i humeroradijalnom zglobu te čini kutni zglob i omogućava kretnje fleksije i ekstenzije. Humeroradijalni i proksimalni radioulnarni zglob sudjeluju u pronaciji i supinaciji podlaktice i valjkasti su zglobovi. Distalna epifiza humerusa sadržava capitulum humeri i trochlea humeri koji čine zglobna tijela, zajedno sa caput radii i incisura trochlearis ulnae. Glavni flektori lakta su: m. biceps brachii i m. brachialis. Glavni ekstenzor lakta je m. triceps brachii. Glavni supinator je m. biceps brachii. (1)

### Klinički pregled

Pregled započinje inspekcijom, tj. gledanjem anatomske položaja lakta. Kut između duge osi nadlaktice i podlaktice, kod ruke koja je u ekstenziji i supinaciji iznosi između 10 i 15 stupnjeva (valgus lakatnog zgloba). Lakat se promatra sa stražnje, prednje, medijalne i lateralne strane. Na koži se promatraju: promjene boje, ožiljci, otekline, rane. Otekline su često uočljive u trokutu koji spaja lateralni epikondil, vrh olekranona i glavu radijusa. Nakon inspekcije slijedi palpacija. Ona se sastoji od dubinske i površinske palpacije. Površinskom palpacijom ispituje se temperature i osjetljivost. Dubokom palpacijom najprije se palpiraju abnormalnosti nađene za vrijeme inspekcije, a zatim se palpiraju koštana izbočenja - medijalni

epikondil, lateralni epikondil, glava radijusa i olekranon. (8) Pokreti koje ispitujemo u laktu su: ekstenzija, fleksija i rotacija. Pacijent sjedi na stolici postavlja ruke na stol tako ruka od ramena do lakta leži na stolu, podlaktica treba biti u položaju supinacije, ručni zglob i prsti ekstenzirani. Zamolimo ga da stražnjim dijelom šake pokuša dodirnuti stol pritom ne dižući rame sa stola. To je nulta točka ekstenzije. Idući korak pregleda je da pacijenta zamolimo da pokuša približiti anteriornu stranu podlaktice, prednoj strani nadlaktice, odnosno flektirati ju. (9) Normalne vrijednosti opsega pokreta fleksije su od 0 do 140 stupnjeva, a ekstenzije od 0 do 10 stupnjeva. Rotaciju ispitujemo tako da pacijent stoji ili sjedi za stolom i nadlakticu drži vertikalno, uz tijelo podlakticom savijenom u laktu pod 90 stupnjeva, te ekstenziranim ručnim zglobom i prstima u pronaciji. Pacijenta prvo zamolimo da u tom položaju okrene dlanove prema gore, čime ispitujemo opseg supinacije, a zatim ponovno prema podu, čime ispitujemo opseg pronacije. Normalna opseg supinacije iznosi od 0 do 90 stupnjeva, a pronacije od 0 do 80 stupnjeva. Mogu se izvoditi i određena mjerenja, a to su : duljina nadlaktice, duljina podlaktice, interepikondilarni razmak, udaljenost između olekranona i medijalnog i lateralnog epikondila.

## **SPECIJALNI TESTOVI**

### **TESTOVI LATERALNOG EPIKONDILITISA / TENISKOG LAKTA**

Cozenov test ili test rezistencije izvodi se tako što pacijent izvodi aktivnu ekstenziju u laktu, sa proniranom podlakticom i stisnutom šakom, a ispitivač pruža otpor pokretu ekstenzije. Kod lateralnog epikondilitisa javlja se bol prilikom ekstenzije.

Millsov test izvodi se tako da dok pacijent drži ruku u potpunoj ekstenziji, ispitivač pasivnom fleksijom ručnog zgloba skupljene šake izaziva istežanje tetiva ekstenzora, te izaziva bol ako je test pozitivan.

Test rezistencije srednjeg prsta izvodi se tako što se pacijent zamoli da ekstenzira srednji prst, dok ispitivač stvara pritisak na srednji dio prsta i to izaziva bol ako je test pozitivan.

### **TEST MEDIJALNOG EPIKONDILITISA / GOLFERSKOG LAKTA**

Ispitivač ekstendira ruku pacijenta u lakatnom i ručnom zglobu, zatim postavlja podlakticu u položaj supinacije te ekstendira prste pacijenta. Ovi pokreti izazivaju bol u medijalnom epikondilu ako je test pozitivan.

### TESTOVI NESTABILNOSTI

Valgus stres test izvodi se tako da se lakat nalazi u fleksiji od 30 stupnjeva, a istovremeno palpiramo medijalni kolateralni ligament.

Drugom rukom hvatamo podlakticu pacijenta te ju pomičemo u smjeru valgusa. Osjećaj boli kod pacijenta ili udubljenja s medijalne strane zgloba upućuje na rupturu medijalnog kolateralnog ligamenta.

Varus test izvodi se tako da se jednom rukom stabilizira lakat pacijenta, a drugom se izvodi fleksija za 20 do 30 stupnjeva. Tada se podlaktica pomiče u smjeru varusa i javlja se bol ako je test pozitivan. (8)

## 5.3. RUČNI ZGLOB

### Anatomija

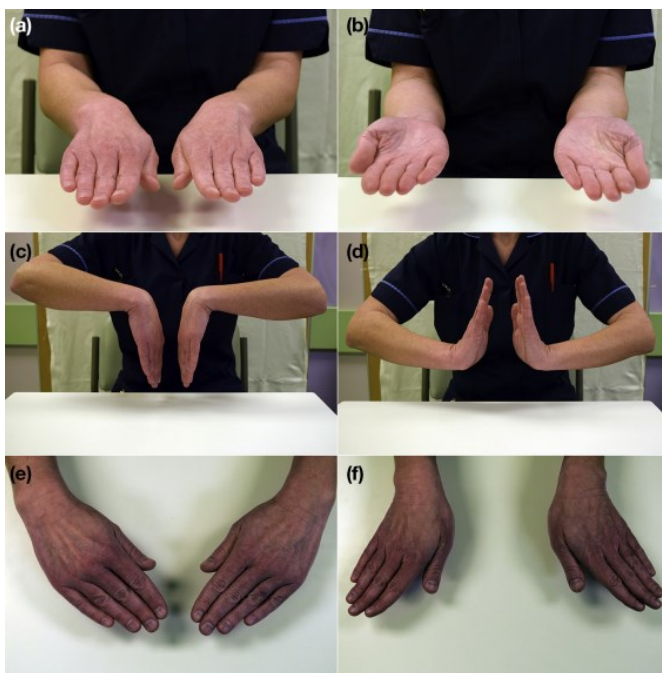Ručni zglob sastoji se od dva glavna zgloba: proksimalni zglob šake (art. Radiocarpalis) i distalni zglob šake (art. mediocarpalis). Proksimalni zglob šake je jajoliki zglob s dva stupnja slobode. Konkavno zglobno tijelo čini facies articularis carpalis distalnog radijusa, a konveksno zglobno tijelo čine os scaphoideum, os lunatum i os triquetrum. Distalni zglob šake je nazubljeni kutni zglob čija su zglobna tijela redovi proksimalnih i distalnih ossea carpi. U ručnom zglobu mogući su pokreti palmarne fleksije, dorzalne ekstenzije te radijalne i ulnarne abdukcije. Glavni mišići u pokrenu palmarne fleksije su m. flexor digitorum superficialis i profundus, a dorzalne ekstenzije m. extensor digitorum. Glavni radijalni abduktor je m. extensor carpi radialis longus, a glavni ulnarni m. extensor carpi ulnaris. Iako su prostorno razdvojeni articulatio radioulnaris proximalis i distalis čine funkcionalnu sredinu u kojoj se događa pronacija i supinacija šake. Oba su prema mehanici zgloba okretni zglobovi. Glavni supinator je m. biceps brachii, a pronator m. pronator teres. (1)

### Klinički pregled

Klinički pregled započinje inspekcijom već pri ulasku pacijenta u ordinaciju (u kojem položaju je zglob, nosi li pacijent neki teret itd.) Zglob promatramo sa svih strana – dorzalne, palmarne te postranično. Traže se promjene boje kože, otekline, ožiljci i tvorbe. Karakteristični primjer promjene koja može biti vidljiva je izbočenje distalne ulne koje ukazuje na poremećaj distalnog radioulnarnog zgloba. Palpacijom ispitujemo postoje li otekline, krepitacije i jesu li mase uočene inspekcijom pokretne-fiksne, tvrde-fluktuirajuće ili površinske- duboke. (10) Zatim se ispituje opseg



pokreta palmarne fleksije i dorzifleksije. Oba pokreta moguća su do otprilike 75 stupnjeva. Dorzifleksija se ispituje tako što pacijent spoji dlanove i podigne laktove. Palmarna fleksija ispituje se tako što pacijent spoji dorzalne strane šaka i podigne laktove horizontalno. Radijalna i ulnarna devijacija mjere se sa stavljanjem zgloba u položaj pronacije i abduciranjem šake prema radijusu odnosno ulni. Normalni opseg pokreta radijalne devijacije je 15 do 20 stupnjeva, a ulnarne devijacije 30 stupnjeva. Normalne supinacija i pronacija iznose 80-90 stupnjeva a izvode se tako pacijentu damo da drži olovku te ju postavi u vertikalnom pravcu. Nakon toga vrši pokrete pronacije i supinacije dok ispitivač mjeri opseg pokreta s obzirom na vertikalnu os. (slika br.3. )



Slika br.3. Ispitivanje pokreta u ručnom zglobu. A)pronacija B)supinacija C)palmarna fleksija D)dorzifleksija E) radijalna devijacija F)ulnarna devijacija. Prema Newton 2017., str 4. (10)

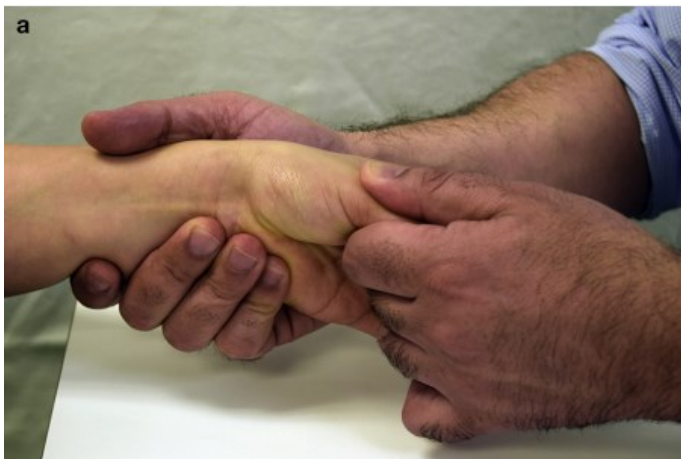## SPECIJALNI TESTOVI

## OSTEOARTRITIS PRVOG METAKARPALNOG ZGLOBA (MKZ)

Postoje brojni specijalni testovi za dokazivanje patologije ručnog zgloba, ali nijedan nije potpuno patognomoničan. Kod osteoartritis prvog MKZ, izvodi se "grind test" rotiranjem prve metakarpalne kosti pri čemu se i vrši pritisak aksijalno. Ispitivač drugom rukom drži ručni zglob. Test je pozitivan ako pacijenta boli.

## DE QUERVAIN TENOSINOVITIS

Kod pacijenta sa sumnjom na De Quervain tenosinovitisom izvodi se Finkelstrein manevar. Finkelsteinov manevar se izvodi tako što ispitivač uhvati pacijentov palac i brzo skrene ruku u ulnarnom pravcu, što izaziva bol u području radijalnog stiloida kada je test pozitivan. (slika br.4.)



Slika br.4. Finkelstein manevar Prema Newton 2017., str 7. (10)

## SINDROM KARPALNOG KANALA

Tinelov, Phalenov i Durkanov test često se koriste u dijagnostici sindroma karpalnog kanala. Phalenov tes izvodimo tako da ručni zglob flektiramo 60 sekundi. Izazivanje parestezija unutar područja koje je inervirano živcem medianusom govori da je test pozitivan. Tinelov znak je test pri kojem ispitivač lagano prstima perkutira ručni zglob pacijenta po putu kojim prolazi živac medianus. Test je pozitivan ako se distalno od perkusije jave trnci, parestezije ili obamrlost. Durkanov test izvodi se tako što ispitivač pritisne karpalni kanal pacijenta i drži 60 sekundi i pozitivan je ako se javljaju parestezije u području inervacije medianusa. (10)

## 5.4.ZGLOBOVI ŠAKE

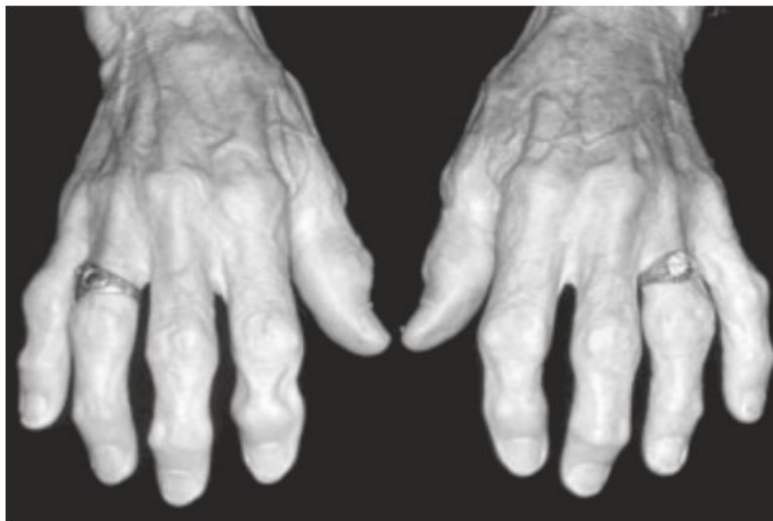### Anatomija

Šaka se rasčlanjuje na: carpus (korijen), metacarpus (zapešće) i digiti (prsti). Kostii korijena šake poredane su u dva reda. Proksimalni red čine: os scaphoideum, os lunatum, os triquetrum i os pisiforme, a distalni os trapezium, os trapezoideum, os capitatum i os hamatum. Os metacarpi su cjevaste kosti kojih ima 5. Digiti se sastoje od po triju falanga, dok plex (palac) ima 2 falanga. Karpometakarpalni zglobovi imaju minimalni pokretljivost, dok metakarpofalangealni zglobovi imaju dva stupnja slobod i djeluju kao kuglasti zglobovi. Interfalangealni zglobovi dijele se na proksimalne i distalne i tipični su kutni zglobovi. Karpometakarpalni zglob palca sedlasti je zglob s dva stupnja slobode. (1)

### Klinički pregled

Kao i svaki klinički pregled, klinički pregled šake započinje inspekcijom. Pri inspekciji šake, cijela ruka treba biti otkrivena. Traže se promjene boje kože, ožiljci, deformiteti, asimetrija šaka i otekline. Hiperemija će biti znak infekcije, a suha koža može upućivati na sistemske bolesti kao što je skleroderma. Generalizirani edem može upućivati na cirkulacijski problem, dok lokalizirani upućuje na frakturu, upalu ili tumor. Pažnju treba obratiti i na izgled i promjene noktiju. Posterolateralne otekline distalnih interfalangealnih zglobova nazivaju se Heberdenovi čvorići, a ista patologija proksimalnih interfalangealnih zglobova naziva se Bouchardovi čvorići. (slika br.5.) Obje patologije nalaze se u osteoartritisu. Palpacijom treba ustanoviti jeli ruka topla ili hladna, jeli koža hrapava ili glatka i postoji li oteklina. Ako postoji, treba ustanoviti jeli ona fiksa ili pokretna, tvrda ili mekana. Glavni dijelovi koji se trebaju palpirati su: stiloidni nastavak radijusa, skafoidna kost, os capitatum, trapezium, lunatum, stiloidni nastavak ulne, os triquetrum i pisiforme, os hamatum i Guyonov kanal. Za mjerenje opsega pokreta u zglobovima šake ručni zglob mora biti u neutralnom položaju. Fleksija prsta normalno započinje u MKP zglobu i iznosi 85-90 stupnjeva. Prati ju fleksija PIP zgloba koja normalno ima raspon pokreta 100-115 stupnjeva te završava fleksijom DIFZ koja iznosi 80-90 stupnjeva. Ekstenzija MKP zgloba normalno iznosi 30-45 stupnjeva, PIFZ zglobova 0 stupnjeva, a DIFZ zglobova do 20 stupnjeva. Abdukcija prsta se odvija u MKP zglobu te su normalne vrijednosti 20-30

stupnjeva. Adukcija se kao i abdukcija, odvija samo u MKP zglobu te iznosi 5-10 stupnjeva. (11)



Slika br.5. Otekline proksimalnih i distalnih interfalangealnih zglobova u pacijentice sa osteoartritisom. Prema Dincer 2014., str.2 (11)

## 5.5. KUK

### Anatomija

Zglob kuka je kuglasti zglob s tri stupnja slobode. Zglobna čašica je acetabulum kojeg gradi os coxae. Zglobnu glavu čini caput femoris. Zglobna čahura kuka je proksimalno pričvršćena na acetabulum, a distalno doseže tako daleko lateralno da veći dio vrata bedrene kosti leži u zglobnoj šupljini. U zglobu kuka razlikujemo snažni ligamentni ustroj. Lig. Iliofemorale ograničava ekstenziju i adukciju u kuku i najsnažniji je ligament ljudskog tijela. (1). Lig. Pubofemorale ograničava abdukciju, ekstenziju i vanjsku rotaciju, a lig. ischiofemorale ograničava unutarnju rotaciju i ekstenziju. Najbitniji fleksori kuka su m. iliopsoas i m. rectus femoris, a najbitniji ekstenzor i vansjki rotator je m. gluteus maximus. Glavni abduktori i unutarnji rotatori su m. gluteus medius i minimus te m. tensor fasciae latae. Glavni aduktor je m. adductor magnus. (12)

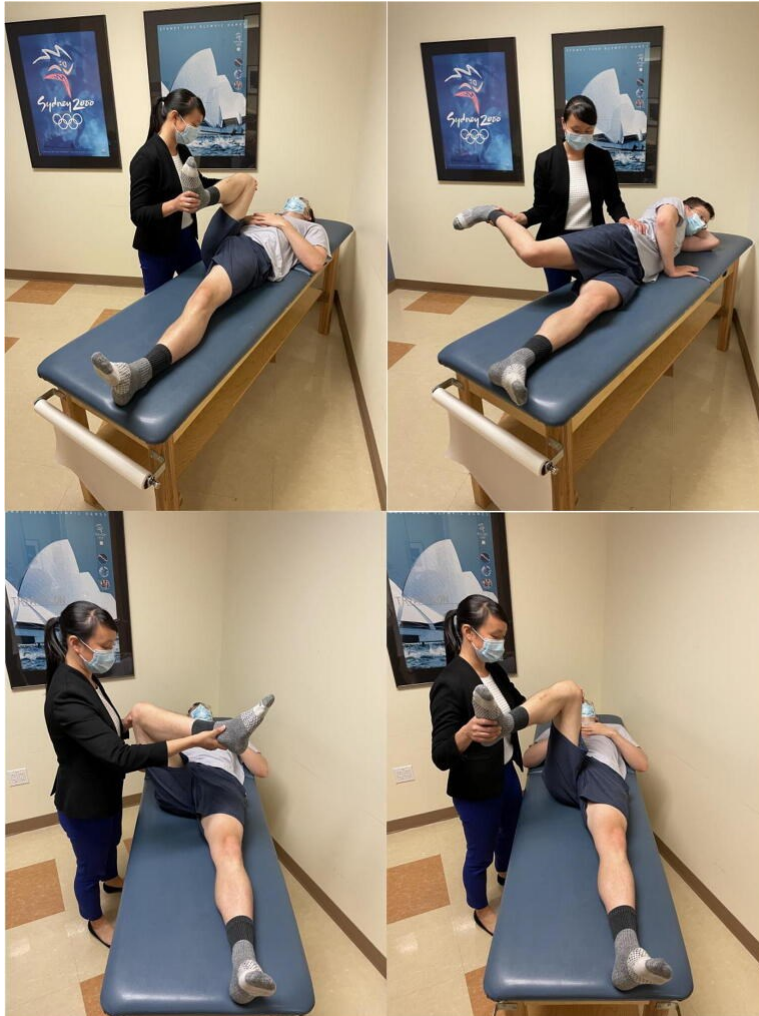### Klinički pregled

Već pri ulasku pacijenta u ordinaciju treba obratiti pozornost šapa li pacijent. Gledajući ga s prednje strane uspoređujemo simetriju donjih udova. Svako oticanje u području kuka ili promjene u količini mase trebaju biti zabilježene. Pregledavajući pacijenta s lateralnih strana spitujemo postoji li povećana lordoza lumbalne kralježnice. Pregledavajući pacijenta s leđa također tražimo postojanje asimetrija, deformiteta ili promjene mišićne mase. Kožu sa svih

strana pregledavane bi li utvrdili postojanje ožiljaka, sinusa ili ulceracija. Klinički pregled zgloba kuka odvija se u nekoliko pozicija: u stajanju, sjedenju, ležanju na leđima i ležanju postranično na nezahvaćenom kuku. U stojećem položaju ispituje se hod, poravnanje kralježnice, Trandelenburgov test i duljina noge. Trendelenburgov test se izvodi tako da stanemo iza pacijenta te ga zamolimo da stoji na jednoj nozi, dok je druga flektirana u kuku pod 30 stupnjeva. Ovaj položaj treba zadržati 30 sekundi. U zdrave osobe zdjelica ostaje u razini, dok je Trendelenburgov test pozitivan ako je došlo do spuštanja zdjelica nastrani gdje je kuk flektiran. U sjedećem položaju ispituje se unutarnja i vanjska rotacija u zglobu kuka. U ležećem položaju ispituje se opseg pokreta fleksije, abdukcije i adukcije. (slika br.6.) Izvodi se i Thomasov test ako da pacijenta polegnemo sa oba kuka u fleksiji. Zglob kuka koji ispituje zatim dovodimo u položaj ekstenzije pokušavajući dodirnuti krevet stražnjom stranom bedra, ostavljajući drugi kuk u položaju fleksije. (13) Test je pozitivan ako pacijent ne uspije dodirnuti krevet stražnjom stranom bedra. Patrickov test kuka, poznat i kao FABER test (Flexion, ABduction, External Rotation), koristi se za procjenu patologije kuka, sakroiličnih zglobova i lumbalnog dijela kralježnice. FABER je akronim koji opisuje položaj noge tokom testa: fleksija, abdukcija i vanjska rotacija. Ako se javi bol u preponama, to ukazuje na patologiju kuka. Prilikom ležanja postranično na zdravom kuku, izvodi se palpacija sakroiliakalnog zgloba, regije velikog glutealnog mišića, piriformnog mišića i mišića tensora fasciae latae. Zatim se izvodi Oberov test kod kojeg se kuk stavlja u ekstenziju, a koljeno je flektirano za 90 stupnjeva. Ako pacijent ne može spustiti nogu do podloge, test je pozitivan. Faddir test izvodi se tako što kuk ide u fleksiju, adukciju i unutarnju rotaciju i koristan je dijagnozi impigement sindroma. (13)

## **NORMALNE VRIJEDNOSTI OPSEGA POKRETA (13)**

- fleksija – 0-130 stupnjeva
- ekstenzija – 0-15 stupnjeva
- abdukcija – 0-40 stupnjeva
- adukcija – 0-30 stupnjeva
- vanjska rotacija pri fleksiji kuka – 0-45 stupnjeva
- unutarnja rotacija pri fleksiji kuka – 0-45 stupnjeva
- vanjska rotacija pri ekstenziji kuka – 0-45 stupnjeva
- unutarnja rotacija pri ekstenziji kuka – 0-35 stupnjeva



Slika br.6. Gornja lijeva slika pokazuje fleksiju u kuku, gornja desna slika ekstenziju u kuku, donja lijeva slika prikazuje vanjsku rotaciju u kuku, a donja desna unutarnju rotaciju kuka Prema Wong 2022., str. 39. (13)

## 5.6. KOLJENO

### Anatomija

Zglob koljena sastoji se od femoropatelnog zgloba i femorotibijalnog zgloba. Na distalnom kraju femura, zglobnu površinu čine medijalni i lateralni kondili femura, a na proksimalnom dijelu tibije - medijalni i lateralni kondili tibije. Zglobnu površinu patelle čini facies patellaris. Femorotibijalni zglob opisuje se kao trochoginglymus. Moguće kretnje su ekstenzija-fleksija i unutarnja i vanjska rotacija. Ligamentni sustav koljena vrlo je kompleksan. (14) Sa medijalne i lateralne strane koljena, nalaze se kolateralni ligamenti. Medijalni kolateralni ligament sprečava valgizaciju koljena. Prednji dio medijalnog kolateralnog ligamenta sprječava vanjsku rotaciju, a stražnji unutarnju rotaciju. Lateralni kolateralni ligament sprječava lateralno rasklapanje koljena tj. varizaciju. U središtu koljena nalaze se križni ligamenti. Prednji i stražnji križni ligamenti maksimalno su napeti pri ispruženom koljenu. Pri flekstiranom koljenu oni snažno učvršćuju zglob, pogoduju vanjskoj rotaciji, a koče unutarnju rotaciju i sprječavaju pomicanje koljena ventralno - dorzalno. Kao slovo c oblikovani meniskusi su fibrozne hrskavice koje su umetnute između tibije i femura. Oni se pri ekstenziji pomiču prema naprijed, a pri fleksiji prema natrag. Glavni ekstenzor u koljenu je m. quadriceps femoris, glavni fleksori su m. semimembranosus i m. semitendinosus. Za vanjsku rotaciju je zadužen pretežito biceps femoris, a unutarnju m. semimembranosus. (1)

### Klinički pregled

Klinički pregled koljena započinje inspekcijom. Promatra se pacijentov hod, a na području koljena traže promjene kao što su oteklina, atrofija mišića, znakovi traume kao što je abrazija i promjene na koži kao što su ožiljci, crvenilo itd. Promatramo postoje li očite deformacije zgloba i obavezno uspoređujemo oba zgloba paralelno. Palpacija počinje palpiranjem kože dorzumom šake, radi određivanja topline kože, koja ako je topla može ukazivati na upalni proces. Dalje se palpira zglob, najbolje u položaju fleksije za 90 stupnjeva, kada pacijent sjedi na stolu. Najprije se palpira tuberositas tibije, a zatim se palčevima pomičemo prema gore i plapiramo tetivu patele i samu patelu. Zatim palpiramo tetivu kvadricepsa. Na medijalnom dijelu koljena, palpiraju se sljedeće strukture: medijalni kolateralni ligament, medijalni meniskus, tetiva mišića semimembranosus i semitendinosus. Na lateralnoj strani koljena mogu se palpirati lateralni kondil femura, glava fibule, lateralni kolateralni ligament, dijelovi lateralnog meniska i tetiva mišića bicepsa femoris. Na stražnjem dijelu koljena palpira se poplitealna jama. Palpira se puls poplitealne arterije i traže eventualne ciste, mase, otekline itd. U koljenu ispituje pokrete ekstenzije i fleksije. Opseg fleksije iznosi od 130 do 150 stupnjeva. Opseg ekstenzije

iznosi od 0 do -10 stupnjeva. Pokreti se moraju izvesti i aktivno (pacijent sam izvodi) i pasivno (ispitivač izvodi pokrete, dok pacijent maksimalno opušta nogu). Ako se bol javlja pri aktivnom izvođenju pokreta, a nema je pri pasivnom, to upućuje na problem mekog tkiva kao što je tendinitis. Ako pak je bol prisutna u obje vrste pokreta, patologija je vjerojatnije intraartikularna. (15)

## **SPECIJALNI TESTOVI**

### **NESTABILNOST ZGLOBOVA**

#### **STRES TESTOVI - MKL I LKL**

Pri sumnji na oštećenje medijalnog kolateralnog ligamenta, stavljamo koljeno u valgus položaj (abdukcijski stres test). To radimo nakon što je koljeno flektirano za 25 stupnjeva. Za pregled lateralnog kolateralnog ligamenta stavljamo koljeno u varus položaj (adukcijski stres test).

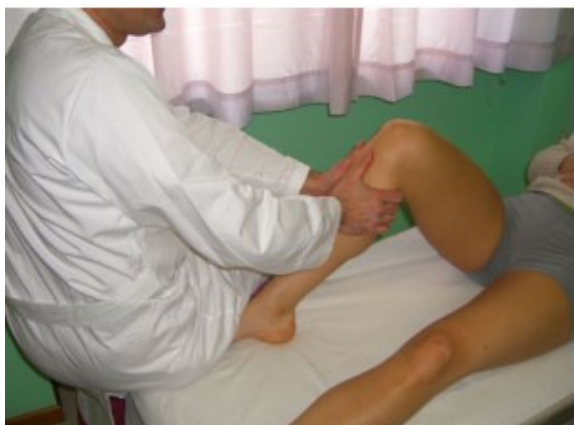#### **TEST PREDNJE I STRAŽNJE LADICE - PKL I SKL**

Test prednje ladice izvodi se prisumnji na ozljedu PKL ligamenta. Pacijenta se polegne s kukom flektiranim za 45 stupnjeva te koljenom flektiranim za 90 stupnjeva. Ispitivač stabilizira tibiju sjedanjem na nogu pacijenta. Zatim rukama obuhvaćamo proksimalni dio potkoljenice stavljajući palce na koljeni zglobov. Lagano privlačimo potkoljenicu pacijenta prema sebi te palpiramo postoji li pomak tibije prema naprijed. (slika br.7.) Za testiranje SKL ligamenta, tibiju guramo dorzalno i palpiramo postoji li pomak tibije prema straga. (16)

#### **LACHMAN TEST - PKL**

Ovaj test je izrazito osjetljiv pri dokazivanju ozljede PKLL ligamenta. Test se izvodi tako da pacijenta polegemo te mu flektiramo koljeno 20-30 stupnjeva. Jednom rukom obuhvaćamo bedro te ga tako stabiliziramo, dok drugom rukom obuhvaćamo tibiju i povlačimo ju anteriorno. Pri povlačenju tibije palpiramo dolazi li do njezinog pomaka prema naprijed.





Slika br.7. Test prednje ladice . Prema Rossi 2011., str. 6. (16)

### **INTRAARTIKULARNI IZLJEV - BALOTMAN TEST**

Test se izvodi tako da ispitivač jednom rukom pritisne suprapatelarnu vrećicu

te tako istisne tekućinu iz nje, dok drugu ruku drži ispod patele. Pri postojanju

intraartikularnog izljeva, naizmjeničnim pritiskom jednom pa drugom rukom izazivamo fluktuaciju tekućine unutar zgloba.

### **TESTOVI OZLJEDE MENISKA**

#### **APPLEYEV TEST**

Pacijent se polegne potrbuške sa koljenom flektiranim za 90 stupnjeva. Ispitivaš drži stopalo pacijenta i izvodi unutarnju i vanjsku rotaciju do istovremeno pritišće nogu prema dolje. Ako je došlo do ozljede ligamenata koljena ovaj test će biti bolan za pacijenta.(16)

#### **MC MURRAY TEST**

Pacijent leži na leđima. Ispitivač flektira kuk i koljeno pacijenta. Zatim vrši pasivnu unutarnju rotaciju u tom položaju nakon čega radi ekstenziju, odnosno izravna nogu. Zatim ponavlja postupak, ali sada sa vanjskom rotacijom. Test je pozitivan ako se javlja bol.

## 5.7. NOŽNI ZGLOB I STOPALO

### Anatomija

Nožni zglob sastoji se od gornjeg (art. Talocrucralis) i donjeg nožnog zgloba (talotarsalis). U gornjem nožnom zglobu uzglobljena potkoljenica, sastavljena od tibije i fibule - maleolarne rašlje. (1) Distalno zglobno tijelo čini trochlea tali. Taj zglob je kutni zglob i omogućuje pokrete plantarne fleksije i dorzalne fleksije. Sadrži kolateralne ligamente. S unutarnje strane gležnja to je lig. Deltoideum koji spječava valgizaciju stopala, odnosno everziju. S vanjske strane gležnja nalaze se talofibularni prednji, kalkaneofibularni i talofibularni stražnji ligamenti i oni sprječavaju inverziju stopala. U donjem nožnom zglobu proksimalno zglobno tijelo je kalkaneus, a distalno zglobno tijelo čine os naviculare i kalkaneus. Izolirane kretnje donjeg nožnog zgloba nazivaju se inverzija i everzija. Metatarzofalangealni i interfalangealni zglobovi su kuglasti zglobovi koji omogućuju ekstenziju i fleksiju, te minimalnu abdukciju. Glavni fleksor nožnog zgloba je m. triceps surae koji se sastoji od m. gastrocnemius i . soleus. M. gastrocnemius hvata se tetivom (Ahilova tetiva) za tuber calcanei. Glavnu funkciju u dorzalnoj fleksiji ima m. tibialis anterior, u inverziji m. triceps surae, a everziji m. fibularis longus i m. fibularis brevis. (1)

### Klinički pregled

Klinički pregled započinje inspekcijom. Ako je moguće, pacijenta treba promatrati u stajanju i hodanju. Dalje se traže oteknuća, deformacije, promjene kože kao što je crvenilo, cijanoza, blijedilo itd. Otekline se najčešće nalaze na nožnom zglobu i prvom metatarzofalangealnom zglobu. Zatim slijedi palpacija nožnog zgloba i pripadajućeg mekog tkiva, kao i palpacija metatarzofalangealnih i interfalangealnih zglobova. Tvorbe uočene inspekcijom moraju se palpirati i odrediti njihove osobine. Koštane izbočine na koje se nesmije zaboraviti su: medijalni i lateralni maleolarni nastavak i talus. (17) U slučaju traume i sumnje na frakturu, pacijent treba biti evaluiran na temelju Ottawa ankele rules (OAR), prije negoli se napravi slikovna dijagnostika. Palpira se distalni dio fibule i tibije do 6 centimetara, lateralni i medijalni maleolarni nastavak, navikularna kost i baza pete metatarzalne kosti. Bolnost na tim lokacijama indikacija je za radiografiju. Vjerojatno da je test lažno negativan kod pacijenta koji ne osjeća bol u određenim lokacijama je 2%. (18) Pokreti u nožnom zglobu su: dorzifleksija za 20 stupnjeva, plantarna fleksija za 30 do 50 stupnjeva, inverzija i everzija za 25 stupnjeva. Opseg pokreta ekstenzije prvog metatarzofalangealnog zgloba je do 70 stupnjeva, a fleksije do 40 stupnjeva. Ostali metatarzofalangealni zglobovi dozvoljavaju ekstenziju do 40 stupnjeva i fleksiju do 40 stupnjeva, kao i nekoliko stupnjeva abdukcije i adukcije.

## **SPECIJALNI TESTOVI**

### **STRAŽNJI GLEŽANJ**

#### Thompsonov test

Koristi pri sumnji na rupturu Ahilove tetive. Pacijenta polegnemo potrbuške tako da mu se stopala nalaze izvan kreveta. Ispitivač zatim pritišće mišiće stražnje strane potkoljenice. Ovaj postupak u zdravih ljudi izaziva plantarnu fleksiju stopala, dok u slučaju ozljede Ahilove tetive, plantarna fleksija izostaje.

#### Matlesov test

Pacijent leži na trbuhu i flektira koljena za 90 stupnjeva, pri čemu se promatra pozicija zgloba i stopala. Kod zdravog pacijenta stopala je uvijek u plantarnoj fleksiji, a kod pacijenta sa rupturom ahilove tetive, stopalo će biti u neutralnom položaju ili dorzifleksiji.

### **PREDNJI GLEŽANJ**

#### Test stiskanja

Ovaj test ispituje stabilnost prednjeg i stražnjeg donjeg tibio fibularnog ligamenta. Ispitivač stisće kosti fibulu i tibiju jednu prema drugoj, na sredini potkoljenice. Test je pozitivan ako se javlja bol. (19)

### **LATERALNI GLEŽANJ**

#### Test prednje ladice

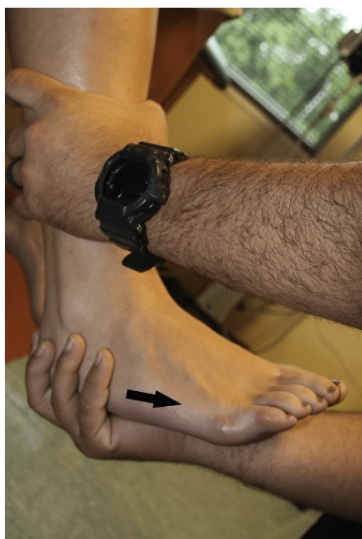Ovaj test ispituje prednji talofibularni ligament, pri sumnji na njegovo oštećenje, nakon ozljede pretjeranom inverzijom stopala. Izvodi se tako što se najprije flektira koljeno. Jednom rukom uhvati se peta pacijenta, a drugom rukom donji dio potkoljenice. Stopalo se vuče prema naprijed dok se potkoljenica stabilizira i vuče prema dorzalno. Pomak stopala prema naprijed mora se usporediti sa drugom nogom. (slika br. 8.)

#### Talar tilt test

Ispituje se integritet kalkaneofibularnog ligamenta. Jednom rukom stabilizira se donji dio potkoljenice, dok se drugom rukom uhvati peta i izvodi inverzija i everzija stopala. Bol pri pokretima inverzije ukazuje na ozljedu PTFL i KFL.

### **MEDIJALNI GLEŽANJ**

Deltoidni ligamenti rijetko su ozljeđeni izolirano. Najčešće dolazi do ozljede deltoidnog ligamenta zajedno sa tibiofibularnim ligamentima ili frakturom medijalnog ili lateralnog maleola ili talusa.



Slika br.8. Test prednje ladice kojim se ispituje prednji talofibularni ligament Prema Albano 2020. str. 5 (17)

## 5.8.KRALJEŽNICA

### Anatomija

Kralježnica čini os cijelog kostura i spojena s udovima i rebrima. Svoji mustrojemosigurava pokretljivost organa i ublažavanje aksijalnih udaraca. Sastavni dijelovi kralježnice su kralješci tj. vertebrae, intervertebralne ploče (disci intervertebrales) te sveze odnosno ligamenti. Kralježnica je podijeljena u 5 skupina kralježaka - 7 cervikalnih, 12 torakalnih, 5 lumbalnih, 5 križnih i 3 - 5 trtičnih. U sagitalnom presjeku uočavaju se 4 odjeljaka poredana jedan za drugim u obliku slova S. Vratni i lumbalni dio kralježnice u sagitalnom su presjeku zavijeni prema dorzalno - vratna lordoza i lumbalna lordoza, a torakalni i križni dio prema ventralno - kifoza. Osnovni dijelovi svakog kralješka su: tijelo i luk kralješka i nastavci luka: trnasti nastavak (procesus spinosus), poprešni nastavak (procesus transversus) i gornji i donji zglobni nastavci koji tvore zglobove luka kralješka. Kralježnica je sastavljena od pokrenih segmenata. (1) Jedna pokretni segment podrazumijeva dva susjedna kralješka s intervertebralnom pločom, zglobove lukova kralješka i pripadajuće ligamente i mišiće. Vratna kralježnica pokretljiva je u svim trima osima. To je djelomično posljedica velike pokretljivosti gornjeg zgloba glave. Gornji zglob glave, art. atlantooccipitalis, elipsoidni zglob, omogućuje fleksiju i ekstenziju glave te nagnjanja u stranu. Donji zglob glave, art. atlantoaxialis, omogućuje kretnje rotacije. Torakalna kralježnica slabo je pokretljiva.

## VRATNA KRALJEŽNICA

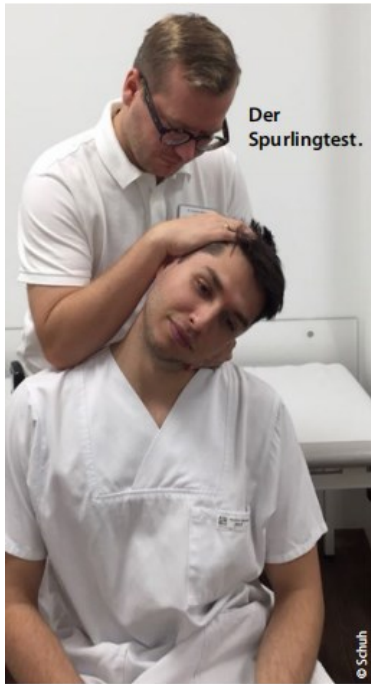Pregled vratne kralježnice započinje inspekcijom. Inspekcija započinje već pri ulasku pacijenta, promatranjem njegovog držanja i hodanja. Promatra se sa prednje, stražnje i postraničnih strana. Obraća se pažnja na držanje glave, položaj ramena i promjene na koži. Palpacija se provodi u sjedećem položaju ili opuštenom ležećem položaju na trbuhu. Palpaciju započinjemo od baze lubanje prema distalno, pokušavajući palpirati svaki poprečni nastavak vratnih kralježaka. Nakon toga palpiramo glavne mišiće tog područja, trapezoidni mišić i mišić podizač lopatice. S prednje strane tijela ispitivač treba utvrditi položaj jezične kosti koja se nalazi u razini C3 kralješka. Ispod jezične kosti nalazimo tiroidnu hrskavicu ili Adamovu jabučicu, koje se nalaze u razini C4-C5 vratnih kralježaka. Ispod tiroidne, nalazimo mobilnu krikoidnu hrskavicu u razini C6. Nakon toga ispituje pokrete: fleksije ekstenzije, lateralne fleksije i rotacije u lijevo i desno. Opseg aktivne fleksije iznosi 90 stupnjeva, a ekstenzije oko 70 stupnjeva. Rotacija u obje strane iznosi od 60 do 80 stupnjeva, a lateralna fleksija od 20 do 45 stupnjeva. Treba ispitati i pasivne pokrete i pokrete uz koje ispitivač pruža otpor. Pregled se uvijek provodi uspoređujući obje strane tijela.

## ISPITIVANJE KORIJENA ŽIVACA

Sastavni dio je testiranje grube snage odgovarajućih segmentalnih ključnih mišića gornjih i donjih ekstremiteta te pripadajućih refleksa. (20) Ispitivanjem funkcije deltoidnog mišića, pregledavamo C5 korijen cervikalnog živca. Deltoidni mišić ispituje se tako što pacijent nastoji apducirati ruku, a ispitivač vrši otpor tom pokretu. C6 korijen ispituje pregledavanjem mišića brachioradialis i biceps brachii. Oni su glavni mišići zadušeni za fleksiju u laktu, pa se ispitivanje izvodi tako što ispitivač nastoji izvršiti ekstenziju u laktu, a pacijent se opire tom pokretu. (21) C7 korijen ispituje pregledavanjem mišića triceps brachii. Ispitivač nastoji flektira lakat pacijenta, dok se pacijent opire tom pokretu. C8 korijen ispituje pregledom m. flexor digitorum. Liječnik stavlja kažiprst i srednji prst u dlan pacijenta da ga taži da mu stisne prste. Uz motoriku, treba ispitati i osjet dodira i propriocepciju. (22)

## SPURLING TEST

Pacijent sjedi, a ispitivač mu naginje glavu na stranu i pritišće prema dolje. (slika br. 9.) Ako se javi bol i parestezije, to upućuje na kopresiju živca, odnosno najčešće na hernijaciju diska. (20)



Slika br.9. Spurling test Prema Janka 2018. st. 54. (20)

## LUMBALNA KRALJEŽNICA

Pacijenta promatramo već pri samom ulasku u ordinaciju, posebno obraćajući pozornost na hod, tj. postoji li šepanje, te na sjedanje i ustajanje sa stolice. Inspekciju vršimo sa posteriorne i lateralne strane tijela. Promjene na koži koje su moguće su: psorijatične promjene, promjene boje kave, herpes zoster, subkutane mase. Palpacijom procjenjujemo tonus paravertebralnih mišića, asimetriju zdjelice te kontinuitet spinoznih nastavaka. (23) Palpacija spinoznih nastavaka i malih zglobova se vrši posebno za svaki segment. U lumbalnoj kralježnici ispituju se kretnje fleksije (inklinacije), ekstenzije (reklinacije) i lateralne fleksije. Gruba procjena lumbalne fleksije (inklinacije) se izvodi tako da se bolesnik saginje prema naprijed pokušavajući dotaknuti stopala sa ispruženim koljenima. Schoberov testom koristimo se preciznije ispitivanje fleksije. On se izvodi tako što se na stražnjoj strani leđa označi poprječna crta koja se nalazi u visini petog lumbalnog kralješka, a druga točka 10 cm iznad nje. (23) Pri inklinaciji se razmak između označenih crta povećava i normalno iznosi od 4-5 cm. Pri reklinaciji (ekstenziji) bolesnika razmak se smanjuje za 1,5 cm. Zbrajanjem te dvije vrijednosti dobivamo indeks sagitalne gibljivosti. Lateralna fleksija se ispituje mjerenjem udaljenosti između vrška srednjeg prsta i poda kada se bolesnik iz neutralnog položaja savije u stranu. Vrijednosti moraju biti jednake na obje strane. Opseg fleksije kralježnice iznosi 80 do 90

stupnjeva, a ekstenzije 30 stupnjeva. Opseg lateralne fleksije iznosi od 20 do 30 stupnjev, a raspon rotacije također 30 stupnjeva u svaku stranu.

## TESTOVI RADIKULOPATIJA

### TEST RAVNE NOGE

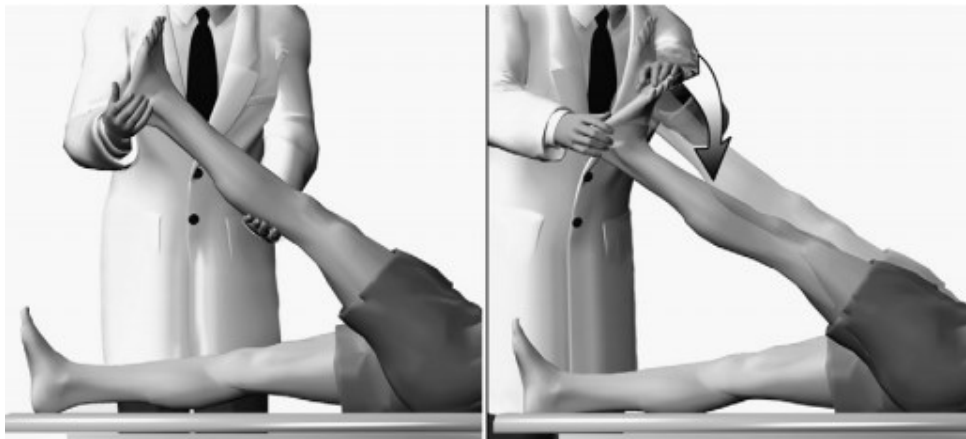
Pacijent leži na leđima, a ekstenzirana noga podiže se prema gore, do 90 stupnjeva. Test je pozitivan ako se bol javila između 30 i 70 stupnjeva.

### LASEGUE TEST

Varijacija testa ravnog nogom. Pacijent leži na leđima, a noga je flektirana za 90 stupnjeva u kuku i koljenu. Noga se tada polako ekstendira, što može producirati bol ako je test pozitivan. (23)

### BRUGARDIJEV ZNAK

Nakon pozitivnog testa ravne noge, noga se spušta do razine gdje bol prestaje. Tada se stopalo flektira dorzalno. (slika br.10.)



Slika br.10. Brugardijev znak. Prema Devereaux 2007., str. 347. (23)

## 5.9. TEMPOROMANDIBULARNI ZGLOB

### Anatomija

Čeljusni zglob cilindričnog je tipa, trochoginglymus, a opisuje se kao dvostruki zglob - omogućuje pokrete oko dviju osi. U njemu se uzglobljuju caput mandibulae od kondilarnog nastavka i facies articularis fossae mandibularis temporalne kosti. Čahura zgloba je vrlo tanke građe kako bi omogućila veliki opseg kretnji. Pričvršćena je za kondile mandibule i jamu temporalne kosti, te dodatno ojačana ligamentima koje ograničavaju određene kretnje. (24) TMZ može izvoditi sljedeće kretnje: pokreti otvaranja i zatvaranja usta spuštanjem (abdukcijom) i podizanjem (adukacijom) donje čeljusti, kretnje klizanja - protruzija i retruzija, kretnje žvakanja (pomak jedne glave donje čeljusti prema bočno, dok se druga strana pomiče prema medijalno. (1) Glavni mišići koji sudjeluju u otvaranju usta su vanjski pterigoidni i hioidni mišići, dok zatatvaranje usta su zaduženi mišići žvakaći, temporalni mišići te dodatno još unutarnji pterigoidni mišić.

### Klinički pregled

Pregled započinje inspekcijom. U preaurikularnoj regiji promatraju se eventualni eritem ili edem. Palpira se sam zglob na način da se kaže pacijentu da otvara i zatvara usta. Zatim se palpiraju žvačni i vratni mišići i traže znakovi napetosti ili edema. Zapčinje se sa sternokleidomastoidni mišićom, trapezoidnim mišićem. Zatim se palpira m. masseter i temporalis i njihova hvatišta. Medijalni pterigoidni mišić palpira bimanualno, se tako da se jedan prsti stavi izvana na medijalni dio angulusa mandibule, a drugi prst oralno na lingvalni vestibulum retromolarne regije. (25) Lateralni pterigoidni mišić dostupan je za palpaciju oralno, dorzalno od tuberositas mandibule. Sam zglob se može i auskultirati. Opseg pokreta ispituje se mjerenjem veličine otvaranja usta u vertikalnom i lateralnom smjeru. Normalna vrijednost veličine otvaranja usta je 3, 5 -6 cm, dok vrijednost lateralnog pomaka je 1-2 cm.



## 6. SLIKOVNE METODE

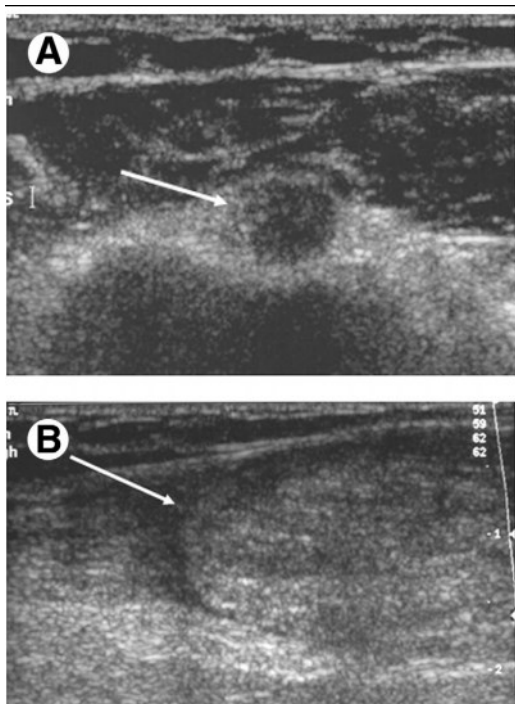
### 6.1. ULTRAZVUK

Za površinske strukture kao što su tetive, ligamenti i mišići, koristi se sonda jakosti  $\geq 10$  MHz. Ukoliko se pregledavaju dubinske strukture kao što su kuk i natkoljenica, onda je potrebno uzeti slabiju sondu od 5 MHz. Valovi koji napuštaju sondu i reflektiraju se potpuno i izravno natrag na sondu zadržat će svoju visoku amplitudu i biti prevedeni kao svijetle bijele točke na monitoru. Takve svijetle strukture su hiperehogene. Valovi koji izgube energiju nakon interakcije sa strukturom vraćaju se s niskom amplitudom. (26) Ovi valovi niske amplitude prevode se u hipoehogena polja koja prikazatna tamno sive boje na monitoru. Ako ultrazvučni valovi naiđu na strukturu koja ne reflektira valove, valovi se ne vraćaju natrag u sondu, a slika na zaslonu je crne boje (anehogena). Akustična impedancija je svojstvo tkiva i varira ovisno o njegovoj gustoći. Veličina razlike dviju susjednih akustičnih impedancija tkiva određuje u kojoj mjeri će se dolazni UZV val reflektirati natrag prema sondi između emisije i povratka ultrazvučne zrake. (27)

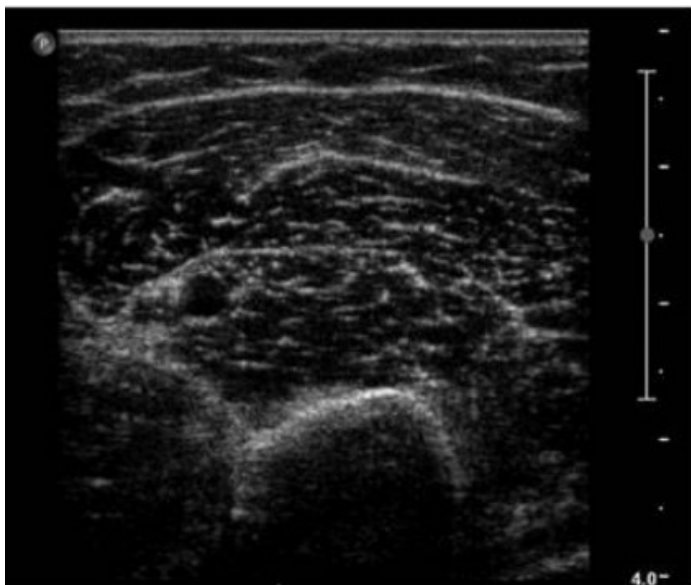
Ultrazvuk u prikazu muskuloskeletnog sustava ima nekoliko prednosti prema magnetskoj rezonanci, CT - u i radiografiji. Pogodan je za pacijente sa metalnih stranim tijelima i ne ozračuje pacijenta, što je bitan faktor posebice kod trudnica. U komparaciji sa radiografijom i CT- om, ultrazvuk prikazuje meka tkiva sa velikom preciznošću. Ultrazvuk je praktična, dinamična i interaktivna dijagnostička metoda. (28) Uz pomoć pacijenta, kontrakciju pojedinom mišića ili pokreta u pojedinom zlobu, ispitivač može adekvatno vizualizirati određene patologije. Možda najvažnija ograničenja odnose se na vidno polje i penetraciju. Ultrazvuk pruža vrlo kvalitetnu sliku relativno malog područja. Kliničari bi trebali koristiti ultrazvuk kako bi potvrdili ili karakterizirali patološke promjene unutar definiranog dijela tijela. Pacijent koji se žali na "difuznu bol u gležnju" nije optimalan za ultrazvučni pregled; takvom pacijentu bi bolje odgovarao CT, MRI ili scintigrafija kosti, ovisno o kliničkim okolnostima. S druge strane, ultrazvuk bi mogao biti početni test izbora za procjenu pacijenta koji se žali na posteromedijalnu bol u gležnju za koju se sumnja da je uzrokovana tendinopatijom stražnje tibijalne tetive. Također, ultrazvuk je ograničen i vještinom ispitivača koji ga koristi.

Evaluacija tetive najčešća je indikacija za ultrazvučni pregled. U uzdužnom presjeku prikazuju se kao hiperehogene strukture s paralelnim fibrilarnim linijama, a u poprečnom izgledaju okruglo. Ultrazvučne značajke tendinoza uključuju zadebljanje ili stanjivanje tetive, područja povećane i/ili smanjene ehogenosti ili mikrokalcifikacije. (28)

Parcijalne rupture tetiva očituju se kao fokalne regije anehogenosti i gubitkom normalnog fibrilarnog uzorka. Kod potpunih rupura, kao primjerice potpuna ruptura duge glave mišića bicepsa, prikazuje se rupa u tetivi. (slika br.11.) Transverzalni pregled ultrazvukom prikazuje praznu ovojniju tetive. Longitudinalni pregled prikazuje konveksni gornji rub retrahiranog trbuha mišića, takozvani Popeye znak. (29) Ligamenti se ultrazvukom prikazuju slično kao i tetive, ali su manje kompaktni. Na longitudinalnom pregledu ligamenti izgledaju fibrilarno. Na transverzalnom pregledu često se ne mogu uočiti, no ako se vidi imaju izgled "kraja metle". (28) Ultrazvuk je vrlo osjetljiv za otkrivanje zglobnih izljevava u cijelom tijelu. Jednostavni izljevi su anehogeni, i bez Dopplerovog protoka. Kompleksni, heterogeni izljevi su nespecifičan nalaz i može ukazivati na infekciju. Normalno mišićno tkivo na ultrazvuku je relativno crno, tj. ima nisku ehogenost. (slika br.12.) U poprečnom presjeku, okomito na dugi os mišića, mišić ima pjegav izgled. U uzdužnom presjeku (duž duge osi mišića) fascikularna arhitektura mišića postaje vidljiva. Atrofični mišić je smanjenog volumena, hiperehogen zbog povećanog udjela masnih stanica. Atrofija je često povezana s denervacijom mišića zbog kompresije ili rupture živca.



Slika br.11. Ruptura duge glave bicepsa. A) transverzalni pregled – prazna ovojnica tetive  
B) longitudinalni pregled – Popeye znak Prema: Beggs (2011), Str. 110 (30)



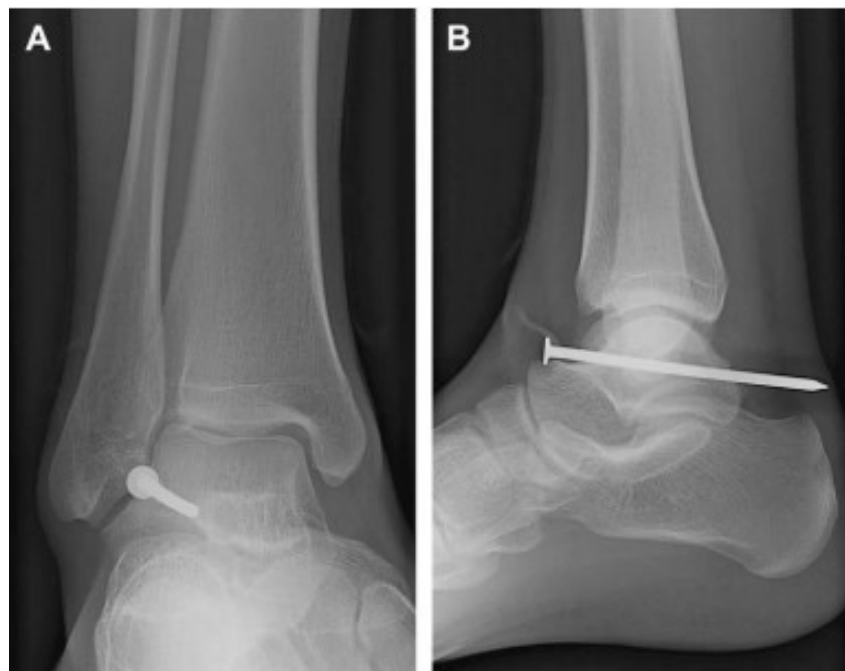Slika br.12. Normalan ultrazvučni prikaz m. biceps brachii i okolnih tkiva Prema: Pillen (2011), str. 681 (31)

## 6.2. RADIOGRAFIJA

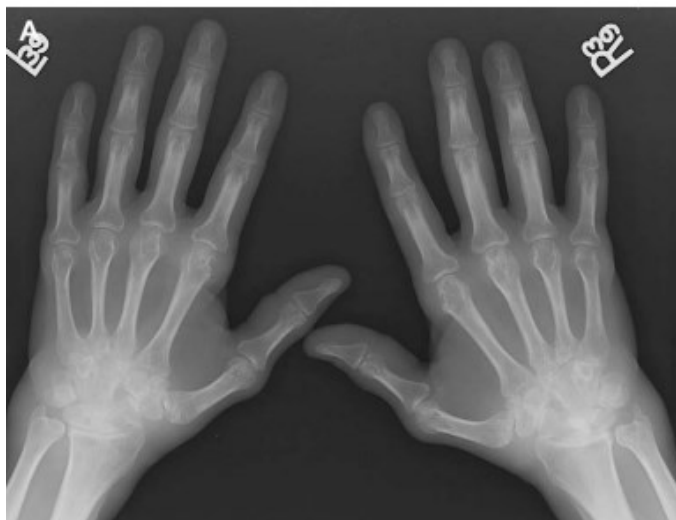
Radiografija je najčešće korištena slikovna metoda u evaluaciji muskuloskeletnog sustava. Rendgenske zrake područje su elektromagnetskog zračenja i imaju sposobnost penetracije u tkivo. Osnovni princip radiografije je činjenica da različita tkiva imaju različitu gustoću i zbog toga proizvode različite nijanse sive na filmu. Što je veća gustoća tkiva, zrake će manje prodirati u tkivo, a slika na filmu bit će bijelija. Primjer takvog tkiva su kosti ili kalcifikati. Tkiva slabije gustoće, jače će propuštati zrake, pa će slika na filmu biti tamnija. To je slučaj kod pluća ili masnog tkiva. (32)

Radiografija je prva i najvažnija dijagnostička metoda za procjenu muskuloskeletnog sustava. Nakon detaljne anamneze i fizikalnog pregleda, pacijente treba procijeniti odgovarajućim rendgenskim snimkama. Informacije o starosti pacijenta, spolu, zanimanju i drugim kliničkim nalazima tokom radiografske procjene pomažu u postavljanju dijagnoze. Glavna svrha standardne radiografije je isključenje prijeloma, ozbiljnih infekcija i upala, tumora, stranih tijela i skeletalnih displazija. (slika br. 13.) Standardni redgen glavni je oslonac pri evaluaciji akutne traume svih kostiju, s iznimkom spinalne traume. (33) Daljnja evaluacija drugim slikovnim metodama ponekad će biti potrebna, posebice kod ozljeda neuralnih ili vaskularnih okolnih struktura, ali brza inicijalna procjena obaviti će se standardnim radiogramom. Ozljedu kosti i susjedna

dva zgloba treba procjeniti sa najmanje dvije radiografske snimke. Treba procjeniti anatomske položaj i elongaciju prijeloma. Karakteristike pojedinih tumora, tj. da li je fokalni ili difuzni, solitarni ili multipli, prisustvo ili odsustvo periostalne reakcije ili destrukcije, su važne pri procjeni radiografijom. Deformitet kosti treba pažljivo procjeniti. Većina koštanih lezija može se dijagnosticirati rendgenskim snimkom. Kada se lezija ne može dijagnosticirati rendgenskim snimkom, tek tada se koriste slikovne metode. Kod netraumatskih promjena na zglobovima, kao što su artritis, standardna radiografija također je prva metoda evaluacije. Rengenska snimka može pokazati suženje zgloba, erozije kostiju, kalcifikacije mekog tkiva. (slika br.14.) Radiografija se koristi i u evaluacijih drugih bolesti: kongenitalnih stanja, metaboličkih bolesti kostiju (Pagetova bolest, renalna osteodistrofija), osteomijelitisa, degenerativnih promjena itd. (34)



Slika br.13. a) anteroposteriorna b) lateralna rendgenska snimka nožnog zgloba prikazuje strano tijelo - čavao u talusu Prema Renner 2009. str. 366 (33)

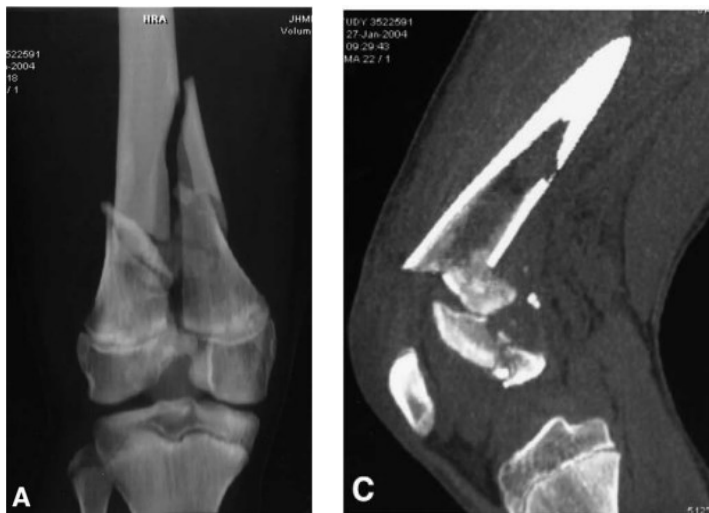

Slika br.14. Redgenska snimka šaka kod pacijenta sa reumatoidnim artritismom: bilateralna simetrična periartikularna osteopenija i suženja metakarpofalangealnih zglobova Prema Renner 2009. str. 367 (33)

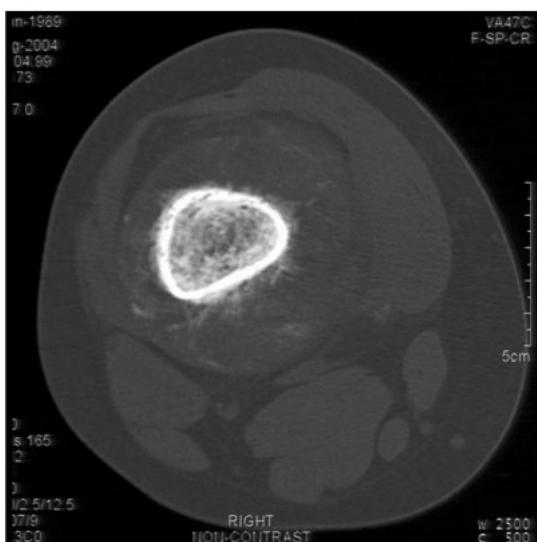
### 6.3. KOMJUTERIZIRANA TOMOGRAFIJA

Iako se mnogo pažnje posvećuje magnetnoj rezonanciji (MRI) muskuloskeletnog sustava, indikacije za kompjuteriziranu tomografiju (CT), posebno sa pojavom 16-slojnog multidetektorskog CT-a (MDCT), su brojne. (34) Dok je MRI nesumnjivo superioran u otkrivanju i definiranju abnormalnosti mekih tkiva i koštane srži zbog svoje visoke kontrastne rezolucije, MDCT je neophodan u nekoliko slučajeva, kao jedan od najbitnijih je trauma. Ima bitnu ulogu u identifikaciji fraktura i njihovo širenje na zglobne površine - u procjeni stupnja i planiranju liječenja. Posebice se koristi pri sumnji na intraartikularne prijelome, koji se ne mogu vizualizirati standardnom radiografijom. S obzirom na brzo vrijeme snimanja i sposobnost da proizvede slike visoke rezolucije, MDCT sa tankom kolimacijom je metoda izbora u traumatskim situacijama kako kod odraslih, tako i kod pedijatrijskih pacijenata. (34) Za neke dijelove tijela kao što je zdjelica, brzo identificiranje prijeloma je važno, jer je smrtnost kod ovih pacijenata visoka. Zdjelični prsten je često nepotpuno procijenjen konvencionalnom radiografijom. Za male dijelove tijela kao što su zglob ili članak, potrebna je visoka rezolucija snimanja, što je ostvarivo pomoću CT-a. (slika br.15) Mogućnosti MDCT-a olakšavaju snimanje pacijenata sa poznatim ili sumnjivim tumorima kosti, prvenstveno jer može prikazati obrasce razaranja koštane srži, kortikalnih i periostalnih promjena, kao i prisustva kalcifikacija unutar lezije. (slika br. 16.) MRI je nedvojbeno bolji u prikazivanju koštane srži, ali CT je često neohodan kako bi se razlikovala benigna od maligne periostalne reakcije. (slika 16.) CT se također koristi za postoperativnu evaluaciju, posebice komplikacije kao

što je npr. osteomijelitis. (35) Aksijalni skelet je često teško evaluirati konvencionalnom radiografijom, posebno sakrum, zbog čestog prisustva plinova u crijevima. CT je indiciran za isključivanje entiteta kao što su prijelomi sakruma i sakralne mase, kada su radiografski nalazi nejasni kod onkološkog pacijenta sa bolovima u donjem delu leđa. (36) Slično, abnormalnosti kralježnice, kao i lezije lopatice, klavikule i rebara, bolje se procenjuju CT-om nego radiografijom. Također, u slučajevima u kojima je MRI kontraindiciran (strano metalno tijelo, pacemaker itd.) koristi se CT.



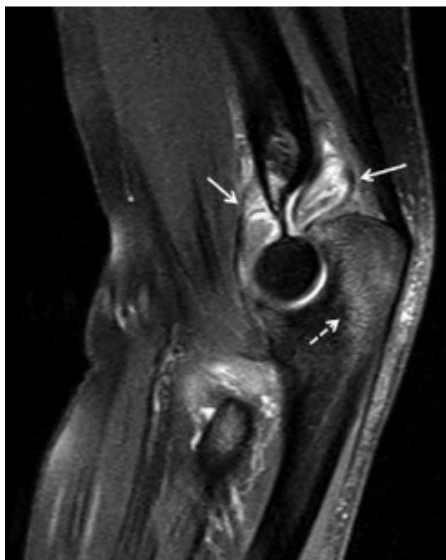Slika br. 15. CT snimka kominucijskog prijeloma distalnog femura A. koronalna sminka C. sagitalna snimka Prema Fayad 2005. str. 221. (34)



Slika br.16. CT snimka lijevog femura 15 - godišnjakinje. Vidi se periostealna "sunburst" reakcija i masa mekog tkiva. To je osteosarkom. Prema Fayad 2005. str. 227. (34)

## 6.4. MAGNETSKA REZONANCIJA

MRI ima mogućnost prikaza tkiva, na neinvazivni način i bez štetnog zračenja. Ona je vodeća slikovna metoda za prikaz mekih tkiva, kao što su ligamenti, tetive, menisci, hrskavica, mišići itd. Vrlo je osjetljiva pretraga za ranu dijagnozu artropatija, za upalne zglobne promjene, za analizu upalnih promjena mekih tkiva i kostiju. MRI je visoko osjetljiv za detekciju promjena u koštanoj srži. (37) Zbog toga je bitan u dijagnostici tumora kosti, stres fraktura i avaskularne nekroze. Koristi se i kod sumnje na puknuća tetiva ligamenata, posebice zato što se lako mogu razlikovati parcijalne od totalnih ruptura. MRI je najbolja metoda za evaluaciju hernijacije diska kralježnice. (38) Također, koristi se sa staging tumora kosti i mekih tkiva, preoperativno. U postupku MR artrografije kontrastno sredstvo može se dati izravno u zglob ili intarvenski (indirektna artrografija). Koristi se u dijagnostici promjena zglobnih struktura zbog upalnih, traumatskih i poslijeoperacijskih promjena. Zglobni izljevi, oštećenja hrskavice i kostiju, edem kosti su nalazi septičkog artritisa koji se vide na MRI. MRI može dobro razlikovati akutni od kroničnog osteomijelitisa. Dijagnoza, prognoza i intervencija kod kroničnih upalnih bolesti mišićnokoštanog sustava poput ankilozirajućeg spondilitisa, i ostalih seronegativnih spondiloartritisa, kao što je psorijatični artritis i reaktivni artritis, mogu se olakšati pomoću MRI-a. Također, velike je pomoći u ranoj dijagnostici reumatoidnog artritisa, praćenju napredovanja bolesti i učinka terapije. Osteoartriti i giht također imaju karakterističan izgled na MRIu.



Slika 17. MR snimka pokazuje sinovijalno zadebljanje u zglobovima lakta (pune strelice), reaktivni edem koštane srži olekranona (isprekidana strelica). Pacijent boluje od reumatoidnog artritisa. Prema Weaver 2022. str. 95 (38)

## ZAHVALE

Zahvaljujem se mentorici dr.sc. Ivi Žagar za pomoć i ljubaznost prilikom pisanja ovog rada. Veliko hvala mojim roditeljima Damiru i Damiri, i ostaloj obitelji, na neizmjernog podršci i njihovom odricanju tokom ovih godina. Neizmjerno hvala mojem suprugu Davidu za ljubav i razumijevanje u svim trenucima. Hvala kolegama i kolegicama na suradljivosti i međusobnom pomaganju.

## **LITERATURA**



1. Aumuller G, Aust G, Angele J. Duale Reihe Anatomija. 3rd ed. Katavić V, Petanjek Z, Vinter I, editors. Zagreb: Medicinska naklada; 2018.
2. Pelechas E, Kaltsonoudis E, Voulgari P, Drosos A. Examination of the Musculoskeletal System. U: Illustrated Handbook of Rheumatic and Musculo-Skeletal Diseases [Internet]. Springer, Cham; 2019. p. 1–22.
3. Woolf A. History and physical examination. Best Practice & Research Clinical Rheumatology. Vol. 17, Issue 3. 2003. p. 381-402
4. Jajić I, Jajić Z. Fizijatrijsko-reumatološka propedeutika. 2. izd. Zagreb: Medicinska naklada; 2004.
5. Yang S, Kim TU, Kim DH, Chang MC. Understanding the physical examination of the shoulder: a narrative review. Ann Palliat Med. 2021 Feb;10(2):2293-2303.
6. Castro WHM, Jerosch J, Grossman TW. Examination and diagnosis of musculoskeletal disorders : clinical examination, imaging modalities. 2001;464.
7. Bakhsh W, Nicandri G. Anatomy and Physical Examination of the Shoulder [Internet]. 2018. Available from: [www.sportsmedarthro.com](http://www.sportsmedarthro.com)
8. Chouhan DK, Arjun RHH, Behera P. Examination of Elbow. In: Handbook of Clinical Examination in Orthopedics. Springer Singapore; 2019. p. 133–46.
9. Lamplot JD, Pinnamaneni S, Swensen-Buza S, Lawton CD, Dines JS, Nawabi DH, Young W, Rodeo SA, Taylor SA. The Virtual Shoulder and Knee Physical Examination. Orthop J Sports Med. 2020 Oct 20;8(10):2325967120962869.
10. Newton AW, Hawkes DH, Bhalalik V. Clinical examination of the wrist. Orthop Trauma. 2017 Aug 1;31(4):237–47.
11. Dincer F, Samut G. Physical Examination of the Hand. In: Hand Function. Springer New York; 2014. p. 23–40.

12. Tsutsumi M, Nimura A, Akita K. Clinical anatomy of the musculoskeletal system in the hip region. *Anat Sci Int*. 2022 Mar;97(2):157-164.
13. Wong SE, Cogan CJ, Zhang AL. Physical Examination of the Hip: Assessment of Femoroacetabular Impingement, Labral Pathology, and Microinstability. *Curr Rev Musculoskelet Med*. 2022 Apr;15(2):38-52.
14. Hassebrock JD, Gulbrandsen MT, Asprey WL, Makovicka JL, Chhabra A. Knee Ligament Anatomy and Biomechanics. *Sports Med Arthrosc Rev*. 2020 Sep;28(3):80-86.
15. Schraeder TL, Terek RM, Smith CC. Clinical Evaluation of the Knee [Internet]. Vol. 363, n engl j med. 2010. Available from: [www.nejm.org](http://www.nejm.org)
16. Rossi R, Dettoni F, Bruzzone M, Cottino U, D'elicio DG, Bonasia DE. Clinical examination of the knee: know your tools for diagnosis of knee injuries [Internet]. 2011. Available from: <http://www.smartjournal.com/content/3/1/25>
17. Albano AW Jr, Nelson V. Approaching Foot and Ankle Injuries in the Ambulatory Setting. *Prim Care*. 2020 Mar;47(1):133-145.
18. Larkins LW, Baker RT, Baker JG. Physical Examination of the Ankle: A Review of the Original Orthopedic Special Test Description and Scientific Validity of Common Tests for Ankle Examination. *Arch Rehabil Res Clin Transl*. 2020 Jul 8;2(3):100072.
19. Gopinath R, Pigott M, Lindsey B, Finney FT, Holmes JR, Walton DM, Talusan PG. Medial Ankle Instability: Review of Anatomy, Evaluation, and Treatment. *Foot Ankle Spec*. 2022 Dec;15(6):573-578.
20. Janka M, Merkel A, Schuh A. Ordnen Sie HWS-Schmerzen richtig zu [Clinical examination of the cervical spine]. *MMW Fortschr Med*. 2018 Oct;160(18):54-56.
21. Albert, Todd J., Vaccaro, Alexander R.. *Physical Examination of the Spine*. Germany: Thieme, 2004.
22. Popescu A, Lee H. Neck Pain and Lower Back Pain. *Med Clin North Am*. 2020 Mar;104(2):279-292.

23. Devereaux MW. Anatomy and Examination of the Spine. Vol. 25, Neurologic Clinics. 2007. p. 331–51.
24. Iturriaga V, Bornhardt T, Velasquez N. Temporomandibular Joint: Review of Anatomy and Clinical Implications. Dent Clin North Am. 2023 Apr;67(2):199-209.
25. Meyer RA, The Temporomandibular Joint Examination. In: Walker HK, Hall WD, Hurst JW, editors. Clinical Methods: The History, Physical, and Laboratory Examinations. 3rd edition. Boston: Butterworths; 1990. Chapter 163.
26. Strakowski JA. Introduction to musculoskeletal ultrasound: getting started. New York: Demos Medical; 2016. 188 p.
27. Malanga G, Mautner K. Atlas of Ultrasound-Guided Musculoskeletal Injections [Internet]. McGraw-Hill; 2014 [cited 2023 Jun 3]. Available from:[http://repository.vnu.edu.vn/handle/VNU\\_123/77667](http://repository.vnu.edu.vn/handle/VNU_123/77667)
28. Smith, J., & Finnoff, J. T. (2009). Diagnostic and Interventional Musculoskeletal Ultrasound: Part 1. Fundamentals. PM&R, 1(1), 64–75.
29. . Martinoli C, Bianchi S, Dahmane M, Pugliese F, Bianchi-Zamorani MP, Valle M. Ultrasound of tendons and nerves. Eur Radiol. 2002 Jan;12(1):44-55.
30. Beggs I. Shoulder Ultrasound. Seminars in Ultrasound, CT and MRI. 2011 Apr;32(2):101–13.
31. . Pillen, S., & van Alfen, N. (2011). *Skeletal muscle ultrasound. Neurological Research*, 33(10), 1016–1024.
32. Koca K., Verim, S. (2016). *The Radiographic Evaluation of the Musculoskeletal System and Spine*.
33. Renner JB. Conventional radiography in musculoskeletal imaging. Radiol Clin North Am. 2009 May;47(3):357-72.

34. Fayad LM, Bluemke DA, Fishman EK. Musculoskeletal imaging with computed tomography and magnetic resonance imaging: when is computed tomography the study of choice? *Curr Probl Diagn Radiol*. 2005 Nov-Dec;34(6):220-37.

35. Florkow MC, Willemsen K, Mascarenhas VV, Oei EHG, van Stralen M, Seevinck PR. Magnetic Resonance Imaging Versus Computed Tomography for Three-Dimensional Bone Imaging of Musculoskeletal Pathologies: A Review. *J Magn Reson Imaging*. 2022 Jul;56(1):11-34.

36. West AT, Marshall TJ, Bearcroft PW. CT of the musculoskeletal system: what is left in the days of MRI? *Eur Radiol*. 2009 Jan;19(1):152-64.

37. Dean Deyle, G. (2011). The role of MRI in musculoskeletal practice: a clinical perspective. *Journal of Manual & Manipulative Therapy*, 19(3), 152–161.

38. Weaver JS, Omar I, Mar W, Kauser AS, Mlady GW, Taljanovic M. Magnetic resonance imaging of rheumatological diseases. *Pol J Radiol*. 2022 Feb 20;87:e93-e112.

Rebeka Mesarić rođena je u Čakovcu 15. ožujka 2000. godine. Osnovnu školu Nedelišće završava 2014. godine, nakon čega upisuje Gimnaziju Josipa Slavenskog u Čakovcu. 2018. godine upisuje Medicinski fakultet Sveučilišta u Zagrebu.