

# Uzroci škljocanja u laktu

---

**Pobi, Ivana**

**Master's thesis / Diplomski rad**

**2024**

*Degree Grantor / Ustanova koja je dodijelila akademski / stručni stupanj:* **University of Zagreb, School of Medicine / Sveučilište u Zagrebu, Medicinski fakultet**

*Permanent link / Trajna poveznica:* <https://um.nsk.hr/um:nbn:hr:105:691545>

*Rights / Prava:* [In copyright](#)/[Zaštićeno autorskim pravom.](#)

*Download date / Datum preuzimanja:* **2024-07-14**



*Repository / Repozitorij:*

[Dr Med - University of Zagreb School of Medicine Digital Repository](#)



**SVEUČILIŠTE U ZAGREBU**  
**MEDICINSKI FAKULTET**

**Ivana Pobi**

# **Uzroci škljocanja u laktu**

**Diplomski rad**



**Zagreb, 2024.**

Ovaj diplomski rad izrađen je u Klinici za ortopediju Kliničkoga bolničkoga centra Zagreb i Medicinskoga fakulteta Sveučilišta u Zagrebu pod vodstvom prof.dr.sc. Ivana Bojanića i predan je na ocjenu u akademskoj godini 2023./2024.

# SADRŽAJ

SAŽETAK

SUMMARY

1. UVOD .....	1
2. ANATOMIJA I BIOMEHANIKA LAKTA .....	2
3. PODJELA UZROKA ŠKLJOCANJA U LAKTU .....	4
4. UZROCI ŠKLJOCANJA NA MEDIJALNOJ STRANI LAKTA .....	5
4.1. SUBLUKSACIJA I LUKSACIJA ŽIVCA, <i>N. ULNARIS</i> .....	5
4.2. SUBLUKSACIJA MEDIJALNE GLAVE MIŠIĆA, <i>M. TRICEPS BRACHII</i> .....	10
4.3. NESTABILNOST STRAŽNJE GRANE ŽIVCA, <i>N. CUTANEUS ANTEBRACHII MEDIALIS</i> .....	13
4.4. ŠKLJOCAJUĆI MIŠIĆ, <i>M. BRACHIALIS</i> .....	15
4.5. VARUSNI POLOŽAJ LAKTA.....	17
5. UZROCI ŠKLJOCANJA NA LATERALNOJ STRANI LAKTA .....	19
5.1. SINDROM SINOVIJALNOG NABORA LAKTA.....	19
5.2. POSTEROLATERALNA ROTATORNA NESTABILNOST .....	23
5.3. ŠKLJOCAJ LIGAMENTA, <i>LIG. ANULARE RADII</i> .....	27
5.4. RADIOULNARNA SINOSTOZA .....	29
5.5. PRIROĐENO IŠČAŠENJE GLAVICE RADIJUSA.....	31
6. OSTALI UZROCI ŠKLJOCANJA U LAKTU .....	33
7. ZAKLJUČAK.....	36
8. ZAHVALE .....	37
9. LITERATURA .....	38
10. ŽIVOTOPIS .....	46

# SAŽETAK

Naslov rada: Uzroci škljocanja u laktu

Autor: Ivana Pobi

Škljocaj je primarno slušni fenomen koji može biti opipljiv, a katkad i vidljiv. On se u pravilu javlja tijekom pokretanja nekog zgloba kao posljedica interakcije neke anatomske ili heterotopične strukture s okolinom koja ju okružuje. U najvećem broju slučajeva škljocanje ne izaziva nikakve simptome, a kada ih uzrokuje oni su obično blagi i najčešće ne zahtijevaju liječenje. Međutim, kada je škljocanje povezano s pojavom boli ili nekih drugih simptoma koji značajno smanjuju funkciju zahvaćenog ekstremiteta, tada je nerijetko potrebno kirurško liječenje. Pojava simptomatskog škljocanja tijekom pokretanja lakta može biti posljedica različitih uzroka koji mogu biti smješteni ili unutar zgloba ili u njegovoj neposrednoj okolini. S obzirom na položaj neke anatomske ili heterotopične strukture koje dovode do pojave škljocaja uspostavljena je podjela na medijalni i lateralni podtip škljocajućeg lakta. Uzroci nastanka škljocaja na medijalnoj strani lakta mogu biti subluksacija ili luksacija živca, *n. ulnaris*, subluksacija medijalne glave mišića, *m. triceps brachii*, nestabilnost stražnje grane živca, *n. cutaneus antebrachii medialis*, preskok mišića, *m. brachialis* te varusni položaj lakta. Uzroci nastanka škljocaja na lateralnoj strani lakta mogu biti sindrom sinovijalnog nabora lakta, posterolateralna rotatorna nestabilnost, škljocaj ligamenta, *lig. anulare radii*, radioulnarna sinostoza te prirođeno iščašenje glave radijusa. Prilikom pregleda osobe koja se žali na simptomatski škljocaj u laktu treba imati na umu i neka stanja, a to su primjerice sinovijalna hondromatoza lakta, osteohondritis disekans te prisutnost slobodnog zglobnog tijela u zglobu. Svako od tih stanja osim škljocaja ima i neke druge pridružene simptome na temelju kojih se može posumnjati u određeni uzrok. U ovom radu želim prikazati moguće uzroke pojave simptomatskog škljocanja u laktu, kao i njihove karakteristične kliničke manifestacije, potom izložiti adekvatne dijagnostičke postupke za njihovo dijagnosticiranje te u konačnici predstaviti suvremene mogućnosti liječenja ovih, ipak, ne tako rijetkih stanja.

Ključne riječi: Škljocanje, lakat, dijagnostika, artroskopija

## **SUMMARY**

Title: Causes of snapping elbow

Author: Ivana Pobi

Snapping is primarily an audible phenomenon that can be palpable and sometimes visible. It generally occurs during joint movement due to the interaction of an anatomical or heterotopic structure with its surrounding environment. In most cases, snapping does not cause any symptoms, and when it does, they are usually mild and do not require treatment. However, when snapping is associated with pain or other symptoms that significantly reduce the function of the affected extremity, surgical treatment is often necessary. Symptomatic snapping during elbow movement can be caused by various factors that may be located either within the joint or in its immediate vicinity. Given the position of certain anatomical or heterotopic structures that cause clicking, a division has been established into medial and lateral subtypes of the clicking elbow. The causes of snapping on the medial side of the elbow can include subluxation or dislocation of the ulnar nerve, subluxation of the medial head of the triceps brachii muscle, instability of the posterior branch of the medial antebrachial cutaneous nerve, snapping of the brachialis muscle, and cubitus varus. The causes of snapping on the lateral side of the elbow can include the elbow synovial fold syndrome, posterolateral rotatory instability, snapping of the annular ligament, radioulnar synostosis, and congenital dislocation of the radial head. When examining a person complaining of symptomatic snapping in the elbow, one should also consider conditions such as synovial chondromatosis of the elbow, osteochondritis dissecans, and the presence of a loose body in the joint. Each of these conditions, besides snapping, also has other associated symptoms that can help in suspecting a specific cause. In this paper, I aim to present the possible causes of symptomatic elbow snapping, along with their characteristic clinical manifestations. Additionally, I will discuss the appropriate diagnostic methods for identifying these conditions and, ultimately, present modern treatment options for these, admittedly, not so rare condition.

Keywords: Snapping, elbow, diagnostics, arthroscopy

## 1. UVOD

Škljocaj je primarno slušni fenomen koji može biti opipljiv, a katkad i vidljiv. On se u pravilu javlja tijekom pokretanja nekog zgloba kao posljedica interakcije neke anatomske ili heterotopične strukture s okolinom koja ju okružuje (1). Fenomen škljocanja opisan je u različitim dijelovima tijela, a budući da se javlja tijekom pokretanja zgloba uobičajeno govorimo o škljocajućem zglobu, primjerice škljocajućem ramenu (1). U najvećem broju slučajeva škljocanje ne izaziva nikakve simptome, a kada ih uzrokuje oni su obično blagi i najčešće ne zahtijevaju liječenje. Međutim, kada je škljocanje povezano s pojavom boli ili nekih drugih simptoma koji značajno smanjuju funkciju zahvaćenog ekstremiteta, tada je nerijetko potrebno kirurško liječenje (1).

Pojava simptomatskog škljocanja tijekom pokretanja lakta može biti posljedica različitih uzroka koji mogu biti smješteni ili unutar zgloba ili u njegovoj neposrednoj okolini. Upravo stoga škljocajući lakat predstavlja izazov kako za dijagnostiku tako i za liječenje. S obzirom na položaj neke anatomske ili heterotopične strukture koje dovode do pojave škljocaja uspostavljena je podjela na medijalni i lateralni podtip škljocajućeg lakta. Valja istaknuti da su klinički to različiti entiteti te da se njima uobičajeno dodaje i treći podtip kod kojeg je škljocaj u osnovi posljedica pomaka slobodnog zglobnog tijela unutar zgloba. Zanimljivo je istaknuti da se uzroci pojave simptomatskog škljocanja na lateralnoj strani lakta uvijek nalaze unutar zgloba, dok su oni koji dovode do pojave škljocanja na medijalnoj strani uvijek smješteni izvan zgloba (2).

U ovom radu želim prikazati moguće uzroke pojave simptomatskog škljocanja u laktu, kao i njihove karakteristične kliničke manifestacije, potom izložiti adekvatne dijagnostičke postupke za njihovo dijagnosticiranje te u konačnici predstaviti suvremene mogućnosti liječenja ovih, ipak, ne tako rijetkih stanja.

## 2. ANATOMIJA I BIOMEHANIKA LAKTA

Lakatni zglob (lat. *articulatio cubiti*), izgrađuju tri kosti i to: nadlaktična kost (lat. *humerus*), lakatna (lat. *ulna*) te palčana (lat. *radius*). Po građi, riječ je o složenom zglobo (lat. *articulatio composita*), koji se sastoji od tri zgloba koja obavlja zajednička zglobna ovojnica. To su humeroulnarni, humeroradijalni i proksimalni radioulnarni zglob, koji omogućuju kombinaciju pokreta fleksije i ekstenzije lakta te pronacije i supinacije podlaktice, a uz to pomažu i šaci u približavanju ili udaljavanju od tijela, bez obzira na položaj ruke u odnosu na rame (3). Fleksija i ekstenzija odvijaju se u humeroulnarnom i humeroradijalnom zglobo, dok se pronacija i supinacija odvijaju u proksimalnom i distalnom radioulnarnom zglobo.

Stabilnost lakatnog zgloba rezultat je njegove anatomske građe, u prvom redu sukladnosti u humeroulnarnom zglobo te funkcije zglobne ovojnice i ligamenata.

Medijalni kolateralni ligament polazi s donjeg ruba medijalnog epikondila i lepezasto se širi prema ulni, a sastoji se od triju tračaka: prednjeg, koji najviše pridonosi medijalnoj stabilnosti zgloba, stražnjeg te poprečnog, koji se još naziva i Cooperov ligament (4). Prednji i stražnji tračak pridonose valgus stabilnosti, a stražnji sudjeluje i u posteromedijalnoj rotatornoj stabilnosti (5). Lateralni se ligamentarni kompleks sastoji od četiriju dijelova, a to su radijalni kolateralni ligament, anularni ligament, akcesorni kolateralni ligament te lateralni ulnarni kolateralni ligament. Radijalni kolateralni ligament najvažniji je za lateralnu stabilnost lakta jer je napet tijekom čitavog pokreta fleksije u laktu, za razliku od lateralnog ulnarnog kolateralnog ligamenta koji je napet samo kada je lakat u fleksiji većoj od 110° (3).

Mišići lakatnog zgloba djeluju kao dinamični stabilizatori jer komprimiraju zglob i time ograničavaju pokrete (5). Glavni fleksor lakta je mišić, *m. biceps brachii*, koji ima dva ishodišta na lopatici (duga glava iznad glenoida i kratka glava s korakoidnog nastavka) te se veže na radijalnu kvržicu na radijusu. Osim što omogućuje fleksiju, njegova završna tetiva ograničava pronaciju u proksimalnom radioulnarnom zglobo namotavajući se oko vrata radijusa (6). Ekstenziju lakta omogućuju dva mišića, *m. triceps brachii* i *m. anconeus*. *M. triceps brachii* ima tri glave i to dugu glavu koja polazi od infraglenoidnog tuberkuluma lopatice, medijalnu glavu koja polazi s dorzalnog dijela humerusa distalno od sulkusa radijalnog živca i lateralnu glavu koja također polazi s dorzalnog dijela humerusa proksimalno od sulkusa te se sve tri glave spajaju i



pričvršćuju na olekranon ulne. Osim što sudjeluje u fleksiji, *m. triceps brachii* uz mišić, *m. brachialis* onemogućuje uklještenje zglobne ovojnice lakatnog zgloba i masnih jastučića između nastavaka ulne i udubina na humerusu pri pregibanju i ispružanju podlaktice, tako da pri pokretima izvlače ovojnicu iz opisanih udubina (6). Glavni pronator podlaktice je mišić, *m. pronator quadratus*, a glavni supinator mišić, *m. supinator*. U supinaciji sudjeluje i vezivni snop, *chorda obliqua* koja se namotava oko vrata radijusa i time onemogućuje daljnju supinaciju (6).

Krvne žile koje opskrbljuju lakatni zglob uključuju grane arterija, *a. brachialis*, *a. radialis* i *a. ulnaris*. Ove arterije formiraju mrežu oko lakatnog zgloba poznatu kao arterijski prsten koja osigurava adekvatnu opskrbu krvlju. Lakatni zglob inerviraju živci, *n. ulnaris*, *n. medianus*, *n. radialis* i *n. musculocutaneus*.

Uobičajeni opseg aktivnog pokreta ekstenzija-fleksija u laktu iznosi od 0° do 140° (+/- 10°). Pasivna fleksija izvodiva je za još približno 15°, tj. do 160°. Uobičajeni opseg aktivnog pokreta supinacija-pronacija iznosi oko 160°, i to 85° supinacije i 75° pronacije (7).

### 3. PODJELA UZROKA ŠKLJOCANJA U LAKTU

Tablica 1. Mogući uzroci pojave škljocaja u laktu

NA MEDIJALNOJ STRANI	NA LATERALNOJ STRANI	OSTALI UZROCI
<ul style="list-style-type: none"><li>• subluksacija i luksacija živca, <i>n. ulnaris</i></li><li>• subluksacija medijalne glave mišića, <i>m. triceps brachii</i></li><li>• nestabilnost stražnje grane živca, <i>n. cutaneus antebrachii medialis</i></li><li>• škljocajući mišić, <i>m. brachialis</i></li><li>• varusni položaj lakta</li></ul>	<ul style="list-style-type: none"><li>• sindrom sinovijalnog nabora lakta</li><li>• posterolateralna rotatorna nestabilnost</li><li>• škljocaj ligamenta, <i>lig. anulare radii</i></li><li>• radioulnarna sinostoza</li><li>• prirođeno iščašenje glave radijusa</li><li>• lateralni pomak distalnog dijela mišića, <i>m. triceps brachii</i></li></ul>	<ul style="list-style-type: none"><li>• sinovijalna hondromatoza lakta</li><li>• osteochondritis disekans</li><li>• slobodno zglobno tijelo</li><li>• upalni procesi</li><li>• tumori</li></ul>

## 4. UZROCI ŠKLJOCANJA NA MEDIJALNOJ STRANI LAKTA

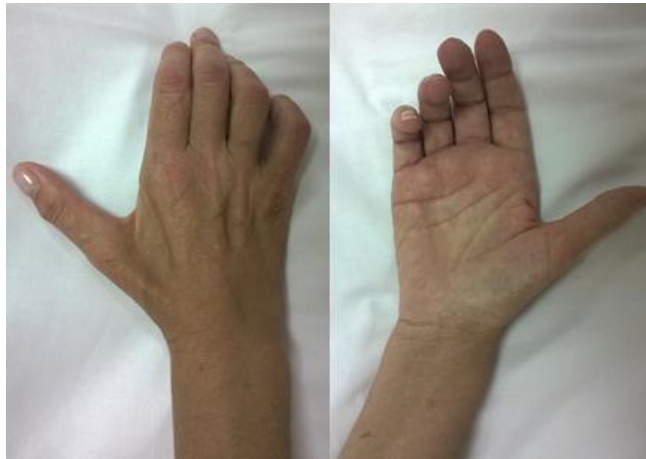### 4.1. SUBLUKSACIJA I LUKSACIJA ŽIVCA, *N. ULNARIS*

U području lakta ulnarni živac prolazi kroz kubitalni kanal koji je smješten iza medijalnog epikondila humerusa i u njemu je stabilan neovisno o pokretanju lakta. Ako se nakon fleksije od 90° ili više živac pomakne iz kubitalnog kanala na medijalni epikondil humerusa (subluksacija) ili preko njega u prednji dio lakta (luksacija) i potom se vrati nazad u kubitalni kanal, govorimo o hipermobilnom ulnarnom živcu. Iako hipermobilni ulnarni živac u pravilu ne uzrokuje sindrom kubitalnog kanala, ipak trenje koje se javlja pri ponavljanim subluksacijama ili luksacijama može dovesti do iritacije živca i posljedičnog razvoja sindroma kubitalnog kanala (8). Subluksacija ulnarnog živca, poznata kao i Childressov tip A luksacije, pojavljuje se u 37% opće populacije i to češće obostrano (9). Dok je luksacija ulnarnog žica, Childressov tip B luksacije, zabilježen u 20% zdravih individualaca i u 28% kadavera (9). Do nastanka subluksacije i luksacije ulnarnog živca može doći zbog nekih anatomskih varijacija, kao što su primjerice plitki kubitalni kanal te odsutnost ili hipoplazija Osborneovog ligamenta (10). Zatim, luksacija može nastati u slučaju „zarobljenosti“ ulnarnog živca ispod Osborneovog ligamenta i stražnjeg snopa medijalnog kolateralnog ligamenta, koji se stežu pri fleksiji i smanjuju volumen kubitalnog tunela. Živac koji je stabilan u kanalu, stanji se od pritiska aponeuroze kubitalnog kanala pri fleksiji, dok se nestabilan živac rasteže preko ruba kanala čime je onemogućeno njegovo fluidno kretanje i s vremenom može nastati subluksacija ulnarnog živca koja može napredovati do luksacije (11). Okamoto i sur. su mjerenjima primjenom ultrazvuka (u daljnjem tekstu UZV) ustanovili da i veći promjer ulnarnog živca dovodi do hipermobilnosti (12). Također, sindromi škljocanja mišića, *m. triceps brachii* i *m. brachialis* te subluksacije stražnje grane živca, *n. cutaneus antebrachii medialis*, mogu pridonijeti nastanku subluksacije ulnarnog živca (13,14).

#### 4.1.1. Klinička slika

Kod velikog broja osoba, hipermobilni ulnarni živac ne izaziva simptome (8). U nekih bolesnika prisutan je ili osjećaj nelagode s medijalne strane lakta ili preskok prilikom fleksije lakta koji može biti i bolan. Do preskoka živca uobičajeno dolazi pri fleksiji lakta

između 70° i 90° (1). Prilikom subluksacije i luksacije ulnarni je živac izložen i time podložniji izravnim i neizravnim traumama zbog čega može doći do pojave simptoma sindroma kubitalnog kanala (9). Isprva je to pojava trnaca duž ulnarne polovice podlaktice, kao i u području malog prsta i ulnarne strane prstenjaka uz istovremeno smanjenje osjeta. S vremenom može doći i do pojave slabosti mišića podlaktice i šake koje inervira ulnarni živac i time do smanjenja fine motoričke funkcije i oslabljene snage stiska šake (15). Ako dođe do atrofije lumbrikalnih i interosealnih mišića te mišića hipotenara, pojavit će se fleksijska kontraktura u interfalangealnim zglobovima malog prsta i prstenjaka uz kompenzatornu hiperekstenziju u metakarpofalangealnim zglobovima tih prstiju (tzv. Duschennov znak) pa tako nastaje deformacija koju nazivamo pandžastom šakom (engl. *claw hand*) (Slika 1) (8,16).

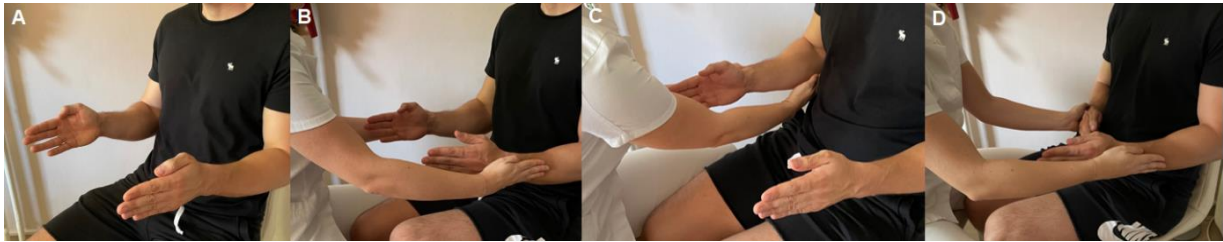

*Slika 1. Pandžasta šaka koja je nastala zbog dugotrajnog sindroma kubitalnog kanala. Vidljiva je fleksijska kontraktura u interfalangealnim zglobovima malog prsta i prstenjaka uz kompenzatornu hiperekstenziju u metakarpofalangealnim zglobovima. Ljubaznošću doc. dr. sc. Barbarić Starčević*

Kod sumnje na subluksaciju ili luksaciju ulnarnog živca, Calfee i sur. savjetuju da se prilikom kliničkog pregleda učini sljedeći test. Ispitivač zatraži bolesnika da u potpunosti savije ruku u laktu s podlakticom u srednjem položaju. Zatim ispitivač postavlja svoj prst na bolesnikov medijalni epikondil humerusa i zatraži bolesnika da ispruži lakat. U slučaju da je riječ o luksaciji ulnarnog živca, ispitivač će prilikom pokreta u laktu osjetiti živac iznad svoga prsta ili ga uhvatiti prstima. U slučaju da je riječ o

subluksaciji živca, ispitivač će osjetiti ulnarni živac ispod svog prsta na medijalnom epikondilu, što ne bi bilo moguće da je živac stabilan u kubitalnom kanalu (8).

Opisani su brojni testovi kojima se tijekom kliničkog pregleda ispituje je li došlo do oštećenja funkcije ulnarnog živca, a ovom prilikom osvrnut ću se na izvođenja Tinelovog testa, Wartenbergova znaka, Fromentova znaka te testa opisnog naziva „zagrebi pa će izgubiti snagu“ (engl. *scratch collapse test*, u daljnjem tekstu SCT) (16-20). Za izvođenje Tinelova testa ispitivač dlanom jedne ruke obuhvati bolesnikovu podlakticu u srednjem dijelu i postavi bolesnikovu podlakticu u supinaciju, a lakat u blagu fleksiju. Potom srednjim prstom druge ruke nekoliko puta lupne o ulnarni živac neposredno iza medijalnog epikondila. U slučaju sindroma kubitalnog kanala bolesnik će osjetiti trnce, utrnulost ili bol duž tijeka živca (17). Prilikom pregleda bolesnika sa sindromom kubitalnog kanala može se uočiti Wartenbergov znak. Naime, bolesnikov mali prst nalazi se u položaju abdukcije te ga bolesnik ne može aducirati, što upućuje na slabost interosealne muskulature (18). Nakon toga potrebno je utvrditi je li Fromentov znak pozitivan, tj. treba testirati tzv. pincetni hvat, i to na takav način da ispitivač da bolesniku da prihvati list papira između palca i kažiprsta. Potom ispitivač pokušava izvući taj list papira, čemu se bolesnik mora opirati. Ako je došlo do ispada funkcije aduktora palca, prvoga dorzalnog interosealnog mišića i kratkog pregibača palca, bolesnik će se tom pokušaju izvlačenja oduprijeti fleksijom u interfalangealnom zglobu palca, a istovremeno će doći i do hiperekstenzije u metakarpofalangealnom zglobu palca (19). Za izvođenje SCT-a (Slika 2) bolesnik sjedi s rukama postavljenim uz tijelo tako da su mu oba lakta u fleksiji od 90°, a podlaktice u srednjem položaju (20). Ispitivač stoji ispred bolesnika i postavlja dlanove na bolesnikove podlaktice. U prvom dijelu testa ispitivač zatraži od bolesnika da načini vanjsku rotaciju u oba ramena čemu on pruža otpor. Potom ispitivač zatraži od bolesnika da ostane u početnom položaju te nekoliko puta prođe prstom po ulnarnom živcu na mjestu gdje se on može palpirati iza medijalnog epikondila na ruci na kojoj bolesnik ima simptome koji upućuju na sindrom kubitalnog kanala. Potom ponovno ispitivač čini otpor kretnji vanjske rotacije u oba ramena. U slučaju da je riječ o sindromu kubitalnog kanala doći će do kratkotrajnog gubitka mišićnog otpora na zahvaćenoj ruci te će u tom slučaju ispitivač pogurati samo tu ruku u smjeru unutrašnje rotacije (16,20).



**Slika 2.** Prikaz izvođenja testa „zagrebi pa će izgubiti snagu“ (engl. *scratch collapse test*). **A)** početni položaj bolesnika s rukama postavljenim uz tijelo tako da su mu oba lakta u fleksiji od 90°, a podlakticama u srednjem položaju; **B)** od bolesnika ispitivač zatraži da načini vanjsku rotaciju u oba ramena, i pritom pruža otpor toj kretnji; **C)** ispitivač zatraži od bolesnika da ostane u početnom položaju te nekoliko puta prođe prstom po ulnarnom živcu na mjestu gdje se on može palpirati iza medijalnog epikondila u ovom slučaju na bolesnikovoj desnoj ruci; **D)** ispitivač ponovno čini otpor kretnji vanjske rotacije u oba ramena, dolazi do kratkotrajnog gubitka mišićnog otpora na desnoj ruci te ispitivač može gurnuti tu ruku u smjeru unutrašnje rotacije.

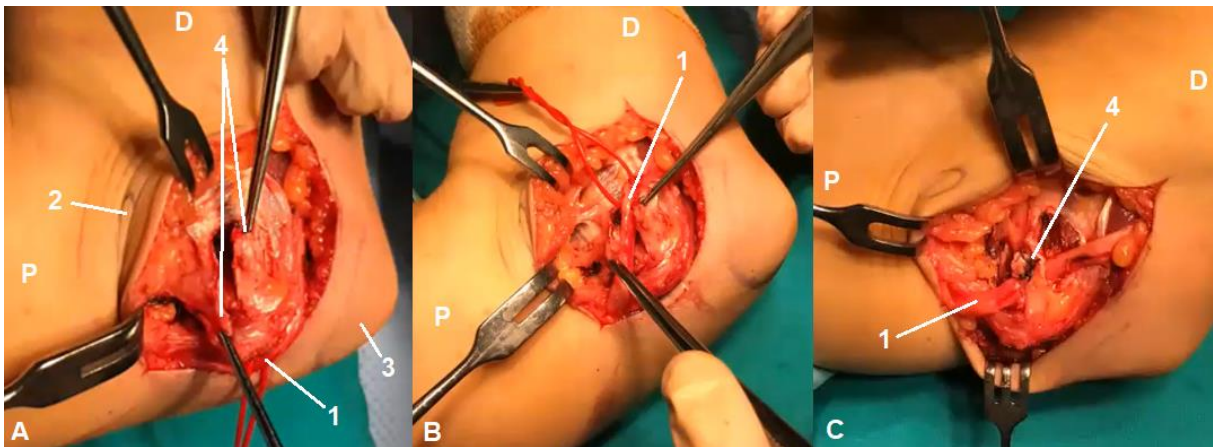
#### 4.1.2. Dijagnostičke metode

U dijagnostičkoj obradi bolesnika sa sumnjom na subluksaciju ili luksaciju ulnarnog živca koriste se dinamički UZV, dinamička magnetska rezonancija (u daljnjem tekstu MR) i elektromioneurografija (14). Dinamička MR zlatni je standard za dijagnostiku, ali se zbog dostupnosti i većih troškova još uvijek više koristi dinamički UZV. Prilikom pregleda UZV-om, prati se promjena položaja ulnarnog živca dok je lakat u ispruženom položaju, zatim dok je savijen pod kutom od 90° te kada je u potpunosti savijen (14). Elektromioneurografija se koristi za dobivanje informacije o lokalizaciji oštećenja ulnarnog živca, kao i za dobivanje informacija o električnoj aktivnosti mišića.

#### 4.1.3. Liječenje

U svih se bolesnika s blagim i umjerenim simptomima subluksacije ili luksacije ulnarnog živca savjetuje započeti liječenje konzervativnim metodama u smislu modifikacije svakodnevnih aktivnosti i to u prvom redu da izbjegavaju pokrete kod kojih je potrebna fleksija lakta veća od 90°. Katkad se tijekom dana savjetuje imobilizacija lakta zglobnom ortozom koja onemogućava fleksiju lakta veću od 70° ili da se tijekom

noći za spavanje omota lakat zavojem što onemogućuje postavljanje lakta u fleksiju veću od 90°. Od pomoći mogu biti i neke procedure fizikalne terapije, primjerice elektroterapija, uz istovremenu primjenu nesteroidnih protuupalnih lijekova (1,14,16). U slučaju neuspjeha konzervativnog liječenja, indicirano je kirurško liječenje. Koriste se dvije metode s podjednako dobrim ishodima, i to ili antepozicija ulnarnog živca ili medijalna epikondilektomija. Antepozicija ulnarnog živca jest zahvat tijekom kojeg se živac premješta u novo ležište koje se nalazi ispred i iznad medijalnog epikondila humerusa (21). Nakon što se živac premjesti potrebno ga je stabilizirati u tom novom položaju pa tako razlikujemo subkutanu, submuskularnu, intramuskularnu i subfascijalnu antepoziciju (Slika 3) (16,21).



**Slika 3.** Intraoperacijske fotografije načinjene tijekom zahvata kada je načinjena subfascijalna antepozicija ulnarnog živca. **A)** prikaz mobiliziranog ulnarnog živca i krajeva fascijalnog „šala“; **B)** postavljanje oslobođenog ulnarnog živca na novo ležište; **C)** prikaz ulnarnog živca nakon načinjene subfascijalne antepozicije u novom položaju ispod spojenih krajeva fascijalnog „šala“. 1 ulnarni živac, 2 medijalni epikondil humerusa, 3 olekranon ulne, 4 fascijalni „šal“, P proksimalno, D distalno. Ljubaznošću doc. dr. sc. Barbarić Starčević

## 4.2. SUBLUKSACIJA MEDIJALNE GLAVE MIŠIĆA, *M. TRICEPS BRACHII*

Do subluksacije medijalne glave mišića, *m. triceps brachii* preko medijalnog epikondila humerusa može doći tijekom aktivne fleksije lakta, a može se javiti i prilikom ekstenzije već flektiranog lakta (22). Ovo stanje je rijetko i često ostaje neprepoznato, a prvi ga je opisao Rolfsen 1970. godine (23). Češće se javlja u mlađih osoba u tridesetim godinama života nešto učestalije u muškaraca. Ovo stanje često prati subluksacija ili luksacija ulnarnog živca pa se s vremenom mogu i javiti simptomi kubitalnog kanala (1). Pojavi subluksacije medijalne glave tricepsa pridonose neke anatomske varijacije, poput abnormalne insercije medijalne glave mišića ili postojanja četvrtog trbuha mišića koji se veže na medijalni dio olekranona (23,24). Osim tih, i anatomske varijacije drugih struktura u laktu, poput hipoplazije trohleeje humerusa te varus položaj lakta, kao i hiperlaksitet zgloba, mogu dovesti do subluksacije medijalne glave tricepsa. Također, i hipertrofija mišića tricepsa nastala zbog genetske predispozicije ili sportskih aktivnosti može uzrokovati subluksaciju (25).

### 4.2.1. Klinička slika

Subluksacija medijalne glave mišića tricepsa može se javiti na jednoj ruci ili češće, obostrano (25). Preskok se javlja pri fleksiji lakta između  $110^\circ$  i  $120^\circ$  fleksije lakta (26). Preskok dovodi do pojave škljocaja, a može pritom uzrokovati i nelagodu ili pak pojavu boli s medijalne strane lakta. Ako s vremenom nastane iritacija ili pak subluksacija ili luksacija ulnarnog živca, javljaju se i simptomi kubitalnog kanala (21). Ako osoba ima i pridruženu subluksaciju ili luksaciju ulnarnog živca uobičajeno se javljaju dva preskoka prilikom fleksije lakta. Pri tome prvi preskok odgovara preskoku ulnarnog živca i javlja se pri fleksiji od oko  $90^\circ$ , dok je drugi preskok posljedica subluksacije medijalne glave mišića tricepsa i to kada lakat dolazi u fleksiju od oko  $115^\circ$  (1).

Tijekom kliničkog pregleda moguće je uočiti i/ili palpirati subluksaciju medijalne glave mišića tricepsa, i to dok bolesnik čini aktivnu i pasivnu fleksiju lakta (27). Zatim ispitivač treba pokušati palpirati preskok i to tijekom pasivne fleksije lakta. U tom slučaju ispitivač jednom rukom obuhvati podlakticu i postupno savija bolesnikovu ruku dok svojom drugom rukom palpira područje medijalnog epikondila humerusa. Preskok medijalne glave mišića tricepsa pojaviti će se pri otprilike  $115^\circ$  pasivne fleksije lakta. Ako je pridružena i subluksacija ili luksacija ulnarnog živca, za vrijeme izvođenja



pasivne fleksije pojavit će se i preskok pri 90° fleksije (27). Također se savjetuje učiniti i sljedeći test u kojem ispitivač zatraži od bolesnika da u potpunosti ispruži ruku koja se ispituje i podigne ju iznad glave. U tom položaju dolazi do istežanja mišića tricepsa i to može uzrokovati medijalni škljocaj. Dok bolesnik zadržava taj položaj, ispitivač treba stati ispred bolesnika i promatrati stražnji dio lakta. Prilikom ekstenzije i fleksije lakta ispitivač može uočiti i/ili palpirati medijalnu glavu mišića tricepsa na medijalnom epikondilu humerusa. Potom je potrebno testirati kretnje u laktu protiv otpora. Ispitivač treba zatražiti bolesnika da se postavi u položaj u kojemu se uobičajeno čine sklekovi. Ramena mu moraju biti abducirana, laktovi u fleksiji od 90°, podlaktice u maksimalno izvodivoj supinaciji, a dlanovi moraju biti postavljeni šire od širine ramena. Ispitivač treba postaviti prst na kubitalni kanal i medijalni epikondil humerusa kako bi palpirao ulnarni živac i medijalnu glavu mišića tricepsa dok bolesnik izvodi sklek (27).

#### 4.2.2. Dijagnostičke metode

U dijagnostičkoj obradi bolesnika sa sumnjom na subluksaciju medijalne glave mišića tricepsa koriste se dinamički UZV i dinamička MR. Prilikom pregleda UZV-om, prati se promjena položaja medijalne glave mišića tijekom aktivnog opsega pokreta, dok se na MR-u koji se čini u različitim stupnjevima fleksije lakta jasno vidi subluksacija medijalne glave (1).

#### 4.2.3. Liječenje

Liječenje se započinje konzervativnim metodama i to u prvom redu izbjegavanjem ponavljajućih radnih i/ili sportskih aktivnosti koje dovode do bolnog preskoka. Osim toga se savjetuje i primjena nesteroidnih protuupalnih lijekova, kao i upotreba zglobne ortoze koja onemogućava fleksiju lakta veću od 70° (1). Ako bolesniku ustraju tegobe indicirano je kirurško liječenje (27). Kirurškim liječenjem se ili odstrani dio medijalne glave mišića tricepsa ili se taj dio premjesti (28). Ako je subluksacija medijalne glave mišića tricepsa posljedica varusnog položaja lakta, potrebno je učiniti korektivnu osteotomiju distalnog dijela humerusa kako bi se postigla normalna osovina lakta i time ispravio i sam tijek mišića tricepsa (22). Ako uz subluksaciju medijalne glave mišića tricepsa bolesnik ima i razvijenu simptomatologiju sindroma kubitalnog kanala zbog

subluksacije ili luksacije ulnarnog živca potrebno je uz zahvat na medijalnoj glavi mišića tricepsa načiniti i antepoziciju ulnarnog živca (16).

### **4.3. NESTABILNOST STRAŽNJE GRANE ŽIVCA, *N. CUTANEUS ANTEBRACHII MEDIALIS***

Na anteromedijalnoj strani lakta i to iznad *lacertus fibrosus*, a ispod površinskih vena, osjetni se živac, *n. cutaneus antebrachii medialis* (u daljnjem tekstu NCAM) dijeli na dvije grane, prednju i stražnju koja se još i naziva, *ramus ulnaris*. Iako su opisane brojne varijacije, uobičajeno je da stražnja grana prelazi blizu ili pak izravno preko medijalnog epikondila. U literaturi su opisana četiri slučaja preskoka te grane koja su uočena tijekom operacijskih zahvata. U tri slučaja zahvat je činjen zbog preskoka medijalne glave tricepsa koji je doveo do razvoja simptoma sindroma kubitalnog tunela, dok je četvrti bolesnik operiran zbog tupe boli koja se pružala duž medijalne strane podlaktice u prstenjak i mali prst i koja se pogoršavala prilikom fleksije lakta (28-30).

#### 4.3.1. Klinička slika

Ne može se sigurnošću reći može li preskok stražnje grane NCAM biti jedini uzrok pojave boli u medijalnom dijelu lakta. Osim toga, još nije dokazano da preskok stražnje grane NCAM uvijek dovodi do pojave simptoma, iako je u slučajevima opisanim u literaturi bio značajan uzrok boli u medijalnom dijelu lakta (28). Valja istaknuti da niti u jednom opisanom prikazu slučaja u literaturi simptomi nisu bili isključivo rezultat preskoka stražnje grane NCAM. No, u svih je opisanih bolesnika tijekom operacijskog zahvata zamijećen preskok stražnje grane NCAM prilikom fleksije u laktu između 70° i 100° (29,30).

#### 4.3.2. Dijagnostičke metode

Od dijagnostičkih metoda od najveće koristi je dinamički UZV kojeg je potrebno izvoditi izuzetno pažljivo zbog nježne strukture živca NCAM i posljedično njegove slabije uočljivosti. Upravo se zbog toga često i previdi kao mogućnost da on može dovesti do čujnog škljocaja i to u prvom redu kada se UZV pregled fokusira na utvrđivanje preskoka ulnarnog živca i medijalne glave mišića tricepsa (29).

#### 4.3.3. Liječenje

Tijekom operacijskih zahvata kada je dijagnosticiran preskok stražnje grane NCAM načinila se, uz antepoziciju ulnarnog živca i/ili resekciju medijalne glave mišića tricepsa, dekompresija te grane i njegova transpozicija (29).

#### 4.4. ŠKLJOCAJUĆI MIŠIĆ, *M. BRACHIALIS*

Mišić, *m. brachialis* flektira podlakticu i ima dvije glave, veću površinsku koja polazi s anterolateralnog područja humerusa u razini donje polovine nadlaktice i manju duboku koja polazi s prednje površine distalnog dijela humerusa i s medijalnog i lateralnog intermuskularnog septuma (6). Obje se glave hvataju na tuberozitas ulne i to površinska kao tetivna struktura, dok se duboka glava hvata aponeurotski na to područje u obliku lepeze. Duboka se glava smatra glavnim pokretačem fleksije osobito ako je lakat potpuno ispružen, dok površinska glava daje više snage pokretu nakon što je već lakat savijen. Medijalni rub mišića, *m. brachialis* smješten je uz medijalni rub trohleje humerusa i uobičajeno ga ne prelazi tijekom fleksije i ekstenzije lakta. No, ako se tijekom fleksije lakta, i to kada je podlaktica u supinaciji, medijalni dio mišića pomakne medijalno tako da leži medijalno od medijalnog ruba trohleje humerusa onda će se tijekom ekstenzije lakta vratiti u normalan položaj što će biti praćeno čujnim, a često i vidljivim škljocajem (31). Zbog toga se to stanje naziva škljocajući brahijalis. Javlja se ili spontano bez jasnog uzroka ili nakon traume (32).

##### 4.4.1. Klinička slika

Škljocajući brahijalis se očituje kao bolni preskok u anteromedijalnom dijelu lakta prilikom ekstenzije lakta s podlakticom u supinaciji (33). Bolni preskok može biti i vidljiv i palpabilan, a obično nema drugih pratećih simptoma.

##### 4.4.2. Dijagnostičke metode

Dinamički UZV je najkorisnija dijagnostička metoda za potvrdu ovog stanja. U flektiranom položaju lakta može se uočiti nepravilan položaj mišića, *m. brachialis* koji se nalazi medijalno od medijalnog ruba trohleje humerusa. Prilikom ekstenzije s podlakticom u položaju supinacije on se naglo vraća u svoj pravilan položaj, a to je popraćeno bolnim škljocajem (32). Magnetska rezonancija lakta načinjena i u fleksiji i u ekstenziji također može pomoći pri dijagnostici (1,33).

#### 4.4.3. Liječenje

Liječenje se započinje izbjegavanjem ponavljajućih radnih i/ili sportskih aktivnosti koje dovode do bolnog preskoka. U slučaju perzistiranja tegoba savjetuje se kirurško liječenje tijekom kojeg se mora odstraniti medijalni dio mišića koji tijekom kretnje fleksije i ekstenzije u laktu prelazi preko medijalnog ruba trohleje humerusa (34).

## 4.5. VARUSNI POLOŽAJ LAKTA

Varusni položaj lakta (lat. *cubitus varus*) označava stanje u kojem je lakat deformiran u sve tri ravnine. U koronalnoj ravnini lakat je usmjeren prema medijalno, u sagitalnoj je ekstenziran, dok se u transverzalnoj nalazi u unutarnjoj rotaciji (35). Varusni položaj lakta može biti prirođen što je rijetkost ili može nastati nakon traume i to najčešće nakon suprakondilarnog prijeloma humerusa u dječjoj dobi (35,36). Obično se smatra da je varusni položaj lakta samo estetski problem, ali kod nekih ljudi može dovesti do pojave boli u lateralnom dijelu lakta, uzrokovati nastanak posterolateralne rotatorne nestabilnosti lakta, subluksaciju medijalne glave mišića tricepsa i/ili ulnarnog živca (35).

### 4.5.1. Klinička slika

Fiziološki položaj lakta je valgus te se uočava kada je ruka koja se nalazi uz tijelo ispružena u laktu, a šaka supinirana. Tada nadlaktica i podlaktica čine kut otvoren prema lateralno i on u muškaraca prosječno iznosi između  $11^{\circ}$  i  $14^{\circ}$ , a u žena je izraženiji, i iznosi između  $13^{\circ}$  i  $16^{\circ}$ . Valja spomenuti da je na dominantnoj ruci taj kut uvijek veći za prosječno  $1^{\circ}$  (37). Već šest do deset tjedana nakon zarastanja suprakondilarnog prijeloma humerusa u djece može se uočiti gubitak fiziološkog valgusa i nastanak varusnog položaja lakta. Isprva se varus položaj očituje samo s minimalnim smanjenjem fleksije i povećanjem ekstenzije lakta (35). Kasne komplikacije koje se javljaju nekoliko godina nakon prijeloma i to kao bol u lateralnom dijelu lakta, osjećaj posterolateralne nestabilnosti te škljocaj prilikom pokreta fleksije i ekstenzije koji odgovara ili subluksaciji medijalne glave mišića tricepsa ili subluksaciji ulnarnog živca (35,36,38). Ako pritom nastane i kompresija ulnarnog živca, razvit će se simptomi sindroma kubitalnog kanala (35).

### 4.5.2. Dijagnostičke metode

Da bi dokazali da je riječ o varus položaju lakta mora se načiniti rendgensko snimanje lakta (u daljnjem tekstu RTG) u dvjema projekcijama i to tako da je za vrijeme snimanja lakat u potpunosti ispružen s podlakticom u supiniranom položaju. Uz RTG, koriste se i kompjutorizirana tomografija (u daljnjem tekstu CT) i MR (35). Za prikaz pridružene

subluksacije medijalne glave mišića tricepsa i ulnarnog živca koriste se dinamički UZV i MR (1,38).

#### 4.5.3. Liječenje

Kada varusni položaj lakta predstavlja estetski problem i ne utječe na opseg pokreta u laktu savjetuje se samo redovito praćenje bolesnika. Kada dovodi do promjena u opsegu pokreta i nastanka pridruženih simptoma poput pojave boli, nestabilnosti te škljocaja, indicirano je kirurško liječenje u smislu korektivne osteotomije distalnog dijela humerusa (36).



## 5. UZROCI ŠKLJOCANJA NA LATERALNOJ STRANI LAKTA

### 5.1. SINDROM SINOVIJALNOG NABORA LAKTA

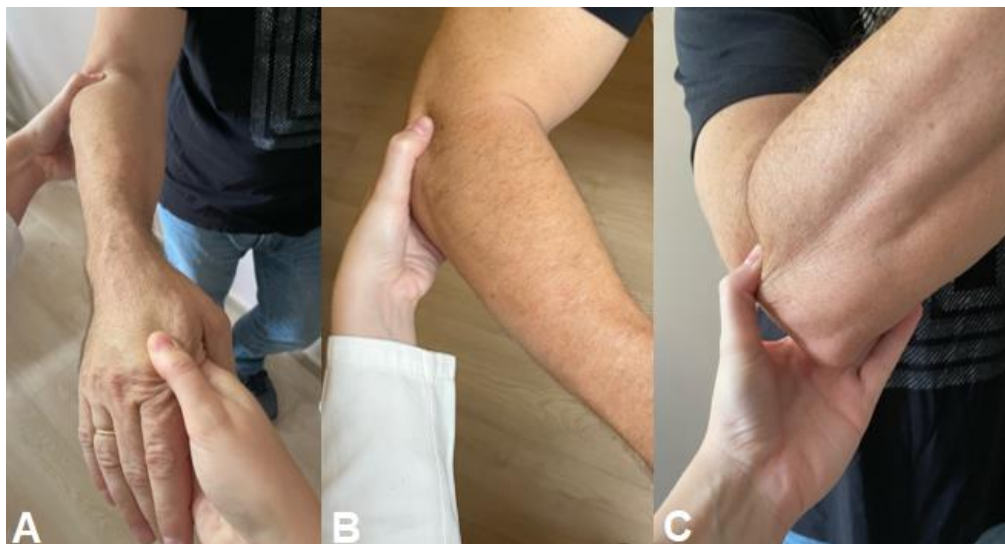Da sinovijalni nabor (lat. *plica synovialis*) može biti uzrokom pojave boli i/ili bolnog škljocaja u laktu, prvi su uočili 1988. godine Clarke te Commandre i sur. (40,41). To su prozvali sindromom sinovijalnog nabora lakta (40,41). Sinovijalni je nabor ostatak mezenhimalnog tkiva koje formira septum koji dijeli zglob u odjeljke tijekom fetalnog razvoja, a koja se spontano smanjuje i/ili nestaje u drugome trimestru trudnoće (42). Sinovijalni nabori mogu zadebljati i fibrozirati, pa čak i kalcificirati, ili nakon traume lakta ili zbog ponavljajućih mikrotrauma pa više ne klize glatko po površini zglobnih tijela, nego se utiskuju između njih i uzrokuju škljocaj, blokadu pokreta i/ili pojavu boli u laktu. Na mjestima sraza može s vremenom nastati i hrskavično oštećenje. U literaturi se ne nalazi jedinstven stav oko nazivlja, mogućih oblika, veličine i anatomske lokalizacije sinovijalnih nabora u laktu, ipak se najčešće rabi podjela Cerezala i sur. iz 2012. godine na prednji nabor, lateralni nabor, posterolateralni nabor te nabor uz lateralni rub olekranona. Posterolateralni se nabor nalazi u gotovo svih ljudi (između 85 i 100%) i on je najčešće uzrok sindroma sinovijalnog nabora lakta (45). Budući da češće nastaje kao posljedica ponavljajućih mikrotrauma, sindrom sinovijalnog nabora lakta ubrajamo u skupinu sindroma prenaprezanja (43,44). Obično se javlja na dominantnoj ruci sportski aktivnih mlađih ljudi, u prvome redu tenisača te igrača bejzbola i golfa (45,46). Također se može javiti kod osoba koje se bave težim fizičkim poslovima, poput građevinskih radnika, stolara i automehaničara (45). Sindrom sinovijalnog nabora lakta često ima nespecifične simptome koji oponašaju lateralni epikondilitis te se oba stanja mogu javiti u istoj skupini ljudi, stoga je važno pregledom i dijagnostičkim metodama razlučiti pravi uzrok simptoma (45).

#### 5.1.1. Klinička slika

Sindrom sinovijalnog nabora najčešće se očituje pojavom boli u lateralnom ili posterolateralnom dijelu lakta koja može biti praćena škljocanjem tijekom pokretanja lakta (46). Ako je prisutan škljocaj, on također može biti bolan, a najčešće se javlja u rasponu između 80° i 100° fleksije lakta i to prilikom kretnji u laktu od ekstenzije do fleksije dok je podlaktica u proniranom položaju (47). Često može biti prisutan i osjećaj

„zaključavanja“ zgloba tijekom izvođenja pokreta (45). S vremenom se, i to u oko trećine bolesnika, razvija i kontraktura lakta, tj. bolesnici ne mogu potpuno ispružiti lakat i najčešće im nedostaje između 5 i 20° do njegovog potpunog ispružanja (45,47).

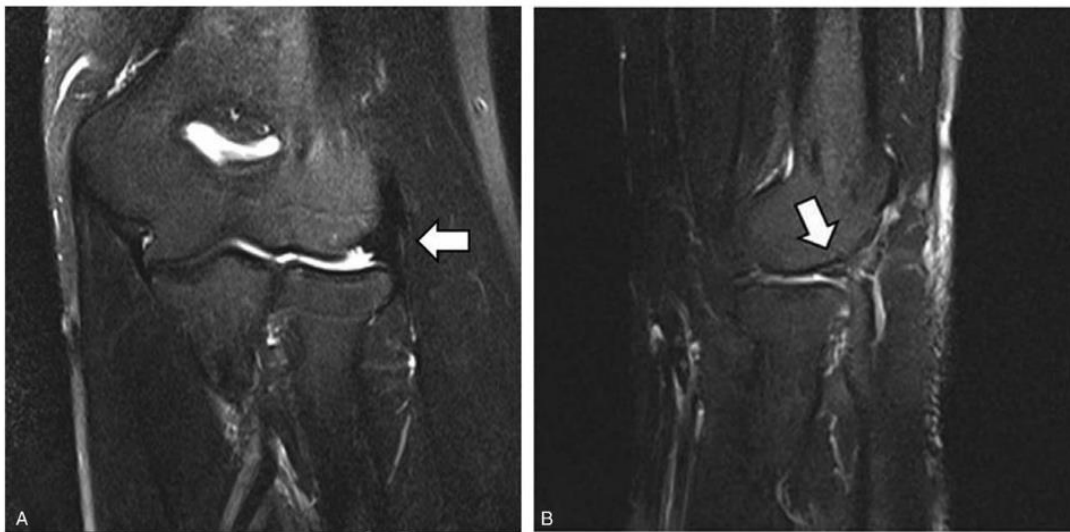Prilikom pregleda, bol se osim na palpaciju posterolateralnog dijela zglobne pukotine humeroradijalnog zgloba može javiti i kada bolesnik pokušava ispružiti lakat protiv otpora koji pruža ispitivač (43). Jedan od kliničkih testova koji može pomoći u otkrivanju ovog sindroma jest test posterolateralne radiokapitelarne plike kojeg su opisali Park i sur. 2019. godine (48). (Slika 4) Za početak izvođenja ovog testa bolesnikova ruka mora biti ispružena u laktu. Ispitivač treba uhvatiti bolesnikovo zapešće jednom rukom i pritom postaviti podlakticu u pronaciju, a palac druge ruke mora postaviti na posterolateralni dio zglobne pukotine humeroradijalnog zgloba i snažno pritisnuti pokušavajući izazvati bol. Potom ne popuštajući pritisak palcem postupno mora flektirati lakat. Ako se bol na koju se bolesnik požali na početku testa pri početnoj fleksiji lakta znatno smanji nakon što ispitivač flektira lakat preko 90° fleksije, test se smatra pozitivnim (48).



**Slika 4.** Prikaz izvođenja testa posterolateralne radiokapitelarne plike. **A)** za početak izvođenja testa bolesnikova ruka mora biti ispružena u laktu. Ispitivač jednom rukom postavlja podlakticu u pronaciju te palcem druge ruke snažno pritišće posterolateralni dio zglobne pukotine humeroradijalnog zgloba; **B)** ispitivač postupno flektira bolesnikov lakat zadržavajući pritisak palcem; **C)** ispitivač flektira bolesnikov lakat preko 90° fleksije uz održavanje pritiska.

### 5.1.2. Dijagnostičke metode

Prvi i najvažniji korak u postavljanju dijagnoze sindroma sinovijalnog nabora lakta jest posumnjati na njega nakon iscrpno uzete anamneze i detaljno načinjenog kliničkog pregleda. Danas je MR zlatni standard za verifikaciju sindroma sinovijalnog nabora i to napose ako se prilikom pretrage intraartikularno primjeni kontrast (MR artrografija). Od pomoći u dijagnostici može biti i dinamički UZV (45).

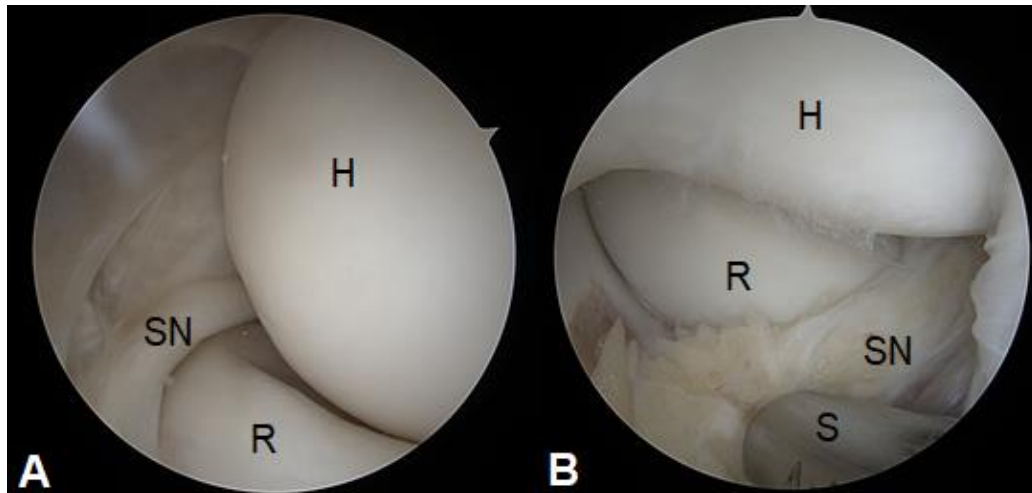


**Slika 5.** Prikaz zadebljanog posterolateralnog sinovijalnog nabora humeroradijalnog zgloba na MR snimkama lakta. Na **A**) koronalnoj T2-mjerenom snimci, kao i na **B**) sagitalnoj T2-mjerenom snimci strelica ukazuje na zadebljani posterolateralni nabor koji je uklješten u humeroradijalnom zglobu. Preuzeto iz: Park KB, Kim SJ, Chun YM, Yoon TH, Choi YS, Jung M. Clinical and diagnostic outcomes in arthroscopic treatment for posterolateral plicae impingement within the radiocapitellar joint. *Medicine (Baltimore)*. 2019 May;98(18):e15497. Slika 4; str. 5. uz dopuštenje Wolters Kluwer. (48)

### 5.1.3. Liječenje

Liječenje sindroma sinovijalnog nabora lakta uvijek se započinje odmorom i poštedom od svih provocirajućih sportskih i/ili radnih aktivnosti. Od pomoći mogu biti i neke od procedura fizikalne terapije uz primjenu nesteroidnih protuupalnih lijekova (45). U slučaju perzistiranja simptoma, indicirano je operacijsko liječenje koje se danas uglavnom čini artroskopski i tijekom kojeg valja odstraniti sinovijalni nabor. Prema

rezultatima provedenih istraživanja, odstranjenje sinovijalnog nabora tijekom artroskopskog zahvata dovodi do odličnog rezultata u više od 90 % bolesnika uz mogućnost povrata svim sportskim i radnim aktivnostima (42-44). Valja istaknuti da su Kim i sur. izvijestili da je u 30% bolesnika nakon odstranjenja sinovijalnog nabora zaostao i nadalje škljocaj prilikom kretnje, no da taj škljocaj više nije izazivao bol (45).



**Slika 6.** Intraoperacijska fotografija načinjena tijekom artroskopskog zahvata na laktu na kojoj je vidljiv zadebljan sinovijalni nabor humeroradijalnog zgloba. **A)** sinovijalni nabor nalazi se između kapituluma humerusa i glave radijusa; **B)** odstranjenje nabora motoriziranim instrumentom (engl. shaver). H humerus, R radijus, SN sinovijalni nabor, S shaver. Ljubaznošću doc. dr. sc. Barbarić Starčević

## 5.2. POSTEROLATERALNA ROTATORNA NESTABILNOST

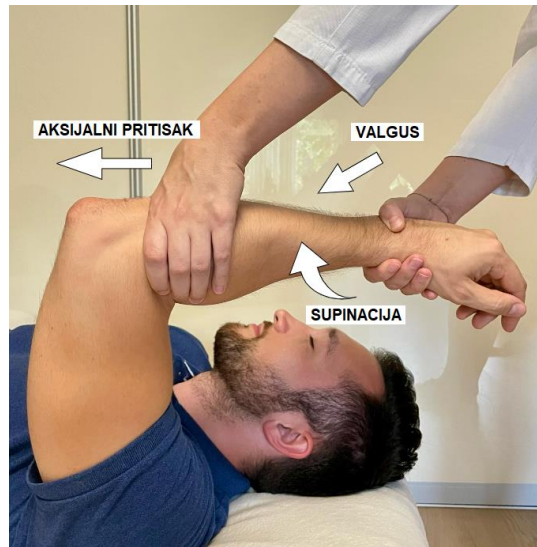
Škljocanje u laktu može biti posljedica nestabilnosti lakta i to kada je riječ o posterolateralnoj rotatornoj nestabilnosti (u daljnjem tekstu PLRN) koja nastaje uslijed rupture lateralnog ulnarnog kolateralnog ligamenta (49). Rotacijska nestabilnost karakterizirana je pomakom ulne i radijusa s obzirom na humerus i dovodi do pomaka ulne od trohleje humerusa prilikom supinacije, što posljedično iščašuje humeroradijalni zglob. PLRN se u 94% slučajeva javlja kao posljedica traume i to najčešće prilikom pada na dlan ruke ispružene u laktu dok je podlaktica u supinaciji. Padom može doći do ozljede lateralnog kolateralnog ligamentarnog kompleksa te oštećenja radijalne glave ili koronoidnog nastavka (49-53). Također, manje ponavljajuće mikrotraume koje nastaju tijekom sportskih aktivnosti poput tenisa, rukometa, vaterpola i bejzbola, mogu dovesti do ozljede ligamenata i uzrokovati PLRN (54). Osim toga, nestabilnost može nastati i ijtrogeno, kao komplikacija kontinuirane lokalne primjene kortikosteroidnih injekcija ili kao posljedica tijekom kirurškog pristupa u sklopu liječenja lateralnog epikondilitisa (54).

### 5.2.1. Klinička slika

Bolesnici se žale na bol i osjećaj preskoka u laktu napose prilikom izvođenja pune ekstenzije lakta dok je podlaktica u supinaciji. Može biti prisutan i osjećaj zaključavanja u laktu, koji se javlja u pokretu ispružanja ruke i to kada je lakat pod kutom od 40° fleksije (50,55). Većina bolesnika s kroničnim PLRN može imati normalan izgled lakta s punim opsegom pokreta, a palpacija prilikom pregleda ne mora izazvati bol (54). Za ispitivanje PLRN nestabilnosti, opisano je nekoliko kliničkih testova, a ovom prilikom opisat ću izvođenje lateralnog pivot-shift testa (engl. *lateral pivot shift test*), testa podizanja (engl. *push-up test*), testa ustajanja (engl. *stand-up test*) te testa pod nazivom „*tabletop relocation test*“ (55-57).

Lateralni pivot-shift test (Slika 7) izvodi se tako da je bolesnik u ležećem položaju. Ruku koja se ispituje bolesnik postavlja iznad glave tako da mu je rame u vanjskoj rotaciji. Zatim ispitivač jednom rukom obujmi podlakticu te ruke i postavi ju u maksimalno izvedivu supinaciju, dok drugu ruku postavi na lakat tako da pomiče podlakticu u smjeru valgusa. Ispitivač potom istovremeno flektira lakat, primjenjuje aksijalni pritisak i pomiče lakat u smjeru valgusa. Pri otprilike 40° fleksije nestabilnost je najizraženija

te se u tom trenutku može zamijetiti izbočenje straga (to je iščašen humeroradijalni zglob) uz jasno vidljivu jamicu iznad glave radijusa. Ako usprkos izraženoj nelagodi bolesnik dopusti daljnju kretnju fleksije, glava radijusa će „poskočiti“ i vratiti se u normalan položaj (56).

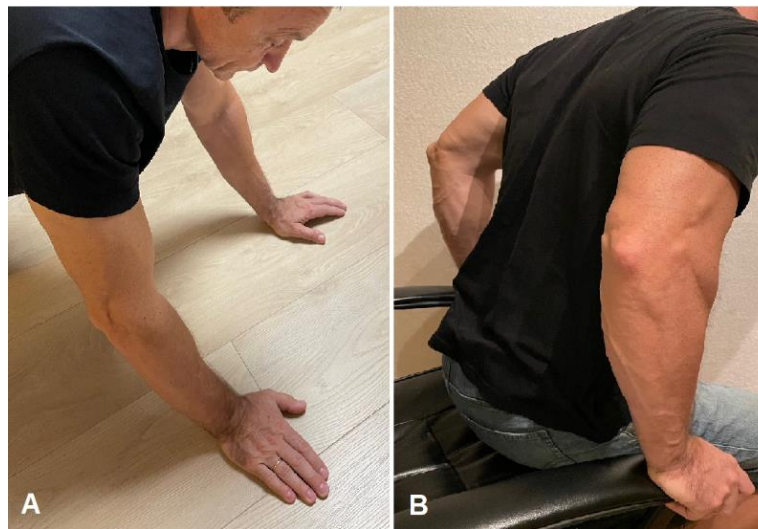

**Slika 7.** Izvođenje lateralnog pivot-shift testa. Bolesnik je u ležećem položaju i ruku postavlja iznad glave tako da mu je rame u vanjskoj rotaciji. Ispitivač jednom rukom obuhvati podlakticu te ruke i postavi ju u maksimalno izvedivu supinaciju, dok drugu ruku postavi na lakat tako da pomiče podlakticu u smjeru valgusa. Potom istovremeno flektira lakat, primjenjuje aksijalni pritisak i pomiče lakat u smjeru valgusa. Pri otprilike 40° fleksije nestabilnost je najizraženija i može se zamijetiti izbočenje straga (iščašenje humeroradijalnog zgloba) uz jasno vidljivu jamicu iznad glave radijusa.

Za test podizanja (Slika 8 A) bolesnik se mora postaviti u položaj u kojemu se uobičajeno čine sklekovi. Ramena mu moraju biti abducirana, laktovi u fleksiji od 90°, podlaktice u maksimalno izvodivoj supinaciji, a dlanovi moraju biti postavljeni šire od širine ramena. Potom valja pokušati izvesti sklek. Test se smatra pozitivnim ako se simptomi praćeni strahom pojave kad bolesnik izvodi sklek (55). U testu ustajanja (Slika 8 B) bolesnik mora sjediti u stolcu s rukohvatima tako da se dlanovima opire o rukohvate i da su mu pritom ruke odmaknute od tijela, podlaktice u maksimalno izvodivoj supinaciji, a laktovi u fleksiji od 90°. Ispitivač potom zatraži od bolesnika da



se podigne sa stolca koristeći samo snagu ruku. Test se smatra pozitivnim ako se bolesniku tijekom te kretnje podizanja javi strah da će lakat „iskočiti“ (55). *Tabletop relocation test* izvodi se u dva dijela. Prije početka testa, bolesnik treba biti u uspravnom položaju tako da se nalazi ispred stola i pritom rukom koja se ispituje obuhvatiti bočni rub stola. U prvom dijelu testa bolesnik treba učiniti postupak u kojemu približava svoja prsa prema stolu dok postupno savija lakat (engl. *press-up maneuver*). Prilikom pokreta savijanja lakat mora biti usmjeren lateralno, a podlaktica u supinaciji. Ako je prisutna posterolateralna rotatorna nestabilnost lakta bolesnik će osjetiti strah i bol dok se približava stolu s laktom savijen pod kutom od 40°. U drugom dijelu testa ispitivač treba postaviti palac na glavu radijusa kako bi spriječio iščašenje humeroradijalnog zgloba. Zatim ispitivač zatraži bolesnika da ponovi postupak približavanja stolu prilikom kojeg ne osjeća bol niti strah. Ako ispitivač ukloni svoj palac dok je bolesnikov lakat savijen, ponovno će se javiti bol i time potvrditi dijagnoza (57).



**Slika 8.** Izvođenje nekih kliničkih testova koji su od pomoći prilikom dijagnosticiranja posterolateralne rotatorne nestabilnosti lakta. **A)** test podizanja – bolesnik se mora postaviti u položaj u kojemu se uobičajeno čine sklekovi, ramena mu moraju biti abducirana, laktovi u fleksiji od 90°, podlaktice u maksimalno izvodivoj supinaciji, a dlanovi moraju biti postavljeni šire od širine ramena. Potom bolesnik valja pokušati izvesti sklek; **B)** test ustajanja – bolesnik mora sjediti u stolcu s rukohvatima tako da se dlanovima opire o rukohvate i da su mu pritom ruke odmaknute od tijela, podlaktice u maksimalno izvodivoj supinaciji, a laktovi u fleksiji od 90°. Ispitivač potom zatraži od bolesnika da se podigne sa stolca koristeći samo snagu ruku.

### 5.2.2. Dijagnostičke metode

Nakon akutne traume lakta uz standardne RTG snimke često je potrebno načiniti i CT. Pri kliničkoj sumnji na PLRN od koristi su dinamički UZV i MR (54,58).

Na temelju kliničke slike i slikovnih pretraga, PLRN se kategorizira u tri stupnja. U prvom stupnju prisutna je posterolateralna rotatorna subluksacija lakta, koja se može potvrditi lateralnim pivot-shift testom. U drugom stupnju riječ je o nepotpunom iščašenju lakta, s koronoidnim nastavkom postavljenim ispod trohleje. U trećem stupnju dolazi do potpunog iščašenja lakta pri čemu se koronoidni nastavak pomiče iza humerusa. Treći stupanj PLRN ima tri podtipa. U podtipu 3A prednji dio medijalnog kolateralnog ligamenta (u daljnjem tekstu MCL) je neozlijeđen, a to omogućuje da lakat ostane stabilan prilikom pomicanja podlaktice u smjeru valgusa nakon što je učinjena repozicija. U podtipu 3B prednji dio MCL-a je rupturiran, što dovodi do nestabilnosti lakta pri pomicanju podlaktice u smjeru valgusa nakon učinjene repozicije. Podtip 3C karakterizira potpuna nestabilnost lakta (50).

### 5.2.3. Liječenje

Liječenje PLRN može biti konzervativno ili kirurško, a odabir metode ovisi o težini simptoma i stupnju nestabilnosti. Osnova konzervativnog liječenja jest izbjegavanje pokreta ili aktivnosti koje izazivaju simptome uz korištenje zglobnih imobilizacijskih ortoza koje ograničavaju pokrete lakta i time omogućuju zaraštanje ligamenata. Osim toga, savjetuje se provođenje fizikalnih terapija za jačanje mišića koji stabiliziraju lakat te uporaba nesteroidnih protupalnih lijekova (50). Kirurško liječenje uključuje rekonstrukciju ligamenata za što se koriste različiti presadci, poput aponeuroze mišića, *m. triceps brachii*, tetiva mišića, *m. palmaris longus* ili pak tetive mišića, *m. gracilis* i *m. semitendinosus* (53,54).



### **5.3. ŠKLJOCAJ LIGAMENTA, *LIG. ANULARE RADII***

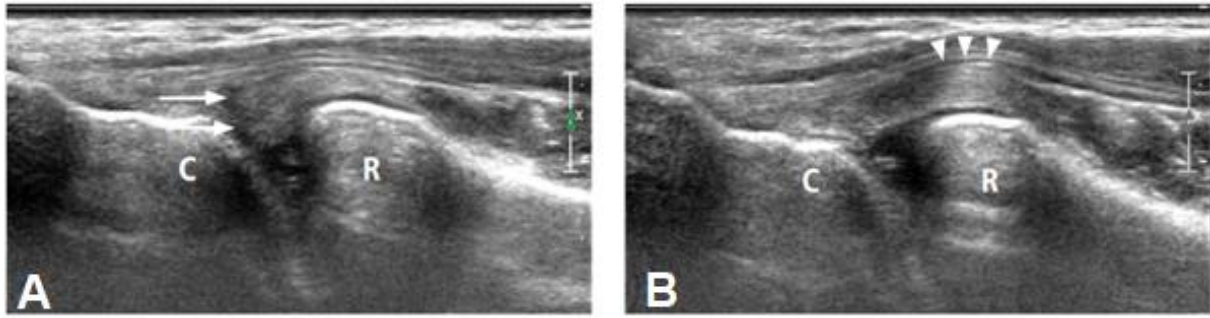
Simptomatsko škljocanje ligamenta, *lig. anulare radii* rijedak je uzrok boli u lateralnom ili anterolateralnom dijelu lakta te često ostaje neprepoznato. Prilikom pregibanja i ispružanja lakta dio anularnog ligamenta sklizne preko glave radijusa i interponira se u u humeroradijalni zglob i potom se vrati na svoje anatomsko mjesto, uzrokujući pri tome škljocaj (59). Do toga preskoka dijela anularnog ligamenta najčešće dolazi nakon traume lakta i to obično nakon prijeloma distalnog humerusa ili proksimalnog radijusa, odnosno nakon iščašenja glave radijusa. No, i višestruke ponavljajuće mikrotraume mogu uzrokovati degeneraciju anularnog ligamenta koja također može dovesti do pomaka dijela ligamenta preko glave radijusa (60,61).

#### **5.3.1. Klinička slika**

Ovo se stanje očituje pojavom bolnog preskoka s lateralne ili anterolateralne strane lakta prilikom fleksije lakta i to ako je podlaktica pronirana (59).

#### **5.3.2. Dijagnostičke metode**

Za postavljanje dijagnoze simptomatskog škljocanja anularnog ligamenta, od najveće koristi su dinamički UZV i dinamička MR jer se na njima može vidjeti njegovo zadebljanje, a dinamičkom pretragom se može uočiti i trenutak kada se dio anularnog ligamenta interponira u humeroradijalni zglob (Slika 9) (1,61).



**Slika 9.** Ultrazvučni prikaz lateralne strane lakta u bolesnika sa simptomatskim škljocajem anularnog ligamenta. **A)** lakat je u trenutku snimanja u ekstenziji; longitudinalni prikaz anterolateralnog dijela lakta pri čemu je proksimalni dio zadebljanog anularnog ligamenta (označen strelicama) skliznuo preko glave radijusa i interponirao se u humeroradijalni zglob. **B)** lakat je u trenutku snimanja u fleksiji; longitudinalni prikaz anterolateralnog dijela lakta pri čemu se zadebljani anularni ligament (označen trokutima) vratio na anatomsko mjesto oko glave radijusa. C kapitulum; R glava radijusa. Preuzeto iz: Chai JW, Kim SJ, Lim HK, Bae KJ. *Ultrasonographic diagnosis of snapping annular ligament in the elbow. Ultrasonography.* 2015 Jan;34(1):71-73. Slika 1; str. 72. Uz dopuštenje. (61)

### 5.3.3. Liječenje

Liječenje se uvijek započinje uobičajenim konzervativnim metodama u smislu smanjenja provocirajućih aktivnosti i provođenja fizikalnih terapija (1). U slučaju perzistiranja tegoba, indicirano je kirurško liječenje. Tijekom artroskopskog ili otvorenog zahvata, valja odstraniti dio anularnog ligamenta koji se interponira tijekom pokretanja lakta. Nakon resekcije, potrebno je evaluirati funkciju anularnog ligamenta provjerom stabilnosti proksimalnog radioulnarnog zgloba. U slučaju nestabilnosti tog zgloba u istom postupku i to otvorenim zahvatom valja rekonstruirati anularni ligament fascijom mišića, *m. triceps brachii* (59).

## 5.4. RADIOULNARNA SINOSTOZA

Sinostoza je sraslost dviju dugih kostiju i ona u znatnoj mjeri sprječava fiziološke pokrete zahvaćenog segmenta ekstremiteta. Radioulnarnom sinostozom, koja se najčešće nalazi u kranijalnoj polovici podlaktice, označavamo abnormalan koštani spoj između radijusa i ulne. U slučaju postajanja radioulnarne sinostoze, rotacije podlaktice su u manjoj ili većoj mjeri ograničene (62). Sinostoze mogu biti prirođene, ali mogu nastati i posttraumatski ili biti ijtrogeno uzrokovane. Prirođena radioulnarna sinostoza može biti nasljedna i može se javiti u sklopu različitih sindromskih bolesti, ali znatno se češće javlja kao izolirana anomalija. U 60% slučajeva je obostrana (63). Posttraumatske radioulnarne sinostoze najčešće nastaju nakon prijeloma obje podlaktične kosti u istoj razini, zatim nakon ozljeda visoke energije te Monteggia prijeloma. Ijtrogeni nastanak radioulnarnih sinostoza veže se uz predugi vremenski interval od ozljede do operacijskog zahvata, zatim uz dulju imobilizaciju ili pak uz odgođenu rehabilitaciju. Nastanak sinostoza može potaknuti i kirurški zahvat i to u prvom redu ako se kroz jedan rez pokuša načiniti osteosinteza obje kosti podlaktice ili ako se koriste predugi kortikalni vijci koji mogu potaknuti stvaranje koštanih mostova (64).

### 5.4.1. Klinička slika

Prirođena radioulnarna sinostoza dijagnosticira se obično između druge i šeste godine života kada roditelji zamijete da dijete ima poteškoće tijekom određenih aktivnosti. Tako primjerice, ako je podlaktica u pronaciji, dijete ima poteškoće prilikom hranjenja, pranja lica ili hvatanja lopte. S druge strane, ako je podlaktica u supinaciji, dijete ima problem kada želi raditi na tipkovnici. Kompenzacijskim kretnjama u ramenu dijete može djelomično nadoknaditi deficit u tim kretnjama, tako abdukcijom u ramenu nadoknađuje gubitak aktivne pronacije, a adukcijom u ramenu gubitak aktivne supinacije. Također, moguća je i pojava bolnog preskoka ili osjećaja ukočenosti u laktu (63). Kliničkim pregledom otkrit će se značajno ograničena ili pak potpuno neizvediva (tzv. blokada) kretanja pronacije i supinacije i to kako prilikom aktivnog pokušaja bolesnika da izvede navedene pokret, tako i pri pokušaju pasivnog izvođenja pokreta (64).

#### 5.4.2. Dijagnostičke metode

Dijagnoza se potvrđuje RTG snimkama lakta u anteroposteriornim i lateralnim projekcijama te CT-om na kojima je vidljiv koštani most između ulne i radijusa (60). Iako UZV i MR mogu pomoći u dijagnostici, ipak je CT metoda izbora jer se njome dobivaju najkonkretnije informacije o veličini, položaju i strukturi sinostoze, što je važno za planiranje kirurškog liječenja (63,65).

#### 5.4.3. Liječenje

Konzervativno liječenje, tj. samo praćenje, savjetuje se kad je anomalija jednostrana i kada bolesnik nema većih ograničenja tijekom obavljanja svakodnevnih životnih aktivnosti (hranjenje i higijena). Kirurško je liječenje indicirano kada je anomalija prisutna obostrano, kada je podlaktica pozicionirana u više od 60° pronacije te kada bolesnik ima teškoće tijekom obavljanja svakodnevnih životnih aktivnosti. Dvije su opcije kirurškog liječenja. Jedna je resekcija sinostoze te umetanje mekog tkiva da se onemogući ponovno sraštanje radijusa i ulne. Druga mogućnost jest derotacijska osteotomija radijusa i ulne s ciljem namještanja podlaktice u funkcionalni položaj (66).

## 5.5. PRIROĐENO IŠČAŠENJE GLAVICE RADIJUSA

Prirođeno iščašenje glave radijusa u pravilu je obostrano i nije povezano s traumom, a karakterizirano je dismornim promjenama glave radijusa i kapituluma humerusa. Iako je najčešća prirođena anomalija lakta, prirođeno iščašenje glave radijusa izuzetno je rijetko, s procijenjenom učestalošću od 0,06 do 0,16% (67,68). Glava radijusa je u najvećem broju slučajeva (65%) iščašena prema straga, u 18 % slučajeva iščašena je prema naprijed, dok je u 17% slučajeva riječ o iščašenju prema lateralno (69). Znatno se češće javlja u sklopu nekog kongenitalnog sindroma nego kao izolirana anomalija.

### 5.5.1. Klinička slika

Tegobe se obično javljaju kada se dijete započne koristiti rukom, ili češće, tek za vrijeme adolescencije (70). Manje dijete se najčešće prezentira bezbolnim ograničenjem opsega pokreta praćenim deformacijom lakta. Starije se dijete, uz bolove, može žaliti i na osjet preskoka prilikom pokretanja lakta. Preskok glave radijusa karakteristično se javlja prilikom savijanja lakta ili prilikom izvođenja pokreta rotacije podlaktice, primjerice pri otključavanju/zaključavanju brave ključem. Pri kliničkom pregledu zamjećuje se ograničenje opsega pokreta u laktu, u prvom redu prosupinacije, a u velikom broju slučajeva se prilikom pokretanja lakta može osjetiti preskok glave radijusa (70).

### 5.5.2. Dijagnostičke metode

Od slikovnih metoda za postavljanje dijagnoze najčešće je dovoljno RTG snimanje lakta u dvjema projekcijama. Na tim se snimcima vidi iščašenje glave radijusa, koja je povećana i konveksno oblikovana te hipoplastičan kapitulum humerusa. U slučajevima kada se odlučuje za kirurško liječenje potrebno je načiniti MR ili CT (70,71).

### 5.5.3. Liječenje

Ako su simptomi blagi, što je često slučaj u mlađe djece, savjetuje se samo redovito praćenje. Kirurško se liječenje indicira zbog boli, funkcionalnog oštećenja ili iz estetskih razloga. Dvije su mogućnosti kirurškog liječenja i to ili pokušaj repozicije glave radijusa

uz korektivnu osteotomiju radijusa ili pak odstranjenje glave radijusa. Odstranjenje glave radijusa umanjuje bol, ali može dugoročno dovesti do drugih problema, poput nestabilnosti lakta, nastanka valgus deformacije lakta ili pak do rasta radijusa i ponovne pojave tegoba. Od iznimne važnosti naglasiti da se taj zahvat smije činiti tek kada se dostigne koštana zrelost kako bi se izbjegao daljnji rast radijusa te je i nadalje najbolja metoda liječenja prirođenog iščašenja radijusa (69).

## 6. OSTALI UZROCI ŠKLJOCANJA U LAKTU

Prilikom pregleda osobe koja se žali na škljocaj u laktu, treba imati na umu da škljocaj može biti i u osnovi posljedica pomaka slobodnog zglobnog tijela unutar zgloba. Slobodno zglobno tijelo može biti kalcifikat, posljedica avulzijskog prijeloma, odlomljeni osteofit, ili je pak riječ o heterotopičnoj osifikaciji ili hondrokalcinozi (72). Osim toga može biti posljedica i nekih specifičnih stanja poput sinovijalne hondromatoze lakta i osteochondritis disekansa (lat. *osteochondritis dissecans*, u daljnjem tekstu OCD).

Sinovijalna hondromatoza rijetka je benigna proliferativna bolest sinovijalne ovojnice zgloba, tetive ili burze koja rezultira stvaranjem slobodnih zglobnih tijela (73). Razlikujemo primarnu i sekundarnu hondromatozu. Primarna se ubraja u neoplazme zbog velike mogućnosti recidiva, ali i mogućnosti maligne transformacije. Sekundarni oblik sinovijalne hondromatoze javlja se u sklopu degenerativnih promjena zgloba, nakon OCD-a, kao posljedica prijeloma ili avaskularne nekroze (74). Sinovijalna hondromatoza se obično javlja u osoba srednje životne dobi, između 30. i 50. godine života, nešto češće u muškaraca (73). Obično zahvaća samo jedan zglob, u prvom redu koljeno (74). Kada zahvati lakat, bolesnici se žale na škljocanje, bol te ponavljajuće blokade kretnji s postupnim, ali progresivnim deficitom ekstenzije, dok su kretnje prosupinacije u najvećem broju slučajeva održane u punom opsegu (73,74). Progresijom bolesti, može doći i do razvoja sindroma kubitalnog kanala (9). Za potvrđivanje dijagnoze potrebno je uz detaljan klinički pregled i standardne RTG snimke lakta u dvije projekcije načiniti i CT te MR lakta. Sinovijalna hondromatoza lakta se u današnje vrijeme liječi kirurški i to artroskopskim zahvatom tijekom kojeg se odstranjuju slobodna zglobna tijela te čini subtotalna sinovijektomija (75). Artroskopski zahvat danas je metoda izbora za liječenje sinovijalne hondromatoze lakta. To potvrđuju istraživanja Muellera i sur., kao i Fluryja i sur. koji su ustanovili da je vrijeme oporavka nakon artroskopskog pristupa kraće od oporavka nakon otvorenog pristupa te da su sami bolesnici zadovoljniji ishodom (74,76).

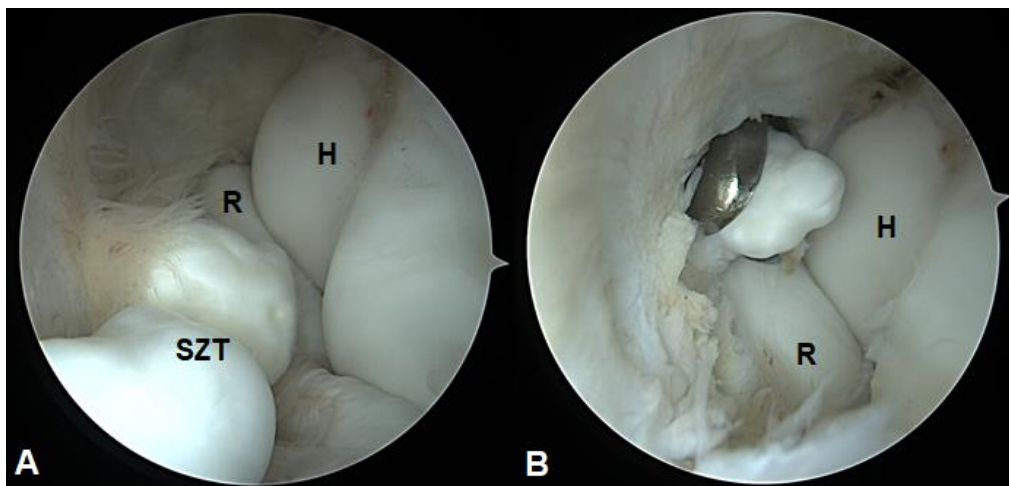
Osteochondritis disekans žarišno je oštećenje površine zgloba koje se očituje aseptičkim odvajanjem komadića zglobne hrskavice s dijelom pripadajuće suphondralne kosti ili bez njega (77,78). Najčešće zahvaća koljeno. Iako su u literaturi opisane razne lokalizacije na laktu, primjerice na glavi radijusa, na olekranonu i na trohleji humerusa, ipak se u najvećem broju slučajeva pojavljuje na kapitulumu

humerusa pa se u literaturi za tu lokalizaciju rabi naziv OCD lakta. Obično se javlja na dominantnoj ruci sportski aktivnih adolescenata, u dobi između 11. i 21. godine koji se bave aktivnostima u kojima je prevladavajuća ponavljajuća kretnja rukom iznad razine ramena, tijekom koje lakat čini pokret od gotovo pune fleksije do maksimalno izvedive ekstenzije (77). Ta je kretnja karakteristična za tzv. bacačke sportove kao što su bejzbol, bacanje koplja, rukomet i vaterpolo. OCD lakta se često javlja i u gimnastičara, dizača utega te vozača motokrosa, ali u njih zbog drugog razloga. Naime, u tim sportovima lakat postaje zglobov koji nosi opterećenje tijela, posebice u punoj ekstenziji lakta kad čak 60% aksijalnog opterećenja prolazi kroz humeroradijalni zglob (79). Osnovni simptom je bol koja se javlja tijekom sportske aktivnosti, a koja se s vremenom postupno pojačava te im u konačnici onemogućuje bavljenje sportom. Karakteristično je da u bolesnika koji nastavljaju sa sportskom aktivnošću, usprkos prisutnoj boli, dolazi do postupnog gubitka potpune pokretljivosti lakta. Isprva se bolesnici žale na nemogućnost potpunog ispužanja lakta, a s duljim trajanjem simptoma deficit ekstenzije može doseći i do 40°. U slučaju da se koštano-hrskavični fragment odvoji, tj. ako postane slobodno zglobno tijelo, bolesnici se mogu žaliti na blokadu kretnje ili pak opisuju osjet preskakanja i škljocanja tijekom izvođenja pokreta u laktu (77). Uz klinički pregled, tijekom kojeg se najjača osjetljivost na palpaciju nalazi u lateralnom i stražnjem dijelu humeroradijalnog dijela zgloba, obvezno se moraju načiniti tri rendgenske snimke lakta, i to dvije standardne snimke - anteroposteriorna i laterolateralna te treća koja se također snima u anteroposteriornom smjeru, ali prilikom snimanja lakat mora biti u položaju od 45° fleksije, a podlaktica u maksimalno izvodivoj supinaciji (78,79). U daljnjoj dijagnostičkoj obradi neizostavno se mora načiniti MR jer omogućuje procjenu veličine, lokalizacije i izgleda koštano-hrskavičnog oštećenja, kao i razlikovanje stabilnog od nestabilnog OCD-a (77,79). Iako se može koristiti i za dijagnostiku, CT se uobičajeno upotrebljava za prijeoperacijsko planiranje (80). Razlikujemo stabilan i nestabilan oblik OCD-a lakta (81). U stabilnom obliku, zona rasta kapituluma humerusa je otvorena i opseg pokreta u laktu je potpun, zbog čega je ovaj oblik reverzibilan te se može izliječiti neoperacijskim načinom (81,82). Karakteristike nestabilnog oblika OCD-a lakta su da je zona rasta kapituluma humerusa zatvorena, da je prisutan deficit ekstenzije veći od 20°, kao i da je slikovnom obradom utvrđeno da je fragment u ležištu demarkiran rubom sklerotične kosti. Taj oblik OCD-a lakta zahtijeva kirurško liječenje (79,82). Najvažniji čimbenik za odabir metode kirurškog liječenja jest točna lokalizacija koštano-hrskavičnog oštećenja. Tako primjerice



Kolmodin i Saluan savjetuju da se za oštećenja koja su smještena u središnjem dijelu kapituluma humerusa rabi ili neka od metoda stimulacije koštane srži ili da se fragment fiksira, dok za oštećenja koja zahvaćaju lateralni rub kapituluma humerusa smatraju da je obvezna rekonstrukcija u smislu prijenosa autolognog koštano-hrskavičnog presatka. Danas se u najvećem broju slučajeva ti zahvati čine artroskopski (78,79,81,82).

Kada se škljocaj u laktu javlja periodično nakon nekog pokreta rukom njegov je nastanak tada vrlo vjerojatno povezan sa slobodnim zglobnim tijelom u nekom od odjeljaka lakta. Taj škljocaj je u pravilu bolan i može ili na neko vrijeme ili potpuno ograničiti kretnje u zglobu lakta. Detaljnim kliničkim pregledom te dijagnostičkim metodama od kojih prednost imaju dinamičke, potrebno je utvrditi točan uzrok nastanka slobodnog zglobnog tijela i prema tome odrediti način liječenja.



**Slika 10.** Intraoperacijska fotografija uklanjanja slobodnih zglobnih tijela prilikom artroskopije lakta. **A)** prikaz slobodnih zglobnih tijela u prednjem odjeljku lakta; **B)** uklanjanje slobodnih zglobnih tijela iz lakta pomoću hvatača. H humerus, R radijus, SZT slobodna zglojna tijela. Ljubaznošću doc. dr. sc. Barbarić Starčević

## 7. ZAKLJUČAK

Škljocaj je primarno slušni fenomen koji se javlja prilikom pokretanja zgloba i najčešće ne izaziva nikakve simptome. Kada škljocaj uzrokuje simptome, obično su blagi, ali škljocaj može dovesti i do pojave boli ili nekih drugih simptoma koji značajno smanjuju funkciju zahvaćenog ekstremiteta. Škljocanje u laktu ima mnogo uzroka koji se mogu podijeliti na uzroke na medijalnoj strani lakta, uzroke na lateralnoj strani lakta te na uzroke kod kojih je škljocaj u osnovi posljedica pomaka slobodnog zglobnog tijela unutar zgloba. Prilikom pregleda osobe koja se žali na simptomatski škljocaj u laktu potrebno je učiniti detaljnu anamnestičku obradu i poman klinički pregled. Nakon pregleda uvijek je potrebna primjena ciljane dijagnostičke obrade. Ovisno o tegobama i stadiju bolesti, liječenje se u pravilu započinje konzervativnim metodama, a ako tegobe ustraju pristupa se kirurškom liječenju. Uklanjanje simptoma važno je za postizanje što bolje funkcije lakta, a time i veće kvalitete svakodnevnog života bolesnika.

## **8. ZAHVALE**

Zahvaljujem svom mentoru, prof. dr. sc. Ivanu Bojaniću na svim savjetima, strpljenju, trudu i izdvojenom vremenu za izradu ovog rada.

Zahvaljujem doc. dr. sc. Katarini Barbarić Starčević na izdvojenom vremenu i trudu uloženom za izradu ovog rada.

Zahvaljujem članovima Povjerenstva na evaluaciji ovog rada.

Zahvaljujem svojim roditeljima, Miroslavu i Đurđici te bratu Marku koji su mi uvijek pružali bezuvjetnu ljubav i podršku.

Zahvaljujem svojim prijateljima na svojoj pruženoj podršci tijekom studiranja.

## 9. LITERATURA

1. Moscagiuri M, Frizziero A, Bigliardi D, Vittadini F, Pantalone A, Perazzo L i sur. Snapping of the Upper Limb: a Clinical Overview. *Muscle Ligaments Tendons J.* 2022 Jul;12(03):308-20.
2. Bjerre JJ, Johannsen FE, Rathcke M, Krogsgaard MR. Snapping elbow-A guide to diagnosis and treatment. *World J Orthop.* 2018 Apr18;9(4):65-71.
3. Aquilina AL, Grazette AJ. Clinical Anatomy and Assessment of the Elbow. *Open Orthop J.* 2017 Nov30;11(1):1347-52.
4. Cohen SB, Valko C, Zoga A, Dodson CC, Ciccotti MG. Posteromedial elbow impingement: magnetic resonance imaging findings in overhead throwing athletes and results of arthroscopic treatment. *Arthroscopy.* 2011 Oct;27(10):1364-70.
5. Bryce CD, Armstrong AD. Anatomy and Biomechanics of the Elbow. *Orthop Clin North Am.* 2008 Apr;39(2):141-54.
6. Krmpotic-Nemanic J, Marusic A. Anatomija čovjeka: Systema musculare, Mišićni sustav. 2., korigirano izdanje. Zagreb: Medicinska naklada; 2007.
7. Zwerus EL, Willigenburg NW, Scholtes VA, Somford MP, Eygendaal D, van den Bekerom MP. Normative values and affecting factors for the elbow range of motion. *Shoulder Elbow.* 2019 Jun;11(3):215-24.
8. Calfee RP, Manske PR, Gelberman RH, Van Steyn MO, Steffen J, Goldfarb CA. Clinical assessment of the ulnar nerve at the elbow: reliability of instability testing and the association of hypermobility with clinical symptoms. *J Bone Joint Surg Am.* 2010 Dec1;92(17):2801-8.
9. Childress HM. Recurrent ulnar-nerve dislocation at the elbow. *Clin Orthop Relat Res.* 1975 May;(108):168-73.
10. O'Driscoll SW, Horii E, Carmichael SW, Morrey BF. The cubital tunnel and ulnar neuropathy. *J Bone Joint Surg Br.* 1991 Jul;73(4):613-7.
11. Michelin P, Leleup G, Ould-Slimane M, Merlet MC, Dubourg B, Duparc F. Ultrasound biomechanical anatomy of the soft structures in relation to the ulnar nerve in the cubital tunnel of the elbow. *Surg Radiol Anat.* 2017 Nov;39(11):1215-21.

12. Okamoto M, Abe M, Shirai H, Ueda N. Morphology and dynamics of the ulnar nerve in the cubital tunnel. Observation by ultrasonography. *J Hand Surg Br.* 2000 Feb;25(1):85-9.
13. Chuang HJ, Hsiao MY, Wu CH, Özçakar L. Dynamic Ultrasound Imaging for Ulnar Nerve Subluxation and Snapping Triceps Syndrome. *Am J Phys Med Rehabil.* 2016 Jul;95(7):e113-4.
14. Bordes SJ Jr, Jenkins S, Bang K, Turgut M, Iwanaga J, Loukas M, Spinner RJ, Dumont AS, Tubbs RS. Ulnar nerve subluxation and dislocation: a review of the literature. *Neurosurg Rev.* 2021 Apr;44(2):793-8.
15. Doughty CT, Bowley MP. Entrapment Neuropathies of the Upper Extremity. *Med Clin North Am.* 2019 Mar;103(2):357-70.
16. Knežević I, Barbarić Starčević K, Starčević D, Bojanić I. Sindrom kubitalnog kanala. *Liječ vjesn.* 2021;143(1-2):42-50.
17. Davis EN, Chung KC. The Tinel sign: a historical perspective. *Plast Reconstr Surg.* 2004 Aug;114(2):494-9.
18. Bauer B, Chaise F. Correction of ulnar claw hand and Wartenberg's sign. *Hand Surg Rehabil.* 2022 Feb;41S:S118-27.
19. Richardson C, Fabre G. Froment's sign. *J Audiov Media Med.* 2003 Mar;26(1):34.
20. Cheng CJ, Mackinnon-Patterson B, Beck JL, Mackinnon SE. Scratch collapse test for evaluation of carpal and cubital tunnel syndrome. *J Hand Surg Am* 2008 Nov;33(9):1518-24
21. Riccio M, Gravina P, Pangrazi PP, Ceconato V, Gigante A, De Francesco F. Ulnar nerve anteponition with adipofascial flap, an alternative treatment for severe cubital syndrome. *BMC Surg.* 2023 Sep;23(1):268
22. Pfister G, Barbier O, Ollat D. "Snapping triceps": A rare and misleading condition – a clinical case report. *Hand Surg Rehabil.* 2018 Apr;37(2):121-3.
23. Spinner RJ, An KN, Kim KJ, Goldner RD, O'Driscoll SW. Medial or lateral dislocation (snapping) of a portion of the distal triceps: A biomechanical, anatomic explanation. *J Shoulder Elbow Surg.* 2001 Nov;10(6):561-7.

24. Fabrizio PA, Clemente FR. Variation in the triceps brachii muscle: A fourth muscular head. *Clin Anat.* 1997;10(4):259-63.
25. Rioux-Forker D, Bridgeman J, Brogan DM. Snapping Triceps Syndrome. *J Hand Surg.* 2018 Jan;43(1):90.e1-90.e5.
26. Imao K, Miwa H, Tsubokawa N, Maki Y, Endo N. Dislocation of the Medial Head of the Triceps With Ulnar Nerve Location Anterior to the Medial Epicondyle. *J Hand Surg.* 2020 Jan;45(1):72.e1-72.e4.
27. Spinner RJ, Goldner RD. Snapping of the Medial Head of the Triceps: Diagnosis and Treatment: *Tech Hand Up Extrem Surg.* 2002 Jun;6(2):91-7.
28. Hariri S, McAdams TR. Nerve Injuries About the Elbow. *Clin Sports Med.* 2010 Oct;29(4):655-75.
29. Cesmebasi A, O'driscoll SW, Smith J, Skinner JA, Spinner RJ. The snapping medial antebrachial cutaneous nerve. *Clin Anat.* 2015 Oct;28(7):872-7.
30. Richards RR, Regan WD. Medial epicondylitis caused by injury to the medial antebrachial cutaneous nerve: a case report. *Can J Surg J Can Chir.* 1989 Sep;32(5):366-7, 369.
31. Tham JL, Al-Ani Z. Elbow pain and clicking. *Skeletal Radiol.* 2022 Nov;51(11):2229-31.
32. Tourabi AC, Miquel A, Kara M, Phan C, Arrivé L, Menu Y. Snapping brachialis. *Diagn Interv Imaging.* 2013 Apr;94(4):453-6.
33. Rudy BS, Armstrong AD. Atraumatic snapping brachialis in a 37-year-old woman. *JAAPA.* 2007 Jan;20(1):48-51.
34. Coonrad RW, Spinner RJ. Snapping brachialis tendon associated with median neuropathy. A case report. *J Bone Joint Surg Am.* 1995 Dec;77(12):1891-3.
35. Ho CA. Cubitus Varus-It's More Than Just a Crooked Arm! *J Pediatr Orthop.* 2017 Sep;37 Suppl 2:S37-S41.
36. Verka PS, Kejariwal U, Singh B. Management of Cubitus Varus Deformity in Children by Closed Dome Osteotomy. *J Clin Diagn Res.* 2017 Mar;11(3):RC08-12.

37. Van Roy P, Baeyens JP, Fauvart D, Lanssiers R, Clarijs JP. Arthro-kinematics of the elbow: study of the carrying angle. *Ergonomics*. 2005;48(11-14):1645-56.
38. O'Driscoll SW, Spinner RJ, McKee MD, Kibler WB, Hastings H, Morrey BF i sur. Tardy Posterolateral Rotatory Instability of the Elbow due to Cubitus Varus. *J Bone Joint Surg Am*. 2001 Sep;83(9):1358-69.
39. Bauer AS, Pham B, Lattanza LL. Surgical Correction of Cubitus Varus. *J Hand Surg*. 2016 Mar;41(3):447-52.
40. Clarke R. Symptomatic, lateral synovial fringe (plica) of the elbow joint. *Arthroscopy*. 1988;4(2):112-6.
41. Commandre FA, Taillan B, Benezis C, Follacci FM, Hammou JC. Plica synovialis (synovial fold) of the elbow. Report on one case. *J Sports Med Phys Fitness*. 1988 Jun;28(2):209-10.
42. Antuna SA, O'Driscoll SW. Snapping plicae associated with radiocapitellar chondromalacia. *Arthroscopy*. 2001 May;17(5):491-5.
43. Kim DH, Gambardella RA, Elattrache NS, Yocum LA, Jobe FW. Arthroscopic Treatment of Posterolateral Elbow Impingement from Lateral Synovial Plicae in Throwing Athletes and Golfers. *Am J Sports Med*. 2006 Mar;34(3):438-44.
44. Bojanić I, Smoljanović T, Mahnik A. Artroskopija lakta. *Liječ Vjesn*. 2010 Jul-Aug;132(7-8):238-45.
45. Cerezal L, Rodriguez-Sammartino M, Canga A, Capiel C, Arnaiz J, Cruz A i sur. Elbow Synovial Fold Syndrome. *Am J Roentgenol*. 2013 Jul;201(1):W88-96.
46. Lubiowski P, Walecka J, Dziańach M, Stefaniak J, Romanowski L. Synovial plica of the elbow and its clinical relevance. *EFORT Open Rev*. 2020 Sep;5(9):549-57.
47. Steinert AF, Goebel S, Rucker A, Barthel T. Snapping elbow caused by hypertrophic synovial plica in the radiohumeral joint: a report of three cases and review of literature. *Arch Orthop Trauma Surg*. 2010 Mar;130(3):347-51.
48. Park KB, Kim SJ, Chun YM, Yoon TH, Choi YS, Jung M. Clinical and diagnostic outcomes in arthroscopic treatment for posterolateral plicae impingement within the radiocapitellar joint. *Medicine (Baltimore)*. 2019 May;98(18):e15497.

49. Dunning CE, Zarzour ZDS, Patterson SD, Johnson JA, King GJW. Ligamentous Stabilizers Against Posterolateral Rotatory Instability of the Elbow: J Bone Joint Surg Am. 2001 Dec;83(12):1823-8.
50. O'Driscoll SW, Bell DF, Morrey BF. Posterolateral rotatory instability of the elbow.: J Bone Joint Surg. 1991 Mar;73(3):440-6.
51. Hall JA, McKee MD. Posterolateral rotatory instability of the elbow following radial head resection. J Bone Joint Surg Am. 2005 Jul;87(7):1571-9.
52. Okazaki M, Takayama S, Seki A, Ikegami H, Nakamura T. Posterolateral Rotatory Instability of the Elbow With Insufficient Coronoid Process of the Ulna: A Report of 3 Patients. J Hand Surg. 2007 Feb;32(2):236-9.
53. Anakwenze OA, Kwon D, O'Donnell E, Levine WN, Ahmad CS. Surgical treatment of posterolateral rotatory instability of the elbow. Arthroscopy. 2014 Jul;30(7):866-71.
54. Koukos C, Kotsapas M, Sidiropoulos K, Traverso A, Bilsel K, Montoya F i sur. A Novel Surgical Treatment Management Algorithm for Elbow Posterolateral Rotatory Instability (PLRI) Based on the Common Extensor Origin Integrity. J Clin Med. 2024 Apr;13(8):2411.
55. Regan W, Lapner PC. Prospective evaluation of two diagnostic apprehension signs for posterolateral instability of the elbow. J Shoulder Elbow Surg. 2006 May;15(3):344-6.
56. Camp CL, Smith J, O'Driscoll SW. Posterolateral Rotatory Instability of the Elbow: Part II. Supplementary Examination and Dynamic Imaging Techniques. Arthrosc Tech. 2017 Apr;6(2):e407-11.
57. Arvind CHV, Hargreaves DG. Tabletop relocation test: A new clinical test for posterolateral rotatory instability of the elbow. J Shoulder Elbow Surg. 2006 Nov;15(6):707-8.
58. Noriego D, Carrera A, Tubbs RS, Guibernau J, San Millán M, Iwanaga J i sur. The lateral ulnar collateral ligament: Anatomical and structural study for clinical application in the diagnosis and treatment of elbow lateral ligament injuries. Clin Anat. 2023 Sep;36(6):866-74.



59. Kerver N, Boeddha AV, Gerritsma-Bleeker CLE, Eygendaal D. Snapping of the annular ligament: a uncommon injury characterised by snapping or locking of the elbow with good surgical outcomes. *Knee Surg Sports Traumatol Arthrosc.* 2019 Jan;27(1):326-33.
60. Aoki M, Okamura K, Yamashita T. Snapping annular ligament of the elbow joint in the throwing arms of young brothers. *Arthroscopy.* 2003 Oct;19(8):E4-7.
61. Chai JW, Kim S, Lim HK, Bae KJ. Ultrasonographic diagnosis of snapping annular ligament in the elbow. *Ultrasonography.* 2015 Jan;34(1):71-3.
62. Singh VK, Vargaonkar GS. An iatrogenic proximal radioulnar synostosis: a case report and review of literature. *Chin J Traumatol.* 2014;17(6):370-2.
63. Shinohara T, Horii E, Tatebe M, Yamamoto M, Okui N, Hirata H. Painful Snapping Elbow in Patients With Congenital Radioulnar Synostosis: Report of Two Cases. *J Hand Surg.* 2010 Aug;35(8):1336-9.
64. Dohn P, Khiami F, Rolland E, Goubier JN. Adult post-traumatic radioulnar synostosis. *Orthop Traumatol Surg Res.* 2012 Oct;98(6):709-14.
65. Kameda K, Miyatake K, Fujisawa T, Otoshi A, Kawabata Y, Kusaba Y i sur. Dynamic sonographic diagnosis of snapping elbow associated with congenital radioulnar synostosis. *JSES Rev Rep Tech.* 2022 Oct;3(1):116-9.
66. Rutkowski PT, Samora JB. Congenital Radioulnar Synostosis. *J Am Acad Orthop Surg.* 2021 Jul;29(13):563-70.
67. Roles NC. Congenital dislocation of the head of the radius. *Br Med J.* 1971 Jun;2(5763):712.
68. Mardam-Bey T, Ger E. Congenital radial head dislocation. *J Hand Surg.* 1979 Jul;4(4):316-20.
69. Kaas L, Struijs PAA. Congenital radial head dislocation with a progressive cubitus valgus: a case report. *Strategies Trauma Limb Reconstr.* 2012 Apr;7(1):39-44.
70. Gao J, Tang J, Li M, Li H, Peng Y, Wang C i sur. Bilateral anterior congenital radial head dislocation in adults: a case report and literature review. *Front Surg.* 2023 May;10:1155461.

71. Maruyama M, Takahara M, Kikuchi N, Ito K, Watanabe T, Ogino T. Snapping Elbow With Congenital Radial Head Dislocation: Case Report. *J Hand Surg.* 2010 Jun;35(6):981-5.
72. Folio LR, Craig SH, Wright GA, Battaglia MJ. Loose Body in Elbow of a Baseball Player: Arthroscopic/Radiologic Correlation. *Radiol Case Rep.* 2015 Nov;1(2):62-5.
73. Mo J, Pan J, Liu Y, Feng W, Li B, Luo K i sur. Bilateral synovial chondromatosis of the elbow in an adolescent: a case report and literature review. *BMC Musculoskelet Disord.* 2020 Dec;21(1):377.
74. Bojanić I, Batelja Vuletić L, Troha I, Smoljanović T, Borić I, Seiwerth S. Sinovijalna hondromatoza. *Liječ Vjesn.* 2010 Mar-Apr;132(3-4):102-10.
75. Zhu W, Wang W, Mao X, Chen Y. Arthroscopic management of elbow synovial chondromatosis. *Medicine (Baltimore).* 2018 Oct;97(40):e12402.
76. Flury MP, Goldhahn J, Drerup S, Simmen BR. Arthroscopic and open options for surgical treatment of chondromatosis of the elbow. *Arthroscopy.* 2008 May;24(5):520-5.e1.
77. Van Bergen CJ, Van Den Ende KI, Ten Brinke B, Eygendaal D. Osteochondritis dissecans of the capitellum in adolescents. *World J Orthop.* 2016 Feb;7(2):102-8.
78. Bojanić I, Levaj I, Dimnjaković D, Smoljanović T. Osteochondritis disekans lakta. *Paediatr Croat.* 2018;62(3):111-20.
79. Maruyama M, Takahara M, Satake H. Diagnosis and treatment of osteochondritis dissecans of the humeral capitellum. *J Orthop Sci.* 2018 Mar;23(2):213-9.
80. Itsubo T, Murakami N, Uemura K, Nakamura K, Hayashi M, Uchiyama S i sur. Magnetic Resonance Imaging Staging to Evaluate the Stability of Capitellar Osteochondritis Dissecans Lesions. *Am J Sports Med.* 2014 Aug;42(8):1972-7.
81. Kolmodin J, Saluan P. Osteochondritis Dissecans of the Humeral Capitellum: The Significance of Lesion Location. *Orthop J Sports Med.* 2014 Apr;2(4):232596711453084.

82. Takahara M, Mura N, Sasaki J, Harada M, Ogino T. Classification, Treatment, and Outcome of Osteochondritis Dissecans of the Humeral Capitellum: J Bone Joint Surg Am. 2007 Jun;89(6):1205-14.

## 10. ŽIVOTOPIS

Rođena sam 6. lipnja 1998. godine u Zagrebu. Od 2005. do 2013. godine pohađala sam Osnovnu školu Alojzija Stepinca u Zagrebu. 2013. godine upisala sam Gimnaziju Tituša Brezovačkog također u Zagrebu te 2017. maturirala u istoj školi. 2018. godine upisala sam Medicinski fakultet Sveučilišta u Zagrebu. Za vrijeme fakultetskog obrazovanja postala sam član Studentske sekcije za kirurgiju, Studentske sekcije za infektologiju i Studentske sekcije za anesteziologiju. Sudjelovala sam i izlagala rad na kongresu OSCON 2024. godine. Aktivno se služim engleskim jezikom te posjedujem osnovno znanje njemačkog jezika.