

Mikrokirurško liječenje varikokele u adolescenata

Kelava, Toni

Master's thesis / Diplomski rad

2024

Degree Grantor / Ustanova koja je dodijelila akademski / stručni stupanj: **University of Zagreb, School of Medicine / Sveučilište u Zagrebu, Medicinski fakultet**

Permanent link / Trajna poveznica: <https://um.nsk.hr/um:nbn:hr:105:159659>

Rights / Prava: [In copyright](#)/[Zaštićeno autorskim pravom.](#)

Download date / Datum preuzimanja: **2024-09-15**



Repository / Repozitorij:

[Dr Med - University of Zagreb School of Medicine Digital Repository](#)



SVEUČILIŠTE U ZAGREBU
MEDICINSKI FAKULTET

Toni Kelava

**Mikrokirurško liječenje varikokele u
adolescenata**

Diplomski rad



Zagreb, 2024.

Ovaj diplomski rad izrađen je u Zavodu za dječju kirurgiju Klinike za kirurgiju Kliničkog bolničkog centra Zagreb pod vodstvom dr. sc. Dina Papeša i predan je na ocjenu u akademskoj godini 2023./2024.

Popis i objašnjenje kratica korištenih u radu

DNK – deoksiribonukleinska kiselina

FSH - folikulostimulirajući hormon

LH – luteinizirajući hormon

LHRH – luteinizirajući hormon oslobađajući hormon

PHD – patohistološka dijagnoza

ROS – engl. reactive oxygen species

UCTD – engl. undifferentiated connective tissue disease

UZV – ultrazvuk

SADRŽAJ:

SAŽETAK

SUMMARY

UVOD.....	1
HIPOTEZA.....	17
CILJ RADA.....	18
ISPITANICI I METODE.....	19
REZULTATI.....	27
RASPRAVA.....	30
ZAKLJUČAK.....	32
ZAHVALE.....	33
LITERATURA.....	34
ŽIVOTOPIS.....	39

SAŽETAK

Mikrokirurško liječenje varikokele u adolescenata

Toni Kelava

Varikokela je naziv za abnormalno proširenje vena pampiniformnog pleksusa sjemenske vrpce. Lijeva unutrašnja spermatska vena je proširena u 85-90% slučajeva, a obostrano proširenje se nalazi u 10% muškaraca. Varikokela se javlja u otprilike 15% do 20% svih muškaraca, ali se nalazi i u 40% muškaraca sa primarnom neplodnošću te do 80% muškaraca sa sekundarnom neplodnošću. Varikokela može biti idiopatska (primarna) i simptomatska (sekundarna). Idiopatska varikokela se najčešće pojavljuje na lijevoj strani zbog anatomske razlike u uljevanju testikularne vene. Varikokele se klinički svrstavaju u tri stupnja. Cilj ovog rada je prikazati metodu, indikacije i ishode mikrokirurške operacije varikokele u dječaka i adolescenata. Učinjena je retrospektivna analiza podataka 92 pacijenta kod kojih je učinjena mikrokirurška varikokelektomija s formiranjem spermatsko-epigastrične venske prenosnice u razdoblju od srpnja 2021. do siječnja 2024. godine na Zavodu za dječju kirurgiju Kliničkog bolničkog centra Zagreb. Srednja dob pacijenata je bila 15 godina i 9 mjeseci. U općoj anesteziji je operirano 90 pacijenata, u lokalnoj anesteziji sa ilioingvinalnim blokom jedan i jedan u spinalnoj anesteziji. Najčešća indikacija za operaciju je bila varikokela 3. stupnja s klinički izraženom i ultrazvučno dokazanom hipotrofijom testisa (56 pacijenata), dok su ostale indikacije bile poremećaj spermograma, bol u testisu te ostale indikacije. Svi pacijenti su otpušteni kući unutar 24 sata. U školu su se svi pacijenti vratili unutar 7 dana, a sportskim aktivnostima se 90 vratilo unutar 2 tjedna, a preostala dva pacijenta unutar 3 tjedna od operacije. Postoperativno praćenje je bilo od 6-36 mjeseci. Od intraoperativnih komplikacija je zabilježeno jedno podvezivanje testikularne arterije koja je odmah rekonstruirana. Postoperativno je zamijećena jedna prolazna hidrokela i dva hematoma rane i skrotuma koji su se spontano povukli bez intervencije. Na kontrolnim Doppler pregledima nije zabilježen recidiv refluksa u Valsalvinom manevru. Kod 82 pacijenata je došlo do potpunog povlačenja varikoziteta, kod 8 do djelomičnog, a kod dva perzistiraju varikoziteti (bez venskog refluksa). Zaključno, mikrokirurška varikokelektomija je metoda koja je sigurna za pacijente, omogućava brz povratak svim aktivnostima i ima visoku uspješnost praćenu malim brojem komplikacija.

Ključne riječi: Dječja kirurgija; Mikrokirurška varikokelektomija; Varikokela

SUMMARY

Microsurgical varicocele treatment in adolescents

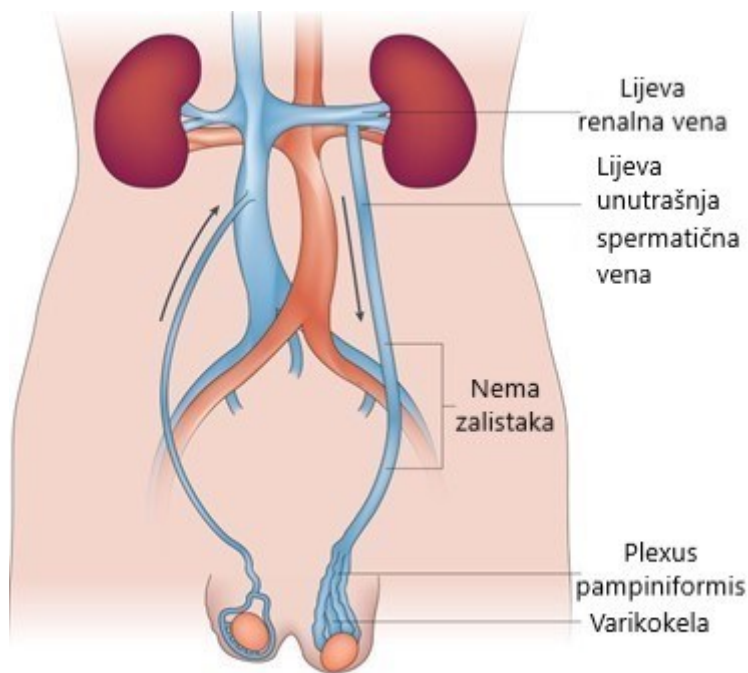
Toni Kelava

Varicocele denotes abnormal dilatation of spermatic cord pampiniform plexus veins. The left internal spermatic vein is dilated in 85-90% of patients with varicocele, and in 10% the dilatation is bilateral. Varicocele occurs in approximately 15% to 20% of all men, but the incidence is 40% in men with primary infertility and up to 80% in men with secondary infertility. Varicocele can be idiopathic (primary) or symptomatic (secondary). Idiopathic varicocele is typically left-sided due to anatomical difference between the left and right testicular vein drainage. Varicocele is classified into three clinical stages. The aim of this paper is to present the method, indications and results of microsurgical varicocele surgery in boys and adolescents. A retrospective data analysis on 92 patients who underwent microsurgical varicocelectomy with the formation of a spermatic-epigastric vein bypass from July 2021 to January 2024 at the University Hospital Center Zagreb Department of Pediatric Surgery was performed. Mean patient age was 15 years and 9 months. Overall, 90 patients were operated on under general anesthesia, one under local anesthesia with ilioinguinal block, and one under spinal anesthesia. The most common indication for surgery was grade 3 varicocele with testicular hypotrophy (56 patients) as seen clinically or with ultrasound. Other indications were abnormal semen analysis, testicular pain, or a combination of both. All patients were discharged home within 24 hours post surgery. All patients returned to school within 7 days, 90 returned to sports activities within 2 weeks, and two within 3 weeks of surgery. Postoperative follow-up ranged from 6-36 months. Regarding intraoperative complications, one inadvertent ligation of the testicular artery occurred, and was immediately reconstructed. Postoperatively, one transient hydrocele, two wounds and scrotal hematomas that resolved spontaneously without intervention were noted. No recurrence of reflux in the Valsalva maneuver was recorded on the control Doppler examinations. Varicose veins subsided completely in 82 patients, partially in 8 patients and persisted in 2 patients, but without venous reflux. In conclusion, microsurgical varicocelectomy is a safe method that offers high success rate, quick return to normal activities, and a low rate of postoperative complications.

Keywords: Paediatric Surgery; Microsurgical Varicocelectomy; Varicocele

UVOD

Varikokela je naziv za abnormalno proširenje vena pampiniformnog pleksusa unutar sjemenske vrpce (1). U djelu De Medicina, napisanom tijekom prvog stoljeća nove ere, Celsus pripisuje Grcima prvi opis varikokele (1). Iako neka pitanja u vezi s etiopatologijom i liječenjem varikokele još nisu razjašnjena, rano je prepoznato da varikokela uzrokuje hipotrofiju testisa i neplodnost. Tulloch je prvi operirao varikokelu u svrhu liječenja neplodnosti (1,2). Njegov prvotni izvještaj opisao je neplodnog muškarca s varikokelom i biopsijom dokazanim oštećenjem spermiogeneze. Nakon operacije je došlo do spontane trudnoće, a liječenje varikokele je napredovalo dalje od ublažavanja boli i otekline skrotuma. Od 1970. do 2000. godine, varikokelektomiji se pridaje veća važnost zbog uloge u liječenju i prevenciji muške neplodnosti. Osim klasične operacije podvezivanja proširenih vena, u literaturi se opisuju novi postupci za liječenje varikokela poput embolizacije i sklerozacije metodama intervencijske radiologije, mikrokirurško podvezivanje sa ili bez formiranja venske prenosnice, laparoskopsko podvezivanje i robotsko podvezivanje proširenih testikularnih vena, a objavljeni su i brojni pregledni članci na temu varikokele i njenog liječenja (3). Mikrokirurgija se danas koristi u cijelom svijetu i prema smjernicama Europske udruge urologa može se smatrati zlatnim standardom za liječenje varikokele (4).



Slika 1. Anatomija varikokele.

Modificirano prema: Jensen i suradnici (5)

Etiologija varikokele

Insuficijencijom i varikozitetima je lijeva unutrašnja spermatična vena proširena u 85-90% slučajeva, a obostrano proširenje se nalazi u 10% muškaraca (Slika 1) (2,4). Varikokela se javlja u otprilike 15% do 20% svih muškaraca, ali se nalazi i u oko 40% muškaraca sa primarnom neplodnošću te do 80% muškaraca sa sekundarnom neplodnošću (3,6). Iako su obično bezbolne, varikokele su klinički značajne jer su najčešće identificirani uzrok niskog broja spermija, smanjene pokretljivosti spermija, abnormalne morfologije spermija i povećane fragmentacije molekule DNK u spermijima (uz intoleranciju glukoze) (7). Također mogu tijekom dječje dobi negativno utjecati na rast testisa i dovesti do hipotrofije lijevog ili oba testisa, pri čemu je prvenstveno oštećena spermatogeneza, a blago ili nimalo hormonska funkcija testisa (3,8).

Varikokele se prema etiologiji dijele na primarne (idiopatske) i sekundarne (simptomatske).

Idiopatska varikokela se najčešće pojavljuje na lijevoj strani zbog anatomske razlike u odnosa ulijevanja unutrašnje testikularne (spermatične) vene, koja se s desne strane ulijeva u šuplju venu koso, dok se s lijeve strane ulijeva u lijevu bubrežnu venu (u kojoj je tlak viši nego u donjoj šupljoj veni), i to pod pravim kutom, što pogoduje povećanju tlaka, pojavi refluksa i otežava drenažu. Nadalje, važan faktor u pojavi varikokele je prirodni nedostatak zalistaka u testikularnoj veni koji je zamijećen u do 40% muškaraca (3,9,10). Razvoju lijevostrane varikokele pogoduje i anatomska smještaj lijeve testikularne vene ispod sigme. Zadržavanjem fecesa i plinova u sigmi komprimira se testikularna vena, što može rezultirati povratkom krvi prema testisima..

Simptomatska varikokela može nastati zbog poremećaja u protoku krvi uzrokovanih kompresijom na testikularne vene izvana. Poremećaje u protoku tako mogu stvoriti novotvorine bubrega, zatim novotvorine ili upalne promjene u retroperitoneju, hipertrofija lijevog bubrega (primjerice kod ageneze desnog bubrega) te tromboza testikularne ili bubrežne vene (4).

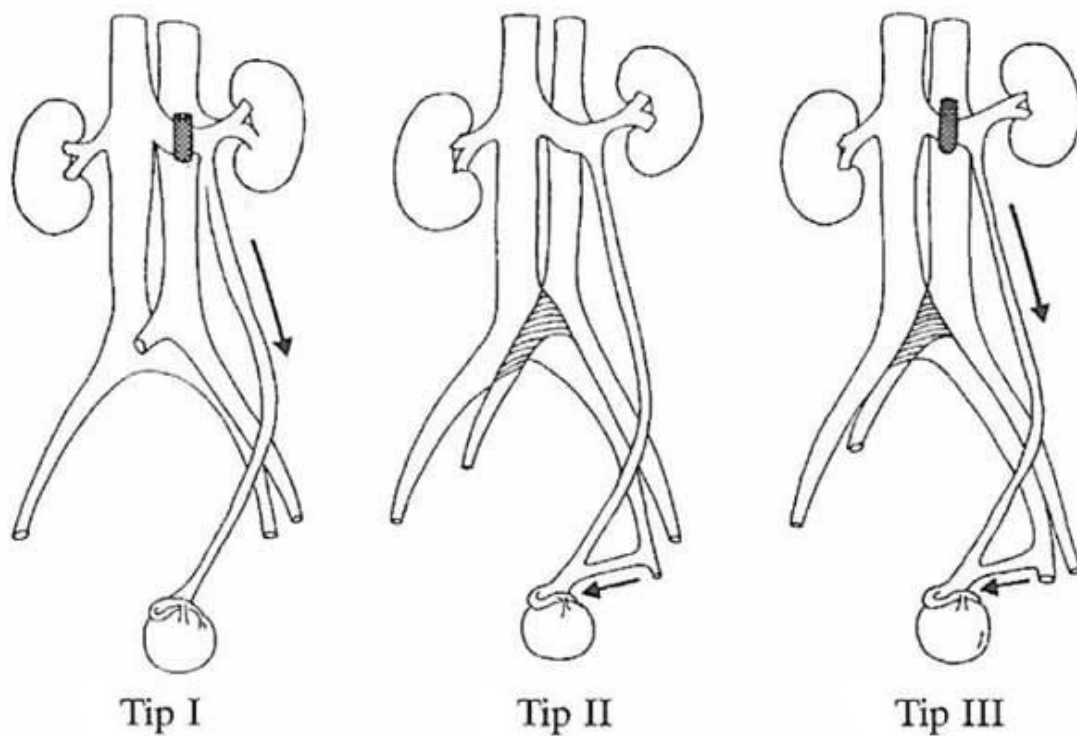
Iako etiopatogeneza varikokele nije u potpunosti razjašnjena, pretpostavlja se da ulogu imaju genetski i fenotipski čimbenici, te da postoji genetska predispozicije za razvoj varikokele visokog stupnja, poput nediferencirane displazije vezivnog tkiva (UCTD - engl. undifferentiated connective tissue disease) s nasljednom insuficijencijom venskih zalistaka i slabošću venskih stijenki (10,11). Sustavna venska insuficijencija može biti uzrok i insuficijencije vena donjih ekstremiteta i venske insuficijencije testisa te da prevalencija varikokele raste s godinama, s porastom od oko 10% za svako desetljeće života i incidencijom koja doseže 75% u osmom desetljeću života (12). U istraživanje Akbay i sur. su bila uključena 4052 dječaka u dobi od 2 do 19 godina te je otkriveno da je prevalencija varikokele u dječaka u grupi od 2 do 10 godina bila <1 %, 8% u grupi dječaka od 11 do 14 godina te 14% u dječaka dobi od 15 do 19 godina. Ova opažanja sugeriraju da se venska inkompetencija, što je karakteristika varikokele, primarno javlja tijekom testikularnog sazrijevanja (13). Većina studija koje su istraživale epidemiologiju varikokele su utvrdile da je varikokela češća kod visokih i mršavih mladića (s

nižim indeksom tjelesne mase), iako ta povezanost nije potvrđena u svim studijama (14). Povezanost visine i atletske građe s povećanom učestalošću varikokele se može objasniti na dva načina: 1) testikularna vena je duža u viših muškaraca pa je u njoj hidrostatski tlak viši i 2) mršavi muškarci su češće tjelesno aktivni zbog čega su izloženi učestalim povišenjima intraabdominalnog tlaka (npr. prilikom vježbanja), koje dovodi do refluksa venske krvi u skrotum.

Prema istraživanju Coolsaet-a, važan čimbenik u razvoju varikokele može biti anatomska kompresija lijeve renalne vene i/ili lijeve vanjske ilijačne vene, tzv. orašar fenomen (engl. nutcracker) (15). Fenomen orašara je naziv za kompresiju lijeve renalne vene ispod gornje mezenterične arterije pri čemu pacijent ima tipičan trijas simptoma: lumbalna bol, hematurija i varikokela (16). Coolsaet je venografskim studijama pokazao da varikokela može biti posljedica fenomena orašara kod kojeg zbog adekvatne kolateralne venske drenaže bubrega nema hematurije i lumbalnih bolova, već se samo razvije varikokela (15). Slična kompresija se također može pojaviti na razini vanjske ilijačne vene koja može biti komprimirana desnom ilijačnom arterijom koja prelazi preko nje. Kod izražene kompresije može nastati May-Thurner sindrom obilježen recidivni bolovima u zdjelici i dubokom venskom trombozom lijeve noge (17). Ukoliko je kompresija blaža, može se razviti varikokela zbog refluksa u vanjske (kremasterične) spermatske vene, bez drugih simptoma. Fenomen orašara je rjeđi kod pretilih muškaraca, moguće kao posljedica veće količine retroperitonealne masnoće (18).

Colsaet je prema razini refluksa podijelio varikokele na tri tipa (Slika 2) (15):

- 1) tip I (reno-spermatski refluks) - kompresija lijeve renalne vene gornjom mezenteričnom arterijom,
- 2) tip II - kompresija lijeve ilijačne vene desnom zajedničkom ilijačnom arterijom koja prelazi preko nje, i
- 3) tip III – kompresija venske drenaže na obje razine.



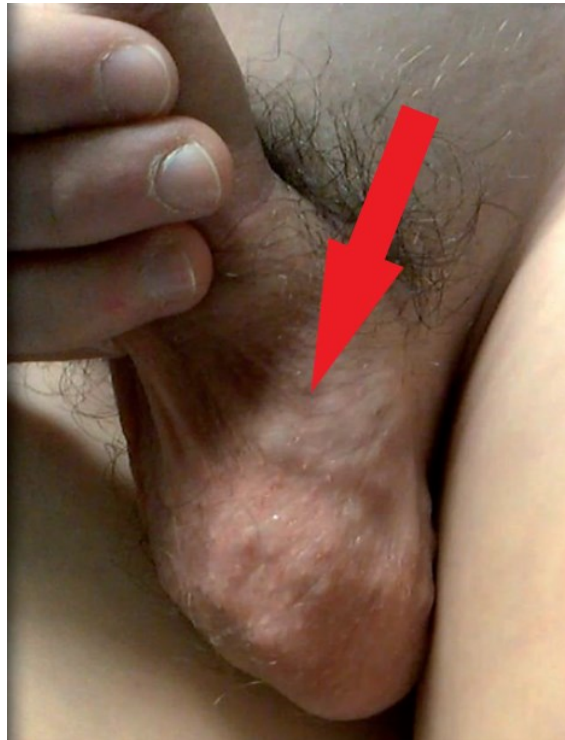
Slika 2. Coolsaet-ova klasifikacija varikokele prema etiologiji tj. mjestu kompresije.

Modificirano prema Coolsaet (15)

Dijagnoza

Varikokela prema kliničkim kriterijima koje su 1970. opisali Dubin i Amelar (19) svrstava u tri stupnja:

- 1) I. stupanj - varikokela je palpabilna samo za vrijeme stajanja tijekom izvođenja Valsalvinog manevra,
- 2) II. stupanj - varikokela je palpabilna i u mirovanju za vrijeme stajanja, i
- 3) III. stupanj - varikokela je vidljiva kroz kožu skrotuma (Slika 3).



Slika 3. Varikokela trećeg stupnja.

Modificirano prema Cimador i sur. (20)

S obzirom da je varikokela uglavnom asiptomatska najčešće se dijagnosticira u dječjoj i adolescentnoj dobi tijekom sistematskom pregledu ili ju zamijete pacijenti sami. Klinički pregled uključuje palpaciju testisa u stojećem položaju i procjenu veličine i konzistencije oba

testisa. Ukoliko se varikokela zamijeti kod dječaka prije puberteta ili je obostrana ili izolirana desnostrana potrebno je pacijenta uputiti na ultrazvučni pregled abdomena kako bi se isključila sekundarna varikokela zbog moguće vanjske kompresije tumorom (3).

UZV i Doppler se koriste za mjerenje dimenzija testisa i dimenzije vena pampiniformnog pleksusa te za prikaz refluksa krvi koji može biti prisutan kontinuirano ili samo prilikom Valsalvinog manevra. Kod adolescenata testis koji je manji za > 2 mL ili 20% u usporedbi s drugim testisom smatra se hipotrofičnim (4). Venski refluks otkriven samo na ultrazvuku klasificira se kao subklinička varikokela (4). Dopplerom se mjeri i maksimalna brzina refluksa krvi u Valsalvinom manevru jer se u nekim studijama pokazalo da brzina refluksa korelira sa stupnjem oštećenjem testisa (21).

Spermiogram se za procjenu spermatogeneze koristi samo kod starijih adolescenata koji su dosegli završni stupanj spolnog razvoja po Tanneru jer nalaz u ranijim stupnjevima razvoja nije pouzdan i ne postoje referentne vrijednosti (4). Uzorak ejakulata se analizira unutar sat vremena od davanja, a nakon tri dana apstinencije.

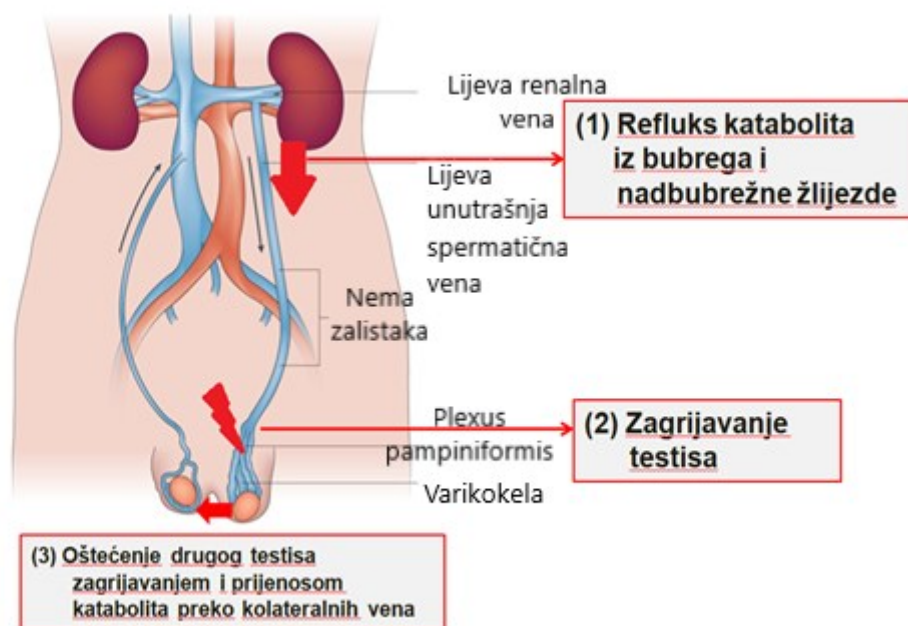
Iako su u više studija u muškaraca s varikokelom utvrđene povišene razine FSH i LH u serumu i abnormalan odgovor na LHRH test, te normalizacija nalaza nakon varikokelektomije, ova testiranja se ne provode rutinski u određivanju indikacije za operativni zahvat (22-27).

Mehanizam oštećenja spemiogeneze

Postoji nekoliko mehanizama kojima varikokela oštećuje testise (Slika 4) (3,4):

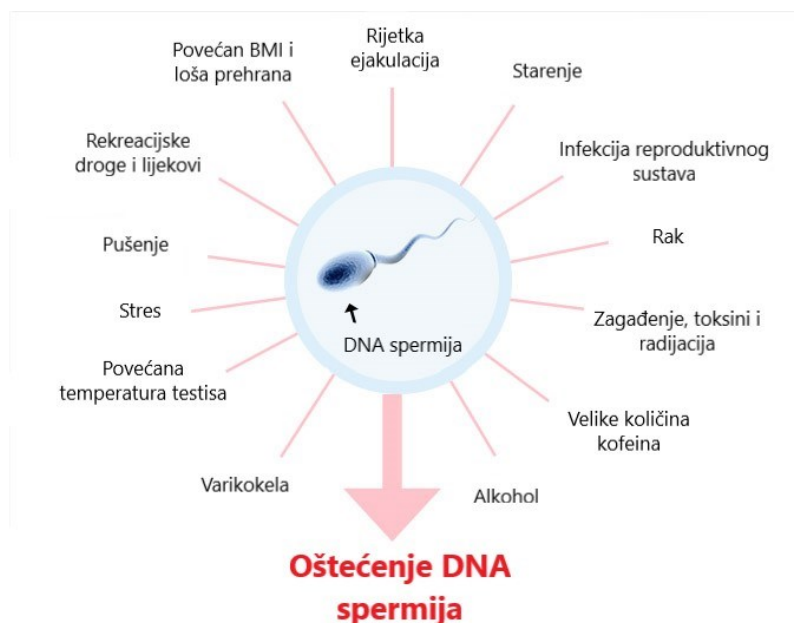
- povećanje testikularne i skrotalne temperature
- refluks metabolita iz bubrega i nadbubrežne žlijezde zbog retrogradnog krvotoka. Navedene molekule imaju oksidativno djelovanje poput slobodnih radikala kisika (engl. ROS – reactive oxygen species)
- testikularna hipoksija uzrokovana venskom stazom

Navedeni mehanizmi prvenstveno dovode do oksidativnog stres zbog povećanog stvaranja slobodnih radikala koji destabiliziraju molekulu DNK i dovode do njene fragmentacije, te zbog promijenjene sustavne i lokalne hormonalne funkcije sa smanjenom sekrecijom gonadotropina i androgena uz parakrinu neravnotežu unutar testisa što rezultira oštećenjem spermatogeneze, povećanjem apoptoze unutar tkiva testisa i povećanim stvaranjem dušičnog oksida unutar dilatiranih spermatskih vena (7, 28-32).



Slika 4. Mehanizam oštećenja testisa.

Modificirano prema Slici 1.



Slika 5. Mnogi prirodni i okolišni faktori dovode do oštećenja molekule DNK u spermijima, a sa stupnjem oštećenja najjače korelira prisutnost varikokele

Modificirano prema Szabó i sur. (7)

Indikacije za liječenje varikokele

Prema smjernicama Europske udruge urologa indikacije za liječenje varikokele u djece i adolescenata su (4):

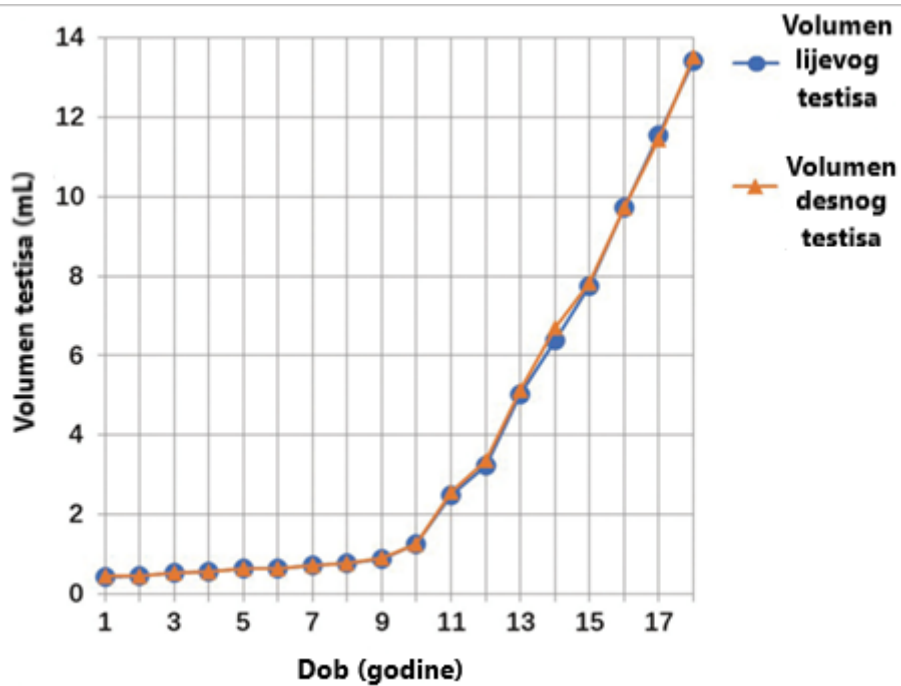
- Varikokela povezana s hipotrofijom lijevog testisa što treba biti potvrđeno na dva različita pregleda između kojih treba proći šest mjeseci jer asinkroni rast testisa može biti uzrok privremene asimetrije i u znatnog broja zdravih adolescenata. Razlika u volumenu od 2 ml ili 20% se smatra klinički značajnom.
- Prisutnost simptoma. Bol je prisutna u 2-10% muškaraca s varikokelom.
- Patološki nalaz spermograma u starijih adolescenata koji su dosegli završni 5. stupanj spolnog razvoja po Tanneru

Osim navedenog, liječenje varikokele se može ponuditi dječacima i adolescentima i u slučaju (4):

- Druge testikularne patologije poput hipotrofije desnog testisa ili nedostatka desnog testisa,
- Bilateralne palpabilne varikokela
- Estetskih razloga

Pacijentima dječje i adolescentne dobi koji ne ispunjavaju kriterije za kirurško liječenje se preporuča praćenje jednom godišnje (klinički pregled i UZV), a kada dosegnu 5. stupanj spolnog razvoja preporučam se učiniti spermogram.

Smanjeni ukupni volumen testisa (zbroj volumena desnog i lijevog testisa) je indikacijski kriterij koji se koristi na temelju percentilnih krivulja rasta testisa ukoliko su one dostupne (Slika 6 i 7) (33). U Republici Hrvatskoj takve krivulje nisu izrađene.



Slika 7. Krivulje rasta lijevog i desnog testisa.

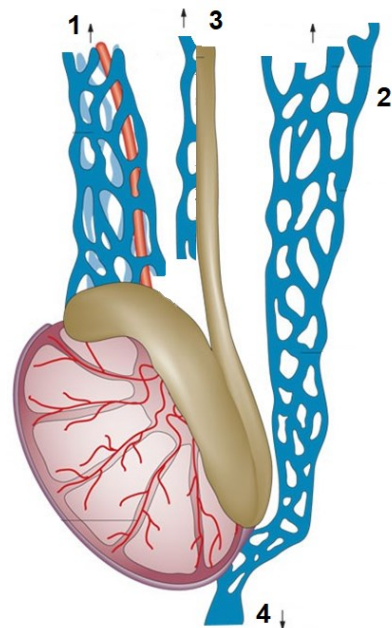
Modificirano prema Liu i sur. (34)

Fragmentacija DNK je pokazatelj koji se još ne koristi rutinski u indiciranju kirurškog liječenja, ali je u većini istraživanja pokazano da je stupanj fragmentacije veći od 0.3 (30%) povezan s višom stopom spontanih pobačaja i neplodnošću (28-32).

Kirurško liječenje varikokele

Kirurško liječenje varikokele temelji se na ligaciji unutarnjih i vanjskih spermatičnih vena. Venska drenaža testisa (Slika 8) se odvija u četiri smjera od kojih je glavni put kroz unutrašnju testikularnu venu.

- | | | | |
|---|--|---|---------------------------------|
| 1 | <u>Unutrašnja spermatična vena (testikularna vena)</u> | ⇒ | <u>Renalna vena</u> |
| 2 | <u>Vanjska spermatična vena (kremasterična)</u> | ⇒ | <u>Vanjska ilijačna vena</u> |
| 3 | <u>Vene duktusa deferensa</u> | ⇒ | <u>Unutrašnja ilijačna vena</u> |
| 4 | <u>Vene gubernakuluma</u> | ⇒ | <u>Kožne skrotalne vene</u> |



Slika 8. Venska drenaža testisa.

Modificirano prema Cimador i sur. (20)

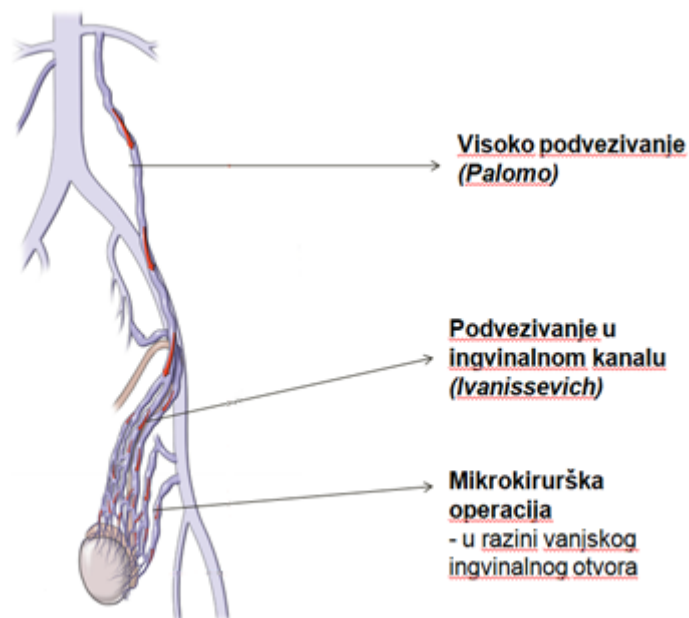
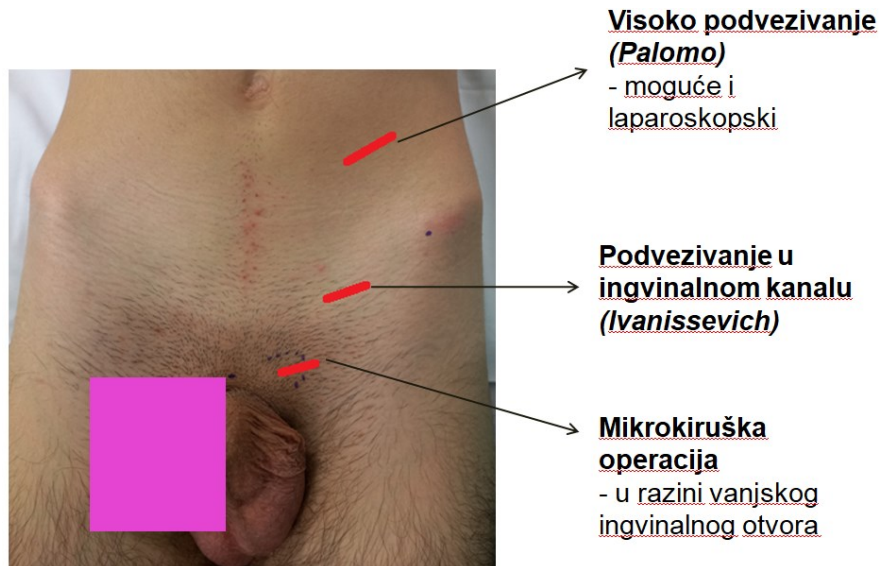
Refluks koji dovodi do varikokele može biti prisutan u dva od navedena četiri puta - kroz unutrašnju i vanjsku testikularnu venu (kremasterična vena).

Ligacija proširenih i refluksnih vena se izvodi na različitim razinama: ingvinalna ili subingvinalna mikrokirurška ligacija, supraingvinalna ligacija, te retroperitonealna ligacija otvorenom ili laparoskopskom tehnikom(1,3,4).

S obzirom na visinu ligacije unutarnje vene spermatiche, opisano je više kirurških metoda, no danas se najčešće koriste (Slika 9):

- 1) operacija po Palomu - ligacija ili resekcija unutarnje spermatične vene i arterije spermatiche proksimalnije od unutarnjeg ingvinalnog prstena (može se učiniti klasično ili laparoskopski),
- 2) operacija po Ivanissevichu – podvezivanje unutrašnje spermatične vene na razini unutarnjeg ingvinalnog otvora,

3) mikrokirurška ligacija (Marmar i Goldstein) - podvezivanje vanjskih i unutrašnjih testikularnih vena u razini ili ispod vanjskog ingvinalnog otvora uz očuvanje limfnih vodova i testikularne arterije (35-38).

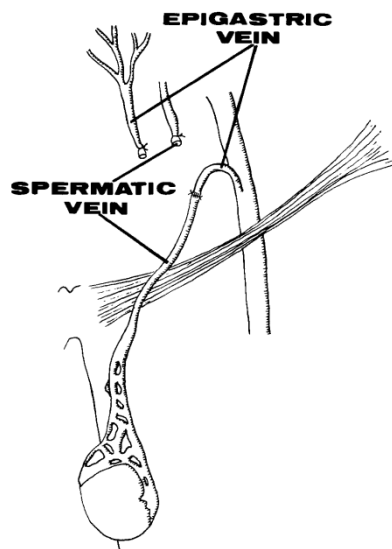


Slika 9. Razine kirurške ligacije venske drenaže testisa.

Modificirano prema Parekh i sur. (39); KBC Zagreb

Ingvinalnom i subingvinalnom ligacijom se podvezuju i unutrašnje i vanjske testikularne vene, dok se na retroperitonealnoj razini podvezuje samo unutrašnja testikularna vena, što objašnjava manju stopu recidiva refluksa kod mikrokirurške u odnosu na laparoskopsku metodu. Prednost mikrokirurške i laparoskopске ligacije u odnosu na klasičnu otvorenu retroperitonealnu ligaciju po Palomu (lijevim izmjeničnim rezom) je brži oporavak obzirom da nema oštećenja muskulature trbušnog zida kod kirurškog pristupa. Prednost ingvinalne mikrokirurške ligacije pred laparoskopskom tehnikom je što se može raditi u lokalnoj ili regionalnoj anesteziji, oporavak je nešto brži te je manja stopa recidiva i komplikacija (0.5-1% prema 5-8%) (4). Uspješnost je također veća u odnosu na radiološke metode (sklerozacija ili embolizacija) (40). Optičko povećanje se koristi jer je potrebno sačuvati limfne vodove i unutarnju spermatičnu arteriju koji su promjera do 0,5 mm u razini unutarnjeg prstena. Arteriju je potrebno sačuvati kako bi se izbjegla hipotrofija testisa zbog hipoperfuzije, posebice u dobi kada testis raste, a limfne vodove kako bi se izbjeglo stvaranje hidrokele (4). Laparoskopski pristup koji štedi arteriju je povezan je s većom incidencijom recidivne varikokele (4). Varikokelektomije koja štede limfu i arteriju sprječavaju stvaranja hidrokele i razvoja testikularne hipotrofije ili hipertrofije, te postižu bolju funkciju testisa prema testu stimulacije LHRH (4).

Nakon ligacije i potpunog prekida unutrašnje i vanjske testikularne vene drenaža testisa se odvija preko vena duktusa deferensa i gubernakularnih/skrotalnih vena (38). Kako bi se poboljšala venska drenaža testisa kod dječaka i adolescenata radi učinkovitije eliminacije spojeva s oksidativnim djelovanjem i boljeg hlađenja testikularnog tkiva, nakon mikrokirurške ligacije se može formirati venska premosnica unutrašnje testikularne vene i duboke epigastrične vene ili vene safene magne kojom se krv iz testisa preusmjerava u sustav unutrašnje ilijačne vene ili femoralne vene (Slika 10)(41-49). Na ovaj način se uspostavlja veza između sustava visokog venskog tlaka i područja nižeg tlaka. Nakon formiranja premosnice je došlo do značajnog poboljšanja parametara spermiograma te je došlo do nadoknadnog rasta lijevog testisa čime je smanjena hipotrofija i asimetrija (44, 48, 49).



Slika 10. Spermatično-epigastrična venska premosnica.

Preuzeto iz Belgrano i sur. (41)

HIPOTEZA

Mikrokirurško liječenje varikokele je sigurna i učinkovita metoda za liječenje varikokele kod dječaka i adolescenata sa visokom stopom uspješnosti i niskom učestalosti komplikacija.

CILJ RADA

Cilj rada je prikazati metodu, indikacije i ishode mikrokirurške operacije varikokele u dječaka i adolescenata.

ISPITANICI I METODE

Učinjena je retrospektivna analiza podataka svih pacijenata (do 18 godina starosti) kod kojih je učinjena mikrokirurška varikokelektomija s formiranjem spermatočno-epigastrične venske prenosnice u razdoblju od srpnja 2021. do travnja 2024. na Zavodu za dječju kirurgiju Klinike za kirurgiju Kliničkog bolničkog centra Zagreb. Mikrokirurška metoda liječenja varikokele se za sada u Republici Hrvatskoj radi jedino na Klinici za kirurgiju KBC-a Zagreb. Podaci su prikupljeni iz bolničkog informacijskog sustava. Za prikupljanje i analizu podataka korišten je program *Microsoft Office Excel*.

Dijagnoza je postavljena na temelju kliničkog i ultrazvučnog pregleda. Klinički je varikokela gradirana u tri stupnja u stojećem položaju prema kriterijima opisanim u Uvodu. Zabilježen je podatak o prisutnosti simptoma (bol, osjećaj težine ili zatezanja u testisu). Ultrazvučno su određeni parametri: volumen testisa, maksimalna širina testikularnih vena, prisutnost venskog refluksa u ležećem položaju sa i bez Valsalvinog manevra i maksimalna brzina retrogradnog toka krvi tijekom Valsalvinog manevra. Volumen testis je računat prema formuli najveća dužina x širina x visina testisa x 0,71 (korektivni faktor za elipsoid upisan u kvadar) (50-53). Spermogram je učinjen kod svih pacijenata u završnom Tanner 5. stadiju spolnog razvoja koji nisu imali simptome niti značajnu razliku u volumenu testisa (hipotrofiju).

Indikacije za liječenje varikokele bile su:

1. Prisutnost simptoma,
2. Hipotrofija zahvaćenog testisa,
3. Poremećaj spermograma kod pacijenata u završnoj fazi spolnog razvoja.

Hipotrofija je definirana kao klinički jasno manji testis ili volumna razlika od 20% na ultrazvučnoj volumetriji koja perzistira kroz godinu dana praćenja. Svim pacijentima je ponuđena mogućnost operativnog zahvata u lokalnoj, regionalnoj ili općoj anesteziji. Svi pacijenti su primljeni u bolnicu na dan operacije.

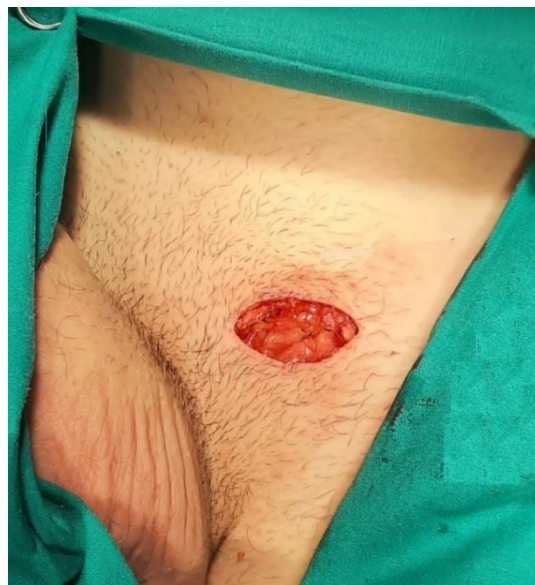Za operacijski zahvat korišten je operacijski mikroskop tvrtke Zeiss model S88 s prilagodljivim povećanjem. Pacijenti su operirani o općoj anesteziji, regionalnoj ili lokalnoj anesteziji. Perioperativno nije ordinirana antibiotska profilaksa, a postoperativno nije ordinirana antikoagulantna niti antiagregacijska terapija.

Pacijenti su otpušteni kući idući dan s preprukom toalete rane tuširanjem i poštediti od težih opterećenja do vađenja kožnih šava (10-14 dana). Šetnja je dozvoljena prvog postoperativnog dana. Kontrolni pregledi su učinjeni 10-14 dana nakon operacije, 3 i 12 mjeseci nakon operacije. Kontrolna UZV volumetrija i dopplerski pregled učinjeni su nakon 3 i 12 mjeseci nakon operacije, a kontrolni spermogram nakon 3 do 6 mjeseci.

Etičko povjerenstvo Kliničkoga bolničkog centra Zagreb odobrilo je studiju (broj odobrenja 02/013AG).

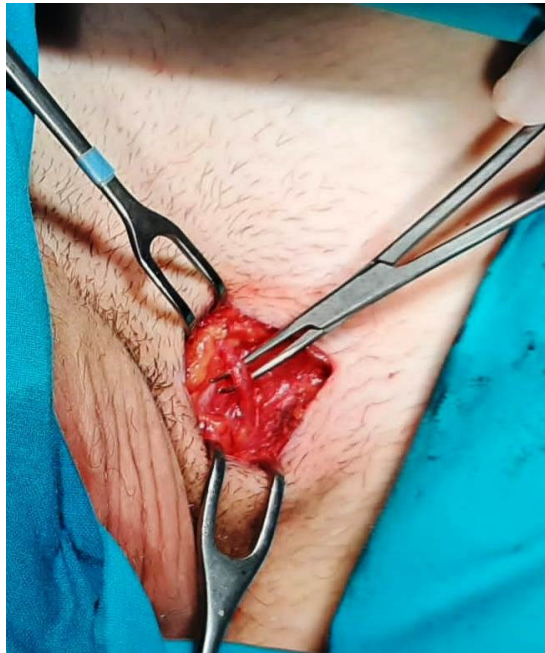Opis operacije (8)

Incizija duljine 3 – 4 cm smještena je u smjeru kožne brazde nad vanjskim ingvinalnim otvorom (Slika 11).



Slika 11. Kožna incizija

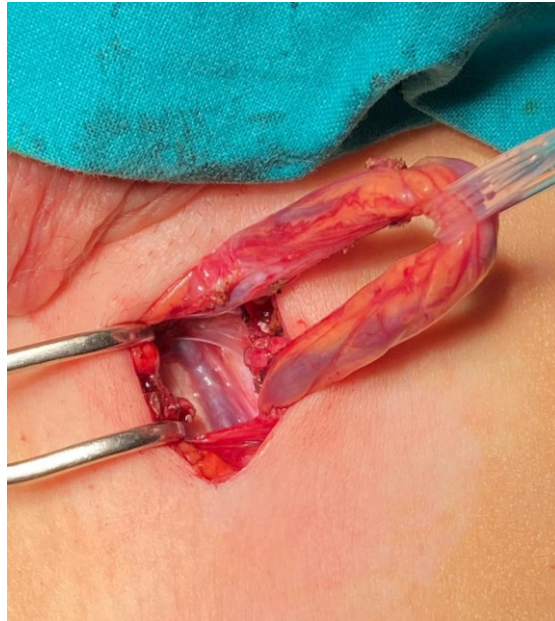
U potkožnom tkivu se pronade i očuva površna epigastrična vena (Slika 12). Površna epigastrična vena je varijabilnog tijeka, ali u preponi u pravilu prolazi kroz potkožno tkivo prema fossi ovalis u projekciji između vanjskog ingvinalnog otvora i sredine ingvinalnog ligamenta. Može se nalaziti iznad ili ispod Scarpine fascije, a promjer joj je od 1 do 1,5 mm.



Slika 12. Odizanje površne epigastrične vene

KBC Zagreb

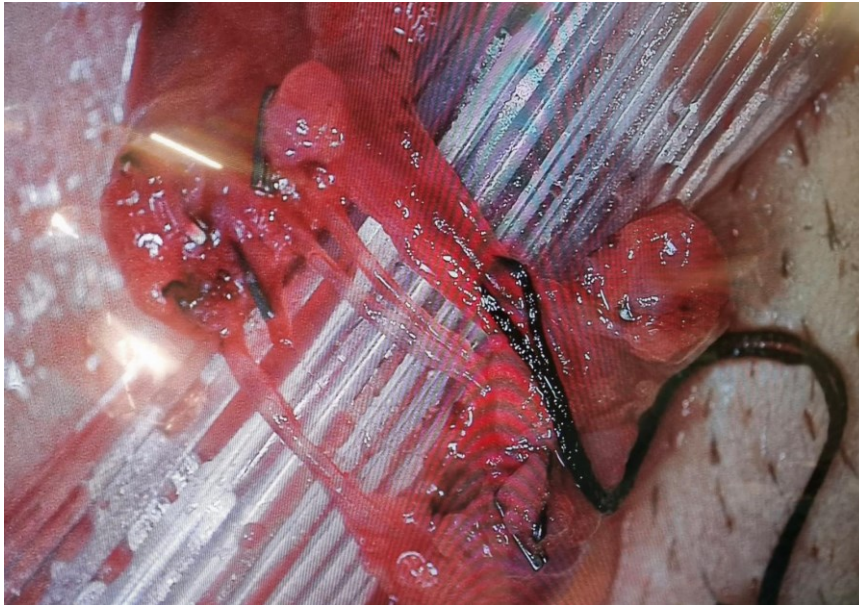
Potom se otvara vanjski ingvinalni prsten i sjemenski snop odiže na gumenoj traci (Slika 13)



Slika 13. Odizanje spermatičnog snopa na gumenu traku. U dnu ingvinalnog kanala se vidi široka vanjska testikularna vena

KBC Zagreb

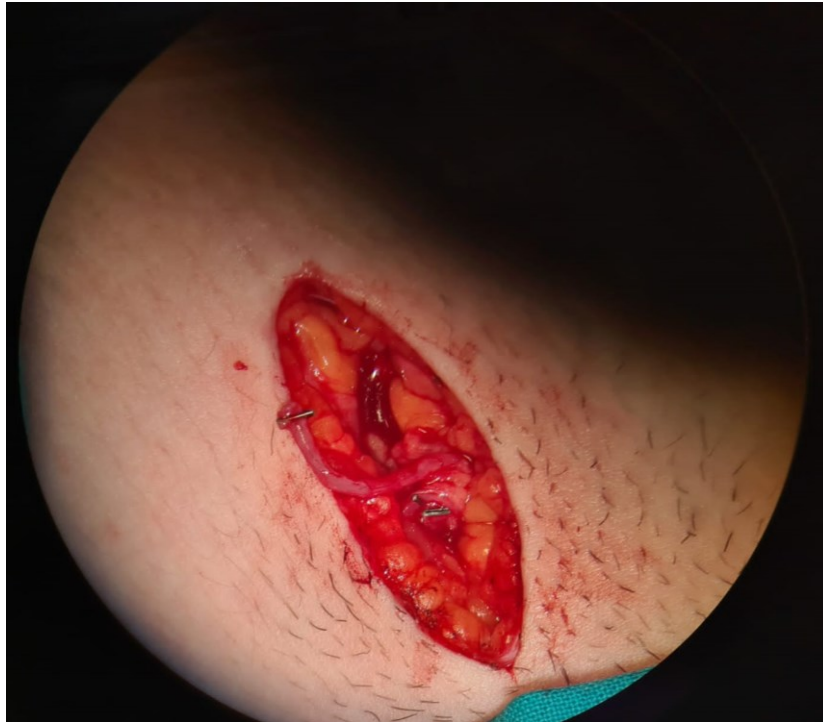Nakon toga se otvara i presiječe mišić kremaster uz podvezivanje vanjskih spermatičnih vena koje se nalaze u mišiću ili leže na dnu ingvinalnog kanala (Slika 13). Sjemenski snop se tada razdvoji u dva odjeljka: površnije smješten odjeljak sadrži proširene unutrašnje spermatične vene, arteriju i limfne vodove, a dublji odjeljak sjemenovod s okolnim tkivom i krvnim žilama. Nakon toga se gumena traka premješta kako bi samo površni odjeljak bio odignut, u kojem se pod kontrolom operacijskog mikroskopa prepariraju i razdvoje proširene vene, arterija i limfni vodovi. Sve vene je potrebno podvezati i presjeći tako da u odjeljku ostanu samo arterija i barem dva limfna voda te grane živca (Slika 14).



Slika 14. Nakon podvezivanja proširenih vena u površnom odjeljku sjemenog snopa ostaju (odozgo prema dolje): arterija (zaomčena), živac i 3 limfna voda

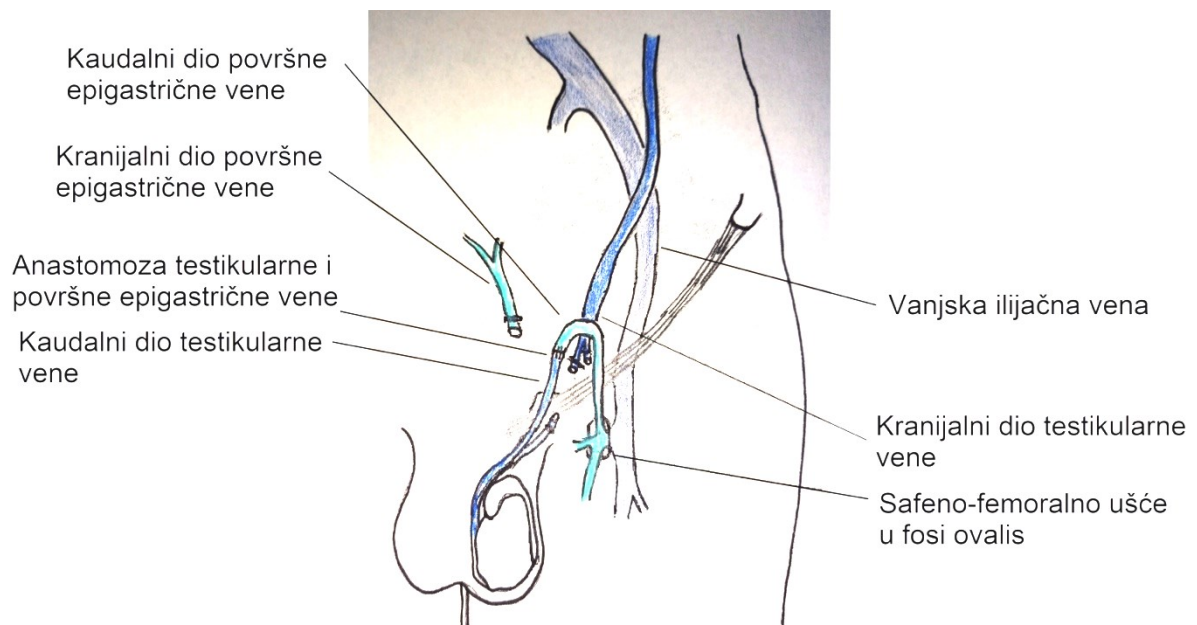
KBC Zagreb

Nekoliko vena je dilatirano i jasno se razlučuju od arterije, dok je neproširene teško razlučiti od arterije kada je ona u vazospazmu. Potom je jedna od unutrašnjih testikularnih vena (slika 15) anastomozirana s prethodno prepariranom površnom epigastričnom venom, tako da je testikularni kraj presječene testikularne vene spojen terminoterminalno s femoralnim krajem površne epigastrične vene (koristeći najlonski šav 9–0 ili 10–0) (Slika 15 i Slika 16). Na taj način se osigurava venska drenaža testisa i uklanja mogućnost recidiva jer refluks koji može perzistirati ako neka od vena nije podvezana će skretati prema prenosnici, u smjeru nižeg venskog tlaka (Slika 17). Rana se potom zatvara u tri sloja: vanjski ingvinalni prsten, potkožje i koža (produžnim intrakutanim šavom).



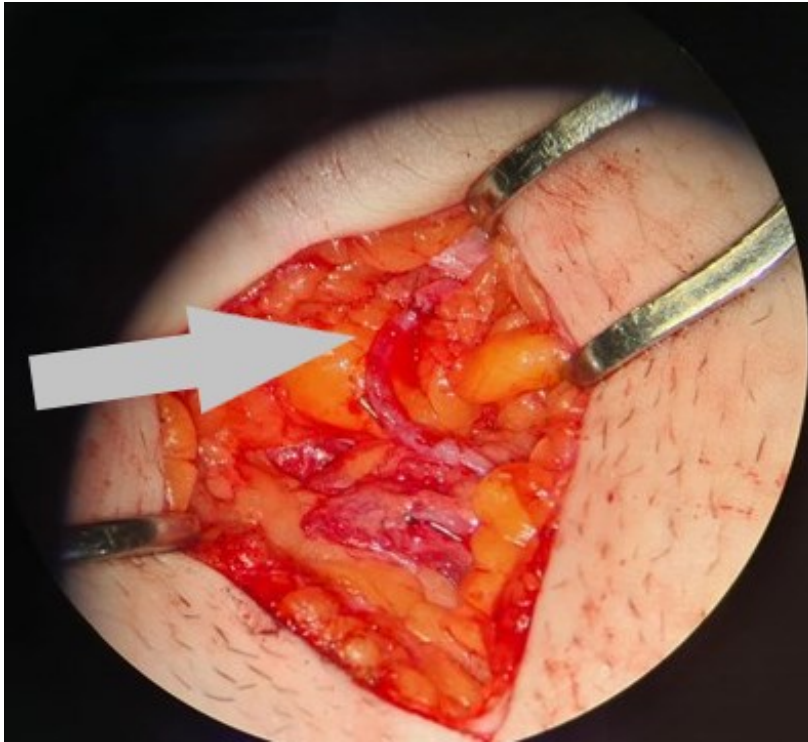
Slika 15. Površna epigastrična vena pripremljena za anastomozu

KBC Zagreb



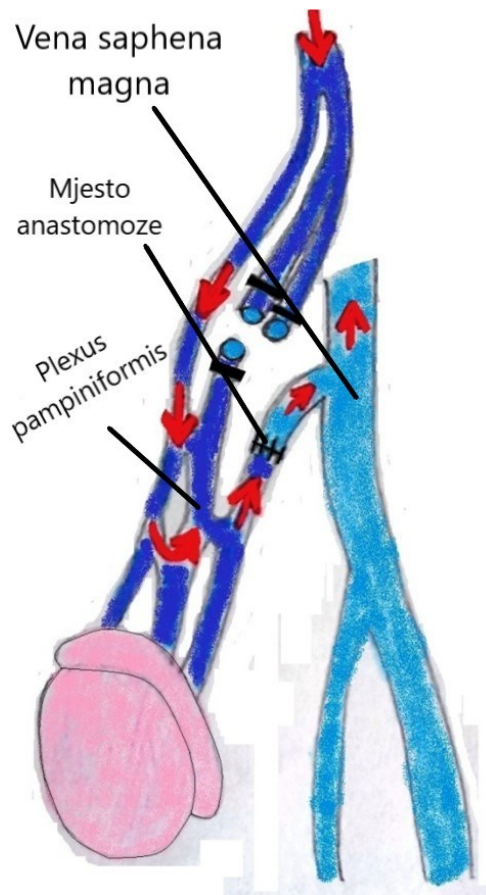
Slika 16. Venska drenaža testisa nakon uspostavljene anastomoze

KBC Zagreb



Slika 17. Završena venska anastomoza kroz koju je pušten protok krvi

KBC Zagreb



Slika 18. Eventualni zaostali venski refluks skreće od testisa kroz komunikantne vene pampiniformnog plekusa prema spermatično-epigastričnoj prenosnici.

Modificirano prema Papes (54)

REZULTATI

U razdoblju od srpnja 2021. do siječnja 2024. na Zavodu za dječju kirurgiju operirana su ukupno 92 pacijenata zbog varikokele (Tablica 1). Srednja dob pacijenata je 15 godina i 9 mjeseci (raspon 11 godina i 8 mjeseci – 22 godine 8 mjeseci). Vrijeme praćenja je bilo od 6 mjeseci do 3 godine.

Njih 85 je uputio školski liječnik nakon sistematskog pregleda, četiri je došlo zbog bolova u hitnu ambulantu, a tri su došla samostalno u polikliniku jer su napipali proširene vene.

Najčešća primarna indikacija za operaciju je bila varikokela 3. stupnja s klinički izraženom i ultrazvučno dokazanom hipotrofijom testisa (56 pacijenta), varikokela drugog stupnja s hipotrofijom testisa (9 pacijenata), dok su ostale indikacije bile poremećaj spermograma (10 pacijenata), obostrana varikokela (3 pacijenta), bol u testisu (12 pacijenata), varikokela 3. stupnja uz prethodno operiranu retenciju desnog testisa (1 pacijent), varikokela 3. stupnja sa spontanom hematoma skrotuma (1 pacijent).

U općoj anesteziji je operirano 90 pacijenata, u lokalnoj anesteziji sa ilioingvinalnim blokom jedan i u spinalnoj anesteziji jedan.

Kod 8 pacijenata su tijekom operacije varikokele učinjeni dodatni operativni zahvati: cirkumcizija zbog fimoze (4 pacijenta), biopsija tumora testisa (1 pacijent, PHD nodul Sertolijevih stanica), ekscizija nevusa spolovila (1 pacijent), ekstirpacija ateroma skrotuma (1 pacijent), crossektomija, stripping vene safene magne i mikroflebektomija zbog insuficijencije safeno-femoralnog ušća i varikoziteta potkoljenice (1 pacijent).

Prosječno vrijeme trajanja zahvata bilo je 65 minuta (raspon 50 – 90 minuta).

Svi pacijenti su otpušteni kući unutar 24 sata. U školu su se svi pacijenti vratili unutar 7 dana (od 2-7 dana), a sportskim aktivnostima se 90 vratilo unutar 2 tjedna, a preostala dva pacijenta unutar 3 tjedna od operacije.

Antibiotska profilaksa te intra- i perioperativna antikoagulantna i antiagregacijska terapija nisu primijenjene.

Od intraoperativnih komplikacija je zabilježeno jedno podvezivanje testikularne arterije koja je odmah rekonstruirana bez posljedica.

Postoperativno je zamijećena jedna prolazna hidrokela koja se spontano povukla unutar 3 mjeseca te dva hematoma rane i skrotuma koji su se spontano povukla unutar 3 tjedna bez intervencije.

Kod svih pacijenata koji su operirani zbog lošeg nalaza spermiograma je došlo do oporavka unutar 3 mjeseca (prvi kontrolni nalaz), ili unutar 6 mjeseci (1 pacijent).

Na kontrolnim Doppler pregledima nije zabilježen recidiv refluksa u Valsalvinom manevru. Kod 82 pacijenata je došlo do potpunog povlačenja varikoziteta, kod 8 do djelomičnog, a kod dva perzistiraju varikoziteti (bez venskog refluksa).

Premosnica je vizualizirana i prikazana prohodnom kod 90 pacijenata, dok se kod dva pacijenta nije uspjela prikazati. Prohodnost je dokazana augmentacijom protoka pritiskom na sjemenski snop u razini skrotuma, što dovodi do vidljivog povišenja brzine protoka krvi u veni tijekom Dopplerskog pregleda (8,49).

Tablica 1. Podaci o pacijentima, indikaciji, trajanju i ishodu mikrokirurške operacije varikokele

Broj pacijenata	92
Dob (godine i mjeseci)	15 godina 9 mjeseci
Raspon	(11 godina 8 mjeseci – 18 godina)
Indikacija za operaciju	
Hipotrofija testisa, 3° varikokela	56 (60,8%)
Simptomi	12 (13,0%)
Hipotrofija testisa, 2° varikokela	9 (9,8%)
Oligospermija	10 (10,9%)
Obostrana varikokela	3 (3,3%)
Ostalo	2 (2,2%)
Prosječno trajanje operacije (minute)	65
Raspon	50-90
Intraoperativne komplikacije	1 (1%)
Postoperativna komplikacija	3 (3,3%)
Recidivi	0
Prohodnost mikrovenske anastomoze	90/92(97,8%) *
Ishodi	
Potpuna regresija	82 (89,1%)
Djelomična regresija	8 (8,7%)
Bez regresije	2 (2,2%)

* u dva pacijenta se anastomoza nije uspjela vizualizirati

RASPRAVA

Mikrokirurška varikokelektomija se danas može smatrati zlatnim standardom u liječenju varikokele u djece i odraslih (4). Iako sve kirurške metode dovode do poboljšanja parametara spermograma nakon uspješne operacije (55), meta-analize pokazuju najmanji stupanj postoperativnih komplikacija kod pacijenata liječenih mikrokirurškom varikokelektomijom te značajnije poboljšanje spermograma, veću stopu uspješnih trudnoća i veću isplativost u odnosu na druge metode (40, 56-58). Osim toga, nisu zabilježene rijetke, no potencijalno životno opasne komplikacije kao kod radiološke i laparoskopske metode (ishemija debelog crijeva, ligacija femoralnog živca, retroperitonealno krvarenje) (59-61).

U ovom radu su analizirani ishodi nakon mikrokirurškog liječenja varikokele u 92 dječaka i adolescenata sa minimalno 6 mjeseci postoperativnog praćenja. Rezultati pokazuju da je mikrokirurška operacija sigurna (3 prolazne komplikacije, 3.3%), uspješna (bez recidiva, oporavak spermograma u svih pacijenata operiranih zbog abnormalnog nalaza) i rezultira brzim oporavkom (povratak sportskim aktivnostima unutar dva tjedna nakon operacije).

U literaturi se kao mjere uspješnosti liječenja varikokele koriste razni pokazatelji poput regresije varikoziteta i odsutnosti venskog refluksa u Valsalvi, oporavka nalaza spermograma, smanjenje indeksa fragmentacije molekule DNK u spermijima te uspješna trudnoća. Gotovo sve studije i meta-analize provedene u posljednjem desetljeću pokazuju poboljšanje svih navedeni pokazatelja nakon mikrokirurške varikokelektomije (62-65). Također, studije pokazuju smanjenje stupnja fragmentacije DNK koji se prema novim spoznajama čini boljim pokazateljem oštećenja fertiliteta u odnosu na hipotrofiju testisa i nalaz spermograma (7,32,66).

Iako je uspješna trudnoća uistinu najbolji pokazatelj uspjeha liječenja, zbog utjecaja niza drugih čimbenika na fertilitet i potrebnog dugog praćenja ovaj pokazatelj nije prikladan za studije koje analiziraju liječenje varikokele u djece. Do sada su provedene dvije studije koje

su analizirale utjecaj varikokelektomije u dječjoj i adolescentnoj dobi na kasniji fertilitet. Studija Bogaert i sur. (67) je analizirala stopu uspješne trudnoće u dječaka liječenih sklerozacijom zbog varikokele s orhidometrijskom razlikom u volumenu testisa u odnosu na dječake koji u dogovoru s roditeljima nisu bili skloni kirurškom liječenju. Rezultati su pokazali da nije bilo značajne razlike u stopi uspješne trudnoće između dvije skupine (70-80%), no studija je imala niz metodoloških nedostataka poput niske stope odgovora na anketu (oko 50%) i niskog postotka pacijenata koji su pokušavali začeti dijete (manje od 50%). Osim toga, kao indikacija za operaciju je korištena volumna razlike u veličini testisa od 2 ml, što je dvojbena kriterij za dijagnozu hipotrofije testisa, posebice ako se mjeri orhidometrom, pa je vjerojatno visok postotak dječaka operiran bez prave indikacije (8). Nadalje, svi su pacijenti operirani tehnikom anterogradne sklerozacije koja spada u metode s višim postotkom neuspjeha, no učestalost recidiva nije objavljena u studiji. Konačno, zaključak studije da liječenje varikokele u adolescentnoj dobi nema učinka na kasniju stopu uspješne trudnoće, je pogrešan jer navedena studija nije uistinu dokazala neučinkovitost, već se zbog metodoloških poteškoća u provođenju takve studije nije niti mogla dokazati učinkovitost. U drugoj studiji, Cayan i sur. (68), je praćeno oko 400 dječaka i adolescenata s varikokelom kod kojih je indikacija za kirurško liječenje bila jednostrana ili obostrana ultrazvučno pokazana hipotrofija testisa ili poremećen spermogram. Jedna skupina dječaka je liječena mikrokirurškom operacijom, a druga je praćena bez liječenja. Postotak uspješnih trudnoća je bio značajno veći u operiranoj skupini (80 u odnosu na 50%).

Nedostatak ovog rada je relativno kratko vrijeme praćenja kod nekih pacijenata (6 mjeseci) što je potrebno korigirati duljim praćenjem. Osim toga, bilo bi korisno učiniti i mjerenje stupnja fragmentacije DNK u spermijima prije i nakon operacije, obzirom da se radi o pokazatelju koji se sve više u literaturi koristi kao prediktor mogućnosti postizanja buduće uspješne trudnoće.

ZAKLJUČAK

Mikrokirurška varikokelektomija je metoda koja je sigurna za pacijente i ima visoku uspješnost praćenu malim brojem komplikacija. Dječacima i adolescentima omogućava brzi povratak u školu i sportske aktivnosti nakon operacije.

ZAHVALE

Veliko hvala mom mentoru dr. sc. Dinu Papešu na pruženoj pomoći, susretljivosti, podršci i usmjeravanju tijekom pisanja ovog rada.

Zahvaljujem se svojoj čitavoj obitelji na neiscrpoj podršci tijekom čitavog školovanja.

Hvala majci Jasni i ocu Zoranu na bezuvjetnoj ljubavi i podršci.

Hvala mojoj sestri Tomislavi na ljubavi, podršci i mudrim savjetima prije ispita.

Hvala baki Anđi i djedu Tomi na molitvama i ljubavi.

I za kraj, hvala svim mojim kolegama i prijateljima koji su bili uz mene i koji su mi uljepšali studentske dane.

LITERATURA

1. Marte A. The history of varicocele: from antiquity to the modern ERA. *Int Braz J Urol.* 2018;44(3):563–76.
2. Tulloch WS. Consideration of sterility; subfertility in the male. *Edinb Med J.* 1952; 59(3): T29–T34
3. Luetić T, Antabak A, Čavar S, i sur. Liječenje varikokele u dječjoj dobi. *Paediatr Croat* 2015;59(Supl 1):128-31.
4. EAU/ESPU guidelines on pediatric urology in EAU guidelines. EAU Annual Congress Milan 2021. [pristupljeno 10. lipnja 2024.]. Dostupno na: <https://uroweb.org/guideline/paediatric-urology/>
5. Jensen CFS, Østergren P, Dupree JM, Ohl DA, Sønksen J, Fode M. Varicocele and male infertility. *Nat Rev Urol.* 2017;14(9):523–33.
6. Alsaikhan B, Alrabeeah K, Delouya G, Zini A. Epidemiology of varicocele. *Asian J Androl.* 2016.;18(2):179–81.
7. Szabó A, Váncsa S, Hegyi P, Váradi A, Forintos A, Filipov T, i sur. Lifestyle-, environmental-, and additional health factors associated with an increased sperm DNA fragmentation: a systematic review and meta-analysis. *Reprod Biol Endocrinol.* 2023;21(1):5.
8. Papeš D, Čavar S, Sabolić I, Pasini M, Jurca I, Antabak A i sur. Inicijalni rezultati mikrokirurškog liječenja varikokele u djece i adolescenata. *Lijec Vjesn.* 2023;145(1-2):18-26.
9. Santana VP, Miranda-Furtado CL, de Oliveira-Gennaro FG, Dos Reis RM. Genetics and epigenetics of varicocele pathophysiology: an overview. *J Assist Reprod Genet.* 2017;34(7):839–47.
10. Griffiths L, Vasudevan V, Myers A, Morganstern BA, Palmer LS. The role of inheritance in the development of adolescent varicoceles. *Transl Androl Urol.* 2018.;7(6):920–5.
11. Studennikova VV, Severgina LO, Tsarichenko DG, Ismailov MT, Korovin IA, Rapoport L i sur. [Current view on the pathogenesis of varicocele and the problem of its recurrence]. *Urol Mosc Russ.* 2018(1):150–4.
12. Levinger U, Gornish M, Gat Y, Bachar GN. Is varicocele prevalence increasing with age? *Andrologia.* 2007;39(3):77–80.
13. Akbay E, Cayan S, Doruk E, Duce MN, Bozlu M. The prevalence of varicocele and varicocele-related testicular atrophy in Turkish children and adolescents. *BJU Int.* 2000;86(4):490–3.

14. Delaney DP, Carr MC, Kolon TF, Snyder HM, Zderic SA. The physical characteristics of young males with varicocele. *BJU Int.* 2004;94(4):624–6.
15. Coolsaet BL. The varicocele syndrome: venography determining the optimal level for surgical management. *J Urol.* 1980;124(6):833-9.
16. Su JS, Farber NJ, Vij SC. Pathophysiology and treatment options of varicocele: An overview. *Andrologia.* 2021;53(1):e13576.
17. Stern JR, Patel VI, Cafasso DE, Gentile NB, Meltzer AJ. Left-Sided Varicocele as a Rare Presentation of May-Thurner Syndrome. *Ann Vasc Surg.* 2017;42:305.e13-305.e16.
18. Nielsen ME, Zderic S, Freedland SJ, Jarow JP. Insight on pathogenesis of varicoceles: relationship of varicocele and body mass index. *Urology.* 2006;68(2):392–6.
19. Dubin L, Amelar RD. Varicocele size and results of varicocelectomy in selected subfertile men with varicocele. *Fertil Steril.* 1970;21(8):606–9.
20. Cimador M, Castagnetti M, Gattuccio I, Pensabene M, Sergio M, De Grazia E. The hemodynamic approach to evaluating adolescent varicocele. *Nat Rev Urol.* 2012;9(5):247-57.
21. Kozakowski KA, Gjertson CK, Decastro GJ, Poon S, Gasalberti A, Glassberg KI. Peak retrograde flow: a novel predictor of persistent, progressive and new onset asymmetry in adolescent varicocele. *J Urol.* 2009;181(6):2717-22.
22. Aragona F, Ragazzi R, Pozzan GB, De Caro R, Munari PF, Milani C, i sur. Correlation of testicular volume, histology and LHRH test in adolescents with idiopathic varicocele. *Eur Urol.* 1994;26(1):61–6.
23. Alfozan M. Effect of Varicocelectomy on Serum Follicle-Stimulating Hormone and Testosterone; The Interrelationship Between Hormonal Variables. *Res Rep Urol.* 2023;15:47-53.
24. Zampieri N. Hormonal evaluation in adolescents with varicocele. *J Pediatr Urol.* 2021;17(1):49.e1-49.e5.
25. Hayden RP, Tanrikut C. Testosterone and Varicocele. *Urol Clin North Am.* 2016;43(2):223-32.
26. Alkaram A, McCullough A. Varicocele and its effect on testosterone: implications for the adolescent. *Transl Androl Urol.* 2014;3(4):413-7.
27. Cannarella R, Calogero AE, Condorelli RA, Giacone F, Aversa A, La Vignera S. Management and Treatment of Varicocele in Children and Adolescents: An Endocrinologic Perspective. *J Clin Med.* 2019;8(9):1410.
28. Nasr Esfahani MH, Tavalae M. Origin and role of DNA damage in varicocele. *Int J Fertil Steril.* 2012.;6(3):141–6.
29. Zini A, Blumenfeld A, Libman J, Willis J. Beneficial effect of microsurgical varicocelectomy on human sperm DNA integrity. *Hum Reprod.* 2005;20(4):1018-21.

30. Smit M, Romijn JC, Wildhagen MF, Veldhoven JL, Weber RF, Dohle GR. Decreased sperm DNA fragmentation after surgical varicocelectomy is associated with increased pregnancy rate. *J Urol.* 2013;189:S146-50.
31. Smith R, Kaune H, Parodi D, Madariaga M, Rios R, Morales I, i sur. Increased sperm DNA damage in patients with varicocele: relationship with seminal oxidative stress. *Hum Reprod.* 2006;21(4):986-93.
32. Wood GJA, Cardoso JPG, Paluella DV, Nunes TF, Cocuzza M. Varicocele-Associated Infertility and the Role of Oxidative Stress on Sperm DNA Fragmentation. *Front Reprod Health.* 2021;3:695992.
33. Joustra SD, van der Plas EM, Goede J, Oostdijk W, Delemarre-van de Waal HA, Hack WW, i sur. New reference charts for testicular volume in Dutch children and adolescents allow the calculation of standard deviation scores. *Acta Paediatr.* 2015;104(6):e271-8.
34. Liu C, Liu X, Zhang X, Yang B, Huang L, Wang H, i sur. Referential Values of Testicular Volume Measured by Ultrasonography in Normal Children and Adolescents: Z-Score Establishment. *Front Pediatr.* 2021;9:648711.
35. Marmar JL, DeBenedictis TJ, Praiss D. The management of varicoceles by microdissection of the spermatic cord at the external inguinal ring. *Fertil Steril.* 1985;43(4):583-8.
36. Goldstein M, Gilbert BR, Dicker AP, Dwosh J, Gnecco C. Microsurgical inguinal varicocelectomy with delivery of the testis: an artery and lymphatic sparing technique. *J Urol.* 1992;148(6):1808-11.
37. Baazeem A, Zini A. Surgery Illustrated - Surgical Atlas Microsurgical varicocelectomy. *BJU Int.* 2009;104(3):420-7.
38. Mirilas P, Mentessidou A. Microsurgical subinguinal varicocelectomy in children, adolescents, and adults: surgical anatomy and anatomically justified technique. *J Androl.* 2012;33(3):338-49.
39. Parekh N, Sabanegh E. Anatomic Theories of Varicocele Origin. In: Esteves S, Cho CL, Majzoub A, Agarwal A. (eds.) *Varicocele and Male Infertility.* Springer, 2019.
40. Persad E, O'Loughlin CA, Kaur S, Wagner G, Matyas N, Hassler-Di Fratta MR, i sur. Surgical or radiological treatment for varicoceles in subfertile men. *Cochrane Database Syst Rev.* 2021;4(4):CD000479.
41. Belgrano E, Puppo P, Quattrini S, Trombetta C, Pittaluga P. Microsurgical spermicoepigastric anastomosis for treatment of varicocele. *Microsurgery.* 1984;5(1):44-9.
42. Camoglio FS, Cervellione RM, Bruno C, Dipaola G, Chironi C, Corroppo M, i sur. Microsurgical spermico-epigastric venous anastomosis in the treatment of varicocele in children: assessment of long-term patency. *Eur J Pediatr Surg.* 2003;13(4):256-9.

43. Luque Mialdea R, Sanabia J, Martin Crespo R, Cerda J, Aguilar F, Arrojo F. Microsurgical treatment of varicocele in adolescents. *Eur J Pediatr Surg.* 1995;5(2):101-3.
44. Lima M, Dòmini M, Libri M. The varicocele in pediatric age: 207 cases treated with microsurgical technique. *Eur J Pediatr Surg.* 1997;7(1):30-3.
45. Flati G, Talarico C, Flati D, La Pinta M, Porowska B, Proposito D, i sur. Long-term results of microsurgical drainage for idiopathic varicocele. *Int Urol Nephrol.* 1997;29(1):63-9
46. Fox U, Romagnoli G, Colombo F. The microsurgical drainage of the varicocele. *Fertil Steril.* 1984;41(3):475-8.
47. Flati G, Porowska B, Flati D, Carboni M. Microsurgical treatment of varicocele: selecting most appropriate shunt. *Urology.* 1990;35(2):121-6.
48. Flati G, Porowska B, Flati D, Veltri S, Sportelli G, Carboni M. Improvement in the fertility rate after placement of microsurgical shunts in men with recurrent varicocele. *Fertil Steril.* 2004;82(6):1527-31.
49. Papes D, Cavar S, Sabolic I, Pasini M, Jurca I, Antabak A, i sur. Internal Spermatic Vein to Superficial Epigastric Vein Microsurgical Bypass in Varicocele Treatment. *Eur J Pediatr Surg.* 2023;33(2):138-143.
50. Lambert B. The frequency of mumps and of mumps orchitis and the consequences for sexuality and fertility. *Acta Genet Stat Med.* 1951;2(Suppl. 1):1-166.
51. Sakamoto H, Saito K, Oohta M, Inoue K, Ogawa Y, Yoshida H. Testicular volume measurement: comparison of ultrasonography, orchidometry, and water displacement. *Urology.* 2007;69(1):152-7.
52. Lorenc T, Krupniewski L, Palczewski P, Gołębiowski M. The value of ultrasonography in the diagnosis of varicocele. *J Ultrason.* 2016;16(67):359-370.
53. Bertolotto M, Freeman S, Richenberg J, Belfield J, Dogra V, Huang DY, i sur. Members of the ESUR-SPIWG WG. Ultrasound evaluation of varicoceles: systematic literature review and rationale of the ESUR-SPIWG Guidelines and Recommendations. *J Ultrasound.* 2020;23(4):487-507.
54. Papes D. Commentary on "An alternative surgical technique for varicoceles: a preliminary experience of the microsurgical spermatic (distal end)-inferior or superficial epigastric vein anastomosis in symptomatic varicoceles associated with perineal pain". *Asian J Androl.* 2023;25(4):537-538.
55. Cannarella R, Shah R, Hamoda TAAAM, Boitrelle F, Saleh R, Gul M, i sur. Does Varicocele Repair Improve Conventional Semen Parameters? A Meta-Analytic Study of Before-After Data. *World J Mens Health.* 2024;42(1):92–132.
56. Pajovic B, Radojevic N, Dimitrovski A, Radovic M, Rolovic R, Vukovic M. Advantages of microsurgical varicocelectomy over conventional techniques. *Eur Rev Med Pharmacol Sci.* 2015;19(4):532–8.

57. Kovac JR, Fantus J, Lipshultz LI, Fischer MA, Klinghoffer Z. Cost-effectiveness analysis reveals microsurgical varicocele repair is superior to percutaneous embolization in the treatment of male infertility. *Can Urol Assoc J.* 2014;8(9–10):E619-625.
58. Ding H, Tian J, Du W, Zhang L, Wang H, Wang Z. Open non-microsurgical, laparoscopic or open microsurgical varicocelectomy for male infertility: a meta-analysis of randomized controlled trials. *BJU Int.* 2012;110(10):1536–42.
59. Boscolo-Berto R, Macchi V, Porzionato A, Morra A, Vezzano R, Loukas M, i sur. Ischemic colitis following left antegrade sclerotherapy for idiopathic varicocele. *Clin Anat.* 2018;31(6):774-781.
60. Vicini P, Di Pierro GB, Grande P, Voria G, Antonini G, De Marco F, i sur. Large bowel infarct following antegrade scrotal sclerotherapy for varicocele: A case report. *Can Urol Assoc J.* 2014;8(9-10):E641-3.
61. Rossi M, Jacobs D, Wespes E, Roumeguère T, Raynal P. Spinal Cord Injury Following Antegrade Scrotal Sclerotherapy for Varicocele: A Case Report. *Urol Int.* 2018;101(4):478-480.
62. Marmar JL, Agarwal A, Prabakaran S, Agarwal R, Short RA, Benoff S, i sur. Reassessing the value of varicocelectomy as a treatment for male subfertility with a new meta-analysis. *Fertil Steril.* 2007;88(3):639-48.
63. Baazeem A, Belzile E, Ciampi A, Dohle G, Jarvi K, Salonia A, i sur. Varicocele and male factor infertility treatment: a new meta-analysis and review of the role of varicocele repair. *Eur Urol.* 2011;60(4):796-808.
64. Majzoub A, ElBardisi H, Covarrubias S, Mak N, Agarwal A, Henkel R, i sur. Effect of microsurgical varicocelectomy on fertility outcome and treatment plans of patients with severe oligozoospermia: An original report and meta-analysis. *Andrologia.* 2021;53(6):e14059.
65. Cayan S, Shavakhabov S, Kadioğlu A. Treatment of palpable varicocele in infertile men: a meta-analysis to define the best technique. *J Androl.* 2009;30(1):33-40.
66. Roque M, Esteves SC. Effect of varicocele repair on sperm DNA fragmentation: a review. *Int Urol Nephrol.* 2018;50(4):583-603.
67. Bogaert G, Orye C, De Win G. Pubertal screening and treatment for varicocele do not improve chance of paternity as adult. *J Urol.* 2013;189(6):2298-303.
68. Çayan S, Şahin S, Akbay E. Paternity Rates and Time to Conception in Adolescents with Varicocele Undergoing Microsurgical Varicocele Repair vs Observation Only: A Single Institution Experience with 408 Patients. *J Urol.* 2017;198(1):195-201.

ŽIVOTOPIS

Rođen sam 25. siječnja 2000. u Livnu. Osnovnu školu Ivan Goran Kovačić u Livnu završavam 2014., a potom upisujem Gimnaziju Livno te istu završavam 2018. s odličnim uspjehom. Iste godine upisujem Medicinski fakultet u Zagrebu. Autor sam 6 kongresnih sažetaka. Voditelj sam istraživanja Životne navike studenata biomedicinskog područja Sveučilišta u Zagrebu. Odlično govorim engleski jezik, a vrlo dobro pričam njemački jezik. U slobodno vrijeme bavim se tenisom.